616,21
О-85

ОТОРИНОЛАРИНГОЛОГИЯ

ТЕОРИЯ И ПРАКТИКА

Под редакцией Мелиссы А. Скоулз, Виджая Р. Рамакришнана

Перевод с английского под редакцией профессора С.А. Карпищенко

ИЗДАТЕЛЬСКАЯ ГРУППА
«ГЭОТАР-Медиа»

ENT Secrets,
4th edition
by Melissa A. Scholes, MD
and Vijay R. Ramakrishnan, MD

ENT SECRETS

FOURTH EDITION

MELISSA A. SCHOLES, MD

Assistant Professor
Department of Otolaryngology
University of Colorado
Aurora, CO

VIJAY R. RAMAKRISHNAN, MD

Assistant Professor
Department of Otolaryngology
Co-Director, CU Skull Base Program
University of Colorado
Aurora, CO

ELSEVIER

ОТОРИНОЛАРИНГОЛОГИЯ

ТЕОРИЯ И ПРАКТИКА

Под редакцией Мелиссы А. Скоулз,
Виджая Р. Рамакришнана

Перевод с английского под редакцией
профессора С.А. Карпищенко

TOSHKENT TIBBIYOT
AKADEMIYASI KUTUBXONASI
№ - 15448 -

Москва
ИЗДАТЕЛЬСКАЯ ГРУППА
«ГЭОТАР-Медиа»
2018

ILMIY-TIBBIY
ADABIYOTLAR

ENT Secrets,
4th edition
by Melissa A. Scholes, MD
and Vijay R. Ramakrishnan, MD

УДК 616.21-02-08(035.3)
ББК 56.8-1-2-5я81
О-85

03-УПС-1782

Научный редактор перевода:
Сергей Анатольевич Карпищенко — д-р мед. наук, проф., зав. кафедрой оториноларингологии с клиникой ФГБОУ ВО «Первый Санкт-Петербургский государственный медицинский университет им. акад. И.П. Павлова» Минздрава России.

Переводчики:
Елена Вадимовна Берёзкина — ведущий инженер по медицинскому оборудованию кафедры оториноларингологии с клиникой ФГБОУ ВО «Первый Санкт-Петербургский государственный медицинский университет им. акад. И.П. Павлова» Минздрава России, секретарь Международной академии оториноларингологии — хирургии головы и шеи (IAO-HNS);
Светлана Валерьевна Баранская — аспирант кафедры оториноларингологии с клиникой, врач-оториноларинголог, младший научный сотрудник отдела оториноларингологии клиники НИИ хирургии и неотложной медицины ФГБОУ ВО «Первый Санкт-Петербургский государственный медицинский университет им. акад. И.П. Павлова» Минздрава России;
Антон Алексеевич Курусь — канд. мед. наук, врач-оториноларинголог оториноларингологического отделения клиники НИИ хирургии и неотложной медицины ФГБОУ ВО «Первый Санкт-Петербургский государственный медицинский университет им. акад. И.П. Павлова» Минздрава России, врач-оториноларинголог отделения челюстно-лицевой хирургии СПб ГБУЗ «Городская многопрофильная больница № 2».

О-85 **Оториноларингология : теория и практика** / под ред. Мелиссы А. Скоулз, Виджая Р. Рамакришнана ; пер. с англ. под ред. С. А. Карпищенко. — М. : ГЭОТАР-Медиа, 2018. — 704 с. : ил.

ISBN 978-5-9704-4509-9 (рус.)
ISBN 978-0-323-29856-8 (англ.)

Книга представляет собой всеобъемлющее практическое руководство по оториноларингологии, написанное на современном уровне группой практикующих врачей из США. Материал изложен в нетрадиционной форме — в виде вопросов и ответов: на каждый поставленный вопрос дается конкретный развернутый ответ. Обсуждаются проблемы общей анатомии и эмбриологии, подходы к лечению заболеваний полости рта, ротоглотки, гортани, полости носа и околоносовых пазух, слюнных, щитовидных и паращитовидных желез. Рассмотрена природа опухолей, поражающих эти области. Затронуты причины снижения слуха и варианты его восстановления с помощью слуховых аппаратов и имплантируемых устройств. Особо выделены проблемы, возникающие в педиатрической оториноларингологии. Приведены «рецепты» в области пластической хирургии лица и его реконструкции. Сформулированы рекомендации, основанные на многолетней клинической практике, для большинства видов амбулаторных хирургических вмешательств и процедур.

Руководство предназначено специалистам в области оториноларингологии, челюстно-лицевой хирургии, нейрохирургии, офтальмологии, пластической и общей хирургии, онкологии, анестезиологии, а также может быть полезно студентам старших курсов медицинских вузов и ординаторам.

УДК 616.21-02-08(035.3)
ББК 56.8-1-2-5я81

Ответственность за качество перевода несет ООО Издательская группа «ГЭОТАР-Медиа». При оценке и использовании любой информации, методов, препаратов или экспериментов, представленных в настоящем издании, практикующим специалистам и исследователям нужно полагаться прежде всего на их собственный опыт и знания. В частности, по причине быстрого развития медицинской науки необходимо выполнять независимую верификацию диагнозов и доз лекарственных средств. В полном соответствии с законом, издательство Elsevier, авторы, соавторы и редакторы не несут какой-либо ответственности за качество перевода и за любой вред и/или ущерб, нанесенный людям либо собственности в связи с качеством продукта, халатностью или иными обстоятельствами, как и за результаты применения рассмотренных в книге методов, продуктов, инструкций или выдвинутых идей.

This edition of *ENT Secrets*, **4th edition** by **Melissa A. Scholes, MD and Vijay R. Ramakrishnan, MD** is published by arrangement with Elsevier, Inc.

Данное издание *ENT Secrets*, **4th edition** by **Melissa A. Scholes, MD and Vijay R. Ramakrishnan, MD** опубликовано по согласованию с Elsevier, Inc.

ISBN 978-5-9704-4509-9 (рус.)
ISBN 978-0-323-29856-8 (англ.)

© 2016 by Elsevier, Inc.
© ООО Издательская группа «ГЭОТАР-Медиа», перевод на русский язык, 2018

ОГЛАВЛЕНИЕ

Предисловие к изданию на русском языке 9
Предисловие к изданию на английском языке 10
Авторский коллектив 11
Список сокращений и условных обозначений 18
100 важных моментов при обследовании 20

I. ОБЩИЕ ПОЛОЖЕНИЯ

Глава 1. Общая анатомия и эмбриология, коррелированные с рентгенологическими исследованиями
Кристина Кабрера-Муффли 29
Глава 2. Неотложные состояния в оториноларингологии
Генри П. Бархам, Кеннет Т. Беллиан 36
Глава 3. Инфекции глубоких пространств шеи
Тенди Чианг, Кавита К. Прабакер 43
Глава 4. Антибиотико- и фармакотерапия
Тейлор М. Уошберн 52
Глава 5. Храп и синдром обструктивного ночного апноэ
Масайоши Такашима, Сара А. Гитомер 59
Глава 6. Гранулематозные и аутоиммунные заболевания головы и шеи
Виктор И. Скапа 70
Глава 7. Лицевая и головная боль
Бенджамин Милам, Дживан Б. Рамакришнан 79
Глава 8. Вкус и запах
Элизабет А. Гулд, Дживан Б. Рамакришнан 85

II. ГОЛОВА И ШЕЯ

Глава 9. Анатомия и эмбриология головы и шеи, рентгенографические соотношения
Тед Х. Лим, Бенджамин Милам, Мофинфолю Сокоя 93
Глава 10. Природа опухолей
Джессика Д. МакДермотт, Даниэль В. Боулз 102
Глава 11. Рак кожи
Фрэнки Ламберт Смит, Мэрайя Браун 107
Глава 12. Заболевания полости рта и ротоглотки
Джулия А. Годдард 124
Глава 13. Рак гортаноглотки, гортани и пищевода
Марсия Зустакио, Крейг Кветтлбаум 131
Глава 14. Заболевания слюнных желез
Мофинфолю Сокоя, Тед Х. Лим 141
Глава 15. Заболевания щитовидных и паращитовидных желез
Джон Сонг 149
Глава 16. Шейная диссекция
Джон Сонг 161
Глава 17. Сосудистые опухоли головы и шеи
Мэттью Олд 170

Глава 18. Опухоли полости носа и околоносовых пазух
Джон Маллен-Сент Клэр, Джеффри Д. Су 176
Глава 19. Хирургия основания черепа
Виллиам К. Яо, Джеффри Д. Су, Дживан Б. Рамакришнан 188
Глава 20. Гематологические злокачественные опухоли
Виньеш Нараянан, Даниель А. Поллиа 199
Глава 21. *Лучевая терапия и системная терапия злокачественных опухолей головы и шеи*
Тимоти В. Ваксвайлер, Сана Д. Карам 204

III. АЛЛЕРГОЛОГИЯ И РИНОЛОГИЯ

Глава 22. Анатомия полости носа и околоносовых пазух и эмбриология с радиологической корреляцией
Ричард Р. Орланди, Джереми А. Алт 215
Глава 23. Носовое кровотечение
Александер Коннелли, Дживан Б. Рамакришнан 225
Глава 24. Ринит
Линдсей К. Финкас, Рохит К. Катиал 234
Глава 25. Острый риносинусит и инфекционные осложнения
Джеффри Чейн 240
Глава 26. Хронические риносинуситы
Лиа Дж. Хаусер, Тодд Т. Кингдем 246
Глава 27. Септопластика и хирургия носовых раковин
Дживан Б. Рамакришнан 254
Глава 28. Функциональная эндоскопическая хирургия околоносовых пазух
Генри П. Бархам, Энн И. Гетц 265
Глава 29. Ликворея и энцефалоцеле
Генри П. Бархам, Энн И. Гетц 272
Глава 30. Хирургия орбиты
Генри П. Бархам, Тодд Т. Кингдем 279

IV. ОТОЛОГИЯ И АУДИОЛОГИЯ

Глава 31. Анатомия и эмбриология уха. Рентгенологическая анатомия и ориентиры
Рене Банакис Хартл 289
Глава 32. Снижение слуха и ототоксичность
Кристина Кабрера-Муффли 299
Глава 33. Оценка слуховой функции
Сандра Абботт Габбард, Стейси Клейкомб, Кристин Улер 307
Глава 34. Тиннитус
Рене Банакис Хартл, Тед Х. Лим 319
Глава 35. Обследование вестибулярной системы и вестибулярные расстройства
Керол А. Фостер 326
Глава 36. *Слуховые аппараты и имплантируемые устройства*
Эллисон Брауэр 334
Глава 37. Инфекции уха
Мелисса А. Шольс 342
Глава 38. Осложнения среднего уха
Джеймсон Л. Маттингли, Кенни Х. Чан 349
Глава 39. Тимпаномастоидэктомия и реконструкция цепи слуховых косточек
Брайанн Барнетт Роби, Патрисия Дж. Юн 356
Глава 40. Отосклероз
Джеймсон Л. Маттингли, Герман Дженкинс 362
Глава 41. Холестеатома
Джеймсон Л. Маттингли, Кенни Х. Чан 367

Глава 42. Лицевой нерв
Скотт Манн, Стефан П. Касс 373
Глава 43. Хирургическое лечение вертиго
Скотт Манн, Стефан П. Касс 385
Глава 44. Отоневрология
Дж. Эрик Лупо, Джон К. Годдард 391
Глава 45. Травмы височной кости
Винсент Юстерман 401

V. ПЕДИАТРИЧЕСКАЯ ОТОРИНОЛАРИНГОЛОГИЯ

Глава 46. Педиатрическая ЛОР-анатомия и эмбриология с радиологическими корреляциями
Стивен С. Ньютон, Дейвид М. Мирски 413
Глава 47. Острые стенозы дыхательных путей у детей
Лиа Дж. Хаусер, Тенди Чианг 424
Глава 48. Хронические заболевания дыхательных путей у детей
Брук К. Мак-Коннелл, Джереми Д. Прагер 434
Глава 49. Детская аденотонзиллярная патология, нарушения дыхания во время сна и обструктивное ночное апноэ
Норман Р. Фридман, Патрисия Дж. Юн 444
Глава 50. Врожденные мальформации головы и шеи
Крейг Кветтлбаум, Свен-Оприк Стрибел 455
Глава 51. Расщелины губы и нёба
Грегори К. Аллен 463
Глава 52. Снижение слуха у детей
Эллисон М. Добби 473
Глава 53. Микротия и отопластика
Пегги И. Келли 480
Глава 54. Сосудистые мальформации
Памела А. Мадд 488
Глава 55. Опухоли головы и шеи
Тодд М. Уайн 495

VI. ПЛАСТИЧЕСКАЯ ХИРУРГИЯ ЛИЦА, РЕКОНСТРУКЦИЯ И ТРАВМА

Глава 56. Анатомия и эмбриология с радиологическими корреляциями
Мофинфолю Сокоя, Адам М. Терелла 505
Глава 57. Принципы заживления раны
Мофинфолю Сокоя, Андрю А. Уинклер 510
Глава 58. Анализ лица
Генри Х. Чен, Эдвин Ф. Вилльямс 515
Глава 59. Ринопластика и реконструкция носа
Джеффри Р. Феррил, Андрю А. Уинклер 523
Глава 60. Хирургия периорбитальной области
Бретт В. Дэвис, Викрам Д. Дурайрадж 532
Глава 61. Лазеры, принципы восстановления кожных покровов и алопеция
Марсело Б. Антунес 537
Глава 62. *Косметическая хирургия при возрастных изменениях лица и шеи*
Андрю А. Уинклер 545
Глава 63. Ботулинический токсин и филлеры
Генри Х. Чен, Эдвин Ф. Вилльямс 551
Глава 64. Восстановление лицевого нерва
Джеффри Р. Феррил, Адам М. Терелла 557
Глава 65. Кожные трансплантаты и местные лоскуты
Адам М. Терелла 563

Глава 66. Регионарные и свободные лоскуты
Джастин М. Уудел, Сара Дж. Новис 569
Глава 67. Принципы лечения травм
Поль Монтеро, Эрик Пельтц 576
Глава 68. Лицевая травма
Винсент Юстерман 582

VII. ЛАРИНГОЛОГИЯ И РАССТРОЙСТВА ГЛОТАНИЯ

Глава 69. Анатомия и эмбриология аэродигестивного тракта. Рентгенологические взаимоотношения
Крейг Р. Виллари, Мэттью С. Клари 599
Глава 70. Ларингоскопия, бронхоскопия и эзофагоскопия
Тодд М. Уайн 608
Глава 71. Охриплость и дисфония
Анжи Т. Пател, Томас Л. Кэрролл 616
Глава 72. Расстройства голоса и фонопедия
Кристина Л. Джонстон, Карли Бергей 627
Глава 73. Кашель
Рональд Балкиссун 635
Глава 74. Дисфагия и аспирация
Лиза Тревизо-Джонс, Кайли Скидмор 645
Глава 75. Доброкачественные образования голосовых складок и микрохирургия
Шон Экс. Ванг, Марк С. Курей, Мэттью С. Клари 655
Глава 76. Паралич голосовой складки
Амир Т. Шах, Томас Л. Кэрролл 662
Глава 77. Интубация и трахеотомия
Джастин Кэйси, Кеннет Т. Беллиан 672
Глава 78. Травмы гортани
Брук К. Мак-Коннелл, Джереми Д. Прагер 682

Предметный указатель 690

ПРЕДИСЛОВИЕ К ИЗДАНИЮ НА РУССКОМ ЯЗЫКЕ

Дорогие коллеги и читатели!

Вы держите в руках переведенное издание «ENT secrets» — «Оториноларингология: теория и практика». Перевод текста в целом был непростым. А целевая аудитория читателей этого руководства выходит далеко за рамки базовой оториноларингологии. Тем не менее мы взяли на себя смелость «осилить» объемный, но исключительно важный, на наш взгляд, труд. Коллективу из четырех человек потребовалось без малого два года на то, чтобы прочитать, осмыслить и переложить на русский язык 78 глав книги. Разделы, касающиеся привычных тем оториноларингологии, поддавались несколько проще, а то, что выходило за рамки, требовало значительно больше времени, обращения к дополнительным источникам литературы и консультаций смежных специалистов. Разумеется, такого рода работа значительно обогащает и тренирует самого переводчика. Полагаю, что некоторые «секреты» специальности для вас совсем не являются таковыми. Однако для себя я открыл несколько новых важных вопросов и ответов, а кое-где и новые трактовки известного, несмотря на почти 25-летний профессиональный опыт. Книга построена не совсем традиционно, хотя, как это принято в международных изданиях, каждая глава написана автором или группой авторов, глубоко погруженных в проблему, но вот сами главы представлены в форме вопросов и ответов. Получился своего рода сборник профессиональных тестов, где на каждый поставленный вопрос дается не перечень возможных ответов, а один — развернутый и предельно конкретный. Казалось бы, такая форма изложения материала должна быть затруднительной для восприятия в сравнении с более привычными формами изложения, как, например, в учебнике. Однако авторам и редакторам как раз удалось добиться максимальной эффективности для усвоения материала. После прочтения каждой главы возникает ощущение полноты охвата темы, поскольку авторам, очевидно, удалось выделить главные, наиболее важные ключевые позиции в каждой теме. В любом разделе просматривается колоссальный клинический опыт авторов, подчеркивающих самые сложные моменты, где чаще совершаются ошибки, и, таким образом, предостерегающих от неудач всех нас. На мой взгляд, книга станет полезной не только опытным специалистам, но и обучающимся всех уровней, начиная со студентов. Она должна быть интересна оториноларингологам, челюстно-лицевым хирургам, нейрохирургам, офтальмологам, пластическим и общим хирургам, онкологам, анестезиологам и другим специалистам. Издание может стать настольным справочником в случае, если вы сталкиваетесь с новой для себя ситуацией, и поможет удаленно «посоветоваться» с экспертами.

В заключение предисловия хочу выразить огромную благодарность своим коллегам, принявшим участие в работе над переводом: Елене Вадимовне Берёзкиной, Светлане Валерьевне Баранской, Антону Алексеевичу Курусю, а также глубокоуважаемому издательству «ГЭОТАР-Медиа» за такую важную инициативу лицензированного перевода ведущих международных руководств на русский язык.

С.А. Карпищенко

ПРЕДИСЛОВИЕ К ИЗДАНИЮ НА АНГЛИЙСКОМ ЯЗЫКЕ

«Оториноларингология: теория и практика» («ENT Secrets») — это инструмент обучения, используемый студентами-медиками, резидентами и поставщиками медицинских услуг с момента первого издания, опубликованного в 1996 г. Брюсом Джафеком и Энн Старк. Доктор Джафек продолжил редактирование двух последующих изданий с целью обмена знаниями и способностями в области оториноларингологии. Наша новейшая редакция является обновлением этих знаний, а также предоставляет новые концепции и технологии в постоянно меняющейся области оториноларингологии. Нам посчастливилось быть резидентами под руководством доктора Джафека, которому нравилось преподавать и который обучал студентов разных уровней подготовки. Мы хотим продолжить эту традицию с помощью данного издания. Это стало возможным благодаря поддержке факультета оториноларингологии Университета Колорадо, выпускников и резидентов, а также других участников подготовки этой книги. Мы искренне благодарим их.

АВТОРСКИЙ КОЛЛЕКТИВ

Грегори К. Аллен (Gregory C. Allen, MD, FACS, FAAP)
Associate Professor Departments of Otolaryngology — Head and Neck Surgery and Pediatrics, University of Colorado School of Medicine; Department of Pediatric Otolaryngology Children's Hospital Colorado, Aurora, CO

Джереми А. Алт (Jeremiah A. Alt, MD, PhD)
Sinus and Skull Base Surgery Program Division of Otolaryngology, University of Utah Salt Lake City, UT

Марсело Б. Антунес (Marcelo B. Antunes, MD)
Private Practice, Northwest Facial Aesthetic Center, Marietta, GA

Рональд Балкиссун (Ronald Balkissoon, MD)
Division of Pulmonology, National Jewish Health, Denver, CO

Рене Банакис Хартл (Renee Banakis Hartl, MD, AuD)
Department of Otolaryngology, University of Colorado School of Medicine, Aurora, CO

Генри П. Бархам (Henry P. Barham, MD)
Department of Otolaryngology — Head and Neck Surgery, University of Colorado, Aurora, CO

Кеннет Т. Беллиан (Kenneth T. Bellian, MD, MBA)
Assistant Professor, Department of Otolaryngology — Head and Neck Surgery, University of Colorado; Chief of Clinical Operations, Denver Health Medical Center, Denver, CO

Карли Бергей (Carly Bergey, MA, CCC-SLP)
CCC-SLP-Rehabilitation, National Jewish Health, Denver, CO

Даниэль В. Боулз (Daniel W. Bowles, MD)
Assistant Professor, Department of Medicine, University of Colorado School of Medicine, Aurora, CO

Эллисон Брауэр (Allison Brower, AuD, MS)
Department of Audiology, University of Colorado Hospital, Aurora, CO

Мэрайя Браун (Mariah Brown, MD)
Assistant Professor, Department of Dermatology — Mohs Surgery, University of Colorado School of Medicine, Aurora, CO

Кристина Кабрера-Муффли (Cristina Cabrera-Muffly, MD, FACS)
Assistant Professor, Department of Otolaryngology, University of Colorado School of Medicine, Aurora, CO

Томас Л. Кэрролл (Thomas L. Carroll, MD)
Director, Voice Program, Brigham and Women's Hospital; Division of Otolaryngology, Harvard Medical School, Boston, MA

Джастин Кэйси (Justin Casey, MD)
Department of Otolaryngology — Head and Neck Surgery, University of Colorado Hospital, Aurora, CO

Стефан П. Касс (Stephen P. Cass, MD)
Professor, Department of Otolaryngology, University of Colorado Denver School of Medicine, Aurora, CO

Джеффри Чейн (Jeffrey Chain, MD)
Private Practice, Comprehensive ENT, Head and Neck Surgery, Denver, CO

Кенни Х. Чан (Kenny H. Chan, MD)
Department of Otolaryngology, University of Colorado School of Medicine; Department of Pediatric Otolaryngology, Children's Hospital Colorado, Aurora, CO

Генри Х. Чен (Henry H. Chen, MD, MBA)
Department of Otolaryngology, Facial Plastic and Reconstructive Surgery, Cedars-Sinai Medical Center, Los Angeles, CA

Тенди Чианг (Tendy Chiang, MD)
Department of Otolaryngology — Head and Neck Surgery, The Ohio State University College of Medicine; Department of Pediatric Otolaryngology — Head and Neck Surgery, Nationwide Children's Hospital, Columbus, OH

Мэттью С. Клари (Matthew S. Clary, MD)
Department of Otolaryngology, University of Colorado School of Medicine, Aurora, CO

Стейси Клейкомб (Stacy Claycomb, AuD)
University of Colorado Hospital, Aurora, CO

Александер Коннелли (Alexander Connelly, MD)
University of Colorado School of Medicine, Aurora, CO

Марк С. Курей (Mark S. Courey, MD)
Department of Otolaryngology — Head and Neck Surgery, Division of Laryngology, University of California, San Francisco, San Francisco, CA

Бретт В. Дэвис (Brett W. Davies, MD, MS)
Oculoplastic and Orbital Surgery, San Antonio Military Medical Center/Wilford Hall, San Antonio, TX

Эллисон М. Добби (Allison M. Dobbie, MD)
Department of Otolaryngology, University of Colorado School of Medicine; Department of Pediatric Otolaryngology, Children's Hospital Colorado, Aurora, CO

Викрам Д. Дурайрадж (Vikram D. Durairaj, MD, FACS)
Oculoplastic and Orbital Surgery, Director, ASOPRS Fellowship, Texas Oculoplastic Consultants, Austin, TX

Марсия Эустакио (Marcia Eustaquio, MD)
Assistant Professor, Department of Otolaryngology — Head and Neck Surgery, Denver Health Medical Center, University of Colorado Denver, Denver, CO

Винсент Юстерман (Vincent Eusterman, MD, DDS)
Associate Professor, University of Colorado School of Medicine; Director, Otolaryngology — Head and Neck Surgery, Denver Health Medical Center, Denver, CO

Джеффри Р. Феррил (Geoffrey R. Ferril, MD)
Resident Physician, Department of Otolaryngology — Head and Neck Surgery, Facial Plastic and Reconstructive Surgery, University of Colorado School of Medicine, Aurora, CO

Линдсей К. Финкас (Lindsay K. Finkas, MD)
National Jewish Health; Department of Allergy/Immunology, University of Colorado Denver, Denver, CO

Керол А. Фостер (Carol A. Foster, MD)
Departments of Otolaryngology, Audiology, and Rehabilitative Medicine, University of Colorado Denver School of Medicine, Aurora, CO

Норман Р. Фридман (Norman R. Friedman, MD)
Department of Otolaryngology, University of Colorado School of Medicine; Department of Pediatric Otolaryngology, Children's Hospital Colorado, Aurora, CO

Сандра Абботт Габбард (Sandra Abbott Gabbard, PhD)
Associate Professor, Department of Pediatrics, Department of Speech, Language, Hearing Sciences, University of Colorado; President/CEO, Marion Downs Center, Denver, CO

Энн И. Гетц (Anne E. Getz, MD)
Department of Otolaryngology — Head and Neck Surgery, University of Colorado, Denver, CO

Сара А. Гитомер (Sarah A. Gitomer, MD)
Baylor College of Medicine, Bobby R. Alford Department of Otolaryngology — Head and Neck Surgery, Houston, TX

Джон К. Годдард (John C. Goddard, MD)
Associate, House Ear Clinic; Clinical Instructor, University of Southern California, Los Angeles, CA

Джулия А. Годдард (Julie A. Goddard, MD, FACS)
Department of Otolaryngology — Head and Neck Surgery, University of California, Irvine, Orange, CA

Элизабет А. Гулд (Elizabeth A. Gould, BA)
Department of Otolaryngology, University of Colorado, Aurora, CO

Лиа Дж. Хаусер (Leah J. Hauser, MD)
Department of Otolaryngology — Head and Neck Surgery, University of Colorado, Aurora, CO

Герман Дженкинс (Herman Jenkins, MD)
Department of Otolaryngology, University of Colorado School of Medicine, Aurora, CO

Кристина Л. Джонстон (Kristina L. Johnston, MA, CCC-SLP)
CCC-SLP-Rehabilitation, National Jewish Health, Denver, CO

Сана Д. Карам (Sana D. Karam, MD, PhD)
Department of Radiation Oncology, University of Denver Colorado, Aurora, CO

Рохит К. Катиал (Rohit K. Katial, MD, FAAAAI, FACP)
Professor of Medicine, Program Director, Allergy/Immunology, Director, Weinberg Clinical Research Unit, Denver, CO

Пегги И. Келли (Peggy E. Kelley, MD)
Department of Otolaryngology, University of Colorado School of Medicine; Department of Pediatric Otolaryngology, Children's Hospital Colorado, Aurora, CO

Тодд Т. Кингдем (Todd T. Kingdom, MD)
Professor and Vice Chair, Department of Otolaryngology — Head and Neck Surgery, University of Colorado School of Medicine, Aurora, CO

Тед Х. Лим (Ted H. Leem, MD, MS)
Department of Otolaryngology, University of Colorado School of Medicine, Aurora, CO

Дж. Эрик Лупо (J. Eric Lupo, MD, MS)
Clinical Fellow, House Ear Clinic, Los Angeles, CA

Джон Маллен-Сент-Клэр (Jon Mallen-St. Clair, MD, PhD)
Department of Otolaryngology — Head and Neck Surgery, University of California, Los Angeles, Los Angeles, CA

Скотт Манн (Scott Mann, MD)
Assistant Professor, Department of Otolaryngology, University of Colorado Denver School of Medicine, Aurora, CO

Джеймсон Л. Маттингли (Jameson K. Mattingly, MD)
Department of Otolaryngology, University of Colorado School of Medicine; Department of Pediatric Otolaryngology, Children's Hospital Colorado, Aurora, CO

Брук К. Мак-Коннелл (Brook K. McConnell, MD)
Department of Otolaryngology, University of Colorado School of Medicine; Department of Pediatric Otolaryngology, Children's Hospital Colorado, Aurora, CO

Джессика Д. Мак-Дермотт (Jessica D. McDermott, MD)
Fellow, Division of Medical Oncology, University of Colorado School of Medicine, Aurora, CO

Бенджамин Милам (Benjamin Milam, MD)
Resident Physician, Department of Otolaryngology — Head and Neck Surgery, University of Colorado, Aurora, CO

Дейвид М. Мирски (David M. Mirsky, MD)
Pediatric Neuroradiologist, Children's Hospital Colorado;
Assistant Professor of Radiology, University of Colorado, Aurora, CO

Поль Монтеро (Paul Montero, MD)
Division of Gastrointestinal, Tumor, and Endocrine Surgery,
University of Colorado Hospital, Aurora, CO

Памела А. Мадд (Pamela A. Mudd, MD)
Assistant Professor, Pediatric Otolaryngology, Children's National Medical Center,
Washington, DC

Виньеш Нараянан (Vignesh Narayanan, MD)
Division of Medical Oncology, University of Colorado School of Medicine,
Denver, CO

Стивен С. Ньютон (Stephen S. Newton, MD)
Assistant Professor of Otolaryngology, University of Colorado;
Pediatric Otolaryngologist, Children's Hospital of Colorado, Colorado Springs, CO

Сара Дж. Новис (Sarah J. Novis, MD)
Department of Otolaryngology — Head and Neck Surgery, University of Michigan,
Ann Arbor, MI

Мэттью Олд (Matthew Old, MD, FACS)
Assistant Professor, Department of Otolaryngology — Head and Neck Surgery,
The James Cancer Hospital and Solove Research Institute,
Wexner Medical Center at The Ohio State University, Columbus, OH

Ричард Р. Орланди (Richard R. Orlandi, MD)
Sinus and Skull Base Surgery Program, Division of Otolaryngology,
University of Utah, Salt Lake City, UT

Анжи К. Пател (Anju K. Patel, MD)
Otolaryngology Resident, Department of Otolaryngology — Head and Neck Surgery,
Tufts Medical Center, Boston, MA

Эрик Пельтц (Erik Peltz, DO)
Division of Trauma and Acute Care Surgery, University of Colorado Hospital,
Aurora, CO

Даниель А. Поллиа (Daniel A. Pollyea, MD, MS)
Division of Hematology, University of Colorado School of Medicine, Denver, CO

Кавита К. Прабакер (Kavitha K. Prabaker, MD)
Instructor, Department of Internal Medicine, Division of Infectious Diseases,
University of Colorado School of Medicine, Aurora, CO

Джереми Д. Прагер (Jeremy D. Prager, MD)
Department of Otolaryngology, University of Colorado School of Medicine;
Department of Pediatric Otolaryngology, Children's Hospital Colorado,
Aurora, CO

Крейг Кветтлбаум (Craig Quattlebaum, MD)
Resident Physician, University of Colorado, Aurora, CO

Виджей Р. Рамакришнан (Vijay R. Ramakrishnan, MD)
Raleigh-Capitol Ear, Nose, and Throat, P.A., Raleigh, NC

Брайанн Барнетт Роби (Brianne Barnett Roby, MD)
Department of Pediatric ENT and Facial Plastic Surgery, Children's Hospitals and Clinics of Minnesota, St. Paul, MN; Associate Professor, Department of Otolarynology, University of Minnesota, Minneapolis, MN

Виктор И. Скапа (Victor I. Scapa, MD)
Department of Otolaryngology — Head and Neck Surgery, Group Health Permanente, Seattle, WA

Амир Т. Шах (Ameer T. Shah, MD)
Department of Otolaryngology — Head and Neck Surgery, Tufts Medical Center, Boston, MA

Кайли Скидмор (Kaylee Skidmore, MA, CCC-SLP)
Speech Language Pathologist, Department of Rehabilitation, University of Colorado Hospital, Aurora, CO

Фрэнки Ламберт Смит (Franki Lambert Smith, MD)
Clinical Associate, Dermatology, Mayo Clinic Health System-Franciscan Healthcare, La Crosse, WI

Мофинфолю Сокоя (Mofiyinfolu Sokoya, MD)
Resident, Department of Otolaryngology — Head and Neck Surgery, Facial Plastic and Reconstructive Surgery, University of Colorado School of Medicine, Aurora, CO

Джон Сонг (John Song, MD)
Associate Professor, Department of Otolaryngology, University of Colorado School of Medicine, Aurora, CO

Свен-Олрик Стрибел (Sven-Olrik Streubel, MD, MBA)
Department of Otolaryngology, University of Colorado School of Medicine; Department of Pediatric Otolaryngology, Children's Hospital Colorado, Aurora, CO

Джеффри Д. Су (Jeffrey D. Suh, MD)
Assistant Professor, Rhinology and Skull Base Surgery, Department of Head and Neck Surgery, David Geffen School of Medicine at UCLA, Los Angeles, CA

Масайоши Такашима (Masayoshi Takashima, MD)
Director, Sinus Center at BCM; Associate Professor, Bobby R. Alford Department of Otolaryngology — Head and Neck Surgery, Baylor College of Medicine, Houston, TX

Адам М. Терелла (Adam M. Terella, MD)
Assistant Professor, Department of Otolaryngology — Head and Neck Surgery, Facial Plastic and Reconstructive Surgery, University of Colorado School of Medicine, Aurora, CO

Лиза Тревизо-Джонс (Lisa Treviso-Jones, MS, CCC-SLP)
Speech Language Pathologist, Department of Rehabilitation,
University of Colorado Hospital, Aurora, CO

Кристин Улер (Kristin Uhler, PhD)
University of Colorado Denver School of Medicine, Aurora, CO

Крейг Р. Виллари (Craig R. Villari, MD)
Department of Otolaryngology — Head and Neck Surgery, Division of Laryngology,
University of California, San Francisco, San Francisco, CA

Шон Экс. Ванг (Sean X. Wang, MD)
Department of Otolaryngology — Head and Neck Surgery, Division of Laryngology,
University of California, San Francisco, San Francisco, CA

Тейлор М. Уошберн (Taylor M. Washburn, MD)
Instructor, Division of Infectious Disease, University of Colorado Denver, Denver, CO

Тимоти В. Ваксвайлер (Timothy V. Waxweiler, MD)
Department of Radiation Oncology, University of Denver Colorado, Aurora, CO

Эдвин Ф. Вилльяме (Edwin F. Williams, III, MD)
Department of Otolaryngology, Albany Medical Center, Albany, NY;
Department of Facial Plastic and Reconstructive Surgery,
Williams Center Plastic Surgery Specialists, Latham, NY

Тодд М. Уайн (Todd M. Wine, MD)
Children's Hospital of Colorado, University of Colorado Anschutz Medical Campus,
Aurora, CO

Андрю А. Уинклер (Andrew A. Winkler, MD)
Associate Professor, Department of Otolaryngology; Director,
Division of Facial Plastic and Reconstructive Surgery, University
of Colorado Denver School of Medicine, Aurora, CO

Джастин М. Вудел (Justin M. Wudel, MD)
Renew Facial Plastic Surgery, Edina, MN

Виллиам К. Яо (William C. Yao, MD)
Assistant Professor, Department of Otorhinolaryngology — Head and Neck Surgery,
University of Texas Medical School at Houston, Houston, TX

Патрисия Дж. Юн (Patricia J. Yoon, MD)
Department of Otolaryngology — Head and Neck Surgery,
University of Colorado School of Medicine; Department of Pediatric Otolaryngology,
Children's Hospital Colorado, Aurora, CO

TOSHKENT TIBBIYOT
AKADEMIYASI KUTUBXONASI
№ 45440

ILMIY-TIBBIY
ADABIYOTLAR

СПИСОК СОКРАЩЕНИЙ И УСЛОВНЫХ ОБОЗНАЧЕНИЙ

• — торговое наименование лекарственного препарата
℘ — лекарственный препарат, не зарегистрированный в РФ
⊗ — лекарственный препарат, аннулированный из официального Регистра лекарственных средств

АПФ — ангиотензинпревращающий фермент
ВВМГ — вестибулярный вызванный миогенный потенциал
ВИЧ — вирус иммунодефицита человека
ВПЧ — вирус папилломы человека
ВФН — велофарингеальная недостаточность
ГТД — гипертонусная дисфония
ГЭРБ — гастроэзофагеальная рефлюксная болезнь
ДНК — дезоксирибонуклеиновая кислота
ДППГ — доброкачественное пароксизмальное позиционное головокружение
ЗНО — злокачественный наружный отит
ИАГ — индекс апноэ–гипопноэ
ИАГЛЭ — иттрий-алюминиевый гранат, легированный эрбием
ИГПШ — инфекции глубоких пространств шеи
ИДН — индекс дыхательной недостаточности
ИЛ — интерлейкин
ИМТ — индекс массы тела
КТ — компьютерная томография; компьютерно-томографический
МГИБ — модифицированные глотательные исследования с барием
МНО — международное нормализованное отношение
МРЗС — метициллинрезистентный золотистый стафилококк
МРТ — магнитно-резонансная томография
МКГБ-III — Международная классификация головных болей, 3-е издание
НПВС — нестероидное противовоспалительное средство
ОБРС — острый бактериальный риносинусит
ОИГС — острый инвазивный грибковый синусит
ОМК — остиомеатальный комплекс
ПЭТ — позитронно-эмиссионная томография
РЭФР — рецептор эпидермального фактора роста
СОЭ — скорость оседания эритроцитов
СРСМ — слуховая реакция ствола мозга
Т1-ВИ — Т1-взвешенное изображение
Т2-ВИ — Т2-взвешенное изображение
ТАПБ — тонкоигольная аспирационная пункционная биопсия
ТОН — травматическая оптическая нейропатия
УЗИ — ультразвуковое исследование
УПФП — увулопалатофарингопластика

ФЭИГ — фиброоптическое эндоскопическое исследование глотания
ФЭХ — функциональная эндоскопическая хирургия
ФЭХОП — функциональная эндоскопическая хирургия околоносовых пазух
ХРС — хронический риносинусит
ЦНС — центральная нервная система
ЭМГ — электромиография

AAO-HNS — American Academy of Otolaryngology — Head and Neck Surgery (Американская академия оториноларингологии — хирургии головы и шеи)
BiPAP — Bi-level Positive Airway Pressure (двухуровневая вентиляция с положительным давлением в дыхательных путях)
CO_2 — углекислый газ
CPAP — Constant Positive Airway Pressure (режим искусственной вентиляции легких постоянным положительным давлением)
FDA — Food and Drug Administration (USA) (Управление по санитарному надзору за качеством пищевых продуктов и медикаментов США)
GLUT-1 — glucose transporter isoform-1 (глюкозный транспортер типа 1)
IHS — International Headache Society (Международное общество головной боли)
Ig — иммуноглобулин
SMAS — superficial muscular aponeurotic system (поверхностный мышечно-апоневротический слой)
TNM — tumor, nodus, metastasis (опухоли, узлы, метастазы) — классификация стадий меланомы
TORCH — toxoplasmosis, other infections, rubella, cytomegalovirus, herpes simplex [токсоплазмоз, другие инфекции (сифилис, парвовирус, ветряная оспа), краснуха, цитомегаловирус, простой герпес]

100 ВАЖНЫХ МОМЕНТОВ ПРИ ОБСЛЕДОВАНИИ

1. Компьютерно-томографическое (КТ) сканирование оптимально подходит для диагностики переломов и поражений височных костей; магнитно-резонансная томография (МРТ) — внутреннего слухового прохода с контрастированием — является лучшим методом для оценки акустических неврином.
2. Лучшим методом визуализации узлов щитовидной железы является ультразвуковое исследование (УЗИ).
3. Злокачественный наружный отит обычно возникает у пациентов с ослабленным иммунитетом и сопутствующими заболеваниями, такими как сахарный диабет. Наиболее распространенным возбудителем является *Pseudomonas aeruginosa* (синегнойная палочка).
4. Ангина Людвига — это одонтогенная инфекция субментального и подчелюстного пространств, вызывающая прогрессирующий отек полости рта и обструкцию верхних дыхательных путей.
5. Наличие грибов в подслизистых тканях и сосудах, сопровождающееся некрозом, по данным гистопатологического исследования подтверждает диагноз инвазивного грибкового синусита.
6. Инфекции парафарингеального, превертебрального и ретрофарингеального пространств могут проникать в «опасное пространство», что может стать причиной неограниченного распространения инфекции в средостение.
7. Классическое проявление паратонзиллярного абсцесса включает тризм, отклонение язычка, приглушенный голос и отек мягкого нёба.
8. Повышенные факторы риска для обструктивного ночного апноэ:
   а) возраст старше 65 лет;
   б) индекс массы тела (ИМТ) >30 кг/м^2;
   в) период постменопаузы;
   г) негроидная или монголоидная раса;
   д) мужской пол;
   е) окружность шеи >17 дюймов (43 см) у мужчин и >16 дюймов (41 см) у женщин.
9. *Mucor* spp. при гистологическом исследовании определяются как несептированные широкоугольные разветвляющиеся гифы при гистологическом исследовании, в отличие от разновидностей *Aspergillus*, которые представляют собой перегородчатые гифы с 45-градусными углами разветвления.
10. Головная боль напряжения — наиболее частый тип головной/лицевой боли.
11. Первая линия терапии стойкой идиопатической лицевой боли — это трициклические антидепрессанты.
12. Желобоватые, грибовидные, листовидные и нитевидные — четыре типа сосочков на языке. Нитевидные сосочки фактически не содержат вкусовых рецепторов.
13. II жаберная щель является наиболее распространенным источником для развития аномалии.
14. Глубина инвазии является наиболее важным прогностическим фактором при меланоме.

15. По крайней мере один перстнечерпаловидный сустав должен быть сохранен при щадящей хирургии гортани.
16. Рак гортаноглотки отличается заметным подслизистым распространением и имеет худший прогноз, чем рак гортани.
17. Наиболее распространенной доброкачественной опухолью слюнной железы является плеоморфная аденома. Наиболее распространенная злокачественная опухоль слюнной железы — мукоэпидермоидная опухоль.
18. Папиллярная карцинома является наиболее распространенным злокачественным поражением щитовидной железы. Фолликулярные аденомы — наиболее часто встречающиеся новообразования щитовидной железы.
19. Такие факторы, как расположение опухоли, стадия, размер, наличие периневральной и ангиолимфатической инвазии и степень дифференцировки опухоли, могут увеличивать риск регионарного лимфатического поражения.
20. Опухоли каротидного синуса (хемодектомы) являются наиболее распространенными параганглиомами головы и шеи и представлены в виде пульсирующего объемного образования шеи, имеющего выявляемый КТ, МРТ или ангиографией характерный признак смещения в стороны внутренней и наружной сонных артерий (симптом «лиры»).
21. Подросток мужского пола с односторонней назальной обструкцией, носовым кровотечением и синюшной массой, заполняющей носовую полость, является типичным представителем больных с юношеской носоглоточной ангиофибромой.
22. Классические рентгенографические находки при юношеской ангиофиброме — это расширение крылонёбной ямки в аксиальной проекции [симптом Холмана–Миллера (Holman–Miller)], расширение клиновидно-нёбного и видиева отверстий, а также костная деструкция крыловидного отростка.
23. Аденокарцинома околоносовых пазух связана с воздействием древесной пыли и отходов производства кожи. Плоскоклеточная карцинома околоносовых пазух связана с воздействием хрома, никеля, иприта и афлатоксина.
24. Линия Онгрена — это воображаемая линия, проведенная от медиального угла глаза до угла нижней челюсти. Опухоли верхнечелюстных синусов, которые расположены над этой линией, ассоциируются с менее благоприятным прогнозом.
25. III, IV, VI пары черепных нервов, а также ветви V1, V2 черепных нервов, внутренняя сонная артерия и венозные каналы присутствуют в кавернозном синусе. Нерв VI пары является наиболее медиальным нервом в кавернозном синусе и чаще всего повреждается.
26. Спинномозговая жидкость в среднем продуцируется со скоростью 20 мл/ч.
27. Возбудителями острого риносинусита обычно являются вирусы, а не бактерии.
28. Следует знать классификацию Чандлера (Chandler) орбитальных осложнений: I тип — пресептальный целлюлит; II тип — орбитальный целлюлит; III тип — субпериостальный абсцесс; IV тип — орбитальный абсцесс; V тип — тромбоз кавернозных синусов.
29. Основные механизмы поддержки кончика носа включают соединения между перегородкой, нижними боковыми хрящами и верхними боковыми хрящами. К малым механизмам поддержки кончика носа относят междоменную связку, дорсальную перегородку, мембранную перегородку, сесамовидный комплекс, кожу и подкожную ткань кончика носа и верхнечелюстной гребень.
30. Какова аномалия носа у пациента с односторонней расщелиной губы/нёба? Ипсилатеральный нижний боковой хрящ смещен книзу, кзади и в боковом направлении.

Кончик носа, каудальная перегородка и колумелла смещены в сторону незадействованной стороны. Костная перегородка отклоняется к расщелине.

31. Перфорация перегородки и седловидная деформация носа являются наиболее распространенными осложнениями нелеченой гематомы перегородки.
32. Токсический шок является редким осложнением инфекции *S. aureus* (стафилококк золотистый), характеризующейся высокой лихорадкой, сыпью, гипотонией, рвотой, диареей и полиорганной недостаточностью. Лечение включает растампонирование полости носа, введение внутривенных антибиотиков и использование поддерживающей/реанимационной терапии.
33. Следует знать классификацию Кероса (Keros) глубины обонятельной ямки: класс I — от 1 до 3 мм; класс II — от 4 до 7 мм; класс III — 8 мм и более.
34. Латеральные листки ситовидной пластинки являются наиболее распространенным местом ятрогенной ликвореи во время функциональной эндоскопической хирургии околоносовых пазух (ФЭХОП — functional endoscopic sinus surgery, FESS).
35. Спонтанная ликворея, вероятно, связана с идиопатической внутричерепной гипертензией.
36. При щитовидном поражении глаз от аутоиммунного воспаления мышечной и жировой ткани рецептор тиреотропного гормона является аутоантигеном.
37. Улитка обладает функцией тонотопии, имея специфические отделы, реагирующие на тоны различной частоты. Отвечает за тонотопику базилярная мембрана, имеющая особые физические свойства (плотное, упругое, узкое основание и подвижную, широкую верхушку).
38. Тяжесть улитковых аномалий зависит от периода гестации, когда произошли задержки или нарушения развития.
39. Основные причины кондуктивной тугоухости:
    - серная пробка;
    - секреторный или экссудативный средний отит (наиболее распространенная причина у детей);
    - перфорация барабанной перепонки;
    - отосклероз.
40. Основные причины нейросенсорной тугоухости:
    - пресбиакузис;
    - шум;
    - наследственность.
41. Наиболее распространенные ототоксичные препараты:
    - аминогликозиды;
    - цисплатин;
    - циркулярные диуретики;
    - салицилаты.
42. Наиболее распространенной рентгенологической находкой при нейросенсорной тугоухости в педиатрической практике является увеличенный водопровод преддверия.
43. Уровень порога звука соответствует уровню порога кондуктивного звуковосприятия на речевых частотах (500, 1000 и 2000 Гц).
44. Маскировка — это одномоментная подача звука в необследуемое ухо (для его «маскировки»), в то время как основной стимул подается в обследуемое.
45. Периферический нистагм становится быстрее и более заметным, когда пациент фиксирует взгляд в сторону быстрого компонента: к примеру, бьющий вправо ни-

стагм усиливается при взгляде вправо. Это называется законом Александера (Alexander).

46. Обычный слуховой аппарат состоит из четырех основных компонентов: микрофона, усилителя, приемника и аккумулятора.
47. Акустическая обратная связь возникает, когда усиленный звук выходит из ресивера и возвращается обратно в микрофон.
48. Наиболее распространенными бактериальными возбудителями острого среднего отита являются *Streptococcus pneumoniae* (пневмококк, 35–40%), *Haemophilus influenzae* (палочка Пфейффера, от 30 до 35%) и *Moraxella catarrhalis* (от 15 до 25%).
49. Амоксициллин остается препаратом первой линии в лечении острого среднего отита, поскольку около 80% возбудителей сохраняют чувствительность.
50. Для диагностики среднего отита необходимо подтвердить наличие жидкого содержимого в барабанной полости при помощи пневматической отоскопии или тимпанометрии.
51. Радикальная мастоидэктомия (мастоидэктомия типа «canal wall down») показана при наличии фистулы полукружного канала или повреждения задней стенки канала вследствие холестеатомы, склеротическом сосцевидном отростке, который не обеспечивает адекватную визуализацию при раздельной аттикоантротомии (мастоидэктомии типа «wall up»), либо пациент не может пройти дополнительные операции, либо для надлежащего мониторинга рецидивирующей холестеатомы.
52. Наиболее распространенной формой отосклероза является прогрессирующая кондуктивная потеря слуха, хотя редко может присутствовать нейросенсорная тугоухость, и у многих пациентов имеется положительный семейный анамнез.
53. Холестеатомы обычно подразделяются на врожденные, первично приобретенные и вторично приобретенные.
54. Пассивное закрытие верхнего века может происходить путем релаксации мышцы, поднимающей веко (иннервируемой глазодвигательным нервом), поэтому движение верхнего века не всегда указывает на неповрежденный лицевой нерв.
55. Лабиринтный сегмент лицевого нерва является самой узкой частью фаллопиева канала, что делает его наиболее восприимчивым к нейропатии защемления при отеке нервов.
56. Дегисценция верхнего полукружного канала может имитировать другие отологические заболевания, потому что она может проявляться кондуктивной тугоухостью, подобной отосклерозу, заложенностью ушей и аутофонией, подобным зиянию евстахиевой трубы, и головокружением, сходным с болезнью Меньера.
57. Симптом Хитзельбергера (Hitzelberger) — онемение медиального, заднего или верхнего наружного слухового канала, вызванного акустической невромой, сжимающей VII пару черепных нервов.
58. Периорбитальные и сосцевидные экхимозы (кровоизлияния) после переломов основания черепа известны как «глаза енота» и «симптом Бэттла» соответственно.
59. Ликворея распространена при переломах височной кости и обычно останавливается в течение 7 сут.
60. Дыхательные пути ребенка значительно уже, чем у взрослого: воспаление и сужение дыхательных путей может быть клинически более выраженным при появлении небольшого отека.
61. Двусторонняя атрезия хоан классически представлена респираторным дистрессом и цианозом при рождении, что облегчается с плачем.

62. Ларингомаляция является наиболее распространенной причиной стридора у новорожденных. Односторонний паралич голосовых складок у детей чаще всего имеет ятрогенную этиологию и представляет собой вторую по частоте причину стридора.
63. Наиболее распространенной причиной подскладкового стеноза являются ятрогенные рубцы, возникшие после эндотрахеальной интубации.
64. Ювенильные гемангиомы являются наиболее распространенными опухолями новорожденных. Большинство из них находятся в области головы и шеи.
65. Наличие гемангиомы на подбородке у ребенка со стридором должно вызывать подозрение на гемангиому подскладкового отдела.
66. Положительный GLUT-1 (glucose transporter isoform-1, глюкозный транспортер типа 1) позволяет отличить гемангиому от сосудистой мальформации.
67. Пропранолол является препаратом первой линии лечения ювенильной гемангиомы.
68. Подслизистая расщелина нёба часто дает более высокий риск формирования велофарингеальной недостаточности (ВФН) после аденотомии.
69. При подозрении на мононуклеоз следует избегать приема амоксициллина, поскольку он может вызвать лососеподобную сыпь.
70. Аномалии жаберной щели глубоко проникают в структуры этой жаберной дуги и более поверхностно в отношении следующей жаберной дуги.
71. Дифференциальная диагностика образований средней зоны носа у детей включает глиому, дермоид и энцефалоцеле. Перед удалением необходимо провести томографическое исследование с целью исключения или подтверждения интракраниального распространения.
72. Расщелина губы и расщелина нёба чаще всего встречаются сочетанно (50%). Расщелина нёба изолированно составляет 35% случаев, а расщелина губы — 15%. Расщелина губы и нёба чаще встречаются слева.
73. Наиболее распространенным показанием к тонзиллэктомии является нарушение дыхания во сне, возникшее после рецидивирующего тонзиллита.
74. Большинство лицевых миметических мышц «поверхностно расположены» и получают иннервацию лицевого нерва с их глубокой поверхности.
75. Назальная проекция дает представление о том, насколько далеко от поверхности лица расположен кончик носа. Назальное вращение означает смещение кончика носа вдоль дуги от наружного слухового прохода.
76. Внутренний носовой клапан состоит из верхнего бокового хряща, носовой перегородки и дна полости носа. Маневр Коттла позволяет диагностировать коллапс внутреннего носового клапана.
77. Клювовидная деформация — это осложнение ринопластики, при которой наполнение надкончиковой ямки приводит к появлению «клюва попугая». Это может быть результатом потери поддержки кончика носа или рубцевания ткани надкончиковой области.
78. Слои век спереди и назад: кожа, круговая мышца глаза, орбитальная перегородка, предапоневротический жир, апоневроз леватора, мышца Мюллера и конъюнктива.
79. Проникновение в глубокие слои кожи состава, смешанного по формуле Бейкера–Гордона (фенол 88%, кротоновое масло, септизол и дистиллированная вода), в большей степени зависит от кротонового масла, чем от концентрации фенола.

80. Феноловые химические пилинги обладают сердечной токсичностью и должны применяться на ограниченных участках лица с 15-минутными интервалами.
81. Наиболее распространенным осложнением хирургии подтяжки лица является гематома. Это происходит до 10% случаев и чаще встречается у мужчин.
82. При хирургической подтяжке лица чаще всего повреждается большой ушной нерв. При хирургической подтяжке лица из двигательных нервов чаще всего повреждается краевой нижнечелюстной нерв.
83. Ботулинический токсин работает на пресинаптическом нервно-мышечном соединении, предотвращая выделение ацетилхолина, приводя к временному параличу мышц.
84. Использование полнослойного кожного трансплантата, когда это допустимо, может ограничить последующее его сокращение и обычно обеспечивает лучшие текстуру и цвет кожи.
85. Раннее клиническое выявление повреждения зрительного нерва травмированного глаза — потеря красного спектра зрения.
86. Наиболее распространенным местом перелома лицевого скелета является носовая кость.
87. Наиболее распространенный участок перелома нижней челюсти — ее угол.
88. Задняя перстнечерпаловидная мышца является единственной мышцей — абдуктором истинных голосовых складок.
89. Перстнещитовидная мышца — единственная внутренняя мышца гортани, не иннервируемая возвратным гортанным нервом; она иннервируется верхним гортанным нервом. Межчерпаловидная мышца — единственная внутренняя мышца гортани с билатеральной иннервацией.
90. Рецидивирующий респираторный папилломатоз в основном вызывается вирусом папилломы человека (ВПЧ) 6-го и 11-го типов.
91. Первичная терапия узелков голосовых складок — фонопедия.
92. Ларингеальная электромиография (ЭМГ, или ЭМГ гортани) — это метод оценки двигательного потенциала. Когда мышцы денервируются, наблюдаются потенциалы фибрилляции и положительные волны, тогда как многофазные двигательные комплексы видны при реиннервации.
93. Какова тактика при воспламенении дыхательных путей?
    - Отключить поток кислорода.
    - Погасить пламя изотоническим раствором натрия хлорида.
    - Удалить поврежденную трубку.
    - Переинтубировать как можно атравматичнее.
    - Ввести внутривенно стероиды и антибиотики.
    - Выполнить бронхоскопию до перевода из операционной для удаления обугленной ткани и некрозированных масс, а также для оценки объема поражения.
    - Проводить отсроченную экстубацию с регулярным эндоскопическим осмотром дыхательных путей.
94. Пациенты с тугоухостью и расширенным водопроводом преддверия или дисплазией (аномалией) Мондини (Mondini) при обследовании должны быть протестированы на мутации в гене *SLC26A4*, на предмет ассоциации с синдромом Пендреда (Pendred).
95. Ключевой момент процедуры Систранка (Sistrunk) состоит не только в резекции центральной части подъязычной кости, но и в резекции мускулатуры языка между подъязычной костью и слепым отверстием на языке (морганиевом отверстии).

96. К антибиотикам, ассоциированным с повышенным риском *C. difficile colitis*, относятся клиндамицин, фторхинолоны, цефалоспорины и карбапенемы. Макролиды, пенициллины и сульфонамиды применяют реже.
97. Следует уметь определять и дифференцировать радикальные, модифицированные радикальные и селективные или функциональные диссекции шеи.
98. Воспалительный процесс из околоносовых пазух может распространяться через сосудистые каналы в полость черепа и глазницу.
99. При необходимости постановки задней тампонады пациент должен быть госпитализирован и находиться под динамическим наблюдением (мониторирование, пульсоксиметрия).
100. Внешний вид большинства рубцов улучшается без ревизионных воздействий в течение 1–3 лет после первичной операции. Следует посоветовать пациентам подождать по крайней мере 6–12 мес, прежде чем обращать за хирургическим ревизионным лечением, если нет очевидных характеристик рубцов, которые, как ожидается, не улучшатся.

ОБЩАЯ АНАТОМИЯ И ЭМБРИОЛОГИЯ, КОРРЕЛИРОВАННЫЕ С РЕНТГЕНОЛОГИЧЕСКИМИ ИССЛЕДОВАНИЯМИ

Кристина Кабрера-Муффли

КЛЮЧЕВЫЕ МОМЕНТЫ

1. Восемь ветвей наружной сонной артерии:
   - верхняя щитовидная артерия;
   - восходящая глоточная;
   - язычная;
   - лицевая;
   - затылочная;
   - задняя ушная;
   - верхнечелюстная;
   - поверхностная височная.
2. Слои фасции шеи:
   - поверхностная фасция шеи;
   - поверхностный слой глубокой фасции шеи;
   - средний слой глубокой фасции шеи;
   - глубокий слой глубокой фасции шеи.
3. КТ-признаки с контрастом злокачественных лимфатических узлов шеи:
   - размер >1–1,5 см;
   - округлая форма;
   - некроз в центре;
   - нечеткие края.
4. Ориентиры (опознавательные знаки) лицевого нерва:
   - козелковый ориентир;
   - линия барабанно-сосцевидной щели;
   - прикрепление заднего брюшка двубрюшной мышцы к сосцевидному отростку.
5. Лучшая визуализация по областям:
   - мостомозжечковый угол — МРТ с контрастированием;
   - шея и слюнные железы — КТ с контрастированием или МРТ с контрастированием;
   - пазухи — КТ без контрастирования;
   - височная кость — КТ без контрастирования;
   - щитовидная железа — УЗИ.

Важно

1. КТ — лучший метод для визуализации образований и поражений височной кости, а МРТ (внутреннего слухового канала с контрастом) является лучшим методом оценки акустических неврином.
2. При подозрении на перелом височной кости лучший тест — КТ без контрастирования.
3. Если на Т1-взвешенном изображении (Т1-ВИ) на МР-томограмме носовые раковины светятся, значит, исследование проводилось с контрастированием.
4. Часто синуситы диагностируются на МРТ. Наиболее подходящим исследованием для диагностики хронического синусита является КТ без контрастирования (рис. 1.1).
5. Лучший метод обследования узловых изменений щитовидной железы — это УЗИ.



Рис. 1.1. Компьютерная томограмма хронического полипозного риносинусита

ВОПРОСЫ

1. **Когда развиваются пазухи?**
   Верхнечелюстная пазуха развивается внутриутробно. После рождения максиллярный синус увеличивается дважды: первый раз к 3 годам и затем снова в возрасте 7–12 лет. Новорожденные имеют 3 или 4 клетки решетчатого лабиринта, которые увеличиваются до 10–15 клеток к 12 годам. Клиновидная пазуха начинает пневматизироваться в возрасте от 3 лет, в то время как лобная пазуха развивается последней в конце подросткового периода.
2. **Каковы различия между *agger nasi*, решетчатыми клетками Оноди и Галера?**
   Клетка *agger nasi* (валик носа) — самая передняя клетка решетчатого лабиринта. Она находится кпереди и сверху от места прикрепления средней носовой раковины на латеральной стенке полости носа. Клетка Оноди — это решетчатая клетка, которая пневматизировалась латерально и кзади от передней стенки клиновидной пазухи. Эта клетка может примыкать к зрительному нерву и сонной артерии, поэтому так важно распознать изменения при хирургии пазух. Клетки Галера возникают, когда решетчатый лабиринт пневматизируется в области медиальной и нижней стенок глазницы. Большой размер клетки Галера может привести к обструкции естественного соустья верхнечелюстной пазухи.
3. **Назовите ветви внутренней сонной артерии на шее.**
   Хитрый вопрос! Внутренняя сонная артерия не имеет ветвей на шее.
4. **Назовите восемь ветвей наружной сонной артерии на шее.**
   От проксимальной до дистальной части: верхняя щитовидная, восходящая глоточная, язычная, лицевая, затылочная, задняя ушная, верхнечелюстная и поверхностная височная артерии.
5. **Назовите четыре типа сосочков языка. Где они локализуются?**
   Четыре типа сосочков: желобоватые, грибовидные, листовидные и нитевидные.
   Желобоватые сосочки расположены на стыке передних двух третей и задней трети языка в форме буквы V. Грибовидные сосочки находятся на кончике и боковых краях передних двух третях языка. Листовидные сосочки — на заднебоковой части основания языка. Нитевидные сосочки встречаются на всей поверхности языка, они не являются вкусовыми.

6. **Опишите ориентиры, используемые для поиска лицевого нерва при хирургии околоушной железы.**
Типичными ориентирами обнаружения лицевого нерва при хирургии околоушной железы являются козелковый ориентир, линия барабанно-сосцевидной щели, заднее брюшко двубрюшной мышцы. Козелковый ориентир представляет собой хрящ козелка, он указывает место расположения нерва — от хряща на 1 см кпереди, книзу и глубже. Другой ориентир — следование книзу от линии барабанно-сосцевидной щели, что является местом выхода нерва. В 6–8 мм медиальнее этой точки лицевой нерв проходит через шилососцевидное отверстие. И наконец, нерв располагается только медиальнее места прикрепления заднего брюшка двубрюшной мышцы к сосцевидному отростку.

7. **Назовите основные слюнные железы и опишите типы слюны, продуцируемой каждой железой.**
Существуют три основные парные слюнные железы: околоушная, подчелюстная и подъязычная. Каждая железа имеет ацинарные клетки, которые производят серозный, или муцинозный, раствор. Околоушные железы продуцируют преимущественно серозную слюну. Подъязычные железы — главным образом муцинозную слюну, а подчелюстные железы — смешанную.

8. **Каково эмбриологическое развитие слюнных желез?**
Основные слюнные железы развиваются из первого глоточного кармана (жаберного мешка). Железы формируются в промежутке от 4-й до 9-й недели гестации. Околоушная железа формируется путем эктодермального выпячивания в окружающую мезенхиму. Подчелюстная и подъязычная железы образуются из эндодермы, прорастающей либо в подчелюстной треугольник, либо в дно полости рта (сублингвально).

9. **Опишите эмбриологию паращитовидных желез.**
Верхние паращитовидные железы развиваются из IV спинного жаберного мешка, в то время как нижние паращитовидные железы — из III спинного жаберного мешка. Эта очевидная инверсия происходит потому, что IV жаберный мешок не мигрирует в процессе развития, а III жаберный мешок спускается с тимусом и располагается ниже четвертого мешка. Эктопическая ткань паращитовидной железы присутствует у больных, доля которых составляет до 20%.

10. **Опишите фасциальные пространства шеи.**
Фасции шеи состоят из двух основных слоев: поверхностной и глубокой шейных фасций. Поверхностная шейная фасция окружает подкожную мышцу шеи (платизму), мимические мышцы лица и поверхностный мышечно-апоневротический слой (superficial muscular aponeurotic system, SMAS). Глубокая шейная фасция распадается на три части: поверхностный, средний и глубокий слои. Поверхностный слой глубокой шейной фасции охватывает трапециевидную, кивательную и жевательную мышцы, а также околоушную и подчелюстную железы. Средний слой глубокой шейной фасции содержит подъязычную мышцу, а также трахею, пищевод, щитовидную железу, глотку и гортань. Глубокий слой глубокой фасции охватывает шейные позвонки и паравертебральные мышцы. Все три слоя глубокой шейной фасции объединяются и формируют сонное влагалище, огибая сонную артерию, яремную вену и блуждающий нерв (рис. 1.2).

11. **Опишите уровни лимфатических узлов шеи, используемые для диагностики рака головы и шеи.**
Шея разделена на шесть зон с целью стадирования рака головы и шеи. Расположение первичной опухоли определяет вероятность распространения в каждую конкретную область. Уровень I включает подчелюстной и подбородочный треугольники. Уровни

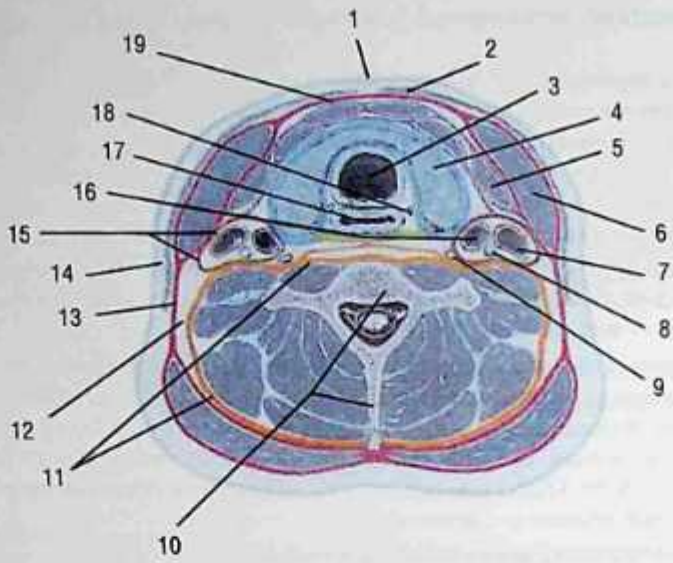

Рис. 1.2. Фасциальные листки шеи. Поперечный разрез: 1 — кожа; 2 — платизма; 3 — трахея; 4 — щитовидная железа; 5 — лопаточно-подъязычная мышца; 6 — грудино-ключично-сосцевидная мышца; 7 — внутренняя яремная вена; 8 — блуждающий нерв; 9 — симпатический ствол; 10 — шейный позвонок (C_7); 11 — превертебральный листок/слой (глубокой) шейной фасции; 12 — жировая клетчатка в заднем шейном треугольнике; 13 — поверхностный (покровный) листок глубокой шейной фасции, покрывающий задний шейный треугольник; 14 — подкожные ткани; 15 — сонное влагалище; 16 — общая сонная артерия; 17 — пищевод; 18 — возвратный гортанный нерв; 19 — поверхностный (покровный) листок глубокой шейной фасции. *Источник*: Netter's Surgical Anatomy and Approaches, 389–398, © 2014 by Saunders, an imprint of Elsevier Inc.

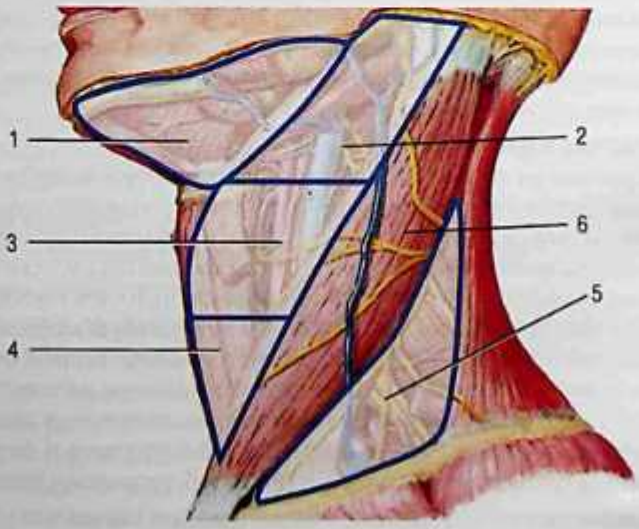

Рис. 1.3. Уровни лимфатических узлов шеи, обычно используемые при стадировании рака головы и шеи: 1 — уровень I; 2 — уровень II; 3 — уровень III; 4 — уровень IV; 5 — уровень V; 6 — уровень VI. *Источник*: Netter's Surgical Anatomy and Approaches, 389–398, © 2014 by Saunders, an imprint of Elsevier Inc.

II–IV лежат вдоль сонного влагалища сверху вниз. Граница между уровнями II и III — подъязычная кость. Граница между уровнями III и IV — перстневидный хрящ. Уровень V включает задний треугольник, а уровень VI является центральным отделом (отсеком) (рис. 1.3).

12. Опишите производные жаберных дуг. Как они относятся к уху?

I жаберная дуга формирует меккелев хрящ (хрящ мандибулярной дуги), который включает голову и шею молоточка, тело и короткий отросток наковальни и переднюю молоточковую складку. Он также вносит свой вклад в образование мышцы, натягивающей барабанную перепонку и первые три бугорка. II жаберная дуга формирует хрящ Рейхерта (Reichert), который включает рукоятку молоточка, длинный и чечевицеобразный отростки наковальни и большую часть стремени. Он также вносит свой вклад в образование его последних трех бугорков. I жаберный карман формирует евстахиеву трубу, клетки сосцевидного отростка и внутренний слой барабанной перепонки. I жаберная щель образует наружный слуховой проход и наружный слой барабанной перепонки.

13. Опишите производные жаберной дуги. Как они относятся к гортани?

III жаберная дуга формирует шилоглоточную мышцу, которая поднимает гортань. IV жаберная дуга образует щитовидный и клиновидный хрящи, верхний гортанный нерв и перстнещитовидную мышцу. V и VI жаберные дуги формируют перстневидный, черпаловидный и рожковидный хрящи, возвратный гортанный нерв и все внутренние мышцы гортани (кроме перстнещитовидной).

14. Назовите 12 пар черепных нервов и их функции.

I пара, обонятельный нерв — обоняние.

II пара, зрительный нерв — зрение.

III пара, глазодвигательный нерв — иннервирует все глазные мышцы, за исключением верхней косой мышцы и боковой прямой мышцы. Парасимпатическая часть иннервирует цилиарную мышцу (аккомодация) и мышцу — сфинктер зрачка (констриктор зрачка).

IV пара, блоковый нерв — иннервирует верхнюю косую мышцу.

V пара, тройничный нерв — чувствительность лица. Иннервирует жевательные мышцы, мышцу, натягивающую барабанную перепонку, мышцу, натягивающую мягкое нёбо, челюстно-подъязычную и переднюю двубрюшную мышцы.

VI пара, отводящий нерв — иннервирует латеральную прямую мышцу.

VII пара, лицевой нерв — двигательные волокна иннервируют мимические мышцы лица, стремянную мышцу, мышцы ушной раковины, затылочно-лобную, шилоподъязычную мышцы и заднее брюшко двубрюшной мышцы. Парасимпатические волокна иннервируют слезную железу (лакримация), подчелюстные и подъязычные железы (слюноотделение). Обеспечивают вкусовые ощущения передних 2/3 языка, а также чувствительность ушной раковины, кожи заушной области, стенки наружного слухового прохода и часть барабанной перепонки.

VIII пара, преддверно-улитковый нерв — отвечает за равновесие и слух.

IX пара, языкоглоточный нерв — вкус. Иннервирует шилоглоточную мышцу, обеспечивает чувствительность задней трети языка, барабанной перепонки и наружного слухового прохода, влияет на висцеральные ощущения от каротидного синуса; парасимпатически иннервирует околоушную железу (слюноотделение).

X пара, блуждающий нерв — иннервация глоточных мышц (кроме шилоглоточной), мышцы, поднимающей нёбную занавеску, язычок, нёбно-глоточной, нёбно-язычной мышц, трубно-глоточных, перстнещитовидных и глоточных констрикторов

(через верхний гортанный нерв), а также всех внутренних мышц гортани (через возвратный гортанный нерв), за исключением перстнещитовидной мышцы; парасимпатическая иннервация — чувствительность грудной и брюшной полости; чувствительность слизистой оболочки гортани, кожи заушной области, наружного слухового прохода, барабанной перепонки и глотки.

XI пара, добавочный спинномозговой нерв — иннервирует грудино-ключично-сосцевидную и трапециевидную мышцы.

XII пара, подъязычный нерв — обеспечивает моторику языка, за исключением нёбно-язычной мышцы.

15. Какая единственная мышца является отводящей голосовые складки?

Задняя перстнечерпаловидная мышца является единственным аддуктором голосовых складок.

16. Назовите слои голосовых складок, от поверхностных к глубоким.

1. Плоский эпителий.
2. Собственная пластинка слизистой оболочки (содержит три слоя: поверхностный, средний и глубокий).
3. Щиточерпаловидная и голосовая мышцы.

17. Какие слои голосовой складки образуют оболочку? Чем сформирована голосовая связка?

Оболочка образована эпителием и поверхностным слоем собственной пластинки. Промежуточный и глубокий слои собственной пластинки слизистой оболочки образуют голосовую связку.

18. Какой тип визуализации (инструментального исследования) височной кости лучше?

КТ без контрастирования лучше всего подходит для оценки кортикального слоя кости и патологических изменений мягких тканей из-за его способности детальной визуализации костной ткани.

19. Какой тип визуализации (инструментального исследования) для оценки мостомозжечкового угла лучше?

МРТ, с превосходной способностью проявлять контраст мягких тканей, лучше всего подходит для оценки опухолей и поражений мостомозжечкового угла. МРТ внутренних слуховых каналов обычно проводят с контрастированием.

20. Какой тип визуализации (инструментального исследования) для оценки щитовидной железы лучше?

Лучшим первоначальным типом визуализации щитовидной железы является УЗИ.

21. При подозрении на паратонзиллярный абсцесс необходимо ли инструментальное исследование?

Нет, для диагностики паратонзиллярного абсцесса не требуется инструментальное обследование, так как это, как правило, клинический диагноз. При подозрении на абсцесс в заглоточном или окологлоточном пространстве визуализация (инструментальное исследование) может быть полезной для постановки диагноза.

22. Каким образом работает позитронно-эмиссионная томография (ПЭТ)?

Выполняют внутривенную инъекцию радиофармацевтического препарата (радиоактивного индикатора) — фтордезоксиглюкозы (производное глюкозы). Затем пациент ожидает в течение часа, в этот период времени происходит распределение радиофармацевтического препарата. Области тела, которые являются наиболее метаболически активными (поглощают большую часть глюкозы), обнаруживаются сканером. Затем



Рис. 1.4. Злокачественный лимфатический узел на компьютерной томограмме: отмечен большой размер, некротический центр и круглая форма. (Фото предоставлено Тедом Лимом, доктором медицинских наук кафедры оториноларингологии Университета штата Колорадо.)

компьютер преобразует эти данные в трехмерное изображение. ПЭТ часто используют для выявления опухолевых метастазов. Поскольку раковые клетки, как правило, более активны, чем метаболически нормальная ткань, эти зоны будут «светиться» при томографии.

23. **Какие изменения лимфатического узла при проведении КТ с контрастированием вызывают подозрение на злокачественную опухоль?**
Лимфатические узлы, которые больше 1 см (1,5 см в двубрюшно-яремной области), с некротическим центром, нечеткими краями или круглой формой (вместо обычной овальной формы) подозрительны на злокачественность. Лимфатические узлы с этими характеристиками должны подвергаться игольной или эксцизионной биопсии в зависимости от других клинико-анамнестических данных (рис. 1.4).

Список литературы

Ahmad A., Branstetter B.F. CT versus MR: still a tough decision // Otolaryngol. Clin. North Am. 2008. Vol. 41, N 1. P. 1–22.

Bailey B.J., Calhoun K.H., Healy G.B. et al. Head and Neck Surgery: Otolaryngology. 3rd ed. Philadelphia : Lippincott Williams & Wilkins, 2001.

Deschler D.G., Day T. TNM Staging of Head and Neck Cancer and Neck Dissection Classification. 3rd ed. Alexandria, Virginia : American Academy of Otolaryngology — Head and Neck Surgery Foundation, 2008.

Grevellec A., Tucker A.S. The pharyngeal pouches and clefts: development, evolution, structure, and derivatives // Semin. Cell. Dev. Biol. 2010. Vol. 21, N 3. P. 325–332.

Myers E.N. Operative Otolaryngology. Philadelphia : Saunders Elsevier, 2008.

Netter F.H. Atlas of Human Anatomy. East Hanover, NJ : Novartis, 1997.

Pasha R. Otolaryngology Head and Neck Surgery : Clinical Reference Guide. San Diego : Plural Publishing, 2006.

ГЛАВА 2

НЕОТЛОЖНЫЕ СОСТОЯНИЯ В ОТОРИНОЛАРИНГОЛОГИИ

Генри П. Бархам, Кеннет Т. Беллиан

КЛЮЧЕВЫЕ МОМЕНТЫ

1. При неотложных ситуациях основная роль оториноларинголога заключается в восстановлении проходимости дыхательных путей.
2. Эпиглоттит является неотложным состоянием по причине высокого риска обструкции дыхательных путей.
3. Ангионевротический отек (отек Квинке) затрагивает сетчатый слой дермы, подкожный и подслизистый слои независимых областей.
4. Злокачественный отит чаще всего поражает пожилых пациентов или пациентов с иммунодефицитом.
5. Челюстно-подъязычная мышца — это граница, которую переходит воспалительный процесс при ангине Людвига.

Важно

1. У пациентов с рецидивирующим или наследственным отеком Квинке также необходимо принимать во внимание такие лекарственные препараты, как ингибиторы ангиотензинпревращающего фермента (АПФ). При наследственном ангионевротическом отеке необходимо обследовать уровни ингибитора эстеразы С1 и дополнительно комплемент (С4).
2. Злокачественный наружный отит обычно встречается у лиц с ослабленным иммунитетом и сопутствующими заболеваниями, такими как сахарный диабет. Наиболее распространенный патоген — синегнойная палочка.
3. Ангина Людвига является по своей природе одонтогенной инфекцией. Она возникает в подбородочной и подчелюстной областях и вызывает отек дна полости рта с последующим смещением языка кзади. При этом обструкция верхних дыхательных путей может протекать стремительно, что затрудняет интубацию или делает ее невозможной.
4. Окончательный диагноз инвазивного грибкового синусита требует гистологического исследования, что подтверждает инвазию грибковых элементов в подслизистые ткани, включая сосуды. Имеется также некроз. Клинически у этой области снижена чувствительность.
5. Крикотиреоидотомия (коникотомия) преобразуется в классическую трахеотомию в течение 24 ч, чтобы свести к минимуму риск развития подсвязочного стеноза.

ВОПРОСЫ

1. **Что означает ABCDE при необходимости оказания неотложной медицинской помощи?**

   A (airway) — дыхательные пути.

   B (breathing) — дыхание.

   C (circulation) — кровообращение.

   D (disability/drugs) — оценка неврологического статуса/лекарственные препараты (те, что пациент принимает, или те, что должны быть прописаны).

   E (exposure/environmental control) — влияние окружающих условий.

2. Что такое острый эпиглоттит и почему он является неотложным состоянием?

Эпиглоттит — это воспаление надгортанника, как правило, инфекционного происхождения, приводящее к быстрой обструкции дыхательных путей. Уровень смертности может достигать 20%, что делает необходимым срочную диагностику и лечение. Заболеваемость резко снизилась после введения вакцинации *Haemophilus influenzae* типа B. Раньше эпиглоттит считался детским заболеванием, в настоящее время чаще встречается у взрослых. Наиболее распространенные бактерии идентифицированы, включают *Haemophilus influenzae*, β-гемолитический стрептококк, золотистый стафилококк и пневмококк. Существует убеждение, что Джордж Вашингтон умер от острого бактериального эпиглоттита.

3. В чем отличия проявлений эпиглоттита у взрослых и детей?

У детей часто присутствует одышка, слюнотечение, стридор или лихорадка. Взрослые жалуются на сильную боль в горле, одинофагию (расстройство глотания) и осиплость. Исторически сложилось, что патология развивается остро, но теперь все больше встречается пациентов с подострой формой. «Симптом треножника» (симптом распорки) является классическим проявлением.

4. Как следует диагностировать и лечить эпиглоттит?

Классический рентгенологический признак — «симптом отпечатка большого пальца», описанный как отек надгортанника на боковой рентгенографии мягких тканей шеи. Детям рекомендуется проводить ларингоскопию в операционной для непосредственной визуализации. У взрослых при стабильном состоянии проводят непрямую ларингоскопию (фиброоптическая назофаренгеальная ларингоскопия). После постановки диагноза лечение направлено на восстановление проходимости дыхательных путей и немедленном назначении антибиотиков. Интубацию проводят пациентам с дыхательной недостаточностью. Стабильные с точки зрения дыхательного тракта пациенты находятся под динамическим наблюдением (в отделении реанимации и интенсивной терапии) и получают консервативное лечение, включающее антибиотики, активные в отношении *H. influenzae* (II или III поколение цефалоспоринов), увлажненный воздух, рацемический эпинефрин и стероиды внутривенно. Важно помнить, что всегда должна быть возможность проведения интубации и коникотомии пациентам, находящимся под наблюдением, у постели больного.

5. Опишите отек Квинке.

При отеке Квинке резко развивается без вдавления незудящий отек с вовлечением ретикулярной дермы подкожного и подслизистых слоев независимых областей. Могут поражаться губы, мягкое нёбо, гортань и глотка, вызывая обструкцию дыхательных путей. Продолжительность, как правило, находится в диапазоне от 24 до 96 ч. Примерно у 25% населения США в течение жизни бывает эпизод крапивницы и/или отека Квинке. Продолжительность острого отека Квинке — менее 6 нед.

6. Что вызывает отек Квинке?

Наиболее частыми причинами острого отека Квинке можно назвать лекарственные препараты, продукты питания, инфекции, яд насекомых, контактные аллергены (латекс) и рентгенологические контрастные вещества. Обследование хронического отека Квинке и/или крапивницы может быть сложной задачей. В большинстве случаев этиологический фактор остается ненайденным.

7. Что включает обследование отека Квинке?

В дополнение к хорошо собранному анамнезу и физикальному осмотру для оценки степени отека гортани может быть использована фиброоптическая ларингоскопия.

У пациентов с отеком Квинке, которые жалуются на одышку, осиплость, изменения голоса, одинофагию (расстройство глотания) или стридор при физической нагрузке, вероятно, в патологический процесс вовлечена гортань. Все больные с отеком гортани требуют госпитализации в отделение интенсивной терапии.

8. В чем заключается лечение отека Квинке?

Лечение пациентов как с отеком Квинке, так и с крапивницей состоит из введения эпинефрина (Адреналина*), антигистаминных препаратов и глюкокортикоидов. Для большинства этих пациентов H_1-антигистаминные препараты являются краеугольным камнем терапии. Несмотря на эффективность, они могут также оказывать глубокую седацию. В результате этого H_1-антигистаминные препараты II поколения (лоратадин, цетиризин, дезлоратадин и фексофенадин) стали препаратами выбора для лечения отека Квинке. H_2-адреноблокаторы, такие как ранитидин, необходимы также для полного прерывания гистаминного каскада. Глюкокортикоиды показаны пациентам с анафилаксией, отеком гортани и в случае наличия тяжелых симптомов, не отвечающих на антигистаминную терапию. Изолированный ангионевротический отек часто вызывается лекарственными препаратами, наиболее часто — ингибиторами АПФ. Пациентов с рецидивирующим течением заболевания необходимо обследовать на предмет наследственной ангиодистрофии, дефицита ингибитора эстеразы C1, с лабораторной оценкой белка ингибитора C1 и уровня фактора комплемента C4. Даназол является основой профилактики, хотя имеются новые препараты, в результате клинических испытаний показавшие лучше профили побочных эффектов. В период острой фазы заболевания может быть использована свежезамороженная плазма в качестве заместительной терапии ингибитора C1.

9. Опишите злокачественный наружный отит (ЗНО).

ЗНО является потенциально опасной для жизни ЛОР-инфекцией, при которой поражаются наружный слуховой проход, височная кость и окружающие структуры. Как правило, ЗНО имеет агрессивное течение и сопровождается высокой смертностью (50–80%). ЗНО обычно наблюдается у пациентов с ослабленным иммунитетом и у пациентов «пожилого возраста». Наиболее распространенное сопутствующее состояние при ЗНО — сахарный диабет (1-го и 2-го типов).

10. Какие бактерии ассоциированы с ЗНО?

Pseudomonas aeruginosa (синегнойная палочка) в большинстве случаев является возбудителем ЗНО. Этот микроорганизм особенно вирулентен из-за муконидного покрова, препятствующего фагоцитозу. Кроме того, некоторые штаммы вырабатывают нейротоксин, как предполагается, способствующий развитию ряда внутричерепных осложнений. Больные с онкологическими заболеваниями и вирусом иммунодефицита человека (ВИЧ) подвергаются риску заражения и менее распространенными микроорганизмами, в том числе *Aspergillus* spp., *S. aureus, Proteus mirabilis, Klebsiella oxytoca* и *Candida* spp.

11. Как проявляется ЗНО?

ЗНО проявляется тяжелым течением, нестихающей болью в ушах, головными болями в височной области и (гнойной) отореей. Отличительным признаком при физикальном обследовании является наличие грануляционной ткани в нижней части наружного слухового прохода, в костно-хрящевой ткани. По мере прогрессирования инфекции у пациентов развиваются нарушения черепных нервов, чаще всего VII пары. После развития нарушений черепных нервов прогноз заболевания неблагоприятный. Смертность пациентов с ЗНО и нарушениями функций черепных нервов приближается к 100%.

12. Как производится диагностика ЗНО?

Диагноз ЗНО подтверждается визуальными методами исследования, включающими КТ, МРТ, сцинтиграфию костей с применением технеция и цитрата галлия. КТ височных костей, по мнению многих, является предварительным (первичным) методом визуализации для оценки костной деструкции.

Важно отметить, что только при разрушении приблизительно 30–50% костной ткани результаты будут очевидны на КТ. Для пациентов с нормальной КТ и высоким подозрением на ЗНО используется сцинтиграфия скелета или сцинтиграфия с галлием, которые имеют высокую чувствительность к деструкции кости.

13. Опишите лечение ЗНО.

Лечение ЗНО основывается на антибактериальной терапии. Антисинегнойные антибиотики являются препаратами выбора, и их прием должен быть начат на ранней стадии. Фторхинолоны и аминогликозиды, по мнению многих, являются антибиотиками выбора с показателями эффективности лечения, близкими к 90%. В дополнение к системной антибиотикотерапии пациентам необходимо проводить хороший туалет уха с удалением грануляционной ткани. Недавние исследования показали адъювантную роль гипербарической кислородной терапии при ЗНО.

14. Что такое острый инвазивный синусит и почему он считается неотложным состоянием?

Острый инвазивный грибковый синусит (ОИГС) является одной из основных причин заболеваемости и смертности пациентов с ослабленным иммунитетом. ОИГС характеризуется как агрессивная и часто фатальная ангиоинвазивная инфекция полости носа, околоносовых пазух и соседних структур. Его все чаще диагностируют у пациентов с иммунодефицитом, гематологическими злокачественными опухолями, иммуносупрессией и плохо контролируемым сахарным диабетом.

15. Каковы типичные причины ОИГС?

Грибковые организмы, которые обычно функционируют как сапрофиты в окружающей среде, могут стать патогенными для человека при определенных условиях. Типичные виды, ответственные за синоназальные инвазивные инфекции, — *Aspergillus* spp. и зигомикоз (*Rhizopus, Mucor, Rhizomucor*).

16. Как диагностировать ОИГС?

«Золотым стандартом» диагностики является гистопатологическое исследование и посев биопсийного материала из полости носа. Эндоскопия полости носа, как правило, демонстрирует участки ишемии или очевидного некроза слизистой оболочки, которые недостаточно чувствительны. Радиологические исследования обычно показывают неспецифические изменения утолщения слизистой оболочки пазухи, реакцию мягких тканей, а также, возможно, деструкцию костных структур. Гистологическое подтверждение диагноза заключается в обнаружении инвазивных грибковых элементов в подслизистых тканях и сосудах.

17. Какова продолжительность жизни при ОИГС?

Хотя как консервативные, так и хирургические методы лечения улучшились, показатели смертности остаются высокими и, по данным литературы, варьируют от 20 до 80%. Отрицательные прогностические факторы включают наличие гематологических злокачественных новообразований, пожилой возраст, а также вовлечение внутричерепных или орбитальных структур. Благоприятных исход (выживание) определяется ранней диагностикой, быстрым началом направленной противогрибковой терапии, хирургической санацией и купированием основного заболевания.

18. Опишите ангину Людвига.

Названа в честь Карла Фридриха Вильгельма фон Людвига, характеризуется быстро прогрессирующей флегмоной мягких тканей шеи и дна полости рта. При прогрессирующем отеке мягких тканей и смещении языка кверху и кзади обструкция дыхательных путей является наиболее неотложным состоянием. До изобретения антибиотиков смертность при ангине Людвига превышала 50%. Благодаря антибиотикотерапии и улучшению методов диагностики и хирургических подходов средний показатель смертности составляет <10%.

19. Что вызывает ангину Людвига?

Большинство случаев ангины Людвига одонтогенного происхождения. Подчелюстное пространство является основным местом инфекции. Это пространство делится челюстно-подъязычной мышцей в подъязычном пространстве на верхнее и нижнее подчелюстные пространства. После развития инфекции распространение может произойти смежно в подъязычное пространство, а также может распространяться на глоточно-челюстное и заглоточное пространства, окружая дыхательные пути. Полимикробное заражение происходит более чем в 50% случаев. Наиболее часто культивируемые организмы включают *Staphylococcus* spp., *Streptococcus* spp. и *Bacteroides* spp.

20. Как диагностировать ангину Людвига?

Большинство пациентов жалуются на зубную боль или сообщают о недавних стоматологических вмешательствах, на отек шеи. Менее распространенные жалобы включают боль в шее, дисфонию, дисфагию и дизартрию. Менее одной трети взрослого населения имеют клинические проявления в виде дыхательной недостаточности с одышкой, тахипноэ или стридором. При физикальном осмотре более 95% пациентов имеют двусторонний отек подчелюстной области и приподнятый или высунутый язык.

21. Какова тактика терапии при ангине Людвига?

Любому пациенту с проявлениями дыхательной недостаточности немедленно может потребоваться либо обычная оротрахеальная интубация, либо оптоволоконная назотрахеальная интубация. Для неинтубированных больных с ангиной Людвига аппаратура для дыхательных путей, в том числе трахеостомические и коникотомические инструменты, должна храниться у постели больного.

Антибиотикотерапию следует начинать как можно быстрее. Антибиотики должны быть изначально широкого спектра, направленные против грамположительных, грамотрицательных и анаэробных микроорганизмов. Как правило, используются комбинации пенициллинов, клиндамицина и метронидазола. Глюкокортикоиды могут быть использованы в некоторых случаях с целью восстановления проходимости дыхательных путей.

У более 50% пациентов с ангиной Людвига имеются скопления гнойного отделяемого, что требует хирургического дренирования. Изолированного физикального обследования недостаточно для определения необходимости хирургического вмешательства. КТ с внутривенным контрастированием рекомендуется пациентам с гнойными осложнениями.

22. Что такое трахеобезымянная фистула?

Трахеобезымянная фистула является редким, но опасным для жизни осложнением трахеостомии, продленной искусственной вентиляции легких, опухоли шеи и вмешательства на трахее. У пациентов с трахеостомией, частота трахеобезымянных фистул составляет менее 1%, но смертность приближается к 80%. У больных с трахеобе-

зымянной фистулой вторичным по отношению к трахеостомии обычно имеется перерыв 1–2 нед после процедуры. Факторы риска трахеобезымянной фистулы включают инфекцию трахеи, использование глюкокортикоидов и аномалии брахиоцефальной артерии. Наиболее распространенное место для формирования фистулы — уровень эндотрахеальной манжеты (endotracheal cuff). Большой процент пациентов сообщает о временных эпизодах артериального кровотечения из трахеостомы, что упоминается как «сигнальное кровотечение» (sentinel bleed).

23. Каково лечение трахеобезымянной фистулы?

Оптимальное лечение трахеобезымянной фистулы требует перевязки брахиоцефальной артерии, часто через стернотомию. Поскольку наиболее распространенное место для кровоизлияния находится на уровне эндотрахеальной манжеты, первый маневр заключается в переразду вании манжеты трахеостомической трубки, чтобы способствовать тампонаде.

При продолжении кровотечения манжету нужно поместить дистально по отношению к месту кровотечения для защиты дыхательных путей. При заключительном приеме помещают палец в дыхательные пути и прижимают брахиоцефальную артерию к задней поверхности грудины. Больным с «сигнальным кровотечением» требуется срочный осмотр торакального хирурга для бронхоскопии и перевязки брахиоцефальной артерии.

24. Опишите консервативную тактику восстановления проходимости дыхательных путей.

Приподнимите подбородок. Нижняя челюсть поднимается, чтобы вывести подбородок вперед.

Выдвиньте нижнюю челюсть. Давление применяется с двух сторон на угол нижней челюсти для смещения челюсти кпереди. Это помогает пациентам с подозрением на повреждение шейного отдела позвоночника.

Ротоглоточный воздуховод. Трубку вставляют в ротоглотку с помощью шпателя.

Носоглоточный воздуховод. Хорошо переносится пациентами в сознании. Обходит основание языка.

Оротрахеальная интубация. Это наиболее распространенный тип окончательного восстановления проходимости дыхательных путей. При подозрении на травму необходима иммобилизация шейного отдела позвоночника.

Назотрахеальная интубация. Подходит при выявленной травме шейного отдела позвоночника. Противопоказана пациентам с обширной травмой средней зоны лица.

25. Опишите неотложное хирургическое лечение восстановления проходимости дыхательных путей.

Игольная крикотиреоидотомия. Внутривенный катетер большого диаметра (размер от 12-го до 14-го) вводят в перстнещитовидную мембрану. Для вентиляции используют кислород в высокой концентрации или струйную инсуффляцию. Пациент может адекватно вентилироваться в течение приблизительно 30–45 мин, пока не будет осуществлено окончательное восстановление дыхательных путей (трахеотомия или интубация).

Хирургическая крикотиреоидотомия. Производят горизонтальный разрез кожи и перстнещитовидной мембраны. Затем разрез расширяют с помощью кровоостанавливающего зажима и вставляют эндотрахеальную или трахеостомическую трубку. Крикотиреоидотомия должна быть преобразована в трахеотомию в течение 24 ч, чтобы предотвратить возможный подсвязочный стеноз. Эта техника не рекомендуется детям в возрасте до 12 лет.

Список литературы

Amorosa L., Modugno G.C., Pirodda A. Malignant external otitis: review and personal experience // Acta Otolaryngol. 1996. Suppl. 521. P. 3–16.

Bansal A., Miskoff J., Lis R.J. Otolaryngologic critical care // Crit. Care Clin. 2003. N 19. P. 55–72.

Berrouschot J., Oeken J., Steiniger L. et al. Perioperative complications of percutaneous dilational tracheostomy // Laryngoscope. 1997. N 107, Pt 1. P. 1538–1544.

Carey M.J. Epiglottitis in adults // Am. J. Emerg. Med. 1996. N 14. P. 421–424.

Dibbern D.A., Jr., Dreskin S.C. Urticaria and angioedema: an overview // Immunol. Allergy Clin. North Am. 2004. N 24. P. 141–162.

Gillespie M.B., Huchton D.M., O'Malley B.W. Role of middle turbinate biopsy in the diagnosis of fulminant invasive fungal rhinosinusitis // Laryngoscope. 2000. N 110. P. 1832–1836.

Marple B.F. Ludwig angina: a review of current airway management // Arch. Otolaryngol. Head and Neck Surg. 1999. N 125. P. 596–599.

Quinn F.B., Jr. Ludwig angina // Arch. Otolaryngol. Head and Neck Surg. 1999. N 125. P. 599.

Turner J.H., Soudry E., Jayakar V.N. et al. Survival outcomes in acute invasive fungal sinusitis: a systematic review and quantitative synthesis of published evidence // Laryngoscope. 2013. Vol. 123, N 5. P. 1112–1118.

ИНФЕКЦИИ ГЛУБОКИХ ПРОСТРАНСТВ ШЕИ

Тенди Чианг, Кавита К. Прабакер

КЛЮЧЕВЫЕ МОМЕНТЫ

1. Первоначальное обследование инфекций глубоких пространств шеи (ИГПШ) должно включать определение остроты состояния и медицинской стабильности пациента; нестабильность гемодинамики и нарушение проходимости дыхательных путей могут потребовать экстренного вмешательства.
2. Тризм, дисфония, голос по типу «горячий картофель», стридор и хрип — признаки скомпрометированности (частичной или полной непроходимости дыхательных путей). Такое состояние пациента может потребовать срочного обследования с использованием гибкой волоконно-оптической ларингоскопии. Тахипноэ и десатурация кислорода являются поздними проявлениями обструкции дыхательных путей, на которые не следует полагаться при определении клинической стабильности.
3. Лечение с помощью внутривенного введения антибиотиков рекомендуется стабильным, антибиотиконаивным (antibiotic naïve) пациентам без каких-либо клинических или рентгенологических признаков абсцедирования.
4. Инфекции окологлоточного, предпозвоночного и заглоточного пространств могут распространяться на «опасное пространство», что создает возможность неограниченного распространения инфекции в средостение.

Важно

1. ИГПШ у взрослых чаще всего имеют одонтогенное происхождение, тогда как у детей в этиологии играют роль ангины и фарингиты.
2. С начала 2000-х годов отмечается резкое увеличение заболеваемости метициллинрезистентным золотистым стафилококком (MRSC), в частности внебольничным MRSC среди детей.
3. Классические клинические проявления паратонзиллярного абсцесса включают тризм, девиацию язычка, приглушенный голос и отек мягкого нёба.

ВОПРОСЫ

1. **Что такое ИГПШ?**
   Инфекции глубоких пространств шеи охватывают широкий спектр инфекционных патологий шеи. ИГПШ, как правило, классифицируют по фасциальным пространствам шеи, которые занимает инфекция.
2. **Какие факторы риска связаны с развитием ИГПШ?**
   Факторы риска ИГПШ включают низкий уровень образования, место жительства больше чем в часе езды от центра оказания высокоспециализированной медицинской помощи, наличие миндалин, стрептококковой инфекции, наркотической зависимости и плохой гигиены полости рта.
3. **Опишите, как организована шея с точки зрения фасциальных пространств.**
   Шея разобщена на две основные группы фасций: поверхностная шейная фасция и глубокая шейная фасция.

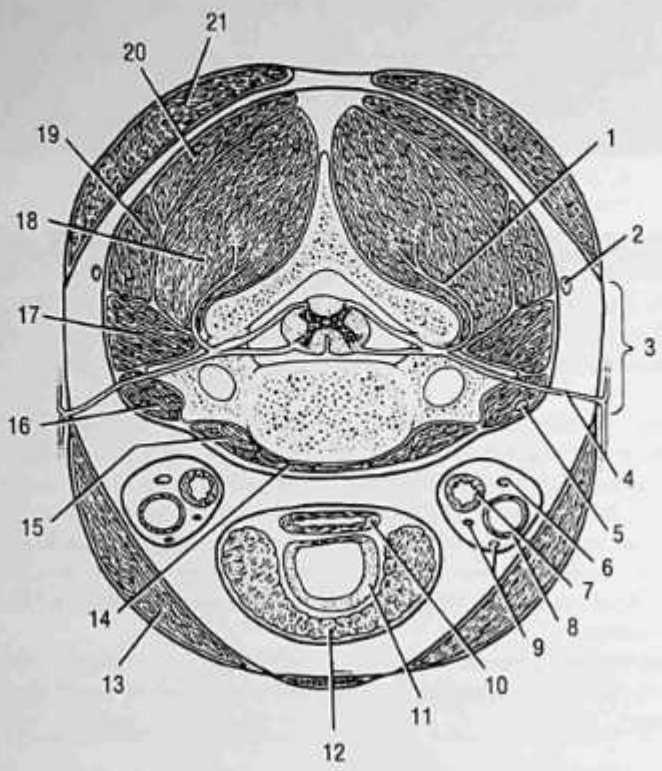

Рис. 3.1. Структуры, содержащиеся в глубокой шейной фасции. Поперечное сечение на уровне сегмента C_7: 1 — задняя ветвь спинного нерва; 2 — добавочный спинномозговой нерв; 3 — задний треугольник; 4 — шейное сплетение (передняя часть); 5 — диафрагмальный нерв; 6 — блуждающий нерв; 7 — общая сонная артерия; 8 — внутренняя яремная вена; 9 — шейная петля нерва; 10 — пищевод; 11 — трахея; 12 — щитовидная железа; 13 — грудино-сосцевидная мышца; 14 — длинная мышца шеи; 15 — длинная мышца головы; 16 — переднемедиальная лестничная мышца; 17 — заднемедиальная лестничная мышца; 18 — мышца, разгибающая позвоночник; 19 — мышца, поднимающая лопатку; 20 — пластыревидная мышца; 21 — трапециевидная мышца

Поверхностная шейная фасция включает подкожные ткани и обволакивает (окутывает) мимические мышцы лица. Эта фасция непрерывна с SMAS и распространяется книзу, вовлекая платизму.

Глубокая шейная фасция делится на поверхностный, средний и глубокий слои.

- **Поверхностный слой** покрывает околоушные и подчелюстные железы, жевательные, трапециевидную, грудино-ключично-сосцевидную мышцы и формирует шилонижнечелюстную связку.
- **Средний слой** состоит из двух разделов: *висцерального*, который охватывает гортань, глотку, трахею, пищевод, щитовидную и паращитовидные железы, и *мышечного*, который охватывает подподъязычные мышцы.
- **Глубокий слой** также состоит из двух разделов: *превертебрального*, который охватывает околопозвоночные (паравертебральные) мышцы и позвонки; *крыловидного*, расположенного на вершине превертебрального слоя и охватывающего симпати-

ческий ствол. Сонное влагалище представляет собой слияние глубоких слоев глубокой шейной фасции (рис. 3.1).

4. Как определить глубокие пространства шеи, а также анатомические зоны, которые способствуют инфицированию этих пространств?

Глубокие пространства шеи могут быть надподъязычные, подподъязычные или охватывать всю протяженность шеи. Важно понимать границы глубоких пространств шеи, потому что инфекции часто ограничиваются этими пределами (или отсутствием таковых). ИГПШ обычно являются результатом нагноения лимфатических узлов при инфицировании первичной анатомической зоны.

- Надподъязычная зона:
  - паратонзиллярная зона — нёбные миндалины;
  - окологлоточная зона — нёбные миндалины, глотка;
  - подчелюстная зона — одонтогенная железа, десна, подчелюстная железа;
  - подъязычная зона — одонтогенная железа, десна, подъязычная железа.
- Подподъязычная зона — висцеральная железа.
- Пространства всей протяженности шеи:
  - заглоточное пространство — полость носа, околоносовые пазухи, носоглотка, тела позвонков;
  - предпозвоночное пространство — гематогенное распространение от тел позвонков и межпозвонковых дисков;
  - «опасное пространство» — окологлоточное, заглоточное пространства шеи;
  - каротидное/сонное влагалище — окологлоточное, заглоточное пространства шеи.

5. Какие состояния аналогичны ИГПШ?

Врожденные аномалии могут либо маскироваться под ИГПШ, либо становятся более очевидными клинически при инфицировании. Кисты щитовидно-язычного протока, лимфатические мальформации и кисты жаберной щели могут быстро увеличиваться в размерах и проявлять себя идентичными с признаками и симптомами ИГПШ. В пользу врожденного состояния указывает наличие в анамнезе образований или припухлости шеи, которые то нарастают, то убывают.

Опухолевые процессы могут дебютировать быстрым набуханием шеи и также симптомами, соответствующими инфекционному процессу. Лихорадка, ночная потливость и снижение массы тела могут быть клиническими проявлениями лимфомы. Вероятность злокачественности новообразований шеи у взрослых больше по сравнению с педиатрической практикой.

6. Что такое «опасное пространство»?

«Опасное пространство» ограничивается крыловидной фасцией спереди и предпозвоночной фасцией сзади. Пространство простирается от основания черепа до грудной полости, способствуя распространению инфекции в средостение, вызывая медиастинит. Инфекции парафарингеального, ретрофарингеального и превертебрального пространств могут легко распространяться на эту зону.

7. Какое осложнение ИГПШ наиболее распространено?

Медиастинит — наиболее распространенное серьезное осложнение ИГПШ. Типичные проявления: тахикардия, диспноэ и плевритная боль в грудной клетке. Рентгенограмма грудной клетки может демонстрировать расширение средостения. В дальнейшем с целью диагностики выпотов, требующих дренирования, необходимо проведение КТ грудной клетки с контрастированием. Рекомендуется парентеральное

введение антибиотиков широкого спектра действия, консультация торакального хирурга и наблюдение в отделении интенсивной терапии.

8. В чем отличия инфекций предпозвоночного пространства от других глубоких пространств шеи?

Инфекции превертебрального (предпозвоночного) пространства обычно являются результатом гематогенного отсева или смежного распространения инфекции от дисцита (воспаления межпозвонкового диска) или остеомиелита позвонков. Грамположительные бактерии, особенно *S. aureus*, — наиболее распространенные возбудители этих инфекций; анаэробы встречаются редко.

9. Какова этиология ИГПШ?

Этиология ИГПШ изменяется с возрастом. Нагноение парафарингеальных, ретрофарингеальных и двубрюшно-яремных лимфатических узлов в результате бактериального фарингита и тонзиллита является наиболее распространенной этиологией у детей. Одонтогенные инфекции преобладают у взрослых в качестве этиологического фактора. Бактерии зубного налета разрушают зубную эмаль, образуя периапикальные абсцессы, которые могут проникать в нижнюю или верхнюю челюсть и в дальнейшем проникнуть в глубокие пространства шеи. К другим причинам относятся целлюлит, травма, инородное тело, внутривенное употребление наркотических веществ или врожденные состояния, такие как кисты щитовидной железы или жаберные аномалии жаберных щелей.

10. Каковы наиболее распространенные патогены, вызывающие ИГПШ?

Поскольку большинство этих инфекций по своему происхождению одонтогенные, патогены, как правило, являются частью нормальной флоры полости рта. Обычно представлена полимикробная флора с преобладанием анаэробных микроорганизмов, особенно при инфицировании глубоких пространств шеи. Встречаются следующие микроорганизмы: *Streptococcus* spp., *Peptostreptococcus, Actinomyces, Fusobacterium* и *Prevotella. Staphylococcus aureus* (включая МРЗС), *Pseudomonas aeruginosa* и другие грамотрицательные палочки чаще встречаются при иммунодефицитных состояниях, сахарном диабете и послеоперационном инфицировании.

11. Какова роль МРЗС при инфекциях глубоких пространств шеи в США?

Стрептококковые микроорганизмы, в частности стрептококк группы А, остаются наиболее распространенными патогенами при негнойных инфекциях кожи и мягких тканей, таких как целлюлит и рожа. С другой стороны, гнойные инфекции кожи и мягких тканей головы и шеи (абсцессы, фурункулы, карбункулы, раневые инфекции) чаще всего вызываются *S. aureus*. С начала 2000-х годов наблюдался резкий рост заболеваемости МРЗС, особенно внебольничных МРЗС среди детей. В некоторых областях до 70% абсцессов шеи у пациентов детского возраста связаны с МРЗС. У пациентов младше 16 мес с боковыми абсцессами шеи в 10 раз чаще встречается инфекция *S. aureus*.

12. Каковы наиболее распространенные проявления и симптомы ИГПШ?

Наиболее распространенными симптомами являются боль в шее, лихорадка, дисфагия, отек шеи и одинофагия. Часто также встречается упомянутая боль, приводящая к оталгии и одинофагии.

13. Каковы ключевые находки во время физикального обследования при оценке состояния пациента с ИГПШ?

Полное обследование головы и шеи важно для всех пациентов с ИГПШ. При первичном осмотре необходимо выявить охриплость, одышку, стридор, стертор (хрип), при-

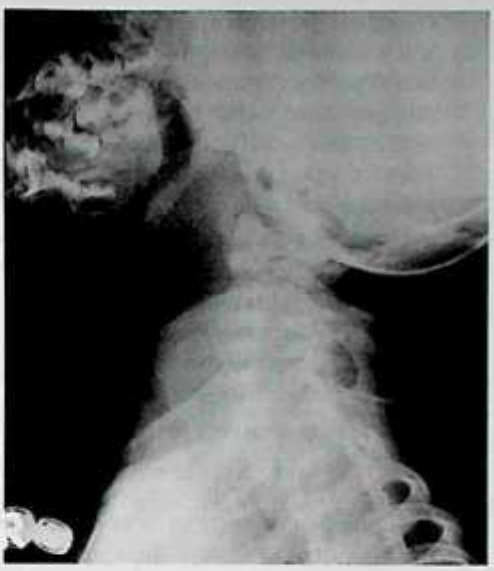

Рис. 3.2. Обзорная рентгенограмма шеи в боковой проекции ребенка с ретрофарингеальным (заглоточным) абсцессом, иллюстрирующая значительное расширение превертебрального пространства

глушенный или по типу «горячего картофеля» голос. Если пациент стабилен, то при наличии дисфонии для оценки возможной скомпроментированности дыхательных путей следует выполнить гибкую волоконно-оптическую ларингоскопию.

Начинать обследование и пальпацию головы и шеи следует вдали от основного места инфекции, которое осматривают в конце. При этом проводится оценка размера вовлеченной области, наличия уплотнений, отека или флюктуации, а также любых изменений цвета или целлюлитных изменений вышележащей кожи. При более тщательном осмотре должны быть выявлены любые целлюлитные изменения как вдоль зоны поражения, так и по периферии. Наличие крепитации предполагает заражение газообразующими микроорганизмами.

Поражение черепных нервов может предполагать ретроградное распространение инфекции вдоль бесклапанной венозной системы средней зоны лица от мягких тканей, полости носа или околоносовых пазух.

14. Что такое тризм и почему велико его значение?

Тризм — ограничение способности открывать рот. При ИГПШ это признак воспаления парафарингеального, жевательного, крыловидного и/или височного пространств. Часто встречающийся симптом при одонтогенных состояниях, тризм также наблюдается при паратонзиллярной, окологлоточной инфекциях и инфекции дна полости рта. Тяжелый тризм способен затруднять отток секрета и скомпроментировать верхние дыхательные пути, что может потребовать проведения вмешательства.

15. Как надо проводить обследование на ИГПШ?

Типичное диагностическое обследование ИГПШ включает полный анализ крови с дифференциальной и рентгенографической оценками. Атипичные проявления (отсутствие боли, медленный рост, потеря массы тела и ночные поты) должны вызывать подозрение на злокачественный процесс. Атипичные инфекционные причины должны выявляться проведением туберкулиновой пробы с рентгенографией грудной клетки, тестированием на ВИЧ и титрами *Bartonella henselae*.

Обзорная рентгенография шеи в переднезадней и боковой проекциях эффективна для оценки ретрофарингеального пространства (рис. 3.2). УЗИ и КТ являются наиболее распространенными методами распознавания ИГПШ. УЗИ эффективно для дифференциальной диагностики целлюлита и скопления жидкости и может также использоваться для определения локализации полости абсцесса. КТ с контрастированием может выявить абсцесс в виде эхонегативного очага в центре и с контрастным ободком по периферии.

16. Каковы различия инфекций подчелюстного и подъязычного пространств?

Инфекции подчелюстного пространства вовлекают область ниже челюстно-подъязычной мышцы и развиваются в результате апикальных абсцессов 2 или 3 коренных зубов. Что же касается подъязычных инфекций, которые связаны с пространством выше челюстно-подъязычной мышцы, причиной их развития обычно являются инфекции резцов нижней челюсти.

17. Какой наибольший риск ИГПШ представляют для содержимого сонного влагалища?

Парафарингеальное и ретрофарингеальное пространства прилегают к сонному влагалищу. Инфицирование последнего может привести к следующим осложнениям: синдром Хорнера (птоз, миоз, ангидроз из-за поражения шейного симпатического ствола), параличи черепных нервов, разрыв сонной артерии и септический флебит яремной вены. Это может проявляться отеком шеи, пульсирующим образованием на шее с экхимозом и артериальным кровотечением из носа, рта или наружного слухового прохода.

18. Каковы классические признаки паратонзиллярного абсцесса?

Паратонзиллярный абсцесс является клиническим диагнозом и обычно не требует дополнительных диагностических и рентгенографических исследований. У пациентов, как правило, наблюдается тризм, приглушенный голос, отклонение язычка и отек мягкого нёба.

Лечение паратонзиллярного абсцесса заключается в его вскрытии и дренировании. Под местной анестезией процедуру обычно проводят у подростков и взрослых в стационаре или в отделении неотложной помощи. Пациентам детского возраста процедуру выполняют под наркозом.

После дренирования изолированного паратонзиллярного абсцесса назначают антибиотики внутрь. Тонзиллэктомия показана при рецидивирующих паратонзиллярных абсцессах.

19. Каковы показания к хирургическому вмешательству при ИГПШ?

Показания к хирургическому вмешательству зависят от стабильности состояния пациента. Пациентам, которым не назначались антибиотики, при отсутствии скомпрометированности верхних дыхательных путей и каких-либо рентгенологических признаков формирования абсцессов первоначально может быть назначена системная антибактериальная терапия. Любые признаки компромисса (непроходимости) верхних дыхательных путей, отсутствие положительной динамики через 24–72 ч внутривенной антибактериальной терапии, клинические или рентгенологические признаки формирования абсцесса являются показаниями к вскрытию и дренированию.

При этом проводится забор материала на бактериологическое исследование, тупая диссекция полости абсцесса и объединение камер абсцесса в одну полость для эффективного дренирования. Полость тампонируют и удаляют постепенно в послеоперационном периоде, чтобы предотвратить повторное накопление жидкости.

20. Что такое синдром Лемьера (Lemierre)?

Синдром Лемьера — это септический тромбофлебит внутренней яремной вены, который обычно является результатом гематогенного распространения через тонзиллярные вены. К типичным симптомам фарингита добавляются лихорадка, летаргия, боли в шее и отек. Септические эмболы могут обсеменять легкие, что на рентгенограмме грудной клетки представлено узловыми инфильтратами. КТ шеи с контрастированием выявляет окклюзию внутренней яремной вены. *Fusobacterium necrophorum* является патогеном, выделенным в более чем 90% культур. Препаратом выбора служит метронидазол.

21. Что является признаком инфекций *Actinomyces israelii* с вовлечением головы и шеи?

Инфекции, вызванные этими бактериями, часто пересекают фасциальные листки, образуя синусовые тракты, которые дренируют зернистый материал, обычно называемый «гранулами серы». Актиномицеты являются грамположительными, ветвящимися, факультативными анаэробами. В 50% случаев вовлекаются голова и шея. Инфекции обычно представлены безболезненной, плотной, медленно прогрессирующей массой в околочелюстной области («актиномикоз челюсти»). Лечение включает длительный курс антибиотиков группы пенициллинов или амоксициллина.

22. Что такое ангина Людвига и каково ее основное осложнение?

Ангина Людвига является быстро распространяющейся инфекцией подчелюстных и подъязычных пространств, обычно одонтогенной природы. Поражая область выше челюстно-подъязычной мышцы, инфекция подвергает пациента риску быстрого отека полости рта и языка, что приводит к обструкции дыхательных путей. Симптомы: тризм, лихорадка, слюнотечение, дисфония и дисфагия. При осмотре определяются напряженный отек дна полости рта и протрузия языка, что может в короткое время вызвать расстройство дыхания. Интубация затруднена и даже порой невозможна. В дополнение к антибактериальной терапии и хирургическому дренированию в ряде случаев проводится экстренная трахеотомия.

23. Какие схемы эмпирической антибиотикотерапии подходят для ИГПШ?

Эмпирические антибиотики должны вводиться парентерально и иметь активность в отношении *Streptococcus* spp. и анаэробов полости рта. По возможности до начала антибактериальной терапии должна быть выделена культура. Пенициллин G[1] плюс метронидазол или ампициллин + [сульбактам] являются хорошим выбором. Пациентам с аллергией на пенициллины назначают клиндамицин, моксифлоксацин, левофлоксацин плюс метронидазол или ципрофлоксацин плюс метронидазол.

Курс противомикробной терапии обычно составляет 10–14 сут. До перехода от внутривенной терапии к приему препаратов внутрь должно наблюдаться заметное клиническое улучшение.

24. Какова наиболее частая причина хронической односторонней региональной лимфаденопатии у детей?

Болезнь от кошачьих царапин проявляется лимфаденопатией при инфицировании *Bartonella henselae* обычно через несколько недель после инокуляции. У большинства пациентов в анамнезе контакт с кошкой. Лимфаденопатия, как правило, проходит в течение 2 мес, но может продолжаться до года. Раннее лечение (в течение первых 30 сут) азитромицином в течение 5 сут продемонстрировало достоверное уменьшение объема лимфатических узлов, в то время как отсроченное

[1] Бензилпенициллин. — *Прим. науч. ред.*

лечение (через 30 сут) не дало изменений в скорости резолюции. Хирургическое лечение показано в случае постоянного дискомфорта, нагноения и с диагностической целью.

25. Опишите типичные проявления шейного лимфаденита, вызванного атипичной микобактериальной инфекцией.

Атипичные микобактериальные инфекции обычно характеризуются стойкой, безболезненной лимфаденопатией, которая, как правило, не реагирует на антибиотикотерапию. Со временем инфекционный процесс становится более поверхностным, в результате чего поверхность кожи приобретает синюшный оттенок, а затем происходит дренирование и рубцевание. Естественное разрешение процесса затягивается на несколько месяцев или лет. Лечение заключается в длительной антибактериальной терапии, сопровождаемой хирургическим удалением пораженных участков с целью предотвращения разрушения кожи и рубцов.

26. Каково наиболее распространенное проявление туберкулеза головы и шеи?

Скрофулез (золотуха) — это туберкулезный лимфаденит шейной области. Скрофулез представляет собой одностороннее, безболезненное, плотное образование без лихорадки и других системных симптомов. Диагноз ставят на основании биопсии и посева. Лечение в дополнение к антимикобактериальной терапии включает удаление лимфатического узла.

27. Назовите факторы риска и типичные проявления некротизирующего фасцита.

Некротизирующий фасцит — быстро прогрессирующая ИГПШ фасциальных листков, которая типична для пациентов с ослабленным иммунитетом (сахарный диабет, хронические заболевания, пациенты после химиотерапии и с истощением) и характеризуется болью, непропорциональной физикальному осмотру. Газообразующие бактерии могут вызывать крепитацию, пузырьки газа могут наблюдаться в мягких тканях при сканировании. Заболевание быстро прогрессирует. Требуется немедленное начало консервативной терапии с использованием антибиотиков широкого спектра действия в сочетании с агрессивной хирургической обработкой инфицированных тканей.

Список литературы

Barber B.R., Dziegielewski P.T., Biron V.L. et al. Factors associated with severe deep neck space infections: targeting multiple fronts // J. Otolaryngol. Head and Neck Surg. 2014. N 43. P. 35.

Daramola O.O., Flanagan C.E., Maisel R.H. et al. Diagnosis and treatment of deep neck space abscesses // J. Otolaryngol. Head and Neck Surg. 2009. N 141. P. 123–130.

Duggal P., Naseri I., Sobol S.E. The increased risk of community-acquired methicillin-resistant Staphylococcus aureus neck abscesses in young children // Laryngoscope. 2001. N 121. P. 51–55.

Fraser L., Moore P., Kubba H. Atypical mycobacterial infection of the head and neck in children: a 5-year retrospective review // Otolaryngol. Head and Neck Surg. 2008. N 138. P. 311–314.

Hull M.W., Chow A.W. An approach to oral infections and their management // Curr. Infect. Dis. Rep. 2005. N 7. P. 17.

Mandell G.L., Bennett J.E., Dolin R. Mandell, Douglas, and Bennett's Principles and Practice of Infectious Diseases. 7th ed. Philadelphia : Churchill Livingstone Elsevier, 2010. P. 855–870.

Marioni G., Rinaldi R., Staffieri C. et al. Deep neck infection with dental origin: analysis of 85 consecutive cases (2000–2006) // Acta Otolaryngol. 2008. Vol. 128, N 2. P. 201–206.

Massei F., Gori L., Macchia P. et al. The expanded spectrum of bartonellosis in children // Infect. Dis. Clin. North Am. 2005. N 19. P. 691–711.

Munson P.D., Boyce T.G., Salomao D.R. et al. Cat-scratch disease of the head and neck in a pediatric population: surgical indications and outcomes // Otolaryngol. Head and Neck Surg. 2008. N 139. P. 358–363.

Reynolds S.C., Chow A.W. Severe soft tissue infections of the head and neck: a primer for critical care physicians // Lung. 2009. N 187. P. 271.

Smego R.A., Jr., Foglia G. Actinomycosis // CID. 1998. Vol. 26, N 6. P. 1255–1261.

Velargo P.A., Burke E.L., Kluka E.A. Pediatric neck abscesses caused by methicillin-resistant Staphylococcus aureus: a retrospective study of incidence and susceptibilities over time // Ear Nose Throat J. 2010. Vol. 89, N 9. P. 459–461.

ГЛАВА 4

АНТИБИОТИКО- И ФАРМАКОТЕРАПИЯ

Тейлор М. Уошберн

КЛЮЧЕВЫЕ МОМЕНТЫ

1. Знание механизмов действия антибиотиков и механизмов и моделей микробной резистентности могут облегчить выбор соответствующего лекарственного препарата.
2. Наиболее направленная антибактериальная терапия является предпочтительной и может потребовать образец для получения культуры и тестирования чувствительности.
3. Факторы, которые следует учитывать при выборе антибиотика:
   - активность антибиотика против организма (организмов);
   - местные модели резистентности;
   - локализация инфекции и проникновения антибиотика;
   - механизм действия (бактерицидное, по сравнению с бактериостатическим);
   - факторы пациента: возраст, лекарственная аллергия, почечная или печеночная недостаточность, беременность, иммунный статус, другие лекарственные препараты, которые могут вызывать лекарственные взаимодействия.
4. Можно ли использовать цефалоспорины при аллергии на пенициллины в анамнезе?
   Да, цефалоспорины могут быть использованы. Если доступны кожные пробы на пенициллины, то они должны быть проведены для проверки наличия аллергии. Если кожные пробы на пенициллины отсутствуют, то следует рассматривать характер аллергии. Если аллергическая реакция была тяжелой (анафилаксия), то пенициллины надо исключить.
5. Антибиотики с хорошей пероральной абсорбцией:
   - фторхинолоны;
   - клиндамицин;
   - ко-тримоксазол [сульфаметоксазол + триметоприм];
   - доксициклин;
   - линезолид.
6. Антибиотики с антисинегнойной активностью:
   - антисинегнойные пенициллины — пиперациллин + тазобактам, тикарциллин + [клавулановая кислота];
   - цефалоспорины с антисинегнойной активностью — цефтазидим, цефепим;
   - фторхинолоны — левофлоксацин, ципрофлоксацин;
   - карбапенемы (все, кроме эртапенема);
   - азтреонам;
   - аминогликозиды;
   - колистин или полимиксин В.
7. Антибиотики с активностью против метициллин-устойчивого золотистого стафилококка:
   - ванкомицин;
   - даптомицин;
   - линезолид;
   - ко-тримоксазол [сульфаметоксазол + триметоприм];
   - клиндамицин;
   - тетрациклины.

Важно

1. Эртапенем является наименее удачным выбором из карбапенемов широкого действия из-за отсутствия активности против *Enterococcus* spp. и *P. aeruginosa*.
2. Клиндамицин обладает эффективностью против анаэробов ротовой полости и является оптимальным антибиотиком для одонтогенной инфекции.
3. Антибиотики, связанные с повышенным риском развития *C. difficile colitis*: клиндамицин, фторхинолоны, цефалоспорины и карбапенемы. Макролиды, пенициллины, сульфаниламиды реже приводят к колиту.
4. Тетрациклины не должны использоваться у детей или беременных из-за влияния на развитие костей и зубов.
5. Амфотерицин В [липосомальный] используется чаще, чем обычный амфотерицин В, потому что липосомальная форма препарата имеет меньшую нефротоксичность.

ВОПРОСЫ

1. **Опишите ключевые факторы, влияющие на выбор антибиотика.**
   - Следует использовать препарат с противомикробной активностью против микроорганизма, вызвавшего инфекцию. Если это не известно, то следует рассматривать типичные микроорганизмы, вызывающие инфекцию, и лечение должно быть направлено на эти микроорганизмы.
   - Необходимо учитывать ожидаемую модель резистентности микроорганизма. Если микроорганизм был культивирован, должно быть выполнено определение резистентности. Если тестирование чувствительности не представляется возможным, то при выборе антибиотиков следует принимать во внимание местные модели резистентности.
   - Необходимо учитывать локализацию инфекции, а также способ доставки и проникновения антибиотика.
   - Механизм действия антибиотика имеет большое значение. Если пациент не обладает интактной иммунной системой, бактерицидный антибиотик должен быть заменен бактериостатическим, если это возможно.
   - Факторы пациента, такие как возраст, аллергологический анамнез, почечная или печеночная недостаточность, беременность, лекарственные взаимодействия, связанные с другими лекарственными препаратами, которые принимает пациент, и иммунный статус, должны быть приняты во внимание. Коррекция дозы препарата требуется для многих антибиотиков при установлении почечной или печеночной недостаточности.
2. **Какие факты должны быть учтены врачом при выборе между принимаемыми внутрь и внутривенными антибиотиками?**

   Степень тяжести инфекции. Принимаемые внутрь антибиотики, как правило, используются при инфекциях легкой степени тяжести, тогда как внутривенные — при средней степени тяжести и тяжелых инфекций. Внутривенные антибиотики следует назначать пациентам, находящимся в состоянии шока, потому что пероральная абсорбция может быть нестабильной.

   Степень системной абсорбции. При приеме антибиотика внутрь следует учитывать его поглощение. Например, некоторые антибиотики, такие как аминогликозиды, не назначают в пероральной форме из-за плохой всасываемости. С другой стороны, некоторые антибиотики имеют превосходную биодоступностью при приеме внутрь и могут быть использованы почти взаимозаменяемо с внутривенными антибиотиками.

Примеры антибиотиков с отличной биодоступностью при пероральном введении включают фторхинолоны, клиндамицин и линезолид.

3. **В чем преимущества местных антибиотиков?**
Оптимальная доставка к месту, способность обеспечить более высокую концентрацию, способность преодолевать механизмы устойчивости, сведены к минимуму системные побочные эффекты.

4. **Опишите механизм действия и спектр активности антибиотиков группы пенициллинов.**
Пенициллины являются β-лактамными бактерицидными антибиотиками. Они убивают бактерии путем ингибирования синтеза клеточной стенки (табл. 4.1).

Таблица 4.1. Клинически значимые классы пенициллинов и спектр их активности

Природные пенициллины	Антистафилококковые пенициллины	Аминопенициллины	Карбоксипенициллины	Ацилуреидопенициллины
Бензилпенициллин (Пенициллин G*) и феноксиметилпенициллин	Оксациллин, нафциллин*, диклоксациллин*	Ампициллин, амоксициллин	Тикарциллин + [клавулановая кислота]	Пиперациллин + тазобактам
Грамположительные, грамотрицательные кокки и некоторые грамотрицательные палочки, а также спирохеты и актиномицеты	Метициллинчувствительные, пенициллин потенциальные штаммы стафилококков, стрептококков, анаэробные грамположительные кокки	Преимущественно такие же, как природные пенициллины, включая *H. Influenzae*	Увеличение грамотрицательного спектра действия, включая *Pseudomonas aeruginosa* (синегнойную палочку)	Превосходный грамположительный и грамотрицательный спектры действия, включая *Pseudomonas aeruginosa* (синегнойную палочку)
Восприимчивость ко всем β-лактамазам	Неактивен против грамотрицательных организмов	Подвергается воздействию β-лактамаз	Менее активен против пенициллинрезистентных *Streptococcus* spp.	Повышенная активность против некоторых β-лактамаз

5. **Объясните спектр активности различных классов антибиотиков группы цефалоспоринов.**
Цефалоспорины I поколения (внутривенно цефазолин, пероральный цефалексин) прежде всего обладают активностью против грамположительных кокков, таких как *Staphylococcus* spp. и *Streptococcus* spp.
Цефалоспорины II поколения (цефуроксим) обладают повышенной активностью в отношении респираторных грамотрицательных патогенов, включая *H. influenzae* и *M. catarrhalis*. Тем не менее цефалоспорины II поколения имеют ограниченную активность против многих энтеробактерий. Цефуроксим активен в отношении пенициллинчувствительных штаммов *Streptococcus pneumoniae* (пневмококк).
Цефалоспорины III поколения (внутривенный цефтриаксон и цефтазидим, пероральные цефиксим и цефдиторен) демонстрируют повышенную активность в отношении грамотрицательных микроорганизмов. Некоторые из препаратов этого класса, такие как цефтриаксон, также обладают активностью против пенициллинрезистентных *S. pneumoniae*.

Цефалоспорины IV поколения (цефепим является единственным препаратом в этом классе, доступным в США) обладают широчайшей активностью в отношении грамотрицательных микроорганизмов, в том числе *P. aeruginosa*.

Цефалоспорины V поколения, или MRSC-активные цефалоспорины (в этом классе одобрен только цефтаролина фосамил), обладают превосходной активностью в отношении MRSC и других грамположительных микроорганизмов, включая *S. pneumoniae*. Грамотрицательная активность этого препарата аналогична цефтриаксону. В настоящее время цефтаролина фосамил одобрен FDA (Управлением по санитарному надзору за качеством пищевых продуктов и медикаментов США) только для лечения пневмонии и инфекций кожи и мягких тканей, но, вероятно, будет одобрен и для других показаний к применению в будущем.

6. **Как и пенициллиноподобные антибиотики, антибиотик группы цефалоспоринов обладает β-лактамным кольцом. Можно ли безопасно принимать цефалоспорины пациентам с аллергией на пенициллины в анамнезе?**

Рекомендуется проведение кожных проб на пенициллины. Многие пациенты с аллергией на пенициллины в анамнезе (предполагается аллергия на любой антибиотик из группы пенициллинов) на самом деле имеют отрицательную кожную пробу на пенициллины. Если кожная проба на пенициллины отрицательная, то нет никакого повышенного риска для перекрестной реактивности с цефалоспоринами. Однако если кожная проба на пенициллины положительная, то пациент подвергается повышенному риску реакции на цефалоспорины, и антибиотики следует вводить градуированно, с быстрой десенсибилизацией либо вовсе следует избегать их приема.

Кожные тесты на пенициллины часто не доступны. Среди пациентов с аллергией на пенициллины в анамнезе только 10% имеют положительные тесты, и кожные пробы на пенициллины показали, что у 3,4% пациентов с положительной реакцией кожи на пенициллин есть аллергия и на цефалоспорины. Таким образом, риск невелик, но все же присутствует. В этом случае следует обратить внимание на характер аллергической реакции на пенициллины. Если аллергическая реакция тяжелая (анафилактический шок), необходимо рассматривать варианты, исключающие цефалоспорины, или градуированно вводить препарат.

7. **Карбапенемы, так же как и антибиотики групп пенициллинов и цефалоспоринов, являются антибиотиками группы β-лактамов. Каков их спектр антимикробной активности?**

Есть четыре карбапенема, доступных для использования в США: эртапенем, имипенем, дорипенем и меропенем. Все они имеют очень широкий спектр антимикробной активности, в том числе в отношении грамположительных, грамотрицательных (в том числе устойчивых к лекарственным средствам) и анаэробных микроорганизмов. Эртапенем обладает наименее широким спектром действия из карбапенемов из-за отсутствия активности против *Enterococcus* spp. и *P. aeruginosa*.

8. **Существуют различия в антимикробном спектре действия между разными агентами антибиотиков группы фторхинолонов. Опишите механизм действия фторхинолонов и различия по спектру действия между препаратами этой группы.**

Фторхинолоны являются бактерицидными антибиотиками, которые действуют путем ингибирования синтеза бактериальной дезоксирибонуклеиновой кислоты (ДНК) — табл. 4.2, 4.3.

Таблица 4.2. Антибактериальная активность фторхинолонов

Лекарственный препарат	Описание
Антибиотики общего спектра действия	Грамотрицательные микроорганизмы, включая *Enterobacteriaceae* и респираторные патогены, такие как *Haemophilus influenzae* (палочка Пфейффера). Грамположительные респираторные патогены, такие как *Neisseria* spp. и *M. catarrhalis*. Атипичные респираторные патогены, которые могут вызвать пневмонию, такие как *Legionella pneumophilia*, *Mycoplasma pneumoniae* и *Chlamydophilia pneumoniae*
Ципрофлоксацин	Наиболее широкая грамотрицательная активность, включая *Pseudomonas aeruginosa*. Ограниченная активность против *Streptococcus* spp. (обычно не используется против инфекций головы и шеи)
Левофлоксацин, моксифлоксацин, гатифлоксацин	Наилучшая активность против *Streptococcus* spp. Левофлоксацин также обладает активностью против *Pseudomonas aeruginosa*

Таблица 4.3. Обзор характеристик антибиотиков, используемых при инфекциях головы и шеи

Группа	Активность	Механизм действия
Пенициллины	Бактерицидная	Ингибирует синтез клеточной стенки
Цефалоспорины	Бактерицидная	Препятствует синтезу клеточной стенки
Карбапенемы	Бактерицидная	Ингибирует синтез клеточной стенки
Фторхинолоны	Бактерицидная	Ингибирует ДНК-гиразу
Макролиды	Бактериостатическая	Ингибирует синтез белка
Клиндамицин	Бактериостатическая	Ингибирует синтез белка
Триметоприм или ко-тримоксазол [сульфаметоксазол + триметоприм]	Бактериостатическая	Является антагонистом фолата либо ингибирует синтез фолата
Ванкомицин	Бактерицидная	Ингибирует синтез клеточной стенки и ДНК-гиразу
Тетрациклин	Бактериостатическая	Ингибирует синтез белка
Аминогликозиды	Бактерицидная	Ингибирует синтез белка

9. Макролиды часто используют для лечения инфекций головы и шеи. Как они работают и какова их антимикробная активность?

Есть три представителя антибиотиков группы макролидов — эритромицин, азитромицин и кларитромицин. Они являются бактериостатиками, которые ингибируют синтез рибонуклеиновой кислоты (РНК) белка. Эритромицин обладает довольно широкой противомикробной активностью в отношении как грамположительных, так и грамотрицательных микроорганизмов. Азитромицин и кларитромицин — новейшие представители в этой группе с еще более широким спектром антимикробной активности. Азитромицин и кларитромицин более легко абсорбируются, чем эритромицин, и имеют меньшее количество побочных эффектов желудочно-кишечного тракта.

10. Опишите спектр активности клиндамицина.

Клиндамицин обладает хорошей активностью в отношении грамположительных микроорганизмов, в том числе золотистого стафилококка (включая MRSC) и *Streptococcus spp.*, включая *S. pyogenes*, *S. pneumoniae* и представителей стрептококка группы

viridans. Особое свойство клиндамицина заключается в обеспечении анаэробного спектра. Существует предписание использовать клиндамицин для «анаэробной инфекции, распространенной выше диафрагмы», так как этот препарат обладает активностью в отношении анаэробов, обнаруженных в полости рта, в том числе *Peptostreptococcus* spp. и *Veillonella* spp.

11. Опишите признаки и симптомы псевдомембранозного энтероколита.

Пациенты с псевдомембранозным энтероколитом, как правило, жалуются на диффузный водянистый стул, до нескольких раз в сутки. Лейкоцитоз обычно проявляется и может присутствовать до развития симптомов диареи. При тяжелой форме заболевания могут наблюдаться лихорадка, кровавый понос и боли в животе. Предшествующее применение антибиотиков является основным фактором риска развития заболевания. К антибиотикам с повышенным риском развития энтероколита относятся клиндамицин, фторхинолоны, цефалоспорины и карбапенемы. Макролиды, пенициллины, сульфаниламиды имеют меньшую степень риска.

12. Ко-тримоксазол [сульфаметоксазол + триметоприм] является бактерицидным антибиотиком, который действует путем ингибирования продукции бактериальной фолиевой кислоты. Опишите антимикробный спектр действия препарата и его основные побочные эффекты.

Ко-тримоксазол [сульфаметоксазол + триметоприм] является антибиотиком достаточно широкого спектра действия с активностью в отношении широкого спектра аэробных грамположительных и грамотрицательных бактерий, например к золотистому стафилококку (как метициллинчувствительному, так и устойчивому к метициллину), *S. pneumoniae, M. catarrhalis, H. influenzae* и кишечным аэробным грамотрицательным бациллам. Наиболее распространенными побочными эффектами ко-тримоксазола [сульфаметоксазол + триметоприм] являются желудочно-кишечные расстройства и дерматологические реакции, такие как высыпания. Могут встречаться и более серьезные дерматологические реакции, в том числе синдром Стивенса–Джонсона (Stevens–Johnson) и токсикодермальный некролиз. Наблюдается также нефротоксичность.

13. Опишите механизм действия тетрациклинов и их спектр действия.

Тетрациклины (доксициклин, миноциклин, тетрациклин) являются бактериостатическими антибиотиками, которые действуют за счет ингибирования синтеза бактериального белка. Тетрациклины активны в отношении широкого спектра грамположительных и грамотрицательных микроорганизмов, в том числе респираторных патогенов, таких как *S. pneumoniae, H. influenzae* и *Mycoplasma pneumoniae*. Тигециклин, новый препарат группы тетрациклинов IV поколения, также обладает активностью в отношении устойчивых к лекарственным средствам грамотрицательных микроорганизмов. Тетрациклины не должны назначаться детям или беременным из-за влияния на развитие костей и зубов.

14. Назовите антибиотики с активностью против MRSC.

Наиболее часто используемый внутривенно антибиотик — ванкомицин, который является ингибитором синтеза клеточной стенки бактерий. Другие внутривенные агенты с MRSC-активностью — это даптомицин, линезолид и цефтаролина фосамил.

Есть также ряд пероральных антибиотиков с активностью в отношении MRSC. К ним относятся ко-тримоксазол [сульфаметоксазол + триметоприм], клиндамицин, тетрациклин и линезолид. Фторхинолоны действительно обладают активностью против *S. aureus*, включая MRSC, но не следует использовать их в качестве монотерапии при стафилококковой инфекции, так как возможно быстрое развитие резистентности к терапии.

15. Грибковые инфекции головы и шеи встречаются редко, но могут быть разрушительными. Какие классы противогрибковых препаратов выделяют и против каких инфекций они направлены?

Азолы — наиболее часто используемые противогрибковые средства. Примерами лекарственных препаратов в этом классе являются флуконазол, итраконазол, позаконазол и вориконазол. Флуконазол обычно используется против инфекций, вызванных *Candida* spp., в то время как вориконазол — первая линия терапии аспергиллеза. Микафунгин, каспофунгин и анидулафунгин относятся к эхинокандинам. Они применяются при инвазивном кандидозе, вызванном определенным видом *Candida*, включая *Candida krusei* и *Candida glabrata*.

Полиен амфотерицин В обычно является препаратом группы резерва для серьезных грибковых инфекций, в том числе инвазивного риносинусита, вызванного мукормикозом. Различные формы лекарственного препарата — это обычный амфотерицин В и амфотерицин В [липосомальный]. Липосомальная форма препарата имеет меньшую нефротоксичность, поэтому используется чаще.

16. Вирус простого герпеса является частой причиной оролабиальной инфекции. Какие пероральные противовирусные препараты используют при этой инфекции?

Ацикловир обычно используют против оролабиальной инфекции вируса простого герпеса. Применяют также валацикловир и фамцикловир.

Список литературы

Andes D.R., Craig W.A. Cephalosporins. In Mandell, Douglas, and Bennett's Principles and Practice of Infectious Diseases. Vol. 1. 7th ed. Philadelphia : Churchill Livingstone, 2009. P. 323–339.

Chang C., Mahmood M.M., Teuber S.S. et al. Overview of penicillin allergy // Clinic. Rev. Allergy Immunol. 2012. N 43. P. 84–97.

Jorgenson M.R., DePestel D.D., Carver P.L. Ceftaroline fosamil: a novel broad-spectrum cephalosporin with activity against methicillin-resistant Staphylococcus aureus // Ann. Pharmacother. 2011. Vol. 45, N 11. P. 1384–1398.

Kachrimanidou M., Malisiovas N. Clostridium difficile infection: a comprehensive review // Crit. Rev. Microbiol. 2011. Vol. 37, N 3. P. 178–187.

Nathwani D., Wood M.J. Penicillins: A current review of their clinical pharmacology and therapeutic use // Drugs. 1993. Vol. 45, N 6. P. 866–894.

Roberts M.C. Tetracycline therapy: update // Clin. Infect. Dis. 2003. Vol. 36, N 4. P. 462–467.

Wolfson J.S., Hooper D.C. Fluoroquinolone antimicrobial agents // Clin. Microbiol. Rev. 1989. Vol. 2, N 4. P. 378–424.

Zhanel G.G., Dueck M., Hoban D.J. et al. Review of macrolides and ketolides: focus on respiratory tract infections // Drugs. 2001. Vol. 61, N 4. P. 443–498.

Zhanel G.G., Wiebe R., Dilay L. et al. Comparative review of the carbapenems // Drugs. 2007. Vol. 67, N 7. P. 1027–1052.

Zinner S.H., Mayer K.H. Sulfonamides and trimethoprim. In Mandell, Douglas, and Bennett's Principles and Practice of Infectious Diseases. 7th ed. Philadelphia : Churchill Livingstone, 2009. P. 475–486.

ХРАП И СИНДРОМ ОБСТРУКТИВНОГО НОЧНОГО АПНОЭ

Масаюши Такашима, Сара А. Гитомер

ГЛАВА 5

КЛЮЧЕВЫЕ МОМЕНТЫ

1. Анамнез и физикальное обследование могут помочь различить храп и обструктивное ночное апноэ. Тщательный сбор анамнеза заболевания и физикальный осмотр, данные партнера и шкала сонливости Эпворта (Epworth) позволяют определить, какие пациенты нуждаются в дополнительном обследовании, таком как полисомнография.
2. Обструктивное ночное апноэ имеет тяжелые осложнения и является серьезной проблемой в США. Существуют неинвазивные методы лечения, такие как CPAP-терапия (Constant Positive Airway Pressure — режим искусственной вентиляции легких постоянным положительным давлением), но в ряде случаев использование этого метода затруднительно. Именно поэтому лучшим вариантом лечения для многих пациентов с обструктивным ночным апноэ является хирургия.
3. Определение места обструкции дыхательных путей следует проводить до любых попыток хирургического лечения обструктивного ночного апноэ. Эндоскопический осмотр в условиях медикаментозного сна может помочь определить место обструкции. Существует большое разнообразие хирургических методов, используемых при лечении обструктивного ночного апноэ. Операция должна быть адаптирована для каждого пациента на основе анатомических изменений, тяжести обструктивного ночного апноэ, а также предпочтений пациента.

Важно

1. Факторы повышенного риска обструктивного ночного апноэ:
   а) возраст старше 65 лет;
   б) ИМТ >30 кг/м^2;
   в) период постменопаузы;
   г) негроидная или монголоидная раса;
   д) мужской пол;
   е) окружность шеи >17 дюймов (43 см) у мужчин и >16 дюймов (40 см) у женщин.
2. Несмотря на то что тяжесть обструктивного ночного апноэ часто ассоциируется с ожирением, пациенты с низким ИМТ также могут страдать тяжелой степенью обструктивного ночного апноэ.
3. Эффективность хирургического лечения выше у пациентов с обструктивным ночным апноэ с «целующимися» нёбными миндалинами или с гипертрофией миндалин 4-й степени.
4. Трахеотомия остается «золотым стандартом» в лечении обструктивного ночного апноэ. Во время этой операции происходит обход верхних дыхательных путей, и она эффективна практически у всех пациентов, в том числе с тяжелыми формами заболевания.
5. Пациентам с черепно-лицевыми аномалиями часто требуется коррекция скелетной деформации до операции на мягких тканях для лечения их обструктивного ночного апноэ.

ВОПРОСЫ

1. **В чем разница между храпом и обструктивным ночным апноэ? Что такое нарушение дыхания во сне? Что такое синдром повышенной резистентности верхних дыхательных путей?**
   Храп — это всего лишь шумное дыхание во время сна, возникающее из-за вибрации рыхлой ткани верхних дыхательных путей. Нарушение дыхания во сне характеризуется

храпом наряду с симптомами, свидетельствующими об обструктивном ночном апноэ, в том числе сонливостью в дневное время и храпом. Существует большое разнообразие вариантов тяжести нарушения дыхания во сне. Синдром повышенной резистентности верхних дыхательных путей представлен симптомами обструктивного ночного апноэ, но не отвечает критериям обструктивного ночного апноэ, таким как определенный индекс апноэ–гипопноэ (ИАГ) и/или индекс дыхательной недостаточности (ИДН). Обструктивное ночное апноэ является наиболее тяжелой формой нарушения дыхания во сне, влияет на качество жизни и является потенциально опасным для жизни состоянием. Обструктивное ночное апноэ по данным полисомнографии определяется по ИАГ или ИДН, превышающим значение 5 во время сна. Обструктивное ночное апноэ вызвано коллапсом тканей верхних дыхательных путей, приводящим к обструкции дыхательных путей.

2. **Как часто встречается храп и обструктивное ночное апноэ?**
Храп является очень распространенным явлением среди населения. На основе самоотчета (собственного сообщения) и анкетирования 40% мужчин среднего возраста и 28% женщин среднего возраста страдают храпом. Этот показатель увеличивается к 70-летнему возрасту до 84 и 73% соответственно. По оценкам, 3–7% мужчин и 2–5% женщин имеют обструктивное ночное апноэ. Как показано, распространенность обструктивного ночного апноэ еще выше у лиц, страдающих ожирением, у пожилых, в период постменопаузы и у несовершеннолетних. Риск обструктивного ночного апноэ выше, если близкий родственник (родитель, ребенок, родной брат или сестра) страдает обструктивным ночным апноэ.

3. **Что вызывает храп и обструктивное ночное апноэ?**
Храп вызывается колебаниями воздушного потока в динамических участках верхних дыхательных путей, что приводит к вибрации мягких тканей. Чаще всего это происходит в области язычка, мягкого нёба, миндалин и/или стенок глотки. В некоторых случаях храп может возникать в области основания языка. Обструктивное ночное апноэ возникает вторично в результате коллапса на упомянутых выше анатомических уровнях, но также может быть обусловлено препятствием со стороны язычной миндалины или надгортанника. Ожирение часто способствует храпу и остановкам дыхания во сне из-за увеличения объема шеи, повышенного содержания клетчатки в окологлоточном пространстве, которое сужает просвет глотки, гипертрофии мягкого нёба и увеличения основания языка.

4. **Что такое синдром обструктивного ночного апноэ?**
Под синдромом обструктивного ночного апноэ понимается набор состояний и синдромов в качестве ключевых событий, включающих периоды апноэ и временного прекращения дыхания (периодически возникающее прекращение потока воздуха во время сна длительностью ≥10 с). Первоначально синдром был описан в начале XIX в. (1800-х годах). Одно из первых упоминаний принадлежит Чарльзу Диккенсу в 1837 г. и встречается в его романе «Посмертные записки Пиквикского клуба». Впоследствии, в 1918 г., Уильям Ослер ввел термин «Пиквик», относящийся к пациентам с ожирением и повышенной сонливостью. Патогенез и патофизиология обструктивного ночного апноэ были тщательно изучены. Во время сна происходит окклюзия верхних дыхательных путей, приводящая к одному из эпизодов обструктивного ночного апноэ. В результате пациент испытывает краткое пробуждение. После восстановления дыхания пациент, как правило, быстро засыпает. Такая последовательность повторяется снова и снова.

5. **Какова подклассификация обструктивного ночного апноэ?**
На протяжении многих лет различные синдромы ночного апноэ были описаны и разделены на три основных типа: *центральный, обструктивный* и *смешанный*. Центральный тип ночного апноэ относится к апноэ по происхождению из центральной нервной системы (ЦНС). Синдром обструктивного ночного апноэ относится к апноэ, связанного в первую очередь с коллапсом верхних дыхательных путей во время сна. Смешанное ночное апноэ включает как центральные, так и обструктивные характеристики. Из трех основных типов апноэ обструктивное является наиболее распространенным, что вызвало высокий научный интерес.

6. **Каковы общие симптомы обструктивного ночного апноэ?**
Храп, беспокойный сон, эпизоды удушья во время сна, чрезмерная дневная сонливость, утренние головные боли, никтурия, изменения настроения (депрессия, раздражительность, беспокойство, агрессивность), плохая концентрация внимания, потеря памяти, ночные поты, бруксизм.

7. **Какие сопутствующие заболевания могут предрасполагать к обструктивному ночному апноэ?**
   - **Гипотиреоз.** Как представляется, существует связь между гипотиреозом и обструктивным ночным апноэ в случае повышенного ИМТ. Считается, что отложение мукопротеинов и гиалуроновой кислоты в верхних дыхательных путях может быть связано с повышенной компрессией дыхательных путей. Лечение гипотиреоза часто улучшает состояние пациента, страдающего обструктивным ночным апноэ, независимо от изменения массы тела или легочной функции.
   - **Акромегалия.** Увеличение языка и скелетные изменения, включая увеличение размера головы, также могут влиять на дыхательные пути и предрасполагать к обструктивному ночному апноэ.
   - **Ожирение.** Ожирение очень распространено среди пациентов с обструктивным ночным апноэ. Хотя избыточная масса тела не является обязательным признаком для обструктивного ночного апноэ, абдоминальное ожирение предрасполагает пациентов к апноэ. У пациентов с небольшим диаметром дыхательных путей даже незначительное увеличение массы тела может вызвать обструктивное ночное апноэ.
   - **Гастроэзофагеальная рефлюксная болезнь (ГЭРБ).** Обычно сочетается с обструктивным ночным апноэ. Изменение внутригрудного давления и ожирение предрасполагают к рефлюксу, а также доказано, что воспаление, вызванное нелеченой ГЭРБ, ухудшает обструктивное ночное апноэ.
   - **Синдром поликистозных яичников.** Дисрегуляция гормонов при синдроме поликистозных яичников может приводить к увеличению частоты эпизодов апноэ у женщин с анатомической предрасположенностью к фарингеальному коллапсу. Показано также, что постменопаузальные гормональные изменения у женщин повышают случаи обструктивного ночного апноэ.

8. **Какие осложнения могут возникнуть при отсутствии лечения обструктивного ночного апноэ?**
Системная гипертензия, инфаркт миокарда, острые сосудистые нарушения, застойная сердечная недостаточность, легочное сердце, атеросклероз, фибрилляция предсердий, желудочковые аритмии, легочная гипертензия, глаукома, снижение судорожного порога, снижение либидо, смерть.

9. **Каковы медицинские последствия обструктивного ночного апноэ у детей?**
   - Синдром дефицита внимания с гиперактивностью.
   - Задержка роста.
   - Ночной энурез.

10. Что должно включать амбулаторное обследование пациентов с храпом и обструктивным ночным апноэ?

Необходимо провести полное обследование головы и шеи. Полость носа надо обследовать на наличие признаков обструкции, вызванной искривлением перегородки полости носа, гипертрофическими носовыми раковинами или аллергическим ринитом. Часто на фоне улучшения носового дыхания снижаются интенсивность и частота храпа. При фарингоскопии можно выявить потенциальную причину обструкции: гипертрофия нёбных миндалин, гипертрофия мягкого нёба и язычка, гипертрофия боковых стенок глотки и/или увеличение корня языка. Пациенты могут также иметь высокое куполообразное твердое нёбо, ретрогнатию и микрогнатию. Система классификации положения языка Фридмана (Friedman) может использоваться вместе с ИМТ и размером миндалин для прогнозирования ответа пациентов на увулопалатофарингопластику (УПФП) и тонзиллэктомию (рис. 5.1). Система в баллах оценивает язычок и нёбные дужки при открывании пациентом рта, при этом язык находится в нейтральном положении. Чем больше баллов, тем лучше предполагаемый эффект от УПФП. Маневр Мюллера помогает подтвердить диагноз и выявить место обструкции (рис. 5.2).

11. Что такое маневр Мюллера?

Маневр Мюллера — это часть расширенного физикального осмотра. Маневр проводится для обследования всей гортаноглотки и гортани и заключается в прохождении гибкого оптического волокна из полости носа в гипофаринкс. Затем врач зажимает ноздри, а пациент закрывает рот, пытаясь вдохнуть. Если происходит коллапс на уровне гипофаринкса и/или гортани, то тест считается положительным. Положительная проба помогает определить локализацию обструкции при обструктивном ночном апноэ.

12. Как диагностировать обструктивное ночное апноэ?

«Золотым стандартом» диагностики обструктивного ночного апноэ является полисомнография в лабораторных условиях. Сбор анамнеза и осмотр наряду с дополнительными методами исследованиями, такими как шкала сонливости Эпворта, помогают выявить пациентов, которым показано исследование сна для диагностики обструктивного ночного апноэ. Во время исследования сна измеряют активность головного мозга, движения мышц ног, сердечный ритм, движения глаз, кислородную сатурацию, дыхательное усилие и движение воздуха в носу и во рту. Полисомнография различается в случаях храпа без апноэ, обструктивного ночного апноэ и центрального апноэ, а также может характеризовать тяжесть апноэ. При проведении теста пациент на протяжении ночи находится в лаборатории сна. Портативные устройства мониторинга для исследования сна в домашних условиях, которые не столь всеобъемлющи, как в лабораторных исследованиях, недавно были одобрены CMS (Center for Medicare and Medicaid Services) при диагностике обструктивного ночного апноэ.

13. Каковы признаки обструктивного ночного апноэ при полисомнографии у взрослых? В чем разница между ИАГ и ИНД?

Диагностические критерии обструктивного ночного апноэ — ИАГ >5 или ИДН >5. ИАГ определяется как количество обструктивных эпизодов апноэ или гипопноэ у пациента в час. При полисомнографии обструктивное ночное апноэ определяется как прекращение потока воздуха из-за обструкции дыхательных путей в течение 10 с, а гипопноэ — как сокращение вентиляции на 30% и более от исходного уровня в течение 10 с, приводящее по меньшей мере к 4% десатурации кислорода. ИДН схож

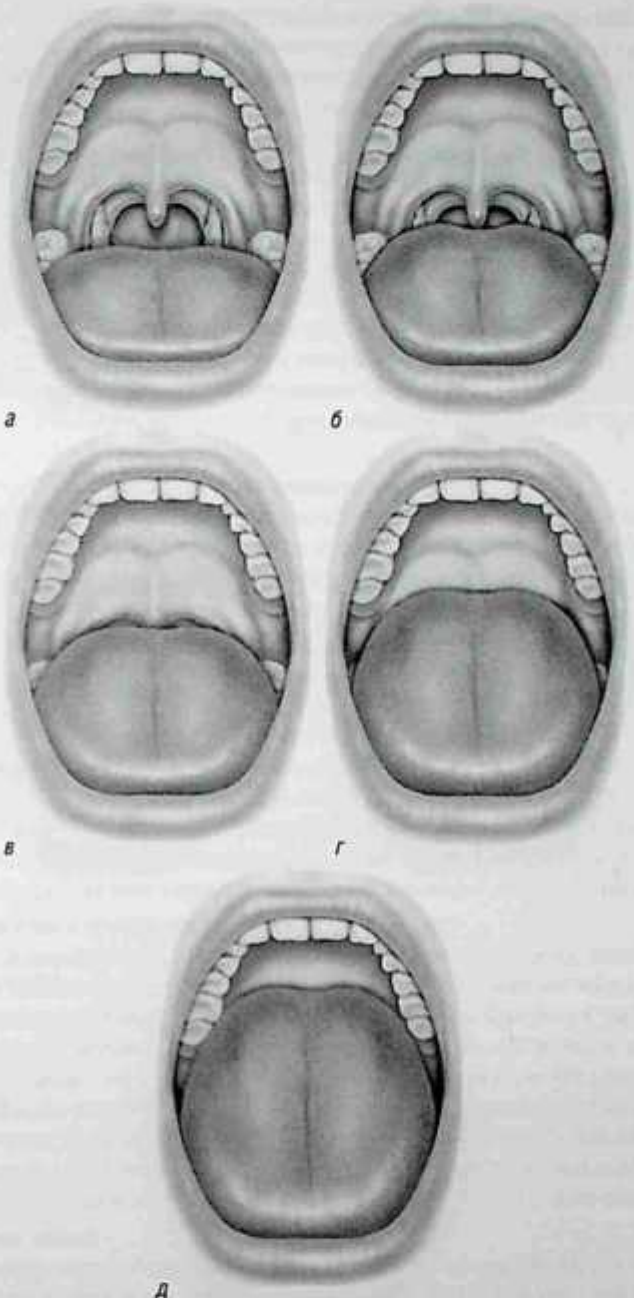

Рис. 5.1. Классификация положения языка по Фридману: *а* — I степень, визуализируются весь язычок и миндалины/дужки; *б* — IIa степень, визуализируется большая часть язычка, но миндалины/дужки не видны; *в* — IIb степень, визуализируется все мягкое нёбо до основания язычка; *г* — III степень, визуализируется часть мягкого нёба, но дистальные структуры не видны; *д* — IV степень, визуализируется только твердое нёбо. (Разрешение на публикацию получено от доктора Майкла Фридмана.)

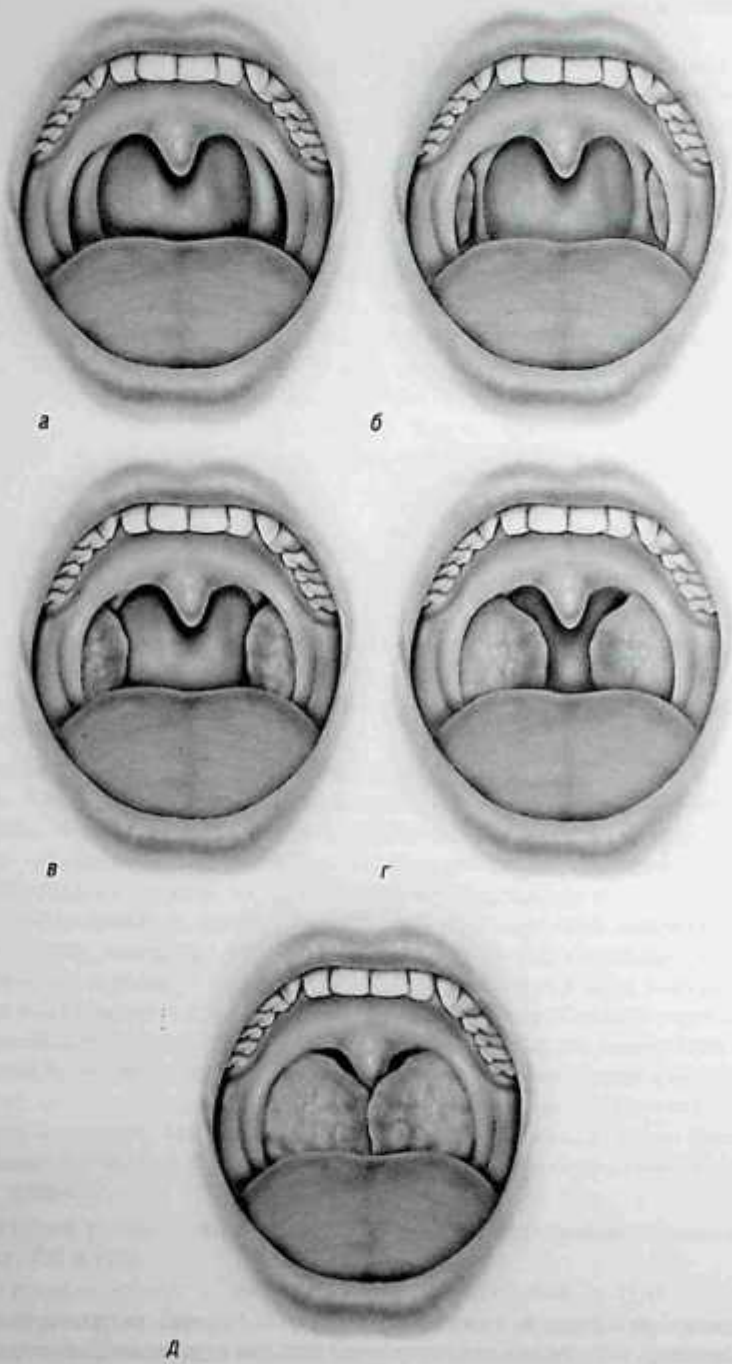

Рис. 5.2. Классификация миндалин по Фридману: *а* — миндалины 0 степени, после операции; *б* — миндалины I степени; *в* — миндалины II степени; *г* — миндалины III степени; *д* — миндалины IV степени. (Разрешение на публикацию получено от доктора Майкла Фридмана.)

с ИАГ, но также включает электроэнцефалографическую стимуляцию в результате респираторного усилия, которое не соответствует критериям апноэ или гипопноэ, но приводит к пробуждению во сне. Значение ИАГ или ИДН в пределах 5–15 соответствует легкой степени обструктивного ночного апноэ, 16–30 — средней, и любое значение >30 указывает на тяжелую степень обструктивного ночного апноэ.

14. Всегда ли детям показано проведение исследования сна?

У детей исследования сна проводятся не так часто, как у взрослых. Некоторые специалисты используют 24-часовую (суточную) пульсоксиметрию или сонографию сна, которая записывает звуки ночного дыхания. Обычно данных анамнеза и осмотра (гипертрофия нёбных миндалин и аденоиды), подтверждающих обструктивное ночное апноэ, достаточно для принятия решения о необходимости хирургического лечения. Другие причины нарушения дыхания во сне включают кисты носоглотки, энцефалоцеле, атрезию хоан, девиацию перегородки носа и черепно-лицевые или ортодонтические пороки развития. Но в случае сомнительных данных диагностики проводится исследование сна.

15. Опишите классический сон при обструктивном ночном апноэ.

Как правило, у пациентов с обструктивным ночным апноэ быстрое начало сна и множественные пробуждения. У пациентов преобладают I и II стадии сна и меньше представлены стадии III, IV и фаза быстрого сна. Отсутствие глубокой фазы сна приводит к симптомам лишения сна (депривации сна, бессоннице).

16. На какой стадии сна происходят наиболее обструктивные эпизоды?

Большинство эпизодов обструкции происходит во время более глубоких стадий сна, включая стадии III и IV и фазу быстрого сна. На этих этапах мышцы максимально расслаблены, и, таким образом, наиболее вероятен коллапс верхних дыхательных путей. Именно поэтому пациенты с обструктивным ночным апноэ лишаются глубокой стадии сна. Это объясняет беспокойный сон и дневную сонливость. Фактически признаком успешного лечения обструктивного ночного апноэ является обход фазы быстрого сна или значительное увеличение этой фазы сна (клиническое увеличение сновидений) в результате коррекции предшествующей депривации сна.

17. Всем ли пациентам с храпом показано исследование сна?

Более тщательное обследование и полисомнография показаны, если храп сопровождается симптомами обструктивного ночного апноэ, такими как гиперсомнолентность, утренняя головная боль и беспокойный сон. Ситуация не столь очевидна, когда храп социально значим, но не сопровождается симптомами апноэ. К сожалению, даже «апноэ», засвидетельствованное партнерами по постели, не может быть прогностическим для диагностики обструктивного ночного апноэ. Единственным точным методом выявления обструктивного ночного апноэ остается полисомнография. Именно поэтому текущие рекомендации указывают на исследование сна перед любым хирургическим лечением обструктивного ночного апноэ или храпа.

18. Каково лечение храпа?

Наиболее распространенными методами лечения храпа являются снижение массы тела, тонзиллэктомия и улучшение носового дыхания, так как при этом уменьшается вибрация мягкого нёба. Для укрепления мягкого нёба применяются различные методики. Стандартная методика УПФП может выполняться холодными инструментами, инструментом Бови (монополярный электрохирургический каутер) или кобляцией. К вмешательству под местной анестезией относится лазерная увулопалатопластика, которая вызывает рубцевание мягкого нёба в результате лазерного

ожога и проводится в несколько этапов. Новейшим достижением в хирургии нёба является субмукозная радиочастотная абляция. Это ступенчатая амбулаторная процедура рубцевания/упрочнения мягкого нёба. При снопластике в мягкое нёбо вводят склерозирующие вещества, которые вызывают укрепление мягкого нёба в результате рубцевания и рецессии. Для лечения храпа может быть также проведена установка системы имплантатов из полиэстера — пиллар в мягкое нёбо.

19. Какие нехирургические варианты лечения обструктивного ночного апноэ существуют?

- Уменьшение употребления или отказ от алкоголя и седативных средств, поскольку они могут вызвать избыточное расслабление тканей, что усугубляет коллапс мягких тканей.
- Лечение сопутствующей патологии: антирефлюксная терапия, коррекция гормонов щитовидной железы, заместительная гормональная терапия.
- Снижение массы тела приводит к улучшению степени тяжести обструктивного ночного апноэ.
- CPAP-терапия заключается в поступлении воздуха через нос или рот с помощью внешнего устройства при фиксированном давлении. Давление воздушного потока оставляет дыхательные пути открытыми, в частности, во время фазы вдоха, когда отрицательное давление в противном случае вызвало бы коллапс стенок глотки. Двухуровневая (двухфазная) вентиляция с положительным давлением в дыхательных путях (Bi-level Positive Airway Pressure, BiPAP) подобна CPAP, но при этом устройство способно генерировать второй, более низкий уровень давления на выдохе, что повышает комфорт пациента.
- Есть также несколько типов стоматологических приборов для лечения легкой степени апноэ и храпа. Методика заключается в выдвижении нижней челюсти или позиционировании языка.
- Еще одним методом консервативного лечения является изменение положения тела пациента во время сна (позиционное лечение). Клинические проявления усиливаются при положении пациентов на спине.

20. Какие малоинвазивные методики используются при лечении обструктивного ночного апноэ?

- **Пиллар-терапия.** В условиях местной анестезии устанавливают имплантаты из полиэстера — один по средней линии и два боковых в мышцы мягкого нёба.
- **Подвешивание корня языка.** Титановый винт прикрепляют к шву внутреннего симфиза нижней челюсти. Затем шовный материал проходит через основание языка и фиксирует его, эффективно предотвращая западение корня языка.
- **Радиочастотную абляцию мягкого нёба и корня языка** для увеличения жесткости ткани выполняют амбулаторно. Может потребоваться несколько сеансов для достижения адекватного сокращения мягких тканей.
- **Радиочастотная абляция нижних носовых раковин** — амбулаторная процедура, которая улучшает носовой воздушный поток и уменьшает носовое сопротивление. За счет усиления воздушного потока и снижения сопротивления верхних дыхательных путей у пациентов повышается толерантность к применению CPAP, так как требования к давлению в аппарате также уменьшаются.

21. Почему в дополнение к CPAP рекомендуется хирургическое лечение?

CPAP может вызывать дискомфорт у пациентов, и признается, что с течением времени уровень комплаентности понижается. Некоторые пациенты не в состоянии переносить CPAP-терапию даже на фоне десенсибилизации. Это может быть обусловлено

клаустрофобией, неспособностью спать лежа на спине или из-за непреднамеренного удаления аппарата CPAP во время сна. У пациентов с анатомически высокой переносицей может происходить утечка/просачивание воздуха, связанная с негерметичным прилеганием маски. Хирургические вмешательства на полости носа для уменьшения сопротивления дыхательных путей улучшают переносимость CPAP-терапии за счет снижения необходимого давления. Молодые пациенты, как правило, хуже соблюдают CPAP-терапию в отличие от пожилых, особенно если они проживают в общежитии своего учебного заведения. Пациенты, которые часто путешествуют за границу в страны с неразвитой системой электрических сетей также являются кандидатами на хирургическое вмешательство. Дети с обструктивным ночным апноэ лучше отвечают на хирургию миндалин и аденоидов.

22. **Если операция показана, как выбрать вид хирургического вмешательства?**

Хирургическое вмешательство эффективно при лечении храпа и менее эффективно при лечении обструктивного ночного апноэ. Задача, стоящая перед хирургом, заключается в определении участка окклюзии верхних дыхательных путей. Существует несколько возможных зон, и обычное тестирование сна, как правило, не позволяет определить область, которую хирург должен изменить. Если хирург оперирует не ту часть дыхательных путей или если есть несколько участков обструкции, то низка вероятность того, что апноэ во время сна улучшится до такой степени, при которой не потребуется никакое другое лечение. Учитывая несколько потенциальных участков обструкции дыхательных путей, эффективной может быть слип-эндоскопия (эндоскопическое исследование верхних дыхательных путей в условиях медикаментозно-индуцированного сна). Есть несколько типов операций, используемых в настоящее время для лечения обструктивного ночного апноэ. Наиболее распространенной является УПФП. Степень эффективности этой операции составляет около 50%. Некоторые хирурги достигли очень высоких показателей эффективности, используя множественные операции.

- **Нос.** Затруднение носового дыхания можно лечить пластикой перегородки носа и носовых раковин, хирургией пазух.
- **Аденоиды.** Аденотомию часто проводят детям. Составляет 80–90% эффективности, часто в сочетании с тонзиллэктомией для улучшения проходимости дыхательных путей, уменьшения храпа и апноэ у детей. Эта операция крайне редко показана взрослым.
- **Миндалины.** Тонзиллэктомия при гипертрофии миндалин. У взрослых с обструктивным ночным апноэ миндалины часто оперируют в рамках УПФП.
- **Мягкое нёбо.** Уменьшение мягкого нёба может быть достигнуто за счет снопластики (склерозанты вводят в мягкое нёбо, в результате чего образуются рубцы и рубцовые сращения), лазерной увулопалатопластики, подслизистой радиочастотной электрокоагуляции, электрокаутеризации (называемой «увулопалатофарингопластикой при содействии Бови») или УПФП.
- **Корень языка.** Трансоральная роботизированная хирургия, кобляция или радиочастотное уменьшение корня языка, лаг-винт (стягивающий винт) и подвешивание языка и подъязычной кости, гениопластика (пластика подбородка) в сочетании с подвешиванием подъязычной кости, дистракционный остеогенез, частичная срединная глоссэктомия (резекция языка) и выдвижение верхней и нижней челюсти используются для уменьшения обструкции за счет основания языка.
- Большинство специалистов рекомендуют повторную полисомнографию через 3 мес после операции.

23. Что такое наркоз-индуцированная слип-эндоскопия (эндоскопия сна — эндоскопическое исследование верхних дыхательных путей в условиях медикаментозно индуцированного сна)?

Трудно предсказать эффективность хирургического лечения. Одной из причин этого является сложность точной идентификации места обструкции. Слип-эндоскопия — относительно новый метод, который помогает выявить участок обструкции. Пациентов обследуют в неактивном расслабленном состоянии, вызванном лекарственными препаратами. Гибкий оптоволоконный фиброскоп проводят через полость носа для оценки верхних дыхательных путей с целью выявления места обструкции. Это позволяет хирургу адекватным образом оперировать нужную зону, сохраняя при этом интактные участки. Данные о адекватности этой процедуры еще скудны, но многообещающи, и эта процедура не может быть широко доступной.

24. Что такое УПФП? Каковы осложнения этого вмешательства?

Увулопалатофарингопластика является наиболее часто выполняемой хирургической процедурой при обструктивном ночном апноэ. Более эффективна для пациентов с заглоточным коллапсом при легкой и средней степени обструктивного ночного апноэ. Под наркозом удаляются миндалины вместе с частью передних и задних дужек, а также частью мягкого нёба. Оставшиеся дужки ушивают вместе, и язычок сокращается. Операция уменьшает количество коллапса мягких тканей в ротоглотке; такой вариант наиболее успешен для пациентов с изолированным коллапсом нёба. Эффективность только УПФП заключается в улучшении ИАГ с течением времени в диапазоне 40–70% в зависимости от типа пациента. Кровотечение на сегодняшний день является наиболее распространенным послеоперационным осложнением, иногда требуется повторный визит в операционную для гемостаза. Временная нёбно-глоточная недостаточность с назальной регургитацией встречается у 5–10% пациентов, но редко бывает постоянной. Носоглоточный стеноз — очень редкое, но тяжелое осложнение, при котором полностью рубцуется носоглотка. Пациенты могут также жаловаться на сухость во рту, стеснение в горле, повышенный рвотный рефлекс и/или изменение вкуса; однако эти симптомы обычно преходящие.

25. Какие новые направления в хирургии обструктивного ночного апноэ существуют?

Фармакологические методы лечения ожирения одобрены FDA, и в настоящее время изучаются результаты бариатрической хирургии. Трансоральная роботизированная хирургия становится все более популярной для редукции основания языка при обструктивном ночном апноэ. Преимущества использования робота заключаются в улучшении визуализации и доступа к операционному полю. Тем не менее этот хирургический подход ограничивается наличием учреждений, которые имеют роботизированные системы, и остается дорогим по сравнению с более стандартными процедурами. Есть только предварительные данные об этой технике, отдаленные результаты по сравнению со стандартными методами отсутствуют. Стимуляторы подъязычного нерва — новая технология, направленная на повышение тонуса языка во время вдоха.

ОБСУЖДЕНИЕ

1. Возникают вопросы полезности маневра Мюллера, так как этот тест выполняется, когда пациент бодрствует с хорошим тонусом, в отличие от сна, когда мышечный тонус пациента снижен?
2. В настоящее время существуют два различных, но принятых определения гипопноэ.

- Рекомендуемые признаки:
  - падение вентиляции на ⩾30% исходного уровня до события;
  - длительность падения сигнала ⩾30% экскурсии составляет ⩾10 с;
  - десатурация ⩾3% базовой линии до события и/или событие связано с возбуждением.
- Альтернативный вариант:
  - вентиляция снижается на ⩾30% исходного уровня до события;
  - длительность падения сигнала ⩾30% экскурсии составляет ⩾10 с;
  - десатурация ⩾4% базовой линии до события.

Список литературы

Clinical indicators: palatopharyngoplasty for obstructive sleep apnea. American Academy of Otolaryngolgy — Head and Neck Surgery. 2014. Aug 7; 2015. Apr 11. URL: http://www.entnet.org/sites/default/files/UPPP-CI%20Updated%208-7-14.pdf (date of access: 07.08.2015).

Friedman M., Ibrahim H., Bass L. Clinical staging for sleep-disordered breathing // Otolaryngol. Head and Neck Surg. 2002. N 127. P. 13–21.

Hohenhorst W., Ravesloot M.J.L., Kezirian E.J. et al. Drug-induced sleep endoscopy in adults with sleep-disordered breathing: technique and the VOTE classification system // Oper. Tech. Otolaryngol. Head and Neck Surg. 2012. Vol. 23, N 1. P. 11–18.

Katsantonis G.P. Uvulopalatopharyngoplasty for obstructive sleep apnea and snoring // Oper. Tech. Otolaryngol. Head and Neck Surg. 1991. Vol. 2, N 2. P. 100–103.

Punjabi N.M. The epidemiology of adult obstructive sleep apnea // Proc. Am. Thorac. Soc. 2008. Vol. 5, N 2. P. 136–143.

Strollo P.J., Jr., Soose R.J., Maurer J.T. et al. Upper-airway stimulation for obstructive sleep apnea // N. Engl. J. Med. 2014. Vol. 370, N 2. P. 139–149.

Terris D.J. Multilevel pharyngeal surgery for obstructive sleep apnea: indications and techniques // Oper. Tech. Otolaryngol. Head and Neck Surg. 2000. N 11. P. 12–20.

Walker R.P. Chapter 46: Snoring and Obstructive Sleep Apnea / Bailey B.J., Johnson J.T., Newlands S.D. Head & Neck Surgery — Otolaryngology. 4th ed. Philadelphia : Lippincott Williams & Wilkins, 2006. P. 645–665.

Weaver E.M., Maynard C., Yueh B. Survival of veterans with sleep apnea: continuous positive airway pressure vs. surgery // Otolaryngol. Head and Neck Surg. 2004. N 130. P. 659–665.

Young T., Palta M., Dempsey J. et al. The occurrence of sleep-disordered breathing among middle-aged adults // N. Engl. J. Med. 1993. N 328. P. 1230–1235.

ГЛАВА 6

ГРАНУЛЕМАТОЗНЫЕ И АУТОИММУННЫЕ ЗАБОЛЕВАНИЯ ГОЛОВЫ И ШЕИ

Виктор И. Скапа

КЛЮЧЕВЫЕ МОМЕНТЫ

1. Многие системные аутоиммунные и гранулематозные заболевания могут изначально проявляться синоназальными симптомами. Не поддающийся лечению риносинусит или выраженная степень тяжести риносинусита должны вызвать подозрение на гранулематозную природу патологии.
2. Подробный сбор анамнеза, тщательное обследование и высокий индекс подозрения/вероятности позволяют оториноларингологу диагностировать системный воспалительный процесс на ранней стадии течения болезни, в результате пациент получает своевременное лечение.
3. Тщательное патогистологическое исследование, а также лабораторная диагностика могут дополнительно помочь при установлении диагноза.
4. Соответствующее консервативное лечение имеет решающее значение для системного аутоиммунного или гранулематозного заболевания. Хирургическое вмешательство, как правило, применяется в отдельных случаях.

Важно

1. При саркоидозе определяются неказеозные гранулемы при гистологическом исследовании, внутрипротоковая лимфаденопатия, в сыворотке крови может выявляться повышенный уровень АПФ.
2. При гранулематозе Вегенера (Wegener) формируются некротические гранулемы; тест на цитоплазматическое окрашивание антинейтрофильных цитоплазматических антител положительный. В 16% случаев у пациентов может развиться подскладочный стеноз.
3. Синдром Черджа–Стросс (Churg–Strauss) представляет собой системный васкулит с эозинофилией, астмой, патологией полости носа и околоносовых пазух. Эозинофильный миокардит и васкулит коронарных артерий являются основными причинами смерти пациентов этой группы.
4. Бактериальные гранулематозные заболевания носа и пазух могут включать риносклерому, туберкулез, лепру, сифилис и актиномикоз.
5. *Mucor* spp. при гистологическом исследовании представляют собой бесперегородочные, широкоугольные разветвления гифов, в отличие от видов *Aspergillus* spp., у которых присутствуют перегородки гифов с углами ветвлений 45°.

ВОПРОСЫ

1. Что такое саркоидоз?

Саркоидоз — это системное воспалительное заболевание, приводящее к формированию неказеозных гранулем. Несмотря на высокую распространенность легочных проявлений, могут быть затронуты многие органы, в том числе печень, кожа, сердце и глаза. В некоторых случаях вовлекается ЦНС, такое состояние известно как нейросаркоидоз. В 10–15% случаев у пациентов поражаются голова и шея. Симптомы включают коркообразование, гипосмию, постназальное стекание, носовое кровотечение, синусит, заложенность носа, увеличение околоушной железы, ксеростомию (сухость во рту) и увеит. Саркоидоз может также поражать гортань, вызывая кашель, осиплость и одышку. Причины саркоидоза хорошо не изучены. Этиологические фак-

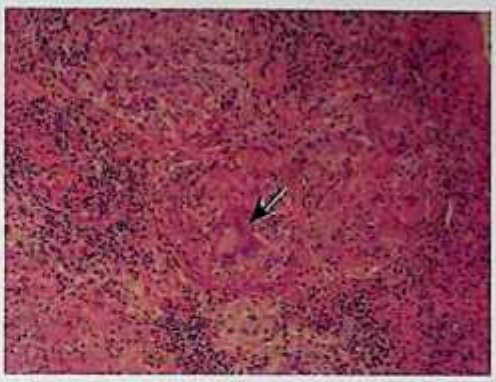

Рис. 6.1. Синоназальный саркоидоз. Биопсия демонстрирует образование неказеозной гранулемы. Стрелка указывает на многоядерную гигантскую ячейку. Окрашивание гематоксилином и эозином, 10-кратное оригинальное увеличение

торы включают генетическую предрасположенность, инфекционные агенты или профессиональные вредные факторы. Это заболевание чаще всего встречается у афроамериканцев, в среднем диагностируется в возрасте 20–40 лет, клиническое течение может варьировать от самопроизвольного разрешения до тяжелого, продолжительного заболевания.

2. **Какие признаки при физикальном и лабораторном обследованиях могут указывать на саркоидоз?**
   Физикальное обследование может выявить воспаление слизистой оболочки и полипозные изменения. Более выраженное поражение синоназальной области включает перфорацию перегородки носа, седловидную деформацию носа или подслизистые «жемчужные» узелки. Постановка диагноза «саркоидоз» требует исключения других возможных причин гранулематозного воспаления, включая инфекционные. Тканевая биопсия демонстрирует формирование неказеозных гранулем с образованием многоядерных гигантских клеток (рис. 6.1). АПФ сыворотки может быть повышен, так же как и уровень кальция в сыворотке или моче (из-за повышенной активации витамина D в гранулемах). На рентгенограммах грудной клетки часто определяется прикорневая лимфаденопатия.

3. **Каково лечение саркоидоза?**
   Терапия синоназального саркоидоза включает ирригацию полости носа, применение топических назальных стероидов, также возможно внутриочаговое введение стероидов. Пациентам с синуситами и саркоидозом при неэффективности консервативного лечения показано эндоскопическое оперативное вмешательство на околоносовых пазухах. При тяжелой степени саркоидоза системно могут применяться стероиды или другие иммуномодулирующие средства, такие как метотрексат, азатиоприн или циклофосфамид.

4. **Что такое синдром Хеерфордта (Heerfordt)?**
   Синдром Хеерфордта является редкой формой саркоидоза, характеризующейся расширением околоушной железы, увеитом, параличом лицевого нерва и лихорадкой.

5. **Опишите гранулематоз с полиангиитом.**
   Гранулематоз с полиангиитом — это системный васкулит, ранее был известен как гранулематоз Вегенера. Этиология хорошо не известна, заболевание относится к аутоиммунной патологии. У многих пациентов имеются синоназальные жалобы, среди которых заложенность, боль, кровотечение, коркообразование и выделения

с неприятным запахом. При осмотре выявляются воспаленная, гиперемированная слизистая оболочка и часто — корки. Перфорация перегородки носа является частым последствием заболевания, а в более тяжелых случаях может возникнуть седловидная деформация носа. К другим проявлениям гранулематоза с полиангиитом со стороны головы и шеи относятся гипертрофический гингивит, тугоухость (кондуктивная или сенсоневральная), обструкция носослезного протока и конъюнктивит. Подскладковый стеноз встречается у 16% пациентов. При дебюте гранулематоза с полиангиитом в детском возрасте вероятность развития подскладкового стеноза выше. Поражение легких и прогрессирующий гломерулонефрит приводят к серьезным осложнениям.

6. Как диагностировать и лечить гранулематоз с полиангиитом?

Гистологическое исследование подозрительных поражений выявляет некротические гранулемы, воспалительные клетки и многоядерные гигантские клетки. Кровеносные сосуды малого и среднего калибра подвергаются васкулитическим изменениям. Лабораторные данные выявляют повышенный уровень С-реактивного белка и увеличение скорости оседания эритроцитов (СОЭ). Положительное цитоплазматическое окрашивание антинейтрофильных цитоплазматических антител связано с гранулематозом с полиангиитом. Более 90% пациентов с диагнозом «гранулематоз с полиангиитом» — европеоиды, соотношение мужчин и женщин одинаковое. Лечение включает прием глюкокортикоидов и других иммуномодулирующих препаратов, таких как циклофосфамид, азатиоприн или метотрексат. Хирургическое лечение подскладкового стеноза или трахеостомия показаны при скомпрометированности дыхательных путей.

7. Какой синоназальный гранулематоз связан с эозинофилией?

Синдром Черджа–Стросс является системным васкулитом, характеризующимся эозинофилией, бронхиальной астмой и риносинуситом. На ранних стадиях заболевания наблюдаются симптомы бронхиальной астмы и синусита, включая коркообразование, ринорею, заложенность носа и полипоз носа. Более поздние стадии заболевания характеризуются гиперэозинофилией и васкулитом. К системным проявлениям относятся снижение массы тела, лихорадка, недомогание, ночные поты и заболевания желудочно-кишечного тракта. Эозинофильный миокардит или васкулит коронарных артерий являются основными причинами смерти пациентов с синдромом Черджа–Стросс. Биопсия выявляет некротизирующий васкулит, поражающий сосуды малого и среднего диаметра, а также эозинофильные гранулемы. По данным лабораторных исследований определяется повышенный уровень С-реактивного белка, увеличение СОЭ и эозинофилия. Тестирование на перинуклеарные антинейтрофильные цитоплазматические антитела также может быть положительным. Лечение синоназальных проявлений обычно включает ирригацию полости носа и прием топических назальных стероидов. Эндоскопические операции на околоносовых пазухах и полипотомия могут быть применены в качестве симптоматической терапии. Лечение синдрома Черджа–Стросс обычно заключается в применении системных глюкокортикоидов и, возможно, других иммуномодулирующих лекарственных средств.

8. При каком аутоиммунном заболевании имеются ксеростомия, ксерофтальмия и сухость в носу?

Синдром Шегрена (Sjögren) — это хроническое аутоиммунное заболевание, при котором поражаются экзокринные железы, что ведет к снижению саливации и лакримации. Основные жалобы включают увеличение околоушных желез, ксеростомию,

ксерофтальмию и сухость в носу. Синдром Шегрена чаще встречается у женщин, чем мужчины, частота неходжкинской лимфомы выше по сравнению с общей популяцией. Исследования на анти-SS-A/Ro- и анти-SS-B/La-антитела могут быть положительными. В некоторых случаях для постановки диагноза проводят биопсию слюнных желез. Гистологически синдром Шегрена подтверждается наличием по крайней мере одного скопления >50 лимфоцитов в области 4 мм² ткани слюнных желез. Лечение проявлений со стороны головы и шеи является симптоматическим и включает использование увлажнителей, искусственной слюны, средств, стимулирующих выработку слюны, и орошение полости носа солевыми растворами. При лечении ксеростомии системно могут применяться пилокарпин и цевимелин[R], однако это связано с развитием большого числа побочных эффектов. При рецидивирующем паротите у пациентов с синдромом Шегрена в качестве лечения может применяться сиалоэндоскопия.

9. Каковы поражения головы и шеи при системной красной волчанке?

Системная красная волчанка является хроническим аутоиммунным заболеванием, поражающим многие системы органов. Проявления со стороны головы и шеи включают язвы полости рта и характерную сыпь на лице в виде бабочки. Возможно вовлечение слизистой оболочки полости носа, также описывают перфорацию перегородки полости носа. Увеличенные лимфоидные фолликулы слизистой надгортанника обнаруживаются у пациентов с системной красной волчанкой, а также при других аутоиммунных заболеваниях, таких как ревматоидный артрит и синдром Шегрена. Большинство пациентов — женщины, клиническое течение вариабельно — от легких до тяжелых, фатальных случаев. Характерным признаком системной красной волчанки является отложение иммунных комплексов в тканях.

10. Какое аутоиммунное заболевание может проявляться эпизодической аурикулярной и назальной отечностью?

Рецидивирующий полихондрит — редкое аутоиммунное заболевание, затрагивающее хрящевые ткани ушей, носа и дыхательных путей. Свойственно эпизодическое течение. Аурикулярный хондрит является наиболее распространенным проявлением этого заболевания, вызывая не затрагивающую мочку уха эритему и отек ушной раковины. Назальный хондрит встречается довольно часто, проявляется рецидивирующими эпизодами носовых болей и эритемы. Длительное течение заболевания способно привести к седловидной деформации носа и коллапсу полости носа. Тяжелое поражение дыхательных путей может потребовать стентирования трахеи или трахеостомии. Лечение включает использование системных глюкокортикоидов и других иммуномодулирующих препаратов.

11. Что такое синдром Бехчета (Behçet)?

Синдром Бехчета — это аутоиммунный васкулит с поражением сосудов малого калибра, характеризующийся периодическими афтозными язвами полости рта, генитальными язвами и увеитом. При прогрессировании заболевания могут поражаться ЦНС, желудочно-кишечный тракт, почки или суставы конечностей. Возможен также тромбоз коронарной артерии, а также аневризма легочной артерии. Описаны спорадические случаи поражения слизистой оболочки полости носа. Лабораторное исследование выявляет повышение неспецифических воспалительных маркеров при активности заболевания. Клинические критерии диагностики включают рецидивирующие афтозные язвы полости рта в сочетании с двумя из следующих признаков: генитальные язвы, поражения кожи, глазные повреждения или положительный патергический тест (тест патергии — образование папулы в ответ на укол иглой).

Лечение включает применение глюкокортикоидов или других иммуномодулирующих препаратов.

12. Перечислите бактериальные патогены, которые могут вызвать гранулематозные инфекции.

Klebsiella rhinoscleromatis (палочка Фриша–Волковича; риносклерома), *Mycobacterium tuberculosis* (туберкулез), *Mycobacterium leprae* (палочка лепры; лепра), *Treponema pallidum* (трепонема бледная; сифилис), *Actinomyces* spp. (актиномикоз) и *Bartonella henselae* (болезнь от кошачьих царапин).

13. Опишите риносклерому.

Риносклерома — хроническое гранулематозное заболевание с поражением носа и, возможно, других участков верхних дыхательных путей. Возбудитель — грамотрицательная, инкапсулированная бацилла *Klebsiella rhinoscleromatis*. Некоторые исследования указывают на генетическую предрасположенность, ведущую к хроническому воспалению. Эндемичные регионы — Восточная Африка, Южная Америка, Центральная Европа и полуостров Индостан. Выделяют три стадии заболевания: *катаральная, гранулематозная* и *склеротическая*. При катаральной стадии характерны гнойные зловонные выделения из носа. На второй стадии встречаются рыхлые гранулематозные массы. Могут наблюдаться носовые кровотечения и деформация носа из-за разрушения носовых хрящей. Заключительный этап включает фиброз тканей и дальнейшую деформацию. При гистологическом исследовании обнаруживаются гранулемы и клетки Микулича, гигантские гистиоциты с внутриклеточными бактериями. Лечение заключается в длительной антибактериальной терапии.

14. На какие структуры головы и шеи может воздействовать кислотоустойчивая бацилла *Mycobacterium tuberculosis*?

Внелегочный туберкулез может поражать несколько структур головы и шеи, включая шейные лимфатические узлы, гортань, среднее ухо и полость носа. При этом могут наблюдаться шейная лимфаденопатия, грануляции в гортани, рефрактерная оторея или узловая гипертрофия слизистой оболочки полости носа. При гистологическом исследовании пораженных тканей определяются казеозные и неказеозные гранулемы. Положительное окрашивание на кислотоустойчивые бактерии и результаты посева подтверждают диагноз. Лечение включает длительный курс противотуберкулезных антибиотиков.

15. Какое заболевание вызывается *Mycobacterium leprae*?

Лепра — хроническая инфекция, вызванная кислотоустойчивой бациллой *Mycobacterium leprae*. В большинстве случаев поражается слизистая оболочка полости носа с ранним появлением узелковых утолщений. По мере прогрессирования болезни гранулемы увеличиваются, и у пациентов возникают носовая обструкция и деформации носа. Диагноз подтверждается биопсией и положительным окрашиванием на кислотоустойчивые бациллы. Лечение включает длительные курсы антилепрозных препаратов, таких как дапсон или рифампицин.

16. Какое гранулематозное заболевание вызывается передающимися половым путем спирохетами?

Сифилис — это передающаяся половым путем гранулематозная инфекция, вызванная спирохетой *Treponema pallidum*. Это многофазное заболевание; описаны первичные, вторичные, латентные и третичные фазы. Первичный сифилис предполагает наличие безболезненного шанкра в месте первичной инокуляции (внедрения). Вторичный сифилис возникает через несколько недель и чаще всего затрагивает кожу, слизистые оболочки и лимфатические узлы. Во время латентной фазы у пациентов

отсутствуют активные клинические проявления. Третичная фаза может включать образование гуммозного сифилида. При вовлечении перегородки носа у пациентов может возникнуть заложенность носа, перфорация перегородки или носовая обструкция. Сифилис может вызвать сенсоневральную тугоухость, так же как патологию гортани. Для подтверждения диагноза используется серологическое исследование на *T. pallidum* или микроскопия в темном поле. Пенициллин остается препаратом первой линии лечения сифилиса.

17. **Опишите инфекцию, вызванную родом *Actinomyces*.**

Некоторые виды рода *Actinomyces* могут вызывать гранулематозные инфекции головы и шеи. Грамположительные, главным образом анаэробные бактерии являются частью нормальной микрофлоры полости рта. Актиномикоз может развиться после стоматологических вмешательств, травмы нижней челюсти или из-за плохой гигиены полости рта и периодонтита. В результате инфицирования возникает припухлость и может сформироваться абсцесс. При гистологическом исследовании определяются грамположительные разветвления, филаментные бактерии и гранулы серы. Консервативное лечение заключается в длительной терапии пенициллинами. В некоторых случаях необходимо хирургическое вмешательство.

18. **Перечислите гранулематозные грибковые заболевания, которые могут встречаться в области головы и шеи.**

В области головы и шеи могут возникать множественные грибковые гранулематозные заболевания, включая бластомикоз, гистоплазмоз, кокцидиомикоз, мукормикоз и аспергиллез. У иммуноскомпрометированных пациентов многие из этих видов грибов могут вызвать тяжелое, опасное для жизни заболевание. В этих случаях показана интенсивная терапия противогрибковыми препаратами.

- **Бластомикоз.** Инфекция, вызванная *Blastomyces dermatitidis*, эндемична в восточной части Северной Америки. Гриб присутствует в почве и наиболее часто поражает легкие и кожу. Вовлечение синоназальной области встречается относительно редко. Поражение гортани может сопровождаться прогрессирующей охриплостью или афонией. Окрашивание мокроты или тканей на грибы демонстрирует сферические широко растущие почкующиеся дрожжи.
- **Гистоплазмоз.** Инфекция, вызванная *Histoplasma capsulatum*, эндемична в центральном регионе США, особенно в долине р. Огайо. Гриб присутствует в почве, зараженной пометом птиц или летучих мышей, инфекция первоначально вызывает неспецифические респираторные симптомы. Поражение области головы и шеи возникает в результате диссеминации процесса. Повреждения слизистой оболочки верхних дыхательных путей напоминают карциному. Метенамин-серебряное окрашивание выявляет макрофаги с внутриклеточными грибами овальной и круглой формы.
- **Кокцидиомикоз.** Грибковое заболевание, также упоминаемое как лихорадка долины Сан-Хоакин, вызывается *Coccidioides immitis*. К эндемичным районам относятся юго-западные области США, в особенности штаты Калифорния и Аризона. Поражаются легкие и кожа, также встречается диссеминированная форма. Сообщается о поражениях головы и шеи. Метенамин-серебряное окрашивание мокроты или тканей выявляет сферулы, заполненные небольшими эндоспорами.
- **Мукормикоз.** Возбудителями заболевания являются виды грибов из рода *Mucor*, *Absidia* или *Rhizopus*. У иммунокомпрометированных пациентов может развиться тяжелое, опасное для жизни заболевание. Подвергаются также риску пациенты с плохо контролируемым сахарным диабетом. Инфекция часто поражает полость

носа, околоносовые пазухи, орбиту или мозг. При передней риноскопии или эндоскопии полости носа определяются черные, некротические ткани. При тканевой биопсии визуализируются инвазивные бесперегородочные, широкоугольные ветвящиеся гифы. Несмотря на терапию иммунокомпрометированного состояния, интенсивное консервативное лечение и хирургическое вмешательство на пораженных тканях, прогноз может быть неблагоприятным.

- **Аспергиллез.** Возбудителями заболевания являются виды грибов из рода *Aspergillus*. Может развиться неинвазивное заболевание (например, грибковый шар в пазухе) или тяжелое, угрожающее жизни заболевание у иммунокомпрометированных лиц. При тканевой биопсии определяются септатные гифы с углами разветвления 45°.

19. Какое инфекционное заболевание может быть представлено рыхлыми, полипозными разрастаниями?

Риноспоридоз — гранулематозное инфекционное заболевание, вызванное *Rhinosporidium seeberi*, характеризуется образованием рыхлых, полипозных разрастаний, подобных клубнике. При этом поражаются слизистые оболочки, в том числе полость носа, носоглотка, ротоглотка, гортань или конъюнктива. В настоящее время считается, что *R. seeberi* является водным простейшим. Случаи риноспоридоза зарегистрированы во всем мире, но большинство из них приходится на пациентов, проживающих на полуострове Индостан. Основные симптомы — обструкция полости носа, носовое кровотечение, ринорея или ощущение инородного тела. При гистологическом исследовании обнаруживаются толстостенные спорангиеподобные структуры, инфильтрация иммунных клеток, многоядерные гигантские клетки и рассеянные гранулемы. Лечение заключается в хирургическом иссечении полипозных разрастаний с каутеризацией места прикрепления. Консервативное лечение противогрибковыми препаратами (то есть дапсоном) может быть неэффективным, инфекция склонна к рецидивированию.

20. Какая паразитарная гранулематозная болезнь передается укусом самок москитов?

Многочисленные простейшие виды рода *Leishmania* могут вызывать паразитарную инфекцию и гранулематозную болезнь, известную как лейшманиоз. Большинство болезней передается при укусе инфицированной самки москитов; передача от человека к человеку нехарактерна. Случаи заболевания распространены в тропических и субтропических странах. Проявления включают кожные заболевания, слизисто-кожные поражения и рассеянный висцеральный лейшманиоз. В результате обследования кожных покровов обнаруживаются красные папулы, бляшки (или узлы) или язвенные поражения кожи. Слизисто-кожное заболевание может поражать перегородку носа, что может привести к перфорации носа или перегородки носа. В эндемичных районах диагноз может быть поставлен клинически. Биопсия и культуральное исследование могут помочь подтвердить лейшманиоз. Результаты гистологических исследований указывают на наличие мононуклеарных воспалительных клеток и тел Лейшмана–Донована, небольших инкапсулированных простейших с периферическими ядрами и стержневидным кинетопластом (рис. 6.2). Используется консервативная терапия. В схему лечения обычно входят антимонионы, амфотерицин В или милтефозин.

21. Что такое идиопатическая деструктивная болезнь средней линии?

Идиопатическая деструктивная болезнь средней линии (idiopathic midline destructive disease, IMDD) описывает спектр неопластических и непластических заболеваний, которые могут проявляться с похожими синоназальными жалобами, а также носовым

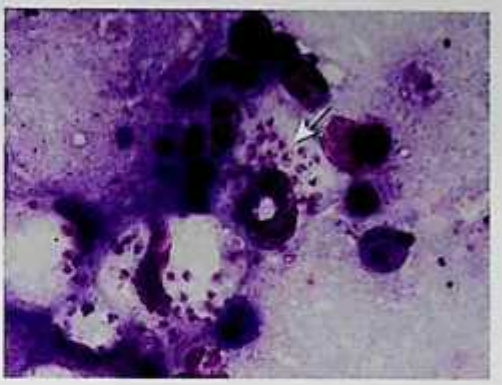

Рис. 6.2. Мышечный лейшманиоз (тела Лейшмана–Донована). Биопсия демонстрирует небольшие инкапсулированные простейшие (стрелка) с периферическими ядрами и стержнеобразным кинетопластом. Окрашивание по Гимзе, масляная иммерсия, 10-кратное оригинальное увеличение

коллапсом или коллапсом средней зоны лица. Инфекционные и другие неопухолевые гранулематозные состояния, которые могут возникнуть таким образом, описаны ранее в этой главе. Лимфома полости носа и околоносовых пазух представляет собой наиболее распространенное неопластическое заболевание, проявляющееся в спектре идиопатических деструктивных болезней средней линии. «Смертельная гранулема средней линии» является гистологическим термином, который описывает этот редкий и агрессивный вариант неходжкинской лимфомы. Этот вариант синоназальной лимфомы теперь более точно называют экстранодальной NK/T-клеточной лимфомой назального типа.

22. Может ли интраназальное злоупотребление наркотическими веществами привести к образованию гранулемы?

Да, хроническое интраназальное использование кокаина или злоупотребление наркотическими веществами могут приводить к гранулематозному воспалению, а также локальному разрушению тканей и коллапсу носа.

Список литературы

Cantarini L., Vitale A., Brizi M.G. et al. Diagnosis and classification of relapsing polychondritis // J. Autoimmun. 2014. N 48. P. 53–59.

Ferguson B.J. Mucormycosis of the nose and paranasal sinuses // Otolaryngol. Clin. North Am. 2000. N 33. P. 349–365.

Fuchs H.A., Tanner S.B. Granulomatous disorders of the nose and paranasal sinuses // Curr. Opin. Otolaryngol. Head and Neck Surg. 2009. N 17. P. 23–27.

Gerber M.E., Rosdeutscher J.D., Seiden A.M. et al. Histoplasmosis: the otolaryngologist's perspective // Larngoscope. 1995. N 105. P. 919–923.

Justice J.M., Soylar A.Y., Davis K.M. et al. Progressive left nasal obstruction and intermittent epistaxis // JAMA Otolaryngol. Head and Neck Surg. 2013. N 139. P. 955–956.

Kleidermacher P., Vito K.J., Strome M. Otolaryngologic manifestations of acquired syphilis // Otolaryngol. Head and Neck Surg. 1998. N 119. P. 399–402.

Kohanski M.A., Reh D.D. Granulomatous diseases and chronic sinusitis // Am. J. Rhinol. Allergy. 2013. N 27. P. S39–S41.

Malinvaud D., Mukundan S., Crevier-Buchman L. et al. Glottic bamboo nodules from systemic lupus erythematosus // Ann. Otol. Rhinol. Laryngol. 2013. N 122. P. 496–499.

Mukara B.K., Munyarugamba P., Dazert S. et al. Rhinoscleroma: a case series and review of the literature // Eur. Arch. Otorhinolaryngol. 2014. N 271. P. 1851–1856.

Nadler C., Enk C.D., Leon G.T. et al. Diagnosis and management of oral leishmaniasis — case series and literature review // J. Oral Maxillofac. Surg. 2014. N 72. P. 927–934.

Rucci J., Eisinger G., Miranda-Gomez G. et al. Blastomycosis of the head and neck // Am. J. Otolaryngol. 2014. N 35. P. 390–395.

Shahram F., Zarandy M.M., Ibrahim A. et al. Nasal mucosal involvement in Behçet disease: a study of its incidence and characteristics in 400 patients // Ear Nose Throat J. 2010. N 89. P. 30–33.

Taylor S.C., Clayburgh D.R., Rosembaum J.T. et al. Progression and management of Wegener granulomatosis in the head and neck // Laryngoscope. 2012. N 122. P. 1695–1700.

Turner M.D. Salivary gland disease in Sjögren's syndrome: sialoadenitis to lymphoma // Oral Maxillofac. Surg. Clin. North Am. 2014. N 26. P. 75–81.

ЛИЦЕВАЯ И ГОЛОВНАЯ БОЛЬ

Бенджамин Милам, Дживан Б. Рамакришнан

КЛЮЧЕВЫЕ МОМЕНТЫ

1. Головные боли можно классифицировать как первичные, вторичные и смешанные. Первичные головные боли возникают при отсутствии другого расстройства, способного вызвать головные боли (например, головная боль напряжения или мигрень). Вторичные головные боли возникают при наличии другого расстройства, вызывающего головную боль (например, головная боль, связанная с риносинуситом).
2. Подавляющее большинство пациентов с «синусовой головной болью» соответствуют критериям мигрени ICHD (Classification of Headache Disorders, Международной классификации головных болей).
3. Распространяющаяся кортикальная (корковая) депрессия является ведущей теорией этиологии мигрени. При этом медленно распространяется волна деполяризации с последующим подавлением активности головного мозга, что приводит к высвобождению передатчиков нейропептида, таким как вещество P, кальцитонинноподобного пептида и нейрокинина A.
4. Поражение височно-нижнечелюстного сустава у пациентов может быть разделено на три группы: миофасциальное расстройство, смещения диска и артрит/артроз/артралгия.

Важно

1. Постгерпетическая невралгия встречается примерно у 25% пациентов с ранее диагностированным опоясывающим герпесом.
2. Головная боль напряжения является наиболее распространенным типом головной или лицевой боли.
3. К первой линии лечения стойкой идиопатической лицевой боли относятся трициклические антидепрессанты.
4. Триптаны являются первой линией лекарственной абортивной терапии мигрени.
5. Вещество P является нейропептидом, обеспечивает ощущение боли во время мигрени и освобождается от тройнично-шейных аксонов, способствующих транссудации белков плазмы.

ВОПРОСЫ

1. **В чем разница между первичной и вторичной головной болью?**
   Головная боль считается первичной, если при этом отсутствуют расстройства, которые, как известно, способны вызывать головные боли. Вторичная является новой головной болью, которая возникает в тесной временной связи с другим расстройством, которое, как известно, вызывают головную боль. Головные боли также могут быть классифицированы на имеющие как первичные, так и вторичные компоненты, такие как первичная головная боль, которая переходит в хроническую форму или по крайней мере в 2 раза ухудшает другую головную боль, вызывающую расстройства.
2. **Каков дифференциальный диагноз лицевой боли?**
   - Первичная головная боль:
     - головная боль напряжения;
     - мигрень;
     - тригеминальные вегетативные цефалгии.

- Вторичная головная боль:
  - невралгия тройничного нерва;
  - стойкая идиопатическая лицевая боль;
  - височная боль;
  - головная боль, связанная с острым и/или хроническим риносинуситом (ХРС);
  - травма или повреждение головы и/или шеи;
  - черепные или шейные сосудистые расстройства;
  - новообразование;
  - злоупотребление алкоголем или наркотическими веществами и/или их отмена;
  - внутричерепная инфекция;
  - соматизированное расстройство (синдром Брике);
  - головная боль, связанная с патологией глаз (острая глаукома, рефракции, гетерофория, косоглазие);
  - психотическое расстройство.

3. Какова распространенность головной боли?

Во всем мире распространенность головной боли среди взрослого населения составляет 46% головной боли в целом, 42% для головной боли напряжения, 11% для мигрени и 3% для хронической ежедневной головной боли. На основании лет, прожитых с инвалидностью, головные боли являются одним из десяти наиболее инвалидизирующих условий для всех пациентов, а также одним из пяти наиболее инвалидизирующих условий для женщин.

4. Как диагностировать и лечить головную боль напряжения?

Головные боли напряжения диагностируют по анамнезу: эпизодическая головная боль, как правило, двусторонняя, давящего или сжимающего характера, от легкой до умеренной интенсивности и продолжительностью от минут до нескольких дней. Боль не усиливается при обычной физической активности и не связана с тошнотой. Могут присутствовать светобоязнь или фонофобия. Лечение включает прием ацетилсалициловой кислоты, парацетамола или нестероидного противовоспалительного средства (НПВС) в случае периодической легкой головной боли напряжения, в то время как более сильные головные боли, как правило, требуют назначения обезболивающих. Амитриптилин является наиболее эффективным профилактическим лекарственным препаратом при головной боли напряжения.

5. Что такое диагностические критерии мигрени без ауры для взрослых?

Для диагностирования мигрени без ауры, согласно МКГБ-III (3-е издание Международной классификации головных болей — 3rd edition of the International Classification of Headache Disorders, ICHD-III), следует учесть по крайней мере пять видов головной боли, которые включают следующие характеристики:

1) продолжительность от 4 до 72 ч;
2) имеют по крайней мере два показателя из перечисленного: одностороннее расположение, пульсирующий характер, умеренная/тяжелая интенсивность боли или обострения при физической активности;
3) имеется либо тошнота и/или рвота, либо светобоязнь или фонофобия;
4) не должны отвечать другим критериям.

6. Почему возникает мигрень?

Кортикальная распространяющаяся депрессия (КРД) является общепринятой в настоящее время этиологией мигрени с аурой. КРД — это возбуждение переходных нейронных и глиальных клеток с последующей длительной депрессией, медленно распространяющееся по коре головного мозга и серого вещества. В процес-

се данного заболевания происходят значительные изменения уровней внеклеточных ионов и нейромедиаторов (таких как глутамат, ацетилхолин и вещество Р). Эти преобразования приводят к активации дуральных ноцицепторов и центральных тригеминоваскулярных нейронов в поверхностной и глубокой пластинах из тригеминоцервикального комплекса и вносят свой вклад в клинические проявления мигрени.

7. Что относится к первой линии медицинской терапии для абортивной терапии мигрени?

Триптаны — основа первой линии медицинской терапии для абортивной терапии мигрени. Это синтетические аналоги серотонина, активирующие 5-HT1B- и 5-HT1D-рецепторы серотонина, сужающие черепные кровеносные сосуды и ингибирующие высвобождение провоспалительных нейропептидов.

8. Признана ли «синусовая головная боль» в качестве типа головной боли?

МКГБ-III относит «синусовую головную боль» к типу вторичной головной боли. В частности, «синусовая головная боль» была разделена на головную боль, связанную с острым или хроническим риносинуситом.

9. Необходимо ли сканирование для диагностики «синусовой головной боли»?

Сканирование может способствовать диагностике «синусовой головной боли», но не является обязательным. МКГБ-III указывает, что головная боль, связанная с риносинуситом, имеет клинические, эндоскопические данные и/или данные дополнительного исследования, подтверждающие текущую или перенесенную инфекцию либо воспаление. Кроме того, установлена причинная связь по крайней мере двух из следующих признаков:

1) головная боль с временной связью с риносинуситом;
2) головная боль коррелирует с симптомами риносинусита;
3) головная боль усугубляется давлением в проекции пазухи;
4) головная боль локализуется на стороне риносинусита.

10. Какое количество пациентов с жалобами на «синусовую головную боль» соответствует критериям для диагностирования головной боли при мигрени согласно данным Международного общества головной боли (International Headache Society, IHS)?

Многие пациенты, у которых основная жалоба — головная боль пазухи, на самом деле соответствуют критериям IHS для лечения мигрени. В одном крупном исследовании были продемонстрированы данные о пациентах с анамнезом «синусовой головной боли». Обнаружено, что 88% пациентов фактически удовлетворяют критериям IHS для диагностирования головной боли типа мигрени.

11. Опишите диагностические критерии и начальную терапию невралгии тройничного нерва.

Невралгия тройничного нерва характеризуется пароксизмальными приступами сильной боли в лице. Диагноз основывается на пяти характеристиках:

1) приступообразные;
2) спровоцированные легким прикосновением;
3) относящиеся к иннервации тройничного нерва;
4) односторонние;
5) нормальное клиническое исследование чувствительности.

Первая линия фармакотерапии — карбамазепин.

12. Какая часть тройничного нерва наиболее часто затрагивается при постгерпетической невралгии тройничного нерва?

Первая ветвь тройничного нерва чаще всего страдает при постгерпетической невралгии тройничного нерва. Тем не менее вторая и третья ветви также могут быть

вовлечены. Постгерпетическая невралгия тройничного нерва проявляется односторонней болью в области головы и/или лица либо повторяющейся и сохраняющейся в течение не менее 3 мес по распространению одной или нескольких ветвей тройничного нерва, с переменными изменениями чувствительности, вызванными опоясывающим герпесом. Как правило, боль жгучая и может сопровождаться зудом. У пациентов могут также наблюдаться сенсорные аномалии и аллодиния в затрагиваемой зоне. Бледные или светло-фиолетовые рубцы могут присутствовать в качестве осложнений герпетической сыпи. Постгерпетическая невралгия встречается примерно у 10% больных с опоясывающим герпесом с поражением глаз. Лечение затруднено и часто оказывается неэффективным. Трициклические антидепрессанты, габапентин, прегабалин, опиоиды и лидокаиновые пластыри являются медицинскими вариантами с несовместимой эффективностью. Процедуры денервации использовались в прошлом, но мало доказательств, подтверждающих их эффективность, и от них в основном отказались.

13. Что такое постоянная идиопатическая лицевая боль?

Стойкая идиопатическая лицевая боль, ранее известная как атипичная лицевая боль, является типом вторичной головной боли. Это тип боли лица и/или полости рта, который возникает при отсутствии клинического неврологического дефицита и зубной этиологии. Боль может иметь много вариантов проявления, но должна повторяться ежедневно в течение более 2 ч в сутки на протяжении более чем 3 мес. Лечение включает трициклические антидепрессанты и/или другие лекарственные препараты, используемые для лечения нейропатической боли, такие как габапентин.

14. Опишите головные боли контактного пункта.

Предполагается, что головные боли контактного пункта связаны с внутриносовой точкой контакта, где встречаются две структуры в полости носа (чаще всего большая перегородочная шпора). Точку контакта можно идентифицировать при клиническом обследовании: эндоскопическом или рентгенологическом. Считается, что стимуляция точки контакта через слизистую оболочку может привести к отраженной боли лица из-за перекрестной иннервации тройничного нерва. Таким образом, должна существовать связь между головной болью и точкой контакта относительно времени, симптомов и местоположения. МКГБ-III определяет головные боли контактного пункта как категорию вторичных головных болей, которые относятся к патологии слизистой оболочки полости носа, носовых раковин или перегородки.

15. Есть ли доказательства того, что у пациентов с головной болью и контактными точками хирургическое вмешательство может быть эффективным?

Данные уровня 4 свидетельствуют о потенциальной пользе от операций, проводимых больным этой группы. Однако интересно, что у большинства людей, которые имеют точки контакта слизистой оболочки, отсутствует связанная с ними лицевая боль. Обсуждается и тот факт, что ослабление выраженности лицевой боли после удаления точек контакта у некоторых пациентов может быть связано с когнитивным диссонансом и/или нейропластичностью. Проба местного обезболивания области точки контакта может использоваться в качестве диагностического теста до принятия решения о хирургическом вмешательстве.

16. Какие три группы височных расстройств существуют?

1. Мышечные расстройства с миофасциальными болями.
2. Смещение диска с редукцией или без нее.
3. Артралгия, артрит, артроз.

17. Какова распространенность височных расстройств?

В метаанализе пациентов с височными расстройствами 45,3% больных имели 1-ю группу расстройства (миофасциальный тип), у 41,1% были нарушения 2-й группы (смещение диска), а у 30,1% наблюдались расстройства 3-й группы (артралгия, артрит, артроз). У некоторых пациентов могут быть расстройства более одного типа. Расстройства 1-й и 2-й групп являются более распространенными среди населения в целом, каждая с преобладанием примерно на 10%.

18. Опишите критерии для диагностики болевых расстройств височно-нижнечелюстного сустава.

Критерии для височной боли:

- боль возникает непосредственно при движениях челюсти и жевании;
- болезненность при пальпации жевательных мышц и/или над височно-нижнечелюстным суставом;
- подтверждение наличия и расположения источника боли с освобождением от блокировки анестетиком.

Критерии для височной дисфункции:

- нарушение движения нижнечелюстного сустава;
- ограничение движения нижней челюсти;
- внезапное изменение окклюзионных взаимоотношений зубов.

Первая линия лечения расстройств височно-нижнечелюстного сустава, как правило, включает консервативное лечение с анальгетиками, прием противовоспалительных средств, местное применение тепла и изменение техники укуса. Если они неэффективны, в тяжелых случаях может рассматриваться хирургическое лечение.

19. Каков уровень давления спинномозговой жидкости используется для исключения внутричерепной гипертензии (ишемической болезни сердца)?

25 см вод.ст. является общим пределом давления в качестве диагностических критериев идиопатической внутричерепной гипертензии. Тем не менее дети могут иметь нормальное давление открытия до 28 см вод.ст. Измеряется давление при люмбальной пункции, выполняемой в положении лежа на боку, без седативных препаратов или других лекарственных средств, которые потенциально могут изменить внутричерепное давление.

ОБСУЖДЕНИЕ

20. Что вызывает неврологические симптомы при мигрени?

Точный причинный механизм симптомов мигрени до сих пор вызывает споры. Недавние литературные данные подтвердили, что депрессия кортикального распространения, которая инициирует мигрень, приводит к высвобождению провоспалительных медиаторов, таких как вещество Р, кальцитонин-ген-связанный пептид и нейрокинин А. Эти воспалительные пути обеспечивают постоянный стимул, который сенсибилизирует окончания тройничного нерва. Паренхимальный воспалительный ответ и стимуляция тройничного нерва приводят к боли.

21. Влияет ли эмпирическая терапия триптаном на состояние пациентов с диагнозом синусовой головной боли?

Исследования показали, что у большой доли пациентов с диагнозом «синусовой головной боли», диагностированной самим пациентом или врачом, может быть головная боль типа мигрени. Было предложено использовать эмпирическую терапию мигренью (триптаны) у пациентов с головной болью синусов, при этом одно исследование

продемонстрировало улучшение у 82% пациентов, у которых диагностирована «синусовая головная боль» самостоятельно или врачом.

22. **Влияет ли интервенционная терапия на состояние пациентов с лицевой и головной болью?** Роль интервенционных процедур все еще обсуждается — например, использование нейронной блокады в области передних решетчатых клеток и основно-нёбной области глюкокортикоидами в сочетании с местными анестетиками. Радиочастотная абляция крылонёбного ганглия также была описана по некоторым данным, но эффективность этих вариантов лечения и их возможные осложнения до сих пор мало изучены.

Список литературы

Daroff R.B., Bradley W.G. Bradley's Neurology in Clinical Practice. Philadelphia : Elsevier/Saunders, 2012.

Flint P.W., Cummings C.W. Cummings Otolaryngology: Head & Neck Surgery. Philadelpha : Mosby, Elsevier, 2010.

Harrison L., Jones N.S. Intranasal contact points as a cause of facial pain or headache: a systematic review // Clin. Otolaryngol. 2013. Vol. 38, N 1. P. 8–22.

Headache Classification Committee of the International Headache Society (IHS): The International Classification of Headache Disorders. 3rd ed. (beta version) // Cephalalgia. 2013. Vol. 33, N 9. P. 629–808.

Kari E., Delgaudio J.M. Treatment of sinus headache as migraine: the diagnostic utility of triptans // Laryngoscope. 2008. Vol. 118, N 12. P. 2235–2239.

Manfredini D., Guarda-Nardini L., Winocur E. et al. Research diagnostic criteria for temporomandibular disorders: a systematic review of axis I epidemiologic findings // Oral Surg. Oral Med. Oral Pathol. Oral Radiol. Endod. 2011. Vol. 112, N 4. P. 453–462.

Mokbel K.M., Abd Elfattah A.M., Kamal el-S. Nasal mucosal contact points with facial pain and/or headache: lidocaine can predict the result of localized endoscopic resection // European Arch. Oto-Rhino-Laryngol. 2010. Vol. 267, N 10. P. 1569.

Rodman R., Dutton J. Endoscopic neural blockade for rhinogenic headache and facial pain: 2011 update // Int. Forum Allergy Rhinol. 2012. Vol. 2, N 4. 325–330.

Schreiber C.P., Hutchinson S., Webster C.J. et al. Prevalence of migraine in patients with a history of self-reported or physician-diagnosed "sinus" headache // Arch. Intern. Med. 2004. Vol. 164, N 16. P. 1769–1772.

Stovner L., Hagen K., Jensen R. et al. The global burden of headache: a documentation of headache prevalence and disability worldwide // Cephalalgia. 2007. N 27. P. 193–210.

Tfelt-Hansen P., De Vries P., Saxena P.R. Triptans in migraine: a comparative review of pharmacology, pharmacokinetics and efficacy // Drugs. 2000. Vol. 60, N 6. P. 1259–1287.

Wang M. Cortical spreading depression and calcitonin gene-related peptide: A brief review of current progress // Neuropeptides. 2013. Vol. 47, N 6. P. 463–466.

ВКУС И ЗАПАХ

Элизабет А. Гулд, Дживан Б. Рамакришнан

КЛЮЧЕВЫЕ МОМЕНТЫ

1. Хемоощущение (восприятие химических веществ) опирается на три сенсорные системы: вкус, обоняние и соматосенсорная чувствительность.
2. Хемосенсорная дисфункция может серьезно ухудшать качество жизни, начиная с вопросов безопасности, таких как обнаружение утечки газа, и высшие функции, такие как эмоции и память.
3. Корригент представляет собой сочетания вкуса, запаха и соматосенсорного опосредованного ощущения температуры, текстуры и остроты.

Важно

1. Описаны пять вкусов: соленый, кислый, сладкий, горький и умами (вкус белковых веществ).
2. Грибовидные, листовидные, желобоватые и нитевидные — четыре типа сосочков на языке. Нитевидные сосочки на самом деле не содержат вкусовых рецепторов.
3. Аносмия — отсутствие обонятельной функции. Гипосмия — сниженная обонятельная функция. Дизосмия — изменения качества запаха, в том числе паросмия (измененное восприятие запаха) и фантосмия (восприятие запаха, когда запаха нет).
4. Общие причины обонятельной дисфункции включают инфекции верхних дыхательных путей, травмы головы, болезни полости носа и околоносовых пазух, лекарственные препараты и воздействие химических веществ.

ВОПРОСЫ

1. Каково предназначение хемосенсорной системы?

Хемоощущение — это восприятие химических веществ. Мы обнаруживаем химические вещества через три различных сенсорных системы: вкус, обоняние и соматосенсорная чувствительность. Вкус относится к ощущению, возникающему от вкусовых рецепторов, и используется для оценки питательного содержания пищи и избегания заглатывания токсичных веществ. Запах служит для обнаружения летучих пахучих веществ через обонятельную и соматосенсорную системы. Обоняние — восприятие отдушек через активацию рецепторов одоранта и опосредованно — через I пару черепных нервов. Обоняние имеет большое значение для социальных взаимодействий и памяти. Тригеминальные соматосенсорные волокна V пары черепных нервов обнаруживают тепловые, механические и химические раздражители в области головы и шеи, а также инициируют защитные дыхательные рефлексы от вредных химических веществ.

2. Каковы последствия дисфункции вкуса или запаха?

Хемоощущение является неотъемлемой частью того, как мы взаимодействуем с окружающей средой, и направляет наше поведение. Потеря этих чувств может привести к опасным ситуациям, например пищевому отравлению и невозможности обнаружения пожара или утечки газа. Нарушение аппетитных стимулов может привести к изменению массы тела и недостаточности питания. Люди без вкуса часто теряют

желание есть, и им может потребоваться медицинское вмешательство для восстановления их аппетита.

3. **Каково влияние дисфункции вкуса или запаха на качество жизни?**
Существует хорошо сложившиеся отношения между обонянием, эмоциями и памятью, в которых пахнущее вещество может вызывать сильные эмоции, ассоциированные с предыдущим опытом, связанным с этим запахом. Запах-ассоциированные воспоминания носят долгосрочный характер и существенны. Потеря хемоощущения ухудшает способность чувствовать мотивацию и участвовать в приятной деятельности и коррелирует с более низким восприятием качества жизни, изменениями в настроении и депрессией.
Социальные химические сигналы играют роль в определении нашего социального поведения. Было показано, что пахучие вещества влияют на выбор супруга и объясняют синхронизацию менструального цикла женщин, а это указывает на биологическую значимость обонятельного раздражителя. Дисфункция обоняния может привести к обесцениванию социальных взаимодействий и социальной изоляции.

4. **Какова связь между вкусом, запахом и вкусом пищи?**
Вкус нашей пищи является сочетанием вкуса, запаха и соматосенсорного опосредованного ощущения температуры, текстуры и остроты. Таким образом, пациенты с жалобами на нарушение вкуса часто действительно страдают обонятельной дисфункцией.

5. **Каков вклад тройничного нерва (V пара черепных нервов) в восприятие запаха?**
Тройничная система опосредует восприятие прикосновения, давления, температуры и ноцицепции (боли или раздражение) и отображает ограниченный спектр ощущений по сравнению с обонянием. Глазная и верхнечелюстная ветви тройничного нерва иннервируют полость носа. Большинство пахучих веществ может активировать систему тройничного нерва, поэтому пациенты с нарушениями обоняния (I пара черепных нервов) все еще могут обнаружить запахи (часто сильные раздражающие запахи веществ, таких как бензин или аммиак) через ощущения тройничного нерва.

6. **Каковы пять основных вкусов?**
Вкус ограничен спектром пяти вкусов: соленый, кислый, сладкий, горький и умами. Умами — обнаружение L-аминокислот и также описывается как пикантный. Сладкий свидетельствует о богатых энергией пищевых продуктах. Обнаружение соли позволяет контролировать электролитный баланс. Кислое и горькое используются для предупреждения вредных/ядовитых соединений.

7. **Где расположены вкусовые рецепторы?**
Вкусовые рецепторы расположены во вкусовых рецепторных клетках. Вкусовые сосочки являются пучками клеток вкусовых рецепторов. Вкусовые рецепторы также можно найти на специализированных хемосенсорных клетках, реснитчатых клетках и клетках гладкой мускулатуры в дыхательных путях, и, как полагают, они опосредуют восприятие раздражителей. Ощущение вкуса пищи также происходит в пределах желудочно-кишечного тракта, поскольку вкусовые рецепторы экспрессируются энтероэндокринными клетками.

8. **Где расположены вкусовые сосочки?**
Вкусовые рецепторы расположены на большом участке спинки языка в небольших выступах эпителия, называемых сосочками. Вкусовые сосочки находятся также на мягком нёбе, гортани, глотке и надгортаннике, и эти вкусовые рецепторы иннервируются блуждающим нервом (X пара черепных нервов).

9. Опишите четыре типа сосочков.

На передних 2/3 языка расположены *грибовидные сосочки*, которые содержат 1–15 вкусовых рецепторов каждый и иннервируются барабанной струной ветви лицевого нерва (VII пара черепных нервов). На языке имеется приблизительно 750 грибовидных сосочков.

На задней части языка находятся *желобоватые* и *листовидные сосочки*, которые иннервируются языкоглоточным нервом (IX пара черепных нервов). Люди имеют 8–12 желобоватых сосочков, расположенных в виде V-образной формы на спинке языка, и несколько листовидных сосочков на боковой поверхности, у каждого из которых десятки вкусовых рецепторов.

Нитевидные сосочки расположены по всей поверхности спинки языка. Они способствуют механическому распределению химических веществ на языке и не содержат вкусовых рецепторов.

10. Опишите центральную обработку вкуса.

Клетки вкусовых рецепторов передают информацию вкуса к нейронным волокнам во вкусовой сосочек, который выступает из нейронов, расположенных в сенсорных ганглиях черепно-мозговых нервов VII, IX и X пар. Черепные нервы попадают в центральную нервную систему, в ствол головного мозга и сливаются в солитарный пучок. Афферентная информация поступает в таламус и переходит к вкусовой коре головного мозга.

11. Где найден обонятельный эпителий?

Обонятельный эпителий расположен на верхней и задней поверхностях полости носа, в том числе перегородки носа и верхней и средней носовых раковин. Точное местоположение обонятельного эпителия варьирует между отдельными индивидуумами.

12. Опишите клеточный состав обонятельного эпителия.

Обонятельный эпителий является псевдомногослойной столбчатой эпителиальной тканью, состоящей из нескольких типов клеток. Биполярные сенсорные нейроны расширяют апикальный дендрит к эпителиальной поверхности, с которой реснички обнаруживают запахи. Базальный полюс простирается в аксон, который пересекает решетчатую пластинку и поступает в обонятельную луковицу. Аксоны сенсорных нейронов зачехлены (окружены) обкладочными нейроэпителиальными клетками, которые получили клинический интерес за счет их способности поддерживать рост аксонов. Базальные клетки вырабатывают новые обонятельные сенсорные нейроны, когда старые нейроны погибают или повреждаются. Поддержка или поддерживающие клетки регулируют и защищают слой слизи, в которой происходит растворение пахучего вещества. Колбообразные микровиллярные клетки не имеют известной функции, но способны реагировать на пахучие вещества и могут играть определенную роль в приеме.

13. Где расположены обонятельные рецепторы?

Мы способны различать более 1000 пахучих веществ через большое мультигенное семейство рецепторов, которые обнаруживают специфические химические структуры в пределах пахучих молекул. Обонятельные рецепторы расположены на ресничках биполярных сенсорных нейронов в обонятельном эпителии. Каждый сенсорный нейрон экспрессирует только один тип рецептора.

14. Опишите центральную обработку обонятельных стимулов.

Пахучие молекулы, которые попадают в полость носа и диффундируют через слой слизи, связываются со специфическими рецепторами пахучих веществ в зависимости

от их химической структуры. Запахи вызывают проведение ответа через аксоны сенсорных нейронов, которые сходятся в аксоны, выражающие тот же тип рецептора в кольцевые структуры, которые называют клубочками в обонятельной луковице. Информация об одорантах кодируется паттерном сенсорных нейронов и клубочков, и они активизируются, образуя хемотопическую карту. Нейроны второго порядка (митральные и ворсовые клетки) передают ответ через обонятельный тракт в области лобной доли и дорсомедиальной височной доли. Существует структурное перекрытие обонятельных реагирующих зон и тех, которые связаны с эмоциями, памятью и мотивацией. Эти зоны включают миндалины, энторинальную кору головного мозга, орбитальную кору головного мозга, полосатое тело, гипоталамус и гиппокамп. Структурное перекрытие, как полагают, вносит свой вклад в особенность обонятельных воспоминаний и эмоциональных реакций.

15. Какие термины используют для описания обонятельной дисфункции?

Аносмия — отсутствие обонятельной функции. *Гипосмия* — сниженная обонятельная функция. *Дисосмия* — изменение качества запаха, в том числе паросмия (измененное восприятие запаха) и фантосмия (восприятие запаха, когда запаха нет).

16. Какие термины используют для описания вкусовой дисфункции?

Агевзия — отсутствие способности чувствовать вкус. *Гипогевзия* — сниженное восприятие вкуса. *Дисгевзия* — изменения вкусового качества, в том числе парагевзия (измененное восприятие вкуса) и фантогевзия (обнаружение вкуса при отсутствии стимула).

17. Как классифицируют сенсорные дисфункции?

Срыв передачи сенсорной информации может происходить на нескольких уровнях от периферийных элементов в зоны в пределах ЦНС.

- *Транспортные*, или *проводящие*, *потери* относятся к состояниям, которые мешают доступу к рецепторным клеткам. Транспортные потери вкусовых ощущений могут возникнуть в результате инфекции, воспаления полости рта и сухости во рту (ксеростомия). Транспортные потери обоняния — в результате воспаления слизистой оболочки, структурных препятствий, а также изменения в носовой слизи.
- *Чувствительные потери* относятся к состояниям, которые нарушают функцию клеточного рецептора, включая потерю рецепторных клеток из-за травмы. Разрушение обонятельного нейрона может произойти при черепно-мозговой травме, заболеваниях околоносовых пазух, инфекции дыхательных путей и химическом воздействии. Потеря вкуса клеточного рецептора может быть вызвана лекарственными препаратами, лучевой терапией, инфекциями и эндокринными расстройствами.
- *Нейронные потери* относятся к сбоям в передаче информации перед рецепторными клетками. Для обоняния причинами такой потери являются травмы обонятельной луковицы и коры головного мозга. Нервные потери вкусовых ощущений могут произойти после повреждения барабанной струны, лица, блуждающего и языкоглоточного нервов, а также при черепно-мозговой травме.

18. Каковы основные причины нарушения вкуса?

Респираторные инфекции, черепно-мозговая травма, лучевая терапия, побочные эффекты лечения, химические воздействия, эндокринные расстройства и плохая гигиена полости рта. Изолированная вкусовая дисфункция встречается очень редко, с частотой распространения 0,001% населения.

19. Каковы основные причины обонятельных расстройств?

Обонятельная дисфункция встречается у 1–2% населения. Распространенность обонятельной дисфункции увеличивается с возрастом и достигает 24–40% у лиц старше 50 лет. Причины — инфекции верхних дыхательных путей, травмы головы, заболевания полости носа и околоносовых пазух, лекарственные препараты и воздействие химических веществ.

20. Какие ключевые вопросы следует задавать пациенту с проблемами вкуса или запаха для оценки его состояния?

Следует спросить о какой-либо предшествующей истории дисфункции, включая любые инфекции верхних дыхательных путей, заложенности носа, патологии околоносовых пазух, травмы головы или перед операцией на ухе. Уточните, начало было постепенным или внезапным или имелись признаки и того и другого. Определите, является ли эта потеря полной или частичной и есть ли какие-либо искажения/галлюцинации вкуса или обоняния. Поинтересуйтесь когнитивной функцией, использованием лекарственных препаратов, аппетитом, а также изменением массы тела.

21. На что следует обратить внимание при физикальном обследовании пациента с проблемами вкуса или запаха?

Обследование полости носа должно помочь в оценке септальных отклонений, размера носовых раковин, аллергического внешнего вида слизистой оболочки или наличия полипов полости носа или гноя. Характер слизи и признаки эпителиального раздражения или воспаления следует оценивать в полости носа и полости рта. Обследование уха должно заключаться в осмотре полости среднего уха для исключения патологии, поражающей барабанную струну.

22. Как обследовать пациента на дисфункцию вкуса и/или запаха?

Формальное тестирование может включать тесты на порог идентификации одоранта при снижении обоняния. МРТ может быть показана для исключения центральных процессов и способна продемонстрировать воспаление пазух.

23. Как обследовать обонятельную функцию?

Пациенты часто неточно сообщают о снижении обоняния. Именно поэтому обследование обонятельной функции может быть важно для получения более объективного ее измерения. Было разработано несколько стандартизированных тестов обонятельной функции. Двумя наиболее часто используемыми являются идентификация запаха «потри и понюхай» (Smell Identification test, SIT) и идентификация запаха с помощью ограничения и установления порогового значения оценки с использованием запахов диспенсера ручки (палочки Sniffin). Задачи идентификации и различения запаха, как правило, предполагают оценку периферической и центральной обработки, в то время как порог тестирования отражает главным образом периферическую обработку. Прямое измерение запаха не часто используется, но способность сенсорных нейронов реагировать можно измерить с помощью электроолфактограмм (electroolfactograms, EOGs) и коркового ответа и оценить с помощью электроэнцефалограммы или изображений.

24. Влияет ли применение глюкокортикоидных препаратов на восстановление обоняния?

Глюкокортикоиды часто используются для уменьшения воспаления и четкой обструкции обонятельной щели. Быстрое улучшение обонятельной функции часто наблюдается, однако это, как правило, промежуточная мера, и постоянное восстановление нормальной функции маловероятно. Системное введение более эффективно,

чем местное применение, но расширенное введение системных глюкокортикоидов подвергает пациента риску побочных эффектов.

25. Способно ли оперативное лечение восстановить обоняние?

Если дефицит обоняния обусловлен обструкцией обонятельной щели, то восстановление воздушного потока после хирургического вмешательства поможет восстановлению обонятельной функции. Хирургия пазух для уменьшения инфекции и/или воспаления часто обеспечивает некоторую степень улучшения, особенно у пациентов с полипами полости носа. В то время как улучшение обонятельной функции возможно, оно часто бывает временным и неполным.

Список литературы

Chandrashekar J., Hoon M.A., Ryba N.J.P. et al. The receptors and cells for mammalian taste // Nature. 2006. N 444. P. 288–294.

Doty R. The Olfactory System and Its Disorders // Semin Neurol. 2009. N 29. P. 74–81.

Gottfried J.A. Central mechanisms of odour object perception // Nat. Rev. Neurosci. 2010. N 11. P. 628–641.

Holbrook E.H., Wu E., Curry W.T. et al. Immunohistochemical characterization of human olfactory tissue // Laryngoscope. 2011. N 121. P. 1687–1701.

Hummel T., Livermore A. Intranasal chemosensory function of the trigeminal nerve and aspects of its relation to olfaction // Int. Arch. Occup. Environ. Health. 2002. N 75. P. 305–313.

Keller A., Malaspina D. Hidden consequences of olfactory dysfunction: a patient report series // BMC Ear. 2013. Vol. 13, N 1. P. 8.

Kinnamon S.C. Taste receptor signalling — from tongues to lungs // Acta Physiol. 2011. N 204. P. 158–168.

Leopold D.A., Hummel T., Schwob J.E. et al. Anterior distribution of human olfactory epithelium // Laryngoscope. 2000. N 110. P. 417–421.

London B., Nabet B., Fisher A.R. et al. Predictors of prognosis in patients with olfactory disturbance // Ann. Neurol. 2008. N 63. P. 159–166.

Pribitkin E., Rosenthal M.D., Cowart B.J. Prevalence and causes of severe taste loss in a chemosensory clinic population // Ann. Otol. Rhinol. Laryngol. 2003. N 112. P. 971–978.

II
Голова и шея

АНАТОМИЯ И ЭМБРИОЛОГИЯ ГОЛОВЫ И ШЕИ, РЕНТГЕНОГРАФИЧЕСКИЕ СООТНОШЕНИЯ

Тед Х. Лим, Бенджамин Милам, Мофинфолю Союя

КЛЮЧЕВЫЕ МОМЕНТЫ

1. Шесть жаберных дуг дают начало скелетным и мышечным производным, тогда как шесть жаберных карманов формируют эндотелий и железы головы и шеи. Каждой дуге и карману соответствует артерия и нерв.
2. Отклонения в эмбриональном развитии могут быть причиной аномалий жаберных щелей. Их последующее инфицирование может потребовать хирургического удаления. Возможны аномалии I, II (наиболее частые), III и IV жаберных щелей. Эти аномалии могут иметь протоки, связывающие их с соответствующими производными аортальных дуг.
3. Цервикальная лимфаденэктомия (диссекция шеи) базируется на схеме лимфатического оттока в регионарные лимфатические узлы в соответствии со слоями шеи.
4. Верхние дыхательные пути (дыхательно-пищеварительный тракт) подразделяются на полость носа, носоглотку, ротоглотку, гортаноглотку и гортань.
5. Инфекции глубоких пространств шеи могут распространяться в другие области тела через заглоточное пространство, опасное пространство и предпозвоночное пространство.

Важно

1. II жаберная щель является наиболее частым источником аномалий развития.
2. Мягкое нёбо отделяет носоглотку от ротоглотки, подъязычная кость является границей ротоглотки и гортаноглотки.
3. Позадиглоточное пространство содержит медиальные и латеральные лимфатические узлы. Наиболее частым источником метастазирования в эти лимфатические узлы является рак носоглотки.
4. Позадиглоточное пространство продолжается от основания черепа до средостения, опасное пространство — от основания черепа до диафрагмы, предпозвоночное пространство — от ската до копчика.
5. Крылонёбная ямка является глубоким пространством головы, которое содержит верхнечелюстную артерию, верхнечелюстную ветвь тройничного нерва и крылонёбный ганглий.

ВОПРОСЫ

1. **Что представляют собой скелетные производные шести жаберных дуг?**
   См. табл. 9.1.

Таблица 9.1. Скелетные производные жаберных дуг

Жаберные дуги	Скелетные производные
I	Тело и ветви нижней челюсти, клиновидно-нижнечелюстная связка, передняя молоточковая связка, молоточек (за исключением рукоятки), наковальня (за исключением длинного отростка)
II	Шилоподъязычная связка, шиловидный отросток, рукоятка молоточка, длинный отросток наковальни, стремечко, тело и малые рога подъязычной кости
III	Тело и большие рога подъязычной кости
IV–VI	Хрящи гортани (щитовидный, перстневидный, черпаловидные, рожковидные, клиновидные)

2. Что представляют собой мышечные производные шести жаберных дуг?
См. табл. 9.2.

Таблица 9.2. Мышечные производные жаберных дуг

Жаберные дуги	Мышечные производные
I	Мышцы жевательного аппарата (височные, жевательные, медиальные и латеральные крыловидные), а также мышца, напрягающая барабанную перепонку, мышца, напрягающая нёбную занавеску, переднее брюшко двубрюшной мышцы, подбородочно-подъязычные мышцы
II	Заднее брюшко двубрюшной мышцы, шилоподъязычная мышца, стременная мышца
III	Шилоглоточная мышца
IV–VI	Мышцы глотки (верхний, средний и нижний констрикторы), поперечнополосатая мускулатура верхней половины пищевода, а также внешние и внутренние мышцы гортани

3. Что образуется из шести жаберных карманов?
Жаберные карманы состоят из эндодермы и, следовательно, формируют железистые структуры (табл. 9.3).

Таблица 9.3. Производные жаберных карманов

Жаберные карманы	Производные жаберных карманов
I	Эпителиальная выстилка среднего уха и барабанной перепонки
II	Эпителиальная выстилка нёбных миндалин
III	Верхняя часть: нижние паращитовидные железы; нижняя часть: тимус
IV	Верхние паращитовидные железы
V и VI	Парафолликулярные клетки щитовидной железы (С-клетки)

4. Какие черепные нервы иннервируют производные каждой жаберной дуги?
См. табл. 9.4.

Таблица 9.4. Черепные нервы, иннервирующие производные жаберных дуг

Жаберные дуги	Черепной нерв
I	Тройничный нерв
II	Лицевой нерв
III	Языкоглоточный нерв
IV–VI	Блуждающий нерв

5. Где потенциально могут располагаться полости при аномалиях жаберных щелей?
Патологические каналы при аномалиях жаберных щелей распространяются вглубь к производным соответствующих аортальных дуг. Аномалии I жаберной щели являются удвоением мембранозной части наружного слухового канала. Они обычно

подразделяются на два типа. 1-й тип формируется из эктодермы и представляет дупликатуру наружного слухового канала. Возникающая киста может локализоваться кпереди и книзу от мочки. 2-й тип является производным эктодермы и мезодермы и сопровождается в том числе дупликатурой хряща. Полость при аномалиях 2-го типа располагается книзу от угла нижней челюсти и продолжается через околоушную слюнную железу вблизи лицевого нерва, либо к наружному слуховому проходу, либо в область перешейка наружного слухового прохода и его костно-хрящевого сочленения.

Аномалии II жаберной щели обычно располагаются ниже угла нижней челюсти по переднему краю грудино-ключично-сосцевидной мышцы. Возможные пути распространения полости данной аномалии проходят вглубь к наружной сонной артерии, шилоподъязычной мышце и двубрюшной мышце или поверхностно к внутренней сонной артерии, открываясь в миндаликовую нишу.

Аномалии III жаберной щели обычно находятся кпереди от грудино-ключично-сосцевидной мышцы и ниже, чем аномалии I и II жаберных щелей. Канал при этом распространяется вглубь к языкоглоточному нерву и внутренней сонной артерии и поверхностно к выходу блуждающего нерва в глотку в области щитоподъязычной мембраны или грушевидного синуса.

Аномалии IV жаберной щели преимущественно левосторонние и представляют собой околощитовидные или паратрахеальные образования. Канал в этом случае распространяется вглубь к верхнему гортанному нерву и поверхностно к возвратному гортанному нерву, открываясь в гортаноглотку. Если такой проток существует, важно добиться его хирургического иссечения вместе с кистой.

6. Какие аномалии жаберных щелей являются наиболее частыми?

Аномалии II жаберной щели являются наиболее частыми, составляя около 95% всех аномалий. Аномалии I жаберной щели — вторые по частоте. Аномалии III и IV жаберных щелей редки.

7. Что является границами и отделами полости рта?

- Передняя: красная кайма губ.
- Верхняя: твердое и мягкое нёбо.
- Боковые: нёбные дужки.
- Задняя/нижняя: желобоватые сосочки языка.
- Отделы: губы, передние 2/3 языка, слизистая оболочка щек, дно полости рта, твердое нёбо, верхние и нижние десны (альвеолярные гребни), ретромолярная треугольная складка.

8. Что является границами носоглотки?

- Передняя: задние отделы полости носа.
- Верхняя: основная пазуха.
- Задняя: I и II позвонки.
- Нижняя: мягкое нёбо.
- Боковые: евстахиевы трубы, трубные валики, розенмюллеровы ямки (наиболее частое место возникновения рака носоглотки).

9. Что является границами ротоглотки?

- Передняя: полость рта.
- Верхняя: мягкое нёбо.
- Задняя: задняя стенка глотки.
- Нижняя: подъязычная кость.

располагаются ниже латеральных и подразделяются на верхние и нижние. Заглоточные лимфатические узлы уменьшаются в размерах с возрастом, в частности, медиальные лимфатические узлы редко имеются у взрослых.
Носоглоточный рак является наиболее частым источником метастазов в заглоточные лимфатические узлы.

16. Опишите треугольники шеи.

Грудино-ключично-сосцевидные мышцы делят каждую сторону шеи на два больших треугольника — передний и задний. Передний треугольник в дальнейшем делится группой подъязычных мышц на верхний и нижний сонные треугольники. Задний треугольник ограничен грудино-ключично-сосцевидной мышцей спереди, ключицей снизу и передним краем трапециевидной мышцы сзади. Лопаточно-подъязычная мышца делит задний треугольник на меньший нижний подключичный треугольник и больший задний затылочный треугольник.

17. Что относится к заднему шейному треугольнику.

Кожные ветви шейного сплетения, спинальная порция добавочного нерва, надлопаточные и поперечные шейные сосуды.

18. Что является границами лимфатических уровней шеи (рис. 9.2)?

Подуровень IA (подподбородочный треугольник):
- передняя: нижняя челюсть;
- латеральная: переднее брюшко двубрюшной мышцы;
- задняя (нижняя): подъязычная кость;
- верхняя: челюстно-подъязычная мышца.

Подуровень IB (поднижнечелюстной треугольник):
- верхняя: нижняя челюсть;
- задняя/нижняя: заднее брюшко двубрюшной мышцы;
- передняя/нижняя: переднее брюшко двубрюшной мышцы.

Уровень II (верхняя яремная область):
- верхняя: основание черепа;
- нижняя: подъязычная кость;
- латеральная: задний край грудино-ключично-сосцевидной мышцы;
- медиальная: латеральный край грудино-подъязычной и шилоподъязычной мышц.

Подуровень IIA: область кпереди от добавочного нерва.
Подуровень IIB: область кзади и кверху от добавочного нерва.

Уровень III (срединная яремная область):
- верхняя: подъязычная кость;
- нижняя: стык лопаточно-подъязычной мышцы и внутренней яремной вены;
- латеральная: задний край грудино-ключично-сосцевидной мышцы;
- медиальная: латеральный край грудино-ключично-сосцевидной мышцы.

Уровень IV (нижняя яремная область):
- верхняя: лопаточно-подъязычная мышца;
- нижняя: ключица;
- латеральная: задний край грудино-ключично-сосцевидной мышцы;
- медиальная: латеральный край грудино-подъязычной мышцы.

Уровень V (задний треугольник):
- медиальная: задний край грудино-ключично-сосцевидной мышцы;
- латеральная: передний край трапециевидной мышцы;
- нижняя: ключица.



Рис. 9.2. Границы лимфатических уровней шеи: 1 — поднижнечелюстной треугольник; 2 — сонный треугольник; 3 — мышечный треугольник; 4 — надключичный треугольник; 5 — затылочный треугольник

Подуровень VA: область кверху от нижнего края перстневидного хряща.
Подуровень VB: область книзу от нижнего края перстневидного хряща.
Уровень VI (передний отдел):
- передняя: подъязычная кость;
- нижняя: яремная вырезка;
- латеральная: медиальный край влагалища сонной артерии.

19. Назовите черепные нервы и их отверстия в основании черепа.

I пара черепных нервов: обонятельные нервы — продырявленная пластинка решетчатой кости.
II пара черепных нервов: зрительный нерв — канал зрительного нерва.
III пара черепных нервов: глазодвигательный нерв — верхняя глазничная щель.
IV пара черепных нервов: блоковый нерв — верхняя глазничная щель.
V пара черепных нервов: тройничный нерв:
- первая ветвь: глазничный нерв — верхняя глазничная щель;
- вторая ветвь: верхнечелюстной нерв — круглое отверстие;
- третья ветвь: нижнечелюстной нерв — овальное отверстие.

VI пара черепных нервов: отводящий нерв — верхняя глазничная щель.
VII пара черепных нервов: лицевой нерв — входит во внутренний слуховой проход:
- двигательная ветвь — выходит через шилососцевидное отверстие;
- промежуточный нерв:
  - барабанная струна — выходит через каменисто-барабанную щель;
  - большой поверхностный каменистый нерв — выходит через крыловидный канал.

VIII пара черепных нервов: преддверно-улитковый — внутренний слуховой проход.
IX пара черепных нервов: языкоглоточный нерв — яремное отверстие.
X пара черепных нервов: блуждающий нерв — яремное отверстие.
XI пара черепных нервов: добавочный нерв — яремное отверстие.
XII пара черепных нервов: подъязычный нерв — подъязычный канал.

20. Опишите крылонёбную ямку (рис. 9.3).

Границы крылонёбной ямки:

- передняя: верхняя челюсть;
- верхняя: медиальная половина нижней глазничной щели;
- задняя: крыловидная пластинка основной кости;
- нижняя: верхний конец нёбного канала;
- латеральная: крыловидно-верхнечелюстная щель;
- медиальная: клиновидно-нёбное отверстие и перпендикулярная пластинка нёбной кости.

Сообщения крылонёбной ямки:

- кпереди: верхнечелюстная пазуха (нет прямого сообщения);
- кверху: полость орбиты через нижнюю глазничную щель;
- кзади: средняя черепная ямка через круглое отверстие и крыловидный канал;
- книзу: полость рта через нёбный канал;
- латерально: подвисочная ямка через крыловидно-верхнечелюстную щель;
- медиально: полость носа через клиновидно-нёбное отверстие.

Содержимое крылонёбной ямки:

- жир;
- верхнечелюстная артерия;
- верхнечелюстная ветвь тройничного нерва;
- крылонёбный ганглий: парасимпатический ганглий, дающий постпарасимпатические ветви, иннервирующие слезные железы и слизистую полости носа.

21. Перечислите ветви наружной сонной артерии в порядке от проксимальной до дистальной.

- Верхняя щитовидная артерия.
- Восходящая глоточная артерия.
- Язычная артерия.
- Лицевая артерия.
- Затылочная артерия.

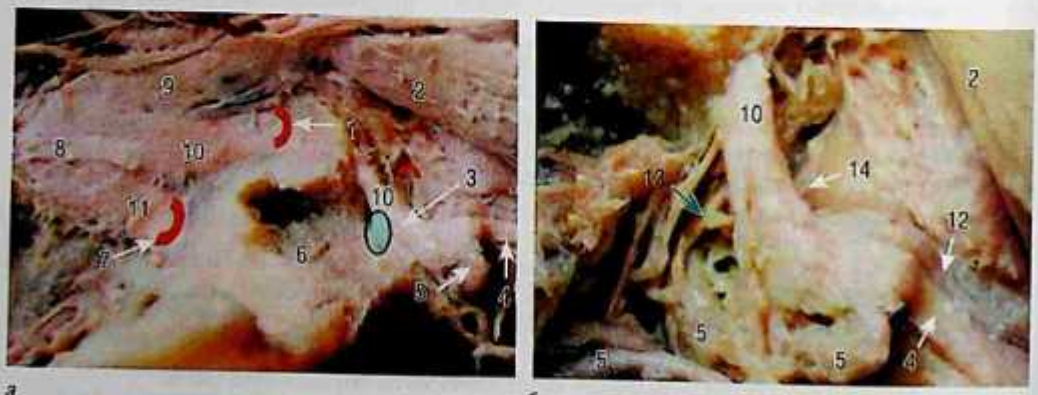

а *б*

Рис. 9.3. Границы крылонёбной ямки: *а* — вид с боку; *б* — вид сверху; 1 — круглое отверстие; 2 — боковая прямая мышца; 3 — клиновидно-нёбное отверстие; 4 — подглазничный нерв; 5 — верхнечелюстная артерия; 6 — большое крыло клиновидной кости; 7 — овальное отверстие; 8 — тройничный ганглий; 9 — глазничная ветвь тройничного нерва; 10 — верхнечелюстная ветвь тройничного нерва; 11 — нижнечелюстная ветвь тройничного нерва; 12 — подглазничная артерия; 13 — крылонёбный ганглий; 14 — артерия сфенопалатина клиновидно-нёбная

- Задняя ушная артерия.
- Верхнечелюстная артерия (*конечная ветвь*).
- Поверхностная височная артерия (*конечная ветвь*).

Список литературы

Bailey B.J., Johnson J.T., Newlands S.D. Head and Neck Surgery: Otolaryngology. Philadelphia : Lippincott Williams & Wilkins, 2006.

Flint P.W., Cummings C.W. Cummings Otolaryngology: Head & Neck Surgery. Philadelphia : Mosby, Elsevier, 2010.

Coskun H.H., Ferlito A., Medina J.E. et al. Retropharyngeal lymph node metastases in head and neck malignancies // Head. Neck. 2011. Vol. 33, N 10. P. 1520–1529.

Kreimer A.R., Clifford G.M., Boyle P. et al. Human papillomavirus types in head and neck squamous cell carcinomas worldwide: a systematic review // Cancer. Epidemiol. Biomarkers Prev. 2005. Vol. 14, N 2. P. 467–475.

Lalwani A.K. Current Diagnosis & Treatment in Otolaryngology: Head & Neck Surgery. New York : McGraw-Hill Medical, 2008.

ГЛАВА 10

ПРИРОДА ОПУХОЛЕЙ

Джессика Д. Мак-Дермотт, Даниэль В. Боулз

КЛЮЧЕВЫЕ МОМЕНТЫ

1. Злокачественные опухоли (рак) развиваются в результате накопления генетических и клеточных поломок.
2. Наиболее частыми факторами риска, связанными с возникновением плоскоклеточного рака головы и шеи, являются употребление табака, алкоголя и наличие ВПЧ.
3. ВПЧ-положительный и ВПЧ-отрицательный плоскоклеточный рак головы и шеи имеет разные движущие силы канцерогенеза.
4. В ряде вариантов различных злокачественных опухолей слюнных желез имеются повторяющиеся ДНК-транслокации.
5. Существуют определенные частые пусковые мутации или транслокации, характерные для различных злокачественных опухолей щитовидной железы. К ним относятся *BRAF* (папиллярный рак), *RET* (медуллярный и папиллярный рак), PPAR-gamma-1 (фолликулярный рак).
6. Дизрегуляция клеточного цикла и ангиогенеза является отличительной чертой процесса опухолеобразования.
7. Таргетная терапия, как, например, использование EGFR-ингибиторов, является попыткой разработать новые способы лечения злокачественных опухолей.

ВОПРОСЫ

1. **Что такое накопительная теория канцерогенеза?**
   Теория утверждает, что клетка для превращения в раковую должна приобрести множественные мутации или аберрации. Различные типы опухолей являются результатом разных клеточных изменений.
2. **Какие биологические процессы, как считается, вносят свой вклад в возникновение злокачественной опухоли и ее рост?**
   - Сигнализация аберрантных клеток, контролирующая митоз и клеточную дифференциацию.
   - Снижение частоты апоптоза (запрограммированной клеточной смерти).
   - Ангиогенез (рост новых кровеносных сосудов).
3. **Какие методы молекулярной диагностики используются для анализа причин развития злокачественных опухолей головы и шеи?**
   - Иммуногистохимия: белковые пятна в образцах опухоли.
   - Флуоресцентная гибридизация *in situ*: использование флуоресцентных проб для анализа ДНК-транслокаций.
   - Следующее поколение секвенирования: несколько методов, которые позволяют одновременно анализировать большое число генов на наличие мутаций.
4. **Что такое онкогены, протоонкогены и противоопухолевые гены?**
   Онкоген — это ген, который обладает потенциальной возможностью вызывать рак. *Протоонкоген* — это нормальный ген, который вносит вклад в развитие опухоли, ко-

гда в нем возникает мутация. *Противоопухолевый ген* защищает клетку от превращения в раковую. Мутации в противоопухолевом гене, которые нарушают его функцию, могут привести к превращению клетки в раковую, особенно в сочетании с избыточной экспрессией онкогенов и мутациями в протоонкогенах.

Плоскоклеточная карцинома головы и шеи

5. Что является наиболее частыми факторами риска возникновения плоскоклеточной карциномы (рака) головы и шеи?

- Курение табака.
- Злоупотребление алкоголем.
- ВПЧ, особенно в случае орофарингеального рака.
- Употребление бетелевой жвачки («пан масала»).

6. Что такое концепция «поля канцеризации»?

«Поле канцеризации» ответственно за эпителиальные изменения вблизи инвазивного рака, демонстрирующие предраковые нарушения, такие как дисплазия или карцинома *in situ*. Данные изменения более характерны для злокачественных опухолей, связанных с курением, что приводит к более широкому поражению тканей.

7. Какой тип ВПЧ наиболее часто сопричастен к возникновению плоскоклеточной карциномы головы и шеи?

ВПЧ 16-го типа.

8. Каким образом ВПЧ приводит к плоскоклеточной карциноме головы и шеи?

ВПЧ — это ДНК-вирус, внедряющий в ДНК хозяина гены, которые далее выступают в роли онкогенов.

- Протеин E6: онкопротеин, который инактивирует p53, противоопухолевый протеин хозяина, блокирующий апоптоз.
- Протеин E7: онкопротеин, который инактивирует противоопухолевый протеин ретинобластомы, способствует синтезу ДНК хозяина и продляет клеточный цикл.

9. Как выявляется ВПЧ у пациентов с плоскоклеточной карциномой головы и шеи?

- ВПЧ *in situ* гибридизация: выявляет ДНК вируса папилломы человека в раковых клетках.
- Выявление избыточной экспрессии протеина P16 методом иммуногистохимии: протеин P16 является продуктом ретинобластомы. Когда ретинобластома разрушается ВПЧ-онкопротеинами, уровень протеина P16 повышается.

10. Какие ключевые молекулярные механизмы плоскоклеточной карциномы головы и шеи важны с патогенетической точки зрения и при выборе возможной мишени терапевтического воздействия?

- p53, опухолевый супрессор, поврежденный в большинстве случаев ВПЧ-негативной плоскоклеточной карциномой головы и шеи.
- Рецептор эпидермального ростового фактора.
- Фосфоинозитид-3-киназа.
- NOTCH1.
- Циклин D1.

11. Как мутации белка p53 становятся причиной онкогенеза при плоскоклеточной карциноме головы и шеи?

- Белок p53 является супрессором опухолевого роста, участвует в апоптозе и регуляции клеточного цикла. Мутации гена *TP53* повышают клеточную выживаемость и приводят к нерегулируемому росту.

- Мутации представлены в большинстве ВПЧ-позитивных опухолей и лишь в небольшом количестве ВПЧ-негативных.

12. Какова роль рецептора эпидермального фактора роста (РЭФР) в развитии плоскоклеточной карциномы головы и шеи?

- РЭФР относится к семейству тирозинкиназ и является сверхактивным в клетках плоскоклеточной карциномы головы и шеи. Это приводит к активации последующих патологических механизмов, включающих Ras/Raf/MAPK, PI3K-Akt (фосфоинозитид-3-киназа), и транскрипции агентов, поддерживающих ангиогенез, пролиферацию, метастазирование и инвазию.
- Уровень РЭФР повышен почти в 90% случаев плоскоклеточной карциномы головы и шеи.
- Степень важности этого фактора может различаться для ВПЧ-позитивных и ВПЧ-негативных опухолей.

13. На какой молекулярный механизм направленна единственная одобренная FDA (США) этиотропная терапия плоскоклеточной карциномы головы и шеи?

РЭФР является единственным молекулярным механизмом, для которого имеется одобренный FDA этиотропный препарат для лечения плоскоклеточной карциномы головы и шеи. Им является цетуксимаб, IgG1-человеческое моноклональное антитело, действующее на внеклеточный домен РЭФР.

14. Какова роль фосфоинозитид-3-киназы в генезе плоскоклеточной карциномы головы и шеи?

- Фосфоинозитид-3-киназа — это семейство энзимов, которые участвуют в клеточных регуляторных механизмах. В клетках плоскоклеточной карциномы головы и шеи их активность повышена, активация mTOR-протеинов приводит к усилению клеточного роста, а также к повышению выживаемости клеток, пролиферации и миграции.
- Мутации гена фосфоинозитид-3-киназы обнаруживаются в 6–20% случаев плоскоклеточной карциномы головы и шеи.
- Мутации гена фосфоинозитид-3-киназы наиболее часто встречаются в случаях ВПЧ-позитивных опухолях.

15. Какую роль в патогенезе плоскоклеточной карциномы головы и шеи играют белки NOTCH?

- NOTCH являются семейством трансмембранных рецепторных белков, которые, как считается, играют противоопухолевую роль при формировании плоскоклеточной карциномы. У пациентов с инактивирующей NOTCH1-мутацией возникает дезрегуляторный механизм. Считается, что он обеспечивает выживаемость раковых клеток.
- Мутации гена *NOTCH* присутствуют в 12–15% случаев плоскоклеточной карциномы головы и шеи.

Опухоли слюнных желез

16. Какие рецепторы избыточно экспрессированы в опухолях слюнных желез и могут быть использованы как потенциальные мишени для таргетной терапии?

- c-kit — протоонкоген, который способен стимулировать клеточные рост и дифференцировку. Его уровень обычно повышен в клетках аденокистозной карциномы (78–92%) и в ряде случаев мукоэпидермоидной опухоли (от 0 до 40%). Клинические испытания ингибиторов c-kit не дали на настоящий момент удовлетворительных результатов.

- Уровень РЭФР повышен в аденокистозной карциноме (36–85%), мукоэпидермоидной опухоли (53–100%), аденокарциноме (60%), раке слюнного протока (9–40%) и др.
- Рецепторы HER-2/neu вовлечены в клеточный рост и дифференцировку. Их повышенное содержание наблюдается преимущественно в клетках рака слюнного протока (44–83%), но также могут быть обнаружены в аденокарциномах (14–21%), мукоэпидермоидных опухолях (0–38%) и аденокистозных карциномах (2–36%).
- Андрогеновый рецептор избыточно экспрессируется в клетках рака слюнного протока (43–100%) и аденокарциномах (21%).

17. Какие повторяющиеся транслокации часто присутствуют при раке слюнной железы?

- t(11;19), продуцирующая смешанный протеин CRTC1–MAML2, обнаруживается в мукоэпидермальных карциномах (около 30%).
- t(6;9) MYB–NFIB-транслокации обнаруживаются в аденокистозных карциномах. Подсчитано, что от 80 до 90% аденокистозных каршином имеют активированный характер благодаря слиянию генов *MYB*.
- t(12;15) ETV–NTRK3-транслокация встречается в молочножелезистоподобных секретирующих карциномах (обнаруживается более чем в 90% случаев).

Рак щитовидной железы

18. Какие гистологические типы рака щитовидной железы существуют и из каких клеток они возникают?

- Папиллярный: высокодифференцированная опухоль из эпителиальных клеток щитовидной железы.
- Фолликулярный: высокодифференцированная опухоль из эпителиальных клеток щитовидной железы.
- Медуллярный: нейроэндокринная опухоль из парафолликулярных клеток (С-клеток) щитовидной железы.
- Анапластический: низкодифференцированная опухоль фолликулярного эпителия щитовидной железы.
- Клетки Гюртле: фолликулярный эпителий.

19. Какие генетические мутации обычно обнаруживаются при папиллярном раке щитовидной железы?

- RET/PTC — RET кодирует рецептор нейротрофического фактора, имеющего тирозинкиназную активность:
  - пациент может иметь соматическую или эмбриональную мутацию (MEN2-синдром);
  - мутации имеют место примерно в 40% случаев папиллярного рака щитовидной железы.
- NTRK1 — ростовой фактор нерва с тирозинкиназной активностью.
- BRAF — активирует RAF/MEK/MAPK-сигнальный механизм, обеспечивающий опухолеобразование, инвазию, метастазирование и рецидивы. Мутация сопровождает от 40 до 60% случаев папиллярного рака щитовидной железы.

20. Какая генетическая мутация часто встречается при фолликулярном раке щитовидной железы?

- Транслокация t(2;3)[q13:p25] — проявляется выработкой смешанного протеина PAX8 (тиреоидный транскрипционный фактор) и PPAR-gamma-1 (транскрипционный фактор, который стимулирует клеточную дифференцировку и ингибирует

клеточный рост). Определяются примерно в 40% случаев фолликулярного рака щитовидной железы.

- HRAS/KRAS/NRAS — протоонкоген, который воздействует на связанные с MAPK и PI3K–AKT патологические механизмы опухолеобразования, инвазии и метастазирования (30–45% случаев фолликулярного рака щитовидной железы).
- PTEN — мутация или делеция, инактивирующая соответствующий ген, что, в свою очередь, запускает связанный с PI3K механизм опухолеобразования и инвазии (10–15% случаев фолликулярного рака щитовидной железы).

21. Какая генетическая мутация часто встречается при анапластическом раке щитовидной железы?

- BRAF — V600E-активирующая мутация (25% случаев анапластического рака щитовидной железы).
- TP53 — инактивирующая мутация, способствующая прогрессированию опухоли. Встречается в 70–80% случаев анапластического рака щитовидной железы.
- PIK3CA — активирующая мутация, затрагивающая PI3K–AKT-ассоциированный механизм опухолеобразования и инвазии (15–25% случаев анапластического рака щитовидной железы).
- RAS — активирующая мутация, воздействующая на механизмы, связанные MAPK и PI3K–AKT (20–30% случаев анапластического рака щитовидной железы).

22. Какой ген в основном подвергается мутации при медуллярном раке щитовидной железы?

RET — протоонкоген, который при медуллярном раке щитовидной железы подвергается усиливающей его функционирование мутации, что приводит к формированию опухоли:

- спорадический медуллярный рак щитовидной железы — соматические мутации сопровождают 20–80% случаев и часто ассоциированы с неблагоприятным прогнозом;
- семейный медуллярный рак щитовидной железы — более 95% имеют RET-мутации. Обнаруживается у пациентов с MEN2A, MEN2B и наследственным медуллярным раком.

Список литературы

Agrawal N., Frederick M.J., Pickering C.R. et al. Exome sequencing of head and neck squamous cell carcinoma reveals inactivating mutations in NOTCH1 // Science. 2001. N 333. P. 1154.

Guzzo M., Locati L.D., Prott F.J. et al. Major and minor salivary gland tumors // Crit. Rev. Oncol. Hematol. 2010. Vol. 74, N 2. P. 134–148.

Kroll T.G., Sarraf P., Chen C.J. et al. PAX8-PPARgamma1 fusion oncogene in human thyroid cancer // Science. 2000. Vol. 289, N 5483. P. 1357.

Psyrri A., Seiwert T.Y., Jimeno A. Molecular pathways in head and neck cancer: EGFR, PI3K, and more // Am. Soc. Clin. Oncol. Educ. Book. 2013. N 33. P. 246–255.

Rampias T., Sasaki C., Psyrri A. Molecular mechanisms of HPV induced carcinogenesis in head and neck // Oral. Oncol. 2014. Vol. 50, N 5. P. 356–363.

Sankaranarayanan R., Masueyer E., Swaminathan R. et al. Head and neck cancer: a global perspective on epidemiology and prognosis // Anticancer. Res. 1998. Vol. 18, N 6B. P. 4779–4786.

Stenman G. Fusion oncogenes in salivary gland tumors: molecular and clinical consequences // Head. Neck. Pathol. 2013. Vil. 7, Suppl. 1. P. S12–S19.

Stransky N., Egloff A.M., Tward A.D. et al. The mutational landscape of head and neck squamous cell carcinoma // Science. 2011. N 333. P. 1157.

Xing M. Molecular pathogenesis and mechanisms of thyroid cancer // Nat. Rev. Cancer. 2013. Vol. 13, N 3. P. 184–199.

РАК КОЖИ

Фрэнки Ламберт Смит, Мэрайя Браун

КЛЮЧЕВЫЕ МОМЕНТЫ

1. Распределение рака кожи:
   - нормальная популяция: базальноклеточная карцинома → плоскоклеточная карцинома → меланома → карцинома из клеток Меркеля;
   - пациенты, перенесшие трансплантацию кожи: плоскоклеточная карцинома → базальноклеточная карцинома → меланома → карцинома из клеток Меркеля.
2. Пациенты с повышенным риском возникновения немеланомного рака кожи:
   - светлая кожа, голубые глаза;
   - наличие в анамнезе длительного солнечного воздействия или солнечных ожогов II степени;
   - семейный анамнез, отягощенный по раку кожи;
   - рак кожи в прошлом;
   - случаи химического воздействия;
   - иммуносупрессия;
   - мужской пол;
   - пожилой возраст.
3. Важные прогностические факторы меланомы:
   - глубина инвазии [по Бреслоу (Breslow)];
   - изъязвление;
   - фигуры митоза;
   - наличие регионарных или дистантных метастазов, что создает возможность неограниченного распространения инфекции в средостение.

Важно

1. Что является наиболее значимым прогностическим фактором при меланоме? Глубина по Бреслоу (Breslow).
2. Какой тип рака кожи наиболее характерен для пациентов с кожными трансплантатами? Плоскоклеточная карцинома.

ВОПРОСЫ

1. **Укажите основные злокачественные новообразования кожи.**

   В классификации рака кожи выделяют меланомный и немеланомный типы злокачественной опухоли. К немеланомному раку кожи относятся базальноклеточная карцинома и плоскоклеточная карцинома, которые составляют большинство злокачественных опухолей кожи. Меланома составляет около 5% злокачественных опухолей кожи, но является причиной 90% случаев летальных исходов при раке кожи в группе пациентов до 50 лет. Редкие варианты немеланомного рака кожи включают карциному из клеток Меркеля, дерматофибросаркому, себорейную карциному и кожную Т-клеточную лимфому. В общем количество случаев рака кожи в США больше, чем

всех других злокачественных образований, вместе взятых. Подсчитано, что у 20% людей в течение жизни возникнет рак кожи.

2. Что такое базальноклеточная карцинома?

Базальноклеточная карцинома — это кожное новообразование, растущее из базального слоя эпидермиса. Это наиболее частый тип рака кожи у человека, составляющий 75% немеланомных злокачественных новообразований кожи. Каждый год в США выявляется до 1,5 млн случаев базальноклеточной карциномы. Существует множество различных классификаций данного заболевания, базирующихся на гистологии опухоли. Выделяют *поверхностную, узелковую, микроузелковую, десмопластическую, пигментированную* и *базальнооророговевающую* базальноклеточные карциномы. Классическая базальноклеточная карцинома представляет собой телесного цвета или более розовую папулу либо бляшку с округлыми краями и, возможно, изъязвлением в центре (рис. 11.1, *а, б*). Поверхностная базальноклеточная карцинома — это плоская розовая чешуйчатая папула или бляшка, наиболее часто обнаруживаемая на туловище у пациентов молодого возраста (рис. 11.1, *в*). Десмопластическая базальноклеточная карцинома, известная также как морфеаформная, инфильтрирующая или склерозирующая базальноклеточная карцинома, может быть трудно обнаруживаемой при осмотре, представляя собой плоские, слабовыраженные атрофические изменения кожи, напоминающие шрам (рис. 11.1, *г*). Десмопластическая и базальнооророговевающая базальноклеточные карциномы имеют более агрессивное клиническое течение и высокий риск рецидива. К факторам риска возникновения базальноклеточной карциномы относятся светлая кожа, ультрафиолетовое облучение, иммуносупрессия, ионизирующее излучение, воздействие химикатов, таких как мышьяк, а также редкие генетические синдромы. Хотя базальноклеточные карциномы могут проявлять агрессивный локальный рост, они почти никогда не метастазируют.

3. Что такое плоскоклеточная карцинома?

Плоскоклеточная карцинома — вторая по частоте злокачественная опухоль кожи, развивающаяся из кератиноцитов эпидермиса. Плоскоклеточная карцинома составляет до 25% всех раковых поражений кожи, но может иметь более агрессивное клиническое течение, чем базальноклеточная карцинома. Плоскоклеточная карцинома *in situ*, известная также как болезнь Боуэна, ограничивается эпидермисом, представляет собой плоскую розовую чешуйчатую папулу или бляшку (рис. 11.2, *а*). Инвазивная плоскоклеточная карцинома представляет собой розовую, покрытую коркой папулу или узелок на участке кожи, подвергающемся солнечному воздействию (рис. 11.2, *б*). Такими участками являются лицо, предплечье, тыл кисти. Плоскоклеточная карцинома, ассоциированная с ВПЧ, может присутствовать на руках, ступнях и гениталиях. Плоскоклеточная карцинома также может располагаться на участках хронического воспаления, таких как трофическая язва или место ожога [язва Марджолина (Marjolin)]. К факторам риска плоскоклеточной карциномы относятся светлая кожа, ультрафиолетовое воздействие, иммуносупрессия, курение, ВПЧ, ионизирующее излучение, воздействие химических веществ, таких как мышьяк, некоторые лекарственные препараты, редкие генетические синдромы. Риск метастазирования плоскоклеточной карциномы менее 5% в случае исключительно солнечного воздействия, но может быть заметно выше при дополнительных факторах риска. Метастазы чаще обнаруживаются в регионарных лимфатических узлах, но могут быть и отдаленными. Роль биопсии сигнальных

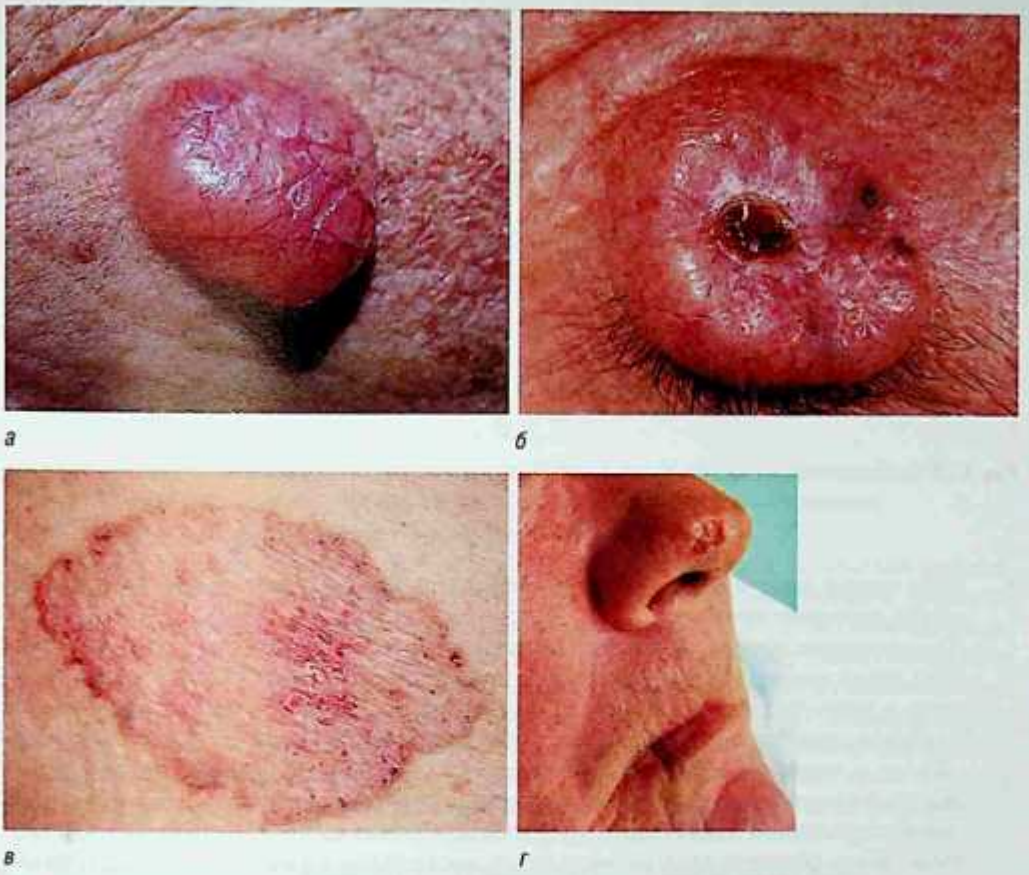

а *б*

в *г*

Рис. 11.1. Варианты базальноклеточной карциномы: *а* — узелковая с классическим жемчужным блеском и расширенными кровеносными сосудами; *б* — изъязвленная узелковая; *в* — поверхностная форма в виде бляшки с чешуйками; *г* — фиброзная форма с рубцом. *Источник*: Медицинский центр армии Фитцсимонса

(«сторожевых») лимфатических узлов при данном заболевании с высокими факторами риска обсуждается.

4. **Что делает плоскоклеточную карциному угрожающей?**
Плоскоклеточная карцинома считается угрожающей на основании нескольких факторов, включающих локализацию, этиологию, гистологические особенности и иммунный статус. Факторы риска включают следующее:
   - **локализация** — ухо, губа, гениталии;
   - **этиология** — ассоциация с ВПЧ, хроническое воспаление, радиация, химическое воздействие;
   - **гистология** — низкая дифференциация, размер более 2 см, глубина инвазии более 4 мм, периневральная инвазия, рецидив;
   - **иммунный статус** — иммуносупрессия, генетические дефекты репарации ДНК, такие как пигментная ксеродерма.



а *б*

Рис. 11.2. Плоскоклеточная карцинома: *а* — крупная, представленная грибовидной бляшкой с гиперкератозом; *б* — розовая гиперкератозная папула с центральным изъязвлением

5. **Какие кожные злокачественные опухоли встречаются наиболее часто среди пациентов, перенесших трансплантацию?**

Для пациентов, перенесших трансплантацию, наиболее характерно развитие единичного, агрессивного немеланомного рака кожи. Такие пациенты должны быть уведомлены о важности мер по защите от солнечного воздействия, регулярного осмотра кожи как специалистом, так и самостоятельного. Тогда как базальноклеточная карцинома — наиболее часто встречающееся злокачественное поражение кожи в обычной популяции, плоскоклеточная карцинома наиболее характерна для пациентов с трансплантатами. У таких пациентов плоскоклеточная карцинома возникает в 100 раз чаще, чем в обычной популяции, а базальноклеточная карцинома — в 10 раз чаще. Сообщения о риске образования меланомы указывают частоту, как аналогичную обычной популяции, так и 17-кратно повышенную. Карцинома из клеток Меркеля также более часто возникает у пациентов с трансплантатами. Уровень развития рака кожи и смертности от него повышается пропорционально продолжительности иммуносупрессии, ее уровню, а также у пациентов с изначально высоким риском развития опухоли. Среди пациентов, перенесших трансплантацию сердца, смертность от рака кожи может достигать 27%.

6. **Что такое карцинома из клеток Меркеля?**

Карцинома из клеток Меркеля — это редкое кожное новообразование, которое более характерно для пожилых и лиц с иммуносупрессией. Она представляет собой быстро увеличивающийся розовый или фиалковый узел на коже головы и шеи или других облучаемых солнцем областях. Многие годы предполагалось, что данная карцинома имеет нейроэндокринное происхождение. Тем не менее в 2008 г. было открыто, что папилломовирус присутствует в большинстве случаев карциномы из клеток Меркеля, и опухоль ныне считается инфекционнозависимой, сходной с новообразованиями, индуцируемыми ВПЧ. Карцинома из клеток Меркеля быстро растет, метастазирует почти в 30% случаев. Лечение состоит в хирургическом удалении, часто с одномоментной биопсией регионарных лимфатических узлов или их диссекцией, если необходимо. Далее следует адъювантная лучевая терапия на зону операции и регионар-



Рис. 11.3. Кератоакантома. Куполообразный узелок с центральным углублением. *Источник*: J.E. Fitzpatrick и соавт. (2000)

ные лимфатические узлы. Даже при адекватном лечении результаты неблагоприятны — смертность в течение пяти лет достигает 30%.

7. **Что такое кератоакантома и каково ее лечение?**

Кератоакантома представляет собой увеличивающийся узел, покрытый неизмененной или гиперемированной кожей, часто с центральным кратером, который может быть заполнен слущенным эпидермисом (рис. 11.3). Кератоакантомы обычно развиваются в течение нескольких недель и часто исчезают самостоятельно в течение нескольких месяцев, оставляя шрам. Кератоакантомы обычно одиночные, но могут быть множественными при определенных генетических синдромах. Ввиду сложности различения кератоакантомы и высокодифференцированной плоскоклеточной карциномы, как клинически, так и гистологически, такие опухоли предпочтительно расценивать как плоскоклеточную карциному и лечить соответствующе.

8. **Что такое актинический (солнечный, старческий) кератоз и каково его лечение?**

Актинический кератоз — это предраковое поражение, представляющее собой розоватые неровные папулы на коже, подвергающейся солнечному воздействию (рис. 11.4). Часто актинический кератоз проще нащупать, чем увидеть, и пациенты описывают его как зону, покрывающуюся корочкой, которая вскоре отпадает или претерпевает иные изменения. Оставленные без лечения актинические кератозы могут развиваться в инвазивные формы плоскоклеточной карциномы с частотой от 1 на 10 до 1 на 1000 случаев в год, что представляет существенный риск для пациентов с обилием таких кожных изменений. Как следствие, рекомендовано скорее лечить данное заболевание в большинстве случаев, чем оставлять под наблюдением. Актинический кератоз может быть устранен путем криодеструкции с использованием жидкого азота. Множественный актинический кератоз может быть совокупно излечен комбинированной терапией с использованием топической химиотерапии (5-флуороурацил[1]), топических иммуномодуляторов, фотодинамической терапии (δ-аминолевулиновая кислота, экспонированная под голубым светом с длиной волны 415 нм), химического пилинга или лазеротерапии. Актинический кератоз не подлежит хирургическому лечению, так как не является злокачественным и часто имеет диффузный характер распространения. Факторы

[1] Фторурацил (5-Фторурацил-Эвебе®). — *Прим. науч. ред.*



Рис. 11.4. Актинический кератоз. Чешуйчатая розовая папула на коже, подвергающейся солнечному воздействию. *Источник*: J.E. Fitzpatrick и соавт. (2000)

риска возникновения данного заболевания сходны с факторами риска при плоскоклеточной карциноме.

9. Что такое актинический хейлит?

Актинический хейлит описывается как связанное с солнечным поражением предраковое изменение кожи, обычно возникающее на нижней губе у пожилых пациентов. Он является слизистым аналогом актинического кератита, но в связи со своим расположением имеет более высокий риск трансформации в плоскоклеточную карциному. Актинический хейлит может либо представлять собой отдельные неровные папулы, либо охватывать всю нижнюю губу с размытием красной каймы. Данное заболевание можно лечить по аналогии с актиническим кератозом с использованием криотерапии, топических препаратов или фотодинамической терапии. Однако, поскольку плоскоклеточная карцинома может возникнуть из большой зоны актинического хейлита, может быть показано удаление всей пораженной области с красной каймой губ, формированием слизистого лоскута или абляция зоны углекислотным лазером.

10. Что такое микрографическая хирургия по методу Моса (Mohs)?

Микрографическая хирургия по методу Моса — это способ лечения рака кожи, разработанный Фредериком Мосом (Frederic Mohs) в 1938 г. Современная микрографическая хирургия представляет собой однодневную процедуру, осуществляемую под местной анестезией, направленную на обеспечение высокого уровня излечения с сохранением нормальной, не вовлеченной в патологический процесс кожи. В ходе этой процедуры новообразование постепенно удаляют в виде плоских скошенных дисков, которые последовательно помечают чернилами для обеспечения точного ориентирования. Полученные фрагменты ткани немедленно подвергают заморозке и окрашиванию с использованием специального метода, позволяющего добиться визуализации 100% периферии опухоли и краев среза (при обычном методе подготовки препарата оценивается менее 1% краев). Участки ткани тщательно последовательно исследуют под микроскопом. При необходимости производят дополнительное удаление ткани, если она признана опухолевой. Каждое удаление и последующее исследование участка опухоли расценивают как отдельный этап. Чем больше этапов было выполнено, тем больше уверенность, что опухоль удалена полностью, хотя это может потребовать последующей хирургической реконструкции (рис. 11.5). Поскольку все границы опухоли исследуются в процессе микрографической хирургии, этот метод обеспечивает высокий уровень излечения — приблизительно 99% для первичных базальноклеточной и плоскоклеточной карцином — в сочетании с сохранением здоро-



а *б*

Рис. 11.5. До и после хирургии по методу Моса: *а* — до процедуры, десмопластическая базальноклеточная карцинома на кончике носа, сложно оценить площадь и глубину опухоли; *б* — после процедуры, крупный дефект после четырех этапов хирургии по методу Моса, вовлекающей хрящи носа и слизистую оболочку; дефект был устранен благодаря использованию хрящевого трансплантата и кожного лоскута со лба

вых тканей. При рецидивах опухолей шансы на успешное лечение по такой методике приведены далее.

11. Для лечения каких опухолей может использоваться метод хирургического лечения по методу Моса?

Микрографическая хирургия по методу Моса преимущественно используется для лечения базальноклеточной и плоскоклеточной карцином, включающих 95% всех раков кожи. Однако более редкие виды опухолей кожи также могут быть удалены по данному методу (табл. 11.1). Для отдельных типов опухолей кожи в процессе

Таблица 11.1. Редкие немеланомные злокачественные опухоли, к которым применима хирургия по методу Моса

Аденокистозная карцинома
Апокриновая карцинома
Атипичная фиброксантома
Выбухающая дерматофибросаркома
Экстрамаммарная болезнь Педжета
Лейомиосаркома
Недифференцированная плеоморфная саркома
Карцинома из клеток Меркеля
Микрокистозная карцинома придатков кожи
Муцинозная карцинома
Сальная карцинома

удаления при микрографической хирургии для лучшей визуализации опухолевых клеток может использоваться иммуногистохимическое исследование. Многие хирурги, использующие данный метод, применяют иммуногистохимические препараты MART-1® и/или Mel-5® для лечения меланомы *in situ* (в частности, злокачественного лентиго). Особые пятна использовались в микрографической хирургии по методу Моса в случаях несемейной болезни Педжета (цитокератин 7) и плоскоклеточной карциномы (AE1–AE3 — высокомолекулярное кератиновое пятно).

12. Что является показанием для микрографической хирургии по методу Моса?

Микрографическая хирургия по методу Моса используется для лечения рака кожи таких локализаций, где сохранение ткани играет ключевую роль, либо для опухолей высокого риска, требующих тщательного удаления. Ограничение использования метода связано с его ценой и временными затратами на процедуру. Микрографическая хирургия обычно применяется для лечения рака кожи лица, шеи, волосистой части головы, кистей, ступней и гениталий. Рак кожи других локализаций может быть кандидатом на данную процедуру, если он носит рецидивирующий характер, имеет крупные размеры, относится к агрессивному гистологическому подтипу плоскоклеточной или базальноклеточной карциномы либо представляет собой редкий вариант опухоли (см. табл. 11.1). Соответствующие критерии выбора и алгоритм можно найти по адресу http://www.aad.org/education/appropriate-use-criteria/mohs-surgery-auc или скачать мобильное приложение Mohs AUC.

13. Какие методы лечения немеланомного рака кожи существуют помимо хирургии по методу Моса?

Другие методы включают иссечение, диатермическое выпаривание и кюретаж, криохирургию, местную терапию и лучевую терапию. Иссечение может быть использовано для базальноклеточной и плоскоклеточной карцином в пределах 4–5 мм от видимого края опухоли. Удаление в пределах здоровых тканей должно быть подтверждено гистологически. Диатермическое выпаривание и кюретаж — это техника, разрушающая опухоль, что может быть позволено при ограниченном лечении рака кожи низкого риска в отсутствие необходимости гистологического исследования. Однако для данной методики характерно образование рубцов и меньшая эффективность излечения, чем для иссечения или микрографической хирургии по методу Моса. Криохирургия и местная терапия, включающая 5-флюороурацил®, имихимод (Имиквимод®) и фотодинамическую терапию, лучше всего подходят для лечения поверхностных вариантов плоскоклеточной и базальноклеточной карцином. Радиация может быть использована для лечения рака кожи, но чаще оставляется для инопарабельных опухолей пациентов, которые не могут перенести хирургию, или в качестве адъювантной терапии после полного хирургического удаления.

14. Что такое висмодегиб?

Висмодегиб — это препарат для пероральной микромолекулярной химиотерапии, направленной на мутации, представленные в большинстве спорадических базальноклеточных карцином и базальноклеточном невусе. Такие базальноклеточные карциномы имеют мутации в гене *PTCH*, что ведет к структурной активации «сглаженного» рецептора и в итоге — к репликации гена и формированию базальноклеточной карциномы. Висмодегиб инактивирует данный патологический путь, может приводить к исчезновению существующей базальноклеточной карциномы и предотвращать возникновение новых карцином. Однако отмечаются частые рецидивы опухоли после прекращения приема препарата. В настоящий момент данная терапия разрешена

к применению при локальных или метастатических базальноклеточных карциномах. Висмодегиб имеет ряд побочных эффектов, таких как нерубцовая алопеция, дисгевзия, синдром крампи и тератогенный эффект.

15. Что такое меланома?

Меланома — это злокачественное новообразование, возникающее из меланоцитов, пигментсодержащих клеток, которые располагаются в базальном слое эпидермиса, а также в родинках (невусах). Меланома наиболее часто встречается у светлокожих лиц, подвергавшихся интенсивному ультрафиолетовому воздействию. Это наиболее частый вид рака у женщин в возрасте 25–29 лет. Приблизительно 75% меланом возникают на неизмененной коже, а остальные развиваются из существующих невусов. Различают четыре основных типа меланом: *поверхностно-распространяющаяся* (70%), *узловая* (15–30%), *лентигинозная* (до 15%) и *акролентигинозная (подногтевая)* (5–10%). Гораздо менее часто встречающиеся варианты меланомы — *десмопластическая* и *амеланотическая*.

16. Каковы клинические проявления меланомы?

Меланома обычно имеет выраженную пигментацию, цвет варьирует от коричневого и черного до синего, но может включать участки красного или розового, а также участки просветления, представляющие собой зону регресса опухоли (рис. 11.6). Меланомы нередко асимметричны с неровными краями и неравномерной окраской. Частыми симптомами являются боль, зуд, кровоточивость. Амеланотические (непигментные) меланомы гораздо более сложны для клинической диагностики и часто представляют собой розовый, быстро увеличивающийся узел, который может изъязвляться и кровоточить.

17. Что такое ABCDE-симптомы меланомы?

См. табл. 11.2.

Таблица 11.2. ABCDE-симптомы меланомы

Обозначение	Описание
A	Asymmetry — асимметрия: меланомы разнообразны по размеру, форме и цвету
B	Border — граница: меланомы часто имеют края, которые не сглажены, но и нечетко обозначены
C	Color — цвет: меланомы могут содержать различные оттенки пигмента, а также такие цвета, как красный, белый, голубой
D	Diameter — диаметр: большинство меланом превышают 6 мм (диаметр ластика на конце карандаша), однако подозрительные изменения диаметром менее 6 мм также должны быть подвергнуты биопсии
E	Evolution — эволюция: пациенты с меланомой часто отмечают изменения формы, размеров, цвета и симптомов. Любые новые пигментные изменения кожи у пациента старше 35 лет должны быть тщательно оценены

18. Что такое злокачественное лентиго и лентигинозная меланома?

Злокачественное лентиго является вариантом меланомы *in situ* с характерными гистологическими и клиническими проявлениями. Злокачественное лентиго клинически представляет собой медленно растущее неоднородно гиперпигментированное образование на коже, подвергающейся солнечному воздействию (рис. 11.7). *Лентигинозная меланома* представляет собой злокачественное лентиго

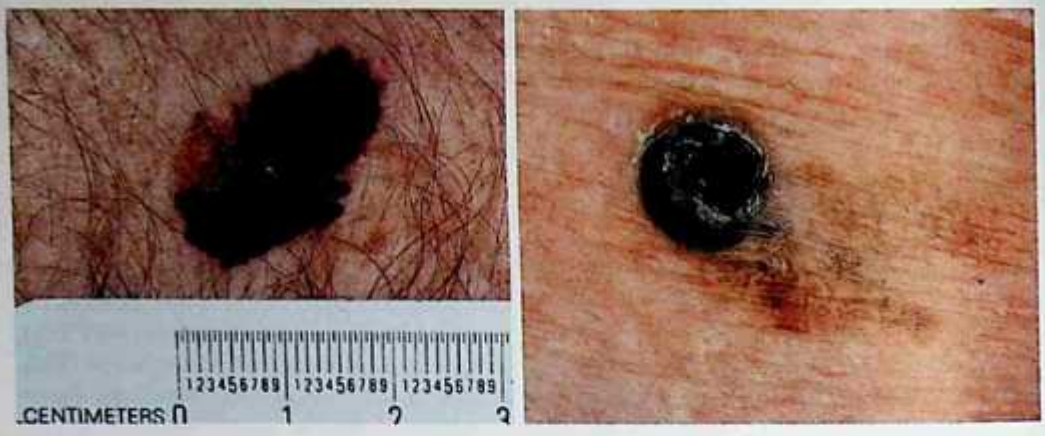

а *б*

Рис. 11.6. Меланома: *а* — поверхностная карцинома асимметричной формы с неровными краями и неравномерной окраской; *б* — поверхностная меланома и узелковая меланома с изъязвлением. *Источник*: J.E. Fitzpatrick и соавт. (2000)



Рис. 11.7. Злокачественное лентиго. Неровное пигментное пятно на коже, подвергающейся солнечному облучению. *Источник*: J.E. Fitzpatrick и соавт. (2000)

с зоной кожной инвазии и является третьим по частоте типом меланомы (до 15%). Злокачественное лентиго и лентигинозная меланома наиболее часто обнаруживаются у пожилых пациентов на участках кожи, подвергающихся солнечному воздействию.

19. Каковы факторы риска возникновения меланомы?

К факторам риска возникновения меланомы относятся генетические особенности, тип кожи и факторы окружающей среды. Как правило, генетическая предрасположенность связана с наследуемым фенотипом светлой кожи. Пациенты с множественными доброкачественными родинками (более 50 штук) имеют повышенный риск развития меланомы, причем такое обилие родинок связано с избыточным солнечным воздействием в детстве. Истинная генетическая предрасположенность (так называемая семейная меланома) встречается гораздо реже и наиболее часто ассоциирована с дефектами в *CDKN2A* — гене, кодирующем протеины p16 и p14. Пациенты с множественными атипичными родинками и наследственностью меланомы имеют высокий риск возникновения меланомы. То же касается пациентов с крупными врожденными невусами (более 20 см). Солнечное воздействие — наиболее важный фактор окружающей среды, влияющий на развитие меланомы, демонстрацией чего является факт, что у людей, проживающих в широтах, близких к экватору (Флорида, Австралия), частота возникновения меланомы гораздо выше. Повторные краткие эпизоды интенсивного солнечного облучения ассоциированы с возникновением поверхностной и узелковой меланомы, тогда как накопление длительного солнечного воздействия связано с возникновением злокачественного лентиго.

20. Что такое глубина по Бреслоу?

Глубина по Бреслоу — это шкала измерения в миллиметрах глубины проникновения опухоли, измеряемой от зернистого слоя эпидермиса до основания меланомы. Это наиболее важный прогностический показатель меланомы. Уровень Кларка, измерение глубины меланомы, основанное на особенностях анатомии кожи, более не используется, но может по-прежнему указываться некоторыми патологоанатомами.

21. Какие стадии меланомы выделяют?

Стадии меланомы определяют в соответствии с классификацией TNM (tumor, nodus, metastasis — опухоли, узлы, метастазы). Данная классификация впервые опубликована в 2000 г. и модифицирована в 2009 г., когда были учтены митотический индекс и микрометастазы (табл. 11.3).

- Микрометастазы диагностируются после выполнения избирательной лимфаденэктомии.
- Макрометастазы можно определить как клинически заметные метастазы в лимфатические узлы, подтверждаемые при лимфаденэктомии или вследствие их (метастазов) выраженного экстракапсулярного роста.
- Транзиторные метастазы располагаются на расстоянии более 2 см от первичной опухоли, но не выходят за пределы регионарных лимфатических узлов, тогда как сателлитные метастазы располагаются в пределах 2 см от опухоли (табл. 11.4).

Таблица 11.3. TNM-классификация меланомы

T-классификация	Толщина, мм	Изъязвление	Пятилетняя выживаемость, %
Tis	Нет данных	Нет данных	–
T1	<1	• a — отсутствует, картина митоза с площадью поражения <1 мм²; • b — присутствует или картина митоза с площадью поражения ≥1 мм²	97 90

Окончание табл. 11.3

T-классификация	Толщина, мм	Изъязвление	Пятилетняя выживаемость, %
T2	1–2	• a — отсутствует; • b — присутствует	90 78
T3	2–4	• a — отсутствует; • b — присутствует	78 65
T4	>4	• a — отсутствует; • b — присутствует	65 45
N-классификация	**Количество лимфатических узлов с метастазами**		**Размер метастазов**
N0	0		Нет данных
N1	1		• a — микро; • b — макро
N2	2–3		• a — микро; • b — макро; • c — сателлитная опухоль при отсутствии метастазов в лимфатические узлы
N3	4 и более или сателлитная опухоль в сочетании с метастазами в лимфатические узлы		–
M-классификация	**Локализация**		**Сывороточная лактатдегидрогеназа**
M0	Нет дистантных метастазов		Нет данных
M1a	Отдаленные участки кожи, подкожные метастазы или метастазы в лимфатические узлы		Нормальная
M1b	Легочные метастазы		Нормальная
M1c	• Другие висцеральные метастазы. • Любые отдаленные метастазы		• Нормальная. • Повышенная

Примечание: данные с сайта Американского объединенного комитета по раку (American Joint Committee on Cancer), см. https://cancerstaging.org/Pages/default.aspx.

Таблица 11.4. Стадии кожной меланомы

Стадия кожной меланомы	Пятилетняя выживаемость, %	Клинические стадии			Патологические стадии		
		T	N	M	T	N	M
0		Tis	N0	M0	Tis	N0	M0
IA	97	T1a	N0	M0	T1a	N0	M0
IB	93	T1b, T2a	N0	M0	T1b, T2a	N0	M0
IIA	82 79	T2b, T3a	N0	M0	T2b, T3a	N0	M0

Окончание табл. 11.4

Стадия кожной меланомы	Пятилетняя выживаемость, %	Клинические стадии			Патологические стадии		
		T	N	M	T	N	M
IIB	68 71	T3b, T4a	N0	M0	T3b, T4a	N0	M0
IIC	53	T4b	N0	M0	T4b	N0	M0
III		Любая T	N1, N2, N3	M0	–	–	–
IIIA	78	–	–	–	T1–T4a, T1–T4a	N1a, N2a	M0, M0
IIIB	59	–	–	–	T1–T4b, T1–T4b, T1–T4a, T1–T4a, T1–T4a	N1a, N2a, N1b, N2b, N2c	–
IIIC	40	–	–	–	T1–T4b, T1–T4b, T1–T4b, любая T	N1b, N2b, N2c, N3	M0
IV	9–27	Любая T	Любая N	Любая M1	Любая T	Любая N	Любая M1

Примечание: данные с сайта Американского объединенного комитета по раку (American Joint Committee on Cancer), см. https://cancerstaging.org/Pages/default.aspx.

22. Что такое биопсия сигнального («сторожевого») лимфатического узла и как она выполняется?

Биопсия сигнального лимфатического узла выполняется для того, чтобы определить, произошло ли распространение рака из кожи в регионарные дренирующие лимфатические узлы. Состояние сигнального лимфатического узла является важным прогностическим индикатором, используемым при определении стадии меланомы. Радиоактивная метка и/или синий краситель вводится в место расположения меланомы, после чего лимфатический узел (или иногда множественные лимфатические узлы), который в наибольшей степени накопил эти маркеры, удаляют и исследуют на предмет наличия клеток меланомы. Если биопсия сигнального узла положительная, рекомендуется полная диссекция лимфатических узлов. Биопсия сигнального лимфатического узла скорее диагностический метод, чем лечебный, так как исследования не показали достоверного повышения выживаемости пациентов, подвергшихся данной процедуре.

23. Когда биопсия сигнального лимфатического узла рекомендована пациентам с меланомой?

Биопсия сигнального лимфатического узла рекомендована пациентам с меланомой, имеющей глубину по Бреслоу больше чем 1 мм. Если данный показатель находится между 0,75 и 0,99 мм, особенно при наличии изъязвления или фигур митоза, рекомендуется обсудить с таким пациентом все «за» и «против» биопсии и предложить лечение. Биопсия сигнального лимфатического узла не показана пациентам с доказанным наличием метастазирования на момент проведения диагностики.

24. Каково лечение плоской меланомы?

Лечением локальной первичной меланомы является ее хирургическое иссечение. Определение хирургических границ меланомы базируется на значении глубины по

Бреслоу (табл. 11.5). Существуют определенные споры, должны ли быть границы удаления более толстых меланом (более 2 мм по Бреслоу) в пределах 2 см или превышать это значение.

Таблица 11.5. Границы иссечения меланомы

Глубина меланомы по Бреслоу	Границы, см
Меланома *in situ* (за исключением злокачественного лентиго, требующего более широкого иссечения)	0,5
Менее 1 мм	1
1–2 мм	1–2
Более 2 мм	2

25. Каково лечение метастазирующей меланомы?

Как только произошло метастазирование меланомы в регионарные лимфатические узлы или другие отдаленные области, смертность резко повышается и возможности лечения становятся более ограниченными. Метастазирующая меланома плохо отвечает на радиацию или традиционную химиотерапию. В последнее время лечение меланомы получило развитие благодаря внедрению молекулярно-таргетной терапии, такой как вемурафениб. Мишенью данного препарата является мутация, имеющая отношение к патогенетическому механизму, связанному с *BRAF*, представленному в 40–60% случаев меланом. Первичные исследования указывают на снижение смертности на 64% и снижение прогрессирования заболевания на 74%. Однако последующие мутации в меланоме приводят к бесполезности терапии и дальнейшему развитию заболевания. Комбинирование ингибиторов *BRAF* с ингибиторами *MEK*, такими как траметиниб, повышает выживаемость в отсутствие прогрессирования при осложненной меланоме. Побочные эффекты вемурафениба включают артралгию, кожные высыпания, светобоязнь и развитие плоскоклеточной карциномы. Другим важным новым препаратом для лечения больных с метастазирующей меланомой является ипилимумаб. Он представляет собой моноклональное антитело против CTLA-4 (cytotoxic T lymphocyte-associated antigen 4), приводит к активации Т-клеток и атаке ими клеток опухоли. Основным побочным эффектом ипилимумаба является возникновение аутоиммунных реакций, включающих колит, гипофизит, гепатит и иридоциклит.

26. Какова связь между ультрафиолетовым облучением и раком кожи?

Ультрафиолетовое излучение, источником которого является солнце, состоит из нескольких диапазонов: ультрафиолет С, ультрафиолет В и ультрафиолет А. Ультрафиолет С практически полностью задерживается атмосферой Земли, так же как и в некоторой степени ультрафиолет В. 95% всего ультрафиолетового излучения, достигающего поверхности Земли, представлено ультрафиолетом А и остатками ультрафиолета В. Воздействие ультрафиолетовой радиации неоднократно указывалось в качестве фактора, повышающего риск возникновения немеланомного и меланомного рака кожи, поскольку она индуцирует мутации ДНК и обусловливает иммуносупрессию на уровне кожи, что понижает возможности репарации ДНК. Первоначально считалось, что за большинство случаев возникновения рака кожи ответственен ультрафиолет В, однако в настоящий момент роль ультрафиолета А считается гораздо большей. Посещение соляриев, являющихся источниками пре-

имущественно ультрафиолета А, связывают с повышением риска возникновения базальноклеточной, плоскоклеточной карцином и меланомы. Ультрафиолет С обладает выраженным канцерогенным действием, но не вносит свой вклад в формирование рака кожи, так как он не достигает поверхности Земли благодаря атмосфере (табл. 11.6).

Таблица 11.6. Ультрафиолетовый спектр

Тип ультрафиолетового излучения	Длина волны, мм
C	270–290
B	290–315
A	315–400

27. Каковы наиболее важные методы фотозащиты?

Фотозащита должна быть рекомендована всем пациентам, особенно имеющим высокий риск рака кожи или случаи такового в анамнезе. Фотозащита имеет множество составляющих и включает избегание солнца в часы повышенной солнечной активности (с 10 до 14 ч), защищающую одежду, шляпы с широкими полями, применение солнцезащитных средств. Фотозащита измеряется в UPF (UV protection factor) для одежды и головных уборов и в SPF (sun protection factor) для солнцезащитных средств. Солнцезащитные средства содержат органические и неорганические компоненты, которые поглощают и рассеивают ультрафиолетовое излучение. Солнцезащитные средства должны быть «широкого спектра», то есть они должны блокировать совместно ультрафиолет B и A в целях наилучшей фотозащиты. Важно отметить, что инструкции, определяющие использование солнцезащитных средств, рекомендуют наносить их в объеме 2 мг/см^2, но большинство людей используют гораздо меньшую плотность нанесения. Как следствие, рекомендуется повторное использование средств (каждые 2–4 ч), а также применение продуктов с наиболее высоким SPF.

ОБСУЖДЕНИЕ

28. Какие стадии плоскоклеточной карциномы выделяют?

Стадии плоскоклеточной карциномы традиционно выделяют согласно классификации Американского комитета по раку (American Joint Committee on Cancer, AJCC), последний раз пересмотренной в 2010 г. (табл. 11.7). Альтернативная классификация была предложена в 2013 г. с целью лучшей оценки плоскоклеточной карциномы, в особенности стадии T2. Это альтернативная классификация подразделяет стадию T2 на T2a и T2b ввиду гораздо более высокого риска метастазирования на стадии T2b. Кроме того, альтернативная классификация не включает T4.

Таблица 11.7. Стадии плоскоклеточной карциномы

Стадия	Описание
TX	Первичная опухоль не может быть оценена
T0	Нет доказательств наличия первичной опухоли
Tis	Карцинома *in situ*
T1	Опухоль <2 см с менее чем двумя признаками повышенного риска*

Окончание табл. 11.7

Стадия	Описание
T2	Опухоль >2 см или более двух признаков повышенного риска
T3	Опухоль с прорастанием в верхнюю челюсть, нижнюю челюсть, глазницу или височную кость
T4	Инвазия в кости скелета или периневральная инвазия в основание черепа

Примечание: * — факторы повышенного риска, такие как глубина по Бреслоу >2 мм, уровень Кларка >4, локализация на ухе или губе, низкая дифференцировка. *Источник:* S. Farasat и соавт. (2011).

29. Когда в случае плоскоклеточной карциномы должна быть применена биопсия сигнального лимфатического узла?

Не существует рандомизированных клинических исследований, устанавливающих, когда такая биопсия показана при плоскоклеточной карциноме. В недавних метаанализах были рассмотрены серии клинических случаев с целью определения, какие варианты плоскоклеточной карциномы имеют больший риск поражения сигнального лимфатического узла. Результаты показали, что те пациенты, которые попали в группу T2b, имели риск положительного результата биопсии сигнального лимфатического узла на уровне 29%, а у пациентов с раком на стадии T3 такой риск составлял 50%. Для четких рекомендаций по применению биопсии сигнального лимфатического узла при плоскоклеточной карциноме необходимо больше исследований.

30. Должна ли хирургия по методу Моса применяться при меланоме *in situ*?

Поскольку при хирургии по методу Моса используется заморозка секционного материала, возникают возражения, что артефакты заморозки делают затруднительной идентификацию меланоцитов при стандартной окраске гематоксилин-эозином. Некоторые хирурги, проводящие такую операцию, считают, что меланома *in situ* лучше всего подается лечению при медленной (модифицированной) технике. При этой технике ткань подвергается послойной нарезке после помещения в парафин. При необходимости могут быть использованы специальные красители с маркерами меланоцитов, такие как MART-1 или SOX-10. Недостатки данного метода связаны с длительностью времени ожидания для пациента (так как одна стадия может занимать сутки). Переход ткани из рук хирурга в руки другого специалиста также повышает риск ошибок при дальнейшем ее исследовании. Многие хирурги, напротив, защищают метод хирургии по Мосу при меланоме *in situ*, если применяется специальная иммуногистохимическая окраска, обычно MART-1, осуществляемая в пределах их собственных лабораторий. При этом сокращается время ожидания пациента и повышается уровень контроля хирургом последующих этапов исследования.

Список литературы

Amber K., McLeod M.P., Nouri K. The Merkel cell polyomavirus and its involvement in Merkel cell carcinoma // Dermatol. Surg. 2013. Vol. 39, N 2. P. 232–238.

Balch C.M., Gershenwald J.E., Soong S.J. et al. Final version of 2009 AJCC melanoma staging and classification // J. Clin. Oncol. 2009. N 27. P. 6199–6206.

Bolognia J., Jorizzo J.L., Rapini R.P. Dermatology. St. Louis, MO : Mosby/Elsevier, Print, 2008.

Chapman P.B., Hauschild A., Robert C. Improved survival with vemurafenib in melanoma with BRAF V600E mutation // N. Eng. J. Med. 2011. N 364. P. 2507–2516.

Costantino D., Lowe L., Brown D.L. Basosquamous carcinoma-an under-recognized, high-risk cutaneous neoplasm: case study and review of the literature // J. Plast Reconstr. Aesthet. Surg. 2006. Vol. 59, N 4. P. 424–428.

Farasat S., Yu S.S., Neel V.A. et al. A new American Joint Committee on Cancer staging system for cutaneous squamous cell carcinoma: creation and rationale for inclusion of tumor (T) characteristics // J. Am. Acad. Dermatol. 2011. Vol. 64, N 6. P. 1051–1059.

Fitzpatrick J.E., Aeling J.L. Dermatology Secrets in Color. 2 ed. Philadelphia : Hanley & Belfus, 2000.

Jambusaria-Pahlajani A., Kanetsky P.A., Kria P.S. et al. Evaluation of AJCC tumor staging for cutaneous squamous cell carcinoma and a proposed alternative tumor staging system // JAMA Dermatol. 2013. Vol. 149, N 4. P. 402–410.

Mudigonda T., Levender M.M., O'Neill J.L. et al. Incidence, risk factors, and preventative management of skin cancers in organ transplant recipients: a review of single- and multicenter retrospective studies from 2006 to 2010 // Dermatol. Surg. 2013. N 39. P. 345–364.

Rigel D.S., Friedman R.J., Kopf A.W. Lifetime risk for development of skin cancer in the U.S. population: current risk is now 1 in 5 // J. Am. Acad. Dermatol. 1996. N 35. P. 1012–1013.

Schmitt A.R., Brewer J.D., Bordeaux J.S. et al. Staging for cutaneous squamous cell carcinoma as a predictor of sentinel lymph node biopsy results: meta-analysis of American Joint Committee on Cancer criteria and a proposed alternative system // JAMA Dermatol. 2014. Vol. 50, N 1. P. 19–24.

Sladden M.J., Balch C., Barzilai D.A. et al. Surgical excision margins for primary cutaneous melanoma // Cochrane Database Syst. Rev. 2009. N 4. P. CD004835.

ГЛАВА 12

ЗАБОЛЕВАНИЯ ПОЛОСТИ РТА И РОТОГЛОТКИ

Джулия А. Годдард

КЛЮЧЕВЫЕ МОМЕНТЫ

1. Несмотря на сходное проксимальное положение, которое занимают полость рта и ротоглотка, раковые опухоли этих локализаций могут существенно отличаться друг от друга, и, следовательно, к ним должно применяться разное лечение.
2. Предраковые изменения в полости рта обусловливают необходимость их наблюдения. Специфических предраковых состояний ротоглотки не существует.
3. Оценка глубины инвазии используется при принятии решения о тактике лечения. Метастазирование в шейные лимфатические узлы является ключевым фактором в прогнозировании.
4. Выявление ВПЧ привело к изменениям в диагностике и лечении рака ротоглотки.

Важно

1. Рак полости рта обычно распространяется в лимфатические узлы 1-го, 2-го и 3-го уровней. Рак ротоглотки чаще метастазирует в лимфатические узлы 2-го, 3-го и 4-го уровней.
2. Стадии развития рака полости рта и ротоглотки проще всего запомнить в соответствии с размерами: T1 — 0–2 см, T2 — 2–4 см, T3 — >4 см, T4 — прорастание в прилежащие структуры.
3. Рак полости рта лечится преимущественно хирургически, тогда как рак ротоглотки — чаще всего с помощью лучевой терапии.

ВОПРОСЫ

1. Опишите анатомию полости рта и назовите ее восемь составных частей.

Полость рта продолжается от красной каймы губ (слизисто-кожный переход) до желобоватых сосочков языка снизу и границы твердого и мягкого нёба сверху.

Выделяют следующие восемь компонентов:

1) губы;
2) слизистая щек;
3) нижний (мандибулярный) альвеолярный гребень/десна;
4) верхний (максиллярный) альвеолярный гребень/десна;
5) позадимолярный треугольник;
6) твердое нёбо;
7) дно полости рта;
8) ротовая часть языка (передние 2/3).

2. Что является наиболее частой злокачественной опухолью полости рта?

Плоскоклеточная карцинома. Как и во всех отделах головы и шеи, плоскоклеточная карцинома по-прежнему является наиболее часто встречаемой. Она составляет более 90% случаев рака полости рта. Другие злокачественные опухоли — это опухоли малых слюнных желез, саркома Капоши, другие саркомы, меланома и реже — лимфома.

3. Где в полости рта чаще встречаются опухоли малых слюнных желез? Каков их наиболее частый тип?

В пределах полости рта опухоли малых слюнных желез, как правило, встречаются на твердом нёбе. Наиболее частым их типом является аденокистозная карцинома.

4. **В каком отделе полости рта наиболее часто встречается плоскоклеточная карцинома?**
   - **Губы.** Частота может варьировать в зависимости от географической локализации, но в целом 15–30% рака полости рта локализуется на губах. Нижняя губа поражается чаще, чем верхняя (более 90% развивается на нижней губе). Хотя рак губы по-прежнему относится к плоскоклеточной карциноме полости рта, он может рассматриваться отдельно, так как красная кайма губ подвержена воздействиям внешних факторов (таких как ультрафиолетовая радиация) и иногда имеет больше сходств с плоскоклеточной карциномой кожи.
   - **Язык.** От 20 до 30% случаев рака полости рта. Боковые поверхности языка поражаются много чаще, чем спинка.
5. **Опишите три предраковых состояния полости рта.**
   - **Лейкоплакия.** Белая ороговевающая бляшка (или пятно), не снимающаяся шпателем. Часто является следствием длительной травмы или раздражения слизистой. Большинство опухолей доброкачественные, но возможность озлокачествления очень трудно предсказать. Глубокая биопсия и наблюдение или иссечение рекомендуются в зависимости от патологических находок.
   - **Эритроплакия.** Красная слизистая бляшка, не связанная с очевидными механическими или воспалительными причинами. Это образование имеет гораздо более высокий риск малигнизации, чем лейкоплакия (приблизительно в 7 раз), и может встречаться в сочетании с ней. Рекомендуется более агрессивное лечение, чем при лейкоплакии, включая иссечение в пределах здоровых тканей.
   - **Плоский лишай полости рта.** Белые кружевные линии, преимущественно встречаемые на слизистой оболочке щек (но такие изменения могут обнаруживаться по всей полости рта). Точные причины неизвестны, но предполагается связь с иммунитетом (наблюдается инфильтрация лимфоцитами эпителиального слоя). Сопровождается болью, жжением. Характерны периоды увеличения и уменьшения. Лечится топическими и системными глюкокортикоидами, иногда другими иммуносупрессантами. Риск малигнизации составляет от 5 до 10%.

   Замечание: выше помещены скорее *клинические*, чем *патологогистологические* описания предраковых состояний. *Дисплазия*, которая может быть обнаружена в любом из указанных изменений, является патологогистологическим описанием предраковых изменений. Дисплазия может быть незначительной, средней выраженности и тяжелой. Термины «выраженная дисплазия» и «карцинома *in situ*» часто используются гистологами как взаимозаменяемые.
6. **Часто ли плоскоклеточная карцинома полости рта обусловлена наличием ВПЧ?**
   Нет. В то время как плоскоклеточная карцинома ротоглотки очень часто запускается ВПЧ (по данным некоторых сообщений, более 80%), только малый процент (менее 3%) случаев рака полости рта достоверно связан с ВПЧ.
7. **Где на шее наиболее часто локализуются регионарные метастазы плоскоклеточной карциномы полости рта и каковы их клинические проявления?**
   Наиболее часто поражаются регионарные лимфатические узлы верхней шейной группы: 1-й уровень (подподбородочные и поднижнечелюстные), 2-й и 3-й уровни (верхние и средние яремные узлы). Такой относительно предсказуемый путь лимфотока из полости рта ведет к использованию того, что называется наллопаточно-подъязычная (supraomohyoid) диссекция (включает 1–3-й уровни). Микроскопические находки в лимфатических узлах 3-го и 4-го уровней, в отсутствие таковых в лимфатических узлах 1-го и 2-го уровней, более чем в 15% случаев рака языка обусловливают наличие рекомендаций по включению в диссекцию лимфатических узлов 4-го уровня.

8. Какие стадии рака полости рта выделяют?

Плоскоклеточная карцинома полости рта классифицируется в соответствии с системой TNM. Для рака полости рта размер является главным фактором, определяющим Т-стадию.

- TX — нет доступной информации о первичной опухоли.
- T0 — нет доказательств первичной опухоли.
- Tis — карцинома *in situ*.
- T1 — опухоль менее 2 см.
- T2 — опухоль 2–4 см.
- T3 — опухоль больше 4 см.
- T4a — умеренно выраженное прорастание.
  - Опухоль распространяется через кортикальную пластинку, нижний альвеолярный нерв, дно полости рта или кожу лица.
  - Полость рта: опухоль распространяется на смежные структуры [через кортикальную пластинку верхней или нижней челюсти, в глубокие мышцы языка (*mm. genioglossus, hyoglossus, palatoglossus, styloglossus*), верхнечелюстную пазуху, кожу лица]. Замечание: поверхностная эрозия кости/лунки зуба не позволяет классифицировать опухоль как T4.
- T4b — выраженное прорастание. Опухоль поражает жевательное пространство, пластинки крыловидных отростков, основание черепа или окружает внутреннюю сонную артерию.

Классификация по степени поражения лимфатических узлов сходна для большинства плоскоклеточных опухолей головы и шеи:

- NX — регионарные лимфатические узлы не могут быть оценены;
- N0 — нет метастазов в регионарные лимфатические узлы;
- N1 — метастаз в единичный ипсилатеральный лимфатический узел, 3 см или меньше в наибольшем измерении;
- N2a — метастаз в единичный ипсилатеральный лимфатический узел более 3 см, но меньше 6 см;
- N2b — метастазы в несколько ипсилатеральных лимфатических узлов, не больше 6 см в наибольшем измерении;
- N2c — метастазы в лимфатические узлы с двух сторон или на противоположной стороне, не больше 6 см в наибольшем измерении;
- N3 — метастазы в лимфатические узлы больше 6 см в наибольшем измерении.

9. Как данные о глубине инвазии используются в лечении ранних форм рака полости рта?

Глубина прорастания опухоли коррелирует с риском регионарных метастазов, а также с прогнозом лечения и риском рецидивов. Глубина инвазии подразумевает глубину проникновения опухоли ниже поверхности эпителия. Глубина инвазии и толщина опухоли не являются синонимами. Так, экзофитные опухоли могут быть очень толстыми, но иметь лишь поверхностное прорастание в подлежащие структуры. В случае рака языка глубина прорастания признана решающим фактором в выборе лечения при клиническом отсутствии метастазов в лимфатические узлы шеи. Множественные исследования подтвердили, что глубина инвазии 4 мм является последней чертой при принятии решения о необходимости дополнительных вмешательств на шее. Опухоли с глубиной инвазии 4 мм и больше на 20% чаще ассоциированы с микроскопическими метастазами в лимфатические узлы, что обусловливает необходимость их удаления.

10. Что обычно включает первичное обследование пациента с раком полости рта или ротоглотки?

Полный анамнез, общий осмотр, диагностические изображения (преимущественно КТ шеи с контрастированием; МРТ с гадолинием также может быть полезной, осо-

бенно при наличии зубных артефактов на КТ, делающих неясным вид опухоли), оценка зубов, биопсия ткани, рентгенограмма грудной клетки. Рентгенограмма грудной клетки по-прежнему считается эффективной для выявления наличия отдаленных метастазов и вторичных опухолей, хотя КТ грудной клетки и ПЭТ/КТ в последнее время применяются чаще. Однако использование ПЭТ/КТ в качестве первичного метода лучевой диагностики для всех пациентов с раком головы и шеи противоречиво и вызывает споры. Большинство пациентов проходят лабораторные исследования, включающие тесты функции печени (однако получение неудовлетворительных результатов тестов функции печени, приводящее к выявлению печеночных метастазов, является редким сценарием).

11. Что является рекомендованным лечением рака полости рта?

Первичная хирургия принята в качестве первой линии лечения для всех зон полости рта. Выполняется хирургическое иссечение всех вовлеченных в процесс структур в пределах здоровых тканей. Необходимая зона здоровой ткани по нормативам составляет 5 мм, но вследствие сморщивания и сокращения ткани зона определяется хирургом в расстоянии 1–1,5 см.

12. Какие факторы являются показанием к назначению адъювантной терапии с целью минимизации риска рецидивов в послеоперационный период после резекции плоскоклеточной карциномы полости рта?

Факторы опухоли

- Местные поражения, соответствующие T3 или T4.
- Низкодифференцированный рак.
- Наличие периневральной или лимфососудистой инвазии.
- Опухоль прорастает в окружающие структуры, а не отдавливает их.
- Резекция близко к краю опухоли (толщина здоровой ткани менее 5 мм).
- Хирург сомневается в адекватности резекции, не смотря на данные гистологии, подтверждающие сохранность границ опухоли.

Факторы лимфатических узлов

- N-стадия выше, чем N1.
- Хирургическая контаминация (экцизионная или инцизионная биопсия лимфатического узла до выполнения основного хирургического лечения).
- Наличие экстракапсулярного прорастания.

Замечание: резекция без захвата здоровых тканей и экстракапсулярное прорастание в лимфатический узел являются признаками наличия более высокого риска рецидива и используются в качестве показаний к назначению в послеоперационном периоде химиотерапии и лучевой терапии.

13. Что является составляющими частями ротоглотки?

Ротоглотка ограничена сочленением твердого и мягкого нёба и желобоватыми сосочками языка спереди, поверхностью мягкого нёба сверху и глоточно-надгортанниковыми складками снизу.

Частями ротоглотки являются:

- нёбные миндалины;
- основание языка и валлекулы;
- мягкое нёбо;
- нёбные дужки (нёбно-язычная и нёбно-глоточная мышцы);
- стенки глотки.

14. Каков основной путь лимфатического оттока из ротоглотки?

Отток осуществляется преимущественно в яремную лимфатическую систему, узлы 2-го, 3-го и 4-го уровней. Регионарные метастазы наиболее часто встречаются

в лимфатических узлах 2-го уровня. Изолированные метастазы в лимфатические узлы 1-го и 5-го уровней редки при опухолях ротоглотки. Такие компоненты ротоглотки, как основание языка и мягкое нёбо, известны тем, что имеют двусторонний лимфатический отток (так же как и задняя стенка глотки, которая крайне редко является местом возникновения плоскоклеточной карциномы). Лимфатический отток от структур ротоглотки также осуществляется в лимфатические узлы позадиглоточного и окологлоточного пространств.

15. **Что чаще всего может быть представлено в качестве изолированного объемного новообразования в шейной области: плоскоклеточная карцинома полости рта или ротоглотки?**
Рак ротоглотки часто может проявляться в виде изолированного объемного уплотнения в области шеи при отсутствии иных симптомов, тогда как рак полости рта чаще проявляется локальными симптомами, такими как боль в полости рта, кровотечение, изъязвление/видимые изменения слизистой оболочки, изменение голоса, боль в ухе.

16. **Перечислите основные симптомы рака ротоглотки.**
Орофарингеальный рак часто сопровождается болью в глотке, ощущением комка, дисфагией, одинофагией (ощущением боли при прохождении пищи по пищеводу), болью в ушах, объемным образованием шеи, изменением голоса (глухой голос), нарушением дыхания, нарушением вкуса, кровохарканьем. При далеко зашедшем процессе у пациента может быть тризм, нарушение движений языка вследствие глубокой инфильтрации, а также обструкция дыхательных путей.

17. **Каким образом новообразования полости рта и глотки вызывают боль в ипсилатеральном ухе?**
Оталгия носит иррадиирующий характер, распространяется из глотки по пути IX и X пар черепных нервов, которые в том числе обеспечивают чувствительную иннервацию уха. Язык и дно полости рта иннервируются язычной ветвью нижнечелюстного нерва. Нижнечелюстной нерв также обеспечивает чувствительную иннервацию наружного слухового прохода, барабанной перепонки, височно-нижнечелюстного сустава через ушно-височный нерв (*n. auriculotemporalis*). У некоторых пациентов ощущение боли в ухе гораздо более выраженное, чем ощущения со стороны полости рта и глотки.

18. **Почему необходимо быть осторожным при наличии у 55-летнего курильщика диагноза «боковая киста шеи»?**
Опухоли ротоглотки очень часто проявляются кистоподобными метастазами в лимфатические узлы шеи. Как правило, локализация таких метастазов совпадает с локализацией боковых кист шеи. Такие кистозные метастазы могут иметь тонкую стенку и быть заполненными серозной жидкостью, так же как боковые кисты шеи. Мы не можем всегда полагаться на пункцию в качестве диагностики, так как жидкость, полученная из любых новообразований шеи, может выглядеть одинаково при микроскопии — плоские клетки и клеточный мусор могут быть обнаружены как в жидкости из злокачественного метастаза, так и в кистозном содержимом. Хотя возможно, что врожденная аномалия проявилась у пациента в позднем возрасте, это является нечастым сценарием, и следует воспринимать кистозное образование как рак, пока не доказано обратное.

19. **Встречаемость многих злокачественных опухолей головы и шеи в США медленно снижается последнее время. Тем не менее частота рака ротоглотки заметно растет. С чем это связано?**
Распространение рака ротоглотки, ассоциированного с ВПЧ, катастрофически выросло в США и некоторых европейских странах. С конца 1990-х — начала 2000-х годов ВПЧ вышел на передний план в обсуждениях плоскоклеточной карциномы ро-

тоглотки. Основные места возникновения опухолей, связанных с ВПЧ, — это нёбные миндалины и корень языка. В целом прогноз относительно плоскоклеточной карциномы, ассоциированной с ВПЧ, заметно благоприятнее, чем при ВПЧ-негативном раке, и многие исследования направлены на определение причин такой разницы.

20. Какой подтип ВПЧ, как считается, наиболее опасен в плане ассоциации со злокачественными образованиями ротоглотки?

ВПЧ 16-го типа наиболее часто ассоциирован с плоскоклеточной карциномой ротоглотки. Типы 18, 31 и 33 также имеют высокий риск ассоциации, но на самом деле не так часто встречаются при раке ротоглотки. Гиперпродукция протеина p16 может быть оценена путем иммуногистохимического анализа и часто используется в качестве маркера для ВПЧ-позитивных опухолей.

21. Каким образом ВПЧ вызывает рак ротоглотки?

Вирусные белки E6 и E7 вызывают инактивацию/деградацию опухолесупрессирующего гена *p53*, что позволяет опухолевым клеткам миновать основные точки клеточного цикла и продолжать реплицировать.

22. Чем отличаются пациенты с раком ротоглотки от таковых 30 лет назад?

Мы чаще встречаем рак ротоглотки у молодых пациентов (40–50 лет) с короткой историей курения либо отсутствием оной. Конкретно говоря, распространенность растет среди белого мужского населения (хотя распространенность среди женщин также увеличивается). Это типичный пациент с ВПЧ-ассоциированным раком ротоглотки. ВПЧ-ассоциированные опухоли сопровождаются ранними регионарными метастазами, но такие пациенты, как замечено, имеют в целом лучший прогноз, чем с ВПЧ-негативной опухолью. Предлагается включить ВПЧ-статус в информацию о стадии опухоли и пересмотреть существующие классификации.

23. В чем отличие лечения плоскоклеточной карциномы полости рта от лечения плоскоклеточной карциномы ротоглотки?

В то время как рекомендацией по лечению рака полости рта является хирургическое удаление, рак ротоглотки очень часто лечится лучевой терапией в сочетании с химиотерапией или без нее. Основываясь первоначально на исследованиях 1990–2000-х годов относительно органосохраняющей терапии рака гортани, показавших одинаковые результаты для терапевтического лечения и ларингэктомии, последующие работы накопили доказательства, что нехирургическое лечение рака ротоглотки дает те же результаты, что и удаление с последующей лучевой терапией при гораздо меньшей смертности. Таким образом, в последние 30 лет лучевая терапия стала стандартом лечения опухолей ротоглотки. С развитием техники, обеспечивающей малоинвазивный доступ в ротоглотку, тактика хирургического лечения пересматривается и требует дальнейшего изучения.

24. Опишите две техники малоинвазивного доступа к ротоглотке.

При использовании описанных далее техник хирург имеет возможность получить трансоральный доступ к ротоглотке для резекции опухоли.

- **Трансоральная углекислотная лазерная микрохирургия.** Описанная еще в 1970-х годах, эта техника первоначально использовалась для хирургии гортани и в последующем стала применяться при опухолях рото- и гортаноглотки. Используются различные типы ларингоскопов для обеспечения доступа в ротоглотку и получения наилучшего изображения опухоли. Углекислотный лазер применяется для разреза и коагуляции. Методика обычно ограничена углом обзора — визуализируемые структуры находятся прямо перед ларингоскопом, и там же располагается

и движется исключительно по прямой линии лазер (хотя использование фиброволокна позволяет добиться в ряде случаев воздействия под некоторым углом).

- **Трансоральная роботоассистируемая хирургия.** При этой технике, предложенной в 2005 г., хирург находится за удаленным пультом управления и с помощью роботизированных манипуляторов, расположенных в полости рта пациента, проводит диссекцию. Эндоскопы с углом обзора 0 и 30°, а также бинокулярная эндоскопия высокого разрешения используются для улучшенной визуализации. Манипуляторы робота могут быть оснащены различными щипцами, каутеризирующими или режущими инструментами (включая лазерное волокно). Данная техника распространяется все больше для доступа в ротоглотку.

25. Каким образом наличие метастазов в шейные лимфатические узлы влияет в целом на прогноз рака полости рта и ротоглотки?

Метастазы в шейные лимфатические узлы связаны с более неблагоприятным прогнозом и уровнем выживаемости ниже на 50% по сравнению с пациентами, избежавшими метастазирования.

Список литературы

Bernier J., Domenge C., Ozsahin M. et al. Postoperative irradiation with or without concomitant chemotherapy for locally advanced head and neck cancer // N. Engl. J. Med. 2004. N 350. P. 1045.

Byers R.M., Weber R.S., Andrews T. et al. Frequency and therapeutic implications of "skip metastases" in the neck from squamous cell carcinoma of the oral tongue // Head. Neck. 1997. N 19. P. 14.

Chaturvedi A.K., Engels E.A., Pfeiffer R.M. et al. Human papillomavirus and rising oropharyngeal cancer incidence in the United States // J. Clin. Oncol. 2011. N 29. P. 4294.

Cooper J.S., Pajak T.F., Forastiere A.A. et al. Postoperative concurrent radiotherapy and chemotherapy for high-risk squamous-cell carcinoma of the head and neck // N. Engl. J. Med. 2004. N 350. P. 1937.

Edge S., Byrd D.R., Compton C.C. et al. AJCC Cancer Staging Manual. 7th ed. New York : Springer, 2010.

Holsinger F.C., Sweeney A.D., Jantharapattana K. et al. The emergence of endoscopic head and neck surgery // Curr. Oncol. Rep. 2010. N 12. P. 216.

Huang S.H., Hwang D., Lockwood G. et al. Predictive value of tumor thickness for cervical lymph node involvement in squamous cell carcinoma of the oral cavity: a meta-analysis of reported studies // Cancer. 2009. N 115. P. 1489.

Liang X.H., Lewis J., Foote R. et al. Prevalence and significance of human papillomavirus in oral tongue cancer: the Mayo Clinic experience // J. Oral Maxillofac. Surg. 2008. N 66. P. 1875.

Machado J., Reiss P.P., Zhang T. et al. Low prevalence of human papillomavirus in oral cavity carcinomas // Head. Neck. Oncol. 2011. N 12. P. 2.

Monroe M.M., Gross N.D. Management of the clinical node-negative neck in early-stage oral cavity squamous cell carcinoma // Otolaryngol. Clin. N. Am. 2012. N 45. P. 1181.

Myers E.M., Suen J.Y., Myers J.N. et al. Cancer of the Head and Neck. 4th ed. Philadelphia : Saunders, 2003.

Shah J.P., Patel S.G., Singh B. Jatin Shah's Head and Neck Surgery and Oncology. 4th ed. Philadelphia : Mosby, Elsevier, 2012.

Zafereo M.E. Evaluation and staging of squamous cell carcinoma of the oral cavity and oropharynx — limitations despite technological breakthroughs // Otolaryngol. Clin. N. Am. 2013. N 46. P. 599.

РАК ГОРТАНОГЛОТКИ, ГОРТАНИ И ПИЩЕВОДА

Марсия Эустакио, Крейг Кветтлбаум

КЛЮЧЕВЫЕ МОМЕНТЫ

1. Наиболее часто поражаемым местом при ларингеальном раке является область голосовой щели.
2. Рак у курильщиков развивается приблизительно в 20 раз чаще, чем у некурящих. Курение и употребление алкоголя являются синергетическими факторами риска развития рака гортани.
3. Органосохраняющая хирургия и лучевая терапия являются методами выбора на ранних стадиях рака гортани с целью сохранения голоса.
4. Надскладочный отдел имеет билатеральный лимфодренаж.
5. Рак гортаноглотки имеет неблагоприятный прогноз и обычно обнаруживается на более поздней стадии, чем рак гортани.

Важно

1. Курение в процессе лечения рака гортани повышает вероятность неудачи и рецидива.
2. Хирургия и лучевая терапия имеют одинаково хорошие результаты при лечении ранней плоскоклеточной карциномы гортани.
3. Неподвижная голосовая складка всегда является обоснованием для поиска причины и может быть важна при определении стадии плоскоклеточной карциномы гортани и гортаноглотки.
4. По крайней мере один перстнечерпаловидный сустав должен быть сохранен при щадящей хирургии гортани.
5. Для рака гортаноглотки характерны частое подслизистое распространение и более худший прогноз, чем у рака гортани.

ВОПРОСЫ

1. **Опишите основные анатомические отделы гортани.**

   В вертикальном направлении гортань подразделяется на три области: надскладочную, область голосовой щели и подскладочную. Эти три отдела являются отражением эмбрионального развития. Надскладочное пространство может быть представлено как трехмерное пространство, содержащее надгортанник, черпалонадгортанные складки, черпаловидные хрящи, гортанные желудочки и ложные голосовые складки. Оно продолжается от верхней поверхности надгортанника и верхнего края черпалонадгортанных складок до горизонтальной плоскости, проходящей через латеральные границы желудочков и верхнюю поверхность истинных голосовых складок. Надскладочное пространство имеет билатеральный лимфатический отток в верхние и средние яремные лимфатические узлы. Зона голосовой щели начинается от верхней поверхности истинных голосовых складок и продолжается вниз на 1 см. Она ограничена латерально щитовидным хрящом и содержит переднюю и заднюю комиссуры. Сами истинные голосовые складки имеют бедную лимфатическую систему, следовательно, для лимфатической диссеминации необходима глубокая инвазия. Подскладочное пространство начинается от нижней границы голосовой

щели (1 см от голосовых складок) и продолжается до нижнего края перстневидного хряща.

2. **В каких отделах гортани чаще возникает рак?**
Рак гортани наиболее часто развивается в области голосовой щели (60%). За ней следует надскладочное пространство (35%) и подскладочное пространство (2%). Оставшиеся 3% приходятся на опухоли, вовлекающие несколько отделов. Подавляющее большинство злокачественных опухолей области голосовой щели (95%) развивается на истинных голосовых складках. Благодаря естественным барьерам, а также раннему обнаружению заметных симптомов рак гортани часто ограничен одной гортанью на момент диагностирования (60% случаев).

3. **Насколько часто возникает рак гортани?**
Рак гортани является вторым по частоте среди злокачественных опухолей головы и шеи (после рака полости рта/ротоглотки). В настоящее время в США выявляется более 12 тыс. новых случаев ежегодно. Треть этих пациентов умирает от данного заболевания. Число новых случаев сокращается примерно на 2–3% ежегодно вследствие снижения распространения курения. Рак гортани в 3,8 раза чаще возникает у мужчин, хотя данное соотношение меняется в последнее время ввиду увеличения доли курящих женщин.

4. **Что является факторами риска возникновения рака гортани?**
Табак и алкоголь являются основными факторами риска возникновения рака гортани. Риск прямо пропорционален длительности и активности их потребления. Курение и употребление алкоголя — факторы риска, усиливающие друг друга, а не просто дополняющие. Уровень риска медленно снижается после прекращения употребления, но не возвращается к базовому уровню в течение 20 лет. Пациенты, продолжающие курить в процессе лечения, имеют больший риск рецидива и возникновения вторичных опухолей. Данные о том, что гастрофарингеальный рефлюкс является фактором риска, представляются спорными, хотя определенные причинно-следственные связи еще предстоит установить.

5. **Какой тип рака обнаруживается в гортани?**
Плоскоклеточная карцинома является наиболее частым типом злокачественной опухоли, обнаруживаемой в гортани, и составляет более 95%. Вариации этого заболевания включают веррукозную карциному (2–4%) и карциному из веретеновидных клеток. Веррукозная карцинома имеет благоприятный прогноз, тогда как карцинома из веретеновидных клеток носит агрессивный характер. Оба подтипа лечатся обычно хирургически.
Менее частые неэпителиальные опухоли включают аденокистозную карциному, мукоэпидермоидную опухоль, саркому (фибросаркому, хондросаркому, липосаркому), нейроэндокринные опухоли (параганглиому, карциноид), поражения прилежащих отделов (опухоль щитовидной железы) и метастатические поражения.

6. **Как может выглядеть пациент с раком гортани?**
Симптомами могут быть осиплость, дисфагия, одинофагия, оталгия, снижение массы тела, объемное образование шеи. Опухоли голосовой щели обычно рано проявляются осиплостью, тогда как обструкция дыхательных путей и кровохарканье являются поздними симптомами. Рак надголосового пространства часто представлен дисфагией и одинофагией. Оталгия может быть следствием распространения в глотку. Осиплость возникает при распространении процесса в область голосовой щели или вовлечения черпаловидных хрящей. Опухоли надголосового пространства обычно

выявляются поздно, так как указанные симптомы возникают при распространении опухоли за пределы зоны возникновения. Карциномы подголосового пространства проявляются признаками и симптомами ранней обструкции воздухоносных путей (двухфазное стридорозное дыхание).

7. Опишите обследование пациента с раком гортани.

Опрос и общий осмотр должны быть направлены на поиск таких симптомов, как одышка, стридор, дисфагия, одинофагия, отталгия, снижение массы тела и осиплость. Особое внимание следует уделить наличию факторов риска, в первую очередь курению, употреблению алкоголя и опухолевому анамнезу. Важно оценить общий соматический статус и состояние здоровья в целом, так как это играет ключевую роль в выборе варианта лечения. Обследование головы и шеи должно включать тщательный осмотр и пальпацию полости рта, ротоглотки и мягких тканей шеи. При ларингоскопии должна производиться оценка всех патологических изменений с точки зрения их расположения, размера, экзофитного или эндофитного роста, подвижности голосовых складок и проходимости дыхательных путей.

Во всех случаях, помимо первичной опухоли T1 в области голосовой щели, должна быть проведена дополнительная лучевая диагностика, нацеленная на оценку распространения процесса и наличия метастазирования. Наиболее часто используемым методом является КТ шеи с контрастированием. МРТ также может быть полезна ввиду своей высокой чувствительности в выявлении вовлечения в процесс мягких тканей и хрящей. ПЭТ помогает при поиске метастазов на поздних стадиях опухоли. Эндоскопическое исследование должно сопровождаться прямым осмотром опухоли, пальпацией и забором участков ткани. В определенных случаях показано обеспечение стабильной проходимости дыхательных путей.

8. В чем заключается значимость неподвижной голосовой складки?

Фиксированная или парализованная голосовая складка предстает неподвижной при осмотре и может быть связана с осиплостью или затруднением дыхания. Складка может быть неподвижной в нескольких случаях, включающих блокирующее механическое действие опухолевых масс, вовлечение перстнечерпаловидного сочленения или возвратного гортанного нерва. Паралич голосовой складки автоматически повышает стадию рака до T3, в отличие от частичного нарушения подвижности и пареза, характерных для стадии T2.

9. Какие мембранозные структуры помогают предотвратить распространение рака за пределы гортани?

Предотвратить распространение рака за пределы гортани помогают две фиброэластические мембраны. Эластический конус поддерживает голосовые складки и продолжается от перстневидного хряща до голосовых связок (*ligg. vocale*). Это нижняя часть эластической мембраны гортани. Четырехугольная мембрана начинается кверху от боковых краев надгортанника и продолжается книзу до ложных голосовых складок. Это верхняя часть эластической мембраны гортани. Четырехугольная мембрана и эластический конус разделены гортанными желудочками и формируют медиальную границу окологолосового пространства (рис. 13.1).

10. Опишите пути местного распространения и метастазирования в лимфатические узлы рака различных отделов гортани.

Рак гортани может распространяться как за счет непосредственного прорастания, так и за счет метастазирования через лимфатическую систему. Прорастание может происходить в направлении окологолосового пространства, представляющее собой

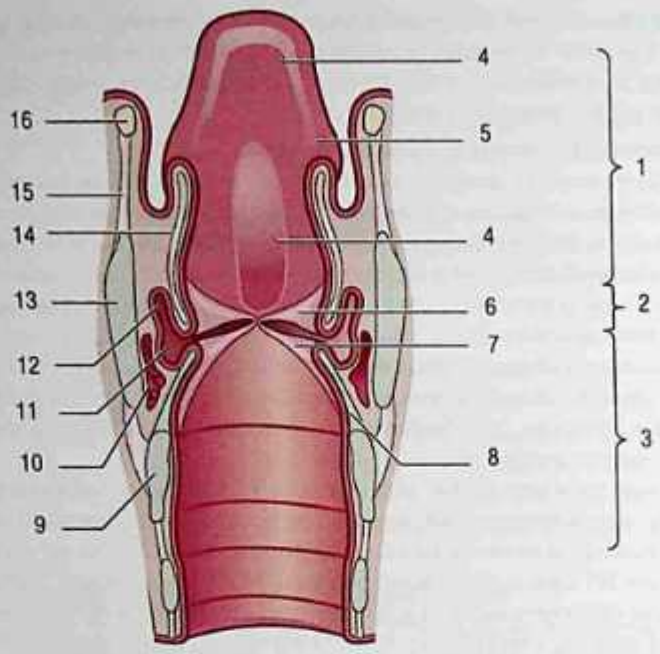

Рис. 13.1. Внутренний вид гортани во фронтальной плоскости с четырехугольной мембраной и эластическим конусом: 1 — надглоточное пространство; 2 — глоточное пространство; 3 — подглоточное пространство; 4 — надгортанник; 5 — черпалонадгортанная складка; 6 — вестибулярная складка; 7 — голосовая складка; 8 — эластический конус гортани; 9 — перстневидный хрящ; 10 — щиточерпаловидная мышца; 11 — гортанный желудочек; 12 — гортанный мешочек; 13 — щитовидный хрящ; 14 — четырехугольная мембрана; 15 — щитоподъязычная мембрана; 16 — подъязычная кость, большой рог. *Источник*: B.I. Bogart и соавт. (2007)

заполненное клетчаткой пространство медиально от эластического конуса и четырехугольной мембраны. Прорастание также может быть направлено латерально через щитоподъязычную мембрану и пластинку щитовидного хряща либо кзади в слизистую грушевидных синусов. Вовлечение окологолосового пространства повышает стадию опухолевого процесса до Т3. Преднадгортанниковое пространство заполнено клетчаткой и ограничено сверху подъязычно-надгортанной складкой, спереди — щитоподъязычной мембраной и щитовидным хрящом, сзади — надгортанником и щитонадгортанной мембраной. Это пространство продолжается латерально в окологолосовое пространство. Рак голосовой щели может прорастать через переднюю комиссуру в щитовидный хрящ и через надгортанник в преднадгортанниковое пространство. Возможно также распространение рака путем метастазирования в лимфатические узлы. Лимфатический отток из надголосового отдела следует путем верхней гортанной артерии и осуществляется в верхние и медиальные яремные лимфатические узлы 2-го и 3-го уровней. Билатеральный лимфатический отток позволяет раку распространятся как в ипсилатеральные, так и в контралатеральные лимфатические узлы. Частота метастазирования варьирует от 0 до 57% в зависимости от стадии первичной опухоли. Значимый лимфатический отток из области голосовой щели отсутствует. Частота метастазирования для рака данной локализации менее 10%. Рак подскладоч-

ного отдела прорастает через перстнещитовидную мембрану и вовлекает в процесс латеральные паратрахеальные и шейные лимфатические узлы, а также медиальный преларингеальный узел. Богатым лимфотоком обладает и область позади перстневидного хряща.

11. Какие стадии карциномы гортани выделяют?

Рак гортани описывается с использованием классификации по системе TNM. Стадии выделяют в соответствии с распространением опухоли в надголосовом, подголосовом пространствах и области голосовой щели. Классификация по степени вовлечения регионарных лимфатических узлов и наличию дистантных метастазов сходна с таковыми для других опухолей головы и шеи (табл. 13.1).

Таблица 13.1. Стадии опухоли

Область локализации	Стадия	Описание
Надголосовое пространство	T1	Ограничена одним участком с нормальной подвижностью голосовых складок
	T2	Прорастает в слизистую оболочку надголосового отдела или области голосовой щели без нарушения подвижности гортани
	T3	Ограничена гортанью в сочетании с нарушением подвижности голосовых складок и/или прорастанием в позадиперстневидную область, окологолосовое пространство и/или эрозией внутренней пластинки щитовидного хряща
	T4a	Прорастает в щитовидный хрящ и/или другие ткани за пределами гортани
	T4b	Прорастает в предпозвоночниковое пространство, захватывает сонную артерию, прорастает в структуры средостения
Голосовая щель	T1a	Ограничена одной голосовой складкой
	T1b	Вовлекает обе голосовых складки
	T2	Выступает в надголосовой или подголосовой отделы и ухудшает подвижность голосовых складок
	T3	Ограничена пространством гортани, нарушает подвижность голосовых складок, вовлекает внутреннюю пластинку хрящей
	T4a	Прорастает в щитовидный хрящ и/или другие ткани за пределами гортани
	T4b	Прорастает в предпозвоночниковое пространство, захватывает сонную артерию, прорастает в структуры средостения
Подголосовой отдел	T1	Ограничена подголосовым пространством
	T2	Распространяется на голосовые складки с их нормальной или нарушенной подвижностью
	T3	Ограничена пространством гортани с нарушением подвижности голосовых складок
	T4a	Прорастает в перстневидный или щитовидный хрящи и/или другие ткани за пределами гортани
	T4b	Прорастает в предпозвоночниковое пространство, захватывает сонную артерию, прорастает в структуры средостения

12. Каково лечение рака гортани?

Для выбора приемлемого лечения важно определить общее функциональное состояние пациента, локализацию рака и его стадии. Ранние формы рака, определяемые

обычно как стадии T1 и T2, чаще требуют применения одного метода лечения. Лучевая терапия и хирургическое удаление опухоли являются эквивалентами в плане окончательного излечивания и выживаемости, что подтверждено статистически. Рак гортани на стадиях T3 и T4 требует комбинированного лечения. Для крупных опухолей это может означать щадящую ограниченную хирургию в ряде случаев либо тотальную ларингэктомию с послеоперационной лучевой терапией и возможной химиотерапией. Эксперты рекомендуют сочетание химиотерапии и лучевой терапии как первичное лечение при сложных случаях рака.

13. Каковы возможности хирургии рака гортани на ранних стадиях?

Многие варианты рака гортани на ранних стадиях могут быть излечены при использовании ограниченной хирургии с хорошими показателями эффективности. Традиционная хирургическая резекция подразумевает открытый доступ, но в настоящее время гораздо чаще применяются трансоральная робот-ассистированная хирургия и трансоральная лазерная хирургия. Поражения на стадиях T1 и T2 обычно хорошо поддаются хирургическому лечению, но важно учитывать локализацию опухоли и наличие экзофитного или эндофитного роста. Экзофитные опухоли, располагающиеся в средней трети голосовых складок или на надгортаннике, гораздо проще поддаются удалению, чем эндофитные опухоли, локализующиеся, например, рядом с черпаловидными хрящами или передней комиссурой. Противопоказания к ограниченной щадящей хирургии гортани включают распространение более чем на 5 мм в подскладочном пространстве, распространение в пространство позади перстневидного хряща, вовлечение основания языка или грушевидного синуса, поражение хрящей, двустороннюю фиксацию голосовых складок или двустороннее вовлечение черпаловидных хрящей. Опухоль голосовой щели стадии T1a возможно излечить путем хордэктомии, тогда как большие по размеру опухоли стадий T1 и T2 могут потребовать парциальной вертикальной ларингэктомии открытым или трансоральным доступом. Опухоли надскладочного отдела в стадиях T1 и T2 могут потребовать надскладочную (горизонтальную) ларингэктомию или надперстневидную частичную ларингэктомию через открытый либо трансоральный доступ.

14. В чем разница между горизонтальной гемиларингэктомией и вертикальной парциальной ларингэктомией?

В обоих случаях резекция должна быть достаточной в онкологическом плане с сохранением по крайней мере одного перстнечерпаловидного комплекса (перстневидного хряща, одного черпаловидного хряща, ассоциированной мускулатуры, верхнего и возвратного гортанных нервов). Горизонтальная гемиларингэктомия, или надскладочная ларингэктомия, показана при ранних T1-, T2- или выборочных T3-стадиях опухоли надскладочного отдела, которая не вовлекает истинные голосовые складки или связанные с ними хрящи. При открытой операции удаляются структуры надголосового пространства, но щадятся голосовые складки и черпаловидные хрящи. Голос и глотание обычно остаются удовлетворительными. Если опухоль вовлекает одну голосовую складку или перстнечерпаловидный сустав, должна быть выполнена надперстневидная ларингэктомия. При этом один перстнечерпаловидный сустав остается интактным и удаляется часть щитовидного хряща. Вертикальная парциальная ларингэктомия, или гемиларингэктомия, показана при T1-, T2- и некоторых T3-стадиях опухоли, локализующейся в области голосовой щели (не вовлекающей комиссуры или прилегающие хрящи). При этом производится удаление ипсилатеральных

истинной голосовой складки, ложной голосовой складки, желудочка и прилежащего щитовидного хряща.

15. Каким отделам гортаноглотки должно быть уделено особое внимание ввиду онкологической настороженности?

- *Грушевидный синус* является нижним пределом гортаноглотки. Обычно выделяют переднюю, латеральную, заднюю и апикальную стенки. Медиально грушевидный синус ограничен гортанью, черпалонадгортанными складками, черпаловидными и перстневидным хрящами. Грушевидный синус — типичное место в гортаноглотке для возникновения рака (65–75%). Рак может расти из этой зоны в подголосовое пространство, щитовидный хрящ, область позади перстневидного хряща, перстнечерпаловидное сочленение. Трое из четырех пациентов с раком гортаноглотки в пределах грушевидного синуса имеют регионарные метастазы, обусловливающие плохой прогноз.
- *Позадиперстневидное пространство* охватывает зону от задней части черпаловидных хрящей до входа в пищевод, кпереди от задней стенки глотки. Рак, располагающийся здесь, может напрямую захватывать перстневидный хрящ, а также вовлекать возвратный гортанный нерв, распространяясь латерально в область трахеопищеводного углубления.
- *Задняя стенка глотки* продолжается от уровня подъязычной кости до перстноглоточной мышцы, которая служит границей перехода глотки в шейный отдел пищевода. Распространение опухоли в позадиглоточное пространство может привести к вовлечению в процесс превертебральных тканей.

16. Какие голосовые возможности будут доступны пациенту после тотальной ларингэктомии?

Сразу после операции все пациенты должны быть обеспечены письменными принадлежностями или набором картинок, которые помогут им в общении в период нахождения в больнице. В последующем реабилитационном периоде наиболее часто используемыми способами голосообразования являются элекрогортань, пищеводный голос и трахеопищеводный протез. Элекрогортань — самый распространенный способ формирования голоса после ларингэктомии. Это недорогое устройство проще в применении, чем другие голосовые техники. Оно использует вызываемые пациентом вибрации глотки для создания механического голоса. Недостатками являются необходимость наличия независимого источника питания, сложности понимания речи окружающими (в частности, при разговоре по телефону), необходимость ношения устройства. Пищеводный голос — еще один вариант голосообразования с хорошим качеством воспроизводимого звука в ряде случаев, но достаточно сложным для освоения. Он требует много терпения и практики, но не нуждается в дополнительном оборудовании и экипировке. Кроме того, другим частым методом обеспечения голоса является установка трахеопищеводного протеза. Этот метод позволяет выдыхаемому через трахеостому воздуху попадать в пищевод через хирургически сформированную трахеопищеводную фистулу, что позволяет добиться гораздо более натурального голоса. Создание такой фистулы может быть осложнено последствиями травмы окружающих тканей. Она часто накладывается одномоментно с ларингэктомией либо в варианте дополнительного вмешательства по завершении процесса выздоровления. Затруднения в достижении успеха могут быть связаны с возникновением спазма глоточного констриктора и повышением риска аспирации. Для эффективного использования данной методики необходима практика и занятия с фониатором. Сам протез может быть дорогостоящим, требующим определенных навыков, должен регулярно извлекаться и очищаться.

17. Каков прогноз рака гортаноглотки и гортани? Улучшился ли он за последние годы?

Выживаемость пациентов с раком гортани не возросла за последние несколько десятилетий. Лишь ранние стадии рака голосовой щели имеют благоприятный прогноз. За указанный период отмечается небольшое повышение выживаемости при раке гортаноглотки. К сожалению, большинство злокачественных опухолей гортаноглотки и гортани выявляются на поздних стадиях и потому имеют низкие показатели выживаемости (табл. 13.2).

Таблица 13.2. Данные о выживаемости при раке гортаноглотки и гортани

Область локализации	Стадия	Пятилетняя выживаемость, %
Надголосовое пространство	I	59
	II	59
	III	53
	IV	34
Подголосовое пространство	I	65
	II	56
	III	47
	IV	32
Голосовая щель	I	90
	II	74
	III	56
	IV	44
Гортаноглотка	I	53
	II	39
	III	36
	IV	24

Примечание: данные Американского объединенного комитета по раку (American Joint Committee on Cancer). *Источник*: Larynx... (2010).

18. Каковы факторы риска возникновения рака пищевода?

Основными факторами риска для плоскоклеточной карциномы пищевода являются курение и злоупотребление алкоголем. К дополнительным факторам относятся низкий социально-экономический статус, отсутствие в рационе фруктов и овощей, обильное потребление горячего чая и курение кальяна. Повышенный риск возникновения аденокарциномы также демонстрируют курильщики, при этом потребление алкоголя не выделяется в качестве отдельного фактора. Основным фактором риска возникновения аденокарциномы считается дисплазия [пищевод Барретта (Barrett)] как результат ГЭРБ. Утверждается, что избыточная масса тела ответственна за увеличение риска возникновения эзофагиальной аденокарциномы по причине повышения тяжести течения ГЭРБ.

19. Какие типы рака пищевода наиболее характерны для разных его отделов?

Рак пищевода является относительно редкой злокачественной опухолью, что обусловливает его неблагоприятный прогноз. Наиболее распространенным в мире типом эзофагиального рака является плоскоклеточная карцинома, что также было характерно для США. Но за последние 40 лет эпидемиология изменилась, и более 70% новых случаев составляет аденокарцинома. Пищевод можно подразделить на проксимальную, среднюю и дистальную трети. Аденокарцинома наиболее часто

обнаруживается в дистальной трети, тогда как плоскоклеточная карцинома может быть найдена на протяжении всей длины пищевода, но в особенности в верхних 2/3.

ОБСУЖДЕНИЕ

20. Какова лечебная тактика на ранних стадиях рака области голосовой щели?

Как лучевая терапия, так и щадящая хирургия демонстрируют хорошие и идентичные результаты. Решение тем не менее часто обусловлено предпочтениями самого пациента. Преимущества хирургии включают одномоментность лечения, гистологическое подтверждение удаления опухоли в пределах здоровых тканей и возможность снижения интенсивности последующей лучевой терапии, если таковая потребуется. Лучевая терапия предлагает альтернативу хирургическому вмешательству и в целом лучшие результаты сохранения голосовой функции по сравнению с открытыми вмешательствами или опухолями, поражающими всю толщину голосовой складки. Недостатками облучения являются длительность лечебного процесса, высокая стоимость, вероятность рецидива. Важно помнить, что стадии T1–T2 «раннего рака гортани» охватывают широкий диапазон опухолей. Каждый случай должен быть всесторонне оценен с точки зрения выбора хирургической резекции или лучевой терапии, их возможных вреда и пользы.

21. Какова тактика при отсутствии данных о метастазах в лимфатические узлы шеи (N0) при раке гортани?

Лечебная тактика в таком случае включает динамическое наблюдение, элективную шейную диссекцию или лучевую терапию. При принятии решения относительно плана лечения должны быть учтены локализация первичной опухоли и предшествующее лечение. При опухолях голосовой щели, которые не имеют распространения в надголосовой отдел, дополнительные действия в отношении шеи не требуются, так как лимфатический отток из данной области незначительный. Для опухолей голосовой щели, осложненных прорастанием в надголосовой отдел, либо первичных опухолей надголосового отдела в стадии T2 или выше необходимость дополнительного вмешательства в области шеи является предметом споров. Рандомизированные контролируемые исследования, посвященные данному вопросу, отсутствуют, а литературные данные имеют ретроспективный характер. В случае рецидива рака гортани после курса лучевой терапии, если отсутствуют клинические данные о наличии шейных метастазов, дополнительное воздействие в области шеи также достоверно не обосновано. Выполнение диссекции шеи в данном случае может привести к дополнительным послеоперационным осложнениям.

Список литературы

American Cancer Society statistics on laryngeal and hypopharyngeal cancer, 2014. URL: https://www.cancer.org/cancer/laryngealandhypopharyngealcancer/detailedguide (date of access: 09.02.2014).

Armstrong W.B., Vokes D.E., Maisel R.H. Malignant tumors of the larynx / Flint P. et al. Cummings Otolaryngology: Head & Neck Surgery. 5th ed. Philadelphia : Mosby, 2010. P. 1482.

Bogart B.I., Ort V. Elsevier's Integrated Anatomy and Embryology. Philadelphia : Elsevier, 2007.

Flint P.W. Minimally invasive techniques for management of early glottic cancer // Otolaryngol. Clin. North Am. 2002. N 35. P. 1055–1066.

Forastiere A., Koch W., Trotti A. et al. Head and neck cancer // N. Engl. J. Med. 2001. N 345. P. 1890–1900.

Gilbert J., Forastiere A.A. Organ preservation trials for laryngeal cancer // Otolaryngol. Clin. North Am. 2002. N 35. P. 1035–1054.

Goudakos J.K., Markou K., Nikolaou A. et al. Management of the clinically negative neck (N0) of supraglottic laryngeal carcinoma: a systematic review // EJSO. 2008. N 35. P. 223–229.

Larynx. In AJCC Cancer Staging Manual. 7th ed. New York : Springer, 2010. P. 41–49.

Redaelli de Zinis L.O., Nicolai P., Tomenzoli D. et al. The distribution of lymph node metastases in supraglottic squamous cell carcinoma: Therapeutic implications // Head. Neck. 2002. N 24. P. 913–920.

Talamini R., Bosetti C., La Vecchia C. et al. Combined effect of tobacco and alcohol on laryngeal cancer risk: a case-control study // Cancer Causes Control. 2002. N 13. P. 957–964.

Tufano R.P. Organ preservation surgery for laryngeal cancer // Otolaryngol. Clin. North Am. 2002. N 35. P. 1067–1080.

Zhang Y. Epidemiology of esophageal cancer // World J. Gastroenterol. 2013. Vol. 19, N 34. P. 5598–5608.

ЗАБОЛЕВАНИЯ СЛЮННЫХ ЖЕЛЕЗ

Мофинфолю Сокоя, Тед Х. Лим

ГЛАВА 14

КЛЮЧЕВЫЕ МОМЕНТЫ

1. Важно знать различные способы идентификации лицевого нерва во время операций на околоушной слюнной железе и уметь использовать их в комбинации.
2. Не все объемные образования околоушных слюнных желез являются первичными опухолями. Возможность метастазирования в околоушную слюнную железу должно учитываться при проведении дифференциальной диагностики новообразований.
3. Хирургические вмешательства на околоушных слюнных железах должны проводиться в отсутствие нейромышечной блокады (миорелаксации), что позволит выявить раздражение лицевого нерва в процессе его диссекции.

Важно

1. Эпидемический паротит (свинка) может возникнуть у вакцинированных детей.
2. Для оценки объемных новообразований слюнных желез и определения их природы должны быть проведены тонкоигольная аспирационная пункционная биопсия (ТАПБ) и УЗИ.
3. Наиболее частой доброкачественной опухолью слюнных желез является плеоморфная аденома.
4. Наиболее частой злокачественной опухолью слюнных желез является мукоэпидермоидная опухоль.
5. У пациентов, имеющих кистозные образования в околоушной слюнной железе, важно произвести диагностику ВИЧ.

ВОПРОСЫ

1. **Опишите анатомию околоушной слюнной железы, включая окружающие структуры, кровообращение и иннервацию.**
   - Околоушная слюнная железа (рис. 14.1) располагается на боковой поверхности лица, ограничена спереди и медиально жевательной мышцей, скуловой дугой сверху, хрящом козелка ушной раковины и грудино-ключично-сосцевидной мышцей сзади и ветвью нижней челюсти и грудино-ключично-сосцевидной мышцей снизу.
   - Наружная сонная артерия лежит медиально от околоушной слюнной железы, отходящие от нее верхнечелюстная артерия и поверхностная височная артерия проходят через толщу железы. Венозный отток включает верхнечелюстную и поверхностную височную вены, которые формируют ретромандибулярную вену, впадающую в наружную яремную вену посредством задней лицевой вены.
   - Стенонов проток проходит поверхностно от жевательной мышцы и проникает в слизистую оболочку полости рта напротив второго верхнего моляра.
   - Парасимпатическая секреторная иннервация осуществляется через языкоглоточный нерв.
2. **Опишите анатомию поднижнечелюстной слюнной железы.**
   Железа располагается под нижней челюстью в поднижнечелюстном треугольнике. Этот треугольник ограничен передним и задним брюшками двубрюшной мышцы

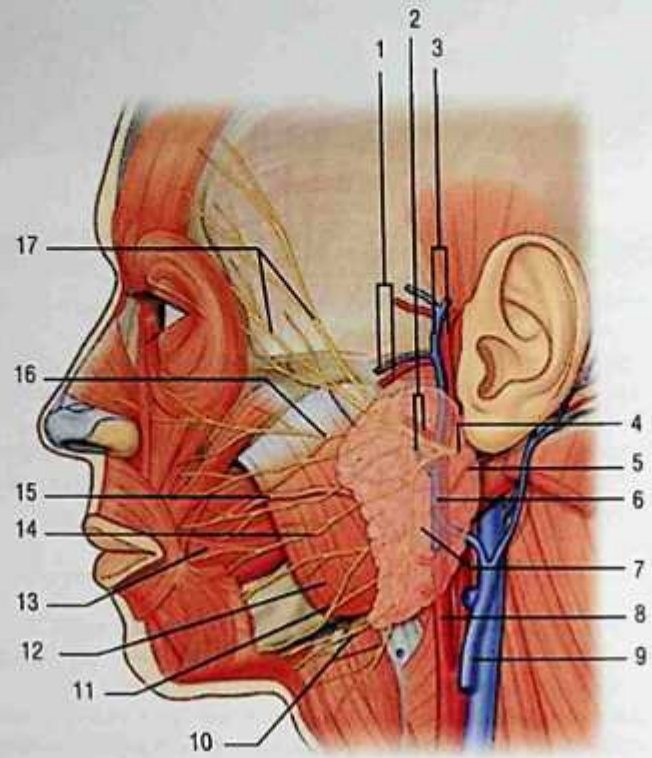

Рис. 14.1. Анатомия слюнной железы и окружающих структур: 1 — поперечные артерия и вена лица; 2 — верхнечелюстные артерия и вена; 3 — поверхностные височные артерия и вена; 4 — лицевой нерв (VII пара черепных нервов); 5 — задняя ушная артерия; 6 — зачелюстная вена; 7 — околоушная слюнная железа; 8 — наружная сонная артерия; 9 — наружная яремная вена; 10 — шейная ветвь; 11 — краевые нижнечелюстные ветви; 12 — жевательная мышца; 13 — щечная мышца; 14 — щечные ветви; 15 — выводной проток околоушной железы; 16 — скуловые ветви; 17 — височные ветви.
Источник: R. Drake и соавт. (2009)

и телом нижней челюсти. Поднижнечелюстной (вартонов) проток проходит в глубине от язычного нерва и выходит в полость рта в передних отделах его дна. Парасимпатическая секреторная иннервация осуществляется через барабанную струну.

3. **Опишите анатомию подъязычной слюнной железы.**
Подъязычная слюнная железа располагается вблизи уздечки языка и поверхностно по отношению к подбородочно-подъязычной мышце. Парасимпатическая иннервация обеспечивается барабанной струной. Подъязычная железа дренируется в полость рта через ривинусов проток.

4. **Какая бактерия наиболее часто причастна к острому гнойному сиалоадениту? Каково лечение в данном случае?**
Наиболее частым возбудителем сиалоаденита является *S. aureus*. Лечение состоит из назначения антибиотиков, устойчивых к действию β-лактамаз, таких как амоксициллин + [клавулановая кислота], согревающих компрессов, средств, стимулирующих секрецию слюны (лимонные дольки).

5. Каковы доступные варианты лечения сиалолитиаза?

- Консервативное ведение с применением средств, стимулирующих выделение слюны, антибиотиков, согревающих компрессов, регидратации.
- Открытая сиалолитотомия.
- Сиалэндоскопия с использованием корзинок, баллонов и хватающих щипцов.
- Литотрипсия.
- Удаление слюнной железы.

6. Назовите самую частую вирусную инфекцию околоушных слюнных желез.

Эпидемический паротит (свинка) по-прежнему является наиболее частой причиной. Пик заболеваемости приходится на возраст 4–6 лет, характерно двустороннее вовлечение желез. Инфекция ассоциирована с орхитом, энцефалитом и сенсоневральной тугоухостью. В большинстве случаев, но не всегда инфекционный, паротит предупреждается вакцинацией.

7. Какова наиболее частая патология околоушных слюнных желез, ассоциированная с ВИЧ?

Диффузная лимфоэпителиальная кистозная болезнь. ВИЧ должен быть исключен у каждого пациента с кистозными изменениями в околоушной слюнной железе.

8. Опишите частые гранулематозные заболевания слюнных желез и перечислите некоторые их особенности.

- Туберкулез: диагностируется путем туберкулинового теста, ТАПБ, выявления в бактериальной культуре кислотоустойчивых бацилл, рентгенографии грудной клетки.
- Атипичная микобактерия: исследование включает рентгенограмму грудной клетки, туберкулиновый тест, бактериологическое исследование ткани.
- Актиномикоз: грамположительные актиномицеты с патогномоничными серными гранулами; лечение включает бензилпенициллин, эритромицин, клиндамицин.
- Болезнь от кошачьих царапин: возбудитель — *Bartonella henselae*, лечение азитромицином.
- Токсоплазмоз: возбудитель — *Toxoplasma gondii*, лечение пириметамином и сульфализином с добавлением фолиевой кислоты.
- Саркоидоз: неказеозные гранулемы являются отличительным признаком этого заболевания; обычно хорошо реагирует на глюкокортикоидную терапию.

9. Что является диагностическим тестом выбора при синдроме Шегрена?

Биопсия малых слюнных желез осуществляется путем забора 3–5 желез из области нижней губы и их исследования на предмет лимфатической инфильтрации. Для положительного теста требуется выявление более чем 1 фокуса на 4 мм^2, где каждый фокус содержит по крайней мере 50 лимфоцитов.

10. Перечислите доброкачественные опухоли слюнных желез. Какие из них являются наиболее частыми? Какие из них могут быть двусторонними?

- Плеоморфная аденома.
- Базальноклеточная карцинома.
- Сальная лимфаденома.
- Онкоцитома.
- Миоэпителиома.
- Инвертированная папиллома протока.
- Мономорфная аденома.
- Светлоклеточная аденома.
- Вартонова опухоль.

- Онкокистозная папиллярная цистоаденома.
- *Sialadenoma papilliferum*.
- Гемангиома.

Наиболее частыми являются плеоморфная аденома. Опухоль поднижнечелюстного (вартонова) протока бывает двусторонней почти в 10% случаев (табл. 14.1).

Таблица 14.1. Относительная частота распространения опухолей слюнных желез (распределение 2807 новообразований слюнных желез)

Гистология	Число пациентов	Процент
Плеоморфная аденома	1274	45,4
Опухоль поднижнечелюстного (вартонова) протока	183	6,5
Доброкачественная киста	29	1,0
Лимфоэпителиальное поражение	17	0,6
Онкоцитома	20	0,7
Мономорфная аденома	6	0,2
Мукоэпидермоидная опухоль	439	15,7
Аденокистозная карцинома	281	10,0
Аденокарцинома	225	8,0
Злокачественная смешанная опухоль	161	5,7
Ацинозноклеточная карцинома	84	3,0
Эпидермоидная карцинома	53	1,9
Другие	35	1,3
Всего	2807	100

Источники: P.W. Flint и соавт. (2010); R.H. Spiro (1986).

11. Что представляет собой опухоль поднижнечелюстного (вартонова) протока? В чем заключаются некоторые особенности ее эпидемиологии?

Опухоль поднижнечелюстного (вартонова) протока является папиллярной лимфоматозной цистаденомой. Она более часто встречается у женщин 60–70 лет. Будучи доброкачественной, она тем не менее имеет отношение к курению.

12. Перечислите злокачественные опухоли слюнных желез. Какие из них более частые? Какие могут иметь двусторонний характер?

- Мукоэпидермоидная опухоль.
- Аденокистозная карцинома.
- Ацинозноклеточная карцинома.
- Базальноклеточная карцинома.
- Эпителиально-миоэпителиальная опухоль.
- Плоскоклеточная карцинома.
- Недифференцированная карцинома.
- Злокачественная смешанная опухоль.
- Карцинома слюнного протока.
- Аденокарцинома.

- Плеоморфная аденома.
- Полиморфная высокодифференцированная аденома.
- Метастазы.

Наиболее частой злокачественной опухолью околоушной слюнной железы является мукоэпидермоидная опухоль. Ацинозноклеточная карцинома представлена с двух сторон в 3–5% случаев (табл. 14.2).

Таблица 14.2. Относительная частота злокачественных опухолей слюнных желез

Гистологический тип	Количество	Процент
Мукоэпидермоидная опухоль	439	34
Аденокистозная карцинома	281	22
Аденокарцинома	225	18
Злокачественная смешанная опухоль	161	13
Ацинозноклеточная карцинома	84	7
Плоскоклеточная карцинома	53	4
Другое	35	3
Всего	1278	100

Источники: P.W. Flint и соавт. (2010); R.H. Spiro (1986).

13. Опишите начальную диагностическую тактику при выявлении объемных образований слюнных желез.

ТАПБ и лучевая диагностика (КТ с контрастированием или МРТ) часто назначаются на первых этапах диагностики. Такая комбинация может помочь дифференцировать доброкачественный процесс от злокачественного и часто позволяет установить диагноз.

14. Опишите стадии опухолевого процесса слюнных желез.

TX — первичная опухоль не может быть оценена.
T0 — нет доказательств наличия первичной опухоли.
T1 — опухоль ≤2 см в наибольшем поперечнике, без прорастания.
T2 — опухоль >2 см, но ≤4 см в наибольшем поперечнике, без прорастания.
T3 — опухоль >4 см и/или сопровождающаяся прорастанием.
T4a — умеренно выраженное поражение. Опухоль поражает кожу, нижнюю челюсть, наружный слуховой проход и/или лицевой нерв.
T4b — выраженное поражение. Опухоль поражает основание черепа и/или крыловидные пластинки и/или охватывает сонную артерию.
NX — регионарные лимфатические узлы не могут быть оценены.
N0 — регионарные метастазы отсутствуют.
N1 — метастазы в единичные ипсилатеральные лимфатические узлы диаметром ≤3 см.
N2 — метастазы в единичные ипсилатеральные лимфатические узлы диаметром >3 см, но ≤6 см.
N2a — метастазы в единичные ипсилатеральные лимфатические узлы диаметром >3 см, но ≤6 см.
N2b — множественные ипсилатеральные метастазы ≤6 см в диаметре.

N2c — двусторонние или контралатеральные метастазы ≤6 см в диаметре.
N3 — метастазы >6 см в диаметре.

15. Опишите гистологию мукоэпидермоидной опухоли. Как она влияет на прогноз?

Мукоэпидермоидная опухоль выделяется благодаря наличию муцинозных и эпидермоидных клеток. Количество муцинозных клеток и уровень эпидермоидной дифференциации определяет дифференцированность опухоли. Высокодифференцированные опухоли имеют большее количество муцинозных клеток, чем дифференцированных эпидермоидных клеток. Для низкодифференцированных опухолей характерна нехватка муцинозных клеток с преобладанием слабодифференцированных эпидермоидных клеток.

16. Опишите гистологию аденокистозной карциномы. Как она влияет на прогноз?

Аденокистозная карцинома существует в виде трех гистологических подтипов.

- Трубчатый тип характеризуется наличием опухолевых клеток в виде скоплений, окруженных различным числом эозинофилов, гиалиновой стромой. Этот тип имеет наилучший прогноз.
- Решетчатый подтип встречается наиболее часто. Он представлен островками базалиоидных клеток, окруженных кистозными образованиями различных размеров, формирующих картину, напоминающую «швейцарский сыр». Этот тип имеет промежуточный прогноз (рис. 14.2).
- Плотный вариант гистологии представлен агрегированными базалиоидными клетками при отсутствии трубчатой или кистозной структуры. Этот тип имеет наихудший прогноз.

17. Что такое маневр Хейса-Мартина (Hayes-Martin) при удалении поднижнечелюстной слюнной железы?

Лицевые сосуды проходят глубже относительно нижнечелюстной ветви лицевого нерва. Их поднятие и ретракция кпереди на лигатуре устраняет нерв из операционного поля и предохраняет его от ятрогенного повреждения.

18. Какие способы идентификации лицевого нерва в процессе паротидэктомии существуют?

- 1 см вглубь и ниже от козелка.
- 6–8 мм кпереди и ниже от барабанно-сосцевидного шва.
- Кверху от головной части заднего брюшка двубрюшной мышцы.
- Выше/латеральнее шиловидного отростка.

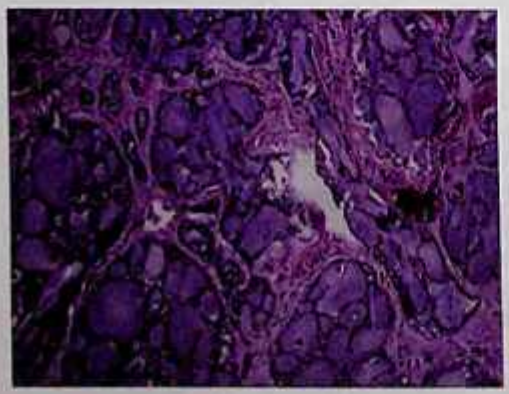

Рис. 14.2. Решетчатая аденокистозная карцинома с базальными клетками, организованными вокруг множественных округлых скоплений базофильного материала, что приводит к формированию вида «швейцарского сыра» (20-кратное увеличение). *Источник*: P.W. Flint и соавт. (2010)

- Ретроградная диссекция после обнаружения нижнечелюстной ветви лицевого нерва в зоне ее прохождения над лицевыми артерией и веной в области переднего края жевательной мышцы.
- Ретроградная диссекция после обнаружения скуловой ветви в области ее прохождения поверх скуловой дуги на 2/3 расстояния от козелка до латерального угла глаза.
- Мастоидэктомия с антероградной диссекцией нерва.

19. Перечислите показания к послеоперационной лучевой терапии при новообразованиях околоушной слюнной железы.

- Низкодифференцированная опухоль.
- Макро- либо микроскопические признаки неполного удаления.
- Метастазы в лимфатические узлы.
- Прорастание за пределы слюнной железы.
- Вовлечение лицевого нерва.
- Некоторые варианты рака глубокой дольки железы.
- Рецидивы.

20. Что такое синдром Фрея (Frey)? Каково его лечение?

Под синдромом Фрея понимают стимулируемое употреблением пищи потоотделение на участке кожи над областью удаления околоушной слюнной железы (паротидэктомии). Причиной этого является послеоперационный рост пересеченных преганглионарных парасимпатических нервных волокон околоушной слюнной железы в сторону поверхностных потовых желез. Этого лучше постараться избежать, тем не менее лечение существует. Оно включает инъекции ботулинического токсина типа А-гемагглютинин комплекса (Ботокса®), местные антиперспиранты, хирургическое вмешательство с целью помещения участка собственной ткани или аллотрансплантата между кожей и ложем слюнной железы, пересечение якобсонова нерва, который дает преганглионарные парасимпатические ветви к околоушной слюнной железе.

ОБСУЖДЕНИЕ

21. В чем польза использования мониторинга лицевого нерва в процессе паротидэктомии?

Использование мониторинга лицевого нерва в процессе паротидэктомии остается на усмотрение хирурга. Мониторирование может быть полезно при подтверждении обнаружения нерва. При этом идентификация не должна опираться исключительно на данные мониторирования. Не существует данных о том, снижает ли мониторирование риск повреждения нерва.

22. Какова роль выборочной диссекции шеи в лечении злокачественных образований слюнных желез?

Избирательная шейная диссекция осуществляется преимущественно при наличии низкодифференцированных опухолей с риском микроскопического метастазирования больше 20%. Лучевая терапия также может быть задействована. Последние исследования доказали, что риск метастазирования в лимфатические узлы выше, чем указывалось ранее, даже при высокодифференцированных опухолях, что подтверждает необходимость шейной диссекции.

Список литературы

Drake R., Vogl A.W., Mitchell A.W.M. Gray's Anatomy for Students. Philadelphia : Elsevier, 2009.

Flint P.W., Haughey B.H., Lund V.J. et al. Cummings Otolaryngology: Head & Neck Surgery. 5th ed. Philadelphia : Mosby, Elsevier, 2010.

Jaso J., Malhotra R. Adenoid cystic carcinoma // Arch. Pathol. Lab. Med. 2011. Vol. 135, N 4. P. 511–515.

Lee K.J. Essential Otolaryngology: Head and Neck Surgery. 8th ed. San Francisco : McGraw-Hill, 2003. P. 731–732.

Pather N., Osman M. Landmarks of the facial nerve: implications for parotidectomy // Surg. Radiologic. Anat. 2006. Vol. 28, N 2. P. 170–175.

Spiro R.H. Salivary neoplasms: overview of a 35-year experience with 2,807 patients // Head and Neck Surg. 1986. N 8. P. 177–184.

Steger J., Tennyson H., Gal T.J. et al. Salivary gland tumors. In ENT Secrets. 2nd ed. Philadelphia : Elsevier, Mosby, 2005. P. 211–217.

ЗАБОЛЕВАНИЯ ЩИТОВИДНЫХ И ПАРАЩИТОВИДНЫХ ЖЕЛЕЗ

Джон Сонг

КЛЮЧЕВЫЕ МОМЕНТЫ

1. Узелки в щитовидной железе, случайно обнаруженные при выполнении ПЭТ, требуют особого внимания, так как ряд исследований показал, что 2/3 таких узелков в последующем могут диагностироваться в виде злокачественного новообразования.
2. При абляции остаточной ткани щитовидной железы радиоактивным йодом должно быть учтено следующее:
   - размеры первичной опухоли;
   - наличие лимфоваскулярной инвазии;
   - прорастание через капсулу щитовидной железы;
   - число вовлеченных в процесс лимфатических узлов.

Важно

1. Исследование пальпируемого узла щитовидной железы всегда должно включать УЗИ и ТАПБ.
2. Воздействие радиации в детстве и наличие в семейном анамнезе опухолей щитовидной железы являются важными факторами риска возникновения рака щитовидной железы.
3. Папиллярный рак — это наиболее частая злокачественная опухоль щитовидной железы. Среди всех новообразований щитовидной железы наиболее частой является фолликулярная аденома.
4. Наличие при раке щитовидной железы метастазов в лимфатические узлы всегда требует тщательной шейной диссекции. Выборочная биопсия лимфатических узлов не рекомендуется.
5. Молекулярное исследование на типичные для рака щитовидной железы мутации может быть использовано при изучении узлов щитовидной железы с неопределенными результатами цитологии.

ВОПРОСЫ

Опухоль щитовидной железы

1. **Какова частота встречаемости узелков щитовидной железы?**
   Клинически выявляемые узелки имеют место у 4–7% популяции, тогда как частота выявляемых при УЗИ узелков выше (от 20 до 67% пациентов), с наличием больше одного узелка в более чем половине случаев. Узелки чаще встречаются у женщин (соотношение 4:1). Рак щитовидной железы диагностируется в 5–10% случаев пальпируемых узелков.
2. **Каков алгоритм диагностики при выявлении узелка в щитовидной железе?**
   - Тщательный сбор анамнеза и общий осмотр, в том числе осмотр голосовых складок (ларингоскопия).
   - Лабораторные исследования, включающие определение функции щитовидной железы и уровень кальция сыворотки крови.
   - УЗИ узелка.

3. **Какие факторы повышают риск наличия злокачественного процесса в щитовидной железе?**
   - Возраст менее 30 лет и более 60 лет.
   - Мужской пол.
   - Отягощенный семейный анамнез.
   - Воздействие радиации в детском возрасте.
   - Повышенный тиреотропный гормон/тиреоидит Хашимото (аутоиммунный тиреоидит).
   - Быстрый рост.
   - Боль.
   - Симптомы сдавления.
   - Осиплость.
   - Шейные лимфатические узлы.
4. **Какие признаки при УЗИ являются показаниями к ТАПБ?**
   - Все узелки более 1 см либо меньше, если имеются другие указанные ниже факторы риска.
   - Микрокальцификация.
   - Неровные края.
   - Скорее плотные узелки, чем кистозные.
   - Внутренняя васкуляризация.
   - Множественные узелки.
   - Увеличенные шейные лимфатические узлы на той же стороне.
5. **Какова точность цитологического исследования при ТАПБ?**
   Точность — 95%; частота ложноотрицательных результатов — 2,3%; частота ложноположительных результатов — 1,1%.
6. **Каковы цитологические категории узелков щитовидной железы, выявляемые при ТАПБ?**
   - Доброкачественные — 70%.
   - Злокачественные — 5%.
   - Сомнительные — 10%.
   - Неопределенные — 15%.

   Среди сомнительных узелков от 10 до 20% оказываются фолликулярным раком. При наличии патологических изменений по фолликулярному типу для диагностики может быть полезно сканирование с I-123. Если очаг «горячий», это вряд ли злокачественное новообразование.
7. **Какова роль молекулярной диагностики при раке щитовидной железы?**
   Молекулярная диагностика позволяет отнести цитопатологически неопределенные узелки (30% всех узелков) либо к раку, либо к доброкачественным опухолям. Сторонники метода утверждают, что это позволяет избежать как ненужного хирургического вмешательства, так и двукратного хирургического доступа (лобэктомии с последующей тиреоидэктомией).
8. **Какие методы молекулярной диагностики доступны при раке щитовидной железы?**
   - Панельное тестирование на мутации, наиболее часто встречающиеся при раке щитовидной железы, включающие *BRAF, RAS, RET/PTC* и *PAX8/PPARγ*. Положительный тест свидетельствует о наличии злокачественного процесса почти в 100% случаев. При этом в 30% случаев рака щитовидной железы указанные мутации отсутствуют.
   - Тест генной экспрессии — тестирование 142 генов, по-разному экспрессируемых в злокачественной и доброкачественной опухолях. Тест помогает исключить нали-

чие злокачественного процесса с частотой достоверно отрицательного результата более 95%. Тест является дорогостоящим (3 тыс. долл.).

9. Какова рекомендованная тактика ведения доброкачественных узелков щитовидной железы?

Большинство авторов рекомендуют повторные УЗИ (каждые 6–12 мес) для выявления изменений в размерах или структуре. Любые значимые изменения могут быть показанием к повторной ТАПБ. Кисты, которые рецидивируют после множества ТАПБ, должны быть подвергнуты хирургическому удалению для уточнения диагноза. Подавление экзогенным тироксином *не рекомендуется*.

10. Какова дифференциальная диагностика рака щитовидной железы?

- Папиллярный рак — 70–85%.
- Фолликулярный рак — 15–20%.
- Карцинома из клеток Гюртле — 3–5%.
- Медуллярный рак — 3–10%.
- Анапластический рак — менее 2%.
- Островковый или низкодифференцированный рак — редко.
- Другое — лимфома, плоскоклеточная карцинома, метастазы.

11. Каковы стадии по классификации TNM для высокодифференцированного рака щитовидной железы?

См. табл. 15.1.

Таблица 15.1. TNM-стадирование высокодифференцированного рака щитовидной железы

Стадия	Описание
T1	Опухоль 2 см или меньше и ограничена пределами щитовидной железы
T1a	Опухоль 1 см или меньше
T1b	Опухоль больше 1 см, но меньше 2 см
T2	Опухоль не менее 2 см, но не более 4 см и ограничена пределами щитовидной железы
T3	Опухоль больше 4 см, но не выходит за пределы щитовидной железы
T4	Опухоль любого размера, выходящая за пределы щитовидной железы
T4a	Опухоль распространяется за пределы щитовидной железы в близлежащие мягкие ткани, гортань, трахею, пищевод и возвратный гортанный нерв
T4b	Опухоль распространяется за пределы областей, указанных в T4a
N0	Нет доказательств метастазов рака в регионарные лимфатические узлы
N1	Рак распространился в лимфатические узлы
N1a	Рак распространился в центральную группу лимфатических узлов: претрахеальные, паратрахеальные, преларингеальные
N1b	Рак распространился в лимфатические узлы за пределами центральной группы, включая унилатеральные, билатеральные, контралатеральные и медиастинальные
M0	Рак без отдаленных метастазов
M1	Рак с отдаленными метастазами
MX	Наличие отдаленных метастазов не оценено

12. Каковы стадии высокодифференцированного рака щитовидной железы?
См. табл. 15.2.

Таблица 15.2. Стадии высокодифференцированного рака щитовидной железы

Тип	Стадии
Папиллярный или фолликулярный рак щитовидной железы, возраст менее 45 лет	• Стадия I: любая T, любая N, M0. • Стадия II: любая T, любая N, M1
Папиллярный или фолликулярный рак щитовидной железы, возраст более 45 лет	• Стадия I: T1, N0, M0. • Стадия II: T2 или T3, N0, M0. • Стадия III: T4, M0, N0 или любая T, любая N, M1. • Стадия IVA: T4a, любая N, M0 или T1–T3, N1b, M0. • Стадия IVB: T4b, любая N, M0. • Стадия IVC: любая T, любая N, M1

13. Каковы показатели прогноза при раке щитовидной железы?
AMES (age, metastasis, extent, size — возраст, метастазы, прорастание, размер первичной опухоли):
- низкий риск — возраст менее 40 лет у мужчин или 50 лет у женщин, опухоль менее 4 см и в пределах щитовидной железы;
- высокий риск — возраст более 41 года у мужчин или 51 года у женщин, экстратиреоидная инвазия, размер более 5 см.

MACIS (metastasis, age, completeness of resection, invasion, size — метастазы, возраст, полнота резекции, инвазия, размер опухоли):
- высокий риск — возраст более 40 лет, инвазия, неполное удаление, размер более 4 см.

14. В чем разница между тотальной, почти тотальной и субтотальной тиреоидэктомиями?
Тотальная тиреоидэктомия — это полное удаление всей видимой ткани щитовидной железы. При почти тотальной тиреоидэктомии хирург выбирает и оставляет очень небольшое количество ткани щитовидной железы вокруг паращитовидных желез или возвратного нерва с целью уменьшения последствий. Субтотальная тиреоидэктомия является неточным определением, так как характеризуется сохранением большого объема ткани щитовидной железы. Субтотальная тиреоидэктомия не приемлема при лечении рака щитовидной железы.

15. Каково лечение при стадиях I и II папиллярного или фолликулярного рака щитовидной железы?
Лечением хорошо дифференцированного рака щитовидной железы является тотальная тиреоидэктомия. Ограниченная лобэктомия сопряжена с высоким риском местных рецидивов и смертельного исхода, за исключением некоторых случаев небольших папиллярных карцином, менее 1 см. Тотальная тиреоидэктомия может сопровождаться абляцией радиоактивным йодом (I-131), которая позволяет повысить специфичность анализа на тиреоглобулин.

16. Какое лечение показано на стадии III папиллярного или фолликулярного рака?
Текущие рекомендации включают:
- тотальную тиреоидэктомию с удалением вовлеченных в процесс лимфатических узлов либо иных пораженных участков вне щитовидной железы;
- I-131-абляцию вслед за тиреоидэктомией, если опухоль демонстрирует хорошее его поглощение;
- внешнюю лучевую терапию в случае плохого поглощения опухолью I-131.

17. Какое лечение показано на стадии IV папиллярного или фолликулярного рака?

- Хирургия: тотальная тиреоидэктомия и шейная диссекция при наличии показаний. Устранение отдаленных метастазов обычно не приводит к излечению, но может иметь хороший паллиативный эффект. Метастазы, поглощающие I-131, могут быть подвергнуты абляции. При отсутствии эффекта от абляции может быть применена внешняя лучевая терапия.
- Решение об ограниченной резекции метастазов, особенно с характерными клиническими проявлениями, должно приниматься при условии невосприимчивости опухоли к I-131. Удаление структур, функция которых нарушается опухолью (гортань, глотка, трахея), должно основательно обсуждаться с пациентом.
- Пациенты, невосприимчивые к I-131, должны быть направлены на химиотерапию, к примеру, ингибиторами рецепторов к сосудисто-эндотелиальному ростовому фактору.

18. В чем роль шейной диссекции при высокодифференцированном раке щитовидной железы?

Папиллярная и медуллярная карциномы щитовидной железы имеют склонность к распространению в регионарные лимфатические узлы, в отличие от фолликулярной карциномы. Предварительно должно быть выполнено внимательное исследование центральной области шеи (зона 6) и ее латеральных отделов (зоны 2–4). Необходимость избирательной диссекции шеи за пределами центрального компартмента вызывает споры. Некоторые авторы отстаивают необходимость рутинной диссекции в центральной зоне шеи при папиллярном раке щитовидной железы более 3 см. Зона 1b (поднижнечелюстная слюнная железа) редко вовлекается в метастазирование и может быть сохранена при хирургическом лечении рака щитовидной железы.

19. Что такое множественная эндокринная неоплазия (МЭН)?

Термин «**множественная эндокринная неоплазия**» (МЭН) включает несколько отдельных синдромов, обусловленных возникновением опухолей в эндокринных железах, каждый с собственными характерными проявлениями.

- МЭН типа 1 — аденомы поджелудочной железы, гипофиза, паращитовидных желез.
- МЭН типа 2a — медуллярный рак щитовидной железы, феохромоцитома, гиперплазия паращитовидных желез.
- МЭН типа 2b — МЭН типа 2a в сочетании с невромами слизистых оболочек; паращитовидные железы не вовлечены.

20. Какие выделяют стадии медуллярного рака щитовидной железы?

См. табл. 15.3.

Таблица 15.3. Стадии медуллярного рака щитовидной железы

Стадия	Стадии по TNM
I	T1, N0, M0
II	T2, T3, N0, M0
II	T1–T3, N1a, M0
IVA	T4a, любая N, M0 или T1–T3, N1b, M0
IVB	T4b, любая N, M0
IVC	Любая T, любая N, M1

21. Какие важные черты характерны для медуллярного рака щитовидной железы?

- Большая агрессивность по сравнению с высокодифференцированным раком щитовидной железы (папиллярным и фолликулярным).
- Происходит из парафолликулярных или С-клеток и может секретировать кальцитонин и карциноэмбриональный антиген, а также простагландины, гистаминазы и серотонин.
- Высокая склонность к инвазии в мышцы и трахею, а также к гематогенному распространению в легкие и другие внутренние органы.
- Мутация *RET*-протоонкогена в кодоне 634 проявляется в виде МЭН типа 2a; в кодоне 918 — в виде МЭН типа 2b.
- МЭН типа 2b является наиболее агрессивным. Семейная медуллярная карцинома щитовидной железы имеет наилучший прогноз, и МЭН типа 2a занимает промежуточное положение.
- Спорадическая монофокальная опухоль — 70%; семейная/наследственная опухоль — 30%.

22. В чем заключается диагностический алгоритм при медуллярном раке щитовидной железы?

Пациенты, позитивные по *RET*-мутации, должны быть подвергнуты скринингу на наличие опухолей, характерных для МЭН типа 2:

- феохромоцитома — определение суточного катехоламина в моче, УЗИ брюшной полости для исключения феохромоцитомы;
- паращитовидная аденома — кальций сыворотки крови и паращитовидный гормон.

Члены семьи также должны пройти скрининг на наличие мутации *RET*-протоонкогена и опухолей МЭН типа 2. Лучевая диагностика должна быть направлена на выявление как регионарных, так и дистантных метастазов и включает МРТ, ПЭТ, сцинтиграфию с технецием [99mTc] сестамиби, соматорецепторную сцинтиграфию с индием.

23. Каково лечение медуллярного рака щитовидной железы?

Тотальная тиреоидэктомия и шейная диссекция (при необходимости) с резекцией иных структур, вовлеченных в процесс. Детям с медуллярным раком тотальная тиреоидэктомия должна быть выполнена до возраста 2 лет. Показано длительное наблюдение с повторным определением уровней кальция сыворотки крови и карциноэмбрионального антигена.

24. Что такое анапластический рак щитовидной железы?

- Крайне агрессивное злокачественное новообразование, обычно встречающееся у пожилых пациентов.
- 80% существуют в пределах имеющейся опухоли щитовидной железы, проявляясь в виде дополнительного озлокачествления.
- Возникает как внезапный рост в существующей ранее опухоли, сопровождающийся болью, осиплостью, дисфагией и одышкой.

25. Какие стадии анапластического рака выделяют?

- **Стадия IV** — все варианты анапластического рака щитовидной железы классифицируют как стадию IV вне зависимости от размера опухоли, ее расположения и наличия метастазов.
- **Стадия IVA** — анапластическая опухоль, распространяющаяся в прилежащие структуры, T4a.

- **Стадия IVB** — опухоль, распространяющаяся за пределы прилежащих структур, T4b.
- **Стадия IVC** — имеются доказательства метастазирования (любое N или M).

26. Каково лечение анапластического рака щитовидной железы?

Почти все случаи являются далеко зашедшими, и средняя продолжительность жизни составляет менее 6 мес. Доксорубицин, облучение, паллиативная хирургия (уменьшение сдавления, трахеостомия) могут быть использованы для повышения качества жизни. Случайно выявленный анапластический рак и локально ограниченные патологические изменения имеют в некоторой степени лучший прогноз.

27. Каким образом назначают радиоактивный йод?

Радиоактивный йод назначают в сочетании с подавлением выработки тиреоидного гормона или с назначением рекомбинантного человеческого тиреотропного гормона. Исследования показывают, что тиреотропный гормон поддерживает качество жизни и снижает дозовую радиационную нагрузку на организм лучше, чем подавление тиреоидного гормона.

28. В чем заключается лечение рецидивирующего рака щитовидной железы?

- От 10 до 30% пациентов имеют рецидивы опухоли и/или метастазы.
- В 80% рецидив сопровождается регионарными метастазами шейной области, в 20% метастазы дистантные (легкие).
- 50% пациентов, прооперированных по поводу рецидива опухоли, могут быть полностью излечены благодаря второй операции.
- Пациенты с рецидивом, выявленным благодаря сканированию с I-131, и не имеющие явных клинических проявлений могут успешно лечиться с помощью I-131-абляции с последующим хорошим прогнозом.
- Пациенты с раком щитовидной железы, нечувствительным к терапии йодом, могут дать хороший ответ на терапию ингибитором мультитирозинкиназы.

Опухоли паращитовидных желез

29. Опишите эмбриологию паращитовидных желез.

Верхние паращитовидные железы развиваются из IV жаберного кармана, нижние паращитовидные железы — из III жаберного кармана совместно с тимусом. Хотя у большинства людей четыре паращитовидных железы, 3–7% имеют от пяти до семи желез, а 3–5% — менее четырех желез.

30. Каковы нормальные характеристики паращитовидных желез?

В среднем паращитовидная железа весит 35–50 мг и имеет диаметр 1–5 мм. Она получает кровоснабжение из нижней щитовидной артерии и гораздо реже — из задней ветви верхней щитовидной артерии.

31. Что такое первичный гиперпаратиреоидизм?

Первичный гиперпаратиреоидизм обусловлен гиперпродукцией паратиреоидного гормона. Этиология обычно связана с:

- одиночной паращитовидной аденомой (85%);
- множественными гиперплазированными железами (10–15%);
- множественными аденомами (3–4%);
- паращитовидной карциномой (менее 1%).

Первичный паратиреоидизм может быть связан с гиперпродукцией протоонкогена *PRAD*1 или низкодозовым воздействием радиации, но настоящая этиология не известна.

32. Что такое вторичный и третичный гиперпаратиреоидизм?

Вторичный гиперпаратиреоидизм встречается у пациентов с хронической почечной недостаточностью, обусловливающей повышение уровня фосфатов и снижение 1α-гидроксилазы в почках, что приводит к недостатку витамина D. Это ассоциировано с умеренно выраженной гиперкальциемией, но значимым повышением паратиреоидного гормона. Хирургическое лечение показано при развитии остеопении и обычно заключается в субтотальной (3,5 паращитовидных желез) паратиреоидэктомией. Третичный гиперпаратиреоидизм является результатом длительного вторичного гиперпаратиреоидизма, что приводит к автономному функционированию паращитовидных желез, даже если первоначальные причины устранены. Цинакальцет (кальцимиметический препарат) может оказаться эффективным при лечении пациентов со вторичным гиперпаратиреоидизмом.

33. Каковы классические симптомы гиперкальциемии?

«Moans, groans, stones and psychic overtones» («охи, вздохи, камни и нотка психиатрии»): наиболее частыми симптомами являются желудочно-кишечные расстройства (тошнота, запоры, пептическая язва, панкреатит), мышечная слабость, камни в почках, гипертензия, сердечная аритмия, полидипсия и нейропсихиатрические синдромы, включая депрессию, утомляемость, снижение памяти. Камни в почках и поражение костной ткани, такое как кистозно-фиброзный остеит, стали редки с момента введения в рутинную практику исследования на паратгормон.

34. В чем заключается дифференциальная диагностика гиперкальциемии?

См. табл. 15.4.

Таблица 15.4. Причины гиперкальциемии

Описание
Метастазы рака из легких, молочной железы, простаты
Множественная миелома, лейкемия, лимфома
Паратгормон-секретирующие опухоли: мелкоклеточный рак легких, рак яичников, тимома
Гранулематозные заболевания: саркоидоз, туберкулез, гистоплазмоз, проказа, гранулематоз Вегенера
Лекарственные препараты: тиазидные диуретики, литий, теофиллин; гипервитаминоз A и D
Иммобилизация
Молочно-щелочной синдром
Доброкачественная семейная гипокальциурическая гиперкальциемия
Надпочечниковая недостаточность
Гиперфосфатазия
Костная болезнь Педжета

35. Каким образом ставят диагноз первичного гиперпаратиреоидизма?

- Повышение кальция сыворотки крови и крайне высокий уровень паращитовидного гормона.
- Уровень сывороточных фосфатов снижен или находится на нижней границе нормы.

- Если уровень паратгормона повышен, *но* уровень кальция сыворотки крови в пределах нормы, необходимо исключить недостаточность витамина D или мальабсорбцию.
- Если одновременно повышены уровни кальция и фосфатов, необходимо исключить гипервитаминоз D.

36. Каковы возможности диагностики при первичном гиперпаратиреоидизме?

Неинвазивное исследование

- Технеций [99mTc] сестамиби проникает в митохондрии паращитовидных клеток. На поздней стадии исследования технеций [99mTc] сестамиби за 2 ч выводится из щитовидной железы, но не из паращитовидных. Обнаружение одиночной аденомы возможно с чувствительностью 100 и 90%. Менее подходит для гиперплазии всех четырех желез.
- Технеций [99mTc] сестамиби в сочетании с КТ с использованием одиночной фотонной эмиссии повышает разрешение трехмерных изображений.
- УЗИ лучше других методов позволяет идентифицировать паращитовидную аденому внутри ткани щитовидной железы, быстро выполнимо и не несет радиоактивного облучения. Эктопичные аденомы ретроэзофагеального пространства, трахеи и средостения более проблематично локализовать с помощью УЗИ. Уровень ложноположительных результатов составляет 15–20%.
- На Т2-ВИ МР-томограммах аденомы предстают в виде участков с повышенной интенсивностью сигнала. МРТ можно использовать при выявлении эктопических аденом, а также у пациентов, требующих повторного вмешательства после первичной хирургии.

Инвазивные методы

- Интраоперационный гамма-зонд — за 2 ч до операции выполняется инъекция технеция [99mTc] сестамиби, и радиоактивные паращитовидные железы обнаруживаются с помощью ручного гамма-зонда.
- Паращитовидная ангиография/артериография.
- Забор образцов вен.
- ТАПБ паращитовидных желез под контролем УЗИ.

37. Какие эктопические локализации паращитовидных желез являются наиболее частыми?

Эктопированные паращитовидные железы могут быть обнаружены в верхнем средостении, капсуле вилочковой железы, позадипищеводном пространстве, в толще оболочки сонной артерии и медиально от пирамидальной дольки. Нижняя паращитовидная железа имеет большую вариабельность в расположении, поскольку она опускается вслед за тимусом. Верхняя паращитовидная железа обычно более тесно связана с латеральной долькой щитовидной железы.

38. Каковы последние рекомендации Национального института здоровья (США) относительно хирургического лечения пациентов с бессимптомным первичным гиперпаратиреоидизмом?

См. табл. 15.5.

39. Каким образом интраоперационный мониторинг паратгормона используется в хирургическом лечении паращитовидных желез?

Время полураспада паратгормона составляет 3–5 мин. При хирургии паращитовидных желез цель заключается в том, чтобы добиться снижения уровня гормона на 50% в течение 10 мин после удаления паращитовидной аденомы или гиперплазии. Интраоперативный мониторинг паратгормона позволяет проводить ограниченное

Таблица 15.5. Рекомендации Национального института здоровья (США) по хирургическому лечению пациентов с бессимптомным первичным гиперпаратиреоидизмом (2008)

Показатель	Значение
Сывороточный кальций (превышает верхнюю границу)	10,0 мг/л
Кальций в суточной моче	Не является больше показателем
Функция почек	СКФ <60 мл/мин
Плотность костной ткани	Т-индекс <2,5 в любом участке; и/или предшествовавшие переломы либо хрупкость костей
Возраст	<50 лет
Пациент желает хирургическое лечение или имеются сложности с его консервативным лечением и наблюдением	–

хирургическое вмешательство и предупредить излишнее двустороннее удаление всех желез.

40. Как выполняется аутотрансплантация паратиреоидной ткани?

Паратиреоидная ткань может быть как аутотрансплантирована во время операции, так и подвергнуться заморозке на срок до 18 мес и быть трансплантированной в последующем. Трансплантация осуществляется наиболее часто в грудино-ключично-сосцевидную мышцу или плечелучевую мышцу. Трансплантированная паратиреоидная ткань функционирует обычно в течение 3 мес. Вероятность успеха трансплантации составляет 50%. Одним из преимуществ трансплантации в руку является возможность в случае гиперплазии паращитовидной ткани удаления ее под местной анестезией.

41. Каковы возможности хирургии при гиперпаратиреоидизме?

- Патология одной железы в сочетании с положительным MIBI-сканированием — одностороннее удаление с интраоперационным мониторингом паратгормона для достижения адекватного объема резекции.
- МЭН-синдром — двустороннее исследование шеи и идентификация всех четырех желез.
- Отрицательное MIBI-сканирование — двустороннее обследование шеи с избирательной биопсией подозрительных желез и интраоперационный мониторинг паратгормона для достижения адекватного объема резекции.
- Вторичный или третичный гиперпаратиреоидизм — резекция 3,5 желез либо тотальная паратиреоидэктомия с возможной аутотрансплантацией или криоконсервацией паращитовидной ткани.

42. Какова стратегия повторного вмешательства на паращитовидных железах?

При повторном вмешательстве стратегия состоит в поэтапной диссекции в медиальном направлении от кивательной мышцы до ретроэзофагиальной ткани, покрывающей шейный отдел позвоночника. В нижних отделах производят удаление тимуса. В медиальном отделе проводится исследование превертебрального (ретроэзофагиального, ретрофарингеального) пространства. Дольку щитовидной железы мобилизуют и пальпируют на предмет наличия в толще паращитовидных желез. Ложе сонной артерии открывается от подъязычной кости до средостения. Если одностороннее исследование оказалось негативным, аналогичные манипуляции про-

водят на противоположной стороне. Исследование средостения должно осуществляться только после выполнения лучевой диагностики (с технецием [99mTc] сестамиби или МРТ).

ОБСУЖДЕНИЕ

43. Действительно ли наличие метастазов в лимфатические узлы при высокодифференцированном раке щитовидной железы ухудшает прогноз?

Это неясно. Некоторые исследования демонстрируют повышенный риск местных рецидивов и снижение выживаемости при наличии регионарных метастазов, тогда как другие подтверждают такую разницу в выживаемости лишь в группе пациентов старше 45 лет.

44. Какова оптимальная хирургическая тактика при микропапиллярном раке размером менее 1 см?

В соответствии с рекомендациями изолированное удаление доли щитовидной железы может быть достаточным при лечении маленьких (менее 1 см), унифокальных, интратиреоидных папиллярных карцином в отсутствие диссеминации процесса в области головы и шеи и при клинически либо радиологически подтвержденном отсутствии метастазов в шейные лимфатические узлы. Лобэктомия характеризуется низкой частотой осложнений, но приблизительно 5–10% пациентов имеют рецидив к противоположной доле щитовидной железы. Решением в такой ситуации является завершение тиреоидэктомии до полной.

45. Какова роль радиоактивного йода в лечении пациентов с раком щитовидной железы и низким уровнем риска?

Для пациентов с низким уровнем риска (полное удаление опухоли, нет вовлечения лимфатических узлов, T1- или T2-стадия у пациентов старше 45 лет) нет разницы в выживаемости при сравнении групп, получающих и не получающих терапию радиоактивным йодом. Длительное воздействие радиоактивного йода связано с такими осложнениями, как вторичные злокачественные опухоли, сиалоаденит, нарушение функции слезных и слюнных желез. Изучается возможность уменьшения радиационного воздействия путем уменьшения дозы радиоактивного йода и сочетания его с рекомбинантным человеческим тиреотропным гормоном.

46. Является ли молекулярная диагностика при раке щитовидной железы финансово обоснованной?

Это неясно. Последние исследования показали, что, если необязательное хирургическое вмешательство предупреждается благодаря молекулярной диагностике, экономятся денежные средства даже при высокой стоимости таких исследований. Дополнительной пользой молекулярной диагностики может быть качественный контроль цитопатологии и прогноз степени агрессивности рака.

Список литературы

Bilezikian J.P., Khan A.A., Potts J.T., Jr. Guidelines for the management of asymptomatic primary hyperparathyroidism: summary statement from the third international workshop // J. Clin. Endocrinol. Metab. 2009. Vol. 94, N 2. P. 335–339.

Bilimoria K.Y., Bentrem D.J., Ko C.Y. et al. Extent of surgery affects survival for papillary thyroid cancer // Ann. Surg. 2007. Vol. 246, N 3. P. 375–381, discussion 381–384.

Carling T., Udelsman R. Thyroid tumors / DeVita V.T., Jr., Lawrence T.S., Rosenberg S.A. Cancer: Principles and Practice of Oncology. 9th ed. Philadelphia : Lippincott Williams & Wilkins, 2011. P. 1457–1472.

Kebebew E., Clark O.H. Medullary thyroid cancer // Curr. Treat. Options Oncol. 2000. Vol. 1, N 4. P. 359–367.

Mazzaferri E.L. Management of a solitary thyroid nodule // N. Engl. J. Med. 1993. N 328. P. 553–559.

Mazzaferri E.L. Thyroid cancer in thyroid nodules: finding a needle in the haystack // Am. J. Med. 1992. N 93. P. 359–362.

Mazzaferri E.L., Jhiang S.M. Long-term impact of initial surgical and medical therapy on papillary and follicular thyroid cancer // Am. J. Med. 1994. Vol. 97, N 5. P. 418–428.

Schlumberger M., Catargi B., Borget I. et al. Strategies of radioiodine ablation in patients with low-risk thyroid cancer // N. Engl. J. Med. 2012. Vol. 366, N 18. P. 1663–1673.

Shaha A.R. Controversies in the management of thyroid nodule // Laryngoscope. 2000. Vol. 110, N 2. Pt. 1. P. 183–193.

Thyroid / by edited Edge S.B., Byrd D.R., Compton C.C. et al. AJCC Cancer Staging Manual. 7th ed. New York : Springer, 2010. P. 87–96.

Walsh R.M., Watkinson J.C., Franklyn J. The management of the solitary thyroid nodule: a review // Clin. Otolaryngol. 1999. N 24. P. 388–397.

ШЕЙНАЯ ДИССЕКЦИЯ

Джон Сонг

КЛЮЧЕВЫЕ МОМЕНТЫ

1. Клинически явное или скрытое вовлечение регионарных лимфатических узлов может быть обнаружено почти у 50% пациентов с плоскоклеточным раком головы и шеи. Наличие шейной лимфаденопатии является наиболее значимым прогностическим показателем при данной злокачественной опухоли.
2. Знание и умение идентифицировать лимфатические узлы первого эшелона для различных типов опухолей головы и шеи позволяют произвести выборочную шейную диссекцию в отношении тех лимфатических узлов, для которых существует наибольший риск метастазирования.
3. Первой мышцей, которую вы увидите при диссекции на уровнях I/II, является переднее брюшко двубрюшной мышцы; это *не* подбородочно-подъязычная мышца. Подбородочно-подъязычная мышца всегда располагается глубже относительно лимфатических узлов уровня IA и проходит перпендикулярно и медиально по отношению к переднему брюшку двубрюшной мышцы. Смещение подбородочно-подъязычной мышцы медиально помогает идентифицировать глубокие структуры поднижнечелюстной ямки, включая язычный нерв, подъязычный нерв, поднижнечелюстной ганглий и проток.
4. Двубрюшная мышца часто именуется «другом хирурга», так как она находится латерально по отношению ко многим важным структурам шеи, включая внутреннюю яремную вену, сонную артерию и подъязычный нерв. Диссекция двубрюшной мышцы в направлении спереди назад предохраняет от повреждения этих структур.
5. Лучший способ предотвратить утечку лимфы — это производить диссекцию латерально от внутренней яремной вены при работе ниже лопаточно-подъязычной мышцы (уровень IV). Аккуратная перевязка лимфатических сосудов должна быть выполнена для предотвращения последующего разрыва этих хрупких структур. Повышение внутригрудного давления в процессе операции может помочь определить источник утечки хилуса.

Важно

1. Дно при выполнении задней шейной диссекции формируют ременная мышца головы, мышца, поднимающая лопатку, вверху и лестничные мышцы (передняя, средняя, задняя) внизу.
2. Такие факторы, как расположение опухоли, стадия, размеры, наличие периневральной и ангиолимфатической инвазии и степень дифференцировки опухоли, могут повышать риск вовлечения регионарных лимфатических узлов.
3. Следует определять и различать радикальную, модифицированную радикальную и селективную или функциональную шейную диссекцию.

ВОПРОСЫ

1. **Что составляет группу лимфатических узлов области уровня I?**

   Уровень I включает как подподбородочный (IA), так и поднижнечелюстной (IB) лимфатические бассейны. Анатомически уровень IA включает треугольник,

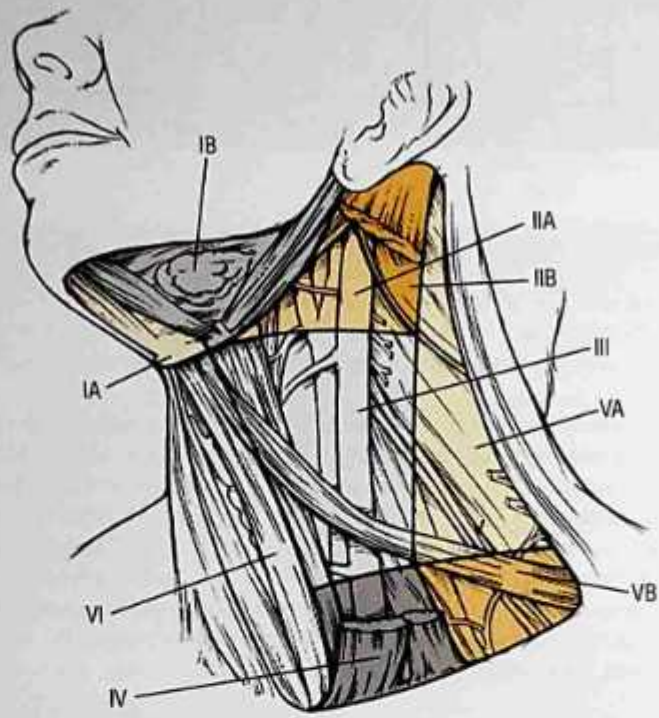

Рис. 16.1. Шесть подуровней для описания локализации лимфатических узлов в пределах уровней I, II и V: IA — подподбородочная группа; IB — поднижнечелюстная группа; IIA — верхние яремные лимфатические узлы вдоль сонной артерии, включающие поддвубрюшную группу; IIB — верхние яремные лимфатические узлы под кивательной мышцей; VA — узлы в области добавочного нерва; VB — надключичные и поперечно-шейные лимфатические узлы

образованный передними брюшками двубрюшной мышцы с двух сторон и подъязычной костью. Подбородочно-подъязычная мышца формирует дно уровня IA. Уровень IB ограничен задним брюшком двубрюшной мышцы и нижней челюстью и включает лимфатические сосуды, располагающиеся вокруг лицевых артерии и вены (рис. 16.1).

2. **Что составляет группу лимфатических узлов уровня II?**
Уровень II включает самые верхние яремные лимфатические узлы и делится на подуровень IIA (лимфатические узлы кпереди от добавочного нерва) и подуровень IIB (узлы кзади от добавочного нерва). Анатомически эта группа включает все лимфатические узлы, прилегающие к крупным сосудам от основания черепа до бифуркации сонной артерии и от грудино-подъязычной мышцы до заднего края грудино-ключично-сосцевидной мышцы (см. рис. 16.1).

3. **Что составляет группу лимфатических узлов уровня III?**
Уровень III содержит средние яремные лимфатические узлы, простирающиеся от бифуркации сонной артерии до лопаточно-подъязычной мышцы и от грудино-подъязычной мышцы до заднего края грудино-ключично-сосцевидной мышцы (см. рис. 16.1).

4. **Что составляет группу лимфатических узлов уровня IV?**
Уровень IV включает самые нижние яремные лимфатические узлы, простирающиеся от лопаточно-подъязычной мышцы до ключицы и от грудино-подъязычной мышцы до заднего края грудино-ключично-сосцевидной мышцы (см. рис. 16.1).

5. **Что составляет группу лимфатических узлов уровня V?**
Уровень V включает задний треугольник, ограниченный задним краем грудино-ключично-сосцевидной мышцы, передним краем трапециевидной мышцы и ключицей внизу. Он включает подуровни VA (узлы добавочного нерва) и VB (надключичные и поперечные шейные лимфатические узлы) (см. рис. 16.1).

6. **Что составляет группу лимфатических узлов уровня VI?**
Уровень VI включает лимфатические узлы центрального отдела, располагающиеся от подъязычной кости до надгрудинной вырезки между сонными артериями латерально. Группа состоит из претрахеальных, паратрахеальных, околоперстневидных лимфатических узлов. Паращитовидные узлы, а также узлы, находящиеся вдоль возвратного нерва, также относятся к уровню VI (см. рис. 16.1).

7. **Первичные опухоли каких локализаций наиболее часто метастазируют в лимфатические узлы различных групп?**
Подуровень IA: передние отделы языка, дно полости рта, нижний альвеолярный гребень и нижняя десна, нижняя губа.
Подуровень IB: полость рта (включая язык, латеральные отделы дна полости рта, слизистую щек), передние отделы полости носа, верхнечелюстная пазуха, поднижнечелюстная слюнная железа.
Уровень II: в лимфатические узлы этого бассейна происходит лимфатический отток из большинства областей возникновения плоскоклеточного рака головы и шеи, включая полость рта, полость носа, носоглотку, ротоглотку, гортаноглотку, гортань, околоушную слюнную железу.
Уровень III: полость рта, ротоглотка, носоглотка, гортаноглотка, гортань.
Уровень IV: гортаноглотка, щитовидная железа, гортань, шейный отдел пищевода.
Уровень V: кожные злокачественные образования задней поверхности головы и шеи, носоглотка, ротоглотка.
Уровень VI: щитовидная железа, гортань (голосовая щель и подскладочный отдел), шейный отдел пищевода, верхушка грушевидного синуса (см. рис. 16.1).

8. **Какие стадии развития шейных метастазов выделяют при опухолях головы и шеи (за исключением носоглотки и щитовидной железы)?**
См. табл. 16.1.

Таблица 16.1. Стадии развития шейных метастазов при опухолях головы и шеи

Стадия	Описание
NX	Регионарные лимфатические узлы не могут быть оценены
N0	Нет метастазов в регионарные лимфатические узлы
N1	Метастаз в единичный ипсилатеральный лимфатический узел 3 см или меньше в наибольшем поперечнике
N2a	Метастаз в единичный лимфатический узел больше 3 см, но меньше 6 см
N2b	Множественные метастазы в ипсилатеральные лимфатические узлы, ни один из которых не превышает 6 см

Окончание табл. 16.1

Стадия	Описание
N2c	Метастазы в билатеральные или контралатеральные лимфатические узлы, ни один из которых не превышает 6 см
N3	Метастаз в лимфатический узел, превышающий в наибольшем поперечнике 6 см

Примечание: пометка U или L может обозначать уровень метастазирования выше нижней границы (U) или ниже нижней границы (L) перстневидного хряща, см. http://www.springer.com/gb/book/9780387884400.

9. Какие стадии развития метастазов в лимфатические узлы выделяют при опухолях носоглотки?
См. табл. 16.2.

Таблица 16.2. Стадии развития метастазов в лимфатические узлы при опухолях носоглотки

Стадия	Описание
N0	Нет метастазов в регионарные лимфатические узлы
N1	Метастаз в один или несколько унилатеральных лимфатических узлов, 6 см или меньше в наибольшем поперечнике, выше надключичной ямки
N2	Метастазы в билатеральные лимфатические узлы, 6 см или меньше в наибольшем поперечнике, выше надключичной ямки
N3	Метастазы больше 6 см и/или распространяющиеся в надключичную ямку
N3a	Опухоль больше 6 см
N3b	Опухоль распространяется в надключичную ямку

Примечание: см. http://www.cancer.gov/cancertopics/pdq/treatment/nasopharyngeal/HealthProfessional/page3.

10. Какие стадии развития метастазов в лимфатические узлы выделяют при опухолях щитовидной железы?
См. табл. 16.3.

Таблица 16.3. Стадии развития метастазов в лимфатические узлы при опухолях щитовидной железы

Стадия	Описание
NX	Регионарные метастазы не могут быть оценены
N0	Метастазы в регионарные лимфатические узлы отсутствуют
N1	Имеются регионарные метастазы
N1a	Метастазы в лимфатические узлы уровня VI (претрахеальные, паратрахеальные, прелаирингеальные)
N1b	Метастазы в унилатеральные, билатеральные или контралатеральные лимфатические узлы шеи или верхнего средостения

Примечание: см. http://www.cancer.gov/cancertopics/pdq/treatment/thyroid/HealthProfessional/page3.

11. Что такое радикальная шейная диссекция?
Этот вариант диссекции шеи, популяризированный Джорджем Крайлем (George Crile) в начале XX в. и позднее Хейсом Мартином в 1950-х годах, подразумевает радикальное удаление шейных лимфатических узлов единым блоком при наличии рака головы и шеи. Радикальная шейная диссекция включает удаление лимфатических узлов от уровня I до уровня V в сочетании с грудино-ключично-сосцевидной мыш-

цей, внутренней яремной веной и добавочным нервом (XI пара черепных нервов). Осложнения радикальной шейной диссекции включают нарушение функций плеча по причине принесения в жертву добавочного нерва (торчащая лопатка, невозможность поднять руку выше 90°, боли в плече). Двустороннее выполнение операции ограничено повреждением внутренней яремной вены.

12. Каковы показания к радикальной шейной диссекции?

Радикальная шейная диссекция показана тем пациентам, у которых метастазы прорастают за пределы капсулы лимфатического узла и с поражением грудино-ключично-сосцевидной мышцы, добавочного нерва, внутренней яремной вены.

13. Что такое модифицированная радикальная шейная диссекция?

При модифицированной радикальной шейной диссекции удаляют лимфатические узлы от уровня I до уровня V, но оставляют одну нелимфатическую структуру или более (добавочный нерв, грудино-ключично-сосцевидная мышца, внутренняя яремная вена). Это значимо снижает частоту осложнений и заболеваемости, связанной с радикальной шейной диссекцией.

14. Каковы показания к модифицированной радикальной шейной диссекции?

Если поражение опухолью нелимфатических структур отсутствует, грудино-ключично-сосцевидная мышца, внутренняя яремная вена, добавочный нерв сохраняются. Учитывая, что подъязычный и язычный нервы рутинно сохраняются при шейной диссекции, жертвование неповрежденным добавочным нервом во время удаления блока не может быть обосновано. При двусторонней шейной диссекции удаление обеих внутренних яремных вен может вызвать значимый венозный отек и хронический лимфостаз лица и быть фатальным для 10% пациентов при одновременном выполнении. Таким образом, одна внутренняя яремная вена должна быть сохранена при выполнении двустороннего вмешательства. Если обе внутренние яремные вены вовлечены в патологический процесс, должна быть осуществлена поэтапная диссекция шеи в течение 2 нед, что даст коллатералям возможность сформироваться.

15. Что такое селективная шейная диссекция?

При селективной диссекции шеи производят удаление одной (или более) группы шейных лимфатических узлов при сохранении нелимфатических структур. Удаляют только те группы, которые определены как наиболее вероятные мишени метастазирования. Таким образом предохраняются от повреждения функциональные и косметические структуры шеи.

16. Что является показанием к селективной шейной диссекции?

У ранее не леченных пациентов с плоскоклеточным раком головы и шеи можно достоверно предсказать уровень метастазирования в шейные лимфатические узлы. Это позволяет определить для опухолей различных локализаций наиболее опасные в отношении метастазирования лимфатические узлы. Селективная шейная диссекция может сочетаться с одномоментным удалением первичной опухоли при незначительно выраженном метастазировании, а также сопровождаться последующей адъювантной терапией в случае обнаружения множественных пораженных узлов или экстракапсулярного прорастания.

17. Какой объем селективной шейной диссекции соответствует указанным ниже локализациям опухоли?

- Полость рта: уровни I, II, III (надлопаточно-подъязычная диссекция).
- Ротоглотка, гортаноглотка, гортань: уровни II–III (латеральная шейная диссекция).

- Задний скальп: уровни II–V, ретроаурикулярные и позадиушные лимфатические узлы (заднелатеральная диссекция).
- Предушная область, передний скальп: уровни II–VA, околоушные и лицевые лимфатические узлы.
- Передняя и боковые поверхности лица: уровни I–III, околоушные и лицевые лимфатические узлы.
- Щитовидная железа, пищевод, тяжелые ларингеальные опухоли: уровень VI (передняя или центральная шейная диссекция).

При далеко зашедших опухолевых процессах может производиться диссекция в дополнительных уровнях.

18. Какова роль сцинтиграфии при выполнении шейной диссекции?

Лимфосцинтиграфия и биопсия сторожевого лимфатического узла в случае меланомы головы и шеи являются общепринятыми методами и позволяют предсказать благоприятный исход и отсутствие рецидивов с низким уровнем ложноотрицательных результатов. При злокачественных опухолях слизистых оболочек биопсия сторожевого лимфатического узла может быть использована для:

1) определения стадии опухолевого процесса при клинических признаках N0;
2) выявления лимфатического оттока в атипичные лимфатические бассейны, которые могут быть не затронуты при классической селективной шейной диссекции;
3) определения изменений тока лимфы, являющихся результатом хирургии и лучевой терапии и представляющих опасность повторного метастазирования при рецидиве либо остаточных явлениях опухоли.

Биопсия сторожевого узла как метод, позволяющий избежать шейной диссекции, признан требующим изучения и не имеет широкого распространения в качестве стандарта лечения.

19. Назовите некоторые осложнения шейной диссекции.

Хилезная утечка наиболее часто связана с диссекцией на уровне IV. Возникает при 1–2% шейных диссекций. Повреждение грудного протока происходит на уровне его латерального слияния с внутренней яремной веной чуть выше места слияния внутренней яремной вены с подключичной. Ежедневная потеря более 500 мл потребует хирургического вмешательства и перевязки протока. Потеря менее 500 мл может лечиться консервативно с помощью давящих повязок, низкожировых диет и раневого дренажа. Полное парентеральное питание может потребоваться при выраженной утечке.

Отек лица и отек мозга связаны с двусторонней перевязкой внутренних яремных вен и наличием предшествующей лучевой терапии. Осложнение может быть предотвращено поэтапной шейной диссекцией и сохранением одной наружной яремной вены или более. Отек мозга, вызванный перевязкой внутренней яремной вены, может приводить к неадекватной секреции антидиуретического гормона. В процессе шейной диссекции с двусторонней перевязкой внутренних яремных вен необходимо тщательно контролировать внутривенное введение жидкостей, а также осмолярность плазмы и мочи.

Разрыв/прокол сонной артерии — это катастрофическое осложнение, которое связано с наличием слюнной фистулы, разрушением лоскута вследствие предшествовавшей лучевой терапии, недостатком питания, инфекцией и диабетом. Неправильное выкраивание лоскута может обнажить сонную артерию и повысить риск ее разрыва. Помещение васкуляризованной ткани поверх сонной артерии показано в случае ее обнажения или при наличии крупной слюнной фистулы.

20. В чем разница между экстренной и плановой шейными диссекциями?

Экстренную шейную диссекцию осуществляют при недостаточном ответе на органосохраняющее лечение (лучевая и химиотерапия). Такая диссекция может выполняться немедленно после химии и облучения или позднее при рецидивах.

Плановую шейную диссекцию выполняют после химио- и лучевой терапии как часть запланированного лечения больших объемов шейных метастазов вне зависимости от чувствительности к консервативному лечению. Обоснованием плановой шейной диссекции является предположение, что крупные, предварительно обработанные узлы могут по-прежнему содержать жизнеспособные опухолевые клетки, которые станут источником рецидива.

21. Перечислите типы шейной диссекции после химиотерапии или лучевой терапии.

Выделяют три следующих категории.

- **Неудача в области первичной опухоли.** Шейная диссекция производится одномоментно с операцией на первичной опухоли. Обычно выполняется вне зависимости от состояния узлов в качестве завершения лечения.
- **Экстренная шейная диссекция.** Выполняется только в случае персистирующего поражения шейных лимфатических узлов после проведенного лечения. Оценка такого поражения проводится с помощью ПЭТ, КТ или МРТ 8–10 нед спустя после лечения.
- **Плановая шейная диссекция.** Некоторые хирурги рекомендуют такую диссекцию при большом объеме поражения лимфатических узлов (N3) вне зависимости от ответа на терапию. При незначительном объеме поражения (N1 или N2) хирургическое вмешательство выполняют только при персистирующем в течение 8–10 мес после лечения поражении лимфатических узлов.

ОБСУЖДЕНИЕ

22. ТАПБ против открытой биопсии (эксцизионной или инцизионной) подозрительный шейных лимфатических узлов.

Открытая биопсия способна, по крайней мере, сохранить уровень риска местного рецидива, осложнений или отдаленных метастазов, как считалось ранее, при условии своевременного начала адекватного лечения. Однако при наличии ТАПБ, достигающей 99% чувствительности и специфичности для плоскоклеточной карциномы, применение открытой биопсии должно быть ограничено, за исключением лимфатических узлов, подозрительных на лимфому. Диссекция в зоне, подвергнутой открытой биопсии, может потребовать резекции тех структур, которые могли быть сохранены при селективной шейной диссекции. Это проявляется бóльшим функциональным и косметическим недостатком. По этой единственной причине открытая биопсия никогда не должна использоваться на первом этапе диагностики опухолей головы и шеи.

23. Хирургическое лечение клинически интактной шеи (N0).

Обоснования хирургического вмешательства на шее в отсутствие метастазов в шейные лимфоузлы включают:

1) снижение риска локальных рецидивов;
2) снижение риска отдаленных метастазов;
3) повышение общего успеха лечения и уровня выживаемости;
4) определение стадии поражения регионарных лимфатических узлов.

В то время как большинство исследований не подтвердили повышения шансов на больший успех лечения и уровня выживаемости при избирательном лечении шеи на стадии N0, многие учреждения по-прежнему продолжают поддерживать избирательное лечение, тогда как частота скрытых метастазов составляет 15%. Селективная шейная диссекция, охватывающая наиболее опасные для метастазирования группы лимфатических узлов, предпочтительнее, чем модифицированная радикальная шейная диссекция.

24. Необходимо ли жертвовать сонной артерией, вовлеченной в опухолевый процесс, при диссекции шеи?

Это один из самых противоречивых вопросов при проведении шейной диссекции. Противники отмечают относительно высокую смертность (30%) и риск осложнений (45%) в случае резекции сонной артерии при всего 15% пациентов с отсутствием рецидива в течение года. Сторонники утверждают, что при усовершенствованных методах оценки коллатерального кровообращения через виллизиев круг (эндоваскулярный окклюзионный тест с баллоном, КТ с ингаляцией ксенона, ПЭТ) плановая перевязка и реконструкция сонной артерии приводят к приемлемому уровню осложнений (12%) и повышению уровня однолетней выживаемости (45%). Демонстрируются уровни двухлетней выживаемости до 22%. Некоторые хирурги предлагают отслаивание крупных опухолей от сонной артерии как компромисс между этими двумя подходами. Откровенное обсуждение с пациентом, а также подробное предоперационное обследование должны быть осуществлены в любом случае, когда предполагается резекция сонной артерии.

25. Сравнимы ли модифицированная радикальная и селективная шейные диссекции в вопросе контролирования регионарного метастазирования?

Большинство исследований поддерживают селективную шейную диссекцию как на стадии N0, так и на любой стадии N+. Уровень контроля за регионарным метастазированием для селективной шейной резекции сравним с модифицированной радикальной шейной диссекцией для стадии N0 (5% рецидивов) и стадий N+ (10% рецидивов), особенно при использовании послеоперационной лучевой терапии в группах с множественными метастатическими лимфатическими узлами или лимфатическими узлами с прорастанием. Уровень эффективности контроля свыше 94% выявлен в крупных мультиинституциональных исследованиях, посвященных изучению эффективности селективной шейной диссекции при клинических признаках наличия метастазов в шейные лимфатические узлы (стадии N+).

26. Должна ли селективная или модифицированная радикальная диссекция шеи выполняться после осуществления химио- и лучевой терапии?

В прошлом большинство хирургов защищали необходимость выполнения модифицированной шейной диссекции после лучевой терапии или химиотерапии с целью охвата всех шести уровней лимфатических узлов. Современные данные тем не менее говорят о том, что в ряде случаев поражения шеи, относящиеся к стадии N1 и даже N2, селективная шейная диссекция может быть так же эффективна, как модифицированная радикальная диссекция. Даже среди пациентов с выраженными до лечения стадиями N2 или N3 очень немногие имеют метастазы в лимфатические узлы за пределами уровней II–IV, что говорит о нецелесообразности диссекции уровня V в большинстве случаев. Одно важное исключение — опухоли задней поверхности головы и шеи, при которых лимфатические узлы уровня V являются первым эшелоном мета-

стазирования. Для большинства других локализаций селективная шейная диссекция является более чем достаточной, если отсутствуют фиксация и инфильтрация окружающих тканей.

Список литературы

Bocca E., Pignataro O., Oldini C. et al. Functional neck dissection: an evaluation and review of 843 cases // Laryngoscope. 1984. N 94. P. 942–945.

Collins S.L. Controversies in management of cancer of the neck / by edited Thawley S.E. et al. Comprehensive Management of Head and Neck Tumors. 2nd ed. Philadelphia : WB Saunders, 1999. P. 1479–1563.

Deschler D.G., Day T. TNM Staging of Head and Neck Cancer and Neck Dissection Classification. 3rd ed. Alexandria : American Academy of Otolaryngology-Head and Neck Surgery Foundation, Inc., 2008

Gavilan C., Gavilan J. Five-year results of functional neck dissection for cancer of the larynx // Arch. Otolaryngol. Head and Neck Surg. 1989. N 115. P. 1193–1196.

Lindberg R. Distribution of cervical lymph node metastases from squamous cell carcinoma of the upper respiratory and digestive tracts // Cancer. 1972. N 29. P. 1446–1449.

Martin H. The treatment of cervical metastatic cancer // Ann. Surg. 1941. N 114. P. 972–985.

Robbins K.T., Shaha A.R., Medina J.E. et al. Consensus statement of the classification and terminology of neck dissection // Arch. Otolaryngol. Head and Neck Surg. 2008. N 134. P. 536–538.

Shah J.P. Patterns of cervical lymph node metastasis from squamous cell carcinomas of the upper aerodigestive tract // Am. J. Surg. 1990. N 160. P. 405–409.

Snyderman C.H., D'Amico F. Outcome of carotid artery resection for neoplastic disease: A meta-analysis // Am. J. Otolaryngol. 1992. N 13. P. 373–380.

ГЛАВА 17

СОСУДИСТЫЕ ОПУХОЛИ ГОЛОВЫ И ШЕИ

Мэттью Олд

КЛЮЧЕВЫЕ МОМЕНТЫ

1. Большинство параганглиом не влияют на функцию органа их локализации, тем не менее подозрительные симпатические симптомы (приливы, учащенное сердцебиение, потливость) должны быть тщательно оценены, в особенности у пациентов, которым планируется провести операцию.
2. Лечение включает хирургию, наблюдение или лучевую терапию в зависимости от особенностей пациента, показателей роста опухоли и подозрения на озлокачествление.
3. Для гемангиомы характерен быстрый рост с последующей инволюцией, так что консервативный подход рекомендован для большинства таких поражений, за исключением ситуаций с вовлечением дыхательных путей.

Важно

1. Опухоли каротидного тельца являются наиболее частыми параганглиомами головы и шеи.
2. Параганглиома каротидного тельца представляет собой пульсирующее объемное образование шеи, имеющее выявляемый КТ, МРТ или ангиографией характерный признак смещения в стороны внутренней и наружной сонных артерий (симптом «лиры»).
3. Наследственные параганглиомы составляют от 10 до 28% случаев, остальные являются спорадическими.
4. Семейная параганглиома наследуется по аутосомно-доминантному типу. У 50% потомков носителя-мужчины разовьется параганглиома. Женщины могут наследовать признак (и иметь параганглиому), но практически не иметь клинических проявлений.
5. Юноши с односторонней назальной обструкцией, носовыми кровотечениями и синюшными массами, заполняющими полость носа, — представители с типичным проявлением ювенильной назофарингеальной ангиофибромы.

ВОПРОСЫ

1. **Что такое параганглиомы? Из какой ткани они происходят?**

   Параганглиомы — это доброкачественные или злокачественные васкуляризированные мягкотканые новообразования, которые возникают повсюду, где присутствуют параганглионарные клетки, имеющие происхождение из нервного гребня. Параганглионарные клетки представлены в адвентиции сосудов или периневрально, продуцируют катехоламины и нейротрансмиттеры. Большинство их дегенерирует после рождения, но некоторые сохраняются преимущественно в нервной системе.

2. **Каковы наиболее часто используемые и затрудняющие понимание названия параганглиом?**

   Эти опухоли именуются различными терминами, такими как «хемодектома», «нехромаффинная параганглиома», «опухоль каротидного тельца», «гломусная опухоль». В соответствии с физиологической функцией каротидного тельца как хеморецептора

его опухоли получили название хемодектомы. Термин *«хемодектома»* относится только к опухолям каротидного тельца, так как это единственная параглиальная ткань, выступающая в качестве хеморецептора. Понятие *«нехромаффинная»* относится к особенностям гистологической окраски, которая отличает все параганглиомы от хромаффин-активной ткани мозгового вещества надпочечников. «Гломус» — один из самых неправильно используемых терминов в литературе, так как формально он относится к различным доброкачественным опухолям кожи.

3. Где наиболее часто обнаруживаются параганглиомы?

Наиболее распространенной локализацией (90%) является мозговое вещество надпочечников (феохромоцитома). Далее следуют брюшная полость (8,5%), грудная полость (1,2%) и область головы и шеи (0,8%). Область каротидного тельца вблизи бифуркации общей сонной артерии является наиболее частой локализацией параганглиом головы и шеи (опухоль каротидного тельца). Яремные параганглиомы (*glomus jugulare*) являются следующими по частоте, далее идут параганглиомы промонториума среднего уха (*glomus tympanicum*) и вагусные параганглиомы. Редкие локализации могут включать гортань, щитовидную железу, околоносовые пазухи или иные структуры, содержащие параганглионарную ткань.

4. Что собой представляют параганглиомы?

Большинство параганглиом являются случайными находками при лучевой диагностике. Опухоль каротидного тельца обычно представляет собой пульсирующее объемное образование шеи, смещаемое в горизонтальном направлении, но неподвижное в вертикальном. Скорость роста составляет 0,5 см в год. Параганглиомы среднего уха обнаруживаются при отоскопии в виде голубоватых масс позади барабанной перепонки. В связи с их локализацией в височной кости симптомы могут включать пульсирующий ушной шум и вовлечение черепных нервов (IX, X, XI пар) при большом размере опухоли.

5. Является ли параганглиома барабанной полости тем же самым образованием, что и яремная параганглиома?

Нет. Параганглиомы барабанной полости возникают на мысе улитки. Осложнения, связанные с резекцией этой опухоли, минимальны. Опухоль проявляется пульсирующим ушным шумом, кондуктивной потерей слуха, голубоватыми массами за барабанной перепонкой при осмотре. Яремная параганглиома развивается из параганглионарной ткани яремной луковицы. Место ее возникновения — височная кость, а рост приводит к значимой костной деструкции. Опухоли яремного отверстия могут затронуть IX–XI пары черепных нервов. Резекция в данной зоне подразумевает комбинированную операцию на основании черепа и может привести к значимым осложнениям со стороны лицевого нерва.

6. Какой аспект обследования пациента с параганглиомой является наиболее важным?

Важно собрать подробную историю болезни, чтобы была уверенность в отсутствии функциональной активности опухоли (приливы, непереносимость жары, сердцебиение и т.п.). Если такие симптомы присутствуют, необходимо оценить уровень в моче метанефринов и ванилилминдальной кислоты, катехоламинов в сыворотке крови, а при позитивных результатах — уделить серьезное внимание эндокринологическому направлению. Функционирующие опухоли редки и составляют 1–3% параганглиом головы и шеи. Следующим важным аспектом обследования является общий осмотр, который должен включать тщательное исследование черепных нервов.



Рис. 17.1. Параганглиома каротидного тельца в процессе диссекции. Обратите внимание на внутреннюю сонную артерию сзади и подъязычный нерв сверху

7. **Что является идеальным методом лучевой диагностики параганглиом?**
КТ-исследование с контрастированием или МРТ с гадолинием (и КТ/МР-ангиография при необходимости) может обеспечить превосходную диагностику. Участки отсутствия кровотока, обнаруживаемые на изображениях, являются серьезным поводом заподозрить параганглиому. Ультрасонография может быть полезна на начальных этапах исследования для различения сосудистой опухоли и лимфатического узла. Раньше ангиография часто предшествовала КТ и МРТ, но сейчас применяется преимущественно для предоперационной эмболизации. Классически ангиография при параганглиоме каротидного тельца может показать выраженное расхождение со стороны внутренней и наружной сонных артерий (симптом «лиры») (рис. 17.1).

8. **Каким образом происходит наследование семейных параганглиом?**
Несмотря на то что большинство параганглиом являются спорадическими, до 30% их относятся к наследственным. Для наследственных параганглиом типична большая частота возникновения множественных опухолей: 30–40% при 10%, характерных для спорадических параганглиом. Наследование осуществляется по аутосомно-доминантному типу с геномным импринтингом. У 50% детей мужчины-носителя развиваются параганглиомы, но если носителем является женщина, то ген выключается и параганглиомы у ее детей не возникают. Основной ген (*PGL1*) кодирует продукцию сукцинат-дегидрогеназного комплекса.

9. **Обсудите возможности лечения параганглиом.**
Возможности лечения параганглиом включают хирургию, наблюдение, лучевую терапию и зависят от особенностей пациента, активности роста, потенциала малигнизации и распространенности процесса. Опухоли часто остаются стабильными на протяжении многих лет либо растут очень медленно, таким образом, наблюдение становится обоснованным. Хирургия по-прежнему остается основой лечения, и только она позволяет полностью избавиться от опухоли. Тем не менее часто применяют консервативные методы лечения с учетом особенностей пациента (возраст, сопутствующая патология, поражение черепных нервов, скорость роста), особенно принимая во внимание потенциальные осложнения хирургического лечения в некоторых случаях (яремные или вагусные параганглиомы, двусторонние опухоли каротидного тельца).



Рис. 17.2. После удаления опухоли каротидного тельца. Обращают на себя внимание вывернутые сонные артерии, петля подъязычного нерва и его прохождение непосредственно под двубрюшной мышцей. Блуждающий нерв находится позади внутренней сонной артерии

10. **Что является классической гистологической картиной параганглиомы?**
Существует три типа клеток: капилляры, главные клетки (тип I) и поддерживающие клетки (тип 2). Эти клетки формируют структурные единицы, именуемые Zellballen. Эти опухоли обильно кровоснабжаются и происходят из неврального гребня.

11. **Можно ли определить потенциал озлокачествления параганглиомы по данным гистологического исследования?**
Нет. Параганглиомы имеют низкий потенциал малигнизации, и единственным методом определения озлокачествления является обнаружение регионарных и дистантных метастазов. Вагусные параганглиомы имеют наибольший потенциал малигнизации (16%) по сравнению с каротидным тельцем (6%) и яремно-тимпанальными опухолями (4%).

12. **Обсудите лечение яремной параганглиомы.**
Яремная параганглиома типично возникает в височной кости и обычно связана с выраженной костной деструкцией. Она, как правило, вовлекает структуры рядом с яремным отверстием (IX, X, XI пары черепных нервов). Хирургическое удаление опухоли подразумевает операцию на основании черепа и часто затрагивает эти нервы. Важно преоперативное исследование черепных нервов, так как операция может привести к аспирации, дисфагии, повреждению лицевого нерва. Такие осложнения делают лучевую терапию более привлекательной. При современных техниках хирургии основания черепа возможна полная резекция с хорошими результатами последующей реабилитации, тем не менее лучевая терапия должна рассматриваться в качестве метода лечения при наличии определенных, связанных с пациентом факторов.

13. **Что может произойти при двустороннем удалении опухоли каротидного тельца (или одной вагусной и одной каротидной опухоли на противоположных сторонах), рис. 17.2?**
Двусторонняя денервация каротидных телец приводит к тяжелым пароксизмам гипер- и гипотензии и связано с нарушением барорефлекса. Это может купироваться в ранний послеоперационный период клонидином, феноксибезамином[1] и анксиолитиками (тревога может усугублять перепады давления). Компенсация в последующем возможна, но ее выраженность и сроки разнятся. В таких случаях по крайней мере для одной из опухолей должно быть выбрано лучевое лечение.

[1] Норэпинефрин. — *Прим. науч. ред.*

14. Какова роль лучевой терапии в лечении параганглиом?

Улучшенные техники и накопленный опыт лучевой терапии параганглиом позволяют демонстрировать 90% уровень контроля доброкачественных новообразований, подразумевает прекращение роста или регрессию опухоли. Крайне редко наблюдается полное исчезновение опухоли. При современных техниках и стандартной дозе облучения в 45 Гр осложнения редки. Несмотря на это, некоторые специалисты по-прежнему предпочитают хирургическое удаление опухоли.

15. Пациент — двенадцатилетний мальчик с длительной назальной обструкцией и эпизодами выраженного носового кровотечения. Осмотр выявил крупное пульсирующее объемное образование в носоглотке. Должна ли быть выполнена биопсия?

Нет. Ваш следующий шаг — КТ с контрастированием с целью выявления ювенильной назофарингеальной ангиофибромы, которая встречается исключительно у мужчин, часто проявляется односторонней заложенностью носа, кровотечениями, иногда аносмией. Эти опухоли гормонально зависимы и часто возникают в период подросткового возраста. Хотя они являются гистологически доброкачественными, возможна их локальная инвазия, вплоть до интракраниального прорастания. Лечение включает хирургию в сочетании с предоперационной эмболизацией или без нее. Лучевая терапия используется в неоперабельных случаях. Для этой сосудистой опухоли характерна высокая частота рецидивов в случае неполного удаления ткани, но она в конечном счете регрессирует при достижении пациентом зрелого возраста.

16. У девочки на щеке возникла быстрорастущая гемангиома. Какое лечение требуется в данном случае?

Попытайтесь избежать хирургического лечения. Гемангиомы являются самыми частыми опухолями головы и шеи у детей. Они чаще встречаются у девочек, чем у мальчиков (3:1). Типичное течение подразумевает период быстрого роста, за которым следует постепенная инволюция. У 50% пациентов гемангиома исчезает к 5 годам, у 70% — к 7 годам.

17. У ребенка с большой гемангиомой лица развилась коагулопатия. В чем может быть суть проблемы и каково лечение?

Это диссеминированный внутрисосудистый коагуляционный синдром, связанный с захватом и агрегацией тромбоцитов в опухоли, называется синдромом Казабаха–Мерритта. Лечение заключается в трансфузионном введении факторов свертываемости и тромбоцитарной массы в дополнение к лечению основного заболевания.

18. У ребенка с гемангиомой лица развился стридор. Каковы ваш предположительный диагноз и последующие шаги?

Гемангиома подголосового пространства или другого отдела дыхательных путей. Показаны прямая ларингоскопия и бронхоскопия с возможностью трахеостомии, если дыхательные пути серьезно скомпрометированы. Гемангиомы могут располагаться как в дыхательных путях, так и на коже. Около 50% детей с гемангиомой подголосового отдела имеют поражения кожи. Консервативная терапия может содержать глюкокортикоиды и/или β-адреноблокаторы.

19. У молодого человека имеется пятно винного цвета на правой половине лица. Каков ваш диагноз?

Синдром Стерджа–Вебера. Это врожденный синдром неизвестной этиологии, характеризующийся винными невусами в области первой и второй ветвей тройничного нерва, а также ангиомой мягкой мозговой оболочки. Важно провести неврологиче-

ское и офтальмологическое обследования, а также лучевую диагностику головного мозга, так как при этом синдроме возможны припадки, кальцификаты в головном мозге и офтальмологическая патология. Портвейновые пятна могут быть устранены с помощью лазеротерапии.

20. Какие типы лазера используют для лечения кожных сосудистых заболеваний?

На текущий момент наиболее подходящими для лечения кожных сосудистых изменений являются импульсные лазеры на красителях. В том числе они прекрасно подходят для лечения портвейновых пятен. Аргоновые и потассиум-титанил-фосфатные (ПТФ) лазеры имеют длину волны, специфичную для гемоглобина, следовательно, могут с успехом использоваться для лечения такой патологии. ПТФ-лазеры применимы для остановки роста и последующей инволюции гемангиомы, хотя консервативное лечение всегда предпочтительнее.

Список литературы

Barnes L., Everson J., Reichart P. et al. World Health Organization Classification of Tumours: Pathology and Genetics of Tumours of the Head and Neck. Lyon : IARC, 2005.

Burnichon N., Rohmer V., Amar L. et al. The succinate dehydrogenase genetic testing in a large prospective series of patients with paragangliomas // J. Clin. Endocrin. Metab. 2009. Vol. 94, N 8. P. 2817–2827.

Chino J.P., Sampson J.H., Tucci D.L. et al. Paraganglioma of the head and neck: long-term local control with radiotherapy // Am. J. Clin. Oncol. 2009. Vol. 32, N 3. P. 304–307.

Martin T.P.C., Irving R.M., Maher E.R. The genetics of paragangliomas: a review // Clin. Otolaryngol. 2007. N 32. P. 7–11.

Mendenhall W.M., Hinerman R.W., Amdur R.J. et al. Treatment of paragangliomas with radiation therapy // Otolaryngol. Clin. North Am. 2001. Vol. 34, N 5. P. 1007–1020.

Netterville J.L., Reilly K.M., Rovertson D. et al. Carotid body tumors. A review of 30 patients with 46 tumors // Laryngoscope. 1995. N 105. P. 115–126.

Netterville J.L., Jackson C.G., Miller F.R. et al. Vagal paraganglioma: a review of 46 patients treated during a 20-year period // Arch. Otolaryngol. Head. Neck. 1998. N 124. P. 1133–1140.

Old M.O., Netterville J.L. Paragangliomas of the Head and Neck / by edited Bernier J. Head and Neck Cancer: Multimodality Management. New York : Springer, 2011.

Powell J. Update on hemangiomas and vascular malformations // Curr. Opin. Pediatr. 1999. N 11. P. 457–463.

Sevilla M.A., Hermsen M.A., Weiss M.M. et al. Chromosomal changes in sporadic and familial head and neck paragangliomas // Otolaryngol. Head and Neck Surg. 2009. N 140. P. 724–729.

ГЛАВА 18

ОПУХОЛИ ПОЛОСТИ НОСА И ОКОЛОНОСОВЫХ ПАЗУХ

Джон Маллен-Сент Клэр, Джеффри Д. Су

КЛЮЧЕВЫЕ МОМЕНТЫ

1. Опухоли полости носа и околоносовых пазух являются редкими и составляют 3% злокачественных новообразований верхних дыхательных путей.
2. Плоскоклеточный рак — наиболее частая синоназальная злокачественная опухоль.
3. Профессиональные вредности можно рассматривать как наиболее весомые факторы риска для синоназальных опухолей. Так, для аденокарциномы фактором риска является воздействие древесной пыли и отходов производства кожи.
4. Злокачественные опухоли обычно обнаруживают на поздних стадиях в связи с неспецифичностью клинических проявлений, которые часто копируют доброкачественные состояния.
5. Хирургическое вмешательство с последующей лучевой терапией признано стандартом лечения злокачественных опухолей носа и пазух. Как для доброкачественных, так и для злокачественных опухолей критичным является удаление в пределах здоровых тканей, что позволяет снизить риск местного рецидива. Преимущества разных доступов (эндоскопического и открытого) зависят от разнообразных факторов, включающих локализацию опухоли, ее тип и размеры, а также удобство хирурга.

Важно

1. Линия Онгрена (Ohngren) — это воображаемая линия, проведенная от медиального угла глаза к углу нижней челюсти. Значение данной линии заключается в том, что опухоли верхнечелюстной пазухи, располагающиеся выше нее, имеют плохой прогноз, тенденцию к распространению в задневерхнем направлении и склонность к периневральной инвазии и прорастания в область основания мозга.
2. Возникновение аденокарциномы связано с воздействием древесной пыли и отходов производства кожи. Плоскоклеточный рак связан с воздействием хрома, никеля, иприта, афлатоксина.
3. Классическими рентгенологическими находками при ювенильной ангиофиброме являются увеличение крылонёбной ямки на аксиальном срезе, расширение клиновидно-нёбного и крыловидного каналов и костная деструкция в области крыловидного отростка.

ВОПРОСЫ

Общие положения/эпидемиология

1. Каковы важнейшие аспекты эпидемиологии злокачественных опухолей околоносовых пазух?

Синоназальный рак встречается редко, составляя лишь 3% общего числа злокачественных опухолей верхних дыхательных путей. Гистологическая картина характеризуется большим разнообразием, что объясняет различные поведение и клинические проявления опухолей. Злокачественные синоназальные опухоли чаще диагностируются в возрасте 40–60 лет. Они, как правило, встречаются у представителей европеоидной расы, в 2 раза чаще у мужчин. В число профессио-

нальных вредностей, связанных с такими опухолями, входят промышленные газы, никель, дубильное производство, древесная пыль. Кроме того, высокая частота возникновения опухолей полости носа и околоносовых пазух отмечается у курильщиков и лиц, злоупотребляющих алкоголем. Уровень пятилетней выживаемости составляет 40%, хотя он может варьировать в зависимости от гистопатологии опухоли.

2. **Существует ли разница в злокачественности опухолей, обнаруженных в полости носа и околоносовых пазухах?**
Опухоли полости носа чаще являются доброкачественными, нежели опухоли околоносовых пазух, и частота доброкачественных опухолей приблизительно равна частоте злокачественных. Наиболее частой доброкачественной опухолью полости носа является инвертированная папиллома, обычно возникающая на латеральной стенке полости носа. Наиболее частой злокачественной опухолью является плоскоклеточный рак. Опухоли околоносовых пазух чаще бывают злокачественными, и плоскоклеточный рак составляет их большинство.

3. **Каковы наиболее частые клинические проявления опухолей полости носа и околоносовых пазух? Какие симптомы свидетельствуют, в частности, о малигнизации?**
Наиболее часто имеются односторонние проявления в полости носа, включающие затруднение носового дыхания, выделения, отек, кровотечения. Данные симптомы часто остаются недооцененными, так как воспринимаются в качестве симптомов хронического синусита или аллергии. Тем не менее длительное наличие или прогрессирование односторонних назальных симптомов либо развитие орбитальных проявлений, таких как потеря зрения, слезотечение (эпифора), диплопия или экзофтальм, являются основанием для тщательного обследования.
Парестезия или боль в проекции верхнечелюстного нерва, отек щеки, онемение лица или нёба могут свидетельствовать о злокачественном процессе. Инвазия опухоли основной пазухи в кавернозный синус может приводить к дисфункции III, IV, VI пар, первой и второй ветвей V пары черепных нервов. Таким образом, наиболее важными показателями злокачественного процесса являются нейропатии и орбитальные осложнения.

Доброкачественные опухоли полости носа и околоносовых пазух

4. **Какие типы назальных папиллом выделяют?**
Характеристика назальных папиллом основывается на их гистологической картине.
   - **Экзофитная (грибовидная) папиллома.** Это наиболее частый подтип, составляющий до 50% назальных папиллом. Эти новообразования обычно возникают на перегородке носа и гистопатологически сходны с папилломами, обнаруживаемыми в иных частях тела. В отличие от других назальных папиллом, экзофитная папиллома не склонна к малигнизации.
   - **Инвертированная (эндофитная) папиллома.** Развивается из слизистой оболочки (мембраны Шнейдера) преимущественно латеральной стенки полости носа или верхнечелюстной пазухи, хотя вовлеченной может быть любая околоносовая пазуха. Эти папилломы составляют 47% назальных папиллом и характеризуются высоким уровнем рецидивирования при неполном удалении. Частота трансформации в плоскоклеточный рак составляет 8–10%. Инвертированная папиллома связана с ВПЧ-инфекцией.

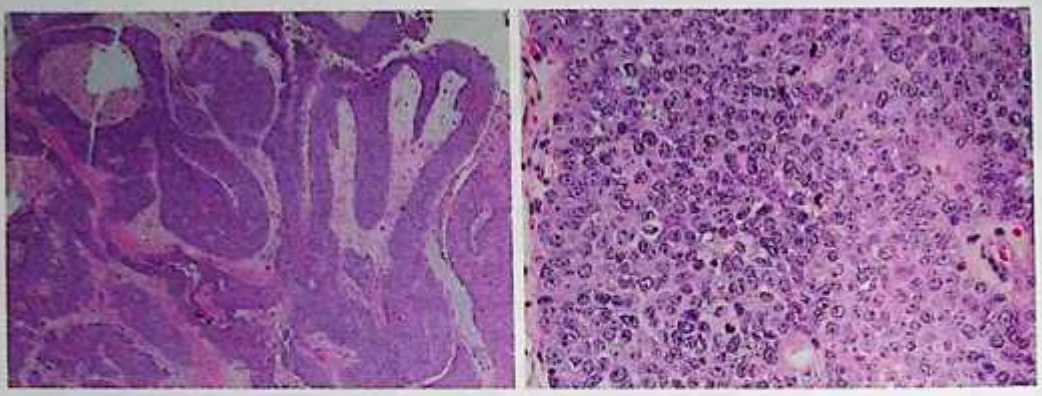

а *б*

Рис. 18.1. Онкоцитарная папиллома: *а* — окраска гематоксилин-эозином (4-кратное увеличение); эпителиальная пролиферация, демонстрирующая эндофитный рост, характерный для папилломы Шнейдера инвертированного типа; *б* — окраска гематоксилин-эозином (4-кратное увеличение); эпителиальная пролиферация имеет дезорганизованную структуру, эпителиальные клетки демонстрируют признаки атипии, включая плеоморфизм, повышение ядерно-цитоплазматического отношения в сторону ядра, заметные ядрышки (нуклеолы), повышение митотической активности и атипические митотические фигуры

- **Онкоцитарная (цилиндрическая) папиллома.** Обычно возникает из слизистой оболочки латеральной стенки полости носа и является наиболее редкой из трех типов, составляя около 3%. Способность к озлокачествлению у этих опухолей варьирует, по разным данным, от 4 до 17% (рис. 18.1).

5. В чем заключаются стандарты лечения инвертированной папилломы?

Полное хирургическое удаление в пределах здоровых тканей является методом выбора для всех синоназальных папиллом. Выявление и резекция места прикрепления папилломы дают наибольший шанс на излечение. Лучевая терапия в сочетании с химиотерапией или без нее предназначена для опухолей со злокачественной трансформацией.

В традиционной открытой хирургии используют латеральную ринотомию для обеспечения доступа к полости носа и удаления опухоли. Эндоскопический или эндоскопически ассистируемый доступ в значительной мере заменил открытый доступ для большинства случаев инвертированной папилломы и позволил снизить уровень рецидивирования с 20 до 12%.

6. Что такое ювенильная назофарингеальная ангиофиброма?

Это доброкачественная, но агрессивная сосудистая опухоль. Она встречается исключительно у мальчиков-подростков. Опухоль характеризуется медленным ростом, локальной инвазией и отсутствием метастазов. Тем не менее она может иметь достаточно большие размеры и вовлекать полость черепа, орбиту, крылонёбную ямку и подвисочную ямку. Ювенильная назофарингеальная ангиофиброма часто проявляется односторонним рецидивирующим кровотечением. КТ/МРТ в сосудистом режиме могут помочь визуализировать васкуляризацию опухоли и подтвердить диагноз. Биопсия несет высокий риск кровотечения и не рекомендуется.

7. В чем суть классификации ангиофибром по Фишу (Fisch)?

Стадия I — процесс ограничен полостью носа.

Стадия II — распространяется в крылонёбную ямку или околоносовые пазухи, что сопровождается костной деструкцией.

Стадия III — проникает в орбиту, подвисочную ямку, параселлярную область.

Стадия IV — распространяется в сигмовидный синус, область зрительного перекреста, гипофизарную ямку.

8. Каково лечение ювенильной назофарингеальной ангиофибромы?

Обычно до хирургического лечения предварительно производят эмболизацию опухоли для уменьшения интраоперационного кровотечения. Эндоскопические техники могут использоваться для стадий I и II по классификации Фиша, тогда как более сложные случаи требуют краниофациального или эндоскопически ассистируемого доступа. Для нерезецируемых опухолей может быть применена лучевая терапия.

9. Какие иные доброкачественные опухоли обнаруживают в полости носа? Каковы уникальные особенности этих опухолей?

- **Остеомы** являются наиболее часто встречающимися доброкачественными синоназальными опухолями и представляют собой медленно растущие новообразования из костной ткани. Множественные остеомы могут быть связаны с синдромом Гарднера. Остеомы чаще случайно обнаруживаются на КТ околоносовых пазух, хотя могут и вызывать симптомы нарушения дренажа пазух или наличия объемного образования. Наиболее частой локализацией остеом являются лобные пазухи, на долю которых приходится до 80% случаев.
- **Гемангиомы** редки и чаще всего возникают на перегородке носа или нижних носовых раковинах.
- **Пиогенная гранулема** является доброкачественным рыхлым, легко травмируемым полиповидным новообразованием, обнаруживаемым чаще на перегородке носа и связанным с раздражением, механической травмой или гормональными факторами. Существует женская предрасположенность с наибольшей частотой в I триместре беременности.
- **Гемангиоперицитома** является сосудистой опухолью, развивающейся из перицитов, которые окружают капилляры и посткапиллярные венулы. Эти опухоли составляют около 1% всех сосудистых опухолей. Гемангиоперицитомы обычно являются хорошо дифференцированными опухолями с низким потенциалом к рецидиву при полном удалении. Методом выбора служит хирургическая резекция.
- **Опухоли слюнных желез**, возникающие из малых слюнных желез в околоносовых пазухах, редки. Наиболее частым вариантом является плеоморфная аденома.
- **Хордомы** — это доброкачественные, местно-агрессивные опухоли, возникающие из нотохорда (эмбрионального предшественника скелета). Обычно обнаруживаются в области кливуса и проявляются параличом черепных нервов.

Злокачественные опухоли полости носа и околоносовых пазух

10. Опишите эпидемиологию злокачественных синоназальных новообразований.

Синоназальные злокачественные новообразования составляют 3% злокачественных опухолей головы и шеи, обычно диагностируются в возрасте 40–60 лет.

11. Какие злокачественные опухоли полости носа и околоносовых пазух встречаются наиболее часто?

Плоскоклеточный рак и аденокарцинома являются наиболее распространенными гистологическими подтипами. Иные варианты включают эстезионейробластому, мукоэпидермоид, слизистую меланому, синоназальную недифференцированную карциному, саркому и лимфому.

12. Каковы характерные черты нижеперечисленных злокачественных опухолей полости носа и околоносовых пазух?

- **Плоскоклеточная карцинома** — наиболее частая злокачественная опухоль данной локализации, составляющая около 80%.
- **Аденокарцинома** возникает чаще всего в клетках решетчатой кости. Высока частота у работников деревообрабатывающей и кожевенной промышленности.
- **Синоназальная недифференцированная карцинома** возникает вблизи обонятельного желобка. Эти опухоли предвещают плохой прогноз, поскольку они быстро прогрессируют, вызывают деструкцию местных тканей и часто метастазируют.
- **Эстезионейробластома** развивается из обонятельного эпителия и имеет распространение у подростков и пожилых людей. Опухоль часто вовлекает основание черепа и орбиты. Существуют две системы классификаций стадий этих опухолей: по Кадишу (Kadish) и по Дулгуерову–Калькатерра (Dulguerov–Calcaterra).

По Кадишу:

- **A** — опухоль ограничена полостью носа;
- **B** — опухоль в полости носа с распространением в околоносовые пазухи;
- **C** — опухоль распространяется в орбиту, основание черепа, головной мозг или имеет дистантные метастазы.

По Дулгуерову–Калькатерра:

- **T1** — опухоль вовлекает полость носа или околоносовые пазухи (за исключением основной пазухи и наивысших клеток решетчатой кости);
- **T2** — опухоль вовлекает полость носа или околоносовые пазухи, включая основную пазуху, или проникает через продырявленную пластинку;
- **T3** — опухоль распространяется в орбиту и переднюю черепную ямку;
- **T4** — опухоль распространяется в полость черепа.

- **Мукоэпидермоид** — опухоль слюнных желез, которая редко встречается в полости носа.
- **Аденокистозная карцинома** — характерен постепенный незаметный рост, наличие отдаленных метастазов и периневральная инвазия. Важно длительное наблюдение ввиду высокого риска поздних рецидивов.

13. Существуют ли профессиональные вредности, повышающие риск возникновения некоторых опухолей носа и околоносовых пазух?

Аденокарцинома ассоциирована с воздействием древесной пыли и побочных продуктов производства кожи, а также органических растворителей. Плоскоклеточную карциному связывают с воздействием хрома, никеля, иприта и афлатоксина. Воздействие табачного дыма, алкоголя, соленой и копченой пищи повышает риск возникновения всех типов злокачественных новообразований полости носа и околоносовых пазух.

14. Какая синоназальная опухоль является самой частой в педиатрической практике?

В детской популяции опухоли полости носа и околоносовых пазух встречаются редко. Саркомы составляют около 75% случаев.

15. Каков прогноз злокачественных опухолей полости носа и околоносовых пазух?

Пятилетняя выживаемость варьирует от 20 до 50% в зависимости от локализации и гистологии опухоли. Опухоли верхнечелюстной пазухи, локализующиеся выше линии Онгрена, характеризуются худшим прогнозом и низким уровнем выживаемости.

16. Охарактеризуйте локализации синоназальных опухолей.

- **Околоносовые пазухи** — каждая пазуха может быть вовлечена в опухолевый процесс. Верхнечелюстная пазуха — наиболее частая локализация (70%), далее следует решетчатая кость (20%), основная пазуха (3%) и лобная пазуха (менее 1%).
- **Полость носа** — вторая по частоте локализация, больше ассоциированная со злокачественными опухолями.

Злокачественные опухоли полости носа и околоносовых пазух могут распространяться в переднюю черепную ямку через лобную пазуху и ячейки решетчатой кости, в среднюю черепную ямку через основную пазуху, крылонёбную ямку, подвисочную ямку и полость орбиты.

17. Каковы методы лечения опухолей полости носа и околокосовых пазух и чем ограничивается адъювантная терапия?

Хирургическое удаление является основой лечения на ранних стадиях. Лучевая терапия назначается в послеоперационном периоде при определенной гистологической картине (низкодифференцированная опухоль), удалении не в пределах здоровых тканей или при наличии доказательств периневральной инвазии. Химиотерапия также назначается при тяжелом течении либо наличии метастазов. Лучевая терапия ограничена близостью орбиты и головного мозга. Неоперабельные опухоли могут подвергаться комбинированной химио- и лучевой терапии.

18. Что является противопоказанием к хирургии?

Выделяют четыре фактора, делающих опухоль неоперабельной:

1) значительное вовлечение вещества головного мозга;
2) вовлечение превертебральной фасции;
3) инвазия в кавернозный синус;
4) двустороннее вовлечение орбит или зрительного перекреста.

19. В чем заключается польза протонной терапии в лечении синоназальных злокачественных новообразований?

Такие опухоли могут плохо поддаваться лечению обычной лучевой терапией в условиях близкого расположения множества чувствительных органов, включая зрительные нервы, содержимое орбиты, головной мозг. Протонная терапия обладает преимуществами по сравнению с традиционной лучевой терапией, так как имеет ограниченную глубину проникновения, следовательно, позволяет проще обеспечить необходимую дозу облучения для конкретного объема опухоли. Этот метод применялся во множестве ситуаций, в которых опухоль располагалась близко к жизненно важным органам. Ряд клинических случаев продемонстрировал повышение степени контроля воздействия на опухоль при снижении частоты осложнений при применении протонной терапии для лечения эстезиобластомы и хондромы основания черепа. Несмотря на достигнутые успехи, клинических исследований, напрямую сравнивающих протонную терапию и традиционную лучевую терапию, к настоящему моменту не проведено.

20. Что является зоной лимфатического оттока при злокачественных новообразованиях носа и околоносовых пазух? В чем заключается типичное лечение шейных метастазов?

Область лимфатического оттока зависит от локализации опухоли. Из передних отделов полости носа лимфа оттекает в перифасциальные лимфатические узлы

и лимфатические узлы уровня IA/IB. В противоположность этому, отток лимфы из средних и задних отделов полости носа, так же как из околоносовых пазух, осуществляется в ретрофарингеальные и верхние яремно-двубрюшные лимфатические узлы с относительно низким уровнем скрытых шейных метастазов (менее 10%). Когда опухоль поражает орбиту, лимфатический отток может осуществляться в лимфатические узлы вблизи околоушной слюнной железы. В соответствии с указанными данными, шея на стадии N0 не требует выборочной диссекции. С другой стороны, наличие клинически выраженных шейных метастазов является печальным прогностическим признаком и требует осуществления шейной диссекции и проведения послеоперационной лучевой терапии.

Хирургические и анатомические взаимосвязи

21. Какие симптомы связаны с инвазией опухоли в орбиту и каковы показания к эвисцерации глазного яблока?

Поражение орбиты сопровождается нарастанием таких симптомов, как диплопия, проптоз, снижение остроты зрения, отек век и слезотечение. Эвисцерация глазного яблока показана при локализации опухоли в области верхушки орбиты или при наличии костной деструкции и прорастания опухоли через надкостницу орбиты в глазодвигательные мышцы. Для таких пациентов прогноз, к сожалению, остается неблагоприятным даже после эвисцерации, следовательно, можно рассматривать и паллиативное лечение.

22. Какие хирургические доступы используют при лечении злокачественных опухолей?

- **Эндоскопический доступ** первоначально ограниченно использовался в лечении доброкачественных опухолей, но в настоящее время широко применяется в случаях злокачественных новообразований. Преимущества эндоскопического доступа включают снижение травматизации, отсутствие наружного разреза, сокращение сроков госпитализации, улучшенную визуализацию.
- **Открытый трансфациальный доступ.**
  - *Латеральная ринотомия*: разрез начинается от медиального края брови и продолжается вдоль бокового ската носа, вокруг крыльного хряща до губного желобка и насквозь через губу. Это классический подход при медиальной максиллэктомии, обеспечивающий доступ к верхнечелюстной пазухе, медиальной стенке орбиты, полости носа, клеткам решетчатой кости и основной пазухе (рис. 18.2). Разрез губы осуществляют для улучшения доступа к твердому нёбу. Доступ может сочетаться с доступом под губой или через твердое нёбо при расположении опухолей в области дна полости носа или нижней части верхней челюсти.
  - *Доступ по Веберу–Фергюсону* (Weber–Ferguson): латеральная ринотомия в сочетании с рассечением губы, продолжающимся сублабиально. Субцилиарный/трансконъюнктивальный разрез может дополнительно выполняться для улучшения доступа к верхней челюсти при тотальной максиллэктомии.
  - *Скальпирование средней зоны лица* включает внутренние гингивобуккальные разрезы, а также двусторонние внутрихрящевые разрезы в области преддверия носа. Преимуществами такого доступа являются отсутствие наружных шрамов и адекватная визуализация нижней и медиальной стенок верхней челюсти.
  - *Доступ с транслокацией лица*: используются широкие лицевые лоскуты с вынужденным повреждением лобной ветви лицевого нерва. Этот доступ позво-



Рис. 18.2. Латеральная ринотомия, используемая для получения доступа к полости носа и околоносовым пазухам



Рис. 18.3. Бикоронарный разрез и фронтальная краниотомия являются этапами краниофациальной резекции. Продырявленная пластинка удалена, обнажены лобные доли

ляет широко открыть основание черепа, подвисочную ямку и крылонёбную ямку.

- *Подвисочный доступ*: делается предушный или заушный разрез, продолжающийся коронарно. Имеется высокий риск повреждения лобной ветви лицевого нерва.
- *Краниофациальная резекция*: доступ осуществляется комбинированно сверху и снизу. Применяется при удалении единым блоком опухоли передней черепной ямки с вовлечением твердой мозговой оболочки, продырявленной пластинки, ячеек решетчатой кости (рис. 18.3).

23. Чем отличаются разные типы максиллэктомии? Каковы показания для таких операций?

- **Медиальная максиллэктомия** — удаление латеральной стенки полости носа и медиальной порции верхней челюсти в сочетании со сфеноэтмоидэктомией или без нее.

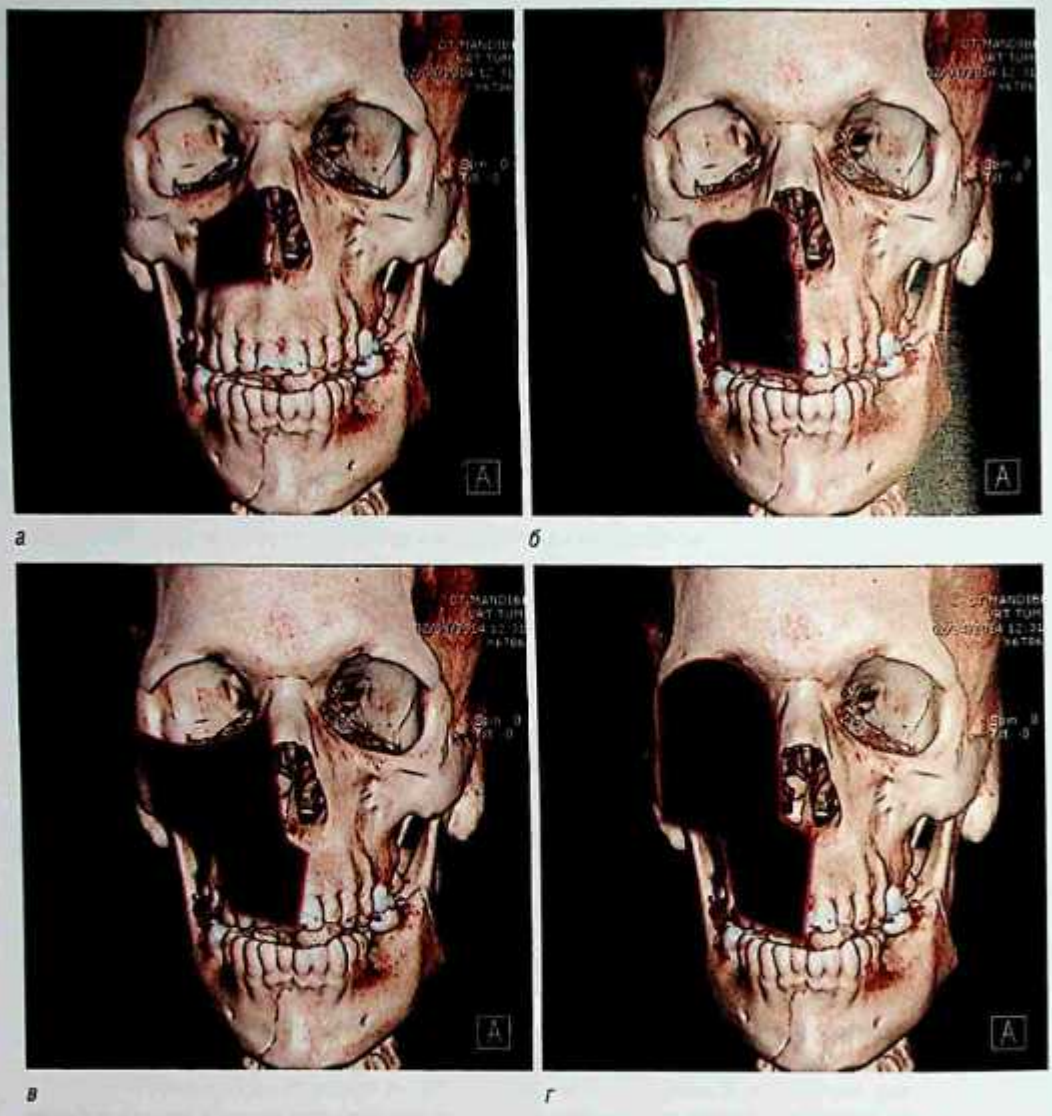

Рис. 18.4. Иллюстрация послеоперационных дефектов при максиллэктомии: *а* — медиальная максиллэктомия; *б* — нижняя максиллэктомия; *в* — тотальная максиллэктомия; *г* — радикальная максиллэктомия

Может быть выполнена эндоскопически либо открытым доступом. Эта техника часто используется при опухолях верхнечелюстной пазухи.

- **Нижняя максиллэктомия** — удаление нижней порции верхнечелюстной пазухи. Показана для опухолей альвеолярного отростка верхней челюсти или ограниченных поражений твердого нёба.
- **Тотальная максиллэктомия** — удаление единым блоком всей верхней челюсти. Показанием являются опухоли, вовлекающие всю верхнечелюстную пазуху.

- **Радикальная максиллэктомия** — тотальная максиллэктомия в сочетании с эвисцерацией глазного яблока (рис. 18.4).

24. Каковы наиболее частые осложнения хирургического лечения?

Осложнения обычно могут быть предугаданы на основании данных о происхождении опухоли. Основными осложнениями, которые могут возникнуть после удаления любой синоназальной опухоли, являются кровотечение, послеоперационная инфекция и потеря обоняния. Внутричерепные осложнения могут включать менингит, ликворею и напряженную пневмоцефалию. К орбитальным осложнениям относятся гематома, эмфизема, повреждение зрительного нерва, слезотечение из-за повреждения носослезного протока и диплопию вследствие повреждения любой глазодвигательной мышцы. Возможно также повреждение черепных нервов: II, IV, первой и второй ветвей V, VI пар (см. вопрос 3).

Анатомические соотношения

25. Что такое линия Онгрена? В чем важность этого анатомического маркера?

Линия Онгрена (рис. 18.5) — это воображаемая линия, проведенная от медиального угла глаза к углу нижней челюсти. Значимость этого маркера заключается в том, что опухоли верхней челюсти, локализующиеся выше этой линии, характеризуются худшим прогнозом, тенденцией к распространению в верхнезаднем направлении и склонностью к периневральной инвазии и инвазии в основание черепа.

26. Что такое крылонёбная ямка? Какие важные структуры расположены в этом пространстве?

Крылонёбная ямка — это пирамидальное пространство, расположенное ниже верхушки орбиты.

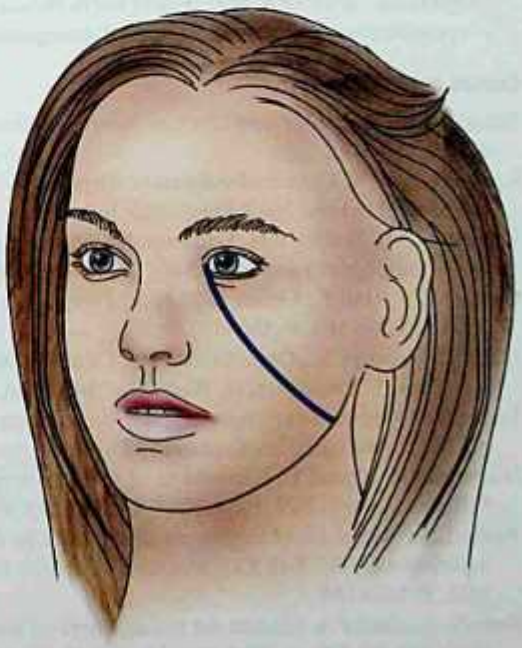

Рис. 18.5. Линия Онгрена. Опухоли, локализующиеся выше этой линии, связаны с худшим прогнозом из-за близости основания черепа

- Границы: сверху — верхушка орбиты; спереди — задняя стенка верхнечелюстной пазухи; сзади — крыловидный отросток. Латерально она открывается в подвисочную ямку.
- Содержимое: жир, верхнечелюстной нерв (через круглое отверстие), видиев нерв, крылонёбный узел и нерв, большие и малые нёбные нервы и внутренняя верхнечелюстная артерия.

27. Что такое подвисочная ямка, какие важные структуры в ней расположены?

- Границы: спереди ограничена верхней челюстью, сзади — нижнечелюстная ямка височной кости и нижняя челюсть. Медиально ограничена латеральным крыловидным отростком клиновидной кости. Соединяется с крылонёбной ямкой через крыловидно-верхнечелюстную щель.
- Содержимое: крыловидные мышцы и венозное сплетение, овальное отверстие и нижнечелюстной нерв, остистое отверстие, внутренняя верхнечелюстная артерия.

28. Опухоли какой околоносовой пазухи связаны с более частым поражением черепных нервов?

Основной пазухи, граничащей с кавернозным синусом и зрительным нервом. Содержимое кавернозного синуса включает III, IV пары, первую и вторую ветви V, VI пар черепных нервов. Отводящий нерв расположен наиболее медиально в кавернозном синусе и обычно поражается первым при распространении опухоли из основной пазухи в кавернозный синус.

29. Что такое синдром кавернозного синуса?

Синдром кавернозного синуса характеризуется офтальмоплегией, обусловленной компрессией III, IV и VI парами черепных нервов, а также онемением в зоне иннервации первой и второй ветвей тройничного нерва и возможным ипсилатеральным синдромом Горнера. Тяжелое поражение проявляется неподвижным расширенным зрачком. Этот синдром может быть вызван давлением опухоли основания черепа или тромбозом, обусловленным распространением инфекции.

Список литературы

Batsakis J.G. Pathology consultation: Nasal papillomas // Ann. Otol. Rhinol. Laryngol. 1981. Vol. 90, N 2. P. 190–191.

Bhattacharyya N. Cancer of the nasal cavity: Survival and factors influencing prognosis // Arch. Otolaryngol. Head and Neck Surg. 2002. Vol. 128, N 9. P. 1079–1083.

Busquets J.M., Hwang P.H. Endoscopic resection of sinonasal inverted papilloma: A meta-analysis // Otolaryngol. Head and Neck Surg. 2006. Vol. 134, N 3. P. 476–482.

Caplan L.S., Hall I., Levine R.S. et al. Preventable risk factors for nasal cancer // Ann. Epidemiol. 2000. Vol. 10, N 3. P. 186–191.

Igaki H., Tokuuye K., Okumura T. et al. Clinical results of proton beam therapy for skull base chordoma // Int. J. Radiat. Oncol. Biol. Phys. 2004. Vol. 60, N 4. P. 1120–1126.

Leong S.C. A systematic review of surgical outcomes for advanced juvenile nasopharyngeal angiofibroma with intracranial involvement // Laryngoscope. 2013. Vol. 123, N 5. P. 1125–1131.

Nishimura H., Ogino T., Kawashima M. et al. Proton-beam therapy for olfactory neuroblastoma // Int. J. Radiat. Oncol. Biol. Phys. 2007. Vol. 68, N 3. P. 758–762.

Reder L.S., Kokot N. Management of the neck in sinonasal malignancy / by edited Chiu A.G., Ramakrishnan V.R., Suh J.D. Sinonasal Tumors. New Delhi : Jaypee Brothers Medical Publishers, 2012. P. 142–144.

Rokade A., Sama A. Update on management of frontal sinus osteomas // Curr. Opin. Otolaryngol. Head and Neck Surg. 2012. Vol. 20, N 1. P. 40–44.

Suh J.D., Ramakrishnan V.R., Chi J.J. et al. Outcomes and complications of endoscopic approaches for malignancies of the paranasal sinuses and anterior skull base // Ann. Otol. Rhinol. Laryngol. 2013. Vol. 122, N 1. P. 54–59.

Vorasubin N., Vira D., Suh J.D. et al. Schneiderian papillomas: comparative review of exophytic, oncocytic, and inverted types // Am. J. Rhinol. Allergy. 2013. Vol. 27, N 4. P. 287–292.

Weymuller E.A., Davis G.A. Malignancies of the paranasal sinus / by edited Flint P., Haughey B., Lund V. et al. Cummings Otolaryngology: Head & Neck Surgery. 5th ed. Philadelphia : Mosby, Elsevier, 2010. P. 1636–1642.

Zevallos J.P., Jain K.S., Roberts D. et al. Sinonasal malignancies in children: a 10-year, single-institutional review // Laryngoscope. 2011. Vol. 121, N 9. P. 2001–2003.

Zheng W., McLaughlin J.K., Chow W.H. et al. Risk factors for cancers of the nasal cavity and paranasal sinuses among white men in the United States // Am. J. Epidemiol. 1993. Vol. 138, N 11. P. 965–972.

ГЛАВА 19

ХИРУРГИЯ ОСНОВАНИЯ ЧЕРЕПА

Виллиам К. Яо, Джеффри Д. Су, Дживан Б. Рамакришнан

КЛЮЧЕВЫЕ МОМЕНТЫ

1. Правильный выбор доступа требует тщательной оценки ситуации и позволяет добиться высокого уровня результатов при минимизации травмы смежных нейроваскулярных структур.
2. Мультидисциплинарная бригада успешно справляется с лечением опухолей основания черепа и состоит из оториноларинголога, нейрохирурга, невролога, онкорадиолога и медицинского онколога.
3. Назосептальный лоскут является популярным методом реконструкции, позволяющим закрыть крупные дефекты.
4. При возникновении послеоперационной ликвореи первоначально следует выбрать консервативное лечение с помощью люмбального дренажа, если дефект мал. Важно вовремя распознать вероятность персистирующей ликвореи и предпринять необходимые вмешательства для предотвращения послеоперационного менингита.
5. Клинически значимая пневмоцефалия должна быть вовремя устранена для предотвращения существенных неврологических осложнений.
6. Эндоскопическая хирургия основания черепа является сложной в освоении как для оториноларинголога, так и для нейрохирурга. Следует начинать с простых случаев, в том числе когда эндоскоп является дополнением к открытому доступу.

Важно

1. Разрез по Веберу–Фергюсону состоит из латеральной ринотомии, продолжающейся в рассечение верхней губы, а также субцилиарного разреза до латерального угла глаза.
2. VI пара черепных нервов является наиболее медиальной в кавернозном синусе и поражается наиболее часто.
3. Кавернозный синус содержит III, IV пары, первую и вторую ветви V, VI пар черепных нервов, внутреннюю сонную артерию, венозные протоки.
4. Видиев нерв содержит парасимпатические и симпатические волокна из большого каменистого нерва и глубокого каменистого нерва. Канал лежит медиально по отношению к круглому отверстию, через которое проходит верхнечелюстная ветвь тройничного нерва.
5. Продукция спинномозговой жидкости составляет приблизительно 20 мл/ч.
6. Решетчатый гребень является надежным ориентиром при эндоскопическом поиске клиновидно-нёбной артерии.
7. Лучший метод обследования узловых изменений щитовидной железы — это УЗИ.

ВОПРОСЫ

Основные понятия

1. **Что является составляющими частями основания черепа?**
   Основание черепа делится на три отдела (или ямки): передний, средний и задний. Передняя черепная ямка продолжается от лобной пазухи до переднего клиновидного отростка клиновидной кости и крыши основной пазухи. Средняя черепная

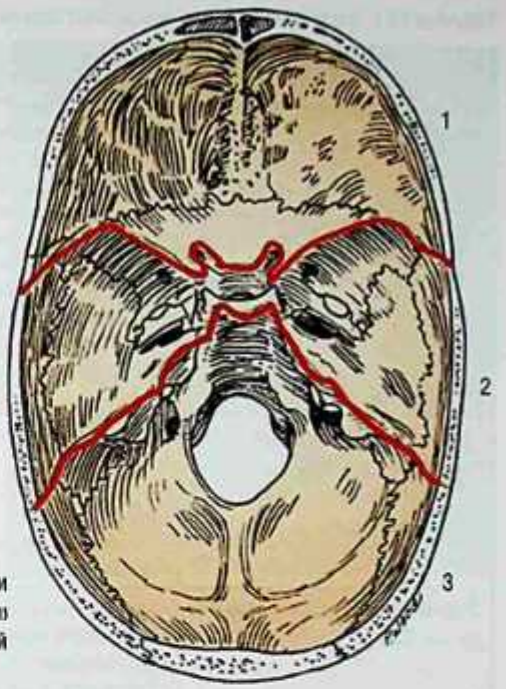

Рис. 19.1. Основание черепа в аксиальной плоскости. Красные линии отграничивают три отдела основания черепа: 1 — передний; 2 — средний; 3 — задний
Источник: P.W. Flint и соавт. (2010)

ямка продолжается от большого крыла клиновидной кости до ската и включает турецкое седло. Задняя черепная ямка начинается от базальной части затылочной кости (рис. 19.1).

2. **При каких патологиях чаще всего выполняется хирургия основания черепа?**
Доброкачественные новообразования полости носа и околоносовых пазух, включая инвертированную папиллому, ювенильную назальную ангиофиброму, фиброзную дисплазию и остеому. Частыми интракраниальными опухолями основания черепа являются опухоли гипофиза, краниофарингиома и менингиома. Злокачественные новообразования полости носа и околоносовых пазух включают эстезионейробластому, синоназальную недифференцированную карциному, плоскоклеточную карциному и меланому.

3. **Каким образом возможно получить доступ к основанию черепа?**
Основание черепа может быть достигнуто с помощью открытого, эндоскопического, микроскопического или комбинированного доступа. Целью любого доступа является обеспечение наилучшей визуализации, воздействие на опухоль при сохранении окружающих структур.

4. **Какие типы доступов используются для достижения основания черепа?**
См. табл. 19.1.

5. **Какой разрез может быть использован для доступа в переднюю черепную ямку?**
Для осуществления открытого доступа в переднюю черепную ямку могут быть использованы бикоронарный способ, чрезбровные разрезы, латеральная ринотомия, разрез «крылья чайки», разрезы по Линчу (Lynch), по Веберу–Фергюсону (рис. 19.2).

Таблица 19.1. Открытый доступ к основанию черепа

Отдел	Типы доступов
Передний отдел основания черепа	• Субфронтальный. • Трансфронтальный — остеопластический лоскут. • Лобно-височно-скуло-орбитальный. • Транскаксиллярный. • Трансфациальный. • Остеотомия по Лефору. • Лицевая транслокация. • Боковой доступ через подвисочную ямку. • Доступы по Фишу: – тип А — передняя транспозиция VII пары черепных нервов; – тип В — от сигмовидного синуса к верхушке пирамиды; – тип С — расширенный доступ с вовлечением кавернозного синуса
Средний отдел основания черепа	В дополнение к доступам к переднему отделу: • трансоральный; • транссептальный; • расщелина нёба; • расщелина нижней челюсти; • подвисочный доступ к средней черепной ямке
Задний отдел основания черепа	• Трансоральный. • Расщелина нёба. • Транслабиринтный. • Ретросигмовидный. • Субокципитальный

6. Какие исследования необходимо выполнить перед удалением новообразования основания черепа?

Для планирования операции необходимо выполнить стандартные лабораторные исследования: клинический анализ крови, биохимический анализ крови, коагулограмму, а также лучевую диагностику зоны вмешательства (КТ или МРТ). Иные исследования могут потребоваться при определенных типах опухоли (например, при опухоли гипофиза: на адренокортикотропный гормон, пролактин, лютеинизирующий/фолликулостимулирующий гормон, соматотропин, тиреотропин-рилизинг-гормон) или определенном расположении (артериография). При наличии показаний необходимо произвести диагностику отдаленных метастазов.

7. Какая лучевая диагностика должна быть проведена?

Для оценки анатомии основания черепа должны быть получены данные КТ, выполненной с шагом 1 мм. Использование контрастирования может быть полезно для идентификации патологического очага и особенностей местной васкуляризации. МРТ с контрастированием или без него может помочь определить границы опухоли, провести лучевую дифференциальную диагностику и оценить прорастание в мягкие ткани и периневральную инвазию. ПЭТ помогает в поиске отдаленных метастазов.

8. Что такое эндоскопическая хирургия основания черепа?

Эндоскопическая хирургия основания черепа является расширенным вариантом эндоскопической хирургии околоносовых пазух. Эндоскоп используется для улучшения визуализации, освещения и помогает избегать необходимости наружных разрезов на лице, например латеральной ринотомии. Последние исследования показали,

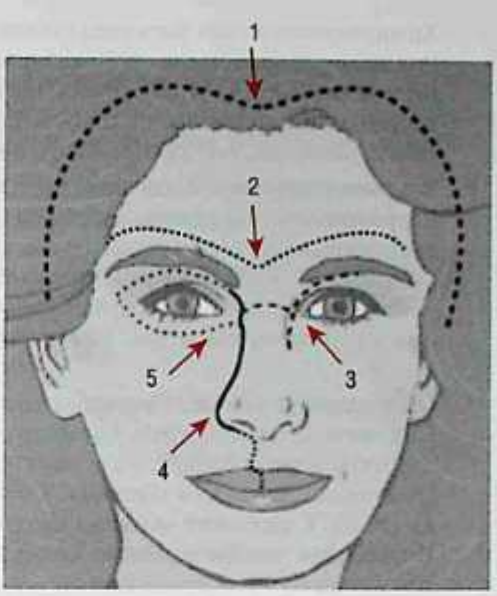

Рис. 19.2. Различные варианты наружных разрезов, позволяющих выполнить доступ к основанию черепа: 1 — бикоронарный; 2 — «крылья чайки»; 3 — по Линчу; 4 — латеральная ринотомия; 5 — по Веберу–Фергюсону

что эндоскопическое удаление опухолей основания черепа может дать такие же результаты, что и открытый доступ, в надлежащим образом подобранных случаях.

9. Для каких случаев подходит эндоскопическая хирургия основания черепа?

Потенциальные показания к эндоскопической трансназальной хирургии основания черепа в настоящий момент расширяются. Зона, доступная для эндоскопического подхода, включает всю переднюю черепную ямку, большую часть средней черепной ямки и часть задней черепной ямки.

10. В чем преимущества эндоскопического доступа к основанию черепа?

В сравнении с открытой хирургией эндоскопический доступ обеспечивает более детальную прямую визуализацию и более тщательную резекцию с меньшим повреждением окружающих структур. По сравнению с хирургическим лечением с применением микроскопа эндоскопическая хирургия предлагает более динамичный обзор с возможностью использования угловых эндоскопов. Эндоскопическая хирургия позволяет избежать возникновения шрамов, сократить сроки госпитализации и уменьшить послеоперационные боли.

11. Каковы ограничения эндоскопической хирургии основания черепа?

Не все отделы основания черепа можно визуализировать и безопасно прооперировать через трансназальный доступ. Вовлечение в процесс орбиты и кожи лица считается противопоказанием к эндоскопической хирургии. В целом эндоскопический доступ не должен ставить под угрозу возможность осуществления достаточной резекции опухоли.

12. В каких ситуациях следует рассмотреть возможность адъювантной лучевой или химиотерапии?

Основным методом лечения для большинства новообразований основания черепа является хирургическая резекция. Существуют некоторые исключения, например лимфома и плазмоцитома. Адъювантная лучевая терапия рекомендуется при наличии признаков высокого риска рецидивирования, в том числе периневральной инвазии, низкой дифференцировки, а также удаление не в пределах здоровых тканей.

Химиотерапия может быть предложена в качестве начальной стадии лечения, а также при наличии метастазов, либо как адъювантная терапия при химиочувствительном гистологическом типе опухоли. Лучевая терапия может играть роль в лечении определенных доброкачественных новообразований основания черепа, таких как менингиома, шванома, сосудистые опухоли и хордома.

13. Что такое стереотаксическая радиохирургия?

Стереотаксическая радиохирургия подразумевает использование ионизирующего излучения для кратковременного и высокоточного воздействия на опухоль. Она может применяться в случае крайне близкого расположения жизненно важных структур — например, в основании черепа. Чаще всего этот метод используется при лечении аденомы гипофиза, шваномы, менингиомы, артериовенозных мальформаций и метастазов.

14. Где продуцируется и абсорбируется спинномозговая жидкость?

Спинномозговая жидкость вырабатывается сосудистыми сплетениями боковых желудочков и реабсорбируется в венозные синусы твердой мозговой оболочки через грануляции паутинной оболочки. Объем спинномозговой жидкости составляет около 150 мл. У взрослого человека продукция ликвора составляет 20 мл/ч и 550 мл/сут. Нормальное внутричерепное давление у взрослого человека варьирует от 10 до 20 см вод.ст.

15. Перечислите три мозговые оболочки.

Твердая мозговая оболочка, паутинная оболочка и мягкая мозговая оболочка. В твердой мозговой оболочке выделяют поверхностный и внутренний слои.

16. Опишите сегменты сонной артерии.

Внутренняя сонная артерия может быть подразделена на семь анатомических сегментов: C1 — шейный, C2 — каменистый, C3 — сегмент рваного отверстия, C4 — кавернозный, C5 — клиновидный, C6 — офтальмический, C7 — коммуникативный (рис. 19.3).

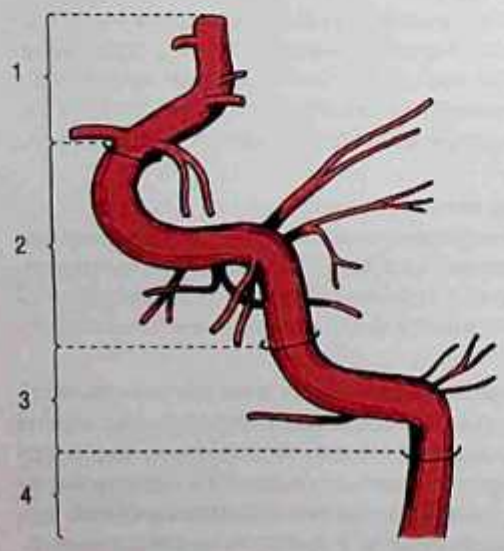

Рис. 19.3. Изображение внутренней сонной артерии, пересекающей основание черепа: 1 — мозговая часть; 2 — пещеристая часть; 3 — каменистая часть; 4 — шейная часть. *Источник*: E.N. Myers (2008)

Доступы

17. Как классифицируют доступы в эндоскопической хирургии основания черепа?

Доступы к вентральному отделу основания черепа классифицируют в соответствии с их локализацией в сагиттальной или корональной плоскости (табл. 19.2, рис. 19.4, 19.5).

Таблица 19.2. Эндоназальные доступы к вентральному отделу основания черепа

Плоскость	Доступ
Сагиттальная	• Трансфронтальный. • Через продырявленную пластинку. • Через клиновидную площадку. • Трансселлярный. • Транскливальный. • Трансодонтоидный
Корональная	Передняя фронтальная плоскость: • супраорбитальный; • трансорбитальный. Средняя фронтальная плоскость: • медиальный отдел верхушки каменистой части; • петрокливальный доступ; • четырехугольное пространство; • кавернозный синус; • чрескрыловидный/подвисочный. Задняя фронтальная плоскость: • подкаменистый; • чрезмыщелковый; • чресподъязычный; • окологлоточное пространство: – медиально (яремное отверстие); – латерально

18. Что такое решетчатый гребень?

Решетчатый гребень — это костный ориентир, расположенный спереди от клиновидно-нёбного отверстия.

19. Каким образом можно проникнуть в боковой отдел основной пазухи?

Доступ в боковой карман пневматизированной основной пазухи можно получить благодаря использованию угловых инструментов после широкой сфенотомии либо трансптеригоидным подходом через заднюю стенку верхнечелюстной пазухи и крылонёбную ямку.

20. Что такое видиев канал?

Видиев канал проходит через нижнелатеральный отдел клиновидной пазухи, содержит видиев нерв и ветви внутренней сонной артерии. Он может быть использован в качестве хирургического ориентира для поиска внутренней сонной артерии (рис. 19.6).

21. Какие структуры представлены в кавернозном синусе?

В кавернозном синусе располагаются III, IV и VI пары черепных нервов, а также глазничная и верхнечелюстная ветви V пары черепных нервов. VI пара черепных нервов является наиболее медиальной и, следовательно, наиболее часто повреждаемой (рис. 19.7).

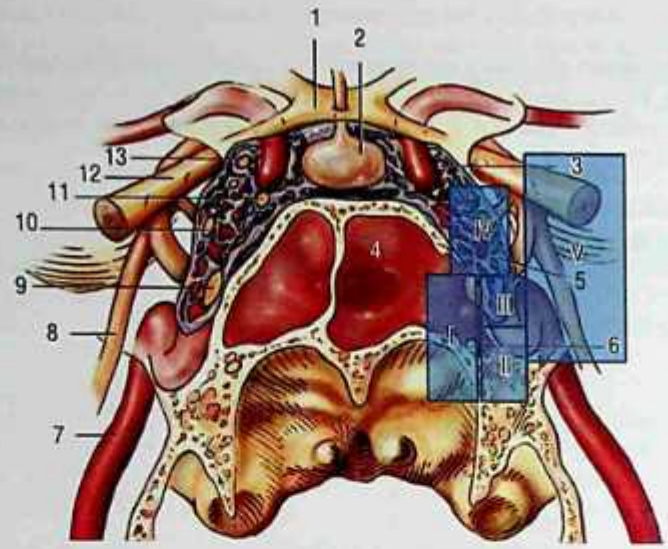

Рис. 19.4. Схематическое изображение эндоназальных хирургических доступов в корональной плоскости: I — медиально от верхушки пирамиды; II — петрокливальный; III — четырехугольное пространство; IV — выше кавернозного синуса; V — чрескрыловидный/подвисочный доступ; 1 — зрительный перекрест; 2 — гипофиз; 3 — блоковый нерв, IV; 4 — клиновидная пазуха; 5 — кавернозный синус; 6 — видиев нерв; 7 — внутренняя сонная артерия; 8 — нижнечелюстная порция тройничного нерва, V3; 9 — верхнечелюстная порция тройничного нерва, V2; 10 — глазничная порция тройничного нерва, V1; 11 — отводящий нерв, VI; 12 — зрительный нерв, II; 13 — глазодвигательный нерв, III. *Источник*: J.N. Palmer (2013)

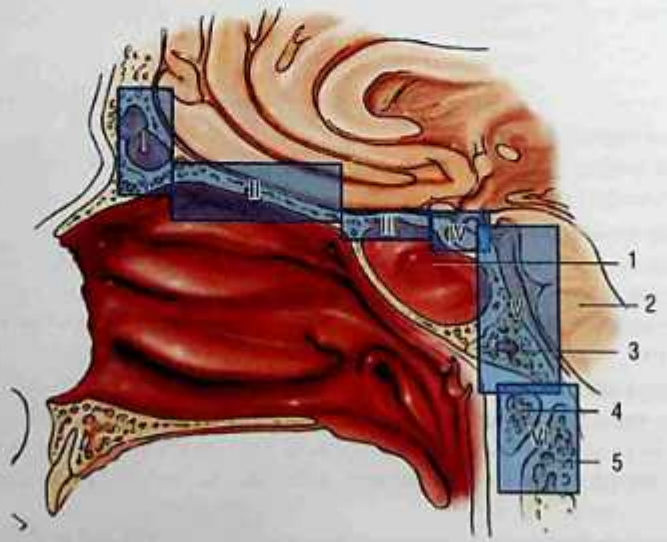

Рис. 19.5. Схематическое изображение эндоназальных хирургических доступов в сагиттальной плоскости: I — трансфронтальный; II — через продырявленную пластинку; III — через площадку клиновидной кости; IV — транссфеноидальный; V — транскливальный; VI — трансодонтоидный; 1 — клиновидная пазуха; 2 — средний мозг; 3 — скат; 4 — позвонок C_1; 5 — позвонок C_2. *Источник*: J.N. Palmer (2013)

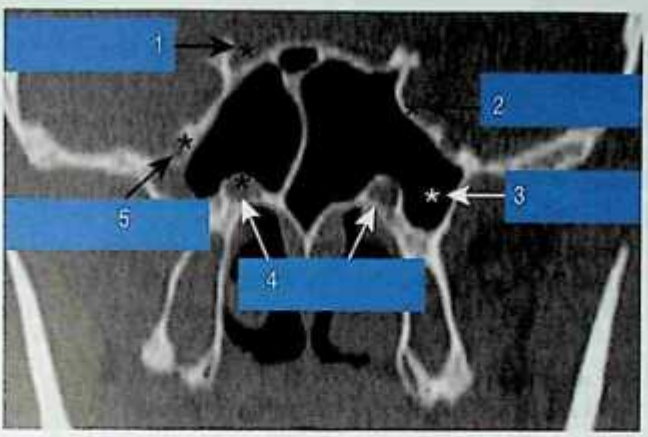

Рис. 19.6. Фронтальный срез через клиновидную кость. Белые стрелки указывают на видиев канал. 1 — зрительный нерв; 2 — внутренняя сонная артерия; 3 — латеральный карман (белая звездочка); 4 — видиев канал; 5 — круглое отверстие

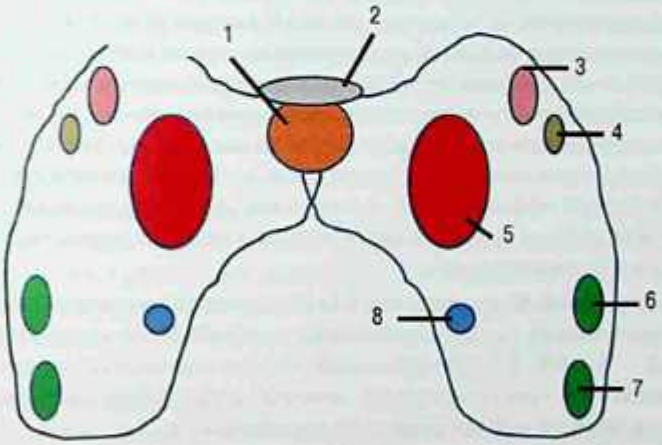

Рис. 19.7. Диаграмма кавернозного синуса во фронтальной плоскости: 1 — гипофиз; 2 — зрительный нерв; 3 — III черепной нерв; 4 — IV черепной нерв; 5 — внутренняя сонная артерия; 6 — первая ветвь VI черепного нерва; 7 — вторая ветвь VI черепного нерва; 8 — VI черепной нерв

Реконструкция

22. Как производится реконструкция дефектов основания черепа?

Дефекты основания черепа могут быть устранены послойно благодаря использованию аутологичного или синтетического материала. Твердая мозговая оболочка может быть восстановлена путем использования височной фасции, или широкой фасции бедра, или аллогенного материала. Костные дефекты могут быть устранены с помощью хряща или кости перегородки носа, носовых раковин либо (при необходимости) расщепленного костного трансплантата из свода черепа. Слизистая оболочка может быть восстановлена свободными слизистыми трансплантатами, фасцией, жиром или

развернутым лоскутом на ножке (перегородочный лоскут). Для фиксации трансплантатов можно использовать тампоны, тканевой клей или швы.

23. Опишите перегородочный лоскут.

Это лоскут на ножке, питаемый задней перегородочной ветвью клиновидно-нёбной артерии. Его размер можно менять в зависимости от потребностей, а широкая дуга вращения делает его использование разносторонним.

24. Что такое свободная пересадка слизистой оболочки?

Свободная пересадка подразумевает использование участка слизистой оболочки, забранного из другого отдела полости носа, идентично пересадке кожи. Частые места забора включают нижние или средние носовые раковины, перегородку и дно полости носа.

25. Какие свободные лоскуты предпочтительны для реконструкции крупных дефектов?

Частыми трансплантатами являются переднелатеральная поверхность бедренной кости, лучевая кость, мышечно-кожные лоскуты широчайшей мышцы спины. При необходимости в костно-кожном трансплантате могут быть использованы лоскуты с использованием малоберцовой кости и лопатки.

26. Каковы осложнения хирургии основания черепа?

Частые осложнения открытой хирургии основания черепа включают аносмию и связанные с ней расстройства вкуса, плохие эстетические результаты, неврологические осложнения, такие как повреждение черепных нервов или последствия ретракции головного мозга. К главным осложнениям хирургии основания черепа относятся ликворея, менингит, внутричерепное кровоизлияние, орбитальные осложнения, такие как диплопия или потеря зрения, повреждение сосудов, инсульт и смерть.

Осложнения эндоскопической хирургии сходны с таковыми при открытом доступе, хотя косметический эффект лучше, а ретракция головного мозга меньше. Наиболее частыми осложнениями являются гипосмия, расстройства вкуса, носовое кровотечение, длительное заживление ран.

27. Какова частота осложнений при открытой и эндоскопической хирургии основания черепа?

Частота хирургических осложнений составляет 5–20%, а осложнений консервативного лечения — 8–40%. Ряд исследований показал одинаковый уровень осложнений от хирургического и консервативного лечения, а также большую частоту и тяжесть при открытом доступе в сравнении с эндоскопическим.

28. Назовите признаки несостоятельности реконструктивного лечения.

Симптомы включают ринорею и постоянное стекание по задней стенке глотки, а также менингит, сильные головные боли, судорожные припадки, нарастание пневмоцефалии.

29. Какие нехирургические способы лечения ликвореи существуют?

Если дефект маленький, а реконструкция в целом состоятельная, можно порекомендовать консервативные мероприятия: постельный режим, слабительные и люмбальный дренаж. Антибиотики можно назначать в определенных случаях в качестве профилактики менингита. Возможно применение препаратов для уменьшения продукции спинномозговой жидкости (ацетазоламид, фуросемид, дигоксин) и снижения внутричерепного давления (глюкокортикоиды).

30. Что приводит к послеоперационной пневмоцефалии?

Почти все пациенты, подвергающиеся хирургии основания черепа, будут иметь признаки незначительной пневмоцефалии по данным ранней послеоперационной луче-

вой диагностики. Значимая пневмоцефалия наблюдается в 5–10% случаев либо вследствие повышения отрицательного внутричерепного давления (избыточное истечение ликвора через люмбальный дренаж), либо из-за повышения экстракраниального давления (кашель, сморкание, использование CPAP).

31. Каковы последствия пневмоцефалии?

Пациентов с пневмоцефалией может беспокоить головная боль, головокружение, тошнота и рвота, судорожные припадки, возможно развитие очаговых клинических проявлений.

32. В чем заключается лечение пневмоцефалии?

Тампонада носа должна быть немедленно устранена, а люмбальный дренаж — перекрыт. Необходимо произвести ревизию зоны операции и убедиться в состоятельности выполненной реконструкции тканевого дефекта. В случае стойкой некупируемой пневмоцефалии следует рассмотреть возможность отвода воздуха от верхних дыхательных путей (трахеостома).

ОБСУЖДЕНИЕ

33. Сравните результаты эндоскопического хирургического лечения новообразований с открытой хирургией.

Судя по всему, эндоскопическое лечение опухолей основания черепа имеет похожие результаты с открытым доступом при правильно выбранных случаях. Удаление опухоли единым блоком не представляется обязательным для достижения хороших онкологических результатов. Хирург должен оценивать в каждом конкретном случае возможность качественного выполнения полной резекции опухоли в пределах здоровой ткани через эндоскопический доступ.

34. Какова роль люмбального дренажа?

Люмбальный дренаж может снизить внутричерепное давление и, следовательно, уменьшить воздействие на зону реконструкции тканей, хотя его наличие повышает риск инфекционных осложнений. Использование люмбального дренажа не должно быть рутинной практикой. Время постановки дренажа зависит от осмотрительности хирурга.

35. Укажите лучший тип реконструкции.

Складывается впечатление, что большинство реконструктивных методов имеют сходную эффективность, и, следовательно, не существует универсального «лучшего метода реконструкции». В целом маленькие дефекты (менее 1 см) могут быть закрыты одним слоем, а многослойное закрытие требуется при больших по размеру дефектах. Некоторые хирурги предпочитают использовать кость или хрящ в качестве дополнительного ригидного слоя при закрытии дефекта, хотя это и не требуется. Васкуляризованная слизистая ткань (например, назосептальный лоскут) продемонстрировала способность улучшить результаты закрытия крупных дефектов, хотя даже одиночный слой неваскуляризованной ткани может обеспечить успех.

36. Как использовать антибиотики?

Послеоперационное назначение антибиотиков считается важным аспектом в хирургии основания черепа, поскольку возникает кратковременный контакт внутричерепного пространства и окружающей среды. Уровень послеоперационной раневой инфекции при эндоскопической хирургии основания черепа составляет около 2% и, видимо, выше при открытой хирургии основания черепа. Цефалоспорины

IV поколения в сочетании с ванкомицином или без него (либо пероральный амоксициллин + [клавулановая кислота]) являются наиболее часто рекомендуемыми. Недостаточно исследований, подтвердивших необходимость пролонгированной послеоперационной антибактериальной терапии, хотя большинство хирургов предпочитают назначать системные или местные антибиотики в послеоперационный период.

Список литературы

Bleier B.S. Comprehensive techniques in CSF leak repair and skull base reconstruction // Adv. Oto-Rhino-Laryngol. 2013. N 74. P. 1–11.

Bolger W.E., Borgie R.C., Melder P. The role of the crista ethmoidalis in endoscopic sphenopalatine artery ligation // Am. J. Rhinol. 1999. Vol. 13, N 2. P. 81–86.

Flint P.W., Cummings C.W. Cummings Otolaryngology: Head & Neck Surgery. Philadelphia : Mosby, Elsevier, 2010.

Kennedy D.W., Hwang P.H. Rhinology: Disease of the Nose, Sinuses and Skull Base. New York : Thieme, 2012.

Lund V.J., Stammberger H., Nicolai P. et al. European position paper on endoscopic management of tumours of the nose, paranasal sinuses and skull base // Rhinol. Suppl. 2010. Vol. 1, N 22. P. 1–143.

Myers E.N. Operative Otolaryngology: Head and Neck Surgery. 2nd ed. Philadelphia : Elsevier, 2008.

Palmer J.N. Atlas of Endoscopic Sinus and Skull Base Surgery. Philadelphia : Saunders, Elsevier, 2013.

Teknos T.N., Smith J.C., Day T.A. et al. Microvascular free tissue transfer in reconstructing skull base defects: lessons learned // Laryngoscope. 2002. Vol. 112, N 10. P. 1871–1876.

Timperley D.G., Banks C., Robinson D. et al. Lateral frontal sinus access in endoscopic skull base surgery // Int. Forum All Rhinol. 2011. Vol. 1, N 4. P. 290–295.

Schirmer C.M., Heilman C.B., Bhardwaj A. et al. Pneumocephalus: case illustrations and review // Neurocrit. Care. 2010. Vol. 13, N 1. P. 152–158.

Simmen D.B., Raghavan U., Briner H.R. et al. The anatomy of the sphenopalatine artery for the endoscopic sinus surgeon // Am. J. Rhinol. 2006. Vol. 20, N 5. P. 502–505.

Suh J.D., Ramakrishnan V.R., Chi J.J. et al. Outcomes and complications of endoscopic approaches for malignancies of the paranasal sinuses and anterior skull base // Ann. Otol. Rhinol. Laryngol. 2013. Vol. 122, N 1. P. 54–59.

Wormald P.J. Endoscopic Sinus Surgery: Anatomy, Three-Dimensional Reconstruction, and Surgical Technique. 3rd ed. New York : Thieme, 2013.

ГЕМАТОЛОГИЧЕСКИЕ ЗЛОКАЧЕСТВЕННЫЕ ОПУХОЛИ

Виньеш Нараянан, Даниель А. Поллиа

КЛЮЧЕВЫЕ МОМЕНТЫ

1. Появление увеличенных безболезненных лимфатических узлов является наиболее частым вариантом манифестации лимфомы в области головы и шеи.
2. Злокачественные гематологические опухоли могут вовлекать ткани околоносовых пазух, слюнных желез и щитовидной железы.
3. «В»-симптомы включают лихорадку, снижение массы тела, ночную потливость. Они свидетельствуют о неблагоприятном прогнозе.
4. Антибиотики не приносят пользы в большинстве случаев безболезненной лимфаденопатии.
5. Эксцизионная биопсия является предпочтительным методом диагностики при подозрении на лимфому, хотя в ряде случаев возможно использование проточной цитофлуометрии.
6. Мукозит полости рта является тяжелым осложнением интенсивной химиотерапии и трансплантации гемопоэтических клеток.
7. Ототоксичный эффект химиотерапии может приводить к необратимым последствиям.
8. Аносмия и дисгевзия как последствия химиотерапии могут приводить к раковой кахексии.

Важно

1. Лимфоматозные узлы являются эластичными по консистенции.
2. Медиастинальная аденопатия может приводить к осиплости вследствие сдавления возвратного нерва.
3. Боль в горле может быть ранним симптомом тяжелой нейтропении.
4. Рассасывание кусочков льда в течение химиотерапии может предотвратить мукозит благодаря вазоконстрикции, а полоскание рта солевыми растворами может облегчать его течение.

ВОПРОСЫ

Классификация, история и общий осмотр

1. **Какие основные типы злокачественных опухолей крови существуют?**
   Гематологические злокачественные опухоли включают лейкозы, лимфомы и множественную миелому. Лейкозы могут быть острыми или хроническими и классифицируются на основании миелоидного или лимфоидного происхождения. Лимфомы подразделяются на В-клеточные (ходжкинские и неходжкинские) и Т-клеточные.
2. **Каковы проявления злокачественных опухолей крови в области головы и шеи?**
   Их можно условно подразделить на узловые и внеузловые.
   - **Узловые.** Шейная лимфаденопатия является одним из наиболее частых проявлений лимфом, а также часто встречается при хроническом лимфолейкозе. Часто обнаруживается вовлечение кольца Вальдейера (Waldeeyer).
   - **Внеузловые.** Поражение лимфоидной ткани слюнных желез, щитовидной железы, околоносовых пазух может проявляться в виде объемных образований этих

областей. Эндемичная лимфома Беркета имеет отчетливую склонность проявляться в виде объемных образований в костях лицевого скелета. Экстрамедуллярная плазмацитома может возникать в тканях полости носа и околоносовых пазух. Медиастинальная лимфоаденопатия может приводить к компрессии верхней полой вены и полнокровию лица. Остальные проявления собраны в табл. 20.1.

Таблица 20.1. Оториноларингологические проявления гематологических опухолей

Опухоли	Проявления
Узловые	• Лимфоаденопатия. • Вовлечение кольца Вальдейера
Внеузловые	• Заложенность носа. • Вовлечение околоносовых пазух. • Поражение костей лицевого скелета. • Инфильтрация щитовидной железы. • Вовлечение слюнных желез
Сосудистые	• Синдром верхней полой вены
Неврологические	• Паралич черепных нервов. • Поражение подбородочного нерва. • Паралич возвратного гортанного нерва
Цитопенические	• Анемия: бледность слизистых. • Тромбоцитопения: носовые кровотечения, петехии на слизистых, пурпура. • Нейтропения: боль в горле

3. **У пациента шейная лимфаденопатия. Какие признаки должны заставить врача заподозрить лимфому?**

Необъяснимая лихорадка выше 38 °С в течение предшествовавшего месяца, непреднамеренное снижение массы тела больше 10% в течение последних 6 мес и проливной ночной пот в течение последнего месяца — вот признаки, которые классически определяют как «В»-симптомы, указывающие на неблагоприятный прогноз. Приблизительно 25% пациентов с ходжкинской лимфомой и почти 40% пациентов с неходжкинской лимфомой имеют «В»-симптомы. Дополнительными подозрительными признаками являются слабость, а для пациентов с ходжкинской лимфомой — зуд и боли после употребления алкоголя.

4. **В чем заключаются местные признаки лимфаденопатии при лимфомах?**

При пальпации лимфоматозный узел имеет типичную эластичную консистенцию, отличающуюся от каменистой плотности лимфатических узлов с метастазами. Лимфатические узлы при лимфоме безболезненные и могут быть спаяны с подлежащими структурами.

5. **Что такое смертельная срединная гранулема?**

Этот термин используется для обозначения агрессивной формы экстранодальной NK/T-клеточной лимфомы, связанной с вирусной инфекцией Эпштейна–Барр (Epstein–Barr). Она часто встречается в Восточной Азии и Латинской Америке. У пациентов наблюдается деструкция, вовлекающая полость носа, пазухи, нёбо, иногда с распространением на верхние дыхательные пути и кольцо Вальдейера. Биопсия этих образований обычно выявляет некроз с лимфоматозной инфильтрацией и сосудистой инвазией. Локальный процесс чувствителен к химиолучевой терапии, но далеко зашедшие стадии заболевания быстро приводят к фатальному исходу, несмотря на лечение.

Диагностика

6. **Необходимо ли пациентам с шейной лимфаденопатией давать пробный курс антибиотиков?**
Пробный курс антибиотиков бесполезен ввиду разнообразия возможных этиологий и вероятной задержки в постановке диагноза. Нет достаточных данных, подтверждающих эффективность данной практики. Биопсия подозрительных лимфатических узлов должна быть выполнена безотлагательно.

7. **Каковы показания к биопсии шейных лимфатических узлов при подозрении на лимфому?**
Обычно лимфатические узлы больше 2 см в диаметре или площадью поперечника 2,25 см^2 (перпендикулярные диаметры 1,5×1,5 см) являются поводом для проведения диагностики. Персистирующая лимфаденопатия более 4–6 нед и прогрессирующее увеличение размеров являются другими показаниями.

8. **В чем важность выполнения эксцизионной биопсии лимфатического узла при подозрении на лимфому?**
Эксцизионная биопсия предпочтительна, так как она обеспечивает необходимое количество ткани для выполнения различных гистологических, иммунологических и молекулярно-биологических тестов. Она также дает возможность тщательно оценить строение всего лимфатического узла, включая обнаружение нормальных и аномальных участков и вовлечения оболочки. Это является ключевым моментом для классификации подтипов лимфом.

9. **Какова роль сердцевинной биопсии и ТАПБ подозрительных лимфатических узлов?**
В ситуациях, когда эксцизионная биопсия сопряжена с риском ввиду неудачного расположения лимфатического узла или имеется подозрение на плоскоклеточный рак, ТАПБ может быть использована в качестве первого шага в установлении диагноза. Тем не менее, если обнаружены клетки лимфомы, по-прежнему может потребоваться эксцизионная биопсия.

10. **Какие анализы крови показаны пациентам с подозрением на злокачественные опухоли крови?**
Клинический анализ крови с полной лейкоцитарной формулой, микроскопия мазка крови, скорость оседания эритроцитов, коагулограмма [протромбиновое время/международное нормализованное отношение (МНО) и активированное частичное тромбопластиновое время], подробный биохимический анализ крови, сывороточная лактатдегидрогеназа являются базовыми тестами у пациентов с подозрением на гематологическую онкологию. Может также потребоваться оценка ВИЧ-статуса, анализы на вирусы гепатита и уровень мочевой кислоты.

Осложнения лечения

11. **Перечислите ранние ЛОР-признаки развития осложнений при лечении злокачественных гематологических опухолей.**
Боль в горле является одним из самых ранних проявлений агранулоцитоза. Бледность слизистых оболочек может быть результатом тяжелой анемии вследствие миелосупрессии. Носовые кровотечения и петехии на нёбе могут свидетельствовать о тромбоцитопении на фоне химиотерапии.

12. **Какое токсическое действие оказывает лечение гематологической онкологии на органы головы и шеи?**
Ототоксичность, радиоиндуцированная ксеростомия, гипотиреоидизм, фиброз шейных мышц, поражение сонной артерии и вторичные злокачественные образования являются теми осложнениями, которых следует опасаться. Хроническая реакция

«трансплантат против хозяина» после трансплантации гемопоэтических стволовых клеток также может вызывать ксеростомию.

13. Может ли лечение гематологических злокачественных опухолей оказывать ототоксичный эффект?

Да. Цисплатин, винбластин, азотистые аналоги иприта, триоксид мышьяка и блеомицин причастны к потере слуха. Эффект обычно дозозависимый, а проявления варьируют от легкого тиннитуса до выраженного снижения слуха на высоких частотах по сенсоневральному типу и постоянных вестибулокохлеарных нарушений.

14. Какие препараты, применяемые для лечения злокачественных гематологических опухолей, приводят к нарушению обоняния?

Аносмия и гипосмия описаны у пациентов, получавших терапию цитозин арабинозидом[1] и метотрексатом, которые оказывают цитотоксическое действие на слизистую оболочку. Блеомицин и цисплатин[2] также могут вызывать выраженную дисгевзию (извращение вкуса) и даже агевзию (отсутствие вкусовой чувствительности).

15. Что такое мукозит и какие стадии выделяют в его течении?

Мукозит — это воспаление и нарушение целостности слизистой оболочки желудочно-кишечного тракта. Мукозит является частым осложнением у пациентов, перенесших трансплантацию гемопоэтических стволовых клеток, особенно в сопровождении высоких доз мелфалана и облучения. Полость рта и ротоглотка вовлекаются чаще всего, клинические проявления варьируют от умеренной боли, не затрудняющей прием пищи, до тяжелых изъязвлений, которые могут привести к значительному снижению массы тела и даже смерти (табл. 20.2).

Таблица 20.2. Степени мукозита полости рта

Степень	Описание
1	Симптомы отсутствуют либо слабо выражены. Вмешательство не требуется
2	Умеренная боль, не влияет на питание. Возможна коррекция диеты
3	Сильная боль, влияет на прием пищи
4	Угроза жизни. Требуется ургентное вмешательство
5	Смерть

15. Каков патогенез мукозита?

Химиотерапия и лучевая терапия приводят к повреждению ДНК посредством воздействия активного кислорода. Это влечет выделение провоспалительных цитокинов, которые вызывают повреждение тканей и изъязвление. Вторичное инфицирование бактериями, грибами или вирусами ведет к тяжелым жизнеугрожающим проявлениям.

16. Опишите лечение мукозита.

Профилактические меры:

1) гигиена полости рта;
2) криотерапия в процессе инфузии (рассасывание льда в течение 30 мин), способная вызвать вазоконстрикцию и снизить концентрацию препарата в слизистой полости рта и ротоглотки;

---

[1] См. табл. 20.3. — *Прим. науч. ред.*

[2] Аналог — цитарабин (Цитозар®). — *Прим. науч. ред.*

3) полоскание фосфатом кальция (искусственная слюна);
4) внутривенное введение глутамина;
5) ростовой фактор кератиноцитов.

Лечение развившегося мукозита:

1) полоскание рта раствором соли и пищевой соды каждые 4 ч (1 ч. ложка соды и 0,5 ч. ложки соли на 1 л воды);
2) ополаскиватель для рта, содержащий равные части 2% лидокаина, дифенгидрамина, натрия двууглекислого (бикарбоната), магния гидроксида и алюминия гидроксида;
3) системные анальгетики.

Таблица 20.3. Побочные эффекты препаратов, применяемых в лечении гематологических опухолей

Токсический эффект	Лекарственный препарат или терапия
Ототоксичность	Цисплатин, винбластин, блеомицин, мышьяка триоксид
Гипосмия/аносмия	Цитозин арабинозид*, метотрексат
Дисгевзия/агевзия	Цисплатин, метотрексат, мелфалан
Мукозит полости рта	Блеомицин, цитарабин, доксорубицин, этопозид, метотрексат, лучевая терапия

Список литературы

Ackerman B.H., Kasbekar N. Disturbances of taste and smell induced by drugs // Pharmacother. 1997. Vol. 17, N 3. P. 482–496.

Amador-Ortiz C., Chen L., Hassan A. et al. Combined core needle biopsy and fine-needle aspiration with ancillary studies correlate highly with traditional techniques in the diagnosis of nodal-based lymphoma // Am. J. Clin. Pathol. 2011. Vol. 135, N 4. P. 516.

Anderson T., Chabner B.A., Young R.C. et al. Malignant lymphoma: the histology and staging of 473 patients at the National Cancer Institute // Cancer. 1982. Vol. 50, N 12. P. 2699.

Common terminology criteria for adverse events (CTCAE) Version 4.0. URL: http://evs.nci.nih.gov/ftp1/CTCAE/CTCAE_4.03_2010-06-14_QuickReference_5x7.pdf (date of access: 01.02.2013).

Kwong Y.L. The diagnosis and management of extranodal NK/T-cell lymphoma, nasal-type and aggressive NK-cell leukemia // J. Clin. Exp. Hematop. 2011. Vol. 51, N 1. P. 21.

Lister T.A., Crowther D., Sutcliffe S.B. et al. Report of a committee convened to discuss the evaluation and staging of patients with Hodgkin's disease: Cotswolds meeting // J. Clin. Oncol. 1989. Vol. 7, N 11. P. 1630.

Orient J.M. Sapira's art and science of bedside diagnosis. In Examination of Lymph Nodes. 3rd ed. Philadelphia : Lippincott Williams & Wilkins, 2005. P. 165.

Swerdlow S.H., Campo E., Harris N.L. et al. World Health Organization Classification of Tumours of Haematopoietic and Lymphoid Tissues. Lyon : IARC Press, 2008.

Suzuki R. NK/T-cell lymphomas: pathobiology, prognosis and treatment paradigm // Curr. Oncol. Rep. 2012. Vol. 14, N 5. P. 395–402.

Worthington H.V., Clarkson J.E., Bryan G. et al. Interventions for preventing oral mucositis for patients with cancer receiving treatment // Cochrane Database Syst. Rev. 2011. Vol. 13, N 4. P. CD000978.

ГЛАВА 21

ЛУЧЕВАЯ ТЕРАПИЯ И СИСТЕМНАЯ ТЕРАПИЯ ЗЛОКАЧЕСТВЕННЫХ ОПУХОЛЕЙ ГОЛОВЫ И ШЕИ

Тимоти В. Ваксвайлер, Сана Д. Карам

КЛЮЧЕВЫЕ МОМЕНТЫ

1. При лучевой терапии используется ионизирующее излучение для локального лечения злокачественных новообразований, тогда как системная терапия подразумевает применение цитотоксической химиотерапии или таргетной терапии для системного воздействия на опухоли.
2. В сравнении с хирургией лучевая терапия может предложить действенную альтернативу, позволяющую иногда сохранить орган.
3. Скорейшее стоматологическое обследование с необходимой санацией полости рта и правильная гигиена полости рта являются определяющими для всех пациентов с раком головы и шеи, получающих лучевую терапию, поскольку эти процедуры минимизируют риск длительного лучевого остеонекроза.
4. В комбинированной терапии первично применяется химиотерапия, потенцируя эффект лучевой терапии и улучшая локальный контроль опухоли.
5. Цисплатин является стандартом химиотерапии для злокачественных опухолей головы и шеи, назначаемой параллельно с лучевой терапией, хотя конечный выбор препарата остается за онкологом.

Важно

1. Послеоперационная химиолучевая терапия показана при неполном удалении опухоли или экстракапсулярном прорастании опухоли в лимфатические узлы.
2. Конечная доза лучевой терапии рака головы и шеи находится в пределах 66–70 Гр.
3. Лучевая терапия является эффективным методом лечения немеланомных опухолевых поражений кожи.
4. Вероятность длительных осложнений зависит от общей дозы радиации, дозы за сеанс, времени воздействия и особенностей анатомических областей, попавших в поле облучения.
5. Вводная химиотерапия не продемонстрировала повышения контроля течения болезни или общего повышения эффективности лечения и выживаемости.

ВОПРОСЫ

1. **Что такое лучевая терапия и какие техники наиболее часто применяются при лечении рака головы и шеи?**

   Радиотерапия, или лучевая терапия, является способом местного лечения рака или иных заболеваний с помощью ионизирующего излучения. Ионизирующее излучение вызывает гибель активно делящихся клеток путем повреждения их ДНК за счет различных молекулярных воздействий, включающих производство свободных радикалов и прямое разрушение молекулы ДНК. Главной задачей лучевой терапии является максимальное разрушение целевых клеток (например, опухолевых) при минимальном повреждении здоровых тканей. Излучение чаще всего создается внешним источником (лучевая терапия — внешним пучком) с использованием электронов, фотонов, протонов и других тяжелых частиц, но может также осуществляться путем временного или постоянного размещения источника радиации в теле человека (например, брахитерапия). Сам пациент не радиоактивен в процессе прохождения лучевой тера-

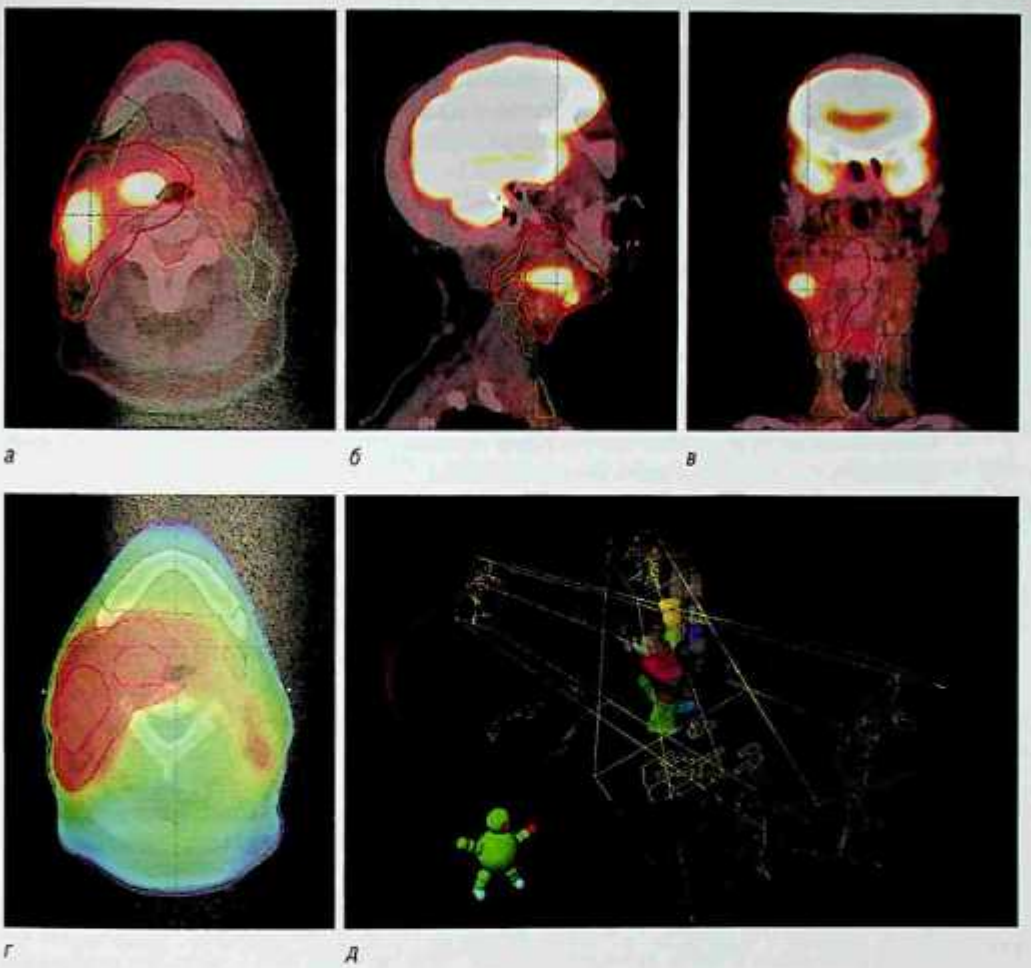

Рис. 21.1. Обзор планируемых объемов воздействия, представленных на компьютерно-томографических изображениях, дополненных позитронно-эмиссионной томографией: *а–в* — визуализация ожидаемого распределения дозы с внутренними кольцами, являющимися участками наибольшей дозы (*г*); *д* — трехмерная визуализация расположения аппаратуры с учетом удобства пациента

пии внешним пучком. Наиболее часто используемыми техниками лучевой терапии внешним пучком являются трехмерная конформная радиотерапия и более сложные методы лучевой терапии с модуляцией интенсивности. Вариации дозы, изменяемые углы воздействия оптимизируют доставку ионизирующего излучения. Навигируемая радиотерапия использует возможность одномоментно получать изображения (рентгенографические или КТ-снимки) для проверки правильности настроек и условий воздействия (рис. 21.1).

2. **Какие специалисты должны обследовать пациента до начала лучевой терапии в сочетании с химиотерапией или без таковой?**
Пациенты, подвергающиеся лучевой терапии, должны находиться под наблюдением многих специалистов. Мультидисциплинарное обследование и обсуждение важны

для подбора оптимального лечения. Чаще всего привлекаются перечисленные далее специалисты.

- **Радиолог.** Оценка всех доступных данных лучевой диагностики необходима для определения подходящих целей лучевого воздействия, дозы и расписания.
- **Онколог.** Онкологическое обследование показано всем пациентам, которым планируется проведение системной терапии.
- **Стоматолог.** Любой пациент, который может быть подвергнут лучевой терапии на область нижней и верхней челюстей, должен пройти стоматологический осмотр и санацию полости рта перед началом лечения. В большинстве медицинских учреждений требуют 2–4-недельный здоровый период перед началом лучевой терапии. Задержка в стоматологическом лечении является наиболее частой причиной отсрочивания лучевой терапии.
- **Диетолог.** Крайне важна регулярная оценка питания пациентов с раком головы и шеи до, во время и после лучевой терапии и химиотерапии.
- **Специалист по голосовой и глотательной терапии**, показанной пациентам, у которых ожидаются проблемы с голосом и глотанием.
- **Оториноларинголог.** Участие в диагностике может помочь спланировать лучевую терапию.
- **Специалисты, осуществляющие дополнительные консультации**, которые могут включать осмотр интервенционного радиолога, аудиолога, офтальмолога, нейрохирурга, пластического хирурга, реабилитолога, социального работника.

3. Помимо мультидисциплинарных консультаций, какие шаги необходимо предпринять для проведения лучевой терапии?

- **КТ-моделирование.** Выполняется в отделении радиологии в процессе создания индивидуальных иммобилизационных устройств. МРТ и ПЭТ/КТ могут быть выполнены для точной оценки опухоли и планирования лечения. Лучевое исследование, насколько возможно, должно быть проведено в положении, в котором будет проводиться облучение, и с использованием иммобилизационных устройств (см. рис. 21.1).
- **Прорисовка объемов.** Радиолог использует специальное программное обеспечение для очерчивания границ основной опухоли, области возможных микроскопических изменений и зоны здоровых тканей. Этот процесс часто занимает несколько часов и может включать более 20 отдельных областей и структур.
- **Планирование.** Дозиметрист, физик и радиолог совместно разрабатывают оптимальный план облучения имеющейся цели при максимальном сокращении дозы для здоровых тканей. Разработанный план лечения часто дополнительно проходит специальную компьютерную проверку.
- **Лечение.** Лучевая терапия пациентов с опухолями головы и шеи часто включает ежедневное облучение в течение 6–7 нед с еженедельным осмотром радиологом-онкологом для выявления и лечения побочных токсических эффектов.

4. В чем заключаются сравнительные особенности лучевой терапии и хирургического лечения?

Как лучевая терапия, так и хирургия являются местным лечением. Лучевая терапия борется за сохранение органа и поддержание таких важных функций, как глотание, нормальная речь, дыхание, а также пытается улучшить качество жизни пациента, который в противном случае будет подвергнут травмирующему хирургическому лечению. Вдобавок лучевая терапия обычно осуществляется ежедневно с понедельника по пятницу в течение 6–8 нед в амбулаторном режиме и не требует

анестезиологического пособия, что делает ее идеальным вариантом для пациентов с противопоказаниями к хирургическому лечению. Длительность лечения может представлять сложность для некомплаентных или пожилых пациентов, а также живущих на большом расстоянии от радиологической клиники. Хирургия успешна в осуществлении одномоментного лечения и качественного исследования первичной опухоли и шейных метастазов. Тогда как острые побочные эффекты хирургии возникают непосредственно после воздействия в ранний послеоперационный период, последствия лучевой терапии проявляются постепенно, в течение всего курса лечения. Степень выраженности заболевания и вовлечение жизненно важных структур ограничивают оба метода в их возможности достигать полного удаления патологических образований. Кроме того, это не позволяет радиологу достичь полной эффективной дозы.

5. **Какие дозы излучения используются при лучевой терапии злокачественных опухолей головы и шеи?**

1 Гр (грей) означает воздействие энергии в 1 Дж на 1 кг и является стандартной единицей измерения поглощенной дозы. В лечении рака головы и шеи используются различные дозы и схемы облучения. В типичных вариантах лучевой терапии ежедневная доза составляет 1,8–2,25 Гр. Конечная доза варьирует в зависимости от особенностей заболевания: крупная опухоль — 66–70 Гр; шейные метастазы повышенного риска — 60 Гр; шейные метастазы с низким риском — 54 Гр; послеоперационная лучевая терапия — 66 Гр.

6. **Кому противопоказана лучевая терапия?**

Лучевой терапии не могут подвергаться пациенты с коллагенопатиями, васкулопатиями, беременные в первых двух триместрах, а также лица, у которых будет превышена максимальная безопасная кумулятивная доза. Некоторые пациенты могут быть пролечены повторно, обычно меньшей дозой, после истечения достаточного времени с момента предыдущего лечения. Кроме того, расстройства репарации ДНК (например, синдром Ли–Фраумени и пигментная ксеродерма) являются фактором высокого риска возникновения у пациента вторичного радиоиндуцированного рака.

7. **Что такое системная терапия и как она действует в сочетании с лучевой терапией или без нее?**

Химиотерапия и молекулярная терапия являются двумя основными группами системной терапии. Этот вид лечения подразумевает доставку цитотоксичных препаратов или молекулярных целевых терапевтических агентов через кровеносную систему с целью лечения опухолевых клеток во всем организме. Цитотоксичные препараты вмешиваются в репликацию ДНК, формирование микротубул и другие внутриклеточные процессы, нарушая митоз и индуцируя апоптоз. Поскольку эти вещества приводят к повреждению всех клеток с высоким митотическим индексом (опухолевые клетки, клетки слизистой оболочки, клетки костного мозга), их действие достаточно неразборчиво. Молекулярная таргетная терапия использует антитела для целевого воздействия на протеины, распространенные повсеместно в популяции опухолевых клеток, такие как поверхностные антигены или важные компоненты канцерогенеза. Часто сочетание молекулярной терапии или химиотерапии с лучевой терапией дает усиление эффекта лечения и лучший контроль опухолевого роста. Системная терапия приводит опухолевые клетки в радиосенситивное состояние, воздействуя на пролиферативные механизмы.

8. Какой препарат чаще всего используется в терапии неметастатических злокачественных опухолей головы и шеи?

Цисплатин является наиболее часто используемым препаратом как для начальной терапии, так и в сочетании с лучевой терапией. При химиолучевой терапии высокие дозы цисплатина даются еженедельно или каждые 3 нед. Системные препараты, наиболее часто применяемые для лечения неметастатического рака головы и шеи, и их неблагоприятные эффекты перечислены в табл. 21.1.

Таблица 21.1. Распространенные системные препараты, используемые в терапии рака головы и шеи, и связанные с ними токсические эффекты

Препарат	Токсический эффект
Цисплатин	Потеря слуха, почечные нарушения, периферическая невропатия, электролитные нарушения, желудочно-кишечная интоксикация
Карбоплатин	Электролитные нарушения, миелосупрессия
5-Флуороурацил[*]	Мукозит, фотосенсибилизация, пятнисто-папулезная сыпь
Паклитаксел	Периферическая невропатия, артралгия, миалгия
Доцетаксел	Периферическая невропатия, отек, астения
Цетуксимаб	Акнеподобная сыпь, дерматит, гипомагниемия, нейтропения

Примечание: дополнительные побочные эффекты, встречающиеся у многих указанных препаратов, включают миелосупрессию, диарею, тошноту/рвоту, алопецию и реакции гиперчувствительности.

9. Каким образом проводится системная терапия злокачественных опухолей головы и шеи?

- **Неоадъювантная или индукционная терапия** назначается первично до основного этапа лечения (хирургии или лучевой терапии) для уменьшения размера опухоли и снижения объема местного лечения, а в ряде случаев — для сохранения органа.
- **Адъювантная терапия** назначается после основного лечения с целью снижения риска рецидивирования.
- **В сочетании с лучевой терапией** применяется для усиления эффекта лучевой терапии путем радиосенситизации.
- **Метастатическая терапия** используется для контроля болезни и смягчения симптомов.

10. Кто должен получать индукционную терапию?

Множественные рандомизированные исследования продемонстрировали отсутствие значимого положительного эффекта от применения индукционной терапии перед основным курсом при лечении плоскоклеточной карциномы головы и шеи. Существует ряд доказательств уменьшения дистантного метастазирования и улучшения предохранения здоровых тканей при лечении рака носоглотки и гортаноглотки, но роль индукционной химиотерапии по-прежнему остается противоречивой. В текущий момент индукционная терапия должна применяться только в клинических исследованиях либо при особых состояниях (обструкция верхних дыхательных путей, флюс) ввиду задержки начала основной химиолучевой терапии.

11. Какова роль цетуксимаба в лечении рака головы и шеи?

Цетуксимаб является моноклональным антителом, нацеленным на внеклеточную часть рецептора эндотелиального фактора роста. Рецептор эндотелиального фактора роста часто мутирует и гиперпродуцируется в опухолях головы и шеи. В то время как цисплатин остается «золотым стандартом» системной терапии в сочетании с лучевой, цетуксимаб, имея различные побочные эффекты, является возмож-

ной альтернативой в ряде ситуаций (например, следом за индукционной терапией цисплатином).

12. Какие опухоли могут излечиваться путем применения лучевой терапии в качестве единственного метода и когда следует назначать сопутствующую системную терапию?

Хирургию часто выбирают в ситуациях, когда можно ожидать полного удаления опухоли в пределах здоровых тканей без излишнего вреда органу. Тем не менее почти все ранние стадии рака T1 и T2 с N0–N1 являются кандидатами на лучевую терапию в одиночном режиме. Это относится к первичным опухолям языка, нёбных миндалин, гортани и гортаноглотки. Исключение составляют опухоли носоглотки, при которых внешняя лучевая терапия является стандартом лечения вне зависимости от стадий T и N. Опухоли слюнных желез и дна полости рта обычно требуют хирургического лечения, даже при выявлении на ранней стадии.

Сопутствующая системная терапия должна быть добавлена к лучевой терапии для более тяжелых случаев опухолей головы и шеи (T3–T4, N2–N3). Мультицентровые рандомизированные исследования показали значительное повышение выживаемости при таком сочетании.

13. Что является стандартными показаниями к назначению адъювантной лучевой терапии и/или химиотерапии после удаления плоскоклеточной карциномы головы и шеи?

Онкопозитивные границы резекции, опухоль на стадиях T3–T4, множественные увеличенные лимфатические узлы, экстракапсулярное прорастание в лимфатический узел, периневральная инвазия, лимфоваскулярная инвазия, поражение лимфатических узлов уровней IV–V. Кроме того, рак полости рта с глубиной инвазии больше 2 мм требует адъювантной лучевой терапии. В большинстве случаев пациенты, перенесшие хирургическое лечение по поводу рецидива опухоли, должны получить курс лучевой терапии при первой возможности.

14. Что является стандартными показаниями для сопутствующей химиотерапии во время проведения лучевой терапии после резекции плоскоклеточной карциномы головы и шеи?

Добавление химиотерапии к проводимой адъювантной лучевой терапии обычно рекомендуется пациентам с онкопозитивными границами резекции или экстракапсулярным прорастанием в лимфатический узел. Два крупных рандомизированных исследования по применению лучевой терапии в сочетании с цисплатином и без него показали хороший локальный контроль, высокий шанс выздоровления при использовании комбинированного варианта лечения.

15. Что является показанием к адъювантной лучевой терапии после хирургического удаления опухолей слюнных желез?

При опухолях слюнных желез адъювантная лучевая терапия должна быть рекомендована пациентам с онкопозитивными краями резекции, стадиями T3–T4, низкой дифференцировкой опухоли, гистологической картиной аденокистозной карциномы, костной инвазией, периневральной инвазией, лимфоваскулярной инвазией и метастазами в регионарные лимфатические узлы. Сопутствующая химиотерапия может быть рекомендована от случая к случаю и является предметом текущих клинических испытаний. В случае низкодифференцированных опухолей слюнных желез послеоперационная лучевая терапия повышает общий уровень выживаемости и улучшает локальный контроль.

16. Каков рекомендуемый временной промежуток между хирургией и началом адъювантной лучевой терапии для большинства злокачественных опухолей головы и шеи?

В целом рекомендуемое время составляет 4–6 нед, так как существует прямая корреляция между временем до начала послеоперационной лучевой терапии и результатами

лечения, но пациент должен быть в удовлетворительном состоянии перед началом облучения. Несколько исследований доказали важность того, чтобы время завершения курса адъювантной радиотерапии находилось в пределах 13 нед с момента операции.

17. **Когда первичный опухолевый очаг неизвестен, какие области должны быть подвергнуты лучевому воздействию?**
Возможными зонами первичного очага, склонными к частому метастазированию, являются носоглотка и ротоглотка. Гортань, гортаноглотка и полость рта могут подвергаться лучевому воздействию, если есть подозрения на нахождение в этих областях первичного очага.

18. **Влияют ли ВПЧ-статус, p16-статус или другие молекулярные маркеры на рекомендуемые дозы лучевой терапии?**
Нет. На настоящий момент нет молекулярных маркеров, повышающих или понижающих рекомендуемые стандарты дозирования ионизирующего излучения. Хотя пациенты, позитивные по ВПЧ и p16, имеют лучшие результаты лечения, и ретроспективные данные показывают возможность их достижения при меньшей дозе. Доказательные исследования 1-го уровня, рекомендующие снижение дозы, отсутствуют. Снижение интенсивности лечебного воздействия является важным аспектом научных исследований.

19. **Каким пациентам с кожным раком области головы и шеи должна быть рекомендована лучевая терапия?**
Лучевая терапия рекомендована пациентам с большими поражениями, которые могут потребовать серьезного хирургического вмешательства, в том числе с образованиями кожи лица или других локализаций, где хирургическое лечение может привести к серьезным косметическим дефектам (например, крыло носа), а также пациентам с противопоказаниями к хирургическому лечению.

20. **Что является показаниями к адъювантной терапии после хирургической резекции рака кожи головы и шеи?**
Периневральная инвазия, удаление не в пределах здоровых тканей, инвазия в околоушную слюнную железу, признаки повышенного риска (глубина инвазии более 2 мм, низкая дифференцировка).

21. **Какие особенности первичного рака кожи позволяют заподозрить распространение в лимфатические узлы?**
Множественные позитивные лимфатические узлы (больше 3), экстракапсулярное прорастание, крупная опухоль (больше 4 см), глубокая инвазия в подлежащие структуры (хрящ), локализация в области уха, частично предушной области.

22. **Каковы частые острые неблагоприятные эффекты лучевой терапии области головы и шеи и в чем заключается их лечение?**
Острые побочные эффекты обычно появляются на 2–3-й неделе, постепенно нарастают, вплоть до 1 нед, после окончания лучевого воздействия и исчезают в течение 4–6 нед после завершения. Побочные эффекты обычно тяжелее при сочетании с системной терапией. Оптимальное поддерживающее лечение необходимо для избегания остановок в курсе облучения, которые снижают эффективность терапии. Поддерживающее лечение для наиболее частых симптомов включает следующее:
- слабость — активные упражнения и общий здоровый образ жизни, психостимуляторы и антидепрессанты;
- кожные реакции — непарфюмированные увлажнители;

- мукозит, дисфагия, одинофагия — изменения в диете, зеленый чай, мед манука, жидкий лидокаин, антациды, сукральфат, глюкокортикоиды, наркотические анальгетики, организация питания и питья, иногда включающая зондовое питание;
- ксеростомия — ополаскиватели рта (комбинация воды, пищевой соды, соли, водорода пероксид), биотин, пилокарпин, гигиена полости рта.

В зависимости от области лучевого воздействия могут иметь место осиплость, острый средний отит, сухость глаз, конъюнктивит/кератит, заложенность носа и носовые кровотечения.

23. Почему правильный режим питания и потребления пищи важен для пациентов, получающих лучевую терапию?

Большинство таких пациентов уже истощены из-за патологического воздействия самой опухоли. Мукозит, тошнота, рвота и анорексия вследствие лечения приводят к усугублению истощения и потере массы тела. Недостаточное питание и дегидратация могут привести к госпитализации и прерыванию основного лечения. Вдобавок пациенты, потерявшие значимую массу тела, могут неправильно располагаться в фиксирующих приспособлениях, что может потребовать их повторного моделирования. Прерывание курса терапии снижает эффективность лечения и должно быть избегнуто любыми средствами. У пациентов, получающих билатеральную лучевую терапию на область шеи, возможно питание через гастростому.

24. Каковы потенциальные долгосрочные осложнения лучевой терапии?

Тяжелые осложнения лучевой терапии редки (с частотой менее 10%), но лечение их затруднительно. Вероятность возникновения у пациента длительных осложнений зависит от общей дозы облучения, дозы за один сеанс, продолжительности воздействия и анатомических особенностей облучавшейся зоны. В целом риск повышается при увеличении дозы, доставляемой за короткий период в большой объем ткани. Осложнения включают ксеростомию, кожные изменения, гипотиреоидизм, остеорадионекроз, воздействие на кость, отек гортани с изменением голоса, стеноз пищевода, нарушение зрения/слуха, тризм и индуцирование вторичных злокачественных опухолей. Ксеростомия является одним из наиболее частых и длительно беспокоящих побочных эффектов. Когда это возможно, доза облучения околоушной и подчелюстной слюнных желез должна быть минимизирована без ущерба воздействия на опухоль. Сухой рот, в свою очередь, повышает риск развития кариеса с последующим повышением риска развития остеорадионекроза.

25. Какова польза лучевой терапии с модуляцией интенсивности в лечении рака головы и шеи?

Лучевая терапия с модуляцией интенсивности стала стандартом лучевой терапии рака головы и шеи в последние 15 лет. Множество исследований показали возможность достигать сходных результатов локального воздействия при снижении частоты острых и долгосрочных осложнений путем уменьшения дозы облучения для критически важных органов (слюнные железы при ксеростомии, мышцы-констрикторы при дисфагии).

26. В каких случаях после проведенной лучевой терапии должна быть выполнена диссекция шеи?

Диссекция должна быть проведена пациентам с подтвержденными клинически и рентгенологически крупными рецидивирующими метастазами в лимфатические узлы либо изначально крупными лимфатическими узлами. Следует контролировать ситуацию, так как опухоль может ответить на терапию в течение периода от недели до месяца, но за это время может нарасти фиброз, который затруднит хирургическое

вмешательство. Ответ на лучевую терапию обычно оценивается по ПЭТ/КТ на 12-й неделе после окончания лечения.

27. Когда может потребоваться реоблучение?

Реоблучение может потребоваться при рецидиве, когда пациент не может подвергаться хирургическому вмешательству или риск послеоперационных осложнений слишком высок. При реоблучении риск острых или отсроченных осложнений также повышается. Стереотаксическая радиотерапия является одной из активно разрабатываемых техник для использования при реоблучении. Она подразумевает доставку большой дозы излучения в область рецидива при сохранении нормальной ткани.

Список литературы

Bonner J.A., Harari P.M., Giralt J. et al. Radiotherapy plus cetuximab for locoregionally advanced head and neck cancer: 5-year survival data from a phase 3 randomized trial, and relation between cetuximab-induced rash and survival // Lancet. Oncol. 2010. Vol. 11, N 1. P. 21.

Cooper J.S., Zhang Q., Pajak T.F. et al. Long-term follow-up of the RTOG 9501/intergroup phase III trial: postoperative concurrent radiation therapy and chemotherapy in high-risk squamous cell carcinoma of the head and neck // Int. J. Radiat. Oncol. Biol. Phys. 2012. Vol. 84, N 5. P. 1198–1205.

Mahmood U., Koshy M., Goloubeva O. et al. Adjuvant radiation therapy for high-grade and/or locally advanced major salivary gland tumors // Arch. Otolaryngol. Head and Neck Surg. 2011. Vol. 137, N 10. P. 1025.

NCCN Clinical Practice Guidelines in Oncology: Head and Neck Cancers Version 2. 2013. URL: http://www.nccn.org/professionals/physician_gls/pdf/head-and-neck.pdf.

Pignon J.P., Le Maotre A., Maillard E. et al. Meta-analysis of chemotherapy in head and neck cancer (MACH-NC): an update on 93 randomised trials and 17,346 patients // Radiother Oncol. 2009. Vol. 92, N 1. P. 4.

Terhaard C.H., Lubsen H., Rasch C.R. et al. The role of radiotherapy in the treatment of malignant salivary gland tumors // Int. J. Radiat. Oncol. Biol. Phys. 2005. Vol. 61, N 1. P. 103.

III
Аллергология и ринология

АНАТОМИЯ ПОЛОСТИ НОСА И ОКОЛОНОСОВЫХ ПАЗУХ И ЭМБРИОЛОГИЯ С РАДИОЛОГИЧЕСКОЙ КОРРЕЛЯЦИЕЙ

Ричард Р. Орланди, Джереми А. Алт

КЛЮЧЕВЫЕ МОМЕНТЫ

1. Эмбриологические модели пневматизации лобной и клиновидной пазух помогают человеку понять анатомические изменения, которые могут быть замечены в этих пазухах.
2. В то время как могут быть большие различия в анатомии пазух, схемы дренирования являются довольно постоянными. Требуется понимание отношения дренажных путей лобных, клиновидных и верхнечелюстных пазух.
3. Знание артериального кровоснабжения носа и пазух облегчает понимание того, как избежать и лечить кровотечения во время и после хирургии пазух.
4. Заболевания околоносовых пазух могут распространяться гематогенно или непосредственно в смежные структуры в голове. Понимание того, как это может проявляться клинически, имеет решающее значение для раннего выявления и лечения.

Важно

1. Околоносовые пазухи образуются из выпячиваний полости носа. Решетчатая и верхнечелюстная пазухи присутствуют при рождении, а все другие пазухи продолжают развиваться постнатально. Процесс завершается развитием клиновидной и лобной пазух.
2. Остиомеатальный комплекс (ОМК) является функциональной анатомической единицей. Препятствие в этой области может привести к переднему решетчатому и верхнечелюстному синуситу и, возможно, фронтиту.
3. КТ с реконструкцией в изометрической проекции является предпочтительным методом для рентгенологической оценки пазухи.
4. Патология пазух может распространяться через сосудистые каналы в полость черепа и орбиту.

ВОПРОСЫ

1. **Опишите перегородку и раковины.**
   Перегородка носа является срединной перегородкой, которая разделяет левую и правую стороны полости носа. Она состоит из четырехугольного хряща, перпендикулярной пластинки решетчатой кости, сошника и челюстного гребня (гребня верхней челюсти). Есть три парные носовые раковины, или *concha*, на каждой стороне. Средние и верхние носовые раковины являются частью решетчатой кости, в то время как нижняя носовая раковина — это самостоятельная кость.
2. **Дайте определение околоносовым пазухам.**
   Околоносовые пазухи — пневматизированные области лицевых костей и костей основания черепа. Они сообщаются с носовой полостью через небольшие соустья, способствуя воздухообмену и дренажу секретируемой слизи.
3. **Какой эпителий выстилает околоносовые пазухи?**
   Пазухи выстланы псевдомногорядным мерцательным цилиндрическим эпителием, или эпителием дыхательных путей. Биение ресничек скоординировано для

транспортировки слизи с точки ее секреции в пазухе к естественному соустью. Затем реснички перемещают секрет в полость носа и в сторону носоглотки.

4. **Какова функция околоносовых пазух?**
Если отвечать коротко, то функция неизвестна. Существует ряд теорий о возможных функциях пазух, в том числе облегчение черепа, усиление вокального резонанса, поглощение механической силы во время травмы для защиты глаз и головного мозга, а также продукция или резервуар оксида азота — предполагаемого аэрокринного вещества, которое может регулировать функцию легких. Все эти теории имеют доказательства и противоречия.

5. **Где расположена верхнечелюстная пазуха?**
Верхнечелюстная пазуха находится внутри тела верхнечелюстной кости. Медиально она ограничена боковой стенкой носа, сверху — дном орбиты (содержащей подглазничный нерв и артерию), кзади — крылонёбной и подвисочной ямками и книзу — альвеолярным отростком и твердым нёбом. Верхнечелюстные корни зубов обычно достигают дна верхнечелюстной пазухи (рис. 22.1).

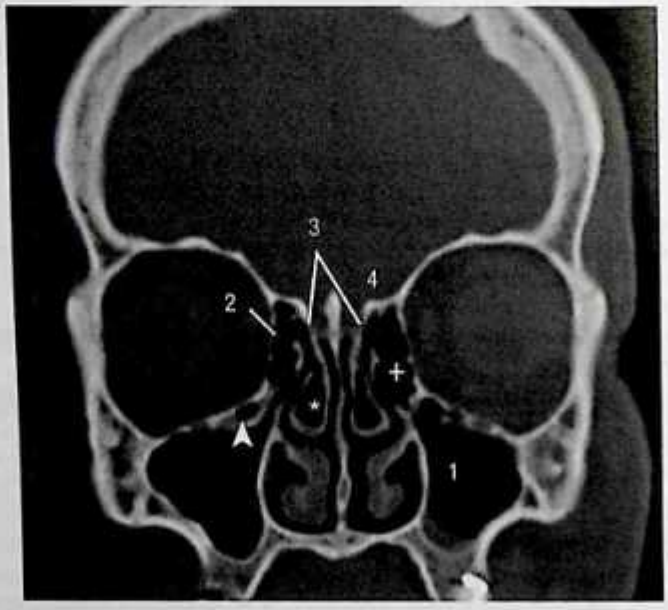

Рис. 22.1. Компьютерная томограмма в корональной плоскости в режиме «костного окна», иллюстрирующая пневматизацию в головке средней носовой раковины (*), также называемая *concha bullosa* (буллезная носовая раковина). Подглазничные этмоидальные воздушные клетки (клетки Галлера) представляют собой пневматизированные воздушные ячейки нижней стенки орбиты (стрелка). Это может сузить/уменьшить дренаж верхнечелюстной пазухи (1). Боковая стенка решетчатой пазухи — глазничная пластинка (2). Изображены обонятельная щель и латеральные листки/пластины ситовидной пластинки (3) и отмечено их взаимоотношение с местом прикрепления базальной/основной пластинки средней носовой раковины, а также решетчатой ямки (4) латерально. Обонятельная щель и латеральные листки обычно асимметричны. Эту асимметричную анатомическую вариацию следует учитывать при хирургическом планировании, чтобы предотвратить ятрогенную ликворею. Этмоидальная булла (решетчатый пузырек) прослеживается рядом с глазничной пластинкой (+)

6. Где расположена решетчатая пазуха?

Решетчатая пазуха образована серией клеток ячеистого типа, расположенных медиально по отношению к глазнице и книзу от передней черепной ямки. Клетки функционально разделены на передние и задние посредством части средней носовой раковины — базальной пластинки. Передние клетки ограничены медиально средней носовой раковиной и соустьем в средний носовой ход. Задние решетчатые клетки ограничены медиально верхней носовой раковиной и соустьем в верхний носовой ход. Решетчатые клетки ограничены латерально глазничной пластинкой глазницы. Кзади от задних решетчатых клеток — клиновидная кость, содержащая клиновидную пазуху. Книзу от решетчатых клеток — полость носа, а сверху — лобная кость. По мере того как решетчатые клетки формируются эмбриологически, они расширяются в сторону лобной кости и образуют мелкие углубления в ней, называемые *fossa ethmoidales* (решетчатая ямка). Лобная кость примыкает к ситовидной пластине решетчатой кости медиально, и небольшая часть ситовидной пластинки расположена выше решетчатых клеток. Эта область в большинстве случаев очень тонкая и легко повреждается во время хирургических вмешательств, что может привести к ликворее.

7. Где расположена клиновидная пазуха?

Клиновидная пазуха — пневмотизированная клиновидная кость кзади от решетчатой пазухи. Выше клиновидной пазухи расположены турецкое седло и гипофиз. В латеральной стенке клиновидной пазухи проходит венозный пещеристый синус (кавернозный синус), содержащий внутреннюю сонную артерию. Зрительный нерв также лежит в пределах боковой стенки клиновидной пазухи. Кзади от клиновидной пазухи



Рис. 22.2. Компьютерная томограмма в корональной плоскости в режиме «костного окна» иллюстрирует правую сфеноэтмоидальную воздушную клетку (клетку Оноди), которая расположена выше и латерально/сбоку от клиновидной пазухи (1). Зрительный нерв (3) и сонная артерия (4) выглядят как костные выступы в сфеноэтмоидальной воздушной клетке (2), а не в клиновидной пазухе. Верхнечелюстную порцию тройничного нерва (5) и видиев нерв/нерв крыловидного канала (6) можно видеть ниже и в боковом направлении

расположена задняя черепная ямка (рис. 22.2). Клиновидная пазуха может пневматизироваться в боковом направлении за пределы крыльев клиновидной кости и, таким образом, располагаться ниже височных долей головного мозга.

8. **Где расположена лобная пазуха?**
Лобные пазухи — это воздушные пространства в пределах лобных костей. Таким образом, лобная кость имеет переднюю и заднюю стенки. Передняя стенка лежит в глубине кожи лба. Лобные доли мозга находятся кзади от лобной пазухи. Книзу лобные пазухи расположены рядом с глазницей с латеральной стороны и с передними клетками решетчатой пазухи медиально.

9. **В какое время внутриутробного развития околоносовые пазухи начинают формироваться?**
Пазухи начинают формироваться в течение 3-го месяца внутриутробного развития, но только решетчатая и верхнечелюстная пазухи присутствуют при рождении. Они образуют выпячивания, развивающиеся из полости носа, которые вклиниваются в окружающие кости.

10. **Продолжают ли пазухи развиваться в постнатальном периоде?**
Да. Верхнечелюстная пазуха продолжает увеличиваться в размерах вместе с лицом. Верхнечелюстная пазуха вновь значительно увеличивается после формирования постоянного прикуса. Решетчатая пазуха продолжает развиваться после рождения примерно до 12 лет, лобная пазуха в постнатальном периоде пневматизируется медленно, редко достигая каких-либо значительных размеров в течение первого десятилетия жизни. После этого она быстро пневматизируется в лобной кости и достигает своего окончательного размера ближе к концу второго десятилетия жизни. Аналогично клиновидная пазуха развивается медленно примерно до 7 лет, после чего она быстро пневматизируется и достигает своего окончательного размера в подростковом возрасте (рис. 22.3).

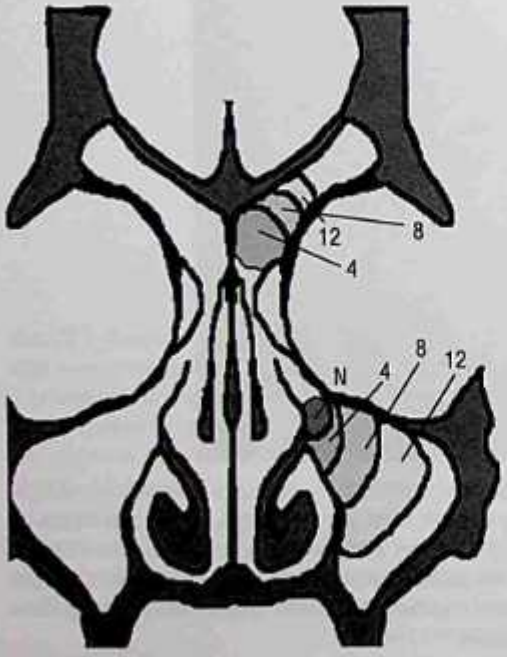

Рис. 22.3. Иллюстрация развития лобной и верхнечелюстной пазух в корональной плоскости. Лобная пазуха начинает развиваться в возрасте 4 лет и не полностью формируется до достижения 12-летнего возраста. У новорожденного (N) имеется небольшая верхнечелюстная пазуха, которая продолжает расширяться в направлении книзу и латерально, достигая пневматизации взрослых после 12 лет. 4, 8, 12 — возраст пациента

11. Как пазухи оцениваются рентгенологически?

Появление КТ высокого разрешения и мультиспиральной КТ с тонкими срезами значительно улучшило оценку комплексной анатомии околоносовых пазух. Ранее при КТ использовали прямую корональную и осевую проекции. Прямая проекция в осевой плоскости с реконструкцией в корональной и сагиттальной плоскостях теперь является обычным делом. Такая трехмерная визуализация позволяет изучить сложные анатомические взаимоотношения на всем протяжении околоносовых пазух и основания черепа. Из трех проекций корональное изображение можно считать наиболее полезным (практически используемым), потому что оно схоже с эндоскопической хирургической картиной. Воспаление пазух определяется на КТ как утолщение мукопериоста околоносовых пазух.

Обзорные рентгенограммы пазух редко используются из-за невозможности визуализации анатомических деталей по сравнению с КТ. МРТ может дополнить КТ путем визуализации мягких тканей для дифференцировки от новообразований. Из-за отсутствия костных деталей МРТ обычно не используется для стандартного обследования пазух.

12. Что такое ОМК и какие структуры составляют эту область?

ОМК является функциональной анатомической областью в пределах среднего носового хода, состоящей из:

- решетчатой буллы (решетчатого пузырька);
- крючковидного отростка;
- решетчатой воронки;
- полулунной щели.

ОМК представляет собой общий дренажный путь передних клеток решетчатого лабиринта и верхнечелюстной пазухи. В зависимости от верхнего крепления крючковидного отростка оно также может являться местом дренажа лобной пазухи. Воспаление в ОМК может привести к непроходимости и воспалению в этих дренирующихся пазухах.

13. Что такое решетчатая булла (решетчатый пузырек)?

Решетчатая булла (решетчатый пузырек) — наиболее постоянная и, как правило, самая большая передняя решетчатая клетка. Ее боковая стенка является глазничной пластинкой. Она обычно имеет округлую форму кпереди, расположена параллельно крючковидному отростку (см. рис. 22.1).

14. Что такое крючковидный отросток?

Крючковидный отросток — кость в форме крюка, в виде полумесяца или крючковидной костной складки, которая изгибается сверху назад и кпереди от решетчатого пузырька до передних клеток решетчатого лабиринта. Крючковидный отросток и передняя поверхность буллы, как правило, идут параллельно друг другу, образуя небольшой зазор, называемый полулунной щелью. Крючковидный отросток прикрепляется к боковой стенке носа и имеет свободный задний край. Именно поэтому образует желобообразное пространство, которое проходит сверху назад до передних клеток решетчатого лабиринта. Это пространство называется *решетчатой воронкой*.

15. В чем разница между полулунной щелью и решетчатой воронкой?

Полулунная щель представляет собой двумерный разрыв (*щель* означает «отверстие») между решетчатой буллой и крючковидным отростком. Решетчатая воронка — это трехмерное углубление между крючковидным отростком и боковой стенкой полости

носа/глазничной пластинкой. Хирургически решетчатая воронка может быть доступна через полулунную щель. Другими словами, углубление достигается через полулунную щель.

16. Что такое *agger nasi*?

Термин *agger nasi* означает «носовое возвышение», оно относится к области боковой стенки полости носа, которая выступает медиально, как раз выше передневерхнего крепления средней носовой раковины. Она обычно пневматизируется, образуя бугорок (рис. 22.4).

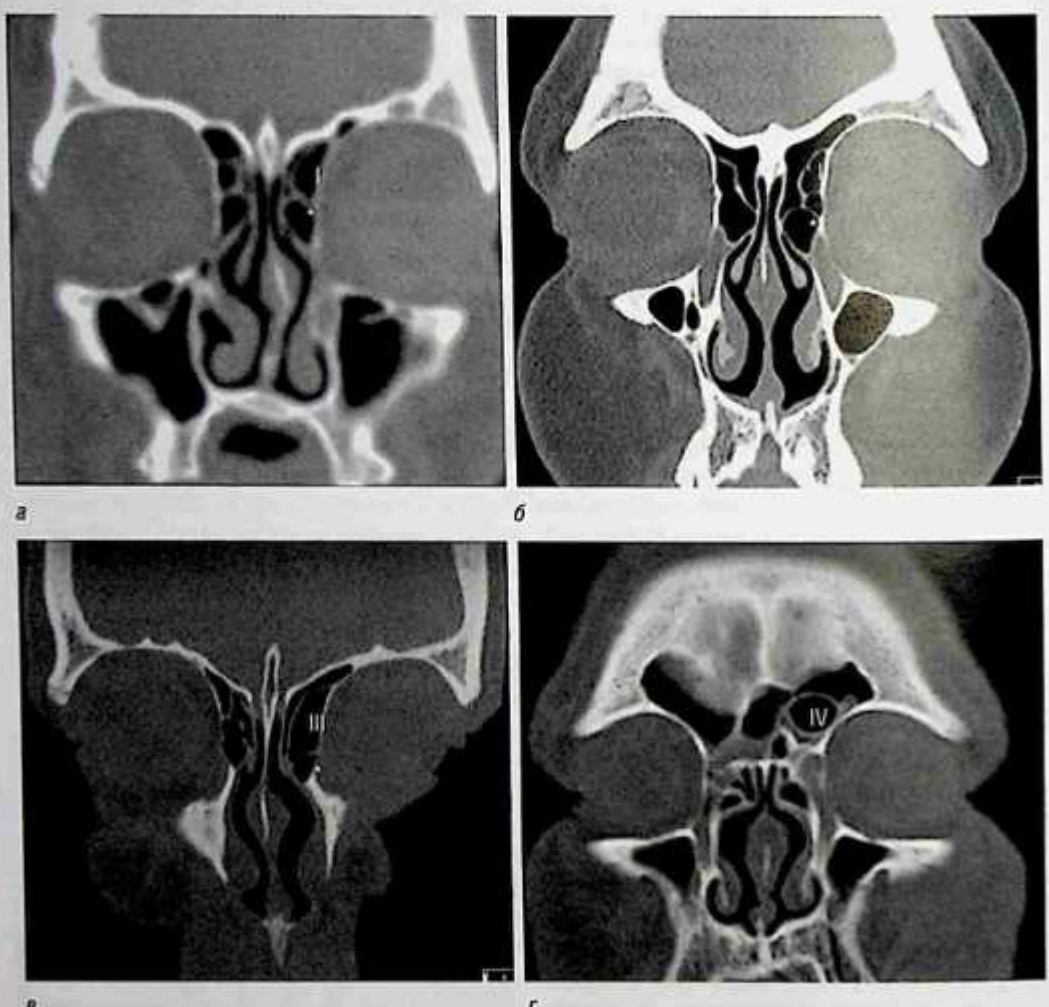

а *б* *в* *г*

Рис. 22.4. Компьютерные томограммы в режиме «костного окна», демонстрирующие типы лобных клеток [классификация I–IV по Куну (Kuhn)]: *а* — клетка типа I непосредственно над ячейкой *agger nasi* (*); *б* — клетка типа II; *в* — клетка типа III. Корональная компьютерно-томографическая визуализация (компьютерная томограмма в корональной плоскости) иллюстрирует двусторонние фронтальные воздушные клетки типа III по Куну; *г* — лобная клетка типа IV изолирована в левой лобной пазухе

17. Как пазухи дренируются в полость носа?

Каждая пазуха сообщается с полостью носа через соустье. Размер соустья может варьировать, как правило, от 1 до 3 мм. Каждая клетка решетчатого лабиринта имеет переменно распложенное соустье. Передние клетки решетчатого лабиринта группой дренируются в средней части соустья, а задняя группа клеток дренируется в верхний носовой ход. Лобная, клиновидная и верхнечелюстная пазухи имеют более надежную модель дренажа.

- Соустье верхнечелюстной пазухи дренируется в структуру, называемую решетчатой воронкой. Оттуда она дренируется в средний носовой ход.
- Лобная пазуха может также дренироваться в решетчатую воронку спереди решетчатой пазухи. Если тем не менее крючковидный отросток прикрепляется к глазничной пластинке, лобная пазуха будет обходить решетчатую воронку и дренироваться непосредственно в средний носовой ход.
- Соустье клиновидной пазухи впадает в сфеноэтмоидальное углубление (сфеноэтмоидальный карман), между верхней носовой раковиной и перегородкой носа.

После того как секрет достиг полости носа, он переносится в носоглотку, а затем переходит в пищеварительную систему, где независимо от инородных веществ уничтожается.

18. Какие изменения наблюдаются в анатомии решетчатой пазухи?

Инфраорбитальные решетчатые воздушные ячейки (клетки Галера) могут присутствовать в боковом направлении в пределах решетчатой пазухи, прилегающей к нижней стенке глазницы, и в медиальной плоскости в крыше верхнечелюстной пазухи. Эти клетки имеют большое значение для выявления, потому что у них есть потенциал, обусловливающий сужение решетчатой воронки и дренаж верхнечелюстной пазухи. Корональная проекция КТ — лучшая проекция для диагностики этих воздушных ячеек (см. рис. 22.1).

Термин «буллезная раковина» используется для описания пневматизации средней носовой раковины. Буллезная средняя носовая раковина может сужать ОМК путем сжатия крючковидного отростка в боковом направлении (см. рис. 22.1).

19. Какие изменения наблюдаются в анатомии клиновидной пазухи?

Сфеноэтмоидальные клетки (клетки Оноди) являются задними решетчатыми клетками, которые пневматизировались в клиновидную кость. Эта клетка может распространяться кверху, кзади и в поперечном направлении и, следовательно, анатомически близко расположена к зрительному нерву и сонной артерии (ее боковой стенке). Сфеноэтмоидальные клетки лучше всего визуализируются на корональных проекциях КТ с появлением горизонтального раскола клиновидной пазухи. Тем не менее корональная, сагиттальная и осевая проекции должны быть рассмотрены с целью уточнения, если происхождение клетки из задних решетчатых клеток, а не из клиновидной, которая является медиальной и нижней (см. рис. 22.2).

20. Какие структуры составляют лобный карман?

Пути оттока лобной пазухи не создают истинный канал, а, скорее, представлены пространством в форме песочных часов, образованным рядом переменных структур, окружающих его. Как правило, этими пограничными структурами являются:

- клетки *agger nasi* кпереди;
- средняя носовая раковина медиально;
- передняя черепная ямка кзади и кверху;
- глазничная пластинка латерально;
- решетчатая булла кзади и книзу.

21. Какие лобные клетки имеются?

Картина пневматизации решетчатой пазухи сильно варьирует. Иногда решетчатые или другие воздушные клетки могут присутствовать вверху дренажа лобной пазухи. Они были сгруппированы в четыре основных типа, или модели (см. рис. 22.4).

- Тип 1 — одна решетчатая клетка располагается сразу кверху от клетки *agger nasi*.
- Тип 2 — более одной решетчатой клетки располагается кверху от клетки *agger nasi*.
- Тип 3 — значительно пневмотизированная решетчатая клетка, которая выходит за пределы лобного кармана в лобной пазухе.
- Тип 4 — воздушная клетка, которая изолирована в лобной пазухе.

Все эти типы клеток могут сужать дренаж лобных пазух.

22. Объясните понятие ФЭХОП.

ФЭХОП направлена на восстановление нормального («функционального») дренажа пазух через их естественные соустья. Решетчатые перегородки могут быть полностью или частично удалены для улучшения дренажа решетчатого лабиринта. Соустья пораженных лобной, клиновидной костей или верхнечелюстных пазух могут быть расширены для улучшения их дренирования в полость носа. Остальная слизистая оболочка максимально сохраняется, чтобы восстановить нормальный мукоцилиарный клиренс. До появления ФЭХОП считалось, что слизистая оболочка необратимо повреждена, и поэтому ее удаляли. При этом нарушался нормальный мукоцилиарный транспорт, что приводило к дисфункционированию пазух.

23. Опишите кровоснабжение носа и околоносовых пазух.

Полость носа и решетчатый лабиринт кровоснабжаются главным образом тремя артериями, ветви которых образуют анастомозы друг с другом.

- Передняя и задняя решетчатые артерии являются ветвями глазной артерии, которая отходит от внутренней сонной артерии. Они образуются в глазнице и переходят в крышу решетчатой пазухи через отверстие в глазничной пластинке. Они питают большую часть решетчатой пазухи и верхней части перегородки носа.
- Клиновидно-нёбная артерия является конечной ветвью внутренней верхнечелюстной артерии, которая отходит от наружной сонной артерии. Она имеет две основные ветви, одна из которых проходит возле соустья клиновидной пазухи и снабжает заднюю часть перегородки носа. Вторая ветвь входит в среднюю носовую раковину. Меньшие ветви кровоснабжают дно полости носа и нижнюю носовую раковину.
- Лобная, верхнечелюстная и клиновидная пазухи кровоснабжаются небольшими артериями, перфорирующими их костные стенки.

24. Опишите венозный дренаж/отток полости носа и околоносовых пазух.

Венозный дренаж из полости носа и пазух переходит в венозные синусы в крылонёбной ямке, которые затем сообщаются с венозными пещеристыми синусами сбоку от клиновидной пазухи. Часть венозного оттока может проходить через глазничную пластинку.

Лобная пазуха дренируется интракраниально — через небольшие вены, которые перфорируют заднюю стенку лобной кости.

Инфекция в пазухах может перейти на орбиту или полость черепа через эти венозные дренажные пути.

25. Назовите и опишите пластинки, которые исходят из костного отростка (средней и нижней носовых раковин) в боковой стенке носовой полости во время эмбриологического развития.

Во-первых, пластинка состоит как из восходящей, так и нисходящей частей и становится клеткой валика носа и крючковидным отростком соответственно.

Во-вторых, пластинка становится этмоидальной буллой.
В-третьих, пластинка становится базальной пластинкой средней носовой раковины. Она обеспечивает четкое различие между передней и задней решетчатыми воздушными ячейками.
В-четвертых, пластинка становится верхней носовой раковиной.
В-пятых, пластинка более разнообразна, но возникает в результате слияния пятой и шестой средненижних раковин и становится наивысшей носовой раковиной (если такая присутствует).

26. Какие области КТ должны быть специально оценены до хирургии околоносовых пазух?

Воспаление в пазухах оценивается путем изучения сканирования любого утолщения слизистой оболочки. Лобная, передние и задние клетки решетчатого лабиринта, верхнечелюстная и клиновидная пазухи и ОМК оцениваются с двух сторон. Анатомические варианты, которые могут способствовать обструкции или которые могут повлиять на оперативное вмешательство, отмечены.
Следующие области могут быть вовлечены в возможные осложнения и должны быть исследованы на стадии планирования операции:

- целостность глазничной пластинки;
- анатомия ситовидной пластинки, а конкретно — глубина обонятельной ямки и симметричность двух сторон;
- целостность черепной ямки;
- местоположение передней решетчатой артерии — вдоль основания черепа, или же она проходит книзу;
- наличие сфеноэтмоидальных клеток (клеток Оноди);
- анатомия зрительного нерва — покрыт ли костью;
- анатомия внутренней сонной артерии — покрыта ли костью.

ОБСУЖДЕНИЕ

27. Какая анатомия способствует возникновению риносинуситу?

Хронический риносинусит — воспалительный процесс, который включает отек в околоносовых пазухах и полости носа. Его этиология остается неясной и, вероятно, многофакторной. Анатомические вариации могут играть определенную роль в некоторых случаях, но в целом их воздействие оказывается малым. Простая коррекция анатомических структур без операции на пазухе, сопровождающей воспаление слизистой оболочки, лишь изредка устраняет ХРС.
Рецидивирующий острый риносинусит является менее распространенной формой воспаления пазух. Недавние исследования указывают на сужение решетчатой воронки как возможный фактор риска развития воспаления.

28. При выполнении функциональной эндоскопической хирургии насколько велика роль воздействия на область соустий?

Содействие дренажу и вентиляции пазухи через естественное соустье является основой хирургического лечения риносинусита. Формирование большого соустья или расширение его остается спорным вопросом со времени возникновения ФЭХОП. С одной стороны, предлагается удаление крючковидного отростка, чтобы открыть решетчатую воронку без увеличения верхнечелюстного соустья. Аналогичным образом соустье может быть расширено медиально с сохранением крючковидного отростка с использованием баллонный дилатации. Соустья клиновидной и лобной пазух могут быть расширены подобным же образом. С другой

стороны, рекомендуется создание максимально расширенных соустьев до их анатомических пределов.

ХРС существует в различных проявлениях, начиная от простых препятствий ОМК к обширному эозинофильному полипозу. Некоторые хирурги принимают прагматическую позицию «маленьких отверстий для малого заболевания, больших отверстий для большой болезни».

Поскольку имеется мало доказательств для руководства хирурга в решении этого противоречия, жесткая привязка к любой догме, вероятно, нецелесообразна.

Список литературы

Deutshmann M.W., Yeung J., Bosch M. et al. Radiologic reporting for paranasal sinus computed tomography: a multi-institutional review of content and consistency // Laryngoscope. 2013. N 123. P. 1100–1105.

Stammberger H. Functional Endoscopic Sinus Surgery. Philadelphia : B.C. Decker, 1991.

Stammberger H.R., Kennedy D.W. Paranasal sinuses: anatomic terminology and nomenclature // Ann. Otol. Rhinol. Laryngol. 1995. Suppl. 167. P. 7–16.

Wise S., DelGaudio J., Orlandi R.R. Sinonasal anatomy and development / by edited Kennedy D.W. Hwang P.H. Rhinology: Diseases of the Nose, Sinuses, and Skull Base. Philadelphia : Thieme, 2012.

НОСОВОЕ КРОВОТЕЧЕНИЕ

Александер Коннелли, Дживан Б. Рамакришнан

КЛЮЧЕВЫЕ МОМЕНТЫ

1. Переднее носовое кровотечение является наиболее распространенным и чаще всего происходит из области Литтла (Little) в сплетении Киссельбаха (Kiesselbach), тогда как заднее кровотечение обычно происходит из области распространения клиновидно-нёбной артерии.
2. Самое важное в обследовании пациентов с носовым кровотечением — приблизительно определить степень тяжести и, в случае необходимости, по системе ABC показатели жизнедеятельности. Это играет ключевую роль в первоначальной оценке и планировании оказания помощи.
3. Имеется ряд модифицируемых (изменяемых) факторов, таких как применяемые лекарственные препараты, дом/рабочая среда, влажность в помещении, которые следует иметь в виду при лечении носового кровотечения, причем в неургентных случаях до хирургического лечения могут быть применены многие консервативные меры.
4. В случае рецидивирующего носового кровотечения без идентифицированной причины, условий, таких как коагулопатия, сосудистая патология, употребление наркотических веществ, наследственные заболевания, воспалительные и аутоиммунные состояния, пациенты должны быть дополнительно обследованы.
5. При рассмотрении вопроса о вмешательстве при заднем носовом кровотечении лигирование клиновидно-нёбной артерии является наиболее эффективным, в том числе и с экономической стороны, способом остановки носового кровотечения по сравнению с задней тампонадой и госпитализацией или эмболизацией, хотя эмболизация предпочтительна у пациентов с неблагоприятным прогнозом.

Важно

1. Гранулематоз Вегенера (теперь называется гранулематозом с полиангиитом) поражает верхние дыхательные пути, почки, легкие. Пациент может обратиться к оториноларингологу с жалобами на носовое кровотечение, снижение слуха или подсвязочный стеноз.
2. Связанные с тромбоцитопенией состояния, которые следует учитывать у пациентов с рефрактерным (стойким) носовым кровотечением, включают массивное кровоизлияние, диссеминированное внутрисосудистое свертывание крови (и связанные с ним основные медицинские последствия, такие как сепсис), тромботическую микроангиопатию, гепарин-ассоциированную или другую медикаментозную тромбоцитопению, идиопатическую тромбоцитопеническую пурпуру и супрессию костного мозга.
3. Пациенты, которым показана задняя тампонада полости носа, должны быть госпитализированы и находиться под телеметрией и непрерывной пульсоксиметрией.
4. В большинстве случаев эндоскопическое лигирование клиновидно-нёбной артерии при заднем носовом кровотечении является наиболее эффективным и экономически более выгодным, чем артериальная эмболизация.
5. Подросток мужского пола с односторонней обструкцией полости носа должен вызвать подозрение на юношескую ангиофиброму носоглотки. Это редкая сосудистая доброкачественная опухоль, которая берет свое начало вблизи медиальной крылонёбной ямки. Диагноз основывается на данных анамнеза и лучевом обследовании (расширение крылонёбной ямки и вдавление кпереди задней стенки верхнечелюстной пазухи или симптом Холмана–Миллера); биопсию следует избегать из-за риска кровотечения.

ВОПРОСЫ

1. **Какова эпидемиология носового кровотечения?**
   Носовое кровотечение часто встречается во всех возрастных группах с бимодальным распределением у молодых и пожилых людей. Подавляющее большинство эпизодов является доброкачественным и самоограниченным. Носовое кровотечение в целом можно разделить на кровотечение у детей и у взрослых, на первичное и вторичное, что очень важно для диагностического и лечебного алгоритма принятия решений.

2. **Какие кровеносные сосуды питают (кровоснабжают) слизистую оболочку полости носа?**
   Передняя и задняя решетчатые артерии кровоснабжают верхние отделы полости носа и перегородки носа; они отходят от глазничной ветви внутренней сонной артерии. Клиновидно-нёбная артерия является терминальной ветвью внутренней верхнечелюстной артерии (от наружной сонной артерии) и кровоснабжает заднюю боковую стенку носа и полость носа. Лицевая артерия также является ответвлением наружной сонной артерии и обеспечивает дополнительное кровоснабжение передних отделов полости носа (рис. 23.1).

3. **Что такое сплетение Киссельбаха (Kiesselbach)? Что такое сплетение Вудраффа (Woodruff)? Где они располагаются?**
   Сплетение Киссельбаха — это слияние сосудов из систем как внутренней, так и наружной сонных артерий. Сплетение Киссельбаха кровоснабжает передненижнюю область перегородки носа, известную как область Литтла — наиболее распространенное место носового кровотечения.
   Сплетение Вудраффа — это сплетение тонкостенных вен, расположенных кзади в нижнем носовом ходе. Эта область ранее считалась артериальной и одним из основных источников заднего носового кровотечения, но это, по всей видимости, не так.

4. **Что подразумевается под «передним» и «задним» носовыми кровотечениями?**
   Большинство кровотечений (90–95%) возникают в передних отделах; многие из передних кровотечений происходят из области Литтла в сплетении Киссельбаха. Встречающиеся гораздо чаще, чем задние кровотечения, из-за их локализации (ковыряние пальцем в носу, локальная травма, сухость), передние кровотечения легко доступны для осмотра и купируются консервативными мерами, такими как увлажнение, прижатие, деконгестанты или местное прижигание (каутеризация). Задние кровотечения, как правило, происходят из клиновидно-нёбной артерии. Определение точного очага происхождения кровотечения является более сложной задачей для идентификации, поэтому эти кровотечения чаще требуют в качестве части вмешательства тампонады полости носа.

5. **Что следует включить в обследование пациента с носовым кровотечением, выявленным впервые?**
   В неожиданной ситуации внимание должно быть уделено проходимости дыхательных путей, дыханию и кровообращению с восполнением объема жидкости по мере необходимости кристаллоидами и, возможно, препаратами крови, а также следует провести целенаправленный сбор анамнеза для ускоренного определения местоположения источника с помощью назальной эндоскопии и контроля кровотечения. В неэкстренной обстановке могут быть проведены внимательный и тщательный сбор анамнеза и физикальное обследование. Сбор анамнеза должен включать синхронизацию, частоту, сторону и тяжесть носового кровотечения (которая мо-

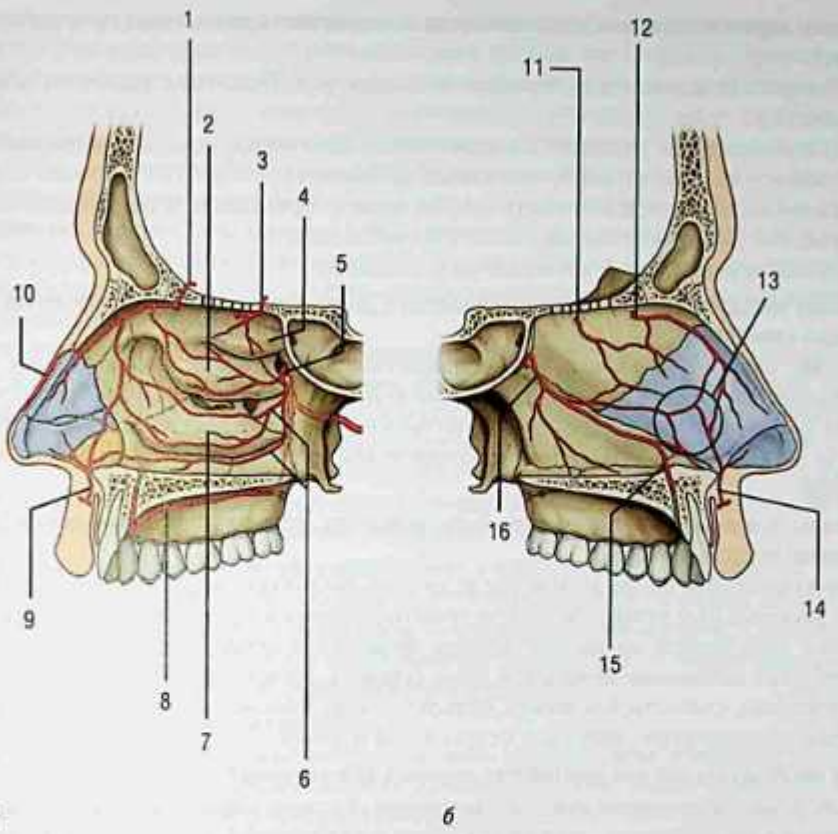

Рис. 23.1. Артериальное кровоснабжение носовой полости: *а* — латеральная стенка правой половины полости носа; *б* — перегородка (медиальная стенка правой половины полости носа): 1 — передняя решетчатая артерия; 2 — средняя носовая раковина; 3 — задняя решетчатая артерия; 4 — верхняя носовая раковина; 5 — клиновидно-нёбная артерия; 6 — задние боковые ветви клиновидно-нёбной артерии; 7 — нижняя носовая раковина; 8 — большая нёбная артерия; 9 — крыльная ветвь латеральной носовой артерии; 10 — наружная носовая артерия от передней решетчатой артерии; 11 — перегородочная ветвь задней решетчатой артерии; 12 — перегородочная ветвь передней решетчатой артерии; 13 — область значимых/важных анастомозов (предрасположенных к «носовому кровотечению»); 14 — перегородочная ветвь от носовой артерии от верхней губной артерии; 15 — конечная ветвь большой нёбной артерии; 16 — задняя перегородочная ветвь клиновидно-нёбной артерии. *Источник*: R.L. Drake и соавт. (2009)

жет быть определена количественно по объему наблюдаемой крови или количеству тканей), исследование предрасполагающих условий, таких как травмы, недавние хирургические вмешательства, коагулопатии, рак, прием лекарственных препаратов и незаконное употребление наркотических веществ, сопутствующие хронические заболевания, а также наблюдающиеся симптомы, указывающие на потерю крови, такие как головокружение или одышка. Семейный анамнез нарушения свертываемости крови или носового кровотечения заслуживает также особого внимания.

6. **Каковы первоначальные меры, используемые для терапии носового кровотечения легкой степени?**
   1. Попросите пациента осторожно отсморкаться. При этом удаляется кровь или сгустки.
   2. Интраназальное введение сосудосуживающего спрея, такого как оксиметазолин (селективный α_1-агонист/частичный α_2-агонист).
   3. Попросите пациента прижать крылья носа к перегородке и удерживать их в течение 10–15 мин или дольше, если это необходимо.
   4. Поместите холодный компресс на переносицу.

7. **Почему полезно пациенту наклоняться вперед в дополнение к мерам, предложенным в предыдущем вопросе?**
   Голова, наклоненная кзади, может привести к заднему дренированию крови, что увеличивает возможность аспирации кровью и/или раздражения желудка с последующей кровавой рвотой. Кроме того, возможно поступление крови обратно в горло и заглатывание, что отражается на количественной оценке интенсивности кровотечения.

8. **Каковы основные/ключевые компоненты исходного физикального обследования больного с носовым кровотечением?**
   Первоначальное физикальное обследование должно включать проверку проходимости дыхательных путей, соответствующего дыхания и кровообращения (ABC), получение показателей жизненно важных функций и проверку психического статуса. Требуется выявление признаков шока (тревога, прохладная/липкая кожа, олигурия или анурия, слабость, бледность, потоотделение, измененное сознание), а также признаки коагулопатии, такие как петехии или пурпура.

9. **Как обследовать нос при диагностике носового кровотечения?**
   Анестезия выполняется обезболивающими спреями/марлевыми турундами, пропитанными анестетиками, такими как 2% лидокаин или 4% кокаин. Для сосудосуживающего действия также может применяться оксиметазолин; в качестве альтернативы допустимо использовать спрей фенилэфрина. Пациент может сплевывать кровь/сгустки, что позволяет лучше визуализировать носовую полость, и поддерживать положение для вдыхания воздуха носом.
   Носовое зеркало следует использовать на начальном этапе, кровь и сгустки могут быть аспирированы. Проверьте соответствующие анатомические места, такие как сплетение Киссельбаха, перегородку и носовые раковины. В дополнение к кровотечению врач может обнаружить изъязвления, экскориации и эрозии слизистой оболочки. Такое обследование достаточно для большинства передних носовых кровотечений, но не достаточно для большинства задних. Эндоскопическое обследование надо проводить, если источник кровотечения не ясен при передней риноскопии, заднее носовое кровотечение предполагается по анамнезу, при неэффективности консервативных мер или при подозрении на опухоль либо очаговое поражение.

10. **Необходимо ли проводить лабораторную диагностику при вышеуказанном обследовании?**
    В настоящее время не рекомендуется при первоначальной оценке проводить рутинные обследования клинического анализа крови или исследование свертываемости, если только анамнез не указывает на значительную кровопотерю, повторные крупные эпизоды, подозрение на коагулопатию или текущее использование антикоагулянтных препаратов.

11. Что такое первичное и вторичное носовые кровотечения? После определения, является ли кровотечение первичным или вторичным по своей природе, как вы должны действовать?

Первичное (идиопатическое) носовое кровотечение является спонтанным кровотечением без какого-либо идентифицированного провоцирующего фактора, а если причина выявлена, то кровотечение вторичное. Первичное, особенно переднее, носовое кровотечение с идентифицированным источником следует купировать прямыми терапевтическими мерами, такими как местное смягчающее средство (местные эмоленты), применение местных гемостатических средств и/или при необходимости очаговое прижигание/каутеризация. Заднее первичное кровотечение может быть купировано тампонадой носа, электро- и/или химической коагуляцией, артериальным лигированием или эмболизацией.

При вторичном кровотечении основному заболеванию необходимо уделять внимание в дополнение к реанимационным мерам и местным методам. Общие причины вторичного носового кровотечения включают заболевания печени, гематологические расстройства (например, лейкемия), антикоагулянтные препараты, такие как варфарин или антиагреганты (см. разд. «Обсуждение» далее). К другим причинам вторичного носового кровотечения относятся травма, недавние хирургические вмешательства, наследственные заболевания и новообразования.

12. Опишите методы лечения носового кровотечения в педиатрической практике.

У детей с рецидивирующим носовым кровотечением рекомендуемым вариантом лечения является антисептический крем (хлоргексидин/неомицин). Одностороннее прижигание серебра нитратом также кажется безопасным и эффективным. Детям крайне редко требуется хирургическое вмешательство.

13. Опишите установку передней тампонады.

Переднюю тампонаду можно выполнять либо марлей, либо носовыми тампонами, которые расширяются при добавлении солевого раствора. После нанесения местного анестетика/анальгетика интраназально и антибактериальной мази на носовой тампон (в качестве как смазки, так и, возможно, профилактики синдрома токсического шока) тампон устанавливают на место и расширяют с помощью солевого раствора. Используется также комбинация баллона и мероцеля в качестве эффективного метода временного контроля кровотечения. Пропитанную маслом марлю (также может быть использована антибактериальная мазь) помещают в полость носа с помощью штыковидного пинцета и укладывают сверху вниз/сзади наперед до достижения тампонады.

Другие подобно сформированные гемостатические тампоны могут использоваться аналогичным образом, например гемостатическая губка, обернутая оксидированной целлюлозной повязкой.

14. Как применяется химическое прижигание серебра нитратом?

Для эффективного прижигания серебра нитратом кровотечение должно быть минимальным, в идеале — односторонним, чтобы избежать двустороннего прижигания, что несет риск перфорации перегородки. Слизистая оболочка должна быть относительно сухой, чтобы серебра нитрат начал действовать, поэтому для уменьшения кровотечения сначала применяются топические деконгестанты и прижатие. Серебра нитрат помещается в место источника кровотечения и удерживается кончиком аппликационной палочки вплотную к слизистой оболочке до тех пор, пока слизистая оболочка не станет серой, работать следует от периферии к центру места кровотечения; это не должно занимать больше 10 с, пока не появится серая окраска. Серебра нитрат работает при прижигании поверхностных кровеносных сосудов

в носу. Топические деконгестанты или изотонический раствор натрия хлорида применяются для прекращения химической реакции после достижения желаемого эффекта.

15. Опишите установку задней тампонады и связанные с ней осложнения.

Задняя тампонада может быть выполнена с введением хлопкового тампона или катетера Фолея. Небольшую красную резиновую трубку аккуратно вставляют в нос, она проходит через ротоглотку, а кончик ее извлекают через рот с помощью кольцевых щипцов. На конце трубки со стороны рта шелковыми нитями крепится хлопковый тампон. Трубку осторожно вытягивают кпереди и книзу носовой стороной, пока тампон не пройдет через ротоглотку до места крепления в носоглотке и задней хоане. Передняя полость носа впоследствии может быть затампонирована, и трубку закрепляют снаружи, не оказывая чрезмерного давления на крыло носа. Пациент должен быть госпитализирован для телеметрии и пульсоксиметрии, а также проведения антибактериальной терапии.

Возможные осложнения включают боль, дискомфорт, затруднение дыхания (в том числе аспирацию упаковочного материала), инфекцию (а также синдром токсического шока, синусит из-за блока оттока), некроз крыла/перегородки носа и фарингеальный (глоточный) фиброз/стеноз. Может потребоваться дополнительный/добавочный кислород. Необходим телеметрический мониторинг, учитывая риск возникновения аритмии и обморока.

16. Каково хирургическое вмешательство при стойком носовом кровотечении?

При стойком носовом кровотечении могут применяться эндоскопическая диатермия, лазерная фотокоагуляция, вмешательства на перегородке, лигирование артерий и эмболизация. Для терапии задних носовых кровотечений часто используют эндоскопическое лигирование клиновидно-нёбной артерии или даже лигирование внутренней верхнечелюстной артерии. Раньше применялся трансантральный подход, но он был связан с предотвратимыми осложнениями, такими как ороантральный свищ и дизестезия (нарушение чувствительности). Эндоскопическое лигирование клиновидно-нёбной артерии высокоэффективное, а также уменьшает экономические затраты на госпитализацию по сравнению с тампонадой или эмболизацией.

17. Как сравнить лигирование и эмболизацию клиновидно-нёбной артерии при терапии носового кровотечения?

Эмболизация практически в 2 раза увеличивает стоимость лечения по сравнению с хирургическим лигированием и не столь же эффективна при остановке кровотечения. Риск серьезных осложнений при эмболизации низкий, это вмешательство может быть хорошей альтернативой у пациентов, которые имеют противопоказания к общей анестезии или по другим причинам не являются хорошими кандидатами на хирургическое вмешательство.

18. Перечислите вероятные причины впервые возникшего носового кровотечения.

- **Окружающая среда.** Холодный или сухой воздух может усугубляться системами центрального отопления для неувлажненных помещений (сухость приводит к раздражению слизистой оболочки).
- **Травма.** Чаще всего — пальцевая травма (ковыряние в носу), но также может быть вызвана другими локальными травмами или травмами лица, инородными телами, хирургическим вмешательством.
- **Воспаления** (усугубляемые инфекциями верхних дыхательных путей, синуситом, экологическими или другими аллергиями, наркотическими веществами/химическими веществами) или **аутоиммунные заболевания**.

- **Лекарственные препараты.** Антитромбоцитарные средства или антикоагулянты, назальные спреи.
- **Сосудистые причины.** Артериальная аневризма или псевдоаневризма.
- **Врожденные причины/при развитии.** Аномалии перегородки, такие как девиация или перфорация.
- **Генетический синдром Рендю–Вебера–Ослера** (наследственная геморрагическая телеангиэктазия).
- **Системные расстройства.** Артериосклероз, гипертония, дискразия крови/стойкие патологические изменения клеточного состава крови (болезнь Виллебранда, паранеопластические эффекты, заболевания печени, гемофилии, тромбоцитопения).
- **Неопластические причины.** Доброкачественные или злокачественные процессы.

19. Какие лекарственные препараты, включая дополнительные и альтернативные лекарственные средства, могут способствовать носовому кровотечению?

Ацетилсалициловая кислота, клопидогрел, варфарин или другие формы антикоагулянтов; интраназальные глюкокортиконды; носовая кислородная канюля; химиотерапия. Растительные лекарственные препараты, которые обладают антитромбоцитарными эффектами или влияют на ферменты печени *CYP3A4*, в том числе рыбий жир, энотера, чеснок, клюквенный сок, витамин Е, эхинацея, женьшень, зверобой, гинкго билоба, имбирь, кава и пальма сереное.

20. Что такое синдром Рендю-Вебера-Ослера?

Синдром Рендю–Вебера–Ослера (или наследственная геморрагическая телеангиэктазия) — это аутосомно-доминантное расстройство, характеризующееся сосудистыми мальформациями, которое проявляется не при рождении, а, скорее, с возрастом (при старении). Диагностические критерии включают спонтанные/рецидивирующие носовые кровотечения, теангиэктазии слизистой оболочки, висцеральные поражения (например, печеночные, легочные, церебральные, желудочно-кишечные артериовенозные мальформации) и пораженный родственник первой линии родства/ближайший родственник (известный как критерии Кюрасао). Как правило, носовое кровотечение является первым проявлением болезни, возникающей в детстве. Купирование носового кровотечения включает использование местных смягчающих средств/эмолентов, местное прижигание/каутеризацию или тампонаду (в острых ситуациях), лазерную фотокоагуляцию или абляцию очага поражения, септодермопластику или закрытие носа (в крайних случаях). Исследуются новые экспериментальные методы лечения, включая антиангиогенные препараты и склеротерапию.

21. Пациент с носовым кровотечением из язвы слизистой оболочки полости носа. Каков дифференциальный диагноз? Опишите работу.

Изъязвление носовых полостей следует лечить консервативно и обрабатывать, если они спонтанно не разрешаются или когда присутствует подозрение на лежащую ниже опухоль (боль, онемение, анамнез курения). Носовое кровотечение может быть первым признаком злокачественности, гранулематоза с полиангиитом, саркоидоза, волчанки, сифилиса, лепры, туберкулеза и профессиональных раздражителей.

Биопсия носа всегда должна выполняться при подозрении на злокачественный процесс и аутоиммунное заболевание. Недавние исследования показали, что биопсия для исключения аутоиммунного заболевания не является обязательной в отсутствие каких-либо носовых или системных признаков васкулита, а также при отрицательных результатах исследования на c-ANCA и ACE.

ОБСУЖДЕНИЕ

22. Каковы рекомендации по ведению пациента с носовым кровотечением, который в настоящее время получает антикоагулянты по поводу заболевания сердца?

1. Назначьте/возьмите развернутый анализ крови, включая тромбоциты, протромбиновое время/МНО, если пациент принимает варфарин.
2. Если у пациента имеется металлический/искусственный сердечный клапан, МНО диктует введение варфарина (в случае гиперантикоагуляции исключите варфарин до тех пор, пока МНО не станет терапевтическим; если МНО терапевтическое, продолжайте текущий режим).
3. Если у пациента с металлическим/искусственным сердечным клапаном возникает угрожающее жизни кровотечение, планирование лечения обсудите с кардиологом до отмены ацетилсалициловой кислоты, если имеется коронарный стент, поскольку может потребоваться переливание тромбоцитов.
4. Для всех других пациентов (без металлического/искусственного сердечного клапана) прием ацетилсалициловой кислоты или клопидогрела следует продолжать, но если возникает опасное для жизни кровотечение, нужно обсудить с кардиологом вопрос об использовании переливания тромбоцитов.
5. Эти пациенты должны также продолжать прием варфарина, если МНО терапевтический, и исключать его при гиперантикоагуляции.

23. Какова роль антибиотикопрофилактики при тампонаде полости носа?

Спорно, следует ли профилактически применять системные антибиотики для предотвращения синдрома токсического шока у пациентов с тампонадой полости носа. Синдром токсического шока является чрезвычайно редким осложнением, поэтому отсутствуют соответствующие исследования. Хотя антибиотикотерапия при носовой тампонаде обсуждаема, обычно ее назначают. При использовании антибиотиков препарат должен иметь активность в отношении стафилококков (например, амоксициллин + [клавулановая кислота]).

24. Какова связь между гипертензией и носовым кровотечением?

Изучение серии случаев показало взаимосвязь между гипертензией и носовым кровотечением, хотя исследования популяционного уровня не подтвердили эту взаимосвязь. Даже если это не причинный фактор, повышенное кровяное давление может быть связано с беспокойством пациента из-за носового кровотечения и вмешательства, что способно замедлить разрешение. Наилучший подход заключается в том, чтобы предположить гипертензию и продолжить ее лечение, если это возможно, поскольку это может ухудшить носовое кровотечение, если его не лечить.

Список литературы

Biswas D., Mal R.K. Are systemic prophylactic antibiotics indicated with anterior nasal packing for spontaneous epistaxis? // Acta Otolaryngol. 2009. Vol. 129, N 2. P. 179.

Chiu T.W., Shaw-Dunn J., McGarry G.W. Woodruff's plexus // J. Laryngol. Otol. 2008. Vol. 122, N 10. P. 1074–1077.

Current Opinion in Otolaryngology & Head and Neck Surgery // Issue. 2011. Vol. 19, N 1. P. 30–35.

Douglas R., Wormald P.J. Update on epistaxis // Curr. Opin. Otolaryngol. Head and Neck Surg. 2007. Vol. 15, N 3. P. 180–183.

Drake R.L., Vogl A.W., Mitchel A.W.M. Gray's Anatomy for Students. 2nd ed. St. Louis : Elsevier, 2009.

French A. Case 2: A teenage boy with epistaxis // Paediatr. Child. Health. 2009. Vol. 14, N 2. P. 99–102.

Moore K.L., Dalley A.F., Agur A.M. Clinically Oriented Anatomy. 6th ed. Philadelphia : Lippincott Williams & Wilkins, 2010. P. 959.

Riviello R.J. Otolaryngologic procedures. In Clinical Procedures in Emergency Medicine. 4th ed. Philadelphia : WB Saunders, 2004. P. 1300.

Shakeel M., Trinidade A., Iddamalgoda T. et al. Routine clotting screen has no role in the management of epistaxis: reiterating the point // Eur. Arch. Otorhinolaryngol. 2010. Vol. 267, N 10. P. 1641–1644.

Soyka M.B., Nikolaou G., Rufibach K. et al. On the effectiveness of treatment options in epistaxis: an analysis of 678 interventions // Rhinology. 2011. Vol. 49, N 4. P. 474–478.

Villwock J.A., Jones K. Recent trends in epistaxis management in the United States: 2008–2010 // JAMA Otolaryngol. Head and Neck Surg. 2013. Vol. 139, N 12. P. 1279–1284.

Walker F.D.L., Rutter C., McGarry G.W. The use of anticoagulants in epistaxis patients // Rhinology. 2008. Vol. 46, N 346.

Wax M.K., American Academy of Otolaryngology: Primary Care Otolaryngology. 3rd ed. Alexandria : Head and Neck Surgery Foundation, 2011. URL: www.uptodate.com/contents/contents/approach-to-the-adult-with-epistaxis?source=search_result&search=epistaxis&selectedTitle=1%7E150.

ГЛАВА 24

РИНИТ

Линдсей К. Финкас, Рохит К. Катиал

КЛЮЧЕВЫЕ МОМЕНТЫ

1. Аллергические риниты сопровождаются сезонными или многолетними симптомами.
2. Присутствие β_2-трансферрина в назальном секрете свидетельствует о ликворее.
3. Медикаментозный ринит связан с длительным использованием (более 3–5 сут) интраназальных деконгестантов, которые содержат α-адренергические соединения.
4. Аллерген-иммунотерапия является единственным иммуномодулирующим доступным лечением аллергического ринита.

Важно

1. Существует выраженное перекрытие астмы и аллергического ринита.
2. Курение и профессиональные вредности могут вызвать неаллергический ринит.
3. Хирургия ринитов показана в случаях неэффективности консервативной терапии.
4. Кожные тесты редко связаны с анафилаксией, но относительно противопоказаны при беременности.

ВОПРОСЫ

1. Что такое ринит?

Ринит — это воспаление и гиперфункция слизистой оболочки полости носа, приводящие к заложенности носа, обструкции, ринорее, зуду в носу и/или чиханию. Хотя ринит, как правило, не угрожающее жизни состояние, он приводит к значительному снижению производительности труда и ухудшению качества жизни.

2. Какова классификация ринита?

Ринит по этиологии классифицируют на структурный, невоспалительный и воспалительный. К невоспалительному риниту относятся неаллергический ринит, вкусовой ринит, гормонально-индуцированный ринит, атрофический ринит, ликворея и наркотикоиндуцированный ринит. К воспалительному риниту относятся аллергический ринит, инфекционный ринит, неаллергический ринит с эозинофилией, носовые полипы и ринит, связанный с системным заболеванием.

3. Каковы структурные причины ринита?

Concha bullosa (буллезная носовая раковина), носовые полипы, девиации перегородки полости носа, аденоиды, синоназальные опухоли и носовые инородные тела могут вызвать ринит. Инородные тела носа — наиболее частая находка в педиатрической практике. Полипы имеют как структурный, так и воспалительный характер с сопутствующими обструктивными назальными симптомами и могут сопровождаться астмой или аспириновой непереносимостью.

4. Как можно отличить ринорею при рините от ликвореи?

Ликворея проявляется обычным насморком и чаще имеет односторонний характер. Имеется анамнез предшествующей травмы, хотя существует спонтанная или идиопатическая ликворея. Примерно 70–80% ликворей объясняется случайной травмой.

При наличии сомнений по поводу диагностики ликвореи применяют качественный анализ назального секрета на β_2-трансферрин. β_2-Трансферрин имеется только в спинномозговой жидкости, и, следовательно, его присутствие в назальном секрете указывает на ликворею.

5. **Что такое аллергический ринит с эозинофилией и как он отличается от аллергического ринита?**
Аллергический ринит с эозинофилией является круглогодичной причиной ринита, и общие симптомы включают заложенность и прозрачные выделения из носа. Носовая цитология демонстрирует повышенный уровень эозинофилов, подобный аллергическому риниту, хотя у этих больных отсутствует повышенная чувствительность кожных тестов или специфических анализов крови на содержание иммуноглобулина E (IgE).

6. **Что такое медикаментозный ринит и как его лечить?**
Медикаментозный ринит — это заложенность носа, обусловленная длительным применением интраназальных деконгестантов, таких как фенилэфрин, оксиметазолин или ксилометазолин, которые содержат α-адренергические соединения. Эффект рикошета обусловлен деактивацией α-адренорецепторов, а также десенсибилизацией. Назальные спреи, содержащие эти препараты, нужно ограничить в использовании 3–5 сут для избежания эффекта рикошета. Лечение медикаментозного ринита включает отмену интраназальных деконгестантов, назначение интраназальных глюкокортикоидов, а в некоторых случаях и системных глюкокортикоидов. В затянувшихся случаях может потребоваться вазотомия нижних носовых раковин.

7. **Что такое гормональный ринит?**
Гормональный ринит чаще всего определяется у беременных, приблизительно 20–30% женщин страдают ринитом во время беременности. Считается, что ринит беременных обусловлен изменениями эстрогена и прогестерона, хотя механизм остается неясным. Симптомы, как правило, проходят в течение 2 нед после родов. Гипотиреоз также является потенциальной причиной хронического ринита.

8. **Что такое атрофический ринит?**
Атрофический ринит проявляется сухостью в носу и чувством заложенности. Симптомы атрофического ринита включают наличие корок, гнойное отделяемое из носа, заложенность носа и неприятный запах изо рта. Эта форма ринита характерная для лиц среднего возраста. Причины первичного атрофического ринита неизвестны, и это редкое состояние в Северной Америке, но увеличилась распространенность в районах с теплым климатом. Вторичный атрофический ринит наблюдается у лиц, которые подверглись нескольким агрессивным синоназальным хирургическим вмешательствам, и также связан с травмой и гранулематозными заболеваниями. Вторичный атрофический ринит, как правило, встречается у пациентов старшей возрастной группы.

9. **Что такое ринит, связанный с профессиональными вредностями?**
Ринит, связанный с профессиональными вредностями, обусловлен воздействием окружающей среды. Распространенность профессионального ринита составляет приблизительно 5–15% по всему миру. Ринит может быть аллергическим или неаллергическим, градация обусловлена основными симптомами. Провоцирующие вещества могут быть раздражающими, едкими или иммуногенными. Раздражители включают духи, краски, пыль и дым. Едкий ринит связан с высоким уровнем воздействия химических веществ, таких как хлор, диоксид серы и аммиака. Иммунологические воздействия приводят к IgE-опосредованной реакции и включают перхоть животных и зерна. Для того чтобы диагностировать ринит, связанный с профессиональными вредностями, полезно подробно изучать анамнез и сроки появления симптомов.

10. Что такое вкусовой ринит?

Вкусовой ринит — это невоспалительный ринит, который проявляется симптомами отделяемого из полости носа и/или стекания после еды. Он чаще встречается при приеме пряной или горячей пищи, а также более характерен для пожилых людей. Текущая распространенность неизвестна, и механизм, как полагают, обусловлен парасимпатической активацией.

11. Какие общие препараты связаны с насморком?

Ингибиторы АПФ, β-адреноблокаторы, амилорид, гидралазин, многие психотропные препараты и ингибиторы фосфодиэстеразы-5.

12. Что такое «жест аллергика», «полукружья» и аллергическая зевота?

Пациенты (особенно дети) с постоянным насморком часто вытирают нос в восходящем направлении ладонью, что носит название «жест аллергика». Именно поэтому у таких пациентов может появиться горизонтальная складка на коже ниже кончика носа. Кроме того, у пациентов с аллергическим ринитом могут присутствовать темные участки под глазами, которые упоминаются как полукружья, они вызваны отеком и застоем в мелких кровеносных сосудах кожи под глазами. Аллергическая зевота — характерный открытый рот от заложенности носа, дыхание осуществляется через рот.

13. Как отличить аллергический ринит от ринита, возникающего по другим причинам?

Как правило, сезонный аллергический ринит имеет сезонные колебания, и симптомы прекращаются после первых заморозков. Данные физикального обследования, указывающие на признаки аллергического ринита, включают бледные, заболоченные носовые раковины, «полукружья» и «жест аллергика». Кожные пробы и специфические исследования на IgE полезны для дифференциальной диагностики аллергического и неаллергического ринитов. Можно проводить и риноцитограмму, тем не менее ее обычно не учитывают. Признаки специфического аллергена также учитывают при диагностике.

14. Как классифицируется аллергический ринит?

Аллергический ринит классифицируют на основании степени тяжести и частоты. Периодический аллергический ринит имеет симптомы заболевания менее 4 сут в неделю или менее 4 нед. Симптомы стойкого аллергического ринита длятся в течение более 4 сут в неделю или более 4 нед. Степень тяжести делится на легкую и умеренную/тяжелую. При легкой степени тяжести отмечается нормальный сон и не ухудшается повседневная деятельность, спортивные нагрузки и досуг. Легкая степень тяжести не мешает учебе и работе. При умеренной и тяжелой степенях у пациентов присутствует по крайней мере одно из следующих проявлений: нарушение сна; ухудшение повседневной деятельности, отдыха и/или спорта; ухудшение учебы или работы; неприятные симптомы.

15. Какова патофизиология аллергического ринита?

Аллергены в слизистой оболочке полости носа фагоцитируются антиген-представляющими клетками, в которых присутствуют антигены CD4 лимфоцитов. Представление CD4 Т-клеток включает пептидную презентацию с помощью класса II комплекса MCH. $CD4^+$ Т-клетки затем дифференцируются в Th2-подмножество, где интерлейкины ИЛ-4, ИЛ-5 и ИЛ-13 — набор долговечных опосредованных эозинофилов. ИЛ-4 и ИЛ-13 также способствуют секреции IgE из В-клеток. Аллергический ответ включает раннюю и позднюю фазы. Реакции ранней фазы происходят в течение нескольких минут после контакта с аллергеном и обусловлены высвобождением преформированных медиаторов в тучных клетках и базофилов, которые снабжены IgE.



Рис. 24.1. Заболевания гиперчувствительности немедленного типа начинаются с введения аллергена, который стимулирует Th2-реакции и продукцию IgE. IgE сенсибилизирует тучные клетки путем связывания с высокоаффинными рецепторами к IgE (FcεRI), а последующее воздействие аллергена активирует тучные клетки для секреции медиаторов, ответственных за патологические реакции немедленной гиперчувствительности: I — первое воздействие аллергена; II — активация клеток Th2 и стимуляция Ig класса E переключения в B-клетках; III — продукция IgE; IV — связывание IgE с FcεRI на тучных клетках; V — повторное воздействие аллергена; VI — активация тучных клеток: высвобождение медиаторов; VII — реакция гиперчувствительности немедленного типа (минуты после повторного воздействия аллергена); VIII — поздняя фаза реакции (2–4 ч после повторного воздействия аллергена); 1 — аллерген; 2 — B-клетка; 3 — Th2-клетка; 4 — IgE-секретирующие B-клетки; 5 — IgE; 6 — тучная клетка; 7 — FcεRI; 8 — медиаторы; 9 — вазоактивные амины, медиаторы липида; 10 — цитокины. *Источник*: A. Abbas и соавт. (2012)

Связывание специфического аллергена способствует выпуску этих медиаторов, включая гистамин, триптазу простагландина D2, лейкотриены C4, лейкотриены B4, главный основной белок и фактор активации тромбоцитов. Это приводит к таким симптомам, как зуд, чихание, заложенность носа и насморк. Поздняя фаза реакции протекает через несколько часов после контакта с аллергеном, и пик приходится на 6 ч. Симптомом поздней реакции является главным образом заложенность носа. На поздней стадии реакции происходит клеточная инфильтрация и накопление слизистой оболочкой носа эозинофилов, нейтрофилов, моноцитов и базофилов, что приводит к более длительной воспалительной реакции (рис. 24.1).

16. Перечислите классические сезоны, в которых присутствуют отдельные виды пыльцы.

- Дерево: весна.
- Трава: весна/лето.
- Сорняк: лето/осень.

17. Какие многолетние аллергены существуют?

К многолетним аллергенам относятся перхоть животных (кошек, собак), пылевые клещи, тараканы и плесень.

18. Какова роль хирургии в лечении ринита?

Хирургия используется в тех случаях, когда имеются значительные структурные патологии, такие как девиация перегородки носа и носовые полипы. Нижняя вазотомия может рассматриваться у пациентов, рефрактерных к медикаментозной терапии.

19. Какие общие классы лекарственных препаратов доступны при лечении ринита?

Глюкокортикоиды, как топические, так и системные, являются эффективной терапией для лечения воспалительных и невоспалительных причин ринита. Системные и местные антигистаминные препараты также эффективны. Интраназальные антихолинергические средства эффективны при насморке. Системные хромоны, которые работают в качестве стабилизаторов и антилейкотриенов тучных клеток, могут быть также использованы при аллергическом рините. Системные и местные деконгестанты доступны для временного лечения ринита без рецептурного ряда, но имеют значительные побочные эффекты, если они используются длительно (табл. 24.1).

Таблица 24.1. Классы лекарственных препаратов и их эффективность при лечении симптомов ринита

Класс лекарственных средств	Ринорея	Зуд в носу	Чихание	Заложенность носа	Глазные симптомы
Назальные глюкокортикоиды	+	+	+	+	–/+
Системные антигистаминные	+	+	+	–	+
Назальные антигистаминные	+	+	+	+	+
Деконгестанты (системные и назальные)	–	–	–	+	–
Антилейкотриены	+	–/+	+	–/+	–/+
Хромоны	–/+	–/+	–/+	–/+	–
Назальные антихолинергические средства	+	–	–	–	–

Примечание: «+» — эффективно; «–» — неэффективно; «–/+» — возможно, эффективно.

20. Каковы недостатки топических деконгестантов?

Топические деконгестанты сопровождаются тахикардией и повышением артериального давления, и их применения следует избегать пациентам с артериальной гипертензией. Дополнительные неблагоприятные эффекты включают тремор, бессонницу, головокружение и раздражительность.

21. Каковы общие побочные эффекты интраназальных глюкокортикоидов?

Интраназальные глюкокортикоиды могут вызывать сухость, носовое раздражение или жжение либо (редко) перфорацию перегородки носа. Во внимание следует принимать использование интраназальных глюкокортикоидов пациентам с повышенным внутриглазным давлением.

22. В чем особенность иммунотерапии?

Иммунотерапия является единственным иммуномодулирующим лечением, доступным и эффективным при терапии аллергического ринита. Результаты иммунотерапии при аллергии при первоначальном увеличении IgE демонстрируют медленное снижение удельного IgE. За этим следует увеличение аллерген-специфического IgG. Считается, что в результате лечения аллергии иммунотерапией происходит сдвиг ответа Th2- на Th1-опосредованную реакцию, а также индукция регуляторных Т-клеток. Эффекты могут быть длительными после прекращения лечения.

Список литературы

Abbas A., Lichtman A., Pillai S. IgE-dependent immune responses and allergic disease / Cellular and Molecular Immunology. Philadelphia : Elsevier, Saunders, 2012. P. 425–444.

Allen M.W., Schwartz D.L., Rana V. et al. Long-term radiotherapy outcomes for nasal cavity and septal cancers // Int. J. Radiat. Oncol. Biol. Phys. 2008. N 71. P. 401.

Bernstein J.A. Characterizing rhinitis subtypes // Am. J. Rhinol. Allergy. 2013. Vol. 27, N 6. P. 457–460.

Corren J., Fauad M.B., Pawankar R. Allergic and nonallergic rhinits / by edited Franklin Adkinson N., Jr., et al. Middleton's Allergy: Principles and Practice. 8th ed. Philadelphia : Elsevier, Saunders, 2014. P. 664–684.

Durham S.R., Walker S.M., Varga E.M. et al. Long-term clinical efficacy of grass-pollen immunotherapy // N. Engl. J. Med. 1999. Vol. 341, N 7. P. 468–475.

Gautrin D., Desrosiers M., Castano R. Occupational rhinitis // Curr. Opin. Allergy Clin. Immunol. 2006. N 6. P. 77.

Greiner A.N., Hellings P.W., Rotiroti G. et al. Allergic rhinitis // Lancet. 2011. N 378. P. 2112.

Kerr J.T., Chu F.W., Bayles S.W. Cerebrospinal fluid rhinorrhea: diagnosis and management // Otolaryngol. Clin. North Am. 2005. Vol. 38, N 4. P. 597–611.

Meltzer E.O., Bukstein D.A. The economic impact of allergic rhinitis and current guidelines for treatment // Ann. Allergy Asthma Immunol. 2011. Vol. 106. Suppl. 2. P. S12–S16.

Wallace D.V., Dykewicz M.S., Bernstein D.I. et al. The diagnosis and management of rhinitis: an updated practice parameter // J. Allergy Clin. Immunol. 2008. N 122. P. S1.

ГЛАВА 25

ОСТРЫЙ РИНОСИНУСИТ И ИНФЕКЦИОННЫЕ ОСЛОЖНЕНИЯ

Джеффри Чейн

КЛЮЧЕВЫЕ МОМЕНТЫ

1. Антибиотики часто назначают при острых риносинуситах, но при этом должны соблюдаться рекомендации по соответствующему использованию.
2. Инфекционные осложнения риносинусита встречаются редко, различают орбитальные и внутричерепные осложнения.
3. Острый инвазивный грибковый синусит следует подозревать при быстро прогрессирующем течении заболевания у пациентов с сахарным диабетом или с ослабленным иммунитетом.

Важно

1. Симптомы при острых риносинуситах обусловлены вирусами, а не бактериями.
2. Классификация Чандлера орбитальных осложнений: I тип — пресептальный целлюлит; II тип — орбитальный целлюлит; III тип — поднадкостничный (субпериостальный) абсцесс; IV тип — абсцесс орбиты; V тип — тромбоз кавернозного синуса.
3. Острые инфекционные осложнения лобной доли могут возникнуть в результате распространения инфекции через венозные каналы, непосредственно сообщающиеся с лобной пазухой.

ВОПРОСЫ

1. Приведите определение острого риносинусита.

Острый риносинусит является симптоматическим воспалением слизистой оболочки носа и околоносовых пазух длительностью до 4 нед. Наиболее распространенными причинами этого состояния являются вирусные и бактериальные инфекции. Рецидивирующий острый риносинусит определяется как четыре (или более) эпизода острого риносинусита в год без стойких симптомов между эпизодами.

2. Какова патофизиология острого риносинусита?

Инициирующим фактором является воспаление слизистой оболочки полости носа и околоносовых пазух с последующим отеком. Чаще всего это воспаление вызывается вирусами инфекций верхних дыхательных путей и/или аллергическим ринитом. В результате отека возникает обструкция естественных соустьев околоносовых пазух, нарушаются мукоцилиарный транспорт и функции местной иммунной системы. Эти изменения создают идеальную среду для колонизации и роста патогенов.

3. Какова эпидемиология острого риносинусита?

Риносинусит является серьезной нагрузкой на систему здравоохранения, ежегодно у 13,4% взрослых пациентов диагностируется риносинусит. Заболеваемость, как правило, выше у женщин (почти в 2 раза), и чаще всего болеют взрослые в возрасте 45–74 лет. Острый риносинусит является пятым показанием для назначения антибиотиков; из всех назначаемых взрослым антибиотиков 21% приходится на данное заболевание.

4. Насколько распространены инфекционные осложнения острого риносинусита?

Инфекционные осложнения острого риносинусита у иммунокомпетентных лиц крайне редки, у детей частота осложнений менее 0,01% и еще меньше у взрослых.

У пациентов с ослабленным иммунитетом (сахарный диабет, ВИЧ-инфекция, иммуносупрессия на фоне химиотерапии) частота осложнений выше.

5. **Как врач может дифференцировать вирусный риносинусит от острого бактериального риносинусита (ОБРС)?**
Специфические признаки и симптомы и их длительность являются наиболее важными деталями анамнеза при диагностике ОБРС. Симптомы, предусматривающие диагностику ОБРС, — это гнойная ринорея, заложенность носа и давление или боль в области лица. В некоторых случаях «основными» симптомами для постановки диагноза считаются лихорадка и гипосмия. К «незначительным» симптомам относятся кашель (чаще встречается у детей), недомогание, зубные боли верхней челюсти, а также ощущение заложенности или давления в ушах. Для ОБРС общепринятая длительность стойких симптомом составляет не менее 10 сут (но менее 12 нед) или нарастание симптомов через 5 сут, которые первоначально улучшались («двойное заболевание» или «ухудшение течения»). Заслуживают также внимания в отношении ОБРС пациенты с тяжелыми симптомами продолжительностью 3–4 сут, включающими лихорадку (>39 °C) и гнойные выделения из носа или лицевую боль.

6. **Какие бактерии являются наиболее распространенными патогенами при ОБРС?**
Понимание бактериологии острого риносинусита имеет первостепенное значение для выбора наиболее эффективного антибиотика для лечения болезни. *S. pneumoniae*, *H. influenzae* и *M. catarrhalis* (чаще встречаются у детей) относятся к наиболее распространенным возбудителями этого заболевания. *S. pyogenes*, *S. aureus*, грамотрицательные бациллы и анаэробы встречаются реже.

7. **Какова актуальность устойчивых к антибиотикам микроорганизмов и вакцинация при ОБРС?**
H. influenzae (30%) и *M. catarrhalis* (90%) имеют все возрастающую распространенность β-лактамазпродуцирующих организмов. Распространенность *S. pneumoniae* снижается, по-видимому, из-за пневмококковой вакцинации. Однако его устойчивость к пенициллину и макролидам составляет примерно 30%. Знание региональной резистентности к антибиотикам важно для назначения терапии.

8. **Каковы цели лечения ОБРС?**
Лечение ОБРС направлено на уменьшение продолжительности и тяжести симптомов, предотвращение инфекционных осложнений, предупреждение развития ХРС и восстановление качества жизни пациента. Вторичные цели включают минимизацию побочных эффектов лечения и исключение нецелесообразной антибиотикотерапии, которая может способствовать развитию резистентных микроорганизмов.

9. **Когда следует назначать антибиотики при ОБРС?**
Обследование как взрослых, так и детей подтверждает, что у пациентов с ОБРС, получавших антибиотики, более быстрое разрешение симптомов по сравнению с группой плацебо. Если при диагностике используются строгие критерии, то эмпирическая антимикробная терапия должна быть начата сразу после постановки диагноза ОБРС. Описывается другой вариант — «выжидательная тактика» или «наблюдение», когда антибиотики удерживаются, за исключением случаев, когда пациент не отвечает на симптоматическое лечение. Некоторые исследования указывают на возможность самопроизвольной положительной динамики у пациентов с ОБРС от 60 до 70% на 7–12-е сутки, что говорит в пользу «выжидательной тактики».

10. **Какой антибиотик следует назначить для ОБРС?**
Как у детей, так и у взрослых амоксициллин или амоксициллин + [клавулановая кислота] рекомендуются в качестве начальной эмпирической антибактериальной

терапии. Предпочтение амоксициллина + [клавулановая кислота] связано с увеличением распространенности β-лактамазы, продуцируемой *H. influenzae* и *M. catarrhalis*, и с применением пневмококковой вакцины. В районах с высокой распространенностью пенициллиннечувствительных *S. pneumoniae* или в группах высокого риска резистентности к антибиотикам рекомендуется высокая доза амоксициллина + [клавулановая кислота] (90 мг/кг в сутки внутрь 2 раза в сутки или по 2 г внутрь 2 раза в сутки). К антибиотикам второго ряда относятся макролиды (кларитромицин или азитромицин), ко-тримоксазол [сульфаметоксазол + триметоприм], доксициклин, цефалоспорины II или III поколения (цефподоксим, цефиксим, цефдинир®), клиндамицин и респираторные фторхинолоны (левофлоксацин или моксифлоксацин). Устойчивость *S. pneumoniae* к макролидам составляет примерно 30%. Ко-тримоксазол [сульфаметоксазол + триметоприм] обладает устойчивостью 30–40% к *S. pneumoniae* и *H. influenzae*. Доксициклин можно назначать только взрослым из-за риска окрашивания зубов у детей младше 8 лет. У детей в качестве альтернативного варианта может применятся монотерапия цефтриаксоном (50 мг/кг внутривенно или внутримышечно) с последующим приемом внутрь цефалоспоринов II или III поколения. Из-за переменных значений резистентности *S. pneumoniae* прием пероральных цефалоспоринов рекомендуется в комбинации с клиндамицином.

11. Какова продолжительность антибиотикотерапии и когда следует менять эмпирические антибиотики, если они неэффективны?

Оптимальная продолжительность лечения антибиотиками остается спорным моментом. Новые руководства (гайдлайны) рекомендуют применение эмпирических антибиотиков в течение 5–10 сут взрослым («кратковременные» антибиотики) и 10–14 сут детям при неосложненном ОБРС. Другие проведенные исследования настаивают на необходимости 2-недельного курса антибиотиков пациентам с ОБРС. При нарастании симптомов в течение 48–72 ч или отсутствии положительной динамики через 3–7 сут следует рассматривать резистентные патогены или неинфекционную этиологию.

12. Какие еще методы лечения острого риносинусита следует применять помимо приема антибиотиков?

Наиболее часто рекомендуемая адъювантная терапия острого риносинусита — ирригация полости носа солевыми растворами и интраназальные глюкокортикоиды. Часто рекомендуются топические или системные деконгестанты, антигистаминные и муколитические средства. Следует также рассматривать аналгезирующую терапию — обычно первоначально в виде ацетаминофена®[1] и ибупрофена.

13. Какие исследования могут быть полезны при диагностике ОБРС?

Диагноз ОБРС ставят на основании данных анамнеза, особенно в амбулаторных условиях. КТ околоносовых пазух неспецифична и, как правило, не показана при неосложненном ОБРС. Исследования показывают, что при неосложненной вирусной инфекции верхних дыхательных путей большинство пациентов будут иметь значительные изменения по данным рентгенологических исследований. Высев культуры из полости пазухи более 10^4 КОЕ/мл (колониеобразующих единиц на миллилитр) является «золотым стандартом» диагностики ОБРС. Поскольку получение образца на посев напрямую из полости пазухи вызывает дискомфорт у пациента, а также является длительной и дорогостоящей процедурой, то в качестве альтернативы (суррогата) забор материала производят из среднего носового хода под эндоскопическим контролем.

---

[1] Аналог — парацетамол. — *Прим. науч. ред.*

14. В каких случаях показана дополнительная диагностика пациентов с ОБРС?

КТ или МРТ предназначены пациентам с острым рецидивирующим риносинуситом (более четырех эпизодов в год), в тяжелых случаях или при подозрении на гнойные осложнения. КТ, как правило, является предпочтительным начальным методом визуализации и в лучшей степени определяет костную анатомию околоносовых пазух. Контрастирование используется при подозрении на внутриглазничный или внутричерепной абсцесс. МРТ с гадолинием рекомендуется при подозрении на осложнения ОБРС со стороны ЦНС. Бактериологическое исследование материала из среднего прохода имеет большое значение, особенно у пациентов с высоким риском резистентности к антибиотикам (возраст младше 2 лет и старше 65 лет, уход за детьми/дневная медицинская помощь, предшествующая антибиотикотерапия в течение последнего месяца, недавняя госпитализация, сопутствующие заболевания, иммуносупрессия). В ряде случаев целесообразна оценка аллергического и иммунологического статуса пациентов с рецидивирующим острым риносинуситом для выявления предрасполагающих факторов, вызывающих воспаление слизистой оболочки.

15. Каковы гнойные осложнения ОБРС?

Осложнения ОБРС можно разделить на орбитальные и внутричерепные. Наиболее распространенным осложнением является вовлечение орбиты, обычно обусловленное этмоидитом. Второе по распространенности инфекционное осложнение — менингит, обычно вызванный сфеноидитом. Третье по распространенности осложнение — эпидуральный (рис. 25.1) или субдуральный абсцесс в результате фронтита. Могут также встречаться такие осложнения, как абсцесс головного мозга, венозный тромбоз, мукоцеле или пиомукоцеле, а также «отечная опухоль Потта» (остеомиелит лобной кости).

16. Как классифицируют орбитальные осложнения при ОБРС?

Классификация Чандлера, опубликованная в 1970 г., по-прежнему используется для классификации орбитальных осложнений при ОБРС. I тип — это *пресептальный целлюлит* в результате нарушения венозного оттока из синуса и отека. II тип — *орбитальный целлюлит*, который вызывает нарушения движений глазного яблока, проптоз и хемоз. III тип — *поднадкостничный (субпериостальный) абсцесс*, гной

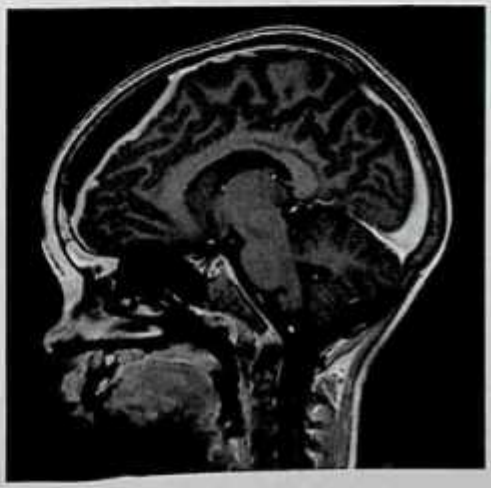

Рис. 25.1. Большой эпидуральный абсцесс на магнитно-резонансной томограмме у 7-летнего пациента с фронтитом

скапливается между глазничной пластинкой и медиальной периорбитой (медиальной стенкой орбиты) (рис. 25.2). При этом страдает острота зрения и глазное яблоко смещается книзу и латерально. IV тип — *абсцесс орбиты*, обычно сопровождающийся выраженными нарушениями зрения и полной офтальмоплегией. Последней стадией (V тип) является *тромбоз кавернозного синуса*, характеризующийся двусторонними глазными симптомами среди других признаков и симптомов поражения ЦНС.

17. Требуется ли операция при субпериостальных абсцессах орбиты у детей?

Обычно небольшие (<0,5–1 мл в объеме), медиально расположенные абсцессы без снижения остроты зрения и системных проявлений можно лечить консервативно. Этим пациентам должно проводиться офтальмологическое обследование; оперативное лечение показано при отсутствии положительной динамики в течение 24–48 ч, снижении остроты зрения и/или нарастании системных проявлений. Как правило, предпочтительным вмешательством являются этмоидотомия и дренирование абсцесса.

18. Каково лечение внутричерепных осложнений ОБРС?

Терапия таких сложных состояний часто требует сотрудничества с нейрохирургами и инфекционистами. Применяются антибиотики широкого спектра действия с адекватным проникновением через гематоэнцефалический барьер. Системные глюкокортикоиды можно назначать короткими курсами для уменьшения воспаления. Причинную пазуху необходимо дренировать эндоскопическим подходом. Кроме того, при развитии внутричерепных абсцессов может потребоваться их дренирование. Пациентам с тромбозом обычно назначают антикоагулянты. Эти пациенты часто нуждаются в динамическом наблюдении в условиях отделения реанимации и интенсивной терапии.

19. Какова роль грибковой флоры при остром риносинусите?

Грибковые инфекции могут вызывать риносинусит одним из трех способов. *Аллергический грибковый риносинусит* появляется, когда пациенты с аллергией вдыхают грибы, возникают IgE-опосредованная гиперчувствительность I типа и воспаление слизистой оболочки. Диагностируется у пациентов с полипозом носа и аллергией с аллергическим муцином, содержащим эозинофилы, кристаллы Шарко–Лейдена и, возможно, грибковые гифы. *Грибковый шар*, или *мицетома*, — это неинвазивная гриб-



Рис. 25.2. Поднадкостничный (субпериостальный) абсцесс орбиты справа. Обратите внимание на правосторонний фронтит



Рис. 25.3. Эндоскопический осмотр (ригидным эндоскопом) правой половины полости носа пациента с инвазивным грибковым синуситом: 1 — средняя носовая раковина; 2 — перегородка полости носа; 3 — нижняя носовая раковина

ковая инфекция, обычно возникающая у неатопических иммунокомпетентных пациентов. *Инвазивный грибковый синусит* встречается у пациентов с ослабленным иммунитетом и включает инвазию в кровеносные сосуды и эрозию кости и/или мягких тканей. Все грибковые эпизоды острого риносинусита обычно лечатся хирургическим путем с целью удаления грибкового организма, при *инвазивном грибковом синусите* необходимы более агрессивная хирургическая тактика и назначение системной противогрибковой терапии из-за ее высокого уровня заболеваемости и смертности (рис. 25.3).

Список литературы

Chow A.W., Benninger M.S., Brook I. et al. IDSA clinical practice guideline for acute bacterial rhinosinusitis in children and adults // Clin. Infect. Dis. 2012. Vol. 54, N 8. P. e72–e112.

Coenraad S., Buwalda J. Surgical or medical management of subperiosteal orbital abscess in children: a critical appraisal of the literature // Rhinology. 2009. Vol. 47, N 1. P. 18–23.

Fokkens W.J., Lund V.J., Mullol J. et al. European position paper on rhinosinusitis and nasal polyps 2012 // Rhinology. 2012. Vol. 50, N S23. P. 1–298.

Meltzer E.O., Hamilos D.L., Hadley J.A. et al. Rhinosinusitis: Developing guidance for clinical trials // Otolaryngol. Head and Neck Surg. 2006. Vol. 135, N 5. P. S31–S80.

Rosenfeld R.M., Andes D., Bhattacharyya N. et al. Clinical practice guidelines: Adult sinusitis // Otolaryngol. Head and Neck Surg. 2007. Vol. 137, N 3. P. S1–S31.

Rosenfeld R.M., Singer M., Jones S. Systematic review of antimicrobial therapy in patients with acute rhinosinusitis // Otolaryngol. Head and Neck Surg. 2007. Vol. 137, N 3. P. S32–S45.

Sinus and Allergy Health Partnership: Antimicrobial treatment guidelines for acute bacterial rhinosinusitis // Otolaryngol. Head and Neck Surg. 2004. Vol. 130, N 1. P. S1–S45.

Wald E.R., Applegate K.E., Bordley C. et al. Clinical practice guideline for the diagnosis and management of acute bacterial sinusitis in children aged 1 to 18 years // Pediatrics. 2013. Vol. 132, N 1. P. e262–e280.

ГЛАВА 26

ХРОНИЧЕСКИЕ РИНОСИНУСИТЫ

Лиа Дж. Хаусер, Тодд Т. Кингдем

КЛЮЧЕВЫЕ МОМЕНТЫ

1. ХРС как у взрослых, так и у детей устанавливают на основе специальных указаний (гайдлайнов), учитывая как субъективные, так и объективные критерии.
2. ХРС является многофакторным воспалительным процессом, характеризующимся дисфункцией локального участка — воздействием окружающей среды.
3. Консервативное лечение ХРС включает препараты, воздействующие на воспалительный процесс в дополнение к антибиотикам, и наиболее важные из них — солевые носовые растворы и топические глюкокортикоиды.
4. Доказана эффективность хирургического лечения пациентов с ХРС при неэффективности консервативной терапии.

Важно

1. Имеется существенная связь между наличием бронхиальной астмы, ХРС, воспалением дыхательных путей и полипозом носа. Увеличивается также число случаев аспирин-индуцированных респираторных заболеваний.
2. Значение бактерий (и всех микробов) в этиологии ХРС и роль антибиотикотерапии остаются дискутабельными.
3. Важная роль отводится хирургическому лечению пациентов с ХРС, рефрактерных к консервативной терапии.

ВОПРОСЫ

1. **Приведите определение ХРС.**
   Хронический риносинусит — хроническое воспаление слизистой оболочки околоносовых пазух, которое сохраняется в течение по крайней мере 12 нед. Риносинусит клинически характеризуется симптомами (субъективные признаки) и подтверждается эндоскопически и/или рентгенологически (объективные признаки).
2. **Каковы симптомы ХРС у взрослых и детей?**
   Наиболее распространенные симптомы включают заложенность носа или обструкцию, отделяемое из носа (вперед или назад), лицевую боль, ощущение давления и снижение обоняния. Другие встречающиеся симптомы: кашель, головная боль, дискомфорт в горле, раздражение гортани, осиплость, неприятный запах изо рта, давление в ушах, зубная боль и общее недомогание. В общем, одни и те же симптомы наблюдаются как при остром, так и при хроническом риносинусите, но особенность симптомов и длительность течения заболеваний различны.
3. **Каковы характерная для ХРС эндоскопическая картина и результаты КТ?**
   Эндоскопические признаки включают полипы полости носа (рис. 26.1), слизисто-гнойный секрет (в основном из среднего носового хода) (рис. 26.2) и отек слизистой оболочки (также в основном в области среднего носового хода). КТ-признаки



Рис. 26.1. Эндоскопический осмотр левой половины полости носа. Полипы носа, исходящие из среднего носового хода



Рис. 26.2. Эндоскопический осмотр правой половины полости носа. Визуализируется гнойное отделяемое в правой верхнечелюстной пазухе: 1 — верхнечелюстной синус; 2 — средняя носовая раковина

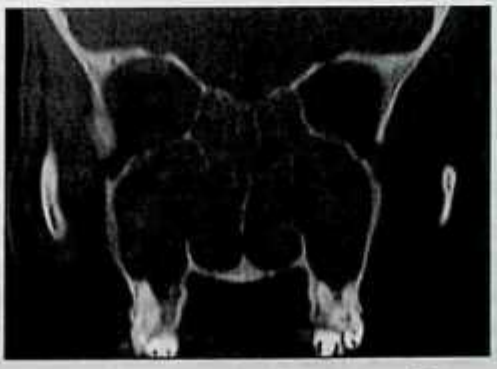

Рис. 26.3. Компьютерная томограмма в корональной плоскости. Визуализируется затенение всех околоносовых пазух

включают утолщение слизистой околоносовых пазух и ОМК и наличие жидкости или инородных включений в проекции околоносовых пазух (затенение) (рис. 26.3).

4. **Как ХРС диагностируется у взрослых?**
Как уже говорилось ранее, диагноз ХРС основывается как на субъективных, так и на объективных критериях (табл. 26.1).

5. **Как ХРС диагностируется у детей?**
Диагностические критерии у детей очень схожи с критериями взрослых, но кашель принимается как симптом ХРС в педиатрической практике. Кроме того, КТ применяют реже из-за ненужного облучения (табл. 26.2).

Таблица 26.1. Диагностика хронического риносинусита у взрослых

Виды признаков	Признаки
Субъективные: ≥12 нед с двумя симптомами или более	• Либо заложенность носа/обструкция/отечность, либо передние ринорея/задняя ринорея. • Лицевая боль/давление (возможны). • Уменьшение или потеря обоняния (возможны)
Объективные: эндоскопические и/или КТ-признаки	Эндоскопические признаки: • полипы полости носа; • слизисто-гнойное отделяемое; • отек слизистой оболочки. КТ-признаки: • обструкция ОМК; • утолщение слизистой оболочки или затенение околоносовых пазух

Примечание: по данным Европейского меморандума по риносинуситу. Ринология 2012 (с изменениями).

Таблица 26.2. Диагностика хронического риносинусита у детей

Виды признаков	Признаки
Субъективные: ≥12 нед с двумя симптомами или более	• Либо заложенность носа/обструкция/отечность, либо передние ринорея/задняя ринорея. • Лицевая боль/давление (возможны) • Кашель (возможен)
Объективные: эндоскопические и/или КТ-признаки	Эндоскопические признаки: • полипы полости носа; • слизисто-гнойное отделяемое; • отек слизистой оболочки. КТ-признаки: • обструкция ОМК; • утолщение слизистой оболочки или затенение околоносовых пазух

Примечание: по данным Европейского меморандума по риносинуситу. Ринология 2012 (с изменениями).

6. **Как часто встречается ХРС?**
На основании данных Национального анкетирования по вопросам здоровья (National Health Interview Survery, NHIS), около 13% населения США страдают «синуситом». Тем не менее было показано, что частота постановки диагноза ХРС врачом составляет лишь около 1% населения. Таким образом, многие пациенты имеют симптомы, которые приписывают ХРС, но на самом деле вызваны другими причинами, наиболее часто — аллергическим ринитом и хроническими головными болями. ХРС нега-

тивно влияет на качество жизни; так, пациенты отмечают выраженные физические боли и снижение социальной активности по сравнению с хронической болью в спине, ХОБЛ и ХРС.

7. Опишите патофизиологию ХРС.

Причины ХРС продолжают оставаться предметом многочисленных исследований и дискуссий. Тем не менее в целом этот многофакторный воспалительный процесс характеризуется дисфункциональным взаимодействием организменной среды. Возможные факторы включают ненормальное производство провоспалительных и противовоспалительных цитокинов (как видно при носовых полипах), инфильтрацию ткани эозинофилами, дефекты в синоназальном эпителиальном барьере или механическом иммунном ответе, дефекты в функции цилиарного эпителия, аллергию и астму. Генетические факторы также могут иметь большое значение и включают первичные иммунодефициты и муковисцидоз. Роль бактерий в развитии ХРС продолжает оставаться неясной, но широко признано, что бактерии способствуют инициированию или распространению воспалительного ответа в некотором роде. Состав бактериального сообщества (микробиом), производство биопленки, наличие внутриклеточных или подслизистых бактерий и суперантигенов стафилококка сейчас изучаются. В настоящее время считается, что бактерии, вероятно, являются важным модификатором заболевания.

Возможно, два самых важных потенциальных триггера, лежащие в основе синусита, — это вирусные инфекции верхних дыхательных путей и воспаление верхних дыхательных путей от других причин. Эти факторы могут включать аллергию (атопию), экологическую гиперчувствительность, мукоцилиарную дисфункцию (первичную и приобретенную), анатомические особенности (девиацию перегородки носа, полипы носа), иммунодефициты и грибковую гиперчувствительность. В общем, конечным результатом этого воспалительного процесса является отек слизистой оболочки. Подобно острому синуситу, это может привести к непроходимости дренажных путей пазух, вызывая застой отделяемого и общее физиологическое изменение в полости синуса.

8. Какие пазухи чаще всего поражаются при ХРС?

В отличие от острого синусита, передние решетчатые пазухи наиболее часто поражаются с последующим вовлечением верхнечелюстной, задней решетчатой, клиновидной, а затем лобных пазух.

9. Какие воспалительные процессы характерны для ХРС?

Есть несколько маркеров воспаления, которые характерны для ХРС. В общем, ХРС с носовыми полипами (ХРС с полипозом) отделены от ХРС без носовых полипов (ХРС без полипоза) с точки зрения воспалительных путей. Тем не менее происходит увеличение провоспалительных лейкотриенов и снижение противовоспалительных простагландинов. ХРС с носовыми полипами характеризуется увеличением в сыворотке крови и тканевой эозинофилией и Th2-опосредованного пути (в том числе ИЛ-4, ИЛ-5 и ИЛ-13), в то время как ХРС без носовых полипов характеризуется преобладанием Th1-опосредованного пути, фиброзом и высоким уровнем трансформирующего фактора роста β (transforming growth factor β, TGF-β). У пациентов, страдающих астмой, имеется увеличенный уровень эозинофилов ткани с преобладанием Th2-опосредованного воспаления, аналогичного с ХРС с носовыми полипами. Оказалось, однако, что эозинофильное воспаление играет важную роль в большинстве форм ХРС.

10. Какие микроорганизмы связаны с ХРС?

Микроорганизмы, обнаруженные при остром заболевании, также распространены при ХРС, но коагулазонегативный вид *Staphylococcus* spp. (стафилококк), *S. aureus*, *Pseudomonas aeruginosa* (синегнойная палочка), грамотрицательные палочки и анаэробы чаще связаны с ХРС. Грамотрицательные палочки и стафилококки становятся все более важными патогенами при ХРС.

11. Какова взаимосвязь между аллергией и ХРС?

Атопия и аллергия приводят к формированию многих медиаторов воспаления ранней и поздней фаз, многие из которых также принимают участие в ХРС. Теоретически, действующая (активная) аллергия способствует носовому воспалению и, следовательно, может являться модификатором заболевания при ХРС. Однако этот вопрос активно изучается, и лишь около половины исследований подтвердили связь между этими двумя показателями. Таким образом, роль аллергии при ХРС остается спорной и не полностью определена. В большинстве случаев больных с симптомами аллергии надо обследовать на предмет ХРС.

12. Какова роль грибковой инфекции при ХРС?

Грибковая инфекция при ХРС продолжает оставаться областью активных исследований. Аллергический грибковый риносинусит и грибковый шар (мицетома) представляют собой два подтипа ХРС, при которых грибы играют роль. Оба состояния встречаются у иммунокомпетентных пациентов, в отличие от острого инвазивного грибкового синусита.

К диагностическим критериям *аллергического грибкового риносинусита* относятся полипы полости носа, КТ-признаки наличия инфильтратов высокой плотности (гиперденсивных) или кальцификатов в пазухе, эозинофильный муцин и идентификация неинвазивного грибка при бактериологическом или гистологическом исследовании. Эти пациенты, как правило, отмечают выраженный дискомфорт от полипов в течение длительного периода времени, эозинофильный муцин может быть представлен доброкачественной густой мягкой тканью в околоносовых пазухах с возможной экспансией в близлежащие структуры, в том числе орбиту и полость черепа. Как и в других случаях хронического синусита, лечение сочетает консервативный и хирургический подходы. Как показали клинические исследования, у этой группы пациентов нет эффекта при назначение как системной, так и местной противогрибковой терапии.

Грибковый шар (мицетома) представляет собой скопление плотных грибковых инородных частиц и муцина в изолированной пазухе носа. Симптомы такие же, как и при ХРС, или пациенты вообще могут ни на что не жаловаться. Чаще всего поражаются верхнечелюстные пазухи. Характерные КТ-признаки — гетерогенные гиперденсивные включения с микрокальцификатами в пазухе. Интраоперационно грибковый шар представляет собой густую массу с крошковидными включениями и грибковыми гифами, которые часто заметны. Лечение — эндоскопическое удаление; противогрибковые препараты обычно не требуются.

13. Какова связь астмы с ХРС?

Поскольку верхние и нижние дыхательные пути (нос и бронхи) связаны анатомически и оба выстланы псевдомногослойным респираторным эпителием, на них часто влияют схожие патологические процессы, что и наблюдается при ХРС и астме. До 50% пациентов с ХРС без полипоза страдают астмой, этот показатель увеличивается до 80% при наличии полипоза. Оба заболевания могут иметь сходный патогенез, в частности эозинофилия и Th2-опосредованное воспаление. В целом интенсивное

лечение ХРС улучшает клинические проявления астмы. Для пациентов этой группы применима концепция «единых воздухоносных путей».

14. Что такое аспирин-индуцированные респираторные заболевания?

Аспирин-индуцированные респираторные заболевания — это подгруппа ХРС, характеризующаяся полипозом, чувствительностью к ацетилсалициловой кислоте (Аспирину®), астмой и эозинофильным ХРС. Ранее известные как триада Замтера (Samter), термин «аспирин-индуцированные респираторные заболевания» в настоящее время является более приемлемым для этого важного состояния. Эта триада или, точнее, тетрада присутствует примерно у 10–25% пациентов с ХРС с полипозом и у 25–40% пациентов с ХРС без полипоза и астмой. Считается, что эти пациенты имеют дисфункцию в пути метаболизма арахидоновой кислоты, что приводит к увеличению провоспалительных лейкотриенов и уменьшению противовоспалительных простагландинов как в сыворотке крови, так и в респираторной слизистой оболочке. Бронхоспазм, отек слизистой оболочки и приток эозинофилов являются результатом воздействия Аспирина® или НПВС. У этих пациентов также имеется тенденция к тяжелому полипозу по сравнению с ХРН без полипоза. В дополнение к стандартному лечению пациентам с ХРС с полипозом проводится десенсибилизация Аспирина® в качестве консервативного лечения.

15. Что такое муковисцидоз и какова его связь с ХРС?

Муковисцидоз является аутосомно-рецессивным генетическим нарушением гена трансмембранного регулятора муковисцидоза (cystic fibrosis transmembrane regulator gene, *CFTR*). Дефект канала-переносчика ионов хлора вызывает сгущение секрета и нарушение мукоцилиарной функции. Проявления заболевания включают хронические заболевания легких, недостаточность поджелудочной железы и ХРС (с полипозом или без него). Пациенты с муковисцидозом часто страдают тяжелыми синуситами, требующими множественных оперативных вмешательств и максимальной медикаментозной терапии. Обострения заболевания легких и пазух часто бывают параллельными и похожими на астму. Лечение обострений синуситов (включая хирургическое вмешательство) может улучшить легочные клинические проявления. ХРС может быть представительным симптомом у некоторых пациентов, гетерозиготных по мутации *CFTR*.

16. Чем отличается лечение ХРС от ОБРС?

Консервативное лечение ХРС отличается от ОБРС тем, что:

1) высока роль хронического воспаления;
2) различаются бактериальные патогены;
3) продолжительность терапии обычно больше.

Кроме того, хирургическое лечение рассматривается в отдельных случаях ХРС, не поддающегося консервативной терапии.

17. Опишите роль противовоспалительных препаратов в лечении ХРС.

Большинство консервативных методов лечения ХРС направлено на борьбу с воспалительным компонентом заболевания и часто играет более важную роль по сравнению с противомикробным лечением. К ключевым вариантам лечения относятся промывание полости носа солевым раствором, пролонгированное использование интраназальных глюкокортикоидов, системные глюкокортикоиды, модификаторы лейкотриенов, лечение астмы и иммунотерапия при аллергических заболеваниях. Продолжительность и тип терапии будут зависеть от клинических симптомов и объективных данных, стадии заболевания и предполагаемых основных триггеров.

18. Опишите роль антимикробного лечения ХРС.

Распространенность *S. aureus, Staphylococcus epidermidis, P. aeruginosa* и других грамотрицательных микроорганизмов, по-видимому, выше при ХРС, чем при ОБРС. Это представляет проблему во многих случаях из-за пониженной чувствительности к антибиотикам у этих микроорганизмов. В итоге количество вариантов принимаемых внутрь антибиотиков может быть ограниченно, что потенциально увеличивает потребность в альтернативных вариантах доставки (например, местно). В тех случаях, когда бактериальная инфекция подозревается в качестве основного фактора, типичным подходом является терапия чувствительными к флоре антибиотиками в течение 3–6 нед. Продолжительность терапии будет зависеть от симптомов заболевания, данных повторного бактериологического исследования, эндоскопии полости носа и результатов КТ. К сожалению, в настоящее время мало доказательств, определяющих или поддерживающих рутинное использование антибиотиков при лечении ХРС. Точная роль бактерий в ХРС остается плохо уточненной.

19. Какова роль хирургического лечения при ХРС?

Хирургия является ключевым компонентом и важным фактором в комплексной терапии ХРС. Эндоскопическая хирургия околоносовых пазух показана при патологии, резистентной к консервативному лечению. Цель операции — способствование естественному дренированию пазух, эрадикация патогенных бактерий и удаление полипов полости носа и околоносовых пазух или других поражений слизистой оболочки. В целом хирургия — это не лекарственный препарат от ХРС, а дополнительный метод лечения некоторых пациентов. Консервативная терапия остается основным вариантом и эффективна для большинства пациентов. Данные последних клинических исследований продемонстрировали значительное улучшение у пациентов с ХРС, которые подверглись эндоскопической хирургии околоносовых пазух после неудачного консервативного лечения. Фактически данные показали большее улучшение в хирургической группе по сравнению с группой пациентов, которые продолжали консервативное лечение.

Список литературы

Fokkens W.J., Lund V.J., Mullol J. et al. European position paper on rhinosinusitis and nasal polyps 2012 // Rhinol. Suppl. 2012. N 23. P. 1–298.

Giklick R.E., Metson R. The health impact of chronic sinusitis in patients seeking otolaryngologic care // Otolaryngol. Head and Neck Surg. 1995. Vol. 113, N 1. P. 104–109.

Kim J.K., Kountakis S.E. The prevalence of Samter's Triad in patients undergoing functional endoscopic sinus surgery // Ear Nose Throat J. 2007. Vol. 86, N 7. P. 396–399.

Nicolai P., Lombardi D., Tomenzoli D. et al. Fungus ball of the paranasal sinuses: Experience in 160 patients treated with endoscopic sugery // Laryngoscope. 2009. Vol. 119, N 11. P. 2275–2279.

Rosenfeld R.M., Andes D., Bhattacharyya N. et al. Clinical practice guideline: Adult sinusitis // Otolaryngol. Head and Neck Surg. 2007. N 137. P. S1–S31.

Sacks P.L., Harvey R.J., Rimmer J. et al. Antifungal therapy in the treatment of chronic rhinosinusitis: a meta-analysis // Am. J. Rhinol. Allergy. 2012. Vol. 26, N 2. P. 141–147.

Soler Z.M., Oyer S.L., Kern R.C. et al. Antimicrobials and chronic rhinosinusitis with or without polyposis in adults: an evidence-based review with recommendations // Int. Forum Allergy Rhinol. 2013. Vol. 3, N 1. P. 31–47.

Smith T.L., Kern R.C., Palmer J.N. et al. Medical therapy vs surgery for chronic rhinosinusitis: a prospective, multi-institutional study // Int. Forum Allergy Rhinol. 2011. Vol. 1, N 4. P. 235–241.

Smith T.L., Kern R.C., Palmer J.N. et al. Medical therapy vs surgery for chronic rhinosinusitis: a prospective, multi-institutional study with 1-year follow up // Int. Forum Allergy Rhinol. 2013. N 3. P. 4–9.

Soler Z.M., Wittenberg E., Schlosser R.J. et al. Health state utility values in patients undergoing endoscopic sinus surgery // Laryngoscope. 2011. N 121. P. 2672–2678.

Tan B.K., Chandra R.K., Pollak J. et al. Incidence and associated premorbid diagnoses of patients with chronic rhinosinusitis // J. Allergy Clin. Immunol. 2013. Vol. 131, N 5. P. 1350–1360.

Wilson K.F., McMains C., Orlandi R.R. The association between allergy and chronic rhinosinusitis with and without nasal polyps: an evidence-based review with recommendations // Int. Forum Allergy Rhinol. 2014. N 4. P. 93–103.

ГЛАВА 27

СЕПТОПЛАСТИКА И ХИРУРГИЯ НОСОВЫХ РАКОВИН

Дживан Б. Рамакришнан

КЛЮЧЕВЫЕ МОМЕНТЫ

1. Существуют различные подходы к септопластике: эндоназальные [по Киллиану (Killian), с полутрансфикционным и трансфикционным разрезами], открытые, эндоскопические и эндоскопически ассистированные.
2. При септопластике во время резекции следует оставлять по крайней мере 1,5 см дорсальной и каудальной частей хряща перегородки носа во избежание постоперационного западения кончика носа и седловидной деформации.
3. Перед завершением септопластики необходимо проверить пять участков перегородки полости носа и убедиться, что нет дальнейших препятствий, которые необходимо преодолеть: дорсальная перегородка, каудальная перегородка, средняя перегородка, верхнечелюстной гребень и задняя/костная перегородка. Область прикрепления средней носовой раковины на латеральной стенке полости носа должна хорошо визуализироваться при передней риноскопии или эндоскопии полости носа.
4. При септопластике восстановление расхождений или разрывов лоскутов слизистой оболочки и замещение предварительно удаленного хряща в мукоперихондральный карман могут снизить риск перфорации перегородки после операции.
5. Лекарственные препараты, используемые интраоперационно при вмешательствах на полости носа, потенциально опасны при неправильном использовании. Безопасное применение этих препаратов требует знания их фармакологии, режимов дозирования и лечения осложнений.

Важно

1. Основные опорные механизмы кончика носа включают соединения между перегородкой, нижними латеральными хрящами и верхними латеральными хрящами. Дополнительные механизмы опоры кончика носа включают межкупольную связку, дорсальную перегородку, мембранную перегородку, сесамовидный комплекс, кожу и подкожную ткань кончика носа и верхнечелюстную ость.
2. Нижняя носовая раковина кровоснабжается из ветви задней боковой носовой артерии.
3. Каковы аномалии носа у пациента с односторонней расщелиной губы/нёба? Ипсилатеральный нижний латеральный хрящ смещен книзу, кзади и латерально. Кончик носа, каудальная перегородка и колумелла смещены в противоположную сторону (без расщелины). Костная перегородка отклонена в сторону расщелины.
4. Носовой цикл указывает на циклический характер распределения кровотока в полости носа. Примерно каждые 4 ч кровоток одной из половин полости носа увеличивается относительно другой стороны. Обычно это происходит незаметно. Иногда в связи с этим пациенты отмечают попеременную заложенность носа, если при этом имеется девиация перегородки и/или гипертрофия носовых раковин.
5. Перфорация перегородки и седловидная деформация носа являются наиболее частыми осложнениями нелеченой гематомы перегородки.
6. При носовых вмешательствах препараты вводят интраназально. Практически сразу у пациента возникают выраженный подъем артериального давления и тахикардия. При этом выявлено, что оксиметазолин случайно ввели вместо местного анестетика. Каким должен быть следующий шаг? Внутрисосудистая инъекция оксиметазолина вызывает стимуляцию α_1-рецепторов, приводящую к вазоконстрикции, гипертензии и тахикардии. Первоначальное лечение должно включать введение α-адреноблокатора, такого как фентоламин, с последующей реанимационной терапией.
7. Токсический шок является редким осложнением *S. aureus* инфекции, характеризующейся высокой температурой, сыпью, гипотонией, рвотой, диареей и полиорганной недостаточностью. Лечение включает растампонирование полости носа, введение внутривенных антибиотиков и использование поддерживающей/реанимационной терапии.

ВОПРОСЫ

1. **Какова клиническая картина пациента с девиацией перегородки носа и в каких случаях рекомендуется хирургическая коррекция?**
   Искривления перегородки носа могут быть врожденными, приобретенными или вторичными в результате носовой травмы. Считается, что около 50% населения имеют девиацию перегородки носа, и в большинстве случаев бессимптомную. Симптомами девиации могут быть заложенность носа, отделяемое из носа, снижение обоняния, проблемы со сном, сухость в носу и боль. При выраженном отклонении могут быть задействованы носовые раковины, боковая стенка полости носа и средний носовой ход, что предрасполагает к рецидивирующему и/или хроническому синуситу. Хирургическая коррекция должна рассматриваться у пациентов с хроническими симптомами, связанными с девиацией перегородки носа, которые существенно влияют на качество их жизни.
2. **Какие существуют доступы к перегородке носа при выполнении септопластики?**
   Как правило, септопластику проводят эндоназальным доступом. Односторонний разрез выполняется непосредственно в области слизисто-кожного перехода, известный как *разрез Киллиана*, или более кпереди от слизисто-кожного перехода, известный как *полутрансфикционный разрез*. Последний тип разреза обеспечивает лучший доступ к каудальной части перегородки, по сравнению с разрезом Киллиана, и позволяет при необходимости приподнимать мукоперихондральные лоскуты с двух сторон. Полный/целый трансфикционный разрез выполняется в месте слизисто-кожного перехода с одной стороны и продлевается вплоть до контралатерального слизисто-кожного перехода. Опять же, при этом типе разреза возможен доступ к каудальной части перегородки, колумелле и медиальной ножке. Полу- и трансфикционный разрезы могут разрушить септоколумеллярную связочную ткань и теоретически привести к нарушению опоры кончика носа. И наконец, полный доступ ко всей перегородке может быть достигнут с помощью открытого доступа или внешней ринопластики, если требуются более сложные маневры для устранения нарушений дорсальной и/или каудальной перегородки (рис. 27.1).

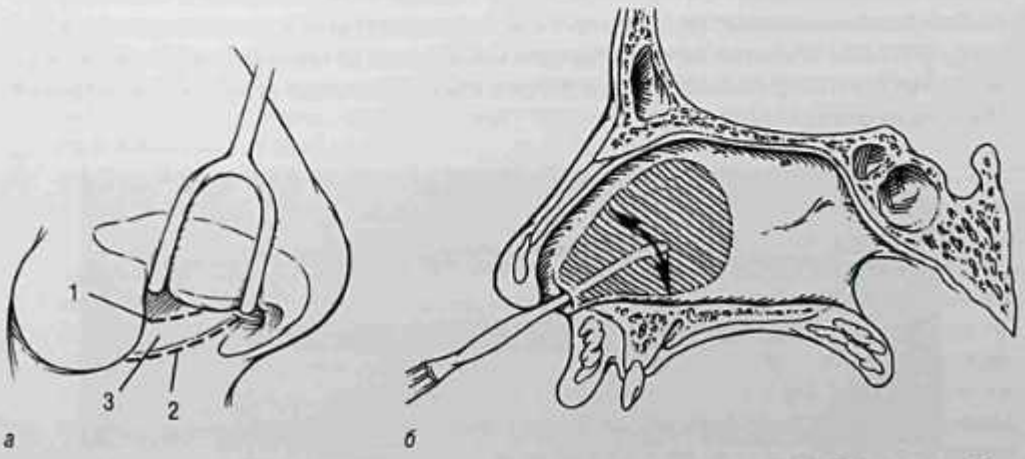

а *б*

Рис. 27.1. Различные подходы к перегородке носа при выполнении септопластики (*а*, *б*): 1 — разрез Киллиана; 2 — полутрансфикционный разрез; 3 — перегородка. *Источник*: C. Cummings и соавт. (2005)

3. Что такое эндоскопическая септопластика?

Большинство оториноларингологов выполняют септопластику с использованием налобного осветителя и под контролем прямого зрения для визуализации хирургического поля. Многие оториноларингологи в настоящее время используют эндоскоп для лучшей визуализации. Преимущества такого подхода включают увеличение операционного поля, улучшенную эргономику, улучшенный доступ и визуализацию задних отделов полости носа, а также возможность более ограниченного рассечения в определенных случаях. К недостаткам относится потенциальная неспособность адекватно исправить серьезные отклонения передней и каудальной перегородок. Поскольку эндоскоп часто используется через разрезы, которые традиционно выполняются под контролем налобного осветителя, более точным термином для этой процедуры может быть «эндоскоп-ассистированная септопластика».

4. Поэтапно опишите типичную септопластику.

1. Интраназально вводят деконгестанты с оксиметазолином в виде спрея. Выполняют инъекцию лидокаина с эпинефрином (Адреналином®) в перегородку носа с двух сторон субперихондрально.
2. Осуществляют разрез в каудальной части перегородки полости носа. Выполняют отслойку лоскута в субперихондральном пространстве, используя широкий доступ, размашистые движения элеватора. По мере необходимости отслойка производится кзади (рис. 27.2).
3. Отделяют хрящ от костной перегородки и при необходимости выполняют резекцию костного отдела.
4. При необходимости выполняют резекцию хряща перегородки, при этом в дорсальном и каудальном направлениях сохраняется хрящ протяженностью не менее 1–1,5 см, что важно для должной опоры кончика и спинки носа.
5. С помощью рассасывающегося шовного материала устраняют разрывы лоскутов слизистой оболочки, если это возможно.
6. Для уменьшения риска перфорации перегородки носа рассматривают возможность реимплантации предварительно резецированного хряща в мукоперихондральное пространство, стараясь не препятствовать дальнейшей обструкции полости носа. В протоколе оперативного вмешательства указывают количество иссеченной и сохраненной хрящевой ткани для последующих ревизионных операций, если они понадобятся.



Рис. 27.2. Инструменты для выполнения типичной септопластики: 1 — распатор Фрееpа; 2 — распатор Коттла

7. Затем накладывают рассасывающиеся швы на область разреза. На этом этапе перегородка может быть прошита рассасывающейся нитью и/или сплинтами.

5. Каково послеоперационное ведение пациентов после септопластики и вмешательств на носовых раковинах?

Большинство пациентов выписывают домой после операции. Некоторых оставляют под наблюдение на ночь, если имеются опасения по поводу осложнений или выраженного обструктивного ночного апноэ. Период восстановления может составлять от нескольких дней до нескольких недель. В этот период пациенты, как правило, отмечают заложенность носа, умеренную боль в носу и в средней зоне лица, незначительное периодическое сукровичное отделяемое и общую слабость.

Пациенты могут также отмечать тошноту, расстройство сна и сухость во рту. Обычно назначают антибиотики, анальгетики и противорвотные средства. Пациентам рекомендуют почаще увлажнять полость носа изотоническим раствором натрия хлорида и держать голову в приподнятом положении. Пациенты должны планировать отсутствие не менее недели на работе или в учебном заведении. Легкая деятельность разрешена в течение первой недели после операции, полноценную нагрузку можно постепенно возобновлять через 1–2 нед. Пациенты находятся под наблюдением в течение 1–2 нед после операции. Полное заживление слизистой оболочки обычно происходит через 3–4 нед после операции.

6. Каковы возможные риски, связанные с септопластикой и хирургией носовых раковин (турбинопластикой)?

Риски операции следует обсудить с пациентами до операции, что является частью информированного согласия. К ним относятся инфицирование, выраженное кровотечение, сухость в носу/коркообразование, постоянная заложенность носа, гематома/абсцесс перегородки, перфорация перегородки, рубцевание, нарушение обоняния/вкуса, онемение, ликворея, косметическая деформация, осложнения анестезии и необходимость повторного хирургического вмешательства.

7. Какова анатомия нижней носовой раковины?

Нижняя носовая раковина представляет собой собственную кость, которая прикрепляется к медиальной поверхности верхней челюсти. С медиальной стороны подслизистая ткань состоит из венозных каналов и кавернозной (пещеристой) ткани, тогда как с латеральной стороны подслизистая ткань в основном железистая. Клапан Гаснера (створка Гаснера), тканевой лоскут отверстия носослезного протока, открывается в нижний носовой ход.

8. Какие препараты обычно используются при септопластике и турбинопластике местно?

Оксиметазолин и фенилэфрин являются лекарственными средствами, которые обычно применяются местно в полости носа в качестве деконгестантов/противоотечных средств. Также можно использовать топический эпинефрин (Адреналин*). Эти препараты действуют как агонисты α_1-рецепторов, вызывая вазоконстрикцию и уменьшение отека слизистой оболочки полости носа, что приводит к снижению системной абсорбции местных анестетиков, улучшению визуализации рабочего пространства и гемостаза. Топический кокаин в настоящее время менее широко используется, но также является очень эффективным деконгестантом и обезболивающим. Эти препараты могут применяться по мере необходимости до и/или во время операции. Следует с осторожностью применять эти препараты только местно и исключить их внутрисосудистое введение. Последнее может вызвать мгновенную и опасную для

жизни гипертензию, тахикардию и аритмию и привести к инфаркту миокарда или инсульту.

9. Какие анестетики используют при септопластике и турбинопластике? Выполняется ли вмешательство под местной анестезией?

Раньше носовые операции обычно проводили под местной анестезией с легкой седацией. В настоящее время большинство носовых операций проводят под общей анестезией для лучшего комфорта пациента. Во время операции местный анестетик, смешанный с разведенным эпинефрином (Адреналином®), вводят подслизисто в перегородку/носовые раковины. Это приводит к гидропрепаровке (гидродиссекции) инъецированного пространства, облегчению хирургической диссекции, улучшению гемостаза в результате вазоконстрикции, вызванной разведенным эпинефрином (Адреналином®), и помогает с обезболиванием в ближайшем послеоперационном периоде.

Местные анестетики подразделяются на амиды и сложные эфиры. Амиды метаболизируются в печени, а сложные эфиры — как в печени, так и в плазме. Лидокаин и бупивакаин (амиды) являются наиболее распространенными местными анестетиками, используемыми во время хирургического вмешательства на носу. Максимальная доза лидокаина составляет 4 мг/кг (с эпинефрином — 7,5 мг/кг), а максимальная доза бупивакаина — 3 мг/кг. Максимальная доза кокаина (эфира) составляет от 2 до 3 мг/кг или 200 мг. Симптомы побочных реакций на местные анестетики должны быть распознаны, и при необходимости немедленно должно быть проведено лечение. Симптомы интоксикации эпинефрином включают возбужденное состояние, беспокойство, чувство страха смерти, головную боль, сердцебиение, респираторный дистресс, гипертензию и тахикардию. Аллергические реакции крайне редки и обычно приписываются консервантам в анестезирующих средствах. Истинные аллергические реакции почти всегда вызываются эфирными анестетиками. Симптомы варьируют от простой сыпи до анафилаксии. Наконец, местные анестетики, вводимые в токсических дозах, могут привести к прогрессированию симптомов: от возбуждения ЦНС и сердечно-сосудистой системы до депрессии. У пациента могут возникнуть беспокойство, дезориентация, бессвязная речь, судороги, тахикардия, гипертензия, рвота и потоотделение. Это сопровождается потерей сознания, апноэ, брадикардией, гипотонией и сердечно-сосудистым коллапсом. Лечение включает поддерживающую терапию, в том числе дополнительный кислород, поддержку дыхательных путей, внутривенные вливания и соответствующие вспомогательные препараты, которые могут включать противоэпилептические препараты или бензодиазепины.

10. Какова уникальная/специфическая побочная реакция на токсические дозы прилокаина и бупивакаина?

Максимальная доза бупивакаина составляет 200 мг, а максимальная доза прилокаина — 7 мг/кг. При превышении доз может возникнуть метгемоглобинемия, приводящая к гипоксии, одышке, цианозу, изменениям психического статуса и головным болям. В тяжелых случаях могут наблюдаться аритмия, судороги, кома и смерть. Пульсоксиметрия является неточной для оценки оксигенации при этом состоянии. Лечение включает дополнительный кислород и внутривенное капельное введение 1–2 мг/кг метиленового синего раствора спиртового 1%.

11. Какие способы гемостаза эффективны во время септопластики или турбинопластики и после этих операций?

Гемостаз играет важную роль во время хирургических вмешательств на носу для обеспечения надлежащей визуализации, что позволяет провести более тщательное

и полноценное вмешательство. Большое значение также имеет уменьшение риска кровотечения после операции и улучшение комфорта пациента и ведение послеоперационного периода. Гемостаз начинается до операции, что заключается в изучении лекарственных препаратов пациента и отмене антикоагулянтов, НПВП, витаминов и травяных добавок за 1–2 нед до операции. Возобновление приема этих препаратов после операции следует отложить на 1–2 нед, если это возможно, или начать прием раньше в зависимости от сопутствующей патологии пациента. Терапию воспаления слизистой оболочки до операции проводят при помощи местных назальных глюкокортикоидов, антигистаминных, пероральных глюкокортикоидов и антибиотиков. В день операции местные деконгестанты применяют непосредственно перед и/или во время операции. Местные анестетики, смешанные с разведенным эпинефрином (Адреналином*), вводят в перегородку и носовые раковины, что вызывает вазоконстрикцию. Затем пациента позиционируют (укладывают) с приподнятой головой на 30°, уменьшая тем самым венозный застой. Тщательная хирургическая техника с минимизацией травмирования слизистой оболочки — важнейший момент. В конце вмешательства может быть выполнена тампонада полости носа рассасывающимися или нерассасывающимися носовыми тампонами, но при этом не отмечено существенного снижения частоты кровотечений.

12. Каковы клинические проявления у пациента с гипертрофией носовых раковин и в каких случаях показана операция?

Пациенты с гипертрофией носовых раковин обычно жалуются на заложенность носа на протяжении длительного времени. Могут также присутствовать и другие симптомы, такие как выделения из носа, давление в области лица, заложенность ушей и нарушение сна. Заложенность носа часто описывается как двусторонняя, чередующаяся из стороны в сторону, ухудшающаяся во время сна в положении лежа на спине и улучшающаяся в вертикальном положении, при воздействии пара (например, в душе), при физических нагрузках и при использовании деконгестантов. Часто имеется аллергический анамнез. Хирургическое лечение рассматривается в тех случаях, когда симптомы, связанные с гипертрофией носовых раковин, существенно влияют на качество жизни, несмотря на консервативную терапию, включающую назальные глюкокортикоиды, антигистаминные средства, солевые растворы и деконгестанты.

13. Как проводят вмешательство на носовых раковинах?

При выявлении соответствующего кандидата оперативное вмешательство может быть выполнено под местной или общей анестезией. Операция часто проводится в сочетании с септопластикой и обычно нацелена на нижние носовые раковины. Цель операции заключается в уменьшении размера носовой раковины, что улучшает носовые дыхательные пути, не нарушая функцию дыхания. Существует множество способов уменьшения носовых раковин, и лучший вариант подразумевает подслизистую резекцию мягких тканей и/или кости, тем самым максимально сохраняя вышележащую функциональную слизистую оболочку. Некоторые из описанных методик включают (полную/частичную) резекцию носовой раковины, лазерное прижигание/каутеризацию, электрокоагуляцию (монополярную или биполярную), криотерапию, коблящию, радиочастотную абляцию, подслизистую резекцию и латеропексию.

14. Что такое синдром пустого носа?

Называемый также озена или хронический атрофический ринит, синдром пустого носа является редким заболеванием, при котором у пациента возникают хронические симптомы заложенности носа, несмотря на явно широкие носовые дыхательные

пути. Дополнительные симптомы могут включать сухость, корки, кровотечение, выделения и боль. Как правило, у пациентов имеется анамнез предшествующих вмешательств на носу. Например, были удалены носовые раковины, что привело к перфорации перегородки носа. Считается, что выраженное искажение интраназальной анатомии приводит к уменьшению ощущения нормального потока воздуха, и это вызывает субъективное ощущение заложенности. Варианты лечения ограниченны и включают использование солевых растворов для носа, топических мазей и антибиотиков, когда они показаны. Сообщалось об успешном хирургическом наращивании/увеличении нижнебоковой стенки носа. Лучшей тактикой является избежание этого осложнения с тщательным предоперационным планированием и надлежащей/качественной хирургической техникой.

15. В каких случаях показана операция на средней носовой раковине?

Средняя носовая раковина является важной интраназальной структурой, которая способствует кондиционированию, обеспечивает нормальный воздушный поток, правильный дренаж пазух и обоняние. В отличие от нижних, для средних носовых раковин не характерна слизистая или подслизистая гипертрофия, и они не увеличиваются в размере с изменениями кровотока. Именно поэтому хирургические вмешательства на средней носовой раковине менее распространены. В некоторых случаях средняя носовая раковина может быть представлена *concha bullosa* (буллезной носовой раковиной) — раковиной, увеличенной за счет воздушной ячейки внутри кости. Это может способствовать возникновению симптомов заложенности носа, девиации перегородки носа и нарушению мукоцилиарного транспорта пазух. В случаях выраженного назального полипоза может происходить полипоидная дегенерация средней носовой раковины. В этих ситуациях может рассматриваться уменьшение/редукция средней носовой раковины.

16. Что такое носовой клапан?

Носовой клапан относится к самой узкой области в переднем отделе полости носа, через которую проходит воздух. Аномалии носового клапана приводят к симптомам носовой непроходимости. Клапан имеет внутренние и внешние компоненты. Внутренний носовой клапан относится к области носовой полости, ограниченной перегородкой, передним концом нижней носовой раковины и верхним боковым хрящом. Наружный носовой клапан относится к области, ограниченной колумеллой, боковой ножкой нижнего латерального хряща и крылом носа. Область между внутренним и внешним клапанами называется *интервальной областью*.

17. Как оценивается носовой клапан?

При обследовании пациентов с заложенностью носа, помимо внутриносовой анатомии, необходимо оценивать наружный ном и носовой клапан. Спинка носа, боковые стенки носа, кончик носа, крылья носа и колумелла изучаются в передней, боковой и аксиальной проекциях в состоянии покоя и во время вдоха. Маневр Коттла (Cottle) осуществляют путем смещения щеки в сторону. Модифицированный маневр Коттла заключается в поддержке боковой стенки носа на вдохе с помощью внутриносового наконечника или ушной воронки. У пациентов с аномалиями носового клапана эти маневры приводят к заметному улучшению носового дыхания. Аномалии носового клапана важно выявлять на предоперационном этапе, поскольку они могут вызывать стойкие симптомы обструкции носа после септопластики/турбинопластики.

18. Что такое коллапс носового клапана?

Коллапс носового клапана относится к носовой обструкции, вызванной аномалией носового клапана. Он может быть врожденным или приобретенным от предшествующей операции, травмы или паралича лицевого нерва. Симптомы заложенности обычно постоянные, улучшаются при использовании полосок для расширения носовых проходов или смещении щеки в сторону и хуже — при тренировках. «Коллапс» может быть как статическим, так и динамическим в зависимости от анатомии пациента.

19. Каково лечение коллапса носового клапана?

Нехирургические варианты лечения включают использование полосок для расширения носовых проходов или одноразовых интраназальных стентов. Существует множество вариантов хирургического лечения в зависимости от того, что обнаруживается при физикальном осмотре. К ним относится установка трансплантатов распорок, расширяющих швов, лоскутов хряща в виде бабочки, лоскутов хряща в виде рейки, лоскутов-подпорок латеральных ножек, лоскутов-подпорок края крыла носа и костных шовных методик. Хирургия может быть выполнена с помощью закрытого или открытого подходов. Трансплантаты хряща используют из перегородки, уха или ребра.

20. Каковы клинические проявления и тактика лечения гематомы/абсцесса перегородки?

Это состояние может возникнуть в результате недавней операции на носу или травмы. Начало острое, возникает выраженная заложенность носа, боль, отек и в некоторых случаях лихорадка. При физикальном осмотре определяется односторонняя или двусторонняя окклюзия полости носа, обусловленная флуктуирующим образованием перегородки носа. Лечение включает разрез и дренирование скопления жидкости в срочном порядке под местной или общей анестезией и установку носовых сплинтов (шин) на 1 нед с целью профилактики рецидивов. Задержка в лечении может привести к некрозу хряща перегородки, перфорации перегородки носа и седловидной деформации носа.

21. Каковы клинические проявления и тактика лечения перфорации перегородки носа?

При перфорации перегородки носа могут проявляться следующие симптомы: свистящий звук при дыхании, сухость в носу, коркообразование, кровотечение, боль, заложенность носа и выделения, или она может быть бессимптомной. Дифференциальная диагностика включает предшествующие операции, травму, использование лекарственных препаратов (назальные спреи, рекреационные), васкулит, атипичную инфекцию, гранулематозные заболевания и злокачественные опухоли. При осмотре следует определить размер и расположение перфорации. К консервативному лечению относится применение солевых растворов и топических мазей интраназально. Хирургические методы включают установку силиконовых септальных кнопок или хирургическую реконструкцию. Перфорации 5 мм или менее можно устранить в первую очередь путем размещения интерпозиционного трансплантата эндоназальным подходом. При перфорациях от 5 мм до 2 см следует рассматривать наружный подход, используются местные лоскуты слизистой оболочки. Перфорации более 2 см сложнее успешно реконструировать. Хирургические вмешательства противопоказаны пациентам, активно злоупотребляющим кокаином или на фоне активного инфекционного, воспалительного или злокачественного заболевания.

22. Каковы клинические проявления и тактика лечения седловидной деформации носа?

У пациентов с седловидной деформацией носа наблюдается западение или вогнутость средней трети спинки носа. Это, как правило, вызвано предшествующей травмой

носа, или чрезмерно агрессивными хирургическими вмешательствами при редукции горба спинки носа, или чрезмерной фиксацией дорсальной части перегородки в ходе септопластики. Хирургическую коррекцию проводят наружным доступом для вмешательства на спинку носа. Недостаточную/дефектную область затем заполняют либо раковиной (ухо), либо реберным хрящом с использованием техники наложения имплантата.

23. Что такое синдром токсического шока (инфекционно-токсический шок)?

Синдром токсического шока является редким осложнением инфекции *S. aureus*. Продуцируемый бактериями токсин TSST-1 вызывает лихорадку, высыпания, гипотонию, рвоту, диарею и полиорганную недостаточность. Данное состояние редко обусловлено тампонадой полости носа. По этой причине пациентам с тампонадой полости носа и назальными сплинтами/шинами назначают антистафилококковые антибиотики. Лечение заключается в растампонировании полости носа, применении внутривенных антибиотиков и поддерживающей/реанимационной терапии.

24. Какие критерии влияют на ревизионную хирургию?

Приблизительно 5–10% пациентов отмечают постоянную или повторяющуюся заложенность носа после операций, проводимых на носу. Необходимы тщательный сбор анамнеза и физикальное обследование, для оценки состояния околоносовых пазух показана КТ. Если это возможно, следует ознакомиться с протоколами предыдущих вмешательств и провести оценку полного дифференциала заложенности носа. Если оправдана ревизионная хирургия, выделяют следующие оперативные варианты: ревизионную септопластику при стойкой девиации, редукцию носовых раковин при рецидивирующей гипертрофии и вмешательства на носовом клапане. Наружный доступ может потребоваться для модификации оставшихся перегородочных каркасов, установки хрящевых трансплантатов или операции на носовом клапане.

25. В чем заключаются некоторые ограничения эндоназального подхода при септопластике?

Эндоназальный подход при септопластике предполагает выполнение разреза по Киллиану или трансфикционного разреза для доступа к хрящевой и костной перегородкам. Такой подход ограничивает доступ и манипуляции в дорсальной части перегородки, в области угла перегородки, каудальной части перегородки и носовой ости. Девиация от средней линии в этих областях является частой причиной неудачной первичной септопластики. Если в одной или нескольких из этих областей отмечается девиация, то для адекватного их выделения следует рассмотреть наружный доступ. Девиация дорсальной перегородки и угла перегородки может быть скорректирована с помощью консервативного сбривания/консервативного выравнивания поверхности и (расширения) трансплантатов. Отклонение заднего угла перегородки может быть исправлено консервативным сбриванием и/или перемещением хряща на носовую ость. Девиация в области каудальной перегородки может быть скорректирована с помощью трансплантатов перегородки, репозиции, техники «язык в борозде», трансплантата для удлинения каудальной части перегородки или других модификаций.

26. Безопасно ли хирургическое вмешательство на носу у детей?

Перегородка носа важна для развития инфантильного носа во взрослом возрасте. Именно поэтому, за немногими исключениями, септопластика обычно не выполняется до достижения возраста 16 лет, когда развитие носа, как правило, завершено. Вмешательства на носовых раковинах при необходимости могут быть безопасно выполнены у маленьких детей, но следует применять консервативные методы, чтобы минимизировать риск отдаленных осложнений.

ОБСУЖДЕНИЕ

27. Что такое невралгия Сладера (Sluder)?

Это устаревший термин, сейчас это заболевание называется *невралгией крылонёбного узла* (невралгией крылонёбного ганглия) или головной болью контактного пункта. Симптомы включают боль средней зоны лица, которая обычно является односторонней и локализованной. Деконгестанты иногда вызывают облегчение симптомов, в то время как другие лекарственные препараты, как правило, не помогают. При осмотре и на КТ может определяться девиация перегородки, затрагивающая носовую раковину и/или боковую стенку полости носа без значимой патологии околоносовых пазух. Боль может усиливаться при манипуляциях в зоне девиации перегородки и уменьшаться при местной аппликационной анестезии. Некоторые считают это структурной проблемой и рекомендуют для лечения септопластику, в то время как другие полагают, что это неврологическое состояние, требующее консервативного лечения.

28. Должна ли сохраняться средняя носовая раковина любой ценой во время операции на полости носа/пазухах?

Согласно подавляющему большинству мнений, для сохранения функции кондиционирования, мукоцилиарного клиренса, обоняния и в качестве важного хирургического ориентира не рекомендуют резекцию средней носовой раковины. Некоторые специалисты утверждают, что полезно резецировать среднюю носовую раковину в таких случаях, как большая средняя носовая раковина, буллезная раковина и ее выраженная полипозная дегенерация. Преимущества резекции включают улучшенный доступ к пазухам после операции для наблюдения, применения инструментов и проникновения местных ирригаций. Недавние исследования не показали существенных различий между пациентами с резекцией средней носовой раковины и без резекции.

29. Нужна ли установка назальных сплинтов/шин после хирургического вмешательства на носу?

Традиционно шины устанавливают в качестве перевязочного материала/тампонады в полость носа после хирургического вмешательства на носу, особенно септопластики. Они предназначены для устранения мертвого пространства между слизистыми лоскутами, предотвращения гематомы перегородки, улучшения заживления слизистой оболочки и предотвращения образования синехий. После проведения агрессивных маневров, нацеленных на исправление выраженной девиации, шины могут также способствовать стабилизации оставшегося перегородчатого хряща. Сплинты обычно удаляют примерно через 1 нед после операции. Установка шин может привести к дискомфорту после операции и потенциально стать источником инфекции. Недавние исследования показали, что пациенты, у которых не было сплинтов после операции на перегородке, имели одинаковый успех и частоту осложнений по сравнению с теми, у кого были сплинты, что говорит о том, что шины могут вообще не понадобиться.

30. Эффективно ли хирургическое вмешательство на носу при терапии храпа и/или обструктивного ночного апноэ?

Важность носового дыхания для нормального сна хорошо известна. Однако недавние исследования показали, что, как правило, хирургическое вмешательство на носу, по-видимому, объективно незначительно улучшает храп или обструктивное ночное апноэ. Эти же исследования продемонстрировали улучшение субъективных симптомов сна, качества жизни при соблюдении CPAP, поэтому, похоже, хирургическое вмешательство будет эффективным для больных с нарушением дыхания во сне.

Эффект хирургического вмешательства на храп и качество сна можно оценить до операции, попросив пациента использовать полоски для расширения носовых проходов и/или местные деконгестанты несколько ночей перед сном. Если храп уменьшился и/или качество сна значительно улучшилось, то назальная хирургия, скорее всего, поможет, и наоборот.

Список литературы

Ballert J., Park S. Functional rhinoplasty: Treatment of the dysfunctional nasal sidewall // Facial. Plast. Surg. 2006. N 22. P. 49–54.

Cummings C., Flint P., Harker L. Cummings Otolaryngology: Head & Neck Surgery. 4th ed. Philadelphia : Elsevier, Mosby, 2005. P. 1001–1027.

Kennedy D., Hwang P. Rhinology Diseases of the Nose, Sinuses, and Skull Base. New York : Thieme Medical Publishers, 2012.

Kridel R. Considerations in the etiology, treatment, and repair of septal perforations // Facial. Plast. Surg. Clin. N. Am. 2004. N 12. P. 435–450.

Lee K.J. Essential Otolaryngology Head & Neck Surgery. 8th ed. New York : McGraw-Hill, 2003.

Passali F., Passali G., Damiani V. et al. Treatment of inferior turbinate hypertrophy: a randomized clinical trial // Ann. Otol. Rhinol. Laryngol. 2003. N 112. P. 683–688.

Soler Z., Hwang P., Mace J. et al. Outcomes after middle turbinate resection: revisiting a controversial topic // Laryngoscope. 2010. Vol. 120, N 4. P. 832–837.

ФУНКЦИОНАЛЬНАЯ ЭНДОСКОПИЧЕСКАЯ ХИРУРГИЯ ОКОЛОНОСОВЫХ ПАЗУХ

Генри П. Бархам, Энн И. Гетц

КЛЮЧЕВЫЕ МОМЕНТЫ

1. Цели функциональной эндоскопической хирургии (ФЭХ) включают атравматическую хирургическую технику, сохранение слизистой оболочки и восстановление нормальной физиологии околоносовых пазух.
2. Наиболее частыми осложнениями ФЭХ являются кровотечение, внутричерепное повреждение/ликворея и внутриглазничная травма.
3. Меры, используемые для улучшения визуализации и уменьшения кровопотери при хирургическом вмешательстве на синусах, включают общую внутривенную анестезию, приподнимание головного конца стола на 15° и более, топические α_1-адреноблокаторы [эпинефрин (Адреналин*) или оксиметазолин] и местную инфильтрацию эпинефрина.

Важно

1. Следует знать классификацию Кероса глубины обонятельной ямки: класс I — от 1 до 3 мм; класс II — от 4 до 7 мм; класс III — 8 мм и более.
2. Наиболее распространенным осложнением хирургии околоносовых пазух является кровотечение.

ВОПРОСЫ

1. **Что такое ФЭХОП?**
   Это функциональная эндоскопическая хирургия околоносовых пазух. Цель «функциональной» эндоскопической хирургии — сохранение слизистой оболочки путем коррекции лежащих в основе анатомических аномалий или обструкций для восстановления мукоцилиарного транспорта и нормальной функции пазух. Термин «функциональная» непосредственно связан с методами, используемыми для сохранения естественного дренажного пути. В последние годы ринология значительно продвинулась вперед в области рентгенологических исследований, эндоскопической визуализации, визуального контроля и понимания анатомии и патофизиологии риносинусита.
2. **Какова роль хирургического вмешательства при риносинуситах?**
   Хронический риносинусит — это заболевание, при котором хирургическое вмешательство может сыграть роль, когда одной только консервативной терапии недостаточно. Консервативная терапия является основным и часто единственным методом лечения у большинства пациентов. Оперативное вмешательство показано в случае, если консервативное лечение не в состоянии в достаточной степени устранить симптомы заболевания. В случаях хронического или рецидивирующего синусита хирургическое вмешательство направлено на улучшение естественных путей дренирования пазух. При остром риносинусите хирургическое вмешательство направлено на декомпрессию остро инфицированного синуса, для предотвращения возможных осложнений, таких как образование абсцесса.

3. **Какие меры следует предпринять перед хирургическим вмешательством при риносинусите?**
Подробный сбор анамнеза и тщательное физикальное обследование помогают выявить пациентов, которым хирургическое вмешательство потенциально принесет положительный результат. Перед операцией проведение эндоскопии полости носа позволяет оценить анатомические особенности и состояние слизистой оболочки. Точная (с тонкими срезами) КТ является важным объективным методом идентификации специфической анатомии пациента, который используется при подготовке к операции на околоносовых пазухах. Предпочтительно КТ-визуализацию изучать в трехмерной (аксиальной, корональной и сагиттальной) ориентации. Как и при любом другом оперативном вмешательстве, все предоперационные лекарственные средства (в том числе безрецептурные) должны обсуждаться с каждым пациентом для выявления препаратов, увеличивающих риск кровотечения.

4. **Каковы основные задачи ФЭХОП?**
   - Тщательное анатомическое вскрытие околоносовых пазух для восстановления нормальных дренажных путей. Вскрытие должно быть полным и сохранять слизистую оболочку.
   - Предотвращение осложнений. Околоносовые пазухи располагаются в непосредственной близости от критических структур, включая орбиту/глаз, основание черепа, сонную артерию и зрительный нерв.

5. **Каковы наиболее частые причины обструкции носовых дыхательных путей и как они решаются хирургическим путем?**
Девиация перегородки носа и гипертрофия нижней носовой раковины — две из наиболее распространенных причин обструкции носовых ходов, которые можно хирургически скорректировать. Септопластика — вмешательство, направленное на исправление девиации перегородки носа. Редукция и надлом нижних носовых раковин выполняются для улучшения носового дыхания.

6. **Каков протокол вскрытия околоносовых пазух?**
Верхнечелюстную пазуху обычно вскрывают первой из-за ее переднего расположения. Обструкцию ОМК устраняют путем проведения антростомии. Сначала удаляют крючковидный отросток, чтобы выделить естественное соустье верхнечелюстной пазухи. После идентификации естественное соустье расширяют (естественное соустье увеличивают и объединяют с дополнительным, если оно присутствует).
Следующим этапом производят вмешательство на передних решетчатых клетках путем вскрытия решетчатой буллы. После этого можно продвинуться спереди назад и в нижнемедиальном направлении. Затем идентифицируют базальную пластинку средней носовой раковины, которая является анатомическим делением между передними и задними клетками решетчатого лабиринта. Вскрытие расположенных кзади от базальной пластины клеток проводится кзади до передней поверхности (рострума) клиновидной пазухи, что является задней границей задних клеток решетчатого лабиринта при отсутствии клеток Оноди (задняя решетчатая клетка, пневмотизированная выше клиновидной пазухи).
Медиально верхняя носовая раковина может быть использована для идентификации клиновидной кости в сфеноэтмоидальном углублении/кармане. В подавляющем большинстве случаев сфеноэтмоидальное углубление находится книзу и медиально от верхней носовой раковины. При необходимости нижнюю треть верхней носовой раковины можно удалить для выделения соустья клиновидной пазухи. Естественное соустье сфеноидального синуса следует расширять книзу и медиально для избегания

повреждения основания черепа, при этом обходя заднюю перегородочную артерию (медиальная конечная ветвь артерии сфенопалатина/клиновидно-нёбной) книзу. Оставшиеся решетчатые ячейки вскрывают в направлении сзади наперед от передней поверхности клиновидной пазухи, вдоль решетчатой кости, выше основания черепа; ограничения диссекции включают глазничную пластинку латерально, среднюю носовую раковину медиально и лобный отросток спереди.

7. Каковы хирургические подходы к вскрытию лобной пазухи?

Эндоскопическая фронтотомия стала стандартным подходом лечения риносинусита с вовлечением лобного кармана и лобной пазухи. Недавние успехи в эндоскопической визуализации и угловые инструменты улучшили хирургическое лечение фронтита. Эндоскопическая хирургия лобной пазухи становится все более безопасной и успешной, при этом обычно считающаяся наиболее сложной пазухой при проведении хирургического вмешательства из-за переднего и верхнего расположения, окружающей анатомии и связанных с этим рисков. Последовательные подходы, используемые для улучшения дренажа лобной пазухи, включают переднюю этмоидэктомию, полное вскрытие всех передних решетчатых и лобных клеток в лобном углублении (также известное как процедура Draf I), широкое расширение лобного соустья (Draf IIa), резекцию дна лобной пазухи от перегородки носа медиально до глазничной пластинки латерально (также известная как процедура Draf IIb) и соединение двух лобных синусов от орбиты до орбиты с удалением дна лобных пазух, нижней части лобной межпазушной перегородки, верхней части перегородки носа [также известная как процедура Draf III, модифицированная операция Лотропа (Lothrop) или трансептальная фронтотомия]. Наружные или открытые подходы могут применяться в некоторых случаях, включая трепанацию, доступ Линча или бикорональный лоскут с остеопластическим лоскутом, которые можно использовать для удаления опухоли, процедуры краниализации или облитерации.

8. Какова наиболее частая причина хирургической неэффективности антростомии?

Неспособность объединить естественное соустье верхнечелюстной пазухи, расположенное впереди и выше хирургической антростомы, приводит к двум раздельным отверстиям. Что является условием для рециркуляции слизи от естественного соустья к хирургическому, приводящее к дисфункции и застою секреции в максиллярном синусе.

9. Какие четыре пластины служат анатомическими ориентирами для общих операций на пазухах?

- Первая пластинка: крючковидный отросток.
- Вторая пластинка: решетчатая булла (решетчатый пузырек).
- Третья пластинка: базальная пластинка средней носовой раковины (горизонтальная составляющая средней носовой раковины, представляющая анатомическое разделение между передними и задними решетчатыми клетками).
- Четвертая пластинка: верхняя носовая раковина.

10. Каковы общие малые осложнения хирургии околоносовых пазух?

Кровотечение, гипосмия/аносмия, онемение, заложенность носа и спайки. Невыраженное кровотечение после операции на пазухах является нормой, и в редких случаях (менее 1%) требуется вмешательство. Предоперационное обследование и обсуждение всех препаратов (рецептурных, нерецептурных и дополнительных), которые, как известно, повышают кровотечение, и строгое соблюдение принципов гемостаза позволяют минимизировать риск кровотечения. Могут возникнуть гипосмия и реже — аносмия. Хотя это, как правило, считается незначительным

осложнением, для пациента может быть весьма тревожным. Избегание чрезмерной диссекции верхних отделов средней и верхней носовых раковин и слизистой оболочки обонятельной щели может помочь предотвратить это осложнение. Инфекция, аллергия и наличие носовых полипов могут привести к ухудшению обоняния после операции. Важным моментом для обсуждения с пациентами является то, что сниженное обоняние до операции может как улучшиться, так и не улучшиться после операции. Онемение носа, верхней губы или центральных верхних зубов может возникать после операции, но обычно купируется самостоятельно. Обструкция и боль в носу являются общими небольшими осложнениями и проходят самостоятельно. Послеоперационное коркообразование и спайки могут возникать как в полости носа, так и в околоносовых пазухах, которые должны быть удалены во время ранних послеоперационных визитов для предотвращения формирования зрелого рубца и потенциально возникающей дисфункции. Это осложнение может быть минимизировано выполнением в послеоперационном периоде многочисленных солевых ирригаций пациентом и тщательной эндоскопической оценкой и санацией раневой поверхности хирургом.

11. Каковы крупные осложнения хирургии пазух?

Повреждение орбиты, внутричерепное повреждение и кровотечение. Медиальная стенка орбиты, или глазничная пластика (*lamina papyracea*), — это боковая граница решетчатого лабиринта. В результате непосредственной близости орбиты и околоносовых пазух повреждение орбиты является неотъемлемым риском. Глазничная пластинка, отделяющая решетчатую пазуху от орбиты, является одной из тончайших костей в организме человека. Нарушение целостности этой кости и кровотечение внутри костной орбиты могут вызывать осложнения от периорбитального экхимоза (кровоизлияния) и эмфиземы до орбитальной гематомы и слепоты. Анизокория, офтальмоплегия и проптоз — угрожающие признаки, требующие немедленного вмешательства. Назначение клюкокортикоидов, маннитола и/или декомпрессия орбиты с помощью латеральной кантомии и кантолиза либо эндоскопической декомпрессии должно быть незамедлительным для снижения давления и сохранения зрения в случаях повышенного орбитального давления. Нередко повреждаются экстраокулярные мышцы, чаще всего медиальная прямая мышца, что приводит к постоянной диплопии. Чрезмерно агрессивное расширение естественного соустья верхнечелюстной пазухи кпереди может привести к повреждению носослезной системы. Травма слезной системы способна привести к эпифоре или рецидивирующему дакриоциститу, что может потребовать коррекции.

Внутричерепные осложнения могут возникать из-за анатомической близости основания черепа к лобной, решетчатой и клиновидной пазухам. Кость, отделяющая околоносовую пазуху от полости черепа, также очень тонкая, порядка миллиметра. Травма чаще всего происходит в области ситовидной пластинки (решетчатой пластинки) и крыши решетчатого синуса, где кость самая тонкая. Осложнения, связанные с внутричерепным проникновением, включают ликворею, менингит, повреждение сонной артерии, напряженную пневмоцефалию и прямое повреждение головного мозга. Проникновение в полость черепа должно быть немедленно обнаружено и восстановлено.

Травмирование решетчатой, клиновидно-нёбной или внутренней сонной артерий может привести к серьезным кровотечениям. В случае травмы внутренней сонной артерии возможны инсульт и смерть. Непосредственная/прямая эндоскопическая репарация повреждения внутренней сонной артерии является технически сложной,

учитывая высокую интенсивность кровотечения и трудную визуализацию. Терапия обычно включает агрессивную тампонаду и перевод в рентгенохирургическое отделение для возможности эмболизации внутренней сонной артерии. Повреждение передних решетчатых артерий вдоль основания черепа может приводить к внутричерепным кровоизлияниям, а также к внутриглазничной гематоме и, как результат, к слепоте. Внутренняя верхнечелюстная артерия направляется позади задней стенки верхнечелюстной пазухи внутри крылонёбной ямки. Его концевая ветвь, клиновидно-нёбная артерия, выходит в нос через клиновидно-нёбное отверстие в нижнюю часть базальной пластинки средней носовой раковины. Повреждение артерии может привести к значительным носовым кровотечениям.

12. Что такое хирургия под визуализационным контролем (ХВК) и каковы показания для ее применения?

Хирургия под визуализационным контролем — это компьютеризированная навигационная система, которая отслеживает хирургические инструменты в пространстве с использованием предоперационной КТ (или МРТ) пациента и отображает местоположение инструмента в трехмерном (аксиальном, корональном и сагиттальном) режиме. Показания к применению ХВК включают полипоз носа, ревизионную синус-хирургию, фронтотомию и сфенотомию, орбитальную хирургию, хирургию дефектов основания черепа или ликвореи. ХВК никогда не заменяет анатомические знания хирурга.

13. Какой тип общей анестезии показан для лучшей визуализации при хирургии пазух?

Общая внутривенная анестезия. Было показано, что общая внутривенная анестезия улучшает визуализацию хирургического поля путем корреляции снижения частоты сердечных сокращений и при уменьшении кровопотери. Более низкая частота сердечных сокращений имеет дополнительное преимущество: снижение среднего артериального давления, предотвращение избыточного смещения жидкости и снижение центрального венозного давления. Избегание ингаляционных анестетиков предотвращает сопровождаемую этими агентами периферическую вазодилатацию.

14. Как позиционирование пациента влияет на визуализацию?

Показано, что возвышенное положение головы/головного конца пациента или обратное положение Тренделенбурга улучшает визуализацию хирургического поля.

15. Как топические препараты влияют на вмешательства на пазухах?

Носовые тампоны, пропитанные оксиметазолином, неосинефрином[1] или эпинефрином (1:1000), устанавливаются в носовую полость с целью вазоконстрикции и способствуют уменьшению общей кровоточивости слизистой оболочки. Они имеют низкий уровень осложнений (0,001%), но их следует использовать с осторожностью в педиатрической практике и у пациентов с сердечно-сосудистыми рисками или гипертензией.

16. Какие местные инъекции можно использовать при синус-хирургии?

Локальные сосудосуживающие/анестезирующие инъекции важны для уменьшения кровопотери и оптимизации визуализации. Передняя инъекция в латеральную стенку полости носа у основания средней носовой раковины эффективна для переднего гемостаза во время операций на верхнечелюстной, передних клетках решетчатой и лобной пазух. Задняя инъекция в область клиновидно-нёбного отверстия или трансоральная инъекция в большее нёбное отверстие эффективна для заднего гемостаза во

[1] Аналон — фенилэфрин. — *Прим. науч. ред.*

время операций на задних клетках решетчатой и клиновидной пазух. Обычно используют 1% лидокаин с эпинефрином 1:100 000 или 1:200 000.

17. Какой фактор наиболее важен для предотвращения серьезных осложнений во время ФЭХОП?

Тщательное знание анатомии имеет первостепенное значение для предотвращения серьезных хирургических осложнений. Перед операцией тщательное и детальное изучение КТ пациента является абсолютным требованием.

18. Какова частота серьезных осложнений ФЭХОП?

По оценкам, общая частота осложнений составляет менее 1%.

19. Какие важные анатомические факторы следует учитывать при анализе КТ пазух перед операцией во избежание осложнений?

Всегда следует проверять правильность ориентации пациента и левой/правой ориентации КТ-снимка. Проверьте целостность глазничной пластинки и убедитесь, что нет дегисценций. Обратите внимание на высоту верхнечелюстной пазухи относительно высоты решетчатого лабиринта. Высокие верхнечелюстные пазухи подразумевают относительно небольшую высоту решетчатой пазухи и могут дезориентировать хирурга, так как основание черепа может быть ниже, чем ожидалось. Оцените конфигурацию основания черепа по высоте, наклону, симметрии и глубине ситовидной пластинки. Оцените положение передней решетчатой артерии, а также находится ли она в костном основании черепа или проходит ниже костного основания черепа (повышенный риск травмы). Проверьте целостность костного основания черепа и обратите внимание, имеются ли какие-либо области дегисценций. В пределах клиновидного синуса осмотрите зрительный и каротидные костные каналы. Они часто могут иметь дегисценции, что подвергает эти структуры более высокому риску.

20. Какая рентгенологическая классификация используется для оценки основания черепа по этническому типу?

Классификация Кероса является методом классификации глубины обонятельной ямки (рис. 28.1). Глубина обонятельной ямки определяется высотой ситовидной/решетчатой пластинки и разбита на три категории: класс I — глубина 1–3 мм (26% на-

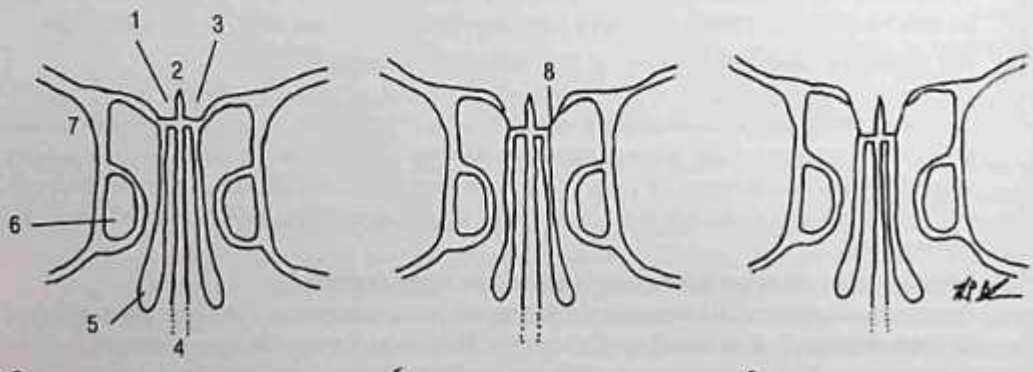

Рис. 28.1. Классификация Кероса глубины обонятельной ямки: *а* — класс I, 1–3 мм; *б* — класс II, 4–7 мм; *в* — класс III, 8–16 мм; 1 — решетчатое углубление (ямка); 2 — петушиный гребень (*crista galli*); 3 — ситовидная (решетчатая) пластинка; 4 — перегородка полости носа; 5 — средняя носовая раковина; 6 — решетчатый лабиринт; 7 — медиальная орбитальная стенка; 8 — латеральная пластинка

селения), класс II — глубина 4–7 мм (73% населения), класс III — глубина 8–16 мм (1% населения).

21. Что такое операция Колдуэлла-Люка (Caldwell-Luc)?

Это вмешательство было разработано для лечения «необратимо пораженной» верхнечелюстной пазухи путем удаления слизистой оболочки и создания гравитационно-зависимого дренажа. Вскрытие верхнечелюстной пазухи выполняется через сублабиальный подход, слизистая оболочка синуса удаляется, и формируется большая нижняя антростома (соустье в нижнем носовом ходе). Этот метод редко используется в эпоху ФЭХОП.

Список литературы

Ahn H., Chung S., Dhong H. et al. Comparison of surgical conditions during propofol or sevoflurane anaesthesia for endoscopic sinus surgery // Br. J. Anaesth. 2008. N 100. P. 50–54.

Fraire M.E., Sanchez-Vallecillo M.V., Zernotti M.E. et al. Effect of premedication with systemic steroids on surgical field bleeding and visibility during nasosinusal endoscopic surgery // Acta Otorrinolaringol. Esp. 2013. Vol. 64, N 2. P. 133–139.

Hathorn I.F. et al. Comparing the reverse Trendelenburg and horizontal position for endoscopic sinus surgery: a randomized controlled trial // Otolaryngol. Head and Neck Surg. 2013. Vol. 148, N 2. P. 308–313.

Higgins T.S., Hwang P.H., Kingdom T.T. et al. Systematic review of topical vasoconstrictors in endoscopic sinus surgery // Laryngoscope. 2011. N 121. P. 422–432.

Khosla A.J., Pernas F.G., Maeso P.A. Meta-analysis and literature review of techniques to achieve hemostasis in endoscopic sinus surgery // Int. Forum Allergy Rhinol. 2013. Vol. 3, N 6. P. 482–487.

Krings J.G., Kallogjeri D., Wineland A. et al. Complications of primary and revision functional endoscopic sinus surgery for chronic rhinosinusitis // Laryngoscope. 2014. Vol. 124, N 4. P. 838–845.

Ramakrishnan V.R., Kingdom T.T., Nayak J.V. et al. Nationwide incidence of major complications in endoscopic sinus surgery // Int. Forum Allergy Rhinol. 2012. Vol. 2, N 1. P. 34–39.

Senior B.A., Kennedy D.W., Tanabodee J. et al. Long-term results of functional endoscopic sinus surgery // Laryngoscope. 1998. N 108. P. 151–157.

Stankiewicz J.A. Complications of endoscopic sinus surgery // Otolaryngol. Clin. North Am. 1989. N 22. P. 749–758.

Timperley D., Sacks R., Parkinson R.J. et al. Perioperative and intraoperative maneuvers to optimize surgical outcomes in skull base surgery // Otolaryngol. Clin. North Am. 2010. N 43. P. 699–730.

ГЛАВА 29

ЛИКВОРЕЯ И ЭНЦЕФАЛОЦЕЛЕ

Генри П. Бархам, Энн И. Гетц

КЛЮЧЕВЫЕ МОМЕНТЫ

1. Травма является наиболее частой причиной ликвореи.
2. Эндоскопический подход при терапии ликвореи эффективен и приводит к снижению заболеваемости по сравнению с открытыми подходами.
3. Тщательная методика является ключом к успеху в лечении дефектов основания черепа.
4. Используемые материалы и процедуры менее важны, чем качество лечения.

Важно

1. Боковые пластинки решетчатого лабиринта — наиболее распространенное место ятрогенной ликвореи во время ФЭХ.
2. Консервативное лечение часто является первым шагом при терапии ликвореи в результате острой травмы.
3. Спонтанная ликворея, вероятно, связана с идиопатической внутричерепной гипертензией.

ВОПРОСЫ

1. Каковы наиболее распространенные причины ликвореи?

- Травма.
  - Нехирургические причины. Наиболее распространенная этиология (70–80%). От 1 до 3% острых травм головы приходятся на ликворею. 70% ликвореи спонтанно закрывается при проведении консервативного лечения, которое может включать постельный режим, приподнятый головной конец кровати и люмбальный дренаж. В целом существует риск развития менингита при консервативном лечении в 30–40%.
  - Хирургические причины (плановые и внеплановые хирургические операции).
    - ФЭХ (<1% случаев ликвореи): наиболее распространенное место травмирования основания черепа — боковая пластинка решетчатой пластины. Основания черепа и задняя решетчатая пластина находятся в зоне большего риска, когда верхнечелюстная пазуха сильно пневматизирована в верхнем-нижнем измерении, что создает относительно низкую высоту задней решетчатой пластины (рис. 29.1).
    - Неврологические вмешательства: транссфеноидальный подход к селлярным и супраселлярным поражениям (0,5–15% случаев ликвореи).
- Новообразования: механизмы включают прямое проникновение опухоли и/или объемное воздействие, ведущее к внутричерепной гипертензии.
- Врожденные причины: неполное закрытие пространств развития, в результате приводящее к внутричерепной грыже. Слепое отверстие языка (моргациево отверстие) является наиболее распространенным расположением аномалий (50%).

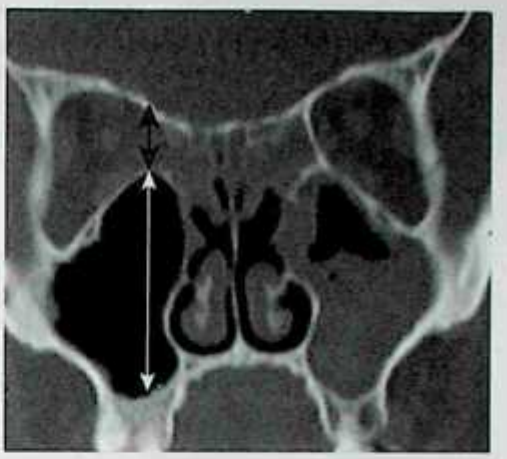

Рис. 29.1. Относительно небольшая высота решетчатой пазухи (верхняя стрелка) в результате высокой пневматизированной верхнечелюстной пазухи (нижняя стрелка)

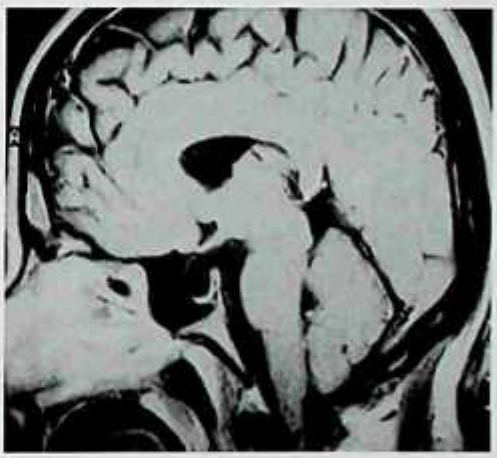

Рис. 29.2. Магнитно-резонансная томограмма в сагиттальной проекции: пустое турецкое седло, заполненное ликвором

- Спонтанные причины: часто результатом идиопатической внутричерепной гипертензии является снижение реабсорбции спинномозговой жидкости. Характеристика больного и симптомы часто включают средний возраст, ожирение, женский пол, головные боли давящего типа, пульсирующий шум в ушах и нарушение функции.

2. Что такое синдром пустого турецкого седла и как он лечится?

Синдром пустого турецкого седла представляет собой рентгенологический вид заполненного ликвором турецкого седла из-за уплощения гипофиза (рис. 29.2). Гипофиз — это эндокринная железа, которая расположена в турецком седле и контролирует функцию других эндокринных желез (надпочечников, щитовидной железы, яичников, яичек) путем секреции регулирующих гормонов. Синдром пустого турецкого седла можно наблюдать при идиопатической внутричерепной гипертензии, которая обычно поражает женщин с ожирением. Пациенты, как правило, страдают головными болями, пульсирующим тиннитусом (ушным шумом) и диплопией. Характерные признаки физикального обследования — двусторонний отек диска зрительного нерва, вторичный по отношению к повышенному

внутричерепному давлению. Лечение направлено на снижение внутричерепного давления. Фармакологическая терапия включает ацетазоламид и фуросемид для снижения внутричерепного давления и терапии головной боли, которая может включать амитриптилин и пропранолол. В тяжелых случаях с нарушениями зрения может потребоваться хирургическое вмешательство, включая декомпрессию зрительного нерва или шунтирование ликвореи. Синдром пустого носа может сочетаться со спонтанной ликвореей.

3. Что такое энцефалоцеле?

Энцефалоцеле — это грыжа нервной ткани через дефект основания черепа (рис. 29.3, 29.4), определяется типом ткани, которая выпячивается через дефект. Менингоцеле содержит грыжу оболочек головного мозга, в менингоэнцефалоцеле имеется грыжа вещества головного мозга и его оболочек, а менингоэнцефалоцистоцеле состоит из грыжи головного мозга и мозговых оболочек, которые сообщаются с мозговым желудочком.

4. Где возникают энцефалоцеле?

Энцефалоцеле могут быть как в черепе, так и в позвоночнике. 20% встречаются в черепе, 15% из них связаны с полостью носа. Назальные энцефалоцеле подразделяются на два типа: теменные и базальные. Теменные энцефалоцеле (передние и верхние) составляют около 60% носовых энцефалоцеле и обычно представляют собой мягкую сжимаемую массу над глабеллой. Базальные энцефалоцеле возникают в основании черепа более сзади и составляют около 40% назальных энцефалоцеле. Они могут оставаться скрытыми/замаскированными в течение многих лет, потому что расположены более кзади по сравнению с теменными.

5. Как диагностировать энцефалоцеле?

У таких пациентов часто имеется ринорея или рецидивирующий менингит, также может быть широкая спинка носа или гипертелоризм. Энцефалоцеле могут характеризоваться транслюминатом (просвечиванием), расширением при маневре Вальсальвы (Valsalva), и демонстрировать положительный симптом Фюрстенберга (Furstenberg, расширение с компрессией внутренних яремных вен). Рентгенологическая визуализация, включая КТ и МРТ, может использоваться для оценки размера и местоположения энцефалоцеле (см. рис. 29.3, 29.4).

6. Опишите физиологию продукции ликвора.

Ликвор продуцируется сосудистым сплетением бокового, III и IV желудочков со скоростью 0,35 мл/мин (20 мл/ч или 350–500 мл/сут) в нормальных физиологических состояниях. Общий объем циркулирующего ликвора составляет 90–150 мл. Весь объем ликвора проходит 3–5 раз в сутки. Типичное внутричерепное давление составляет 5–15 см вод.ст. и считается повышенным, когда оно превышает 15 см вод.ст.

7. Какова наиболее распространенная жалоба пациентов с ликвореей?

Наиболее распространенной жалобой пациентов с ликвореей является бесцветная, односторонняя, водянистая и соленая на вкус ринорея. Может вытекать вперед при передних ликвореях или по задней стенке глотки при более задних ликвореях. Дренаж может усиливаться маневрами Денди (Dandy), что подразумевает наклон головы вперед, прижатие подбородка к груди и поднатуживание.

8. Какие лабораторные тесты могут быть проведены для диагностики ликвореи?

Наиболее чувствительным и специфическим тестом является качественная оценка β_2-трансферрина в назальном секрете. β_2-Трансферрин обнаруживается в нескольких

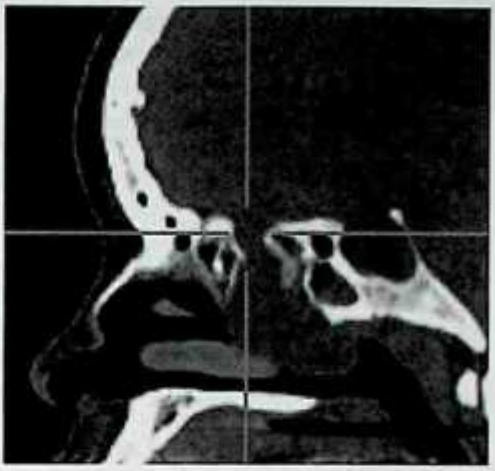

Рис. 29.3. Большое энцефалоцеле решетчатой кости основания черепа. Перекрестие определяет местоположение дефекта костного основания черепа



а *б*

Рис. 29.4. Томограммы менингоцеле, проникающего в латеральное углубление правой клиновидной пазухи: *а* — компьютерная; *б* — магнитно-резонансная

жидкостях в организме, включая спинномозговую жидкость, перилимфу и внутриглазную жидкость. Для адекватного/достаточного образца требуется всего 0,2 мл. Тест на β_2-трансферрин имеет чувствительность 97% и специфичность 93%. Ложноположительные результаты могут возникать при аномальном метаболизме трансферрина при хронических заболеваниях печени, нарушении обмена гликогена и карциноме. Отрицательные результаты должны быть проверены тестом на β_2-трансферрин в сыворотке крови. Тест на β-следовой белок — современный лабораторный тест с более высокими чувствительностью и специфичностью, который дает более быстрые результаты, чем β_2-трансферрин, но не является общедоступным.

9. **Опишите рентгенологическую оценку пациента с ринореей спинномозговой жидкости.**

Рентгенологическая оценка ликвореи может быть экстенсивной/обширной и часто начинается с челюстно-лицевой КТ с большим количеством срезов, чтобы

продемонстрировать костные аномалии, такие как дефекты и переломы. КТ является основой для рентгенологического обследования ринореи спинномозговой жидкости с чувствительностью 92% и специфичностью 92–96%. Если первоначальная визуализация не показывает явной аномалии, но подозрение по-прежнему высоко, может оказаться полезной КТ-цистография. Это исследование подразумевает введение рентгеноконтрастного вещества через поясничный дренаж во внутриоболочечное пространство для определения ликвореи. Наличие контраста в области носа или околоносовых пазух указывает на ликворею. КТ-цистография имеет чувствительность 92% при активной ликворее и до 40% при периодической ликворее. Цистернография МРТ (Т2-взвешенный протокол быстрого вращения) может быть полезна при новообразовании, менингоэнцефалоцеле, энцефалоцеле и у пациентов с аллергией на йод.

10. Опишите обследование пациентов с подозрением на ликворею.

- Если β_2-трансферрин или β-следовой белок положительные, необходимо выполнить КТ челюстно-лицевой зоны.
- Если β_2-трансферрин или β-следовой белок отрицательные и клиническое подозрение низкое, то обследование на этом завершается. Если клиническое обследование показывает высокий риск, то необходимо выполнить КТ.
- При выявлении одного небольшого дефекта костной ткани (менее 1 см) на КТ у пациентов с нормальным внутричерепным давлением может быть использована консервативная терапия. При наличии костного дефекта более 1 см или повышенного внутричерепного давления рекомендуется хирургическое лечение.
- Если имеется более чем один костный дефект, определяемый на КТ, может быть эффективной цистернография для определения места дефекта.
- Если костный дефект не обнаружен на КТ челюстно-лицевой зоны, то необходимо повторить исследование на β_2-трансферрин или β-следовой белок. Если результат положительный, то рекомендована КТ или МРТ и цистернография. Если ответ отрицательный, а клиническое обследование показывает высокий риск наличия ликвореи, то показано хирургическое вмешательство, возможно, с использованием интратекального/внутриоболочечного флуоресцеина[a].
- Если костный дефект присутствует на КТ с наличием мягкотканого образования, то дополнительно рекомендована МРТ или МРТ и цистернография для оценки мягкотканого образования, которое может представлять собой менингоцеле или другое новообразование.

11. Каковы результаты консервативной терапии при наличии ликвореи?

У пациентов с нормальным давлением ликвора, у которых диагностирована травматическая ликворея, консервативное лечение заключается в постельном режиме с возвышенным положением головного конца и поясничном дренаже спинномозговой жидкости в течение 5–10 сут. При консервативном лечении существует риск развития восходящего менингита (7–30%). Частота эффективности консервативной терапии достигает 70%.

12. Должны ли назначаться антибиотики пациентам с ликвореей?

Общее мнение среди практикующих оториноларингологов заключается в том, что антибиотики не должны использоваться в консервативной терапии при отсутствии большого дефекта с измельчением кости основания черепа. Так, для уровня инфицирования при простой ликвореи 7% (менингит, внутричерепной абсцесс, флегмона/абсцесс и остеомиелит) профилактическое назначение антибиотиков не показано для снижения риска инфекционного заболевания. После эндоскопического вмешательства антибиотики, как правило, рекомендуются в течение 24–48 ч, включая цефазо-

лин (1 г каждые 8 ч), ванкомицин (1 мг каждые 12 ч) или клиндамицин (600 мг каждые 8 ч). Назначают антибиотики в этом случае для профилактической цели периоперационно, так как оперируемая область нестерильна.

13. Как хирургическое лечение ликвореи улучшено за счет использования эндоскопической техники?

Достижения в области эндоскопической хирургической коррекции ликвореи и энцефалоцеле стали результатом усовершенствования приборов, визуализации, доступа и техники. Совершенствование диагностической визуализации и хирургической навигации также позволило повысить качество оперативного вмешательства. Достижения в области эндоскопических методов реконструкции основания черепа, включая использование местных васкуляризированных лоскутов на ножке, улучшили показатели эффективности эндоскопических подходов.

14. Опишите использование интратекального флуоресцеина® в хирургической коррекции ликвореи.

Его преимущества включают способность контрастировать дефекты, которые могут быть трудно определены клинически, через видимый цветной краситель спинномозговой жидкости до светло-зеленого цвета. Хирург может также использовать его для подтверждения герметичности закрытия дефекта. Он составляет 0% относительного числа ложноположительных результатов. Недостаток данного метода — умеренный ложноотрицательный результат. Это требует люмбальной пункции, а также использование флуоресцеина®[1] интратекально, не утвержденного FDA. Были зарегистрированы редкие осложнения, включая судороги (0,3%) и смерть. Однако они чаще всего были связаны с введением через субокципитальный прокол. Если флуоресцеин® применяется для локализации ликвореи, то его следует использовать с осторожностью и дозировать от 0,05 до 0,1 мл на 10 кг массы тела до максимальной дозы 0,1 мл 10% флуоресцеина®. Его смешивают в 10 мл изотонического раствора натрия хлорида или спинномозговой жидкости. Хирург должен вводить вещество медленно (от 5 до 10 мин) без миорелаксантов при анестезиологическом пособии для оценки судорожной активности. Использование флуоресцеина® следует избегать для пациентов с аномальной функцией почек.

15. Каковы цели реконструкции основания черепа?

Основной целью эндоскопического лечения ликвореи и реконструкции основания черепа является окончательное определение всех возможных мест протечки спинномозговой жидкости для полного восстановления целостности костных структур. После выявления утечки или утечек целью реконструкции являются создание безопасного барьера с отделением внутричерепного и синоназального пространств и ликвидация любого мертвого пространства. Как и для любого хирургического вмешательства, тщательная хирургическая техника имеет первостепенное значение для достижения успеха.

16. Что можно использовать для восстановления целостности основания черепа?

Реконструктивная лестница используется для определения типа репарации. Для простых, маленьких (менее 1 см) дефектов применяют жировую клетчатку из ушной раковины или брюшной полости для пломбировки дефекта. Следующий вариант включает наложение простого трансплантата, заготовленного из дна слизистой оболочки полости носа, слизистой оболочки носовых раковин или перегородки носа. При более сложной большой реконструкции может быть использован композитный

[1] Аналог — флуоресцеин натрия. — *Прим. науч. ред.*

(подложка и наложение) трансплантат, состоящий из интракраниального слоя из кости или хряща перегородки носа, хряща ушной раковины или кости раковины, и наложение трансплантата слизистой оболочки (свободный или на ножке), как указано выше. Местные лоскуты на ножке включают назосептальный клапан, который изготавливают из задней артерии перегородки носа, терминальной ветви основно-нёбной артерии. Дополнительные трансплантаты, которые могут быть эффективны при больших дефектах, включают трансплантаты из височной фасции или тензора фасции Лата. Эти трансплантаты часто укрепляют в синоназальной полости брюшной жировой клетчаткой, назосептальным лоскутом или и тем и другим. В сложных ситуациях при обширных дефектах или плохой местной ткани (например, у пациентов на химиотерапии) при проведении краниотомии могут понадобиться перикраниальные лоскуты или свободные лоскуты для реконструкции основания черепа.

17. Каковы результаты эндоскопической коррекции ликвореи?

Множество исследований, проведенных за последние 20 лет, демонстрируют высокие показатели успешности первичной коррекции порядка 90%, а вторичной коррекции — около 97%. Эти данные выгодно отличаются от показателей традиционных подходов краниотомии, где успешные исходы составляют 70–80%.

Список литературы

Bernal-Sprekelsen M., Alobid I., Mullol J. et al. Closure of cerebrospinal fluid leaks prevents ascending bacterial meningitis // Rhinology. 2005. Vol. 43, N 4. P. 277–281.

Brown S.M., Anand V.K., Tabaee A. et al. Role of perioperative antibiotics in endoscopic skull base surgery // Laryngoscope. 2007. Vol. 117, N 9. P. 1528–1532.

Hegazy H.M. et al. Transnasal endoscopic repair of cerebrospinal fluid rhinorrhea: a meta-analysis // Laryngoscope. 2000. Vol. 110, N 7. P. 1166–1172.

Lanza D.C., O'Brien D.A., Kennedy D.W. Endoscopic repair of cerebrospinal fistulae and encephaloceles // Laryngoscope. 1996. Vol. 106, N 9. Pt. 1. P. 1119–1125.

Lund V. et al. European position paper on endoscopic management of tumours of the nose, paranasal sinuses and skull base // Rhinol. Suppl. 2010. Vol. 1, N 22. P. 1–143.

May M., Levine H.L., Mester S.J. et al. Complications of ESS: analysis of 2,018 patients // Laryngoscope. 1994. N 104. P. 1080–1083.

Mincy J. Posttraumatic cerebrospinal fluid fistula of the frontal fossa // J. Trauma. 1966. Vol. 6, N 5. P. 618–622.

Schlosser R.J., Bolger W.E. Nasal cerebrospinal fluid leaks // J. Otolaryngol. Suppl. 2002. N 1. P. S28–S37.

Suwanwela C., Suwanwela N. A morphological classification of sincipital encephalomeningoceles // J. Neurosurg. 1972. N 36. P. 201–211.

Wolf G. et al. Endoscopic detection of cerebral spinal fistulas with a fluorescence technique. Report of experiences with over 925 cases // Laryngorhinootogie. 1997. Vol. 76, N 10. P. 588–594.

Zweig J.L. et al. Endoscopic repair of cerebrospinal fluid leaks to the sinonasal tract: predictors of success // Otolaryngol. Head and Neck Surg. 2000. Vol. 123, N 3. P. 195–201.

ХИРУРГИЯ ОРБИТЫ

Генри П. Бархам, Тодд Т. Кингдем

КЛЮЧЕВЫЕ МОМЕНТЫ

1. Эндоскопические хирургические техники могут быть использованы при патологии глазницы благодаря непосредственной близости орбиты и околоносовых пазух, достижениям в области хирургического инструментария, а также сотрудничеству с офтальмологами.
2. Эндоскопические подходы к орбите требуют глубоких знаний и точной интраоперационной идентификации анатомии глазницы.
3. Избыточное слезотечение может возникнуть в результате гиперсекреции или нарушения дренажа (обструкции носослезной системы). Эндоскопическая дакриоцисториностомия является методом выбора при лечении обструкции носослезного канала.
4. Офтальмопатия Грейвса (Graves) — это наиболее распространенное экстратиреоидное проявление болезни Грейвса, ведущая причина экзофтальма у взрослых. Эндоскопическая декомпрессия орбиты часто является важным подход при лечении этих пациентов.
5. Травматическая оптическая нейропатия относится к категории непосредственного или косвенного хирургического вмешательства, приносящего ограниченную пользу.

Важно

1. При щитовидном поражении глаз от аутоиммунного воспаления мышечной и жировой ткани рецептор тиреотропного гормона является аутоантигеном.
2. Дакриоцисториностомия является эффективным хирургическим лечением обструкции носослезного канала.
3. Медиальная прямая мышца, верхняя прямая мышца, нижняя прямая и нижняя косая мышцы иннервируются III парой черепных нервов. Верхняя косая мышца иннервируется IV парой черепных нервов. Боковая прямая мышца иннервируется VI парой черепных нервов.
4. Передняя и задняя решетчатые артерии являются дистальными ветвями сосудистого русла внутренней сонной артерии.

ВОПРОСЫ

1. **Опишите важную костную анатомию орбиты.**

   Орбита представляет собой пространство пирамидальной формы, которое состоит из семи костей: лобной, скуловой, решетчатой, слезной, верхнечелюстной, клиновидной и нёбной (рис. 30.1). Медиальные стенки каждой глазницы лежат параллельно друг другу и боковым стенкам под углом 45° к ипсилатеральной медиальной стенке и 90° к контралатеральной латеральной стенке. Стенки глазницы выровнены надкостницей — периорбитой.

2. **Какие кости составляют каждую стенку орбиты?**

   Крыша орбиты состоит из лобной кости и малого крыла клиновидной кости. Дно орбиты состоит из верхнечелюстной, нёбной и скуловой костей. Медиальная стенка

Правая орбита: фронтальный и частично боковой вид



Стенки глазницы

Верхняя	Лобная (орбитальная пластинка) Малое крыло клиновидной кости
Нижняя	Верхнечелюстная Скуловая Нёбная (орбитальный отросток)
Медиальная	Решетчатая (глазничная пластинка) Слезная Клиновидная Верхнечелюстная
Латеральная	Скуловая Большое крыло клиновидной кости

Рис. 30.1. Костная анатомия глазницы: 1 — лобная кость; 2 — малое крыло клиновидной кости; 3 — большое крыло клиновидной кости; 4 — скуловая кость; 5 — верхнечелюстная кость; 6 — нёбная кость; 7 — слезная кость; 8 — решетчатая кость. Край глазницы образуют лобная, скуловая и верхнечелюстная кости. *Источник*: M.A. Gentile и соавт. (2013)

глазницы — из решетчатой, слезной, верхнечелюстной и клиновидной костей. Латеральная стенка глазницы — из скуловой кости и большого крыла клиновидной кости.

3. **Каковы размеры орбиты у взрослых?**
Орбита пирамидальной формы имеет типичный объем около 30 мл. Высота входа составляет 35 мм, а ширина — 40 мм. Наибольшая ширина глазницы 1 см кзади от входа соответствует экватору орбиты. Длина медиальной стенки составляет 45 мм.

4. **Какие имеются отверстия в орбите и каково ее содержимое?**
Зрительный канал проходит через отверстие малого крыла клиновидной кости, простирается от вершины орбиты до средней черепной ямки и несет в себе зрительный нерв, глазничную артерию и симпатические волокна сонного сплетения. Надглазничное отверстие расположено в средней трети верхнего края глазницы и содержит надглазничный нерв, артерию и вены. Переднее решетчатое отверстие находится на фронтоэтмоидальном шве в 24 мм кзади от глазницы и содержит передние решетчатые сосуды и нерв. Заднее решетчатое отверстие расположено в 12 мм кзади от переднего решетчатого отверстия на стыке медиальной стенки и крыши орбиты и содержит задние решетчатые сосуды и нерв. 24/12/6 — хорошее правило, помогающее запомнить места отверстий в орбите. Таким образом, последовательные измерения от заднего слезного гребня составляют следующие значения: передняя решетчатая артерия — 24 мм, задняя решетчатая артерия — 12 мм и зрительный нерв — 6 мм. Скуловисочное и скулолицевое отверстия расположены на боковой стенке орбиты и несут ветви скулового нерва и артерии.

5. **Что такое глазничные щели и какие структуры в них содержатся?**
Верхняя глазничная щель составляет 22 мм в длину и расположена ниже и латеральнее зрительного канала. Она формируется за счет большого и малого крыльев клиновидной кости и делится на верхний и нижний отделы латеральной прямой мышцей. Верхняя часть содержит фронтальные и слезные ветви VI и IV пар черепных нервов. Нижняя часть содержит верхние и нижние отделы III пары черепных нервов, назо-

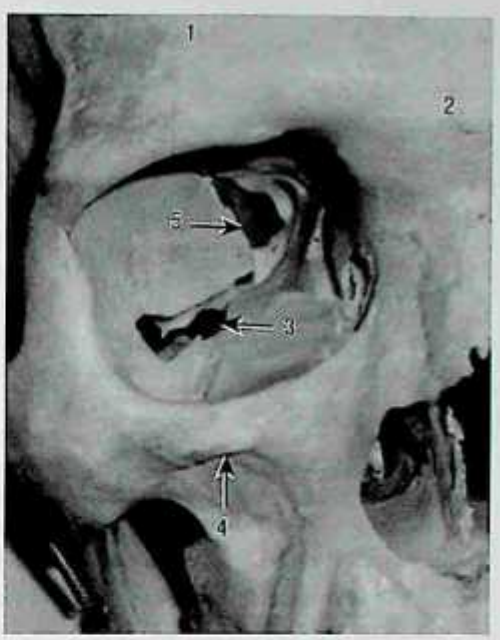

Рис. 30.2. Передний вид орбиты на сухом черепе. Можно увидеть каналы или отверстия в кости. Верхняя глазничная щель находится на вершине орбиты. Нижняя глазничная щель — на дне орбиты. Канал зрительного нерва — на верхнемедиальной стенке: 1 — верхний; 2 — медиальный; 3 — нижняя орбитальная щель; 4 — место расположения подглазничного отверстия; 5 — верхняя орбитальная щель. *Источник*: B.C. Anderson и соавт. (2010)

цилиарную ветвь VI пары черепных нервов, VI пару черепных нервов, верхние глазные вены и симпатические нервные сплетения. Нижняя глазничная щель расположена между латеральной стенкой и дном глазницы (распространяется глубже дна орбиты) и содержит ветви VII пары черепных нервов и нижние глазничные вены (рис. 30.2).

6. Какие имеются мышцы глазного яблока и где они расположены?

Имеется шесть экстраокулярных мышц (рис. 30.3) в пределах каждой глазницы, которые управляют движением орбиты: медиальная прямая, латеральная прямая, нижняя прямая, верхняя косая, верхняя прямая и нижняя косая мышцы. За исключением нижней косой, все мышцы глазного яблока исходят из вершины орбиты. Четыре прямые мышцы исходят из циннова кольца (сухожильное кольцо, которое окружает нижнюю часть верхней глазничной щели и зрительный канал) и образуют переднюю часть глазницы. Верхняя косая мышца обеспечивает движение вершины орбиты до блока и совершает резкий поворот (54°), чтобы встать в орбиту. Нижняя косая мышца перемещается от мелкого вдавления в орбитальной пластине верхнечелюстной кости, книзу от слезной ямки, кзади, латерально и выше включения глазницы.

7. Охарактеризуйте иннервацию мышц глазного яблока.

Медиальная прямая, верхняя прямая, нижняя прямая и нижняя косая мышцы иннервируются III парой черепных нервов. Верхняя косая мышца иннервируется IV парой черепных нервов. Боковая прямая мышца иннервируется VI парой черепных нервов. Кровоснабжение мышц глазного яблока обеспечивается нижними и верхними мышечными ветвями глазной артерии, слезными артериями и подглазничной артерией.

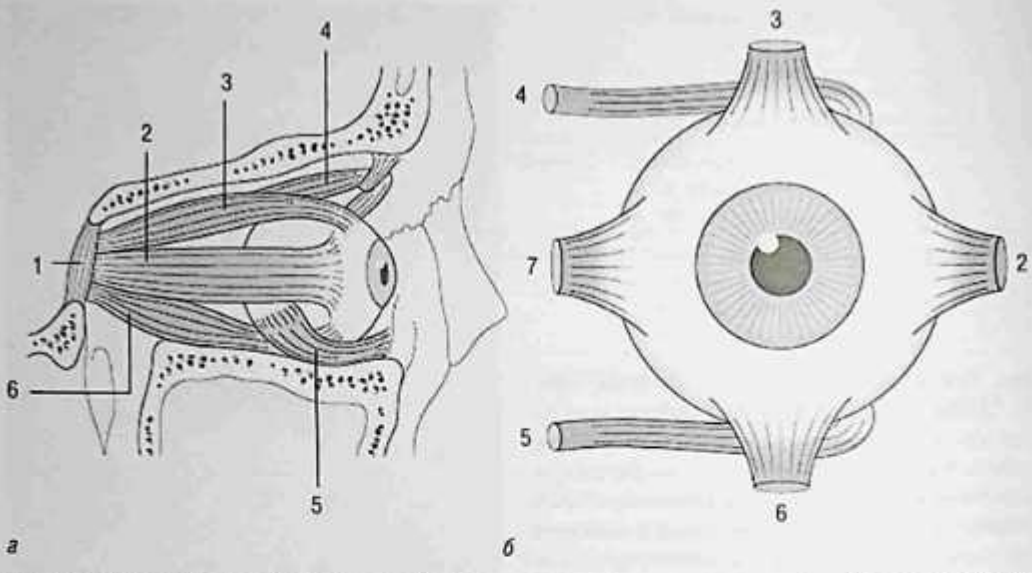

Рис. 30.3. Схематические диаграммы, изображающие экстраокулярные мышцы: *а* — боковая проекция; *б* — передняя проекция: 1 — общее сухожилие; 2 — боковая прямая; 3 — верхняя прямая; 4 — верхняя косая; 5 — нижняя косая; 6 — нижняя прямая; 7 — медиальная прямая. В боковой проекции (*а*) мышцы изображены прикрепленными к общему сухожилию. *Источник*: J.E. Carreiro (2009)

8. Опишите сосудистую сеть орбиты.

Артериальное кровоснабжение орбиты от внутренней сонной артерии через глазную ветвь с ветвями от системы осуществляется наружной сонной артерии (поверхностные лицевые артерии). Ветви глазной артерии включают центральную ретиналь (сеть), латеральную и медиальную задние цилиарные, слезную, мышечную, надглазничную, переднюю и заднюю решетчатые артерии, надблоковую, носолобную и дорсоназальную артерии. Слезная артерия образует анастомоз с внешней системой сонной артерии через поперечные лицевые и поверхностные височные артерии. Медиально дорсоназальная артерия анастомозирует с внешней системой сонной артерии через угловые артерии. Верхнечелюстная артерия кровоснабжается через подглазничные ветви.

Венозный дренаж орбиты происходит по верхним и нижним глазничным венам. Нижняя глазная вена берет свое начало от сосудистого сплетения нижней части орбиты, присоединяется к крыловидному сплетению и заканчивается верхней глазничной веной, где входит в кавернозный синус. Верхние глазные вены проходят в верхнемедиальной части орбиты и пересекают середину орбиты ниже верхней прямой мышцы. Слезные вены соединяются с верхними глазными венами перед выходом в орбиту и далее — в кавернозный синус.

9. Опишите анатомию слезной системы.

Слезная железа, которая отвечает за рефлекс слезотечения, расположена в слезной ямке в орбитальной части лобной кости. Железа делится боковым рогом леватора апоневроза на пальпебральный и орбитальный лепестки. От 8 до 12 канальцев слезной железы опорожнены (пустые) в верхней боковой конъюнктиве свода. Добавочные железы [Вольфринг (Wolfring) и Краузе (Krause)], которые отвечают за базаль-

ное слезотечение, расположены в веке. Слезные сосочки расположены медиально на заднем крае верхнего и нижнего век и ведут к слезным канальцам. Слезные канальцы (верхние и нижние) ведут к слезному мешку в слезной ямке, чаще всего (>90%) образуя единый общий каналец перед входом в мешок. Клапан Розенмюллера (Rosenmuller) расположен в медиальном конце общего канальца и предотвращает слезный рефлюкс. Выходное отверстие носослезного протока (выход) в нижней части слезного мешка расположено в пределах костного носослезного канала. Носослезный проток открывается в нижнем носовом ходе под нижней носовой раковиной через клапан Гаснера (Hasner).

10. Что такое дакриоцисториностомия?

Это хирургическая процедура наложения анастомоза слезного мешка на полость носа. Процедура может быть выполнена наружным доступом или эндоскопически через нос.

11. Каковы преимущества эндоскопической дакриоцисториностомии?

С развитием эндоскопической визуализации и разработкой усовершенствованной аппаратуры эндоскопическая дакриоцисториностомия имеет высокий процент эффективности (80–100%), которая сопоставима с традиционными наружными методами. Преимущества эндоскопических подходов включают отсутствие внешнего разреза кожи и, как следствие, рубца, сохранение механизма округлого насоса, меньшее разрушение медиальной кантальной анатомии, невыраженное интраоперационное кровотечение.

12. Каковы показания к эндоскопической дакриоцисториностомии?

Избыточное слезотечение может возникнуть в результате гиперсекреции или нарушения дренажа. Слезотечение вследствие обструкции носослезного канала является основным показанием для дакриоцисториностомии. Другие причины включают периодические дакриоциститы, дакриолитиаз, опухоли слезной системы, патологию носа или анатомические аномалии, которые препятствуют дренажному пути. Обструкция носослезного протока часто проявляется слезотечением или инфекцией и может быть подтверждена с помощью нескольких диагностических тестов, включая тест на окрашивание, слезные системы орошения или зондирования, сцинтиграфию и контрастную дакриоцистографию.

13. Каким образом можно выполнить эндоскопическую дакриоцисториностомию?

Хирургический подход схож с выполнением эндоскопических операций. Важные моменты включают максиллярную линию (соответствует линии шва между лобным отростком верхнечелюстной кости и слезной костью), которая служит в качестве ориентира для слезного мешка, крючковидный отросток и место прикрепления средней носовой раковины. Серповидный нож используется для создания слизистого лоскута на боковой стенке полости носа над слезным мешком, который может быть сокращен или обрезан. Слезную кость и лобный отросток верхнечелюстной кости удаляют для выделения части слезного мешка. Мешок надрезают и марсупиализируют в полость носа, также могут быть применены силиконовая интубация и стенты.

14. Что является основной причиной экзофтальма у взрослых?

Офтальмопатия Грейвса (базедова офтальмопатия) является наиболее распространенным экстратиреоидном проявлением базедовой болезни и ведущей причиной экзофтальма у взрослых. Это аутоиммунный процесс; в качестве аутоантигена выступают рецепторы тиреотропного гормона как в щитовидной железе, так и в орбите.

Фибробласты и адипоциты действуют в качестве эффекторных клеток, вызывая сложный цитокин-опосредованный иммунный ответ, проявляющийся воспалением ткани и гипертрофией.

15. Каковы клинические проявления офтальмопатии Грейвса?

Пациенты часто жалуются на нечеткое зрение, ощущение инородного тела, светобоязнь, слезотечение, диплопию, тупые боли и дискомфорт. Клинические особенности включают втяжение века (90% пациентов), периорбитальный отек мягких тканей, ретракцию верхнего века, лагофтальм (неполное смыкание век), конъюнктивальную инъекцию, кератопатию в результате лагофтальма, ограниченную миопатию, экзофтальм и оптическую невропатию. Анализ КТ-изображений, как правило, показывает веретенообразное расширение мышц глазного яблока. МРТ является более чувствительным методом по сравнению с КТ и позволяет оценить компрессию зрительного нерва в вершине орбиты. Приблизительно 5% пациентов испытывают серьезное орбитальное воспаление и гиперемию, что приводит к компрессионной оптической невропатии, требующей срочного лечения.

16. Охарактеризуйте нехирургическое лечение офтальмопатии Грейвса.

У большинства пациентов (80%) офтальмопатия Грейвса несет самоограниченный характер, требуется только поддерживающее лечение — увлажнение глаз, холодные компрессы, а также солнцезащитные очки, чтобы уменьшить чувствительность к свету и блики. Лечение должно быть направлено на коррекцию дисфункции щитовидной железы, так как это может улучшить течение офтальмопатии. Целью медикаментозной терапии является снижение тяжести и сокращение продолжительности воспаления и связанного с ним фиброза. Глюкокортикоиды (топические или внутривенные) часто назначают при клинически активном заболевании. Дополнительные иммуномодуляторы, включая азатиоприн, циклоспорин, и иммуноглобулин были использованы в нескольких небольших исследованиях с неоднозначными результатами. У отдельных пациентов лучевая терапия может быть использована для лечения связанных с офтальмопатией орбитального воспаления и компрессионной оптической невропатии.

17. Каковы показания для хирургического лечения офтальмопатии Грейвса?

Хирургическое вмешательство показано при компрессионной оптической невропатии, кератопатии вследствие лагофтальма и уродующего (обезображивающего) экзофтальма. Диплопия является общим клиническим проявлением этих патологий. Несколько хирургических подходов могут быть использованы для декомпрессии орбиты, включая транскраниальный, трансконъюнктивальный/транскарункулярный, трансантральный и эндоназальный (эндоскопический). Степень уменьшения экзофтальма достигается декомпрессией стенок орбиты и связана с числом последних. В случае компрессионной оптической невропатии декомпрессия задней поверхности медиальной, нижней и/или боковых стенок орбиты имеет большое значение. Хирургическое вмешательство, как правило, в первую очередь направлено на орбитальную декомпрессию, далее — на коррекцию косоглазия, а затем выполняется пластическая операция.

18. Как выполняется орбитальная декомпрессия?

Декомпрессию медиальной стенки лучше всего проводить с помощью трансназального эндоскопического подхода, хотя медиальный трансорбитальный подход также может быть использован. При нижней орбитальной декомпрессии наилучший подход — трансконъюнктивальный с расширенным разрезом века для обеспечения до-

ступа к боковой стенке для дополнительной декомпрессии. Удаление орбитальной жировой клетчатки книзу и/или в поперечном направлении часто выполняют с различным углом в зависимости от степени снижения требуемой степени.

19. Опишите анатомию зрительного нерва.

Зрительный нерв делится на четыре сегмента: внутриглазной, интраорбитальный, интраканаликулярный и внутричерепной. Орбитальный сегмент зрительного нерва составляет 25–30 мм в длину. Зрительный канал образован двумя распорками меньшего крыла клиновидной артерии и содержит зрительный нерв и глазничные артерии. Зрительный нерв является прямым продолжением мозга и содержит все три менингеальных слоя. Дуральное покрытие зрительного нерва состоит из двух слоев: *наружного слоя*, возникающего в вершине орбиты, где твердая мозговая оболочка расщепляется с образованием оболочки оптического нерва и надкостницы глаза, и *внутреннего слоя*, состоящего из паутинной оболочки/паутинного слоя и прикрепленного к внутренней части дуральной оболочки.

20. Когда выполняется эндоскопическая декомпрессия зрительного нерва?

Травматическая оптическая нейропатия (ТОН) является наиболее распространенным показателем для декомпрессии зрительного нерва. Улучшения эндоскопической аппаратуры и растущий хирургический опыт сделали возможным эндоскопический подход к зрительному нерву. Эндоскопической подход дает преимущества по сравнению с традиционными наружными подходами, включая снижение клинических проявлений, сохранение обоняния, более короткое время восстановления, а также более прямой доступ с анатомической точки зрения. Лечение ТОН остается спорным из-за ограниченного объема доказательств, что хирургическая декомпрессия превосходит консервативную терапию или наблюдение.

21. Как классифицировать ТОН?

ТОН классифицируется на прямую и непрямую. *Прямая ТОН* обычно происходит в результате проникающей травмы и включает повреждение интраорбитальной части нерва. *Непрямая ТОН* возникает от тупой травмы головы с переломом орбитального канала или без него. Потеря зрения в случае непрямой ТОН может быть следствием отека, гематомы, компрессии нерва фрагментом кости, повреждения нерва, сосудистой компрессии или повреждения аксонального транспорта. Декомпрессия зрительного нерва, как правило, не указывается в прямой ТОН, но может быть показана при непрямой ТОН с гематомой, отеком или сжатием нерва в костном канале.

22. Как лечить ТОН?

Нет никаких доказательств на основе консенсуса по ведению ТОН, и лечение должно определяться в индивидуальном порядке. Системные глюкокортикоиды и хирургическая декомпрессия в настоящее время считаются основополагающим лечением, хотя не был показан окончательный улучшенный результат. У больных с неполной потерей зрения, которая не улучшается при приеме системных глюкокортикоидов, хирургическая декомпрессия является целесообразным планом лечения, так как это подтверждают проведенные исследования.

Список литературы

Anderson B.C., McLoon L.K. Cranial nerves and autonomic innervation in the orbit / by edited Dartt D.A. Encyclopedia of the Eye. Oxford : Academic Press, 2010. P. 537–548.

Carreiro J.E. Ophthalmology / by edited Carreiro J.E. An Osteopathic Approach to Children. 2nd ed. Edinburgh : Churchill Livingstone, 2009. P. 197–214.

Durairaj V.D. Clinical perspectives of thyroid eye disease // Am. J. Med. 2006. Vol. 119, N 12. P. 1027–1028.

Gentile M.A., Tellington A.J., Burke W.J. et al. Management of midface maxillofacial trauma // Atlas Oral Maxillofacial Surgery Clini. 2013. Vol. 21, N 1. P. 69–95.

Kennedy D.W., Goodstein M.L., Miller N.R. et al. Endoscopic transnasal orbital decompression // Arch. Otolaryngol. Head and Neck Surg. 1990. Vol. 116, N 3. P. 275–282.

Kikkawa D.O., Pornpanich K., Cruz R.C., Jr., et al. Graded orbital decompression based on severity of proptosis // Ophthalmology. 2002. Vol. 109, N 7. P. 1219–1224.

Kingdom T.T., Durairaj V.D. Endoscopic Applications in orbital surgery / by edited Kennedy D.W., Hwang P.H. Rhinology: Diseases of the Nose, Sinuses, and Skull Base. New York : Thieme, 2012. P. 425–443.

Levin L.A., Beck R.W., Joseph M.P. et al. The treatment of traumatic optic neuropathy: the International Optic Nerve Trauma Study // Ophthalmology. 1999. Vol. 106, N 7. P. 1268–1277.

Metson R., Dallow R.L., Shore J.W. Endoscopic orbital decompression // Laryngoscope. 1994. Vol. 104, N 8. Pt. 1. P. 950–957.

Ramakrishnan V.R., Hink E.M., Durairaj V.D. et al. Outcomes after endoscopic dacryocystorhinostomy without mucosal flap preservation // Am. J. Rhinol. 2007. Vol. 21, N 6. P. 753–757.

Tsirbas A., Davis G., Wormald P.J. Mechanical endonasal dacryocystorhinostomy versus external dacryocystorhinostomy // Ophthal. Plast. Reconstr. Surg. 2004. Vol. 20, N 1. P. 50–56.

Wormald P.J., Kew J., Van Hasselt A. Intranasal anatomy of the nasolacrimal sac in endoscopic dacryocystorhinostomy // Otolaryngol. Head and Neck Surg. 2000. Vol. 123, N 3. P. 307–310.

IV
Отология и аудиология



АНАТОМИЯ И ЭМБРИОЛОГИЯ УХА. РЕНТГЕНОЛОГИЧЕСКАЯ АНАТОМИЯ И ОРИЕНТИРЫ

Рене Банакис Хартл

ГЛАВА 31

КЛЮЧЕВЫЕ МОМЕНТЫ

1. Анатомически ухо разделяют на наружное, среднее и внутреннее. Наружное начинается с ушной раковины и заканчивается барабанной перепонкой; среднее ухо состоит из барабанной полости с цепью слуховых косточек, соединяющих барабанную перепонку с улиткой; внутреннее ухо содержит слуховой и вестибулярный органы и преддверно-улитковый нерв (VIII пара черепных нервов).
2. Структуры наружного и среднего уха эмбриологически развиваются из I и II жаберных дуг, а также I жаберной трубки и мешочка, в то время как парная ушная плакода дает развитие структурам внутреннего уха.
3. «Концевой» орган слуха — улитка, которая содержит афферентно иннервируемые внутренние волосковые клетки, ответственные за передачу звуковой информации.
4. Три полукружных канала ориентированы в разных плоскостях для определения угловых ускорений, в то время как саккулюс и утрикулюс определяют линейные ускорения, будучи ориентированными в горизонтальной и вертикальной плоскостях соответственно.
5. Аудиторный сигнал попадает в ЦНС через следующие проводниковые пути: слуховой нерв, ядро улитки, верхний оливарный комплекс, латеральную петлю, нижний холмик, медиальное коленчатое тело и слуховую кору.

Важно

1. Аномалии наружного уха, включая дефекты и выросты, так же как и мальформации ушной раковины или слухового прохода, могут быть ассоциированы с наследственными синдромами и, следовательно, служить индикаторами показаний к дополнительным отологическим и генетическим обследованиям.
2. Функция цепи слуховых косточек состоит в преодолении сопротивления, возникающего между воздушными полостями уха и жидкой средой улитки.
3. Улитка обладает функцией тонотопии, имея специфические отделы, реагирующие на тоны различной частоты. Отвечает за тонотопику базилярная мембрана, имеющая особые физические свойства (плотное, упругое, узкое основание и подвижную, широкую верхушку).
4. Тяжесть улитковых аномалий зависит от периода гестации, когда произошли задержки или нарушения развития.

ВОПРОСЫ

1. **Какие структуры относят к наружному уху?**

   Наружное ухо включает ушную раковину и наружный слуховой проход, заканчивающийся барабанной перепонкой (рис. 31.1). Латеральная треть прохода — хрящевая, кожа имеет волосяные фолликулы, сальные и серные железы. Медиальные 2/3 канала — костные, кожа лишена волос и добавочных структур. Длина наружного слухового прохода составляет около 2,5 см у взрослого и дает резонансную частоту от 3 до 4 кГц.

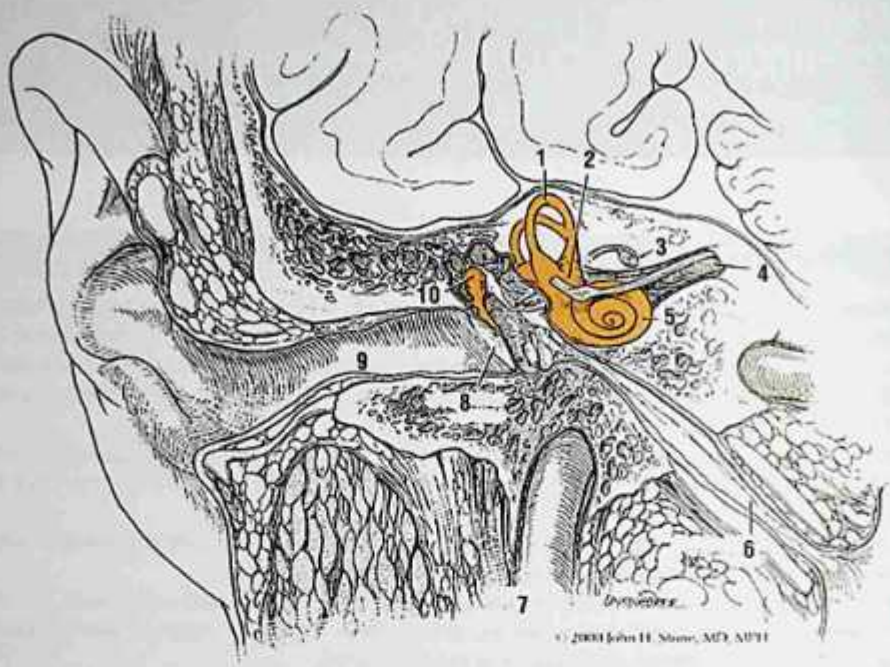

Рис. 31.1. Анатомия уха: 1 — полукружный канал; 2 — преддверие; 3 — эндолимфатический мешок; 4 — слуховой нерв; 5 — улитка; 6 — слуховая труба; 7 — сонная артерия; 8 — барабанная перепонка; 9 — наружный слуховой проход; 10 — молоточек. *Источник*: P.W. Flint и соавт. (2010, p. 1825)

2. **Что такое аурикулярные бугорки Гиса? Какие структуры из них формируются?**
Бугорки Гиса представляют собой шесть маленьких зачатков мезенхимальной ткани, окружающей дорсальный конец I жаберной щели. 1-й, 2-й и 3-й бугорки возникают из мандибулярной (или I) жаберной дуги, в то время как 4-й, 5-й и 6-й развиваются из подъязычной (или II) дуги. Эти мезенхимальные структуры в конечном итоге и обеспечивают формирование ушной раковины. Детали эмбриологии в этом вопросе остаются спорными, но классические представления утверждают, что 1-й бугорок формирует козелок (*tragus*), второй и третий — завиток (*helix*), 4-й, 5-й — противозавиток (*antihelix*), а противокозелок (*antitragus*) формируется из 6-го бугорка (рис. 31.2).

3. **Какова функция ушной раковины? Как влияет уникальность формы ушной раковины на слух?**
Конусообразная форма ушной раковины обеспечивает концентрацию и направление звука внутрь слухового прохода и к барабанной перепонке. Форма ушной раковины создает определенную резонансную частоту, которая помогает локализовать источник звука в вертикальной плоскости.

4. **Из какой жаберной структуры развивается наружный слуховой проход?**
Наружный слуховой проход развивается из I (или мандибулярной) жаберной щели.

5. **Что такое преаурикулярные впадины и выросты?**
Преаурикулярные впадины и выросты — это доброкачественные мягкотканые мальформации. Впадины — это участки недоразвития кожных покровов кпереди от наружного слухового прохода. Эпителиальные возвышения или кожные образования

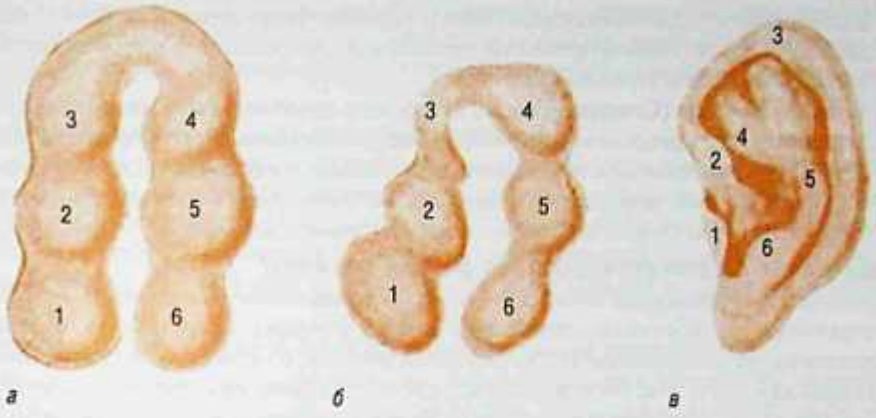

Рис. 31.2. Аурикулярные бугорки: *а* — ранний завиток; *б* — поздний завиток; *в* — новорожденность. На 6-й неделе гестации область, окружающая I жаберный желоб, становится выпуклой, формируя шесть аурикулярных бугорков Гиса. Бугорки развиваются в следующие структуры: 1 — козелок; 2, 3 — завиток; 4, 5 — противозавиток; 6 — противокозелок. *Источник*: P.W. Flint и соавт. (2010, p. 2742)

на ножке называют преаурикулярными бугорками. Эти структурные аномалии, так же как и деформации ушной раковины, стенозы и атрезии слухового прохода, могут быть индикаторами потенциальных нарушений слуха, ассоциированных с наследственными синдромами. Наличие этих изменений говорит о необходимости клинического обследования с целью выявления других наследственных нарушений, аудиометрического обследования и, по показаниям, генетического.

6. Какие наследственные синдромы ассоциированы с аномалиями развития наружного уха?

- **Синдром Тричера Коллинза (Treacher Collins), или мандибулофациальный дизостоз.** Редкое аутосомно-доминантное заболевание с полными и частичными дефектами, соединенными книзу расщелинами век, мальформациями ушной раковины, предушными слепыми свищами, стенозами или атрезиями наружного слухового прохода, оссикулярными дефектами, гипоплазией скуловых костей, мандибулярными гипоплазиями, расщелинами нёба и зубными аномалиями.
- **Синдром Гольденхара (Goldenhar), или окуло-аурикуло-вертебральный синдром.** Редкое заболевание с неизвестным генетическим паттерном, характеризующееся аномальным развитием I и II жаберных дуг, которое часто приводит к односторонним краниофациальным мальформациям, включая гемифациальную микросомию (недоразвитие), аномалии глаза, косоглазие, отсутствие ушной раковины (анотии), преаурикулярным бугоркам, стенозу и атрезии слуховых проходов. Эти состояния ассоциированы с тяжелым сколиозом.
- **Бранхиооторенальный синдром.** Редкое аутосомно-доминантное заболевание, характеризующееся гипоплазией или отсутствием почек, преаурикулярными выростами или свищами, мальформациями среднего уха или его отсутствием, а также кистами и свищами жаберной щели.
- **Синдром CHARGE.** Редкий синдром, связанный с пороками развития: колобомой, аномалиями сердца, атрезией хоан, замедлением роста, дефектами половых органов (гипогонадизмом) и аномалиями уха.
- **Синдром Ди Георге (Di George).** Хромосомная делеция (потеря участка хромосомы) 22q11, проявляющаяся в гипоплазии тимуса и/или паращитовидных желез

в сочетании с сердечно-сосудистыми и черепно-лицевыми аномалиями, включая дистопию ушей, микрогнатию, гипертелоризм, укорочение фильтра верхней губы, расщелину нёба и атрезию хоан.

- **Синдром Крузона (Crouzon).** Редкий аутосомно-доминантный синдром, характеризующийся преждевременным размягчением основания черепа (краниосинотоз). Другие отличительные особенности: экзофтальм, гипотелоризм, косоглазие, клювообразный нос, недоразвитие верхней челюсти, низко расположенные ушные раковины и стеноз или атрезия наружного слухового прохода.

7. Расскажите о среднем ухе. Какие структуры находятся в нем?

Среднее ухо (барабанная полость) — воздухоносная полость объемом 1–2 см^3, содержащая слуховые косточки, стременную мышцу и мышцу, напрягающую барабанную перепонку, нерв барабанной струны (*chorda tympani*), содержащий волокна, иннервирующие вкусовую чувствительность передних 2/3 языка, парасимпатические волокна подъязычной и подчелюстной слюнных желез. Барабанная полость ограничена барабанной перепонкой латерально, а медиально — латеральной стенкой внутреннего уха (его костной капсулой). Барабанная полость сообщается с воздухоносными полостями сосцевидного отростка через антрум, а с носоглоткой — через слуховую трубу (см. рис. 31.1).

8. Что такое слуховые косточки? Какова их эмбриология? Какова их функция?

Цепь слуховых косточек включает молоточек, наковальню и стремя. Молоточек латеральной поверхностью крепится к барабанной перепонке, стремя фиксировано медиально к внутреннему уху через овальное окно, а наковальня соединяет две указанные косточки. I жаберная дуга дает развитие головке и шейке молоточка и телу наковальни. Из II жаберной дуги развиваются длинный отросток наковальни, рукоятка молоточка и арка стремени. Подножная пластинка стремени развивается из II жаберной дуги и ушной капсулы. Функция слуховых косточек состоит в передаче звуковых колебаний путем преодоления сопротивления, возникающего на границе воздушной среды наружного, среднего уха и жидкостной среды улитки.

9. Что необычно в эмбриологии (строении) барабанной перепонки?

Барабанная перепонка состоит из трех слоев, каждый из которых развивается из разных зачатков. Наружный эпителиальный слой развивается из эктодермы, средний фиброзный — из мезодермы, а внутренний эпителиальный — из энтодермы. Невральный гребешок по периферии наружного края перепонки формирует барабанное кольцо, которое начинает окостеневать на 3-м месяце гестации.

10. Какие мышцы находятся в барабанной полости? Какими нервами они иннервируются?

В барабанной полости находятся стременная мышца (*m. stapedius*) и мышца, напрягающая барабанную перепонку (*m. tensor tympani*). Стременная мышца иннервируется лицевым нервом (*n. facialis*, VII пара черепных нервов), а мышца, напрягающая барабанную перепонку, — ветвью мандибулярной порции тройничного нерва (*n. trigeminus*, V пара черепных нервов).

11. В чем заключается функция стременной мышцы и мышц, напрягающих барабанную перепонку?

Сокращение обеих мышц может вызываться высокоинтенсивным звуком с более выраженным эффектом на низких частотах. При сокращении этих мышц цепь слуховых косточек становится более жесткой, и тем самым повышается сопротивление, снижающее интенсивность звукового сигнала, поступающего во внутреннее ухо. Точное объяснение функции мышц барабанной полости остается спорным. Одно очевидно,

что наличие указанного выше рефлекса является механизмом защиты улитки от интенсивных звуков, а также заключается в снижении восприятия посторонних звуков низкой частоты, обеспечивающем лучшее проведение полезного высокочастотного сигнала.

12. Какая структура обеспечивает вентиляцию среднего уха?

Среднее ухо соединяется с носоглоткой посредством слуховой трубы, через нее и осуществляются дренаж и вентиляция воздухоносных полостей. Дисфункция слуховой трубы приводит к заложенности в ухе, ощущению щелчков, а также играет ведущую патофизиологическую роль в развитии средних отитов. В детском возрасте из-за незрелости слуховой трубы имеются предпосылки к попаданию инфекции в среднее ухо.

13. Расскажите о височной кости. Какие важные структуры она содержит?

Височная кость имеет пирамидальную форму (верхушка направлена медиально) и является латеральной частью основания черепа. Ее основные костные части: чешуйчатая, каменистая, тимпанальная и сосцевидная. Височная кость содержит слуховой и вестибулярный органы. Через височную кость проходят сонная артерия, яремная вена и лицевой нерв. Имеются воздушные полости: барабанная полость и воздухоносная система сосцевидного отростка.

14. Опишите ход лицевого нерва через височную кость.

После вхождения во внутренний слуховой проход лицевой нерв Z-образно пересекает височную кость, формируя три сегмента: *лабиринтный*, *тимпанальный* и *мастоидальный* (рис. 31.3). Лабиринтный сегмент начинается сразу после вхождения во внутренний слуховой проход, далее лицевой нерв следует наверх от улитки. Латерально и кверху от улитки нерв делает резкий изгиб кпереди к коленчатому ганглию, а затем сразу направляется резко кзади и немного вниз. Этот резкий поворот и называют *первым коленом лицевого нерва*. Тимпанальный сегмент распространяется от этой точки кзади и латерально вдоль медиальной стенки барабанной полости, выше овального окна и ниже выступа латерального полукружного канала, и далее до пирамидального выступа. В этом месте нерв делает резкий поворот книзу, формируя второе колено. Мастоидальный сегмент проходит книзу в области задней стенки барабанной полости и передней поверхности сосцевидного отростка к выходу из основания черепа через шилососцевидное отверстие.

15. Почему обследование лицевого нерва должно включать как КТ, так и МРТ?

Исследование лицевого нерва на предмет возможных заболеваний требует как КТ, так и МРТ. КТ позволяет оценить костные структуры канала лицевого нерва, в то время как МРТ обеспечивает изображение самого *n. facialis*.

16. Какие структуры относятся к внутреннему уху?

Костная и мембранозная части лабиринта относятся к внутреннему уху. Костный лабиринт состоит из слоя плотной кости, именуемой капсулой лабиринта, содержащей перилимфатическое пространство, заполненное перилимфой. Мембранозная лабиринтная система заключена внутри костной капсулы и состоит из замкнутых полостей, заполненных эндолимфой. Система в целом состоит из слухового органа (улитки), ответственного за восприятие звука, и вестибулярного органа (эллиптического мешочка и полукружных каналов), ответственного за ощущение линейных и вращательных ускорений.

17. Что такое эндолимфа? Что такое перилимфа? Чем они различаются?

Перилимфа — это жидкость, находящаяся внутри костного лабиринта, окружающего мембранозный лабиринт. Эндолимфа — это жидкость внутри мембранозного

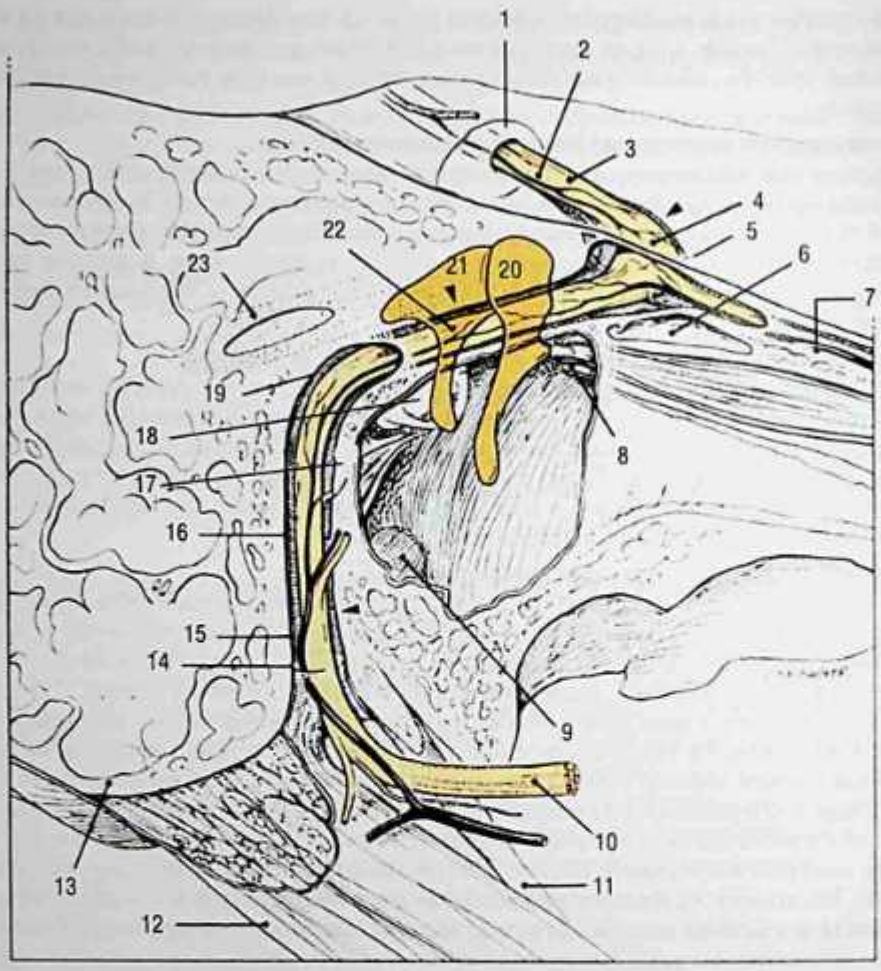

Рис. 31.3. Анатомия хода лицевого нерва: 1 — отверстие слухового прохода; 2 — внутренняя слуховая артерия/лабиринтная артерия; 3 — лабиринтный сегмент; 4 — коленчатый ганглий и ямка; 5 — первое колено; 6 — надтубарное углубление; 7 — поверхностный височный нерв и артерия; 8 — улитковый отросток; 9 — круглое окно; 10 — лицевой нерв; 11 — шиловидный отросток; 12 — заднее брюшко двубрюшной мышцы; 13 — двубрюшный гребень; 14 — кольцевая связка шилососцевидного отверстия; 15 — шилососцевидная артерия; 16 — сосцевидный сегмент; 17 — пирамидальное возвышение; 18 — стремечко; 19 — второе колено; 20 — молоточек; 21 — наковальня; 22 — барабанный сегмент; 23 — латеральный полукружный канал. *Источник*: P.W. Flint и соавт. (2010, p. 1826)

лабиринта. Электролитный состав перилимфы близок к межклеточной жидкости (высокий уровень натрия, низкий — калия), в то время как эндолимфа содержит много калия и мало натрия, близко к уровню внутриклеточной жидкости. Разница в этих характеристиках обеспечивает высокий электрохимический градиент (80–100 мВ) по периметру мембранозного лабиринта, позволяет трансформировать звуковую энергию в нервный импульс. Этот градиент (улитковый потенциал) повышается сосудистой полоской, расположенной на наружной стенке мембранозной части улитки.

18. Что такое базилярная мембрана? В чем уникальность ее физических свойств?

Базилярная мембрана — это опорная структура, на которой расположен спиральный (кортиев) орган. Область, расположенная книзу от базилярной мембраны, содержит перилимфу, в то время как сверху спиральный (кортиев) орган омывается эндолимфой. Мембрана простирается вдоль всей улитки, а ее физические свойства определяют частотную тонотопику улитки. Основание базилярной мембраны жесткое, толстое и узкое, а верхушка узкая, тонкая и подвижная.

19. Что такое «бегущая волна»?

Д. фон Бекеши (G. von Bekesy) впервые описал модель движения базилярной мембраны, или «бегущую волну», в ответ на звуковые колебания. Каждый участок базилярной мембраны двигается с той же частотой, что и акустический стимул, но в значительной степени варьирует в зависимости от физических свойств конкретного участка. Высокие частоты вызывают большее физическое смещение базилярной мембраны у основания улитки, а для верхушки более характерны широкие амплитудные колебания в ответ на низкие частоты.

20. Что такое кортиев орган?

Спиральный, или кортиев, орган содержит аудиторные рецепторные клетки, именуемые волосковыми, которые, в свою очередь, удерживаются другими структурными и опорными клетками. Волосковые клетки находятся на базилярной мембране и контактируют сверху с покровной мембраной. Существует два типа волосковых клеток: внутренние и наружные.

21. Чем различаются иннервации внутренних и наружных волосковых клеток?

Внутренние волосковые клетки имеют преимущественно афферентную иннервацию. Афферентные нервные волокна передают головному мозгу информацию от волосковых клеток. Наружные волосковые клетки, напротив, имеют преимущественно эфферентную иннервацию. Эфферентные волокна передают информацию от головного мозга волосковым клеткам.

22. Как стимулируются волосковые клетки улитки?

Волосковыми клетки называются в связи с наличием стереоцилий, выступающих на апикальной поверхности рецепторной клетки, и выглядят как волоски на клеточной поверхности. Покровная и базилярная мембраны контактируют в центре. Звуковая волна по-разному смещает две эти структуры, создавая усилие, изгибающее стереоцилии. Движение стереоцилий открывает и закрывает ионные каналы, продуцируя рецепторный потенциал во внутренних волосковых клетках. Рецепторный потенциал высвобождает нейротрансмиттеры в афферентных нервных волосках, сигнализируя мозгу о появлении определенных звуковых частот. Те или иные волосковые клетки стимулируются звуком в зависимости от тонотопической карты базилярной мембраны.

23. Что такое мешочек перепончатого лабиринта (*sacculus*) и маточка (*utriculus*)? Что такое полукружные каналы?

Мешочек перепончатого лабиринта (*sacculus*) и маточка (*utriculus*) — это вестибулярные органы, ответственные за восприятие линейных ускорений. *Utriculus* реагирует на горизонтальные ускорения, а *sacculus* — на вертикальные. Существуют три полукружных (латеральный, или горизонтальный, верхний, или передний, и задний) канала, расположенных в различных плоскостях. Вертикальные каналы (верхний и задний) расположены приблизительно под углом 45° к сагиттальной плоскости,

а горизонтальный наклонен кверху, составляя кпереди около 30° к горизонтальной плоскости.

24. Из какой эмбриональной структуры развивается лабиринтная мембрана внутреннего уха? Из какого зародышевого слоя она возникает?

Структуры внутреннего уха и передающие сенсорные нервы развиваются из двусторонней ушной плакоды, которая является эктодермальным утолщением латерально от расщелины нервной трубки. Эти плакоды инвагинируются и становятся ушными углублениями, а впоследствии погружаются в мезенхимальный конверт и становятся везикулярными структурами, известными как отоцисты. Эти билатеральные отоцисты со временем дифференцируются в мембранозные структуры лабиринта. Окружающая капсула осилфицируется вокруг лабиринтной мембраны между 16-й и 24-й неделей гестации, формируя костный лабиринт. Внутриутробный слух появляется за 2–3 мес до рождения, поскольку волосковые клетки и слуховая иннервация заканчиваются к 26–28-й неделям гестации.

25. Какие виды нарушений могут возникать вследствие аномального развития улитки? Какие режимы томографического исследования предпочтительны для выявления этих нарушений?

Мальформации внутреннего уха бывают ограниченными мембранозным лабиринтом и затрагивающими как костный, так и мембранозный лабиринт. Дисплазия мембранозного лабиринта может быть полной, ограниченной улиткой и мешочком перепончатого лабиринта или затрагивающей только основной завиток улитки. Мембранозная дисплазия является причиной более чем 90% врожденной глухоты, но может быть диагностирована лишь гистопатологически. И только 5–15% пациентов с врожденной глухотой имеют вовлеченность костной капсулы, которая может быть выявлена при томографии. Эти нарушения включают аплазию и гипоплазию улитки, неполное разделение улитки и общую полость. Наиболее серьезная аномалия — полная аплазия всего костного лабиринта (кохлеарного и вестибулярного). В табл. 31.1 представлены виды костных мальформаций. КТ высокого разрешения является предпочтительным методом диагностики комбинированных мальформаций костного и мембранозного лабиринтов.

Таблица 31.1. Костные мальформации внутреннего уха

Название	Локализация	Период гестации	Проявление
Аплазия улитки	Костная и мембранозная части улитки	5-я неделя	Имеются только преддверие и полукружные каналы
Гипоплазия улитки	Костная и мембранозная части улитки	6-я неделя	Гипоплазийно важная улитка, имеющая более одного завитка
Неполное разделение	Костная и мембранозная части улитки	7-я неделя	Улитка имеет 1,5 завитка с частично или полностью отсутствующей перегородкой
Общая полость	Весь костный и мембранозный лабиринт	4-я неделя	Улитка и преддверие образуют общее пространство овальной формы без внутренней архитектоники
Полная аплазия лабиринта	Весь костный и мембранозный лабиринт	Преимущественно 4-я неделя	Полное отсутствие структур внутреннего уха

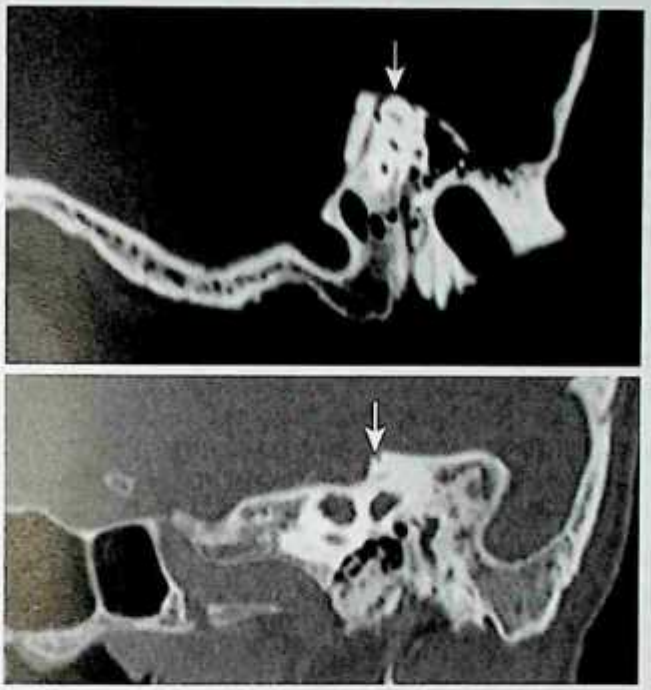

а

б

Рис. 31.4. Дегисценция верхнего полукружного канала. Компьютерно-томографический срез: *а* — в параллельной плоскости; *б* — в перпендикулярной плоскости. Стрелкой указана дегисценция правого верхнего полукружного канала. *Источник*: M. Elmali и соавт. (2013, p. e607)

26. Какое редкое нарушение полукружных каналов сочетается с аномалией височной кости? Какой метод томографии предпочтителен для диагностики?

Дегисценция верхнего полукружного канала характеризуется кондуктивной тугоухостью, прессорным или звуковым головокружением и аутофонией, возникающей вследствие отсутствия костной капсулы над верхним полукружным каналом. Точная причина остается неясной, но наличие дегисценции верхнего полукружного канала объясняют неполной оссификацией ушной капсулы и диагностируют при отсутствии какого-либо травматического повреждения в анамнезе. КТ высокого разрешения является методом выбора в диагностике дегисценции верхнего полукружного канала (рис. 31.4).

27. Какая лабиринтная структура относится к рудиментарному органу слуха? Какой электрофизиологический метод может быть применен для выявления этой акустической чувствительности?

Обнаружена функция мешочка перепончатого лабиринта как акустического рецептора на низкие частоты, не достигающие улитки. Была выявлена реакция в ответ на аудиторный стимул у людей. Предложена теория, объясняющая эту чувствительность у людей, а мешочек перепончатого лабиринта с остаточными возможностями акустической чувствительности отнесен к рудиментарным органам слуха. Для выявления этой остаточной возможности в клинике может быть использован электрофизиологический метод регистрации вестибулярных вызванных миогенных потенциалов (ВВМГ — vestibular-evoked myogenic potential, VEMP).

28. Опишите аудиторные проводящие пути от периферии к коре головного мозга.

После стимуляции волосковые клетки передают информацию через афферентные нейроны лицевого нерва к улитковым ядрам. Далее сигнал передается к верхнему оливарному комплексу, латеральной петле, нижним холмикам и медиальным коленчатым телам, далее — корковой аудиторной зоне. Аудиторный сигнал от каждого уха остается на своей стороне до уровня ядра верхней оливы, это место и является областью перекреста. Афферентные пути синапсов стапедиального рефлекса также находятся в верхнем оливарном комплексе и обусловливают возможность регистрации ответа билатерально.

29. Какой отдел коры головного мозга анализирует аудиторную информацию?

Анализ аудиторной информации происходит в коре височной доли мозга. Основная аудиторная корковая часть находится в извилине Гейля на верхней поверхности височной доли, рядом с сильвиевой бороздой. Эта область преимущественно отвечает за анализ и интеграцию аудиторной информации и в итоге за тонотопику. Высокие частоты представлены в медиальной области, низкие — в латеральной. Аудиторно ассоциированная (связанная) кора находится латерально от основных отделов, является частью зоны Вернике (Wernicke) и отвечает за восприятие речи.

Список литературы

Bekesy G.V. Experiments in Hearing. New York : McGraw-Hill, 1960.

Elmali M., Polat A.V., Kucuk H. et al. Semicircular canal dehiscence: frequency and distribution on temporal bone CT and its relationship with the clinical outcomes // Eur. J. Radiol. 2013. Vol. 82, N 10. P. e606–e609.

Flint P.W., Haughey B.H., Lund V.J. et al. Cummings Otolaryngology: Head & Neck Surgery. 5th ed. Philadelphia : Mosby, Elsevier, 2010.

Gorlin R.J., Toriello H.V., Cohen M.M. Hereditary Hearing Loss and Its Syndromes. New York : Oxford University Press, 1995.

Lalwani A.K. Current Diagnosis and Treatment in Otolaryngology: Head and Neck Surgery. 3rd ed. New York : McGraw Hill Companies Inc., 2012

Lee K.J. Essential Otolaryngology: Head and Neck Surgery. 8th ed. New York : McGraw-Hill, 2002.

Mallo M. Embryological and genetic aspects of middle ear development // Int. J. Dev. Biol. 1998. N 42. P. 11–22.

Pasha R. Otolaryngology Head and Neck Surgery: Clinical Reference Guide. San Diego : Singular, 2000.

СНИЖЕНИЕ СЛУХА И ОТОТОКСИЧНОСТЬ

Кристина Кабрера-Муффли

КЛЮЧЕВЫЕ МОМЕНТЫ

1. Обследуя пациента со сниженным слухом, обязательно проведите камертональное исследование [опыты Вебера (Weber) и Ринне (Rinne)], чтобы установить тип тугоухости. Если результаты расходятся с данными аудиометрии, обсудите состояние пациента с аудиологом.
2. При наличии у ребенка задержки речи обязательно проведите аудиометрическое исследование и тщательно обследуйте уши.
3. Прежде чем рекомендовать пациенту слуховой аппарат, проведите анализ клинического случая, истории болезни и рассмотрите результаты методов обследования. Должны быть исключены все возможные причины, кроме пресбиакузиса.
4. Наиболее известными ототоксичными препаратами являются аминогликозидные антибиотики, химиопрепараты на основе платины, петлевые диуретики и салицилаты.
5. Пациенту с длительно существующим секреторным средним отитом обязательно проведите назофарингоскопию для исключения опухолевой природы нарушения функционирования слуховой трубы.

Важно

1. Основные причины кондуктивной тугоухости:
   - серная пробка;
   - секреторный средний отит (часто в детском возрасте);
   - перфорация барабанной перепонки;
   - отосклероз.
2. Основные причины сенсоневральной тугоухости:
   - пресбиакузис;
   - шумовые воздействия;
   - наследственные факторы.
3. Лечение острой сенсоневральной тугоухости:
   - аудиометрическое подтверждение;
   - высокие дозы глюкокортикоидов энтерально или транстимпанально;
   - МР-обследование для исключения акустической невриномы.
4. Показания для КТ-исследования:
   - травма височной кости;
   - подозрение на холестеатому;
   - подозрение на опухоль (акустическая невринома, гломусная опухоль и т.д.);
   - детский возраст (особенно при наличии в анамнезе операций в области, близкой к глоточному устью слуховой трубы).
5. Наиболее частая рентгенологическая находка при сенсоневральной тугоухости в педиатрической практике — увеличенный водопровод преддверия.

ВОПРОСЫ

1. **Что такое сенсоневральная тугоухость?**
   Сенсоневральная тугоухость обусловлена неадекватным восприятием и анализом звука в концевом органе слуха — улиткой (*сенсорная*) или плохим проведением сигнала по VIII черепному нерву (*невральная*) к ЦНС. Функция улитки состоит в трансформации звуковой волны в электрический импульс, передающийся к аудиторным центрам мозга. При сенсоневральной тугоухости этот механизм нарушен.

2. **Что такое кондуктивная тугоухость?**
   Кондуктивная тугоухость обусловлена нарушением проведения звука к внутреннему уху. Причинами могут быть заболевания наружного слухового прохода, барабанной перепонки, цепи слуховых косточек и среднего уха. Максимальное снижение слуха при кондуктивной тугоухости составляет 60 дБ, если уровень снижения слуха превышает 50 дБ, то речь идет о нарушении цепи слуховых косточек.

3. **Что важно уточнить при сборе анамнеза у пациента со снижением слуха?**
   Для определения типа тугоухости важно спросить пациента о преимущественной стороне снижения слуха, латерализации, длительности заболевания и его прогрессировании, тяжести проявления на момент осмотра, наличии сопутствующих симптомов (оталгии, выделений, шума, головокружения и чувства наполненности в ухе), применении ототоксичных препаратов, черепно-мозговых травмах, семейном анамнезе тугоухости (для выявления генетических факторов), аутоиммунных заболеваниях и операциях на ухе в прошлом.

4. **Каков объем оториноларингологического обследования пациентов со снижением слуха?**
   Пациенту необходимо провести полный оториноларингологический осмотр с акцентом на отологическом и неврологическом статусах. Отиатрическая часть должна включать осмотр ушной раковины, наружного слухового прохода и барабанной перепонки среднего уха. Камертональные тесты (Ринне и Вебера) и пневматическая отоскопия также должны быть выполнены.

5. **Как отличить кондуктивную тугоухость от сенсоневральной тугоухости по аудиограмме?**
   Существует два способа дифференциальной диагностики сенсоневральной и кондуктивной тугоухости: по наличию костно-воздушного интервала на аудиограмме или по отклонениям на тимпанограмме. Костно-воздушный интервал (рис. 32.1) отмечается при кондуктивной или смешанной тугоухости (сенсоневральная и кондуктивная тугоухость) и обусловлен наличием разницы звуковосприятия по кости и по воздуху. При проведении исследования пациент с кондуктивной тугоухостью лучше слышит звуковой сигнал через кость, поскольку таким образом стимул минует область нарушенного звукопроведения через естественный путь в наружном или среднем ухе.
   При помощи тимпанометрии оценивают смещаемость барабанной перепонки. Избыточная подвижность (тип A_d) может указывать на разрыв цепи слуховых косточек, при сниженной подвижности (тип A_s) можно говорить об отосклерозе, и в обоих случаях речь идет о кондуктивной тугоухости. Плохая подвижность (тип B) может наблюдаться при перфорации барабанной перепонки или секреторном среднем отите.

6. **Каковы основные причины сенсоневральной тугоухости?**
   Наиболее частые причины: пресбиакузис, шумовые нагрузки (механизмы), взрывы, громкая музыка и наследственные. К более редким следует отнести акутравму, ото-

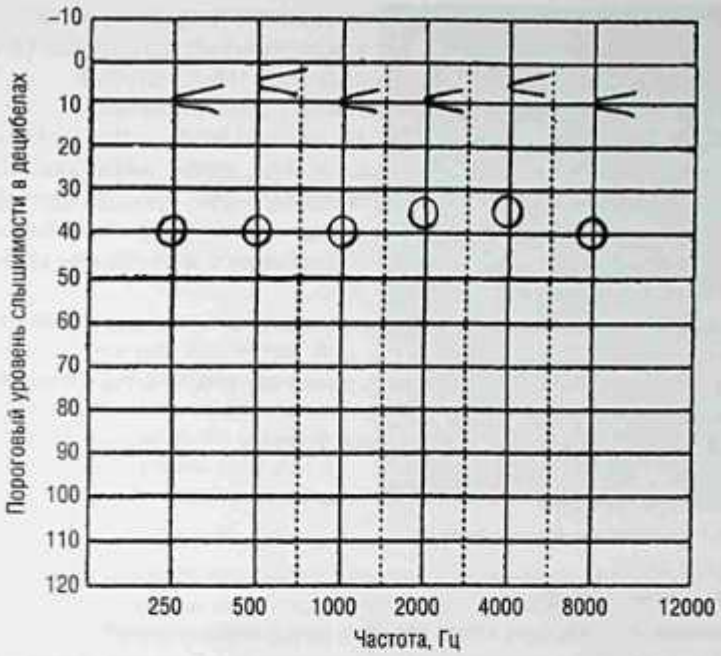

Рис. 32.1. На аудиограмме определяется костно-воздушный интервал. *Источник*: B.W. Jafek (2005)

токсичные воздействия, внезапную идиопатическую сенсоневральную тугоухость, аутоиммунное снижение слуха, болезнь Меньера, опухоли, инфекции (менингиты, вирусные лабиринтиты).

7. Что такое пресбиакузис?

Пресбиакузисом, или старческой тугоухостью, называют возрастное снижение слуха. Это наиболее частая причина снижения слуха у взрослых, и, следовательно, отмечается у подавляющего большинства взрослых со сниженным слухом. Пресбиакузис — это двустороннее, симметричное, медленно прогрессирующее снижение слуха на высокие частоты. Начинается в возрасте старше 60 лет, при этом точная причина остается неизвестной. Наиболее эффективным методом лечения является слухопротезирование.

8. Каковы диагностические стандарты слухового скрининга у новорожденных?

Правительство США на законодательном уровне требует проведения слухового скрининга у новорожденных, при этом в разных штатах правила могут варьировать. Наиболее часто используемый тест — отоакустическая эмиссия, позволяющая оценить ответ наружных волосковых клеток на акустический стимул. Другим распространенным тестом является оценка слуховой реакции ствола мозга (СРСМ — auditory brainstem response, ABR), при которой оценивается реакция слухового нерва и ЦНС на акустический стимул. Если при проведении указанных тестов выявляются нарушения, новорожденного необходимо обследовать более тщательно.

9. Как часто встречается наследственная тугоухость?

От одного до трех случаев на 1000 детей.

10. Каковы факторы риска, предрасполагающие к развитию тугоухости у детей?

Факторы риска, коррелирующие с наследственностью (по данным Объединенного комитета по детскому слуху — Joint Committee on Infant Hearing):

- семейный анамнез перманентного снижения слуха в детстве;
- внутриутробные инфекции [TORCH, toxoplasmosis, other infections, rubella, cytomegalovirus, herpes simplex — токсоплазмоз, другие инфекции (сифилис, парвовирус, ветряная оспа), краснуха, цитомегаловирус, простой герпес];
- заболевание, требующее проведения неонатальной реанимации более 48 ч;
- челюстно-лицевые аномалии развития, особенно с вовлечением ушной раковины и наружного слухового прохода;
- характерные признаки синдромов, при которых часто наблюдается снижение слуха.

Другие факторы, повышающие уровень риска снижения слуха (согласно литературным источникам):

- низкая масса тела при рождении (менее 1500 г);
- гипоксия;
- гипербилирубинемия;
- низкий уровень по шкале Апгар;
- травма головы;
- ототоксичные препараты.

11. Каковы основные возрастные этапы развития речи и слуха ребенка?

От 0 до 3 мес: пугается громких звуков, успокаивается, слыша знакомые голоса.
6 мес: реагирует на имя и может повторять звуки.
12 мес: произносит первые слова.
18 мес: может выполнять рекомендованные действия.
2 года: произносит 20 слов и более, составляет простые словосочетания (из двух слов).

12. В каких случаях сенсоневральной тугоухости показаны КТ- и МР-исследования?

В педиатрической практике КТ- и МР-исследования проводят, как правило, у пациентов с сенсоневральной тугоухостью, но в большинстве случае томограммы выглядят нормально. Наиболее частой находкой оказывается увеличенный водопровод преддверия. У взрослых МРТ внутреннего слухового прохода с контрастированием показана при асимметричной сенсоневральной или внезапной сенсоневральной тугоухости для выявления акустической невриномы (рис. 32.2) и других опухолей мостомозжечкового угла.

13. Какие медицинские препараты обладают ототоксичностью?

- Антибиотики (аминогликозиды и ванкомицин).
- Химические препараты (цисплатин).
- Петлевые диуретики (фуросемид, этакриновая кислота).
- НПВП и салицилаты (ацетилсалициловая кислота).

14. Каким образом ототоксичные препараты вызывают снижение слуха?

Аминогликозиды поражают как вестибулярные, так и улитковые волосковые клетки. Стрептомицин и гентамицин в большей степени повреждают вестибулярную функцию, чем слуховую, а неомицин и тобрамицин — наоборот. Ванкомицин потенцирует ототоксичный эффект аминогликозидов, но при этом сам не обладает ототоксичностью. Цисплатин повреждает наружные волосковые клетки. Петлевые диуретики повреждают сосудистую полоску (повышающую улитковый потенциал). НПВП и салицилаты наносят вред улитке только при назначении высоких доз. В случае отме-

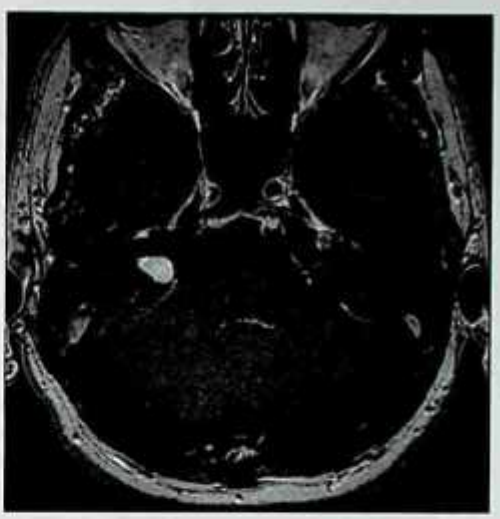

Рис. 32.2. Магнитно-резонансная томограмма; акустическая невринома. В Т1-взвешенном режиме на аксиальном срезе контрастируется акустическая невринома справа. *Источник:* с любезного разрешения Стивена Кэсса (Stephen Cass), доктора медицины, кафедра оториноларингологии Университета Колорадо

ны препаратов отрицательный эффект может быть обратим. Поскольку большинство ототоксичных препаратов выделяются почками, почечная недостаточность может косвенно усиливать ототоксичность.

15. Как проявляется ототоксичность?

Обычно первым симптомом является тиннитус (ушной шум), затем появляется чувство снижения слуха. Слух снижается симметрично, и в первую очередь в зоне высоких частот. В дальнейшем вовлекаются и более низкие частоты. Американская академия аудиологии (American Academy of Audiology) в этих случаях рекомендует проведение ототоксического аудиометрического протокола, включающего чистый тон и искаженную отоакустическую эмиссию (определенный тип отоакустической эмиссии) на ультравысоких частотах (8–20 кГц), поскольку ранние изменения могут быть выявлены только на частотах выше 8 кГц.

16. Какие причины сенсоневральной тугоухости устранимы?

К устранимой причине можно отнести только звуковую нагрузку. Частые причины, вызывающие снижение слуха: машины и автоматы на производстве, стрельба, громкая музыка и акутравма. Акустическая травма — это однократное воздействие очень громкого звука, вызывающее стойкое снижение слуха (например, взрыв). Профилактические меры направлены на исключение указанных выше факторов и использование шумозащитных средств.

17. Какие методы лечения доступны при сенсоневральной тугоухости?

Двустороннее снижение слуха по сенсоневральному типу различатся по степени тяжести, обычно лечится слухопротезированием. Тяжелая двусторонняя сенсоневральная тугоухость может быть устранена установкой кохлеарного импланта, конвертирующего звуковой сигнал в электрический импульс, стимулирующий непосредственно слуховой нерв. При односторонней сенсоневральной тугоухости может быть применен обычный слуховой аппарат, аппарат с контралатеральным направлением сигнала (contralateral routing of sound, CROS) или имплант костной проводимости. Слуховой аппарат CROS, устанавливаемый на хуже слышащее ухо, переводит звук в лучше слышащее. Имплант костной проводимости трансформирует звуковую

энергию в вибрационную. Имплантируемая часть устанавливается в череп хирургически, к ней в последующем пациент может сам подключать слуховой аппарат. Вибрация направляется по кости к лучше слышащему уху. В случае акустической невриномы слух может быть улучшен после хирургического удаления опухоли или лучевого лечения. При острой идиопатической сенсоневральной или аутоиммунной сенсоневральной тугоухости может оказать эффект глюкокортикоидная терапия.

18. Каковы причины внезапной сенсоневральной тугоухости?

Большинство случаев внезапной сенсоневральной тугоухости остаются идиопатическими, поскольку истинная причина заболевания не может быть установлена. Редко внезапная сенсоневральная тугоухость может быть симптомом акустической невриномы, поэтому во всех подобных случаях показана МРТ внутренних слуховых проходов. К другим редким причинам относятся сифилис, лаймская болезнь, сосудистые и аутоиммунные заболевания.

19. Как следует лечить внезапную сенсоневральную тугоухость?

Основой в лечении внезапной сенсоневральной тугоухости является глюкокортикоидная терапия. Обычно назначают энтерально преднизолон на 10–14 сут в максимальной суточной дозе 60 мг. Пациентам, которым не может быть назначена энтеральная форма (например, больным с сахарным диабетом или психическими нарушениями), следует применить транстимпанальные инъекции глюкокортикоидов. Эта процедура приводит к заполнению глюкокортикоидом барабанной полости и созданию высокой концентрации препарата вблизи внутреннего уха. Противовирусная терапия не показана.

20. Расскажите об аутоиммунной сенсоневральной тугоухости.

Аутоиммунная сенсоневральная тугоухость обычно двусторонняя и быстро прогрессирующая. Многих пациентов беспокоит громкий тиннитус. Общепринятая терапия состоит в назначении высоких доз глюкокортикоидов в максимальной дозе 60 мг на 4 нед. Если после прекращения терапии тугоухость рецидивирует, следует рассмотреть возможность назначения иммуносупрессивной терапии (метотрексата).

21. Какие виды травмы могут вызывать снижение слуха?

Акутравма возникает вследствие воздействия слишком громких звуков. Это может приводить к повышению порога звуковосприятия, как временному, так и перманентному. Баротравма обычно характеризуется болевым синдромом, вызванным повышением давления в барабанной полости, и в тяжелых случаях сопровождается разрывом барабанной перепонки. Изменение давления во внутреннем ухе — относительно редкая причина сенсоневральной тугоухости. И наконец, черепно-мозговая травма может приводить как к кондуктивной, так и к сенсоневральной тугоухости. Переломы височной кости с прохождением линии разлома через улитку приводят к сенсоневральной тугоухости, различные варианты повреждения цепи слуховых косточек и барабанной перепонки ведут к кондуктивной тугоухости. Контузионные травмы также могут вызывать снижение слуха, но подобные случаи наблюдаются значительно реже.

22. Каковы наиболее частые причины кондуктивной тугоухости?

Наиболее частые причины кондуктивной тугоухости: серная пробка, инородное тело в слуховом проходе, перфорация барабанной перепонки, жидкость в барабанной полости, нарушение подвижности цепи слуховых косточек (например, отосклероз).

23. Что такое отосклероз?

Отосклероз — это фиксация подножной пластинки стремени в овальном окне, вызванная нарушением регенерации кости в этой области. Отосклероз проявляется

одно- или двусторонним снижением слуха по кондуктивному типу с характерным зубцом Кархарта (Carhart) (добавочное снижение на 10–15 дБ по костной проводимости на 2 кГц). Во многих случаях отосклероз является наследственным заболеванием. Лечение может быть хирургическим (стапедопластика) и консервативным (слуховой аппарат).

24. На сколько снижается слух при разрыве цепи слуховых косточек?

В то время как степень снижения слуха при кондуктивной тугоухости различна, разрыв цепи слуховых косточек снижает слух более чем на 50 дБ. «Максимальное» кондуктивное снижение слуха составляет 60 дБ.

25. Что такое холестеатома?

Холестеатома — это скопление кератиновых масс в среднем ухе или наружном слуховом проходе. Если состояние не подвергнуть лечению, то продолжающийся рост холестеатом приводит к эрозии окружающих тканей, вызывая перфорацию барабанной перепонки, повреждение цепи слуховых косточек, формирование перилимфатической фистулы или дефекта крыши барабанной полости. Холестеатомы могут инфицироваться и сопровождаться отореей.

26. В каких случаях следует провести эндоскопический осмотр носоглотки у пациента с кондуктивной тугоухостью?

При односторонних серозных отитах длительностью более 3 мес и без предшествовавшего в анамнезе острого среднего отита необходимо провести эндоскопию носоглотки для выявления причины обструкции глоточного устья слуховой трубы. Во всех случаях серозного отита в сочетании с носовыми кровотечениями, головной болью, нарушениями зрения и увеличенными шейными лимфатическими узлами также необходимо провести эндоскопию носоглотки с целью исключения рака носоглотки.

27. В каких случаях кондуктивной тугоухости показано КТ-исследование?

КТ височных костей показано при кондуктивной тугоухости, возникшей на фоне черепно-мозговой травмы. Подозрение на холестеатому или другой объемный процесс в среднем ухе (гломусная опухоль) является показанием к КТ. В детской практике КТ-исследование должно применяться в предоперационном обследовании для выявления аномалий внутреннего уха, например увеличенного водопровода преддверия.

28. Какие хирургические методы лечения применяются при кондуктивной тугоухости?

Для устранения перфораций барабанной перепонки может быть выполнена тимпанопластика. При секреторных средних отитах может проводиться миринготомия с постановкой вентиляционных трубочек и без них. При отосклерозе эффективна стапедопластика, заключающаяся в замене стремечка протезом. В случае холестеатомы выполняют санирующие операции, например антромастоидотомию, необходимо удалить все эпидермальные массы и матрикс. Для реконструкции цепи слуховых косточек применяются различные протезы.

29. Каковы показания для постановки вентиляционных тимпанотомических шунтов в детской практике?

С 2013 г. стандарты лечения подразумевают постановку вентиляционных шунтов в барабанную перепонку детям при наличии двусторонних секреторных отитов в течение 3 мес и более и при наличии доказанного снижения слуха, вестибулярных нарушений, дискомфорта в ухе и риска задержки речевого развития. Постановка шунтов показана также при рецидивирующих острых отитах с сохраняющимися симптомами секреторного очага в период ремиссии.

30. Что такое дегисценция полукружного канала и как она приводит к снижению слуха?

Это состояние, также именуемое лабиринтной фистулой, может приводить к кондуктивному снижению слуха вследствие появления третьего окна во внутреннее ухо. (Первые два — овальное и круглое.) Чаще всего дефект кости выявляется вдоль верхнего полукружного канала, вблизи твердой мозговой оболочки. Кондуктивное снижение слуха обусловлено потерей части звуковой энергии через фистулу. При наличии фистулы часто определяются положительные симптомы Туллио (Tullio) (головокружение и нистагм в ответ на громкие звуки) и Хеннеберта (Hennebert) (головокружение и нистагм после пробы Вальсальвы или пневматической отоскопии).

Список литературы

Ashad S., Bojrab D.I., Burgio D.L. et al. Otology and neurotology. In Pasha R., editor: Otolaryngology Head and Neck Surgery: Clinical Reference Guide. San Diego : Plural Publishing, 2006. P. 295–390.

Brockenbrough J.M., Rybak L.P., Matz G.J. Ototoxicity / by edited Bailey B. Head and Neck Surgery: Otolaryngology. Philadelphia, 2001. P. 1893–1899.

Durrant J.D., Campbell K., Fausti S. et al. Ototoxicity Monitoring. Washington : American Academy of Audiology, 2009.

Jafek B.W. ENT Secrets. 3rd ed. Philadelphia : Mosby, 2005.

Joint Committee on Infant Hearing; American Academy of Audiology: American Academy of Pediatrics; American Speech-Language-Hearing Association; Directors of Speech and Hearing Programs in State Health and Welfare Agencies: Year 2000 position statement: principles and guidelines for early hearing detection and intervention programs // Pediatrics. 2000. Vol. 106, N 4. P. 798–817.

Noise: American Speech-Language-Hearing Association, 2014. URL: http://www.asha.org/public/hearing/Noise (date of access: 13.04.2015).

Rosenfeld R.M., Schwartz S.R., Pynnonen M.A. et al. Clinical practice guideline: tympanostomy tubes in children // Otolaryngol. Head and Neck Surg. 2013. Vol. 149. Suppl. 1. P. S1–S35.

Ryan A.F., Harris J.P., Keithley E.M. Immune-mediated hearing loss: basic mechanisms and options for therapy // Acta Otolaryngol. 2002. Suppl. 548. P. 38–43.

Stachler R.J., Chandrasekhar S.S., Archer S.M. et al. Clinical practice guideline: sudden hearing loss // Otolaryngol. Head and Neck Surg. 2012. Vol. 146. Suppl. 3. P. S1–S35.

ОЦЕНКА СЛУХОВОЙ ФУНКЦИИ

Сандра Абботт Габбард, Стейси Клейкомб, Кристин Улер

КЛЮЧЕВЫЕ МОМЕНТЫ

1. Существует два основных типа снижения слуха: кондуктивный и сенсоневральный. Возможна также смешанная форма.
2. Разборчивость речи оценивают при помощи дискриминационных тестов.
3. CPCM говорит о прохождении слухового сигнала к коре головного мозга.

Важно

1. Измерения интенсивности звука производятся в децибелах по логарифмической шкале.
2. Уровень порога звука соответствует уровню порога кондуктивного звуковосприятия на речевых частотах (500, 1000, 2000 Гц).
3. Маскировка — это одномоментная подача звука в необследуемое ухо (для его «маскировки»), в то время как основной стимул подается в обследуемое.
4. Тест Штенгера (Stenger) позволяет выявить симуляцию односторонней тугоухости с разницей менее 20 дБ между ушами. К лучше слышащему уху подается тон в 10 дБ над порогом, в то время как в хуже слышащее ухо подается тон на 10 дБ ниже порога. Пациент должен услышать тон, если тугоухость реально существует, а симулянт не отреагирует на сигнал, и в этом случае тест расценивается как положительный тест Штенгера.

ВОПРОСЫ

1. О чем следует спросить у пациента со снижением слуха?

В первую очередь необходимо тщательно проанализировать в деталях историю проблемы. Дебют заболевания, его прогрессирование, вовлеченность уха и/или ушей, факторы, улучшающие и ухудшающие проявление, а также связанные с заболеванием симптомы. Обратите внимание на наличие тиннитуса (шума в ухе), головокружения, чувства заложенности в ухе или боли. Необходимо выяснить семейный, медицинский и социальный анамнезы, наличие шумовых воздействий и других факторов риска. Пациента следует спросить о временных и постоянных расстройствах, связанных с функционированием других черепных нервов. Недавние травмы различного характера (тупые и проникающие) могут приводить к снижению слуха.

2. Опишите два основных типа снижения слуха. Чем они отличаются?

Кондуктивная тугоухость возникает вследствие каких-либо нарушений в проведении звука от наружного уха к овальному окну. Анатомически этот путь включает наружный слуховой проход, барабанную перепонку и цепь слуховых косточек. Этот тип тугоухости возможен при серной пробке, перфорации барабанной перепонки, инородном теле, среднем отите и отосклерозе. Кондуктивная тугоухость чаще может быть устранена консервативными или хирургическими методами.

Сенсоневральная тугоухость возникает вследствие нарушений «ниже» овального окна. Эти нарушения могут затрагивать сенсорные клетки улитки или нервные волокна

VIII пары черепных нервов. Одним из примеров сенсоневральной тугоухости является пресбиакузис, или возрастное снижение слуха. Причиной могут быть опухоли VIII пары черепных нервов. Сенсоневральное снижение слуха, как правило, постоянно и не корригируется медикаментозно. Эффективны для этих пациентов слуховые аппараты. Могут наблюдаться и смешанные формы тугоухости (например, при хроническом среднем отите с сопутствующим повреждением улитки) (рис. 33.1).

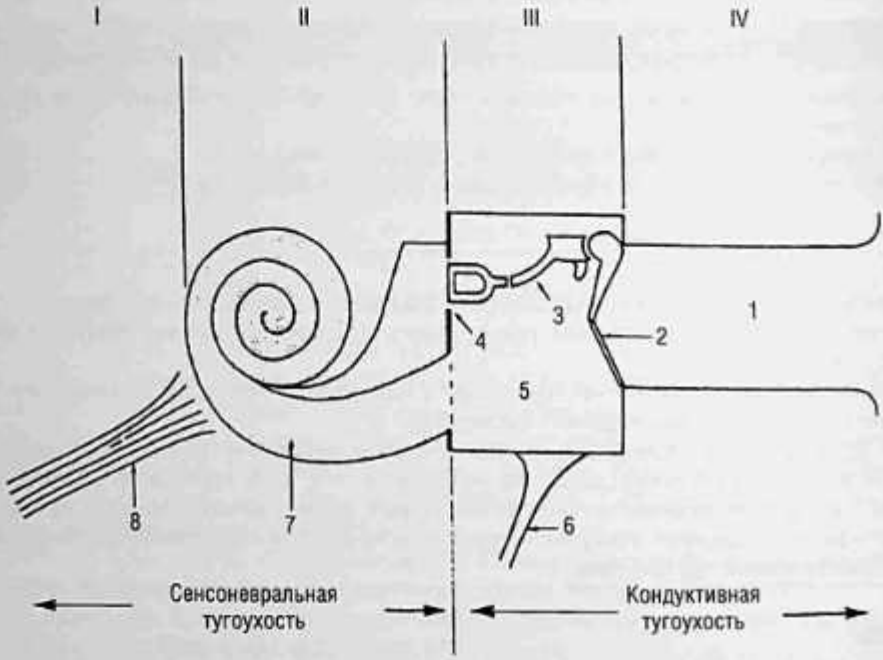

Рис. 33.1. Кондуктивная и сенсоневральная тугоухость. Примеры: I — улитковый нерв и связи; II — внутреннее ухо (улитка); III — среднее ухо; IV — наружное ухо: 1 — серная пробка, воспаление, блокирующее просвет слухового прохода; 2 — перфорация барабанной перепонки; 3 — разрушенные или фиксированные слуховые косточки; 4 — неподвижность стремени при отосклерозе; 5 — средний отит; 6 — блок слуховой трубы; 7 — сенсорный пресбиакузис; инфекции (свинка); шумовые повреждения; 8 — невральный пресбиакузис, акустические опухоли. *Источник*: с разрешения B.H. Coleman (1992, p. 106)

3. Что такое камертональный опыт Вебера? Как его выполняют и интерпретируют?

Опыт Вебера не является прямым способом оценки слуха, но проводится с целью определения типа тугоухости. Во время этого опыта звучащий камертон устанавливают ножкой на середину свода черепа пациента. Обычно используют камертоны с частотами 512 и 1025 Гц (герц — частота, отражающая циклы в секунду). Сначала у пациента спрашивают, слышит ли он звук, а затем — в каком ухе камертон звучит громче. При кондуктивной тугоухости камертон громче звучит в хуже слышащем или больном ухе. При сенсоневральной тугоухости пациент слышит звук более громко в лучше слышащем или здоровом ухе. Пациент с нормальным слухом или симметричным снижением на оба уха воспринимает звук по средней линии.

4. Что такое камертональный опыт Ринне? Как его проводят?

Опыт Ринне также проводят для дифференциальной диагностики кондуктивной или сенсоневральной тугоухости. Тест выполняют попеременным поднесением звучащих

браншей камертона к слуховому проходу и постановкой ножки на сосцевидный отросток. Пациента спрашивают, где камертон звучит лучше, на сосцевидном отростке или по воздуху. У пациента с нормальным слухом и состоянием среднего уха камертон лучше звучит возле слухового прохода или одинаково в обоих положениях. Тест так же воспринимается и при сенсоневральной тугоухости. При кондуктивной тугоухости звук громче звучит с сосцевидного отростка (отрицательный опыт Ринне — костная проводимость лучше воздушной). Отрицательный опыт отмечается при снижении слуха около 25 дБ.

5. Опишите камертональный опыт Швабаха (Schwabach)?

Опыт Швабаха состоит в сравнении слуха пациента с нормально слышащим человеком (исследователем), но не заменяет аудиометрического обследования. Основание звучащего камертона помещают на сосцевидный отросток пациента. Когда колебания затухают и пациент перестает воспринимать звук, исследователь быстро переносит ножку камертона на свой сосцевидный отросток. Если исследователь слышит звук, тест говорит о наличии у пациента сенсоневральной тугоухости. Тест называют «укороченным», отражая, таким образом, слуховой статус пациента. Естественно, тест подразумевает наличие у исследователя (врача) нормального слуха.

6. Зачем проводят камертональные тесты?

Камертональные тесты проводят для предварительной оценки слуха и возможного типа снижения (кондуктивного и сенсоневрального). Пробы дают ориентировочную информацию о наличии и уровне снижения слуха, которая должна быть дополнена в дальнейшем полным аудиологическим обследованием. Следует отметить, что пробы исключительно полезны, когда невозможно провести полное аудиологическое обследование (например, пациентов после травм или операций в реанимационном отделении) или если отсутствует аудиометр.

7. Каков частотный диапазон нормального слуха?

Человеческое ухо воспринимает звуки в частотном диапазоне от 20 до 20 000 Гц. Однако обычный человек слышит частоты между 200 и 10 000 Гц. Речевой частотный спектр составляет от 400 до 5000 Гц, а аудиологическое тестирование проводится от 250 до 8000 Гц.

8. Что такое децибел?

Децибел — это оценочная единица, выраженная в логарифмах. Для измерения звуков и слуха существует несколько шкал, которые необходимо референтно оценивать прежде, чем измерять уровень в децибелах. Например, слух измеряется по биологической шкале в децибелах уровня слуха (dB HL), в то время как звуки окружающей среды измеряются по физической шкале в децибелах звукового давления (dB SPL). Здоровое ухо не одинаково воспринимает разные частоты; средние частоты лучше слышны, чем высокие и низкие. Нормальный слух отмечается на 125 Гц при 45 дБ, на 1000 Гц около 7 дБ и на 6000 Гц около 16 дБ по шкале звукового давления. Референтный уровень 0 дБ по шкале уровня слуха представляет нормальный слух вдоль всего частотного спектра.

9. Что такое аудиограмма?

Аудиограмму выстраивают на основании измерения слуха пациента и сравнении с «нормальным» уровнем (рис. 33.2). Это графическое изображение аудиторных пороговых ответов, получаемых от пациента, тестируемого стимулами чистого тона (табл. 33.1). Параметры аудиограммы — *частота*, которая измеряется количеством

колебаний в секунду (Гц), и *интенсивность*, измеряемая в децибелах (дБ) по шкале уровня слуха. Типичную аудиограмму выстраивают достижением слуховых порогов для простых частотных звуков на 250, 500, 1000, 2000, 4000 и 8000 Гц; первичные речевые пороги — 500, 1000 и 2000 Гц. Интероктавы 3 и 6 кГц обычно тоже оцениваются.

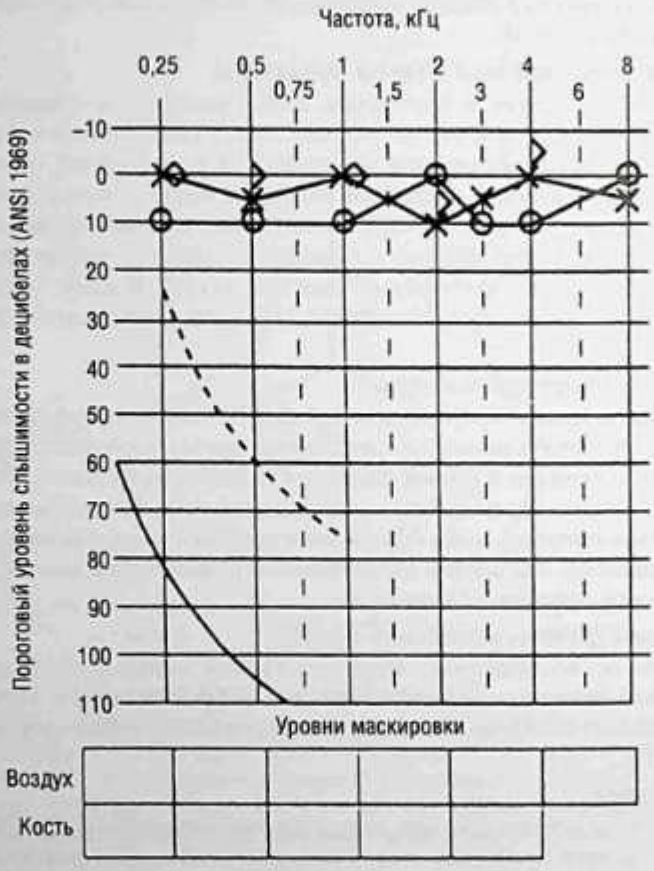

Рис. 33.2. Нормальная аудиограмма. *Источник*: с разрешения K.J. Lee (1995, p. 37)

Таблица 33.1. Символы, часто используемые при аудиометрии

Левое ухо	Описание	Правое ухо
X	Немаскированная воздушная проводимость	O
□	Маскированная воздушная проводимость	Δ
>	Немаскированная проводимость	<
]	Маскированная костная проводимость	[
↘	Нет ответа	↙

10. Что такое нормальный слух?

Нормальный слух взрослого человека находится на уровне от 0 до 20 дБ по шкале уровня слуха. Измерение слуха базируется на пороговых ответах; пороги определяются как точки, в которых пациент воспринимает звук в 50% случаев. Пациенты со сниженным слухом имеют аудиограммы с худшими порогами (выше уровень в децибелах) на вовлеченных частотах. Речь обычно идет об уровне >20 дБ (табл. 33.2).

Таблица 33.2. Пороги слуха

Частота, дБ	Описание
<20	Нормальный слух
20–40	Легкая степень тугоухости
40–60	Средняя степень тугоухости
60–80	Тяжелая степень тугоухости
>80	Глубокая или глухота

11. Что такое уровень речевых частот?

Уровень речевых частот оценивают для определения способности пациента слышать в диапазоне речевых частот. Значения выбраны на среднем уровне порогов кондуктивного порогового слуха на 500, 1000 и 2000 Гц. Для пациентов с резко нисходящей потерей слуха обычно используются значения Флетчера (Fletcher), являющиеся средним значением двух лучших порогов, оцениваемых при определении уровня речевых частот.

12. Что имеет в виду аудиолог, говоря, что для оценки степени снижения слуха нужна маскировка?

Громкие звуки, подаваемые в обследуемое ухо, проходят через кости черепа и воспринимаются противоположным, необследуемым ухом. Этот феномен называют *переслушиванием*, и он может искажать результаты обследования. Именно поэтому необследуемое ухо дополнительно должно быть «выключено» при тестировании. Звук по воздушной проводимости может переслушиваться при разнице как минимум 40 дБ между воздушной проводимостью тестируемого уха и костной — нетестируемого. Эти показатели в значительной степени варьируют в зависимости от размера черепа и типа датчика. При использовании наушников переслушивание возникает на относительно низких уровнях (40–60 дБ), внутриушных наушников — 70–90 дБ. Звуки костной проводимости могут переслушиваться при 0 дБ разницы в порогах костной проводимости между ушами. *Маскировка* проводится одновременно подачей шума в необследуемое ухо и полезного сигнала в тестируемое. Это позволяет исключить перекрестное восприятие звука противоположным обследуемому ухом.

13. Как аудиолог выявляет дефицит слуха по воздушной и костной проводимостям?

При измерении порогов слуха по костной и воздушной проводимостям звук подается в уши через головные и внутрипроходные наушники. Если при тестировании воздушной проводимости выявлено снижение слуха, необходимо провести и тестирование порогов костной проводимости. Костная проводимость тестируется при помощи вибрирующего устройства (костного телефона), помещенного позади ушной раковины на сосцевидный отросток. Костный телефон передает звук к внутреннему уху, минуя среднее ухо. Пациенты с сенсоневральной тугоухостью имеют равные пороги

слуха по кости и по воздуху. Пациенты с кондуктивной тугоухостью имеют нормальные показатели функции улитки, проявляющиеся нормальными показателями порогов слуха по кости, плохие показатели порогов — по воздуху.

14. На что вы обратите внимание при оценке аудиограммы, чтобы сделать вывод о типе снижения слуха (сенсоневральная или кондуктивная)?

Обратите внимание на *костно-воздушный интервал*, который представляет собой разницу слуха в децибелах при оценке порогов с использованием наушников (по воздуху) и костных телефонов (по кости). Значительный костно-воздушный интервал говорит о кондуктивном снижении слуха (рис. 33.3). Поскольку пациент лучше слышит через кость, чем через наушники, по звуку и возникает разница в результатах двух тестов. При нормальном слухе пороги слуха по кости и по воздуху практически одинаковы (разница ≤10 дБ). При кондуктивной тугоухости (рис. 33.4) отмечается разница между лучшими порогами по кости и худшими — по воздуху (>10 дБ). Кондуктивное снижение слуха приводит к разрыву (костно-воздушный интервал) между нормальным и более низким порогом воздушной проводимости.

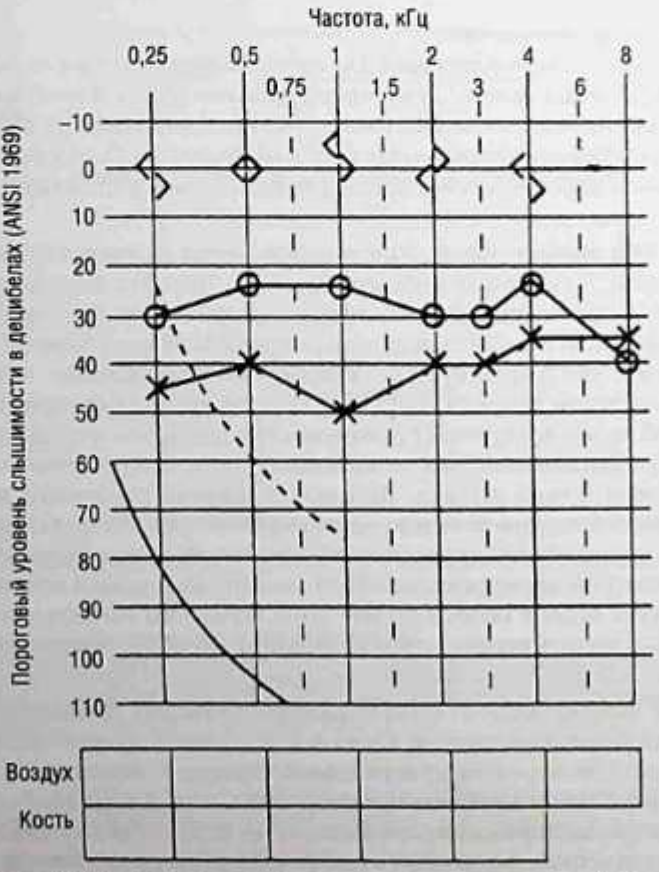

Рис. 33.3. Костно-воздушный интервал при кондуктивном снижении слуха. *Источник*: с разрешения K.J. Lee (1995, p. 37)

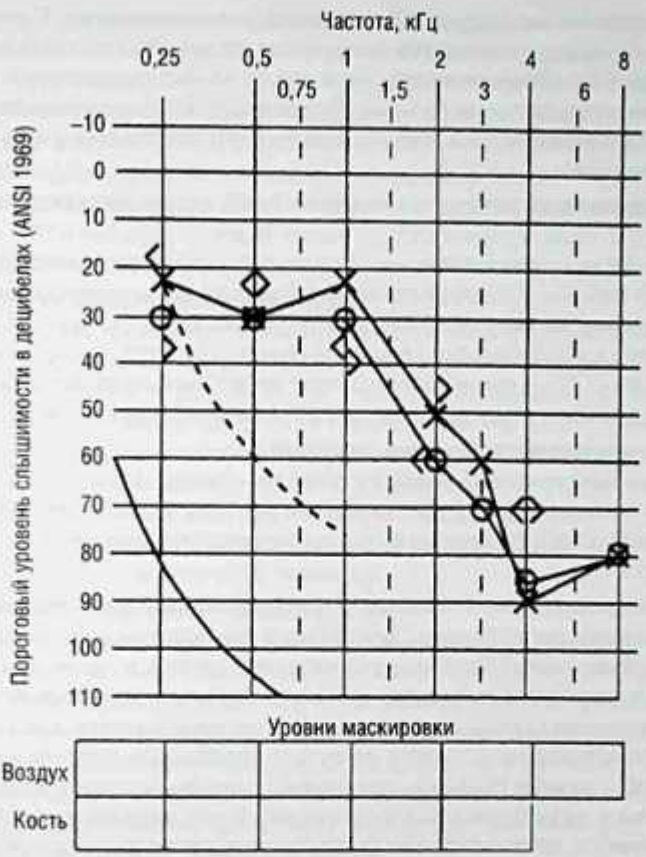

Рис. 33.4. Аудиограмма при сенсоневральном снижении слуха. *Источник*: с разрешения K.J. Lee (1995, p. 38)

15. Что такое определение речевого порога?

Этот тест проводят для подтверждения результатов уровня речевых частот. Пациенту предлагают специальный набор двусложных слов, известных как спондеи, которые подаются с убывающей интенсивностью. Спондеи — двусложные слова — произносят с одинаковым ударением и выразительностью: например, oatmeal, popcorn, shipwreck. Определение речевого порога позволяет выяснить наименьшую интенсивность, при которой пациент узнает 50% представленных слов. Данный тест обычно должен проводиться около ±7 дБ от трехчастотного уровня порогов слуха для пациентов с резко нисходящей тугоухостью на уровне Флетчера.

16. Опишите тест определения разборчивости речи.

Цель определения разборчивости речи состоит в определении уровня громкости, при котором обследуемый слышит речь лучше всего. Стандартный набор односложных слов подается с интенсивностью около 40 дБ над речевым порогом или в наиболее комфортном режиме слуха. Пациент повторяет каждое слово, а уровень определяется в процентах правильных ответов. Хорошая и отличная разборчивость находится на уровне 80–100%, однако результаты в значительной степени зависят от набора слов и методики тестирования. Записываемые стимулы должны быть хорошо

воспроизводимы и внятны от исследования к исследованию. При использовании таблицы из 25 слов, что является стандартом, результаты от теста к тесту могут варьировать до 40%. Разборчивость речи также может оцениваться произнесением слов на фоне дополнительного шума. Эта методика используется для оценки функциональных возможностей слуха со слуховым аппаратом и без него, а также кохлеарных имплантов.

17. Что нужно делать, если результаты камертональных тестов расходятся с данными аудиограммы?

Действия зависят от ряда факторов. Все ли в порядке с техническими параметрами аудиометра? Работают ли оба наушника? Часто ли исследователь пользуется камертонами? Хорошо ли исследователь знает анатомию уха? Понял ли пациент, что от него требуется в процессе обследования? Имеется ли у пациента заинтересованность в исследовании? По возможности оцените ранее выполненные аудиограммы, сравните их. В конечном счете разночтения должны быть разрешены.

18. Что такое динамический акустический иммитанс?

Определение иммитанса не является слуховым тестом, но позволяет оценить статус аудиторной системы. Набор тестов обычно включает тимпанометрию (определение сопротивления структур среднего уха) и контраипсилатеральные измерения акустического рефлекса.

19. Как можно объективизировать показатели подвижности барабанной перепонки?

Тимпанометрию можно назвать электронной пневматической отоскопией. *Тимпанометрия* — объективный тест измерения подвижности и податливости барабанной перепонки и структур среднего уха. Замкнутое пространство формируется между датчиком и наружным слуховым проходом. В этом пространстве через датчик меняется давление, влияющее на слуховой проход и барабанную перепонку. На основании исследования строятся графики, именуемые *тимпанограммами*. Комплаенс барабанной перепонки максимален, когда давление по обе стороны перепонки одинаково. Пик давления на тимпанограмме соответствует давлению в среднем ухе пациента. Уровень нормального давления в среднем ухе составляет 0–150 мм вод.ст. и говорит о нормальной функции слуховой трубы. Давление в среднем ухе ниже 150 мм вод.ст. свидетельствует о плохой функции слуховой трубы.

20. В истории болезни пациентки сказано, что при прошлом визите у нее была тимпанограмма типа B. Что это означает?

Имеется пять основных типов тимпанограмм (табл. 33.3).

Таблица 33.3. Типы тимпанограмм

Тип	Описание
A	Нормальная функция среднего уха
A_s	Барабанная перепонка «жестче», чем в норме (плохая подвижность) при нормальном давлении в среднем ухе (отосклероз)
A_d	Барабанная перепонка более подвижна, чем в норме (повышенная подвижность) при нормальном давлении в среднем ухе (разрыв цепи слуховых косточек)
B	Известна как «плоская» тимпанограмма, без пиков давления; указывает на отсутствие подвижности барабанной перепонки (секреторный средний отит или перфорация перепонки)
C	Тимпанограмма показывает отрицательные значения давления (<–150 мм вод.ст.), указывая на плохую функцию слуховой трубы

21. Как определить, с чем связан тип тимпанограммы В (с жидкостью или перфорацией)?

Обратите внимание на объем слухового прохода, обычно указанный рядом с тимпанограммой. Этот тест проводится одновременно с измерением иммитанса, датчик определяет объем герметичного пространства латерально. Показатель представлен в кубических сантиметрах ($см^3$). При целой барабанной перепонке этот объем соответствует слуховому проходу. Если перепонка перфорирована, объем резко возрастает, включая полости среднего уха. Вентиляционные трубки также являются вариантом перфорации. У детей нормальный объем барабанной полости соответствует 0,5–1,0 $см^3$, у взрослых — до 3 $см^3$.

22. В чем заключается функция стременной мышцы?

Стременная мышца крепится к задней ножке стремени и сокращается рефлекторно при воздействии громкого звука. Мышцы сокращаются синхронно с двух сторон даже при одностороннем раздражении. Стременная мышца выполняет функцию определенной защиты внутреннего уха от воздействия чрезмерно громких повреждающих звуков. Акустический рефлекс обеспечивает мгновенное придание цепи слуховых косточек большей жесткости с повышением сопротивления и уменьшением подвижности всей системы и барабанной перепонки. Тестирование сократительной способности стременной мышцы относится к акустическому рефлексу и является важной частью иммитансного обследования.

23. Опишите проводящие пути акустического рефлекса.

Акустический рефлекс имеет ипси- и контралатеральные проводящие пути. Большинство нейронов проходят по ипсилатеральному пути. Ипсилатеральный путь начинается в улитке, проходит через VIII нерв, улитковые ядра, трапециевидное тело, верхний оливарный комплекс и двигательное ядро лицевого нерва к ипсилатеральной стременной мышце. Контралатеральный путь пересекает ствол мозга в верхнем оливарном комплексе, проходит в противоположном улитковом ядре, трапециевидном теле, противоположном оливарном комплексе, двигательном ядре лицевого нерва и противоположной стременной мышце.

24. Как измеряется акустический рефлекс?

Измерение акустического рефлекса относится к иммитансным методам. Изменение податливости среднего уха, вызванное сокращением при стапедиальном рефлексе в ответ на громкий звук, временно блокирует ухо от громких акустических стимулов. Ипсилатеральный рефлекс измеряется стимулом из внутриушного зонда. Контралатеральный рефлекс измеряется при стимуляции противоположного уха. Измерение акустического рефлекса — ценная методика, позволяющая оценить сохранность проводниковых нервных путей. Метод также используется при выявлении опухолей слухового нерва, повреждения сенсорных клеток улитки, повышенной восприимчивости громких звуков при сенсоневральной тугоухости.

25. Что такое слуховая реакция ствола мозга?

Слуховая реакция ствола мозга (auditory brain stem response, ABR) — это объективный физиологический метод оценки аудиторной невральной функции. Вызванные потенциалы помогают проанализировать аудиологическое и невральное функционирование ствола мозга пациента. Запись СРСМ осуществляется при подаче щелчков и частотно специфичных сигналов, исключая поведенческое влияние у новорожденных и детей младшего возраста или у взрослых, неспособных давать адекватные ответы. При снижении амплитуды стимулов пики волны постепенно угасают. При наличии опухолей VIII пары черепных нервов, внутреннего слухового прохода

и мостомозжечкового угла волновые колебания часто приобретают аномальную форму. Качественное исследование должно выполняться либо в условиях сна, либо в спокойном расслабленном состоянии пациента. Тест проводят при помощи электродов, размещенных на коже головы и улавливающих минутную энцефалографическую активность, возникающую при прохождении звука через аудиторные проводящие пути. Серию щелчков или тонов подают пациенту с наушников. При стимуляции уха акустическим сигналом возникает серия вызванных небольших электрических возмущений (потенциалов) вдоль всех периферических и центральных аудиторных проводящих путей. Эта минутная электрическая активность регистрируется электродами, усиливается и обрабатывается компьютером.

Электрическая активность выражается в волновом графике с пятью латентноспецифичными пиками. Латентность каждого волнового пика соотносится с определенным местом аудиторных нервных путей, то есть каждый пик представляет одну анатомическую структуру аудиторного пути. Опухоль замедляет прохождение сигнала по нервной цепи и задерживает волну в месте поражения.

26. Как интерпретировать результаты исследования CPCM?

Мнемоническая аббревиатура E COLI поможет запомнить, какая структура соотносится с каждым пиком волны.

Волна I (Eight nerve action potential) — потенциал VIII нерва.
Волна II (Cochlear nucleus) — ядро улитки.
Волна III [Olivary complex (Superior)] — верхний оливарный комплекс.
Волна IV (Lateral Lemniscus) — латеральная петля.
Волна V (Inferior colliculus) — нижнее коленце.

Аудиолог изучает волновые графики, а затем сравнивает их с клинически нормальными. Тип, уровень и конфигурация снижения слуха могут быть оценены при проведении CPCM-исследования. К тому же CPCM является «золотым стандартом» диагностики аудиторной нейропатии — редкого расстройства, выявляемого по наличию микрофонного потенциала улитки (функции наружных волосковых клеток) при отсутствии волны I.

27. Что такое компьютерная аудиометрия (auditory steady state response, ASSR)?

Тест компьютерной аудиометрии регистрирует вызванные потенциалы для объективной оценки слуховых порогов. В отличие от CPCM, при которой оценивается только средне- и высокочастотная область, компьютерную аудиометрию проводят частотноспецифическими тональными стимулами. Она позволяет прояснить, соответствует ли аудиторному сигналу неврологическая интеграция, имеется ли фазовое соответствие стимулу. Поскольку при компьютерной аудиометрии используются стимулы чистого тона, интенсивность может быть громче, чем при традиционной CPCM, что очень важно при дифференциальной диагностике тяжелой и глубокой тугоухости. Метод не может использоваться для оценки неврологической функции.

28. Что такое отоакустическая эмиссия (otoacoustic emissions, OAE)?

Отоакустическая эмиссия — метод, позволяющий оценить функцию наружных волосковых клеток улитки. Вызванная отоакустическая эмиссия — это низкоуровневые звуки, продуцируемые улиткой в ответ на акустическую стимуляцию. Кратковременная отоакустическая эмиссия и искаженная отоакустическая эмиссия — два ответных вида отоакустической эмиссии, используемые в клинической практике. Отоакустическая эмиссия присутствует у пациентов с аудиторной нейропатией, поскольку не измеряет невральную функцию.

29. Что такое псевдогипоакузис (также известный как неорганическое снижение слуха)?

Целый ряд факторов могут приводить к ощущению снижения слуха (при отсутствии такового) или усилению имеющейся тугоухости. Несколько выходя за рамки этой главы, следует отметить возможность финансовой заинтересованности пациента в симуляции или аггравации тугоухости или каких-либо физиологических причин. Для выявления псевдогипоакузиса необходимо провести ряд исследований, выходящих за рамки обычной аудиометрии. Прежде всего следует базироваться на принципе перекрестной проверки (Jenger J. et al., 1976), при этом все компоненты аудиограммы должны быть логичны и точны. Должны согласовываться тесты уровня речевых частот, определения речевого порога, и должна быть повторяемость результатов от теста к тесту в динамике. При наличии у пациента односторонней тугоухости аудиолог должен помнить о возможности переслушивания, означающего, что при усилении стимула в хуже слышащем ухе до определенного уровня громкости (40–70 дБ в зависимости от частоты и свойств трансдьюсера воздушной проводимости) звуковая волна распространяется в лучше слышащее ухо и пациент начинает отвечать. Пациент, симулирующий одностороннюю тугоухость, не будет отвечать даже при абсолютно здоровом противоположном ухе. То же касается и костной проводимости: при подаче звука с «хуже слышащего» уха пациент вряд ли станет отвечать. Другим способом выявления симуляции односторонней тугоухости является тест Штенгера. Этот тест можно проводить, если разница слуха между ушами составляет как минимум 20 дБ. Исследование выполняется на любой частоте, где разница составляет ≥20 дБ. Тон в 10 дБ над порогом подается в лучше слышащее ухо одновременно с тонами в 10 дБ ниже порога в хуже слышащее ухо. При реально существующей тугоухости пациент должен отвечать. При неорганическом снижении слуха пациент не будет отвечать, что расценивается как положительный тест Штенгера. Дополнительные исследования (СРСМ и отоакустическая эмиссия) могут существенно помочь при дифференциальной диагностике истинного и ложного снижения слуха.

ОБСУЖДЕНИЕ

30. В каких случаях врач первичного звена должен обратить внимание на жалобы пациента на снижение слуха?

Во всех! Каждый пациент, жалующийся на затруднение восприятия речи, должен быть тщательно обследован. Пациентам с кондуктивной тугоухостью часто можно помочь консервативными или хирургическими методами. При сенсоневральной тугоухости необходимо провести подробное обследование и при наличии показаний рекомендовать слухопротезирование. При внезапной потере слуха, травме, инфекционных заболеваниях, сопряженных с тугоухостью, асимметричном снижении слуха, кроме аудиологического, следует провести оториноларингологическое обследование. Такие симптомы, как тиннитус (шум в ухе), ощущение заложенности носа или полноты в ухе, системное головокружение, выделения из уха, требуют оториноларингологического осмотра.

Список литературы

Brown D.K., Dort J.C. Auditory neuropathy: when test results conflict // J. Otolaryngol. 2001. N 30. P. 46–51.

Coleman B.H. Diseases of the Nose. Throat & ear & Head & Neck. Edinburgh : Churchill Livingstore, 1992. P. 106.

Griffiths T.D. Central auditory pathologies // Br. Med. Bull. 2002. N 63. P. 107–120.
Lee K.J. Essential Otolarygology: Head & Neck Surgery. 5th ed. Norwalk : Appleton & Lange, 1995.
Jerger J., Hayes D. The cross-check principle in pediatric audiometry // Arc. Otolaryngol. 1996. N 102. P. 614–620.
Johnson K.C. Audiologic assessment of children with suspected hearing loss // Otol. Clin. North Am. 2002. N 35. P. 711–732.
Lemkens N., Vermeire K., Brokx J.P. et al. Interpretation of pure-tone thresholds in sensorineural hearing loss (SNHL): a review of measurement variability and age-specific references // Acta Otorhinolaryngol. Belg. 2002. N 56. P. 341–352.
Martin F.N., Clack J.G. Introduction to Audiology. 8th ed. Needham Heights : Allyn & Bacon, 2003.
Meurer J., Malloy M., Kolb M. et al. Newborn hearing testing at Wisconsin hospitals: a review of the need for universal screening // WMJ. 2000. N 99. P. 43–46.
Murphy M.R., Selesnick S.H. Cost-effective diagnosis of acoustic neuromas: a philosophical, macroeconomic, and technological decision // Otolaryngol. Head and Neck Surg. 2002. N 127. P. 253–259.
Pichora-Fuller M.K., Souza P.E. Effects of aging on auditory processing of speech // Int. J. Audiol. 2003. Vol. 42. Suppl. 2. P. 2S11–2S16.
Rapin I., Gravel J. "Auditory neuropathy": physiologic and pathologic evidence calls for more diagnostic specificity // Int. J. Pediatr. Otorhinolaryngol. 2003. N 67. P. 707–728.
Rosenhall U. The influence of aging on noise-induced hearing loss // Noise Health. 2003. N 5. P. 47–53.
Sininger Y.S. Audiologic assessment in infants // Curr. Opin. Otolaryncol. Head and Neck Surg. 2003. N 11. P. 378–382.
Stewart M.G. Outcomes and patient-based hearing status in conductive hearing loss // Laryngoscope. 2001. Vol. 111, N 11. Pt. 2. P. 1–21.
Thornton A.R., Raffin M.J.M. Speech-discrimination scores modeled as a binomial variable // J. Speech. Hear Res. 1978. N 21. P. 507–518.
Vermeire K., Brokx J.P., Lemkens N. et al. Speech recognition tests in sensorineural hearing loss // Acta Otorhinolaryngol. Belg. 2003. N 57. P. 169–175.
Watkin P.M. Neonatal screening for hearing impairment // Semin. Neonatol. 2001. N 6. P. 501–509.
Zadeh M.H., Selesnick S.H. Evaluation of hearing impairment // Comp. Ther. 2001. N 27. P. 302–310.

ТИННИТУС

Рене Банакис Хартл, Тед Х. Лим

КЛЮЧЕВЫЕ МОМЕНТЫ

1. Тиннитус — довольно распространенный симптом, встречающийся более чем в 15% популяции пациентов, страдающих теми или иными сенсорными нарушениями.
2. В большинстве случаев тиннитус возникает при изменениях в периферической аудиторной функции, ведущей к центральной гипервозбудимости и корковой перестройке.
3. У большинства пациентов с тиннитусом имеется снижение слуха, но примерно в 10% случаев отмечаются нормальные показатели обычной аудиограммы.
4. Большинство терапевтических методов воздействия на субъективный тиннитус основаны на принципах интегративной маскировки звуком, консультировании и психотерапии.
5. Роль хирургических методов лечения тиннитуса невелика.

Важно

1. Пульсирующий характер тиннитуса может указывать на сосудистые мальформации или опухоли и является показанием к рентгенологическому обследованию.
2. МРТ с контрастированием служит диагностическим методом выбора при непульсирующем тиннитусе и позволяет выявить или исключить шванному вестибулокохлеарного нерва.
3. Велопалатинная миоклония или миоклония стременной мышцы могут приводить к ощущению «щелкающего» тиннитуса и могут быть ассоциированы с системными заболеваниями, требующими дополнительного обследования.
4. Высокие дозы салицилатов нередко приводят к обратимым низкой и средней степени сенсоневральной тугоухости и тиннитусу.

ВОПРОСЫ

1. Что такое тиннитус?

Тиннитус — это навязчивое (непроизвольное) ощущение звука в голове, не связанное с внешними звуками. Термин «тиннитус» происходит от латинского *tinnire*, означающего «звонок». Тиннитус часто определяют как звонящий шум в ухе, но пациенты могут описывать его как жужжание или свист, стрекотание. Тиннитус является симптомом, а не заболеванием.

2. Какова распространенность тиннитуса?

Считается, что 10–15% пациентов страдают от тиннитуса различной степени выраженности, однако только 1–2% указывают на значительное отрицательное влияние симптома на качество жизни.

3. Как можно классифицировать тиннитус?

Исторически тиннитус разделяли на объективный (слышимый и пациентом, и врачом) и субъективный (слышимый только пациентом). На практике шум подразделяют на пульсирующий и непульсирующий или на уровни поражения и возникновения (наружное и среднее ухо, сенсоневральный или центральный).

4. Что такое соматошум?

Соматошумом, или соматозвуком, обозначают различные варианты объективного тиннитуса, генерируемого организмом и слышимого врачом. Примерами такого состояния могут служить миоклонические сокращения мышцы, напрягающей барабанную перепонку, или пульсирующий шум от кровеносных сосудов, расположенных вблизи уха.

5. Какие механизмы объясняют появление субъективного тиннитуса?

Тиннитус объясняют периферическими и центральными механизмами, но точная причина чаще остается неизвестной. Большинство случаев тиннитуса связано с патологией улитки, но далеко не у всех пациентов регистрируется снижение слуха. Предполагается, что сенсорная депривация на периферии ведет к нарушению невральной функции на высоких частотных уровнях, что и может вызывать субъективное ощущение тиннитуса. В исследованиях на животных было показано, что тонотопические карты аудиторной коры перестраиваются после сенсорной депривации. После повреждения изменения в соматосенсорной организации ведут к тиннитусу наподобие «фантомных ощущений» в сенсорной коре.

6. Как можно исследовать тиннитус?

В большинстве случаев нет объективных тестов для выявления тиннитуса. Исследование включает подробный сбор анамнеза, отологическое и аудиометрическое обследования. Пациенту могут быть предложены различные варианты анкет, таких как Tinnitus Handicop Inventory (интенсивность ушного шума), Tinnitus Handicap Questionnare (аннуитет ушного шума), Tinnitus Severity Index (индекс тяжести ушного шума). Эти обследования могут дать небольшие объективные показатели, которые помогут определить степень влияния тиннитуса на качество жизни и стать критерием оценки влияния методов лечения на характеристики шума. Дополнительно при наличии показаний могут быть проделаны вестибулологическое и томографическое обследования.

7. Что такое подбор шума и каково его значение в обследовании и лечении?

Подбор шума (tinnitus matching) — это аудиометрическое исследование, заключающееся в определении высоты, громкости и уровня минимальной супрессии (уровне маскировки, необходимом для маскировки тиннитуса у пациента). Этот объективный метод имеет небольшое клиническое значение, поскольку громкость, частота и маскируемость не зависят от тяжести заболевания или возможного эффекта от лечения. Некоторые лечебные возможности дают индивидуальные звуковые устройства, способные влиять на частоту шума, создавать уровни минимума супрессии и воспроизводить специальные программы для слуха, маскирующие тиннитус у пациента.

8. Какие симптомы указывают на сосудистую природу тиннитуса?

Пульсация или биение, напоминающие работу сердца, должны вызвать клиническое подозрение. Красное или голубое просвечивание через перепонку (ткань за перепонкой) может быть симптомом гломусной опухоли среднего уха либо дегисценции луковицы яремной вены или сонной артерии. Артериовенозные мальформации являются редкими, но могут формироваться между затылочной артерией (проходящей медиально от сосцевидного отростка) и поперечным синусом. Венозный шум вызывает одну из самых распространенных форм сосудистого тиннитуса. Это может означать сдавление яремной вены II шейным позвонком или указывать на высокий сердечный выброс при анемии, физических нагрузках, беременности, тиреотоксикозе.

9. Какой вид исследования является методом выбора при непульсирующем ухе?
Методом выбора, позволяющим исключить вестибулярную шванному или другую опухоль мостомозжечкового угла, является МРТ с контрастированием.

10. Какой вид томографии является методом выбора при пульсирующем ухе?
Пульсирующий тиннитус может быть симптомом сосудистой опухоли, сосудистой аномалии или мальформации (причина может оказаться исключительно простой, например средний отит). Самым частым видом сосудистой опухоли является гломусная. Большинство опухолей и аномалий видны при КТ в костном режиме. Сосудистые мальформации твердой мозговой оболочки часто плохо видны на поперечных срезах, поэтому может понадобиться ангиография. Поток-чувствительные МР-томограммы выявляют сосудистые петли, сдавливающие VIII нерв. Расслойки сонной артерии, аневризмы, атеросклероз и фиброзно-мышечная дисплазия могут быть выявлены при МРТ/МРТ с ангиографией и при КТ/КТ с ангиографией.
Другие причины, такие как отосклероз и болезнь Педжета, могут выявляться при КТ. При идиопатической внутричерепной гипертензии часто обнаруживается пустое турецкое седло, истончение костей основания черепа и сглаженность арахноидальных углублений. Рассеянный склероз может оказаться редкой причиной тиннитуса, и он лучше всего выявляется при МРТ.

11. Чем может быть вызван тиннитус при заболеваниях наружного слухового прохода?
Частые причины тиннитуса — инородные тела и серные пробки. Волосы, насекомые и другие мелкие объекты при контакте с барабанной перепонкой вызывают ощущение звука. Височно-нижнечелюстной сустав находится в непосредственной близости с наружным слуховым проходом, а его заболевания, следовательно, могут вызывать соматозвуковые ощущения. Разобраться помогает сбор анамнеза и внимательный осмотр. Большинство из этих причин легко устранимы.

12. Что такое велопалатинная миоклония?
Велопалатинная миоклония — это постоянное ритмичное сокращение мягкого нёба и мускулатуры глотки. Вовлекаются мышцы, напрягающие и поднимающие нёбную занавеску, трубно-глоточная мышца и верхний констриктор глотки.

13. Как выявляется велопалатинная миоклония?
Лучший способ выявления велопалатинной миоклонии — это трансназальная фиброфарингоскопия во время бодрствования пациента, позволяющая осмотреть верхний край нёба и носоглотки. Осмотр со стороны ротовой полости может приводить к временному исчезновению миоклонии. На практике все же применяются оба метода.

14. Что такое миоклония стременной мышцы?
Ритмичные сокращения стременной мышцы могут вызывать щелкающий тиннитус. Подобное состояние может вызываться и сокращением мышцы, напрягающей барабанную перепонку.

15. Как можно выявить миоклонию стременной мышцы?
Миоклония стременной мышцы или мышцы, напрягающей барабанную перепонку, лучше всего выявляется аудиометрическими иммитансными тестами. Изменения импеданса среднего уха при отсутствии внешних стимулов коррелируют с субъективными ощущениями щелчков.

16. Какие системные заболевания могут вызвать миоклонию?
Рассеянный склероз, цереброваскулярные нарушения, внутричерепные опухоли, травмы, сифилис, малярия, психические нарушения и различные дегенеративные расстройства.

17. Опишите связь тиннитуса и тугоухости.

Большинство пациентов с тиннитусом (около 85%) имеют различные нарушения слуха, но не у всех пациентов с тугоухостью есть тиннитус и не у всех пациентов с тиннитусом отмечается сниженный слух. Около 10% пациентов с тиннитусом имеют нормальный слух.

18. Какие объективные изменения в ухе выявляются у пациентов с тиннитусом и «нормальным» клинически слухом?

Недавние исследования показали, что пациенты с тиннитусом с аудиометрически нормальными порогами слуха имеют значительно меньшую амплитуду волны I при СРСМ, чем нормально слышащие без тиннитуса (Schaette R., 2014). Возможно, ранние улитковые нарушения вызывают снижение входящего в нейрон сигнала, что и приводит к развитию тиннитуса при нормальном слухе.

19. Какова связь между шумовой нагрузкой и тиннитусом?

Кратковременное воздействие громкого звука в большинстве случаев вызывает временное снижение слуха и тиннитус, которые исчезают в течение нескольких часов или дней. Повторяющиеся шумовые воздействия повышают риск проявления стойкого снижения слуха и тиннитуса.

20. Что такое гиперакузис? Какова взаимосвязь между гиперакузисом и тиннитусом?

Гиперакузис — это снижение устойчивости (повышение восприятия) к звуковым стимулам нормальной частоты и интенсивности. Пациенты, страдающие гиперакузисом, часто жалуются, что обычные мягкие звуки стандартной частоты оказываются неприятными или болезненными. Многие исследователи сходятся во мнении, что тиннитус и гиперакузис являются проявлениями одного и того же повреждения в аудиторной системе и сопровождаются сниженным сигналом в улитке и что практически все пациенты с гиперакузисом имеют тиннитус.

21. Какие препараты чаще всего вызывают тиннитус?

Тиннитус — это побочный эффект от воздействия лекарственных препаратов (полный перечень см. в табл. 34.1). К наиболее частым относятся салицилаты и аминогликозиды.

Таблица 34.1. Препараты, способные вызывать тиннитус

Класс	Препараты
АПФ-ингибиторы	Эналаприл, фозиноприл (Моноприл*)
Анестетики	Диклонин, бупивакаин, лидокаин
Антибиотики	Азтреонам, ципрофлоксацин, эритромицин имипенем*, сульфизоксазол*, гентамицин, триметопримсульфаметоксаза*, ванкомицин
Антидепрессанты	Аспирин-прометазин-псевдоэфедрин*, хлорфенирамин + фенопропаноламин*, клемастин, псевдоэфедрин + хлорфенирамин*, псевдоэфедрин + трипролидин*
Антималярийные	Хлорохин, пириметамин + сульфадоксин (Фансидар*)
β-Адреноблокаторы	Бетаксолол, картеолол*, метопролол, надолол, тимолол
Блокаторы кальциевых каналов	Дилтиазем, никардипин, нифедипин
Диуретики	Ацетазоламид, амилорид, этакриновая кислота
Наркотические вещества	Дезоцин*, пентазоцин*

Окончание табл. 34.1

Класс	Препараты
НПВП	Диклофенак, дифлунизал, флубипрофен, ибупрофен, индометацин, меклофенамат*, напроксен, сулиндак, толметин
Седативные гипнотики	Азатадин*, буспирон, хлорфениламин
Анксиолитики	Фенилпропаноламин
Разные	Албутерол*, аллопуринол, висмута субсалицилат, карбамазепин, циклобензаприн*, циклоспорин, дифенгидрамин, флекаинид*, гидроксихлорохин, йогексол, изотретиноин, литий, метилэргометрин, никотин, празозин, омепразол, вакцина против гепатита В, салицилаты, натрия нитропруссид, сульфасалазин, токаинид*

22. Каково воздействие высоких доз салицилатов на слух и тиннитус?

Высокие концентрации салицилатов и других НПВС в плазме крови вызывают «плоское» двустороннее снижение слуха и тиннитус. Снижение слуха может быть легким или средней тяжести от 20 до 40 дБ. Встречаемость составляет около 1%.

Салицилаты выступают как конкурентные ингибиторы хлорида в зоне аминных связей престина, моторного белка наружных волосковых клеток, приводя к обратимой альтерации и нарушению их функционирования. Как снижение слуха, так и тиннитус исчезают в течение 24–72 ч после прекращения терапии.

23. Каков процент пациентов, у которых тиннитус, неопределяемый акустически, оказывается ведущим симптомом?

У 10% пациентов акустические невриномы дебютируют с тиннитуса. Так или иначе у более чем 80% пациентов тиннитус появляется на различных стадиях развития заболевания.

24. Каким образом акустическую стимуляцию используют в лечении тиннитуса?

Различные методы лечения предполагают использование аудиторной стимуляции. Наиболее ранние методы лечения заключались в маскировке или использовании внешних стимулов, перекрывающих тиннитус. Генераторы звука, радио- и телеприемники, вентиляторы и другие технические средства использовались, чтобы заглушить ушной шум. Слуховые аппараты также показали определенную эффективность в снижении тиннитуса в тех случаях, когда возможности усиления соответствовали интенсивности шума. Средства индивидуальной звуковой стимуляции направлены на обеспечение усиленного акустического сигнала в сочетании с музыкальными стимулами в индивидуальном частотном спектре.

25. Что означает тренировочная терапия тиннитуса?

Тренировочная терапия тиннитуса состоит из комплекса консультационных подходов и звуковой терапии. Консультационный подход основан на обучении, базирующемся на нейрофизиологических свойствах тиннитуса, и возможности прерывания восприятия шума эмоциональными и стрессовыми воздействиями. Конкурентная звуковая терапия нацелена на редукцию интенсивности шума путем постепенного привыкания. За счет уменьшения эмоционально управляемых ответов тренировочная терапия тиннитуса ведет не к физиологическому устранению шума, а к снижению негативного влияния на качество жизни.

26. Какие фармакологические средства используются в качестве адъювантных при лечении тиннитуса?

Фармакотерапевтические средства показали значительно более высокие результаты в лечении тиннитуса, чем плацебо. Поскольку роль медикаментов в воздействии на

индивидуальную восприимчивость тиннитуса невелика, могут быть использованы возможности влияния на стресс и раздражительность — частые спутники ушного шума. Для лечения стресса с различным успехом использовались трициклические антидепрессанты и селективный ингибитор обратного захвата серотонина, когда имелась фоновая депрессия. При выраженном стрессе от тиннитуса с осторожностью следует применять бензодиазепины. Интересно, что лидокаин показал возможность снижения тиннитуса, но путь введения и побочные эффекты не позволили внедрить препарат в широкую практику. При клоническом тиннитусе можно применять ботулинический токсин типа А-гемагглютинин комплекс.

27. Опишите механизм действия лидокаина на тиннитус.

Лидокаин и ряд родственных анестетиков оказывают тормозящее действие на ЦНС, замедляя приток натрия, тем самым уменьшая количество активных потенциалов. Одна из теорий объясняет тиннитус как высокий базальный уровень импульсов нормальной аудиторной системы при отсутствии естественных ингибиторов. Анестетики же усиливают или замещают естественный процесс торможения, удерживая тиннитус под контролем. В действительности внутривенное введение лидокаина — единственный способ устранить тиннитус у многих пациентов. Однако непродолжительность эффекта и способ введения сделали этот метод малоиспользуемым.

28. Какова роль нетрадиционной и альтернативной медицины в лечении тиннитуса?

Среди нетрадиционных и альтернативных методов лечения нет способов с доказанным эффектом при слепых рандомизированных исследованиях. Медитация, акупунктура, контролируемое дыхание, биологическая обратная связь и гипнотерапия не показали лечебного эффекта при тиннитусе. Релаксирующая терапия показала эффект при лечении стрессовых побочных действий тиннитуса. Релаксационные методики часто встраиваются в когнитивно поведенческую терапию, направленную на поиск и изменение поведенческих реакций, вызванных аномальным восприятием тиннитуса.

29. Что такое транскраниальная магнитостимуляция и каким образом она оказывает терапевтический эффект при тиннитусе?

Транскраниальная магнитостимуляция реализуется через электромагнитную индукцию, неинвазивно генерирующую низкоинтенсивные токи в головном мозге. Предполагается, что эти индуцированные токи могут тормозить перевозбужденные области мозга, являющиеся причиной ощущения шума. Объем источников литературы, доказывающих эффективность метода, невелик.

30. Какие хирургические методы применяются при тиннитусе?

Роль хирургии в лечении тиннитуса невелика. Хирургическое лечение патологических состояний, таких как сосудистые мальформации, отосклероз, акустические невриномы, аномалии височно-нижнечелюстного сустава, может оказать эффект. Однако, к сожалению, у большинства пациентов, страдающих тиннитусом, органическая патология не выявляется. У пациентов с глубокой двусторонней тугоухостью кохлеарная имплантация устраняет тиннитус в 86% случаев, а у небольшого процента больных шум усиливается после операции. Тимпаностомия с установкой вентиляционных трубочек эффективна при миоклоническом тиннитусе.

Список литературы

Andersson G., Vretblad P., Larsen H.C. et al. Longitudinal follow-up of tinnitus complaints // Arch. Otolaryngol. Head and Neck Surg. 2001. N 127. P. 175–179.

Baguley D., McFerran D., Hall D. Tinnitus // Lancet. 2013. N 382. P. 1600–1607.

Berry J.A., Gold S.L., Frederick E.A. et al. Patient-based outcomes in patients with primary tinnitus undergoing tinnitus retraining therapy // Arch. Otolaryngol. Head and Neck Surg. 2002. N 128. P. 1153–1157.

Dauman R., Bouscau-Faure F. Assessment and amelioration of hyperacusis in tinnitus patients // Acta Otolaryngol. 2005. Vol. 125, N 5. P. 503–509.

Eggermont J.J., Roberts L.E. The neuroscience of tinnitus // Trends in Neuroscience. 2004. Vol. 27, N 11. P. 676–682.

Folmer R.L., Griest S.E. Chronic tinnitus resulting from head or neck injuries // Laryngoscope. 2003. N 113. P. 821–827.

Isaacson J.E., Moyer M.T., Schuler H.G. et al. Clinical associations between tinnitus and chronic pain // Otolaryngol. Head and Neck Surg. 2003. N 128. P. 706–710.

Jastreboff P.J. Phantome auditory perception (tinnitus): mechanisms of generation and perception // Neurosci. Res. 1990. N 8. P. 221–254.

Jastreboff P.J., Hazell J.W.P. Tinnitus Retraining Therapy: Implementing the Neurophysiologic Model. London : Cambridge University Press, 2004.

Langguth B., Kreuzer P.M., Kleinjung T. et al. Tinnitus: causes and clinical management // Lancet Neurol. 2013. N 12. P. 920–930.

Lockwood A.H., Salvi R.J., Burkard R.F. Tinnitus // N. Engl. J. Med. 2002. N 347. P. 904–910.

Nelson J.J., Chen K. The relationship of tinnitus, hyperacusis, and hearing loss // Ear Nose Throat J. 2004. Vol. 83, N 7. P. 472–476.

Schaette R. Tinnitus in men, mice (as well as other rodents), and machines // Hear Res. 2014. N 311. P. 63–71.

Tyler R.S. Tinnitus Treatment. New York : Thieme, 2006.

Weissman J.L., Hirsch B.E. Imaging of tinnitus: a review // Radiology. 2000. N 216. P. 342–349.

ГЛАВА 35

ОБСЛЕДОВАНИЕ ВЕСТИБУЛЯРНОЙ СИСТЕМЫ И ВЕСТИБУЛЯРНЫЕ РАССТРОЙСТВА

Керол А. Фостер

КЛЮЧЕВЫЕ МОМЕНТЫ

1. **Характеристики нистагма при доброкачественном пароксизмальном позиционном головокружении** (ДППГ — benign paroxismal positional vertigo, BPPV). Классически нистагм при ДППГ носит торсионный характер [позиционный запускается пробой Дикса–Холлпайка (Dix–Hallpike)] при расположении вовлеченного уха снизу. Он носит пароксизмальный характер, вырастая до минимума, угасает в течение нескольких секунд. Существует латентная пауза в несколько секунд перед появлением, и также наблюдается угасание при повторных маневрах Дикса–Холлпайка.
2. **Вестибулярная мигрень** — это рецидивирующее тяжелое состояние, сопровождающееся головными болями и тошнотой, повторяющееся аурой, с различной продолжительностью от нескольких секунд или минут до нескольких дней. Обычно встречается у лиц моложе 50 лет с высоким риском развития ДППГ и болезни Меньера (Meniere).
3. **Триада Меньера.** Флюктуирующее снижение слуха, усиливающееся во время приступов головокружения и сопровождающееся ощущением полноты или давления в ухе. Тиннитус также флюктуирует, носит «ревущий» характер и становится громче во время приступов вертиго. Головокружение обычно продолжается несколько часов, носит тяжелый характер и сопровождается тошнотой.
4. **Характеристики нормальной калорической реакции**: введение холодной воды в ухо вызывает нистагм, направленный в сторону противоположного уха (от холодной воды), в то время как ирригация теплой водой вызывает нистагм в сторону тестируемого уха (к теплой воде). Удобный способ запомнить направление нистагма — использование мнемонической аббревиатуры COWS (Cold Opposite — от холодной, Warm Same — к теплой).
5. **Как изолированно протестировать сенсоры внутреннего уха?**
   - Горизонтальный полукружный канал: горизонтальная импульсная головная проба, калорические пробы, вращательные пробы.
   - Передний полукружный канал: вертикальный импульсный тест, проба Дикса–Холлпайка.
   - Задний полукружный канал: вертикальный импульсный тест, проба Дикса–Холлпайка.
   - Маточка (*utriculus*): глазные ВВМГ.
   - Мешочек перепончатого лабиринта (*sacculus*): цервикальные ВВМГ.

Важно

1. Периферический нистагм становится быстрее и более заметным, когда пациент фиксирует взгляд в сторону быстрого компонента: к примеру, бьющий вправо нистагм усиливается при взгляде вправо. Это называется законом Александера (Alexander).
2. Часто можно выяснить, какое ухо страдает и на уровне какого канала при ДППГ это происходит. Следует спросить у пациента, какие лечебные маневры проводились ему прежде по поводу ДППГ и с какой стороны. Обычно та же сторона и страдает вновь. В противном случае лечебные маневры могут быть проведены с двух сторон.
3. Мультисенсорный дисбаланс может быть компенсирован при помощи приспособлений, страхующих при ходьбе. Полезными могут быть палки для ходьбы (напоминающие лыжные) на ранних стадиях, но если заболевание прогрессирует, колесные устройства с ручным тормозом способны помочь пациенту.

4. Пациентов с головными болями и вертиго необходимо расспросить о храпе. При обструктивном ночном апноэ могут отмечаться утренние головные боли, усиливающие мигрень, а также рецидивирующие головокружения и прогрессирующие расстройства внутреннего уха, такие как болезнь Меньера.
5. Выключение периферического вестибулярного рецептора плохо выявляется при импульсных тестах, менее чем в 50%. Лучшим способом выявить это плохо поддающееся лечению состояние служит калорический тест.

ВОПРОСЫ

1. **Когда нужно обследовать пациента с головокружением, и в чем будет заключаться ваш диагностический комплекс?**
   Рекомендуется выявить нистагм, осмотреть уши и обследовать слуховую функцию. Неврологическое обследование включает анализ функции черепных нервов, мозжечка (проверка координации, баланса, устойчивости при походке). Шея должна быть осмотрена и оценена на предмет каротидных шумов. Осмотр ног и ступней включает оценку чувствительности и выявление ограничений подвижности. В завершение всегда следует провести маневр Дикса–Холлпайка и импульсный тест для исключения выключения вестибулярной функции.
2. **Каким образом следует проводить углубленное исследование нистагма?**
   Нистагм имеет медленный и быстрый компоненты. Медленный компонент генерируется вестибулярной системой и проявляется медленным смещением глазных яблок. Быстрая фаза является корригирующим ответом, саккадой, которая быстро возвращает глаза в исходное положение. Подразумевается, что направление нистагма определяется его быстрым компонентом, что для наблюдателя выглядит как биение глаз в сторону саккад. Сначала исследуется спонтанный нистагм при взгляде прямо, затем влево-вправо и вверх-вниз. Запомните направление нистагма в каждом из положений глазных яблок.
3. **Как проводят пробу Дикса-Холлпайка?**
   Маневр Дикса–Холлпайка является тестом ДППГ (рис. 35.1). Пациент сидит на столе для обследования, исследователь стоит рядом с пациентом со стороны обследуемого уха. Следует обратить внимание пациента на то, что глаза его должны быть открыты на протяжении всего исследования, чтобы исследователь мог наблюдать за нистагмом. Для обследования правого уха нужно повернуть руками голову пациента вправо на 45°, а затем быстро уложить пациента на спину так, чтобы голова свесилась за край стола. Нужно удерживать голову пациента в течение всего исследования. Через 30 с следует помочь пациенту вернуться в сидячее положение, а затем повторить тест слева. Если пациент в преклонном возрасте, ослаблен или имеет заболевание шеи, тест проводят без свешивания головы за край стола.
4. **Какие нарушения выявляются при маневре Дикса-Холлпайка?**
   В целом тест показан во многих ситуациях, но более всего ценен для диагностики ДППГ заднего полукружного канала. Ротаторный нистагм и ощущение вертиго, начинающееся через несколько секунд после придания голове свешенного положения, являются характеристиками ДППГ. Нистагм затихает менее чем за 1 мин, меняет направление в положении пациента сидя, «устает» или уменьшается по интенсивности при повторном тестировании. Например, если больно левое ухо, у пациента возникает смешанный вертикальный и ротаторный нистагм при положении

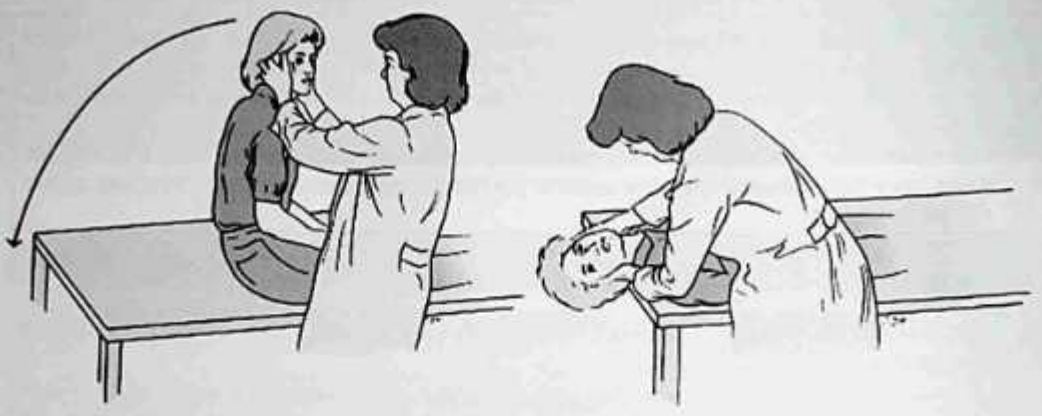

а *б*

Рис. 35.1. Маневр Дикса–Холлпайка для правого уха: *а* — исследователь стоит справа от сидящего пациента, голова пациента повернута к правому плечу на 45°; *б* — пациент быстро укладывается на спину, с головой, повернутой вправо. Положение удерживается 15–30 с, при этом производится наблюдение за нистагмом. *Источник*: воспроизведено из B.W. Crane и соавт. (2011)

левого уха вниз, и исследователь будет наблюдать верхний край глаз, бьющий в направлении пола.

5. **Может ли ДППГ затрагивать горизонтальный или передний полукружный канал?**
Может. При ДППГ горизонтального канала во время проведения пробы Дикса–Холлпайка возникает сильный строго горизонтальный пароксизм нистагма, длящийся более минуты и сопровождающийся тошнотой. При ДППГ переднего канала после теста Дикса–Холлпайка возникает бьющий книзу нистагм, продолжающийся несколько минут. Повторение пробы Дикса–Холлпайка сразу после лечебного маневра ДППГ может привести к падению кристалликов в горизонтальный полукружный канал. ДППГ переднего полукружного канала наиболее часто проявляется у пациентов, которым амбулаторно или в домашних условиях уже проводили маневры для ДППГ заднего канала.

6. **Могут ли другие расстройства проявляться нистагмом при маневре Дикса-Холлпайка?**
Другие расстройства центрального или периферического вестибулярного аппарата могут вызвать патологический позиционный нистагм. Этот вид нистагма не угасает, пока голова остается в свешенном положении, и не «устает» при повторном тестировании. Может появляться, когда пациент медленно переводится в положение лежа, и не требуется быстрого разгибания, как в классическом тесте Дикса–Холлпайка, чтобы вызывать нистагм.

7. **Каковы типичные симптомы ДППГ?**
Как правило, внезапные эпизоды вертиго провоцируются определенными резкими поворотами головы, обычно в ночное время в кровати. К примеру, пациент может жаловаться на приступы головокружения при поворотах в кровати, укладывании в кровать перед сном или при пробуждении. Эти эпизоды краткосрочны и продолжаются не более минуты. Изменение слуха и тиннитус не характерны. С возрастом ДППГ встречается чаще, но может наблюдаться во всех возрастных группах. Это состояние проходит спонтанно в течение недель или месяцев. Отсутствие ответа на лечебные маневры служит показанием к тщательному вестибулярному обследованию.

8. Как лечить ДППГ?

Обычно расстройство проходит спонтанно, без лечения, в течение нескольких недель. Тем не менее лечебные маневры могут существенно сократить продолжительность заболевания. Лечебные повороты головы разработаны с целью удаления кристалликов из пораженного канала. Маневр Эплея (Epley), также именуемый процедурой перемещения каналолитов, доказал свою эффективность в 90% случаев. Описаны и другие лечебные маневры.

9. Пациент вернулся с эпизодом ДППГ в третий раз. Существуют ли домашние упражнения для этого состояния?

Маневр неполного кувырка показал себя как эффективное домашнее упражнение (рис. 35.2). Голова располагается как перед кувырком, лицо поворачивается в сторону локтя больной стороны, затем поднимается с разгибанием в ту же сторону. В каждой позиции нужно задержаться на 30 с. Пациенты, не способные выполнить это упражнение, могут пользоваться маневром Эплея или Зимонта (Semont) в домашних условиях, но непременно с посторонней помощью. Требуется выдерживать 15-минутные паузы между упражнениями, с тем чтобы предотвратить попадание смещенных кристаллов обратно в полукружные каналы.

10. На основании наличия мигрени врач предполагает у пациента вестибулярные клинические проявления. На чем будет основываться его диагноз?

Мигрень-ассоциированные головокружения — это наиболее частая причина вертиго у взрослых пациентов в молодом возрасте. И хотя между приступами заболевание носит доброкачественный характер, страдания пациента могут быть весьма серьезными. Предполагается, что мигрень носит генетический характер и поэтому является самой частой причиной головокружений у детей и молодых совершеннолетних пациентов. Вертиго может быть составной частью ауры, головных болей или межприступного периода и длится от нескольких секунд до нескольких суток. Обычно головные боли носят среднетяжелый характер, длятся часами и сопровождаются тошнотой, фото- или фонофобией. Головные боли могут сопровождаться аурой, часто заключающейся в визуальных иллюзиях, например мерцающей скотомой, а могут возникать и без ауры. Существует взаимосвязь между мигренью и другими, более тяжелыми вертиго-расстройствами, такими как болезнь Меньера.

11. Как лечить мигрень-ассоциированное головокружение?

Если приступы возникают не часто, мигрень с вертиго можно лечить супрессантами: меклозином или прометазином. Если приступы возникают чаще одного раза в несколько недель, необходима профилактическая терапия. Препаратами первой линии терапии являются трициклические антидепрессанты, такие как амитриптилин. Эффективными могут быть β-адреноблокаторы, блокаторы кальциевых каналов, топирамат, дивалпроекс* и ацетазоламид. Необходимо придерживаться пробного курсового лечения, прежде чем менять препарат, поскольку терапевтический эффект кумулируется неделями. Лечение не следует нацеливать именно на фазу головных болей, как как в этом случае ожидать эффекта не придется.

12. Почему с возрастом возникает неустойчивость?

Нормальная устойчивость формируется здоровым вестибулярным аппаратом, хорошим зрением и возможностью фиксировать взгляд, а также нормальной чувствительностью и проприоцепцией нижних конечностей. Обычно с возрастом ухудшаются



Рис. 35.2. Маневр полукувырка: *а* — голову быстро поднимают наверх, лицом к потолку; *б* — голову опускают вниз к полу; *в* — голову поворачивают лицом в сторону локтевого сгиба с больной стороны и остаются в этом положении (например, к правому локтю для правого канала при доброкачественном пароксизмальном позиционном головокружении); *г* — повернутую голову резко поднимают в направлении назад; *д* — голову полностью переводят в правое верхнее положение. Каждая позиция сохраняется до прекращения головокружения или 30 с. *Источник*: воспроизведено из C. Foster и соавт. (2012)

все вышеперечисленные функции. Если страдает две из этих функций и более, формируется мультисенсорный баланс. Больные испытывают головокружение, находясь в амбулаторных условиях, и головокружение проявляется, например, при пользовании тележкой в супермаркете.

13. Каков тип вирусных поражений VIII пары черепных нервов?

Острая односторонняя вестибулопатия может быть вызвана неспецифическим вирусным заболеванием. Пациент может испытывать острый внезапный приступ вертиго, длящийся от нескольких часов до нескольких суток. Вертиго быстро достигает своего максимума, затем медленно, в течение указанного времени, угасает. Кохлеарные клинические проявления варьируют от нормального слуха к снижению слуха от легкой степени на высоких частотах до острой глухоты на пораженное ухо. Если слух не страдает, заболевание именуют вестибулярным невритом. Полное выключение слуховой и вестибулярной функций характерно для кори, эпидемического паротита или опоясывающего герпеса. После стихания тяжелых клинических проявлений пациенты могут испытывать легкое головокружение при резких движениях головой в течение нескольких месяцев. Со временем вестибулярный дисбаланс компенсируется и головокружение исчезает.

14. Как лечить вирусные поражения внутреннего уха?

По возможности в первые несколько суток назначают короткий курс глюкокортикоидов. Для уменьшения тошноты рекомендованы вестибулярные супрессанты: меклозин, диазепам или прометазин. Прием супрессантов следует прекратить через неделю, поскольку они препятствуют процессу нормальной компенсации вестибулярного дисбаланса. При сохранении клинических проявлений следует провести вестибулярную реабилитацию.

15. Опишите импульсный тест.

Это тест исследования вестибулярного аппарата, также называемый «тестом доверия» (head thrust test) для пациентов в сознании и «тестом кукольных глаз» (doll's eye test) для пациентов в коме. Он заключается в быстром повороте головы и выявляет грубые расстройства, такие как вестибулярный неврит. Пациента в сознании просят смотреть в глаза исследователя во время теста (рис. 35.3). Глядя в глаза пациенту, резко поверните его голову вправо и влево. В норме пациент «удержит» взгляд на глазах исследователя. При патологии взгляд пациента «соскочит» с глаз исследователя



а *б* *в* *г*

Рис. 35.3. Горизонтальный импульсный тест: *а* — исходное положение; *б* — когда голова быстро поворачивается к нормально слышащему правому уху, взгляд пациента остается на исследователе; *в* — когда голова быстро поворачивается к плохо слышащему левому уху, пациент теряет из виду исследователя; *г* — затем глаза возвращаются саккадой (быстрым скачкообразным движением глаз) направо, чтобы вновь сфокусироваться на глазах исследователя. *Источник:* воспроизведено из T.E. Hillar и соавт. (2010)

во время резкого поворота головы. При периферических вестибулярных расстройствах наблюдается серия попыток «поймать» взгляд или рефиксационные саккады [симптом Халмагьи (Halmagyi)], что является компенсаторным восстановлением фокусировки взгляда. Если результаты теста аномальны при повороте головы вправо, речь идет о поражении правой стороны, а при повороте влево — левой.

16. Какие исследования нужно провести у пациента с подозрением на патологию внутреннего уха, за исключением ДППГ?

Для начала назначьте аудиометрию и видеонистагмографию. Если в результате этих тестов и неврологического осмотра выявлена асимметрия или локализована зона поражения, показано дальнейшее обследование. Следует провести МРТ с контрастированием с охватом задней черепной ямки и внутренних слуховых проходов. При подозрении на врожденные аномалии височной кости лучшим диагностическим методом будет КТ с усилением без контрастирования. Если пациент страдает вертиго более часа, рекомендуется лабораторная диагностика: клинический анализ крови, СОЭ, антинуклеарные антитела. В определенных обстоятельствах показано обследование на ВИЧ, сифилис, сахарный диабет, нарушение свертывающей системы, липидный дисбаланс.

17. Что такое болезнь Меньера?

Это комплекс симптомов, связанных с хроническим, прогрессирующим, деструктивным расстройством, затрагивающим как улитку, так и весь лабиринт, приводящим к перманентному снижению слуха и вестибулярному нарушению. Поражаются одно или оба уха, течение болезни носит рецидивирующий и ремиттирующий характер. Приступ длится от получаса до нескольких часов. Целый ряд заболеваний, таких как ВИЧ и сифилис, могут вызывать идентичные клинические проявления, однако термин «болезнь Меньера» относится к случаям, когда причина неизвестна. Используется также термин «эндолимфатический гидропс», указывающий на патологическую основу состояния. Пациенты с рецидивирующим вертиго, без признаков прогрессирующего снижения слуха не соответствуют диагностическим критериям болезни Меньера.

18. На какие данные анамнеза следует обратить внимание у пациента с болезнью Меньера?

Пациентов моложе 50 лет необходимо расспросить о мигренях, поскольку в этой группе высока асоциированность с болезнью Меньера. Всех больных необходимо спросить о храпе, в силу частой взаимосвязи с обструктивным ночным апноэ. При сборе анамнеза также следует уточнить данные о курении, сахарном диабете, васкулитах, инфаркте или инсульте.

19. Расскажите о возможностях и ограничениях калорической пробы.

Калорический тест выявляет нарушения при сравнении правого и левого уха. При калорической пробе исследуют только функцию горизонтального полукружного канала. Каждое ухо подвергают ирригации дважды: холодной и теплой водой. Измеряют скорость медленной фазы нистагма. Затем подсчитывают симметричность парных ответов, предоставляя два результата, выраженных в процентах:

1) парез канала или одностороннее угнетение с указанием стороны и выраженности периферического вестибулярного дисбаланса;
2) направленное усиление, указывающее на существующие предпосылки к нистагму.

Если оба уха имеют идентичные изменения, поражены только вертикальные каналы или отолитовый рецептор, тест может дать ложный результат.

20. Как обследовать отолитовый орган?

Для оценки функции отолитового органа применяется метод ВВМГ (см. рис. 35.3). С помощью электродов, фиксированных над кивательной мышцей, можно записать волны, возникающие при стимуляции саккулюса громким звуком (шейный или с ВВМГ). Одностороннее отсутствие волны говорит о серьезной патологии. Тест имеет ограничения у пациентов старше 60 лет с болями в области шеи, тугоподвижностью или слабостью мышц шеи. Задержки ответов могут указывать на ретрокохлеарные поражения с соответствующей стороны, а понижение звуковых порогов — на дегисценцию полукружного канала. Электроды под глазами позволяют регистрировать волны, возникающие при звуковой стимуляции маточки (зрительный или с ВВМГ).

21. Каковы симптомы дегисценции верхнего полукружного канала?

У пациентов возникает торсионное вертиго, запускаемое громкими звуками. Симптом может быть вызван сморканием, чиханием, натуживанием. Некоторые пациенты отмечают ощущение усиления звуков, пульса, жевания в одном ухе. Другие описывают кратковременный тиннитус при переводе взгляда с одной стороны на другую.

22. Как можно оценить функцию вертикальных полукружных каналов?

Импульсный тест в плоскостях переднего и заднего полукружных каналов позволяет выявить рефиксационные саккады при снижении функции соответствующего канала. Голова поворачивается в одну из сторон и затем резко перемещается вверх и вниз. Рефиксационные саккады могут быть замечены визуально, но лучше использовать специальные устройства обнаружения и записи ответов.

Список литературы

Dix M.R., Hallpike C.S. The pathology, symptomatology, and diagnosis of certain common disorders of the vestibular system // Proc. Royal. Soc. Med. 1952. N 45. P. 341–534.

Crane B.W. et al. Peripheral vestibular disorders / Flint P.W. et al. Cummings Otolaryngology: Head & Neck Surgery. 5th ed. Philadelphia : Mosby, Elsevier, 2011.

Foster C., Zaccaro K., Strong D. Canal conversion and re-entry: a risk of Dix-Hallpike during canalith repositioning procedures // Otol. Neurotol. 2012. N 33. P. 199–203.

Foster C., Ponnappan A., Zaccaro K. et al. A comparison of two home exercises for benign positional vertigo: half somersault vs. Epley maneuver // Audiol & Neurotol EXTRA. 2012. N 2. P. 16–23.

Halmagyi G.M. Diagnosis and management of vertigo [see comment] // Clin. Med. 2005. N 5. P. 159–165.

Halmagyi G.M., Curthoys I.S. A clinical sign of canal paresis // Archives Neurol. 1988. N 45. P. 737–739.

Halmagyi G.M., Weber K.P., Aw S.T. et al. Impulsive testing of semicircular canal function // Prog. Brain. Res. 2008. N 171. P. 187–194.

Hillar T.E. et al. Approach to the patient with dizziness / Flint P.W. et al. Cummings Otolaryngology: Head & Neck Surgery. 5th ed. Philadelphia : Mosby, Elsevier, 2010.

Jacobson G., Shepherd N. Balance Function Assessment and Management. San Diego : Plural Publishing Inc., 2008.

Kerber K.A., Baloh R.W. The evaluation of a patient with dizziness // Neurol. Clin. Pract. 2011. N 1. P. 24–33.

Rosengren S.M., Kingma H. New perspectives on vestibular evoked myogenic potentials // Curr. Opinion Neurol. 2013. N 26. P. 74–80.

Serra A., Leigh R.J. Diagnostic value of nystagmus: spontaneous and induced ocular oscillations // J. Neurol .Neurosurgery Psychiatry. 2002. N 73. P. 615–618.

ГЛАВА 36

СЛУХОВЫЕ АППАРАТЫ И ИМПЛАНТИРУЕМЫЕ УСТРОЙСТВА

Эллисон Брауэр

КЛЮЧЕВЫЕ МОМЕНТЫ

1. Консультирование по вопросу слухопротезирования показано всем пациентам, испытывающим тугоухость и затруднения в общении.
2. Для индивидуального подбора усилителя необходимо знать тип, конфигурацию, степень снижения слуха у пациента, его коммуникативные потребности и образ жизни.
3. Показаниями к аппаратам костной проводимости являются врожденные аномалии наружного среднего уха, постоянно текущее ухо или односторонняя глухота.
4. Кохлеарная имплантация совершила революцию в лечении глухоты, а показания расширились до ситуаций с резидуальным слухом, когда не удается добиться положительного результата при использовании слуховых аппаратов.
5. Два уха лучше, чем одно, и, следовательно, два слуховых аппарата, слуховой аппарат и кохлеарный имплант или два кохлеарных импланта.

Важно

1. Обычный слуховой аппарат состоит из четырех частей: микрофона, усилителя, приемника и батареи.
2. Акустическая обратная связь возникает, когда усиленный звук исходит обратно из ресивера в микрофон.
3. Существует несколько лечебных возможностей при односторонней глухоте, включающих контралатеральные/билатеральные (CROS/BiCROS) устройства, аппарат костной проводимости, фиксируемый повязкой, чрескожный аппарат костной фиксации и устройство костной проводимости, расположенное на зубах.
4. МРТ противопоказано пациентам с кохлеарными имплантами и имплантированными слуховыми аппаратами из-за риска их смещения.
5. В случаях менингита этап слухопротезирования может быть пропущен, а ребенку выполнена кохлеарная имплантация до 12 лет, до возможной оссификации улитки.

ВОПРОСЫ

1. **Каковы основные структурные элементы цифрового слухового аппарата и в чем заключается функция каждого из них?**

   Схематически цифровой слуховой аппарат имеет пять элементов: микрофон, конвертер аналогового сигнала в цифровой сигнал, микрочип, конвертор цифрового сигнала в аналоговый сигнал и ресивер. Микрофон, расположенный в наружной части слухового аппарата, ловит звуковые волны и трансформирует их в электрический сигнал. Сигнал далее проходит через аналого-цифровой конвертер и поступает в микрочип, представляющий собой, по сути, микрокомпьютер. Микрочип фильтрует сигнал и разделяет его по каналам и диапазонам так, чтобы достичь максимально комфортного звука для пользователя и компенсации его типа снижения слуха. Отмоделированный сигнал затем конвертируется в аналоговый благодаря цифроаналоговому конвертеру. Аналоговый сигнал направляется в ресивер, где происходит возвращение сигнала в акустическую форму, воспринимаемую пациентом.

2. **Когда следует консультировать пациента по поводу слухопротезирования?**
Консультация такого рода показана пациентам со сниженным слухом и затрудненными коммуникативными возможностями при общении с окружающими. Развитые технологические возможности современных слуховых аппаратов позволяют значительно улучшить качество жизни почти всех пациентов со сниженным слухом с учетом его типа, выраженности и конфигурации.

3. **Назовите наиболее распространенные модели слуховых аппаратов (рис. 36.1).**
   - Позадиушной аппарат (behind-the-ear, BTE).
   - Аппарат с внутриканальным ресивером (receiver-in-the-canal, RIC).
   - Внутриушной аппарат (in-the-ear, ITE).
   - Внутриканальный аппарат (in-the-canal, ITC).
   - Полностью внутриканальный аппарат (completely-in-the-canal, CIC).
   - Невидимый внутриканальный аппарат (invisible-in-the-canal, IIC).
   - Контралатеральный (contralateral routing of sound, CROS) и билатеральный (bilateral CROS, BiCROS).

4. **Что такое акустическая обратная связь и что ее вызывает?**
Акустическая обратная связь имеет место, когда акустический сигнал, исходящий из ресивера слухового аппарата, улавливается микрофоном. Эта акустическая петля вызывает крайне неприятный, высокоинтенсивный и зашумленный звук. Обратная связь наиболее часто возникает в очень мощных слуховых аппаратах, во внутриушных аппаратах и устройствах с использованием вентиляционных систем или конфигураций open-fit (открытая подгонка). Обратная связь также может указывать, что ушной вкладыш вставлен не полностью, не обеспечен должным уходом или частично поврежден.

5. **Что такое рекрутмент громкости и как этот феномен влияет на использование слухового аппарата?**
Рекрутмент громкости, или просто рекрутмент, заключается в аномальном нарастании громкости при увеличении интенсивности стимула и является характерным симптомом сенсоневральной тугоухости (феномен ускоренного нарастания громкости, ФУНГ). В теории объясняется, что при наличии поврежденных волосковых клеток

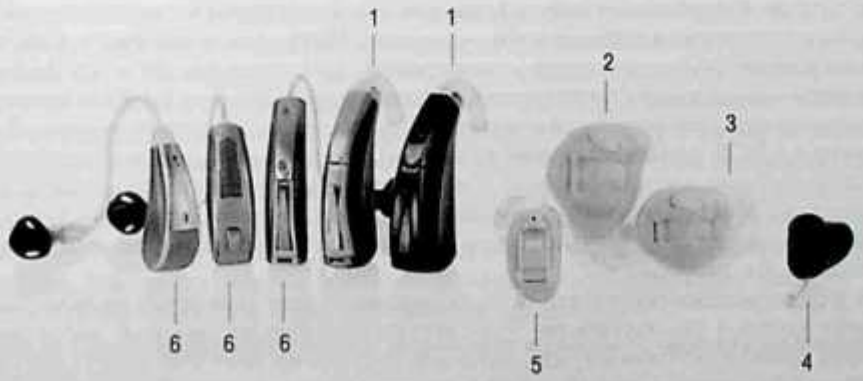

Рис. 36.1. Различные виды слуховых аппаратов: 1 — позадиушной аппарат; 2 — внутриушной аппарат; 3 — внутриканальный аппарат; 4 — невидимый внутриканальный аппарат; 5 — полностью внутриканальный аппарат; 6 — аппарат с внутриканальным ресивером

улитки здоровые клетки «рекрутируются», чтобы помочь восприятию выпавших частот одновременно со своим частотным диапазоном. Это усиливает сигнал от здоровых клеток и приводит к обострению восприятия громкости головным мозгом, что и вызывает дискомфорт. Способом компенсировать ФУНГ в слуховом аппарате служит использование компрессии широкого динамического уровня. Она улучшает слышимость мягких звуков и снижает дискомфорт от громких звуков путем большего усиления слабых звуков и меньшего — громких.

6. **Каковы достижения последних лет в слухопротезировании?**
Технологии слухопротезирования становятся полностью цифровыми, наиболее существенные достижения лежат в плоскости процессинга сигнала. Прогресс заметен и в области направленности микрофонов, манипуляций с частотами, компрессией (нелинейными усилениями) и суммой усилений, используемых на уровне входа, цифровых редукторов шума, усилителей речевых частот, редукторов обратной связи. Все эти системы при совместном функционировании позволяют пользователю воспринимать речь в различных условиях. В бинауральных интегрированных слуховых аппаратах используется беспроводная связь для координации правого и левого устройств в различных условиях пользования. Эта технология значительно улучшает разборчивость речи при наличии фонового шума.

7. **Каким образом могут быть расширены возможности использования слуховых аппаратов?**
Беспроводная связь, доступная в современных цифровых аппаратах, позволяет использовать различные средства коммуникаций. Непосредственно к аппарату могут быть подключены телевизионные и музыкальные устройства, телефон. Это дает новые медийные возможности, ранее недоступные пользователям слуховых аппаратов.

8. **Каковы показания к использованию слуховых аппаратов слуховой проводимости?**
   - Врожденные аномалии наружного и среднего уха (микротия/атрезия).
   - Постоянно текущее ухо (хронический средний отит).
   - Односторонняя глухота.
   - У пациентов, неспособных использовать слуховые аппараты или недовольных результатами их использования.

9. **Какие устройства чаще всего применяются для лечения односторонней глухоты?**
Основным подходом является использование аппаратов контралатерально направляющих звук (CROS) или билатеральных (BiCROS). Пользователи контралатеральных аппаратов обычно имеют нормальный или близкий к нормальному слух с одной стороны и социально неприемлемый — с другой. Микрофон и трансмиттер располагаются в больном ухе, а ресивер — в здоровом. Звук улавливается микрофоном и по беспроводному каналу направляется к здоровому уху. Система BiCROS предназначена пациентам с некоторым снижением звука и на лучше слышащей стороне. В дополнение к CROS, она имеет второй микрофон, находящийся в районе ресивера, который улавливает и усиливает звук. В прошлом пациенты, использовавшие контралатеральные или билатеральные аппараты, не были удовлетворены качеством звука и внешним видом устройств, но теперь технологические успехи позволили усовершенствовать эти системы.
Другой возможностью в лечении односторонней глухоты является применение аппаратов костной проводимости. Эти системы направляют звуковые вибрации через череп прямо к внутреннему уху. Аппараты костной проводимости могут быть фиксированы на голове повязкой, могут быть перкутанными и транскутанными, а также крепиться на зубах. Проводились исследования и в оценке эффективности кохлеарной имплантации при односторонней глухоте, однако этот подход пока не имеет одобрения FDA.

10. В чем заключаются трудности применения перкутанных аппаратов костной фиксации и каковы возможности аппаратов без хирургической фиксации?

Уровень послеоперационных осложнений при использовании перкутанных аппаратов костной фиксации составляет 8–59%. Наиболее частыми осложнениями являются инфекционно-воспалительные и неудачи с костным креплением системы. Продолжительность работы устройства в значительной степени зависит от личной гигиены пользователя и ухода за имплантом. Влияет на срок службы и необходимость ревизионного вмешательства. Другим вариантом костной фиксации является транскутанная конструкция, при которой аппарат удерживается внутренними и наружными магнитами. В дополнение разработаны аппараты, не требующие хирургической фиксации, проводящие звук через зубы. Это устройство состоит из двух съемных частей: внутриротовой (ITM) и заушной (BTE).

11. Что такое имплантируемый слуховой аппарат?

Имплантируемые аппараты разработаны для пациентов со средней и тяжелой степенями тугоухости, не способных или не желающих носить обычные устройства. На рынке существует только один имплантируемый аппарат, одобренный FDA. Устройство состоит из трех имплантируемых компонентов: звукового процессора, сенсора и драйвера. Имплантация устройства требует расчленения цепи слуховых косточек. Система крепится непосредственно к слуховым косточкам.

12. Каковы проблемы использования имплантируемых слуховых аппаратов?

- Емкость аккумуляторов и возможность их зарядки являются существенными характеристиками.
- Для размещения устройства требуется достаточный объем барабанной полости.
- Недостаточный объем ограничивает слуховую выгоду и может даже усиливать тугоухость.
- Стоимость значительно выше, чем у обычных аппаратов.
- Часто не покрывается страховкой.
- МРТ противопоказано.

13. Опишите кохлеарный имплант и его принцип работы.

Кохлеарный имплант — это сложная, хирургически имплантируемая электронная система, разработанная для обеспечения приемлемого слуха у пациентов с тяжелой или глубокой сенсоневральной тугоухостью путем электростимуляции аудиторного нерва во внутреннем ухе. Методика стала стандартной у пациентов, которым нельзя помочь слухопротезированием. Устройство состоит из внутреннего и наружного компонентов (рис. 36.2). Во внутренней части находятся ресивер и электрод. Ресивер имплантируется под кожей за ухом, а электрод вводится в улитку. Наружная часть состоит из речевого процессора, микрофона и трансмиттерной катушки. Микрофон улавливает звук и направляет информацию к речевому процессору, который производит цифровую кодировку звука. Кодированный сигнал через кабель поступает к катушке, пересылающей, в свою очередь, информацию через FM-радиочастоту к ресиверу, расположенному под кожей. Ресивер подает информацию к аудиторному нерву через электродную решетку в виде небольших электрических импульсов, которые затем направляются в ЦНС, где и воспринимаются как звук.

14. Опишите, каким образом электрические импульсы от кохлеарного импланта воспринимаются пациентом как звук.

Специфические характеристики речи, принципиальные для распознавания слов, селективно кодируются речевым процессором. Кодированный сигнал направляется к мозгу через слуховой нерв, где код интерпретируется в слуховые ощущения,



Рис. 36.2. Система кохлеарного импланта

воспринимаемые как речь. Качество звука может варьировать, но большинство пользователей способны воспринимать речь без визуального контроля.

15. Каковы критерии FDA для отбора кандидатов на кохлеарную имплантацию у детей и взрослых?

- Взрослые (старше 18 лет).
  - Двусторонняя тяжелая тугоухость.
  - Низкая эффективность слуховых аппаратов, ≤50% разборчивости речи в ухе на имплантацию и ≤60% на противоположном или бинаурально в зависимости от страхового покрытия (≤40% бинаурально по Medicare).
  - Все кандидаты должны иметь реалистичные ожидания от кохлеарной имплантации, а также демонстрировать сильное желание стать частью слышащего мира.
- Дети и подростки (2–17 лет).
  - Двусторонняя тяжелая сенсоневральная тугоухость.
  - Ограниченный эффект от слуховых аппаратов при двустороннем усилении (как минимум в течение 6 мес) с разборчивостью речи ≤30%.
- Грудные дети (12–24 мес).
  - Двусторонняя тяжелая сенсоневральная тугоухость.
  - Отсутствие аудиторного развития при использовании бинауральных слуховых аппаратов (как минимум в течение 3 мес, за исключением случаев менингита, когда имплантация должна быть выполнена до достижения 12 мес из-за риска оссификации улитки). Для получения хорошего результата от кохлеарной имплантации для детей должен быть составлен четкий план обучения и реабилитации в послеоперационном периоде. Крайне важной составляющей успеха является высокая мотивация и реалистичные ожидания членами семьи пациента.

16. Каков необходимый план обследования у взрослых кандидатов на кохлеарную имплантацию?

- Оценка слуховых порогов со слуховыми аппаратами.
- Консультация аудиолога, специализирующегося на кохлеарной имплантации.
- Оценка опосредованных порогов и тестирование разборчивости речи с надлежащим соответствием, бинауральными слуховыми аппаратами.
- Консультация хирурга, выполняющего кохлеарные имплантации.
- КТ или МРТ.
- Вестибулологическое обследование (видеонистагмография/ВВМГ).

17. Чем отличается обследование перед кохлеарной имплантацией в педиатрической практике?

В педиатрической практике очень большое значение имеет командный подход к кандидату на кохлеарную имплантацию. В команду должны входить ЛОР, хирург, детский аудиолог, речевой терапевт, а также члены семьи пациента.

В команду также могут входить детский психолог или социальный работник, специалист по ранним вмешательствам, педагог глухих. Члены команды должны встречаться в зависимости от укомплектованности и вести работу с родителями. Успех кохлеарной имплантации у ребенка в значительной степени зависит от поддержки семьи, координации и взаимодействия всех ее членов.

18. Могут ли пациенты со значительным резидуальным слухом получить кохлеарную имплантацию с сохранением имевшегося слуха?

Исторически кохлеарная имплантация была создана для лечения пациентов с тяжелой формой тугоухости. Достижения в области технологий кохлеарной имплантации привели к расширению возможностей метода и включению в группу кандидатов пациентов с резидуальным слухом. Компании-производители разработали электродные решетки, сохраняющие слух. Эти электроды устанавливают различными хирургическими способами (кохлеостомия через круглое окно). FDA одобрила применение первого гибридного кохлеарного импланта, в котором сочетаются электрический и акустический стимуляторы внутри одного звукового процессора. Гибридный кохлеарный имплант может быть рекомендован пациентам с нормальной или близкой к нормальной кривой слуха на низких частотах (<1000 Гц) и низкими порогами на высоких частотах.

19. Что такое бимодальная стимуляция и каковы современные бинауральные возможности?

Бимодальная стимуляция, или бимодальный слух, — это комбинированное использование кохлеарного импланта (электрического стимула) на одном ухе и слухового аппарата (акустического стимула) — на противоположном. У пациентов с кохлеарным имплантом и резидуальным слухом в неимплантированном ухе обычные слуховые аппараты могут быть использованы для достижения оптимального слуха. Бимодальный слух показал лучшие результаты в разборчивости речи при наличии фонового шума, а также улучшение локализации источника звука. К тому же пациенты отмечают более реалистичное качество звука, улучшение разборчивости речи.

20. Какие факторы имеют большое прогностическое значение при проведении кохлеарной имплантации?

- **Постлингвальная глухота** подразумевает потерю слуха *после* развития основных речевых и языковых навыков. **Прелингвальная глухота** подразумевает потерю слуха *до* развития основных речевых навыков. Пациенты с постлингвальной глухотой показывают лучшие результаты после кохлеарной имплантации, чем пациенты с прелингвальной.
- **Продолжительность глухоты.** Чем дольше существует глухота до кохлеарной имплантации, тем хуже результат.

- **Анамнез слухопротезирования.** Ухо, которое было протезировано последовательно и недавно, покажет лучший результат, чем непротезированное.
- **Вовлеченность структур внутреннего уха.** Кохлеарные мальформации могут требовать различных подходов при кохлеарной имплантации, и результаты могут варьировать.
- **Мотивация пациента и его семьи.**
- **Другие медицинские состояния.**

21. Какие улитковые аномалии существуют и могут ли они сделать невозможной кохлеарную имплантацию?

Небольшие аномалии, такие как дисплазия улитки или мальформация внутреннего уха, могут отличаться при мальформации Мондини и увеличенном водопроводе преддверия. Детям с такими аномалиями могут быть имплантированы аппараты с применением стандартных технологий, и такие пациенты показывают результаты, аналогичные пациентам с нормальной КТ. Большие аномалии, такие как общая полость, не исключают кохлеарной имплантации, но хирургическая техника при этом значительно сложнее, а результаты менее предсказуемы.

22. В чем разница между кохлеарным и аудиторным стволомозговым имплантами?

Кохлеарный имплант функционирует путем стимуляции волокон аудиторного нерва. В случаях когда аудиторный нерв был поврежден при удалении опухоли, например при нейрофиброматозе 2-го типа, кохлеарная имплантация не показана. Для этих пациентов разработаны аудиторные стволомозговые импланты, которые показаны пациентам с недоразвитием слухового нерва или его полным отсутствием. Результаты варьируют, а качество слуха ограниченно.

23. В чем преимущество имплантации в более раннем возрасте?

Дети, родившиеся глухими или оглохшие до начала формирования речи, показывают лучшие результаты, если им рано имплантированы аппараты, до двухлетнего возраста. FDA рекомендует кохлеарную имплантацию в возрасте 1 года. Ранняя кохлеарная имплантация позволяет этим детям вовремя получить необходимую аудиторную информацию, когда мозг особенно готов к изучению речи и языка. Ранняя установка импланта увеличивает словарный запас и качество восприятия речи.

ОБСУЖДЕНИЕ

24. Кохлеарная имплантация в грудном возрасте (до 12 мес).

Литературные данные указывают, что кохлеарная имплантация до 1 года безопасна и эффективна. Страховое покрытие не однозначно, поскольку FDA рекомендует кохлеарную имплантацию с 12 мес.

25. Кохлеарная имплантация при односторонней глухоте.

Недавние исследования показали, что кохлеарная имплантация при односторонней глухоте может улучшить способность определения источника звука и речевое восприятие. На практике односторонняя глухота не является показанием к кохлеарной имплантации, поскольку она не покрывается страховкой. Необходимы дальнейшие исследования по анализу эффективности и преимущества кохлеарной имплантации при односторонней глухоте.

Список литературы

Adunka O.F., Dillon M.T., Adunka M.C. et al. Cochleostomy versus round window insertions: influence on functional outcomes in electric-acoustic stimulation of the auditory system // Otol. Neurotol. 2014. Vol. 35, N 4. P. 613–618.

Arnoldner C., Lin V.Y. Expanded selection criteria in adult cochlear implantation // Cochlear Implants Int. 2013. N 14. Suppl. 4. P. S10–S13.
Azadarmaki R., Tubbs R., Chen D.A. et al. MRI information for commonly used otologic implants: review and update // Otolaryngol. Head and Neck Surg. 2014. Vol. 150, N 4. P. 512–519.
Badrana K., Arya A.K., Bunstone D. et al. Long-term complications of bone-anchored hearing aids: a 14-year experience // J. Laryngol. Otol. 2009. Vol. 123, N 2. P. 170–176.
Berrettini S., Passetti S., Giannarelli M. et al. Benefit from bimodal hearing in a group of prelingually deafened adult cochlear implant users // Am. J. Otolaryngol. 2010. Vol. 31, N 5. P. 332–338.
Birman C.S., Elliott E.J., Gibson W.P. Pediatric cochlear implants: additional disabilities prevalence, risk factors, and effect on language outcomes // Otol. Neurotol. 2012. Vol. 33, N 8. P. 1347–1352.
Bovo R., Ciorba A., Martini A. Tinnitus and cochlear implants // Auris Nasus Larynx. 2011. N 38. P. 14–20.
Clarys P., Pujol Mdel C. Active middle ear implants: Vibroplasty™ in children and adolescents with acquired or congenital middle ear disorders // Acta Otolaryngol. 2013. Vol. 133, N 6. P. 612–619.
Cosetti M., Roland J.T., Jr. Cochlear implantation in the very young child: issues unique to the under-1 population // Trends Amplif. 2010. Vol. 14, N 1. P. 46–57.
Doshi J., Sheehan P., McDermott A.L. Bone anchored hearing aids in children: an update // Int. J. Pediatr. Otorhinolaryngol. 2012. Vol. 76, N 5. P. 618–622.
Firszt J.B., Holden L.K., Reeder R.M. et al. Auditory Abilities after Cochlear Implantation in Adults with Unilateral Deafness: A Pilot Study // Otol. Neurotol. 2012. Vol. 33, N 8. P. 1339–1346.
Freeman S.R., Stivaros S.M., Ramsden R.T. et al. The management of cochlear nerve deficiency // Cochlear Implants Int. 2013. N 14. Suppl. 4. P. S27–S31.
Geers A.E., Nicholas J.G. Enduring advantages of early cochlear implantation for spoken language development // J. Speech. Lang Hear Res. 2013. Vol. 56, N 2. P. 643–655.
Gifford R.H., Dorman M.F., Skarzynski H. et al. Cochlear implantation with hearing preservation yields significant benefit for speech recognition in complex listening environments // Ear Hear. 2013. Vol. 34, N 4. P. 413–425.
Gurgel R.K., Shelton C. The SoundBite hearing system: patient-assessed safety and benefit study // Laryngoscope. 2013. Vol. 123, N 11. P. 2807–2812.
Hobson J.C., Roper A.J., Andrew R. et al. Complications of bone-anchored hearing aid implantation // J. Laryngol. Otol. 2010. Vol. 124, N 2. P. 132–136.
Kamal S.M., Robinson A.D., Diaz R.C. Cochlear implantation in single-sided deafness for enhancement of sound localization and speech perception // Curr. Opin. Otolaryngol. Head and Neck Surg. 2012. Vol. 20, N 5. P. 393–397.
Kraus E.M., Shohet J.A., Catalano P.J. Envoy Esteem Totally Implantable Hearing System: phase 2 trial, 1-year hearing results // Otolaryngol. Head and Neck Surg. 2011. Vol. 145, N 1. P. 100–109.
Morera C., Manrique M., Ramos A. et al. Advantages of binaural hearing provided through bimodal stimulation via a cochlear implant and a conventional hearing aid: a 6-month comparative study // Acta Otolaryngol. 2005. Vol. 125, N 6. P. 596–606.
Russell J.L., Pine H.S., Young D.L. Pediatric cochlear implantation: expanding applications and outcomes // Pediatr. Clin. North Am. 2013. Vol. 60, N 4. P. 841–863.
Sheffield S.W., Gifford R.H. The benefits of bimodal hearing: effect of frequency region and acoustic bandwidth // Audiol. Neurootol. 2014. Vol. 19, N 3. P. 151–163.
Siegert R., Kanderske J: A new semi-implantable transcutaneous bone conduction device: clinical, surgical, and audiologic outcomes in patients with congenital ear canal atresia // Otol. Neurotol. 2013. Vol. 34, N 5. P. 927–934.
Syms M.J., Hernandez K.E. Bone conduction hearing: device auditory capability to aid in device selection // Otolaryngol. Head and Neck Surg. 2014. Vol. 150, N 5. P. 866–871.

ГЛАВА 37

ИНФЕКЦИИ УХА

Мелисса А. Шольс

КЛЮЧЕВЫЕ МОМЕНТЫ

Важные критерии диагностики среднего отита:

- значительное выбухание барабанной перепонки или оторея, не связанные с наружным отитом;
- выбухание барабанной перепонки, оталгия до 48 ч, гиперемия барабанной перепонки;
- жидкое содержимое среднего уха может быть выявлено при пневматической отоскопии или тимпанометрии.

Важно

1. Для острого наружного отита характерно быстрое начало (обычно в течение 48 ч) и появление симптомов воспаления в наружном слуховом проходе.
2. Наиболее частыми патогенами при остром среднем отите являются *Streptococcus pneumoniae* (пневмококк, 35–40%) *Haemophilus influenzae* (палочка Пфейффера, 30–35%) и *Moraxella catarrhalis* (15–25%).
3. Амоксициллин остается препаратом первой линии в лечении острого среднего отита, поскольку около 80% возбудителей сохраняют чувствительность.
4. Для диагностики среднего отита необходимо подтвердить наличие жидкого содержимого в барабанной полости при помощи пневматической отоскопии или тимпанометрии.
5. Боль является важным симптомом наружного и среднего отитов и требует соответствующего лечения.

ВОПРОСЫ

1. Что такое наружный отит?

Наружный отит — это инфекционно-воспалительное заболевание кожи наружного слухового прохода с возможностью распространения на окружающие области: ушную раковину, козелок, барабанную перепонку, регионарные лимфатические узлы.

2. Каков патогенез наружного отита?

Наружный отит возникает при нарушении защитных механизмов наружного слухового прохода. Ушная сера, продуцируемая железами в хрящевой части слухового прохода, обладает бактериостатическими свойствами и защищает от влаги. Слабокислые свойства серы ингибируют активность инфекции. Чистка наружного уха ватными палочками приводит к снижению защитного механизма вследствие удаления серы, а также вызывает повреждения кожи слухового прохода. Инфекция может попадать в кожу, поврежденную ногтем, берушами или инородными телами. Высокая влажность окружающей среды также способствует снижению барьерных свойств кожи. Наиболее частые возбудители: *S. aureus* и *Pseudomonus acroginosa*.

3. Каковы факторы риска острого наружного отита и как его предотвратить?

Наиболее частой причиной *острого наружного отита* является воздействие воды во влажном климате или напрямую при приеме ванны или плавании (так называемое ухо пловца). Профилактика острого наружного отита заключается в снижении или

предупреждении попадания воды в ухо. К мерам профилактики также относят «кислые» капли в ухо, удаление обтурирующих серных пробок, высушивание слуховых проходов феном (в холодном режиме), беруши и предотвращение травм слухового прохода.

4. Каковы симптомы и признаки острого наружного отита?

Острый наружный отит обычно начинается с внезапной интенсивной ушной боли. Боль часто не пропорциональна находкам при осмотре и усиливается при пальпации козелка и ушной раковины. Могут также присутствовать признаки воспаления кожи, гиперемия, отек и выделения. 98% острого наружного отита бактериальной этиологии. Симптомы включают гнойные выделения, оталгию (боль в ухе), заложенность в ухе (с больной стороны), припухлость кожи слухового прохода, эпидермальные отложения. Боль должна сохраняться менее 48 ч, тогда заболевание можно отнести к острому. Выделения из слухового прохода также могут быть обусловлены экземой наружного уха.

5. Что такое хронический наружный отит?

Хронический наружный отит проявляется отореей и симптомами наружного отита, сохраняющейся болью свыше 6 нед. Боль обычно не столь интенсивна, как при остром наружном отите. Хронический наружный отит может возникать вследствие неадекватного лечения острого наружного отита.

6. Что такое злокачественный наружный отит? Каковы осложнения наружного отита?

Злокачественный наружный отит — это инфекционное воспаление основания черепа, возникающее после острого или хронического наружного отита. Наиболее часто встречается у пожилых пациентов с сахарным диабетом и иммуносупрессиями. Инфекция может распространяться интракраниально и вызывать поражение черепных нервов. Поскольку состояние является жизнеугрожающим, требуется проведение внутривенной антибиотикотерапии и коррекции иммуносупрессивного состояния. К другим симптомам злокачественного наружного отита относят «глубокую» интенсивную ушную боль, усиливающуюся при движениях головой, оторею, лихорадку, потерю голоса, дисфагию, лицевой парез. Менее серьезное осложнение наружного отита — лицевой целлюлит. Постоянные выделения из уха могут вызывать раздражение кожи уха и шеи.

7. Как лечить наружный отит?

Наружный отит лечат очищением уха от десквамированного эпителия, серы, восстановлением нормальных значений pH, топическими антимикробными средствами и устранением причинных факторов. Первой линией терапии являются капли с хинолонами. При наличии общих симптомов, что говорит о распространении инфекции за пределы слухового прохода, показаны системные антибиотики, эффективные в отношении *S. aureus*. Если пациент предрасположен к рецидивирующим наружным отитам, следует принимать по 2–3 капли раствора белого винного уксуса с водой в соотношении 1:1, также можно инстиллировать 70% этанол (Этиловый спирт*) в ухо перед плаванием и после него.

8. Что такое буллезный мирингит?

Буллезный мирингит характеризуется формированием серозных или геморрагических пузырей на барабанной перепонке. Заболевание связано с вирусной, пневмококковой или стафилококковой инфекцией. Состояние обычно крайне болезненно и может сопровождаться кондуктивной тугоухостью. Поддерживающая терапия включает анальгетики и противовоспалительные средства. Если появляются признаки бактериальной инфекции, показаны топические и системные антибиотики.

9. Что такое средний отит? Какие факторы способствуют среднему отиту?

Средний отит — это инфекционное воспаление в полостях среднего уха. Часто возникает у детей вследствие незрелости иммунной системы слуховой трубы, незрелости анатомии уха. Другие предрасполагающие факторы: инфицированность носоглотки патогенами отита, инфекции верхних дыхательных путей, курение, кормление из бутылки, время года, ежедневный уход и генетическая восприимчивость.

10. Какую роль в возникновении среднего отита играет слуховая труба?

Евстахиева труба проходит от передних отделов среднего уха к носоглотке и выравнивает давление в полостях среднего уха. Она имеет костную структуру в проксимальной части, в дистальных — хрящевую, связанную с четырьмя мышцами: трубно-глоточной мышцей (*m. salpingopharyngeus*), мышцей мягкого нёба (*m. tensor veli palatine*), мышцей, напрягающей барабанную перепонку (*m. tensor tympani*), и мышцей, поднимающей нёбную занавеску (*m. levator veli palatine*). Евстахиева труба периодически открывается вследствие работы этих мышц при зевании, разговоре и пробе Вальсальвы. Среднее ухо находится под постоянным отрицательным давлением, а работа евстахиевой трубы по выравниванию давления предотвращает образование жидкости. Если по какой-либо причине функция евстахиевой трубы нарушается, в среднем ухе образуется жидкость (происходит эффузия). Частые причины тубарной дисфункции — анатомические вариации, вирусные инфекции, сопровождающиеся отеком. У детей слуховая труба более гладкая и менее ригидная, что способствует дисфункции (рис. 37.1). Жидкость может инфицироваться патогенами из носоглотки.

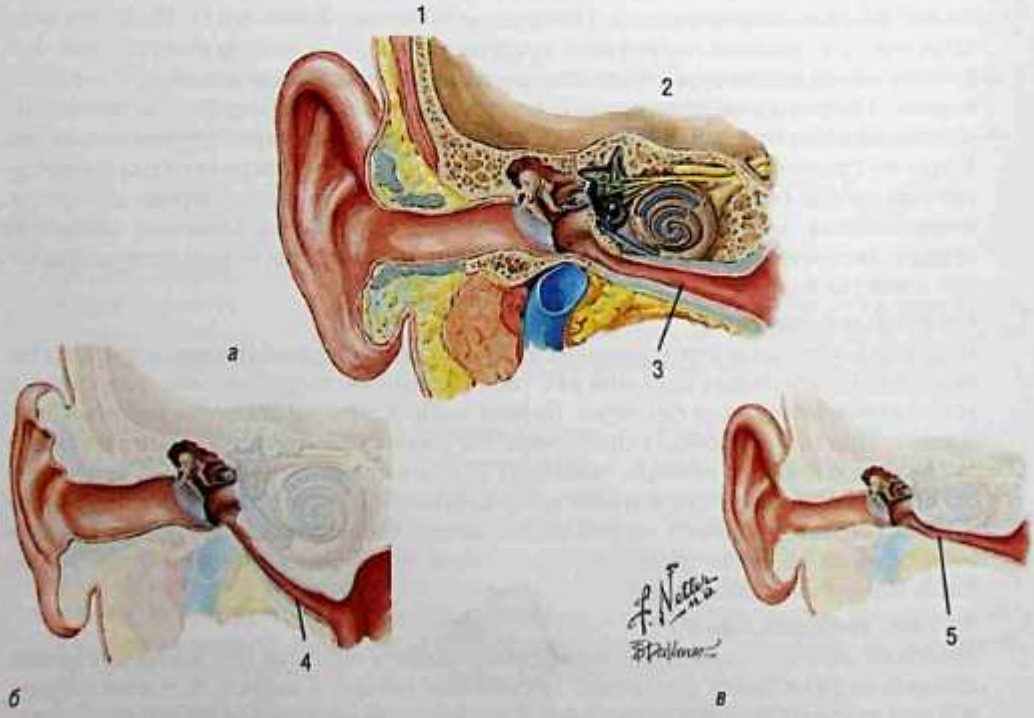

Рис. 37.1. Анатомия слуховой трубы: *а* — разрез во фронтальной плоскости; *б* — взрослый; *в* — ребенок: 1 — фронтальный срез; 2 — детское ухо; 3 — глоточно-барабанная (слуховая) труба; 4 — слуховая труба; 5 — слуховая труба короче и более горизонтальная. *Источник*: из E.C. Jonc и соавт. (2011)

11. Какие бактериальные патогены чаще всего выявляются при остром среднем отите? Какие возбудители чаще всего обнаруживаются при мастоидите?

Самые частые бактериальные патогены при среднем отите: *Streptococcus pneumoniae* (пневмококк, 35–40%), *Haemophilus influenzae* (30–55%), *Moraxella catarrhalis* (15–25%). Самые частые возбудители при мастоидите: *S. pyogenes* и *S. pneumoniae*. С появлением пневмококковой вакцины снизилось количество заболеваний, вызванных *S. pneumoniae*, но возросло число заболеваний, обусловленных другими бактериями: *S. aureus* и *H. influenzae*. С момента начала вакцинации частота среднего отита снизилась на 6–7%.

12. Что такое биопленки и какова их роль в течении среднего отита?

Биопленки — это групповые скопления микроорганизмов, образующих экстрацеллюлярный матрикс. Экстрацеллюлярный матрикс устойчив к действию антибиотиков. Различные бактерии способны делиться генетической резистентностью с соседями. Биопленки обнаруживаются при отитах у детей в барабанной полости и носоглотке. Считается, что биопленки при среднем отите защищают бактерии и индуцируют воспаление слизистой оболочки.

13. Какие методы обследования применяются для диагностики среднего отита?

Перед осмотром барабанной перепонки следует освободить слуховой проход от обтурирующих серных масс. Это может быть выполнено через открытую ушную воронку отоскопа (рис. 37.2) или под микроскопом. Ирригацию слуховых проходов нужно проводить с осторожностью, помня о возможности наличия невыявленной перфорации барабанной перепонки. Вода в слуховом проходе может способствовать возникновению наружного отита. При осмотре перепонки оценивают цвет, толщину, выбухание, потерю опознавательных пунктов, наличие эффузии. Потеря светового конуса не является специфическим симптомом наружного отита. Затем проводят пневматическую отоскопию с баллоном, прикрепленным к закрытой ушной воронке отоскопа. Аккуратное сжимание баллона приводит к смене давления в слуховом проходе. Если в барабанной полости имеется жидкость, перепонка не смещается; при отсутствии жидкости перепонка подвижна. Необходимо только небольшое изменение давления, не провоцирующее боль. Если пневматическая отоскопия невозможна, для выявления жидкости применяют тимпанометрию.

14. Какие приемы помогут качественно выполнить пневматическую отоскопию?

- Возьмите самую большую воронку для обеспечения максимальной герметичности слухового прохода в процессе исследования.



Рис. 37.2. Закрытый (слева) и открытый (справа) отоскопы

- Вводите воронку только в наружную треть слухового прохода во избежание контакта с костной частью прохода, что крайне болезненно.
- Вводите воронку после легкого сжатия баллона, затем оценивайте подвижность. Это позволит избежать дискомфорта и выявит отрицательное давление в ухе.
- Используйте только мягкие изменения давления с минимальным смещением барабанной перепонки.

15. Какие антибиотики используют для лечения среднего отита?

Амоксициллин остается препаратом первой линии лечения, поскольку почти 80% возбудителей сохраняют к нему чувствительность. Высокие дозы помогают предотвратить резистентность. Амоксициллин + [клавулановая кислота] назначают при отсутствии клинического эффекта после 48–72 ч либо если амоксициллин использовался в последние 30 сут. Цефалоспорины назначают пациентам с гиперчувствительностью без тяжелых реакций к пенициллину. Детям с аллергическими реакциями с IgE назначают ко-тримоксазол [сульфаметоксазол + триметоприм], клиндамицин или макролиды (табл. 37.1, 37.2).

Таблица 37.1. Лечение острого среднего отита в эпоху лекарственной резистентности. Начальная неотложная или отсроченная антибактериальная терапия

Лечение первой линии	Альтернативное лечение (аллергия на пенициллин)
1. Амоксициллин (80–90 мг/кг в сутки по 2 разделенные дозы): • детям до 2 лет и детям всех возрастов с тяжелыми симптомами — лечение 10 сут; • от 2 до 6 лет со средней тяжести симптомами — лечение 7 сут; • старше 6 лет с симптомами средней тяжести — лечение 5 сут. Или 2. Амоксициллин + [клавулановая кислота] (90 мг/кг в сутки или амоксициллин с 6,4 мг/кг в сутки амоксициллина + [клавулановая кислота] в двух разделенных дозах): • пациентам, получавшим амоксициллин последние 30 сут или при наличии синдрома «отит–конъюнктивит»	1. Цефдинир[↵] (14 мг/кг в сутки 1 или 2 дозы). 2. Цефуроксим (30 мг/кг в сутки, разделенные на 2 приема). 3. Цефтриаксон (10 мг/кг в сутки в 2 разделенных дозах). 4. Цефтриаксон (50 мг внутримышечно или внутривенно в сутки 1 или 3 сут). 5. Если оральный прием препарата невозможен, для детей с тяжелой аллергией на пенициллин (IgE-реакции): • ко-тримоксазол [сульфаметоксазол + триметоприм]; • макролиды; • клиндамицин (30–40 мг/кг в сутки, разделенные на 2 приема)

Таблица 37.2. Антибактериальное лечение после 48–72 ч отсутствия эффекта начальной терапии

Рекомендованное лечение первой линии	Альтернативное лечение
1. Амоксициллин + [клавулановая кислота] (90 мг/кг в сутки или амоксициллин с 6,4 мг/кг в сутки амоксициллина + [клавулановая кислота] в двух разделенных дозах): • пациентам, получавшим амоксициллин в предыдущие 30 сут или имеющим синдром «отит–конъюнктивит». Или 2. Цефтриаксон (50 мг внутримышечно или внутривенно в течение 3 сут)	1. Цефтриаксон (50 мг внутримышечно или внутривенно в сутки в течение 3 сут). 2. Клиндамицин (30–40 мг/кг в сутки, разделенные на 2 приема), возможно одновременно с приемом цефалоспоринов III поколения. 3. Тимпаноцентез рассматривается после консультации со специалистом. 4. Рецидив через 4 нед от первичного эпизода: • возможно, новый патоген, значит, терапия первой линии ряда неэффективна; • нужно убедиться, что это не секреторный отит, который может быть под наблюдением 3–6 мес без лечения

16. Какие еще возможности, кроме антибиотиков, имеются для лечения среднего отита?
Пациенты старше 6 мес с минимальными клиническими проявлениями могут находиться под наблюдением 48–72 ч. Однако следует помнить и планировать возможность негативного сценария. Тщательное наблюдение и повторные осмотры должны подтверждать улучшение.

17. Как предотвратить развитие среднего отита?
Большинство случаев острого среднего отита у детей связаны с анатомическими особенностями и незрелостью иммунной системы. Эти факторы не могут быть изменены. Желательно избегать посещения медицинских учреждений постоянного наблюдения, сигаретного дыма, кормления из бутылки. Кормление грудью оказывает протективный эффект, обеспечивая материнскими антителами. Если у ребенка отмечаются и другие инфекции, например пневмония, разумно провести иммунологическое обследование. Антибиотикопрофилактика не рекомендуется, поскольку способствует формированию резистентности, имеет побочные эффекты и неэффективна в динамике.

18. Что такое секреторный средний отит?
Секреторный средний отит проявляется наличием эффузии (выпота) в среднем ухе без признаков острого воспаления. Это состояние может возникать первично из-за отрицательного давления в среднем ухе на фоне блока слуховой трубы, на фоне гипертрофии аденоидов, инфекций верхних дыхательных путей или других нарушений. Может наблюдаться также после эпизода острого среднего отита и купированным воспалением. После острого отита эффузия может сохраняться несколько недель и в 90% разрешается в течение 3 мес. Секреторный средний отит следует дифференцировать от острого среднего отита, поскольку при первом антибиотики неэффективны.

19. В чем заключается лечение секреторного среднего отита?
При секреторном среднем отите неэффективны антибиотики, глюкокортикоиды, антигистаминные и деконгестантные средства. Пациентов с сохраняющейся более 3 мес эффузией надо обследовать аудиологически, у детей может возникать задержка речевого развития. При сохранении эффузии более 3 мес и снижении слуха показана тимпаностомия с вентиляционными трубками.

20. Что такое тимпаностомические трубки? Как они помогают при секреторном и остром среднем отитах?
Установка тимпаностомических трубок — наиболее частая амбулаторная операция в США. Трубки — это маленькие цилиндры с фланцем или воротничком, устанавливаемым в барабанную перепонку (рис. 37.3). Задача трубок — обеспечение дренажа



Рис. 37.3. Различные виды тимпаностомических трубок

жидкости и выравнивание давления в среднем ухе. У детей с острым отитом они предотвращают скопление жидкости в среднем ухе и усиление инфекционного воспаления. При секреторном отите трубки устраняют эффузию и позволяют улучшить слух. Трубки устанавливают на срок от 6 мес до года. Они выдавливаются наружу естественной десквамацией эпителиальных слоев барабанной перепонки. Тимпаностомические трубки — это основной хирургический метод лечения рецидивирующих средних отитов и секреторных отитов. Существуют особые хирургические показания для каждого клинического случая.

21. Опишите технику миринготомии и установки тимпаностомической трубки.

Слуховой проход и барабанная перепонка визуализируются через ушную воронку микроскопом. После осмотра перепонки и оценки состояния барабанной полости выполняют маленький разрез в передненижнем квадранте барабанной перепонки, избегая повреждения барабанной струны (*chorda tympani*) и цепи слуховых косточек. Жидкость удаляют аспиратором, а вентиляционную трубку устанавливают бережным усилием.

22. Что такое хронический гнойный средний отит?

Хронический гнойный средний отит проявляется отореей через перфорацию барабанной перепонки. Перфорация может возникать после острого среднего отита или хронической эффузии среднего уха. Оторея может быть следствием секреции барабанной полости из области слуховой трубы или вследствие попадания воды на слизистую оболочку среднего уха.

23. Как лечить хронический гнойный средний отит?

Первый шаг — тщательная очистка слухового прохода и осмотр барабанной полости. Необходимо исключить холестеатому, которая также может быть причиной выделений из уха. При отсутствии холестеатомы могут быть использованы топические антибактериальные ушные капли, обычно офлоксацин. Пациент держит ухо сухим, избегая любого попадания воды в него. Если отмечается аллергия или увеличение аденоидов, необходимо направить лечение соответствующим образом и снизить секрецию со стороны слуховой трубы. Нужно провести посев отделяемого для выбора подходящего антибактериального препарата.

Список литературы

Bluestone C.D., Stool S.E., Alper C.M. et al. Pediatric Otolaryngology : vol. I. 4th ed. Philadelphia : Saunders, 2002.

Jonc E.C., Stevens D.L. Netter's Infectious Diseases. Philadelphia : Saunders, 2011.

Hay W.W., Deterding R.R., Levin M.J. et al. Current Diagnosis and Treatment Pediatrics. 22nd ed. New York : McGraw-Hill Medical, 2014.

Lieberthal A.S., Carroll A.E., Chonmaitree T. et al. The diagnosis and management of acute otitis media // Pediatrics. 2013. Vol. 131, N 3. P. e964–e999.

Rosenfeld R.M., Culpepper L., Doyle K.J. et al. Clinical practice guideline: otitis media with effusion // Otolaryngol. Head and Neck Surg. 2004. N 130. P. S95–S118.

Rosenfeld R.M., Schwartz S.R., Pynnonen M.A. et al. Clinical practice guideline: tympanostomy tubes in children // Otolaryngol. Head and Neck Surg. 2013. N 149. P. S1–S35.

ОСЛОЖНЕНИЯ СРЕДНЕГО УХА

Джеймсон Л. Маттингли, Кенни Х. Чан

КЛЮЧЕВЫЕ МОМЕНТЫ

Патофизиология осложненного среднего отита:

- осложнения среднего отита могут иметь различные механизмы;
- наличие преформированных путей повышает риск распространения инфекции из барабанной полости и сосцевидного отростка в прилежащие области;
- существует три основных пути распространения инфекции при среднем отите — гематогенный, контактный (прямое распространение) и развитие тромба;
- лечение большинства осложнений включает миринготомию и установку вентиляционных трубок, как правило, для устранения эффузии;
- осложненный средний отит связан с бактериями, имеющими высокую резистентность, включая штаммы *S. aureus*, *P. aeruginosa*, *K. pneumoniae* и анаэробные бактерии.

Важно

1. Наиболее частыми патогенами при осложненном остром среднем отите являются *S. pneumoniae*, *H. influenzae* и *M. catarrhalis*.
2. Начальная антибактериальная терапия должна иметь широкий спектр действия с учетом проходимости гематоэнцефалического барьера.
3. Хирургическое вмешательство необходимо при отсутствии эффекта консервативной терапии, развитии осложнений, наличии внутривенных осложнений.

ВОПРОСЫ

1. **Опишите патофизиологию осложнений, вызванных острым средним отитом.**
   Патофизиология осложненного среднего отита в значительной степени зависит от того, возникло осложнение на фоне острого или хронического гнойного состояния. Острый отит развивается в прежде здоровом ухе и характеризуется отеком слизистой с экссудативной жидкостью, бактериальной пролиферацией и формированием побочного продукта воспаления (гноя). Инфекция контактным путем распространяется в сосцевидный отросток. Формируя небольшие грануляционные разрастания и костные эрозии, инфекция на фоне острого отита распространяется либо гематогенно, либо преформированными путями.
2. **Опишите патофизиологию осложнений, вызванных хроническим гнойным средним отитом.**
   Хронический гнойный средний отит характеризуется персистенцией воспаления и инфекции в среднем ухе и сосцевидном отростке. Процесс может сопровождаться холестеатомой и без нее, перфорацией барабанной перепонки или отореей через вентиляционную трубку. При персистенции инфекции и воспаления отек слизистой оболочки блокирует естественные дренажные пути и аэрацию между барабанной полостью и сосцевидным отростком. Продолжающееся воспаление вызывает

деструкцию кости и формирование грануляционных тканей. Инфекция последовательно распространяется через костные эрозии от холестеатомы или остеита либо по преформированным путям (чаще при остром отите).

3. **Каковы примеры преформированных путей?**
Примеры преформированных путей могут быть связаны с врожденными причинами, врожденными аномалиями, такими как мальформация Мондини или увеличенный водопровод преддверия, травмами от предшествующих операций или переломов височной кости. Эти пути повышают риск прямого распространения инфекции барабанной полости и сосцевидного отростка.

4. **Каковы три основных направления развития осложненного среднего отита?**
Три основных пути развития осложнений среднего отита: гематогенное распространение, прямое проникновение через костные эрозии или преформированные пути и тромбофлебит перфорантных (диплоических) вен.

5. **Каковы примеры гематогенного развития осложнений при среднем отите?**
Менингит относят к примерам гематогенного осложнения. Менингит обычно чаще возникает на фоне острого отита, чем при хроническом. Типичные симптомы включают головную боль, тошноту, ригидность затылочных мышц, фотофобию, нарушение сознания, лихорадку. Важен анализ спинномозговой жидкости, а повторное КТ-исследование помогает исключить другие внутричерепные осложнения и опухоли.

6. **Каковы примеры прямого распространения?**
Прямое распространение вызывает различные осложнения, зависящие от анатомической области. Заушный абсцесс, абсцесс Бецольда (Bezold), тромбоз сигмовидного синуса, субдуральную эмпиему относят к осложнениям прямого распространения (рис. 38.1).

7. **Что такое абсцесс Бецольда?**
Абсцесс Бецольда — это осложнение острого отомастоидита, когда инфекция проникает через стенку сосцевидного отростка медиально от места прикрепления груди-



Рис. 38.1. На компьютерной томограмме с контрастированием в аксиальной плоскости виден заушный абсцесс (стрелка). *Источник*: H. El-Kashlan и соавт. (2010)

но-ключично-сосцевидной мышцы в месте крепления заднего брюшка двубрюшной мышцы (*m. digastricus*) и далее — в подвисочную ямку. Из-за глубокого расположения к цервикальной фасции, окутывающей кивательную и трапециевидную мышцы, абсцесс плохо пальпируется.

8. Какова бактериология осложненного среднего отита?

Осложненный средний отит характеризуется повышенным уровнем резистентных микроорганизмов и часто — полиэтиологичностью. Часто высеваемые организмы: *P. aeruginosa*, *S. aureus* с метициллинрезистентными штаммами.

9. Какова эпидемиология осложнений среднего отита?

Большинство осложнений среднего отита возникают у детей и молодых взрослых. Встречаемость варьирует в различных исследованиях, но 60–80% осложнений отмечаются в первых двух декадах жизни.

10. Какое самое частое осложнение среднего отита?

Самое частое осложнение среднего отита — формирование среднего отита с эффузией. Это состояние трактуется как эффузия среднего уха без острого воспаления и может вызывать снижение слуха.

11. Какова схематическая классификация осложнений среднего отита?

Осложнения разделяют на интракраниальные (внутричерепные) и экстракраниальные/интратемпоральные (табл. 38.1).

Таблица 38.1. Классификация осложнений средних отитов

Экстракраниальные/интратемпоральные	Интракраниальные
Острый мастоидит	Менингит
Хронический мастоидит	Абсцесс мозга
Заушный абсцесс	Субдуральная эмпиема
Абсцесс Бецольда	Эпидуральный абсцесс
Височный абсцесс	Тромбоз латерального синуса
Абсцесс пирамиды	Отогенная гидроцефалия
Лабиринтная фистула	–
Паралич (парез) лицевого нерва	–
Острый гнойный лабиринт	–
Энцефалоцеле	–
Ликворея	–
Тугоухость (кондуктивная и сенсоневральная)	–

12. Каковы важные симптомы, указывающие на осложнения среднего отита?

Признаки и симптомы осложнений среднего отита могут быть достаточно разнообразными в зависимости от области поражения. Симптомы обычно начинаются с оталгии, раздражительности и лихорадки при остром отите. При хроническом отите симптомы могут быть значительно менее яркими и ограничиваться гнойными выделениями из уха. Может отмечаться боль в заушной области, отек, оторея, гиперемия и абсцесс сосцевидной области. Уровень нарушения сознания зависит от внутричерепных осложнений.

Период развития мозгового статуса зависит от вида внутричерепного осложнения. У пациента могут выявляться отек соска зрительного нерва, парезы черепных нервов, ригидность затылочных мышц и другие неврологические симптомы.

13. Какова роль томографии в диагностике осложнений среднего уха?

КТ должна проводиться с контрастированием для выявления мягкотканых и внутричерепных абсцессов, воспалительных очагов и сохранности кровотока в сосудах. КТ также позволяет оценить состояние костных структур височной кости, степени пневматизации барабанной полости и сосцевидного отростка, наличие костных дегисценций или эрозий, выявить холестеатому. Однако нужно помнить, что КТ не следует проводить при отсутствии подозрений на развитие осложнений. Поскольку барабанная полость сообщается с сосцевидным отростком, томография при любом остром отите покажет затемнение сосцевидного отростка, что может быть ошибочно трактовано рентгенологом как мастоидит. Тем не менее КТ — быстрый и информативный метод диагностики заподозренных осложнений. МРТ более чувствительна в диагностике внутричерепных осложнений и выявляет небольшой отек мозга, усиление твердой мозговой оболочки, абсцесс, проходимость сосудов, а также более чувствительна в этом в сравнении с КТ. Обе возможности хороши и дополняют друг друга в диагностике, лечении и оценке результатов лечения. Однако КТ проводится значительно быстрее, чем МРТ, что особенно важно у нестабильных пациентов с нарушенным статусом сознания.

14. Каковы важные признаки при физикальном обследовании пациента с осложненным средним отитом?

При возникновении любых подозрений на наличие у пациента осложненного отита должно быть проведено обследование головы, шеи и неврологического статуса. Отологический осмотр может выявить признаки острого инфекционно-воспалительного состояния: гиперемию, выбухание, мутность барабанной перепонки, перфорацию с гнойным отделяемым, грануляционную ткань или признаки холестеатомы. Заушный абсцесс может сопровождаться болью при пальпации, гиперемией и флюктуацией. В определенных случаях могут присутствовать вестибулярные симптомы в виде периодов дисбаланса, неустойчивости и головокружения. Внутричерепные осложнения могут проявляться отеком соска зрительного нерва, параличом отводящего нерва, ригидностью затылочных мышц, положительными симптомами Кернига и Брудзинского, нарушением статуса сознания. Нависание задневерхней стенки наружного слухового прохода может указывать на разрушение костного каркаса холестеатомой. Паралич лицевого нерва не является редкой находкой, особенно при наличии костных дегисценций в среднем ухе, и, как результат, имеется вовлечение нерва в воспалительный процесс. Воспаление верхушки пирамиды (апицит) может проявляться параличом отводящего нерва. Именно поэтому важно провести полное исследование функции черепных нервов.

15. Каковы некоторые эпонимы, позволяющие вам проверить себя?

- *Признак Квикенштедта* (Queckenstedt) — тест, позволяющий выявить наличие обструкции на пути оттока ликвора в субарахноидальном пространстве спинномозгового канала. Проводится надавливанием на внутренние яремные вены во время люмбальной пункции. Отсутствие повышения давления при проведении маневра указывает на обструкцию путей дренажа ликвора, что может наблюдаться при менингите или тромбофлебите латерального синуса.

- *Синдром Градениго* (Gradenigo) — триада симптомов, характерных для верхушечного петрозита (апицита). Заключается в ретроорбитальной боли, параличе отводящего нерва и оторее.
- *Абсцесс Бецольда* — шейный воспалительный процесс в медиальной стороне сосцевидного отростка, глубже двубрюшного гребня, с формированием гнойника.
- *Абсцесс Чителли* (Citelli) — шейный воспалительный процесс, распространяющийся вдоль заднего брюшка двубрюшной мышцы (*m. digastricus*), с формированием гнойника.

16. В чем состоит основное лечение осложненного острого среднего отита?

Определение состояния уха до начала воспаления является принципиальным моментом в формировании лечебного алгоритма. При развитии острого среднего отита в прежде здоровом ухе, без костных эрозий и сильного отека с формированием блока сосцевидного отростка, достаточно консервативной антибактериальной терапии, и мастоидэктомия не показана. Иногда рекомендуется миринготомия с вентиляционными трубками и без них. Лечение в зависимости от специфических осложнений будет рассмотрено далее в этой главе.

17. В чем состоит основное лечение осложнений хронического отита?

Как было указано выше, определение состояния уха перед настоящим воспалением является принципиально важным моментом. При хроническом отите осложнения возникают на фоне уже имеющихся костных эрозий, грануляционных тканей или в присутствии холестеатомы. В дополнение к костным эрозиям и холестеатоме инфекция может распространяться напрямую или реже через врожденные дефекты. Инфекция может также распространяться по сосудистым каналам из сосцевидного отростка в прилежащие области. Учитывая разницу в патофизиологии хронического отита в сравнении с острым, следует рассматривать оба метода лечения — консервативное антибактериальное и хирургическое — как необходимые.

18. Какова роль медикаментозной терапии в лечении осложнений среднего отита?

Практически во всех случаях в основе терапии лежит внутривенная антибактериальная терапия препаратами широкого спектра действия в отношении аэробов и анаэробов. До получения результатов посева начальная терапия должна иметь широкий охват и заключаться в комбинации препаратов, таких как ванкомицин, β-лактамаз (например, ампициллин + [сульбактам], цефотаксим) и метронидазол. Возможна значительная вариабельность антибиотиков в зависимости от региона и местных особенностей резистентности. При подозрении на внутричерепные осложнения должна учитываться возможность антибиотика проникать через гематоэнцефалический барьер и накапливаться в спинномозговой жидкости. Лечение должно быть откорректировано после получения результатов посева.

19. Какова роль антикоагулянтов при тромбозе сигмовидного синуса, осложнившего средний отит?

Тромбоз сигмовидного синуса относится к внутричерепным осложнениям среднего отита. Общепринятым подходом является мастоидэктомия с антибактериальной терапией и антикоагулянты в качестве возможного дополнения. Мнение об антикоагулянтах остается дискутабельным, но предполагается, что польза состоит в предотвращении роста тромба и эмболизации, однако источники литературы указывают на отсутствие окончательных выводов относительно эффективности.

20. Какова роль хирургического вмешательства?

В табл. 38.2 представлены алгоритмы лечения осложнений средних отитов. Консервативная терапия без операции должна быть назначена вначале, в частности при неосложненных случаях острого мастоидита. Хирургическое лечение необходимо, если отсутствует улучшение на фоне медикаментозной терапии, при развитии осложнений и наличии внутричерепных осложнений. Объем вмешательства может варьировать от миринготомии с постановкой вентиляционных трубок до мастоидэктомии с декомпрессией черепных ямок.

Особые требования существуют при развитии осложнений на фоне холестеатомы и подразумевают полное ее удаление, что может обеспечить стойкий эффект в отдаленном периоде. Как правило, требуется внутривенная антибактериальная терапия, а при внутричерепных осложнениях — консультация нейрохирурга как по вопросу консервативного лечения, так и по объему оперативного вмешательства.

Таблица 38.2. Лечебная стратегия при осложнениях среднего отита, включая хирургическое вмешательство

Осложнение	Медикаментозное лечение	Хирургическое лечение
Острый мастоидит	В/в антибиотики	±Тимпаноцентез, ±мастоидэктомия
Сливной мастоидит	В/в антибиотики	Мастоидэктомия
Заушный абсцесс	В/в антибиотики	Разрез и дренирование, мастоидэктомия
Абсцесс Бецольда	В/в антибиотики	Разрез и дренирование, мастоидэктомия
Абсцесс височный	В/в антибиотики	Разрез и дренирование, мастоидэктомия
Абсцесс пирамиды	В/в антибиотики, ±глюкокортикоиды	±Мастоидэктомия, ±дренирование пирамиды
Лабиринтная фистула	±В/в антибиотики	Удаление холестеатомы, ±закрытие фистулы
Лицевой паралич	±В/в антибиотики, ±глюкокортикоиды	±Тимпаноцентез, ±декомпрессия *n. facialis*, ±удаление холестеатомы
Острый гнойный лабиринтит	В/в антибиотики, ±глюкокортикоиды	±Мастоидэктомия
Энцефалоцеле, ликворея	Без антибиотиков	Заживление сосцевидной и средней черепной ямки*
Менингит	В/в антибиотики, глюкокортикоиды	Тимпаноцентез, ±мастоидэктомия
Внутримозговой абсцесс	В/в антибиотики	±Разрез и дренирование*, мастоидэктомия
Субдуральная эмпиема	В/в антибиотики	Разрез и дренирование, мастоидэктомия
Эпидуральный абсцесс	В/в антибиотики	Разрез и дренирование, мастоидэктомия
Тромбоз сигмовидного синуса	В/в антибиотики, ±антикоагулянты, ±глюкокортикоиды	Мастоидэктомия, ±удаление тромба, ±перевязка внутренней яремной вены
Отогенное гидроцеле	В/в антибиотики, ±глюкокортикоиды, ±диуретики, ±антикоагулянты	Мастоидэктомия, ±удаление тромба, ±повторные люмбальные пункции

Примечание: * — требуется консультация нейрохирурга; в/в — внутривенно.

Список литературы

Casselbrant M., Mandel E. Acute otitis media and otitis media with effusion / by edited Flint P. et al. Cummings Otolaryngology: Head & Neck Surgery. 5th ed. Philadelphia : Mosby, Elsevier, 2010. P. 2761–2777.

Chole R., Sudhoff H. Chronic otitis media, mastoiditis, and petrositis / by edited Flint P. et al. Cummings Otolaryngology: Head & Neck Surgery. 5th ed. Philadelphia : Mosby, Elsevier, 2010. P. 1963–1978.

El-Kashlan H., Harker L., Shelton C. et al. Complications of temporal bone infections / by edited Flint P. et al. Cummings Otolaryngology: Head & Neck Surgery. 5th ed. Philadelphia : Mosby, Elsevier, 2010. P. 1979–1998.

Friedland D.R., Pensak M.L., Kveton J.F. Cranial and intracranial complications of acute and chronic otitis media. In Snow J., Wackym P., editors: Ballenger's Otorhinolaryngology Head and Neck Surgery. 17th ed. Ontario : B.C. Decker, 2009. P. 229–238.

Isaccson B., Mirabal C., Kutz W. et al. Pediatric otogenic intra-cranial abscesses // Otolaryngol. Head and Neck Surg. 2010. N 142. P. 434–437.

Osma U., Cureoglu S., Hosgoglu S. The complications of chronic otitis media: report of 93 cases // J. Laryngol. Otol. 2000. N 114. P. 97–100.

Psarommatis I.M., Voudouris C., Douros K. et al. Algorithmic management of pediatric acute mastoiditis // Intl. J. Pediatr. Otorhinolaryngol. 2012. Vol. 76, N 6. P. 791–796.

Singh B., Maharaj T.J. Radical mastoidectomy: its place in otitic intracranial complications // J. Laryngol. Otol. 1993. N 107. P. 1113–1118.

Sitton M.S., Chun R. Pediatric otogenic lateral sinus thrombosis: role of anti-coagulation and surgery // Intl. J. Pediatr. Otorhinolaryngol. 2012. N 76. P. 428–432.

Yorgancilar E., Yildrum M., Gun R. et al. Complications of chronic suppurative otitis media: a retrospective review // Eur. Arch. Otorhinolaryngol. 2013. N 270. P. 69–76.

ГЛАВА 39

ТИМПАНОМАСТОИДЭКТОМИЯ И РЕКОНСТРУКЦИЯ ЦЕПИ СЛУХОВЫХ КОСТОЧЕК

Брианн Барнетт Роби, Патрисия Дж. Юн

КЛЮЧЕВЫЕ МОМЕНТЫ

1. Ключевые ориентиры для мастоидэктомии: крыша, сигмовидный синус, латеральный полукружный канал, наковальня, задняя стенка наружного слухового прохода.
2. Мастоидэктомия — это хирургическое удаление воздухоносных ячеек сосцевидного отростка. Она показана при определенных типах инфекционного воспаления, холестеатоме и как доступ к другим отделам височной кости.
3. Мастоидэктомии различного типа выполняют в зависимости от клинической ситуации с сохранением задней стенки наружного слухового прохода (canal wall up) и без сохранения (canal wall down).
4. Реконструкция цепи слуховых косточек проводилась в случае нарушения их сочленения.

Важно

1. Мастоидэктомия без сохранения задней стенки слухового прохода показана при фистуле полукружного канала, разрушении самой задней стенки холестеатомой, склеротическом типе сосцевидного отростка, препятствующем адекватному визуальному контролю задней стенки слухового канала, и в случаях, когда пациент не может находиться под динамическим наблюдением и контролем рецидива холестеатомы.
2. Контрольный интраоперационный осмотр показан после процедуры сохранения задней стенки наружного слухового прохода по поводу холестеатомы и проводится через 6–12 мес после первичной операции для исключения рецидива или резидуального роста холестеатомы.
3. Лицевой карман ограничен спереди хордой тимпании, сзади лицевым нервом и спереди телом наковальни.
4. Установка парциального протеза цепи слуховых косточек показана при сохранении супраструктур стремени, тотального протеза — при отсутствии последних.

ВОПРОСЫ

1. **Что такое мастоидэктомия? Что такое тимпаномастоидэктомия?**
   Сосцевидный отросток — это часть височной кости, включающая воздухоносные полости, сообщающиеся с барабанной полостью. Мастоидэктомия — это хирургическая процедура, заключающаяся в удалении костных структур и ячеек сосцевидного отростка. Тимпаномастоидэктомия — это тимпанопластика в сочетании с мастоидэктомией. Эта процедура обычно применяется при хронических воспалительных заболеваниях уха в сосцевидном отростке, перфорации барабанной перепонки, а также при воспалительных процессах в ретракционном кармане или холестеатоме.
2. **Каковы основные типы мастоидэктомии?**
   Существует несколько разновидностей мастоидэктомии, относящихся к двум основным группам: с сохранением задней стенки наружного слухового прохода и без сохранения.

При операции первого типа (с сохранением) удаляются ячейки сосцевидного отростка, а задняя стенка наружного слухового прохода остается интактной. Границы завершенной мастоидэктомии: сверху — крыша, сзади — сигмовидный синус, спереди — задняя стенка наружного слухового прохода.

При операции второго типа (без сохранения) удаляются клетки сосцевидного отростка и задняя стенка наружного слухового прохода. При этом формируется мастоидальная полость, или чаша. В дополнение обычно выполняется меатопластика, позволяющая расширить наружный слуховой проход, для улучшения аэрации и визуализации мастоидальной полости. Мастоидэктомия без сохранения задней стенки наружного слухового прохода обеспечивает эффективную санацию сосцевидного отростка.

При модифицированной радикальной мастоидэктомии эпитимпанум, антрум и наружный слуховой проход объединяются в общую полость. Барабанная полость, перепонка и слуховые косточки сохраняются. Иногда эту процедуру называют радикальной мастоидэктомией в модификации Бонди (Bondy).

При радикальной мастоидэктомии также удаляются барабанная перепонка и слуховые косточки, за исключением стремени. Эти структуры не реконструируются в ходе операции.

3. Каковы показания к мастоидэктомии?

Наиболее частыми показаниями к мастоидэктомии являются хронические заболевания, такие как холестеатома или мастоидит. Мастоидэктомия также показана при некоторых осложнениях острого среднего отита, таких как острый мастоидит или субпериостальный абсцесс.

Мастоидэктомия является ключевым этапом при кохлеарной имплантации или декомпрессии лицевого нерва и может быть выполнена как часть трансмастоидального доступа для удаления опухолей височной кости, таких как вестибулярная шваннома, гломусная опухоль или менингиома. В редких случаях мастоидэктомия может выполняться для закрытия ликворного свища.

4. Каковы наиболее важные ориентиры при операции мастоидэктомия (рис. 39.1)?

Верхняя граница мастоидэктомии — это крыша, которая является тонкой костной пластинкой, отделяющей среднюю черепную ямку от уха. Задняя граница — это сигмовидный синус. Передняя граница — задняя стенка наружного слухового прохода. Медиальная (глубокая) граница — латеральный полукружный канал и наковальня, которые обнаруживаются в области входа в пещеру (*aditus adantrum*), сообщении между сосцевидной и барабанной полостями. Еще один важный ориентир — лицевой нерв.

5. Когда показана операция без сохранения задней стенки наружного слухового прохода?

Эта операция показана в следующих ситуациях:

- холестеатома распространяется в область тимпанального синуса, недоступного трансканально или через лицевой карман;
- имеется фистула полукружного канала с прилежащим холестеатомным матриксом;
- имеется значительное повреждение задней стенки слухового прохода патологическим процессом;
- сосцевидный отросток уменьшен или склерозирован, препятствует адекватной визуализации при мастоидэктомии с сохранением задней стенки наружного слухового прохода;
- холестеатомный матрикс распространяется на твердую мозговую оболочку или заднюю черепную ямку;

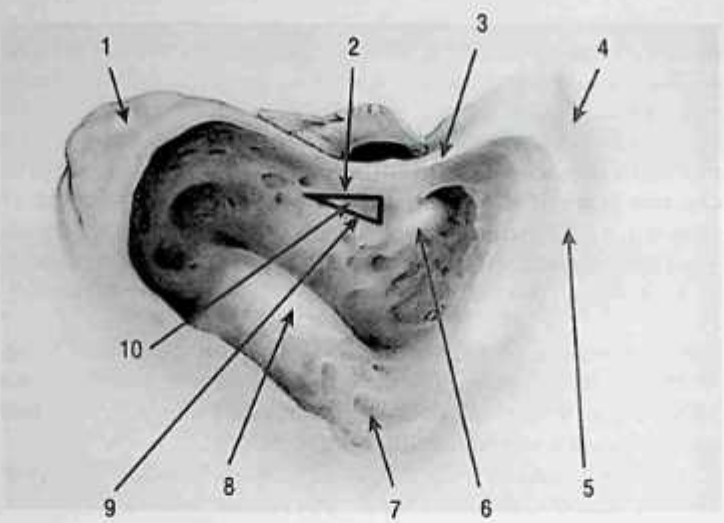

Рис. 39.1. Ориентиры при операции мастоидэктомии: 1 — сосцевидный отросток; 2 — барабанная струна; 3 — задняя стенка наружного слухового прохода; 4 — скуловое основание; 5 — крыша; 6 — горизонтальный полукружный канал; 7 — синодуральный угол; 8 — сигмовидный синус; 9 — лицевой нерв; 10 — лицевой карман. *Источник*: R.A. Nelson

- имеется холестеатома в сосцевидном отростке или аттике у пациента, который не может находиться под наблюдением или возражает против повторной операции.

6. Каковы недостатки мастоидэктомии без сохранения задней стенки наружного слухового прохода?

Мастоидальная полость часто заполняется серными массами и требует регулярной чистки для предотвращения воспалительных явлений. Неудачно выполненная меатопластика может создавать косметический дефект. Слуховая функция может страдать из-за нарушения акустических свойств слухового прохода. Не рекомендуется попадание воды в ухо, так как это может вести к развитию воспаления в полости.

7. Каковы недостатки мастоидэктомии с сохранением задней стенки наружного слухового прохода?

Более высокий риск рецидивной или резидуальной холестеатомы, так как доступ в аттик, антрум и лицевой карман ограничен сохраненной задней стенкой слухового прохода. Пациентам после данной процедуры часто рекомендуется контрольный интраоперационный осмотр, в то время как пациенты после мастоидэктомии без сохранения задней стенки наружного слухового прохода могут наблюдаться амбулаторно.

8. Что такое контрольный интраоперационный осмотр?

У пациентов с холестеатомой, перенесших мастоидэктомию с сохранением задней стенки наружного слухового прохода, контрольный интраоперационный осмотр проводится через несколько месяцев (обычно 6–12) для выявления рецидивной или резидуальной холестеатомы, которая могла быть не видна при первичной операции или при наблюдении в послеоперационном периоде в амбулаторных условиях.

Процедура выполняется через несколько месяцев, с тем чтобы микроскопическая резидуальная холестеатома могла вырасти и стать видимой. Однако не следует ждать

слишком долго, так как резидуальная холестеатома в процессе роста может повредить структуры уха.

9. В чем заключается доступ к лицевому карману? Каковы границы лицевого кармана?

Лицевой карман — область внутри сосцевидного отростка, часто содержащая воздухоносные клетки и ведущая к барабанной полости. Лицевой карман ограничен спереди барабанной струной (*chorda tympani*), сзади лицевым нервом, сверху наковальней. Воздухоносные клетки лицевого кармана находятся на том же уровне, что и верхушка короткого отростка наковальни. Лицевой карман можно вскрывать для удаления холестеатомы, а также при кохлеарной имплантации, чтобы ввести электрод через барабанную полость в круглое окно.

10. Как может быть устранена фистула полукружного канала?

Обычно производится мастоидэктомия без сохранения задней стенки наружного слухового прохода с оставлением участка чешуйки матрикса над фистулой. В редких случаях холестеатому можно удалить полностью, а фистулу закрыть лоскутом. Аспирация в этой области не должна применяться, чтобы избежать удаления эндолимфы из канала.

11. Какие осложнения возможны при мастоидэктомии?

Серьезные осложнения включают повреждение лицевого нерва, сенсоневральную тугоухость, ликворею, повреждение венозного синуса мозговой оболочки.

К менее серьезным можно отнести временное изменение вкусовой чувствительности из-за воздействия на барабанную струну, головокружение, перфорацию барабанной перепонки.

12. Что такое аттикотомия Бонди?

Операция заключается в ограниченном доступе к холестеатоме аттика. Разрез выполняют эндаурально, затем производят небольшую антростомию. Кость, ограничивающую аттик, удаляют по направлению книзу до уровня распространения патологического процесса. Натянутая часть барабанной перепонки и цепь слуховых косточек остаются интактными.

13. Что такое мастоидэктомия изнутри наружу (inside-out)?

Доступ изнутри наружу обычно начинается эндаурально с формированием тимпаномеатального лоскута и аттикотомии бурением. Клетки сосцевидного отростка удаляют начиная с области слухового прохода, поскольку это предпочтительнее, чем начинать с кортикального слоя сосцевидного отростка, как при обычной мастоидэктомии. Этот доступ удобен при очень низком расположении сигмовидного синуса (предлежании), что может существенно ограничивать возможность обычной аттикоантростомии.

14. Каковы показания к реконструкции цепи слуховых косточек?

Цепь слуховых косточек состоит из трех элементов: молоточка, наковальни и стремечка (рис. 39.2), находящихся в барабанной полости. Реконструкцию цепи производят при кондуктивной тугоухости, вызванной разрывом или аномалиями этих косточек. Разрыв может быть обусловлен травмой, врожденными аномалиями, хроническими заболеваниями уха, холестеатомой, операцией. Остеопластические возможности холестеатомы часто обусловливают эрозию слуховых косточек. Реконструкцию цепи выполняют, когда ухо свободно от патологического процесса, что иногда не очевидно до проведения контрольного интраоперационного осмотра.

15. Каковы противопоказания к реконструкции цепи слуховых косточек?

Острый средний отит является абсолютным противопоказанием к проведению реконструкции. К относительным противопоказаниям относят персистирующие

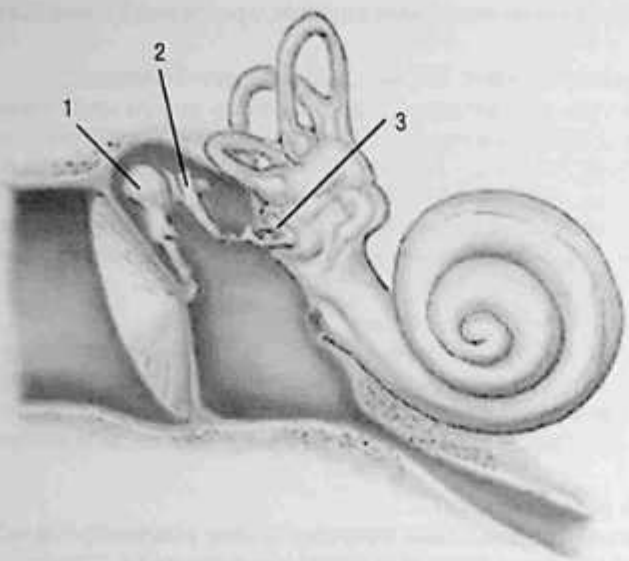

Рис. 39.2. Цепь слуховых косточек: 1 — молоточек; 2 — наковальня; 3 — стремечко. *Источник*: с изменениями из Dorlandis Illustrated Medical Dictionary (2011)

заболевания среднего уха, такие как холестеатома, дегисценции канала лицевого нерва, нависающего над овальным окном, единственно слышащее ухо.

16. Какие типы протезов выбирают для реконструкции цепи слуховых косточек, каковы показания к их использованию?

Два основных типа протезов — это парциальный протез цепи слуховых косточек и тотальный протез. Пациальный протез используется при сохранности супраструктур стремени и может быть установлен медиальной частью на головку стремени, а латеральной — контактировать с барабанной перепонкой. Тотальный протез устанавливается на подножную пластинку стремени, латеральной частью контактирует с перепонкой. Между барабанной перепонкой и латеральной поверхностью протеза укладывается хрящевая пластинка, препятствующая протрузии протеза через перепонку.

И тотальный, и парциальный протезы изготавливают из различных материалов, обычно из титана и гидроксиапатита (композита полиэтилена).

В некоторых случаях используется костный цемент, например для реконструкции длинного отростка наковальни и стабилизации протеза.

17. Что такое интерпозиция наковальни?

Эта техника может быть использована при нарушениях сочленения молоточка и наковальни или наковальне-стременном суставе, но при сохранности молоточка и стремени. Наковальню извлекают, моделируют с формированием желобка для контакта с молоточком и головкой стремени.

18. Каковы ожидаемые результаты реконструкции слуховых косточек?

Перед проведением операции необходимо объяснить пациенту реальные возможные результаты операции. Эффективность операции может быть различной, что оценивается по полученному костно-воздушному интервалу, и результаты принято классифицировать следующим образом: отличный (<10 дБ), хороший (11–20 дБ), удовлетворительный (21–30 дБ).

Успех складывается из целого ряда факторов, включающих сохранность или отсутствие подвижных супраструктур стремени, функции слуховой трубы и состояния барабанной полости, наличия или отсутствия задней стенки слухового прохода. Результаты относительно полученного слуха обычно лучше в случаях применения парциального протеза, чем при тотальном протезе.

19. Каковы потенциальные осложнения операции по реконструкции цепи слуховых косточек?
Осложнения включают перилимфатическую фистулу, ведущую к сенсоневральной тугоухости и вертиго, экструзию или смещение протеза, перфорацию барабанной перепонки, повреждение лицевого нерва и изменение вкусовой чувствительности.

20. Что такое эндоскопическая хирургия уха, каковы ее преимущества?
Традиционную отохирургию проводят под микроскопом, и операционное поле при трансканальном доступе ограничено узкими отделами слухового прохода. Именно поэтому мастоидэктомию часто выполняют даже при отсутствии патологического процесса в сосцевидном отростке с целью улучшения обзора и доступа к аттику, лицевому карману и гипотимпануму. В последние годы стала популярной хирургия холестеатомы с применением ригидных операционных эндоскопов. Используются эндоскопы с 0° обзора и угловым полем зрения через слуховой проход для увеличения и улучшения обзора операционного поля и обеспечения визуализации отделов, не обозримых через микроскоп. Введение в практику эндоскопов и специально разработанных хирургических инструментов позволило проводить операции по поводу холестеатомы и других заболеваний среднего уха через гораздо менее обширные доступы, как в заушной области, так и эндаурально, при значительно возросшем качестве визуализации.

Список литературы

Ayache S., Tramier B., Strunski V. Otoendoscopy in cholesteatoma surgery of the middle ear. What benefits can be expected? // Otol. Neurotol. 2008. Vol. 29, N 8. P. 1085–1090.

Brackmann D.E., Shelton C., Arriaga M.A. Otologic Surgery. 3rd ed. Philadelphia : Elsevier, 2010.

Coker N.J., Jenkins H.A. Atlas of Otologic Surgery. Philadelphia : WB Saunders Company, 2001.

Dorlandis Illustrated Medical Dictionary, 32nd ed. Philadelphia : Saunders, 2011.

Hathiram B.T., Khattar V.S. Chap 15. Atlas of Operative Otorhinolaryngology and Head and Neck Surgery. Philadelphia : Jaypee Medical Publishers, 2013. P. 112–123.

Johnson J., Rosen C. Bailey's Head and Neck Surgery: Otolaryngology. 5th ed. Baltimore : Lippincott Williams and Wilkens, 2013. P. 2447–2486.

Lalwani A. Chap 44. Current Diagnosis and Treatment in Otolaryngology Head and Neck Surgery. 3rd ed. New York : McGraw Hill Medical, 2012.

Lalwani A.K., Grundfast K.M. Pediatric Otology and Neurotology. Philadelphia : Lippincott Raven Publishers, 1998.

Myers E.N. Chap 114 and 115. Operative Otolaryngology. Philadelphia : Saunders Publishing, 2008. P. 1167–1176.

Nelson R.A. Temporal Bone Surgical Dissection Manual from the House Ear Institute. 3rd ed. Los Angeles : Antionio De La Cruz & Jose N Fayad. Figure 10.

ГЛАВА 40

ОТОСКЛЕРОЗ

Джеймсон Л. Маттингли, Герман Дженкинс

КЛЮЧЕВЫЕ МОМЕНТЫ

1. Отосклероз поражает капсулу лабиринта.
2. Возникает вследствие нарушения метаболизма костной ткани, заключающегося в резорбции кости и замещении ее дезорганизованными структурами.
3. В результате формируется фиксация цепи слуховых косточек, ведущая к кондуктивной тугоухости.
4. Иногда вовлекается и улитка, тогда речь идет о «кохлеарном отосклерозе».
5. Возможными причинами могут быть краснуха, аутоиммунные состояния, различные эндокринные нарушения и низкое содержание фтора.

Важно

1. Наиболее частым проявлением отосклероза служит прогрессирующая кондуктивная тугоухость, в редких случаях может наблюдаться и сенсоневральный тип.
2. У многих пациентов наблюдается семейная история отосклероза, тем не менее это не является ведущим ориентиром в постановке диагноза.
3. Эффективность консервативной терапии, заключающаяся в применении натрия фторида и бифосфонатов, оценивается неоднозначно.

ВОПРОСЫ

1. Дайте определение отосклероза.

Термин «отосклероз» происходит от греческого слова, обозначающего «затвердевающее ухо». В широком понимании заболевание характеризуется нарушением метаболизма костных тканей капсулы лабиринта с резорбцией и замещением кости. Этот процесс приводит к фиксации цепи слуховых косточек и, как следствие, кондуктивной тугоухости.

2. Расскажите об эпидемиологии отосклероза.

Наиболее часто отосклероз встречается у европейцев в 20–50-летнем возрасте, чаще среди женщин, нежели среди мужчин (в отношении 2:1). Двустороннее заболевание встречается в 80%, и приблизительно у 20–30% имеется сенсоневральная тугоухость.

3. Какова патофизиология отосклероза?

Отосклероз — это локализованный процесс ремоделяции кости капсулы лабиринта и близлежащих костных структур. В нормальной ситуации эндохондральная кальцификация обычно заканчивается к первому году жизни с незначительными изменениями в дальнейшем. При отосклерозе возникает длительная ремодуляция кости капсулы лабиринта остеобластами и остеокластами. В результате плохо организованная кость становится метаболически активной, хорошо васкуляризованной (спонгиотической) и/или плотно минерализованной (склеротической) (рис. 40.1). В конце, при классическом отосклерозе, происходит фиксация подножной пластинки стремени, обычно начинающаяся в передних отделах и продолжающаяся кзади до вовлечения всей подножной пластинки.

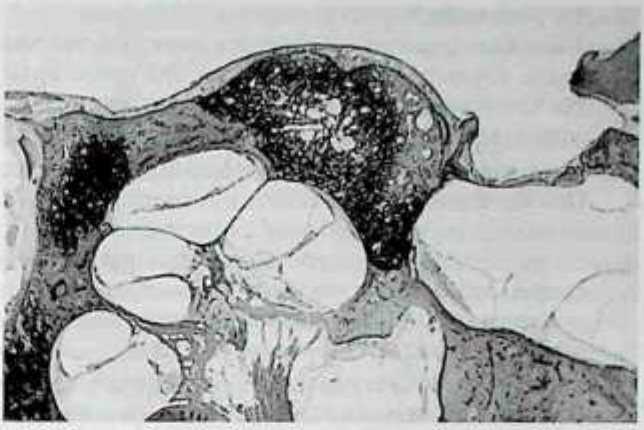

Рис. 40.1. Множественные отосклеротические очаги, окружающие улитку кпереди от подножной пластинки. *Источник*: адаптировано по P.W. Flint и соавт. (2010)

4. Каковы начальные симптомы отосклероза?

Типичным проявлением отосклероза служит прогрессирующая одно- или двусторонняя кондуктивная глухота у взрослого. Реже при «кохлеарном отосклерозе» заболевание может проявляться сенсоневральной тугоухостью. Некоторые пациенты отмечают улучшение слуха в шумной обстановке, этот симптом называют симптомом Виллизия (Paracusis of Willis). Вторая, наиболее характерная жалоба — тиннитус. Вестибулярные клинические проявления выявляются редко.

5. Существенна ли генетическая роль в развитии отосклероза?

Исследования, проводившиеся в семьях больных отосклерозом, показали, что заболевание имеет аутосомно-доминантный тип наследования с неполной пенетрантностью. В этих группах выявлено изменение многих генов, что говорит о существенной гетерогенности генетической модели. Несмотря на то что генетические факторы, вероятно, влияют на развитие отосклероза, приблизительно у половины пациентов не удается выявить семейный анамнез заболевания.

6. Какие еще факторы могут быть отнесены к причинам отосклероза?

В источниках литературы имеются указания на различные этиологические факторы: краснуху, аутоиммунные состояния, различные эндокринные нарушения, недостаточное содержание фторидов.

7. Что такое симптом Швартце (Schwartze)?

Симптом Швартце — это красноватое просвечивание, видимое через барабанную перепонку, отражающее повышенную васкуляризацию кости над промонториумом. Симптом может наблюдаться на ранней стадии заболевания и встречается не во всех случаях.

8. Какие находки можно ожидать при физикальном обследовании пациента с отосклерозом?

Находки, которые могут быть выявлены при физикальном обследовании, довольно ограниченны. У большинства отмечаются нормальный наружный слуховой проход и барабанная перепонка, через которую может неожиданно обнаружиться симптом Швартце. Камертональные тесты Ринне и Вебера обычно дают показатели лучшей проводимости по кости, чем по воздуху, с латерализацией в пораженную сторону, и, разумеется, эти симптомы не являются характерными для отосклероза.

9. Каковы аудиометрические находки при отосклерозе?

Аудиометрическое исследование обычно показывает кондуктивный тип снижения слуха, более выраженный на низких частотах. Зубец Кархарта является характерным для отосклероза и показывает типичную сенсоневральную тугоухость на 2 кГц.

10. Что такое зубец Кархарта?

Зубец Кархарта (рис. 40.2) — это снижение костных порогов на аудиограмме в зоне 2 кГц, которое может наблюдаться при отосклерозе и других заболеваниях среднего уха. Считается, что он возникает вследствие инертности цепи слуховых косточек. Не является чувствительным или специфичным для отосклероза.

11. Какую роль в диагностике отосклероза играют акустические иммитансные тесты?

При тимпанометрии обычно отмечается кривая A_s, отражающая нормальное давление в среднем ухе, но снижается амплитуда, что отражает определенную степень фиксации слуховых косточек. Стапедиальный рефлекс может проявляться на ранних стадиях заболевания, но могут выявляться и нарушения, включающие двухфазность рефлекса. При дальнейшем прогрессировании заболевания рефлекс исчезает, что говорит о фиксации стремени.

12. Имеют ли значение в диагностике отосклероза томографические методы?

В рутинной практике КТ и МРТ широко не применяются, да в этом и нет большой необходимости. Однако последние исследования говорят о том, что КТ высокого разрешения в сочетании с физикальным и аудиометрическим обследованиями повышает эффективность диагностики отосклероза. В дополнение КТ дает информацию для планирования хирургического вмешательства и предотвращения его осложнения.

13. Эффективна ли при отосклерозе консервативная терапия?

Целью медикаментозной терапии является снижение ремоделирования кости, воздействия на активность остеокластов. Теоретическая основа лечения базируется на успешности терапии остеопороза. Возможными медикаментами являются бифосфонаты и натрия фторид. При наличии успеха хирургического лечения консервативную

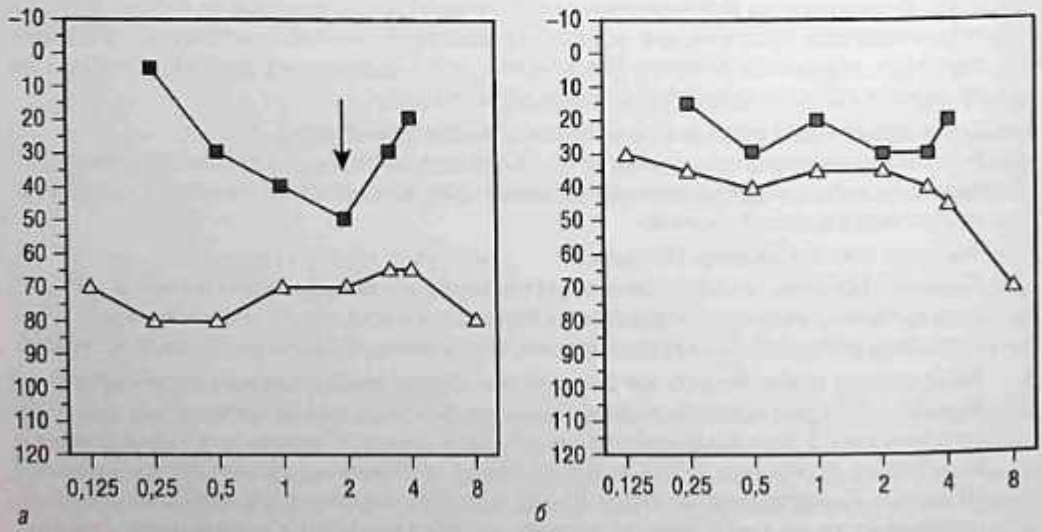

Рис. 40.2. Аудиограмма: *а* — дооперационная; б — послеоперационная. Дооперационное снижение слуха с характерным зубцом Кархарта (стрелка), заключающимся в снижении костной проводимости на 2 кГц. После реконструкции цепи слуховых косточек с помощью тотального протеза цепи слуховых косточек выполнена контрольная аудиометрия через 6 мес, где отмечается исчезновение костно-воздушного интервала и зубца Кархарта. *Источник*: K.W. Kim и соавт. (2011)

терапию не назначают, к тому же невозможно оценить ее эффективность. Слуховые аппараты являются хорошей нехирургической альтернативой в коррекции снижения слуха, вызванного отосклерозом.

14. Расскажите о хирургическом лечении отосклероза.

Существует несколько хирургических методов лечения отосклероза. Невзирая на вариативность хирургических методик, успешные результаты, проявляющиеся в установлении костно-воздушного интервала, наблюдаются более чем в 90% случаев.

В целом задачей операции является обеспечение проведения звука от барабанной перепонки через цепь слуховых косточек в овальное окно, преодолев фиксированную подножную пластинку. Методики в различных вариантах подразумевают удаление арки стремени, фенестрацию или частичное удаление подножной пластинки и установку протеза, соединяющего наковальню и овальное окно (рис. 40.3). В случае некроза наковальни протез соединяет молоточек и овальное окно.

15. Существуют ли особые рекомендации для пациента с двусторонним отосклерозом?

Билатеральный отосклероз наблюдается в 70% случаев. У пациента в первую очередь оперируют хуже слышащее ухо и затем, в случае успеха, второе не ранее чем через 6 мес.

16. Каковы риски хирургии стремени?

Риски, которые должны быть указаны в информированном согласии, включают сенсоневральную тугоухость (в том числе глухоту), вертиго, повреждение лицевого нерва, потерю вкусовой чувствительности, сохранение кондуктивной тугоухости, выпадение или смещение протеза, перфорацию барабанной перепонки.

17. Расскажите о важных моментах, относящихся к ревизионной хирургии стремени.

Несмотря на эффективность операций на стремени, повторные вмешательства не являются редкостью. Частыми показаниями к хирургической ревизии служат кондуктивное снижение слуха, вертиго, сенсоневральное снижение слуха, искажение слуха. Прежде чем соглашаться на операцию, необходимо исключить другие причины указанных симптомов. КТ височных костей позволяет оценить среднее ухо, положение протеза и исключить другие причины сенсоневральной тугоухости, например дегисценцию полукружного канала. Ревизионная хирургия имеет меньше шансов на успех и более высокий риск сенсоневральной тугоухости (в том числе глухоты), чем первичная операция.

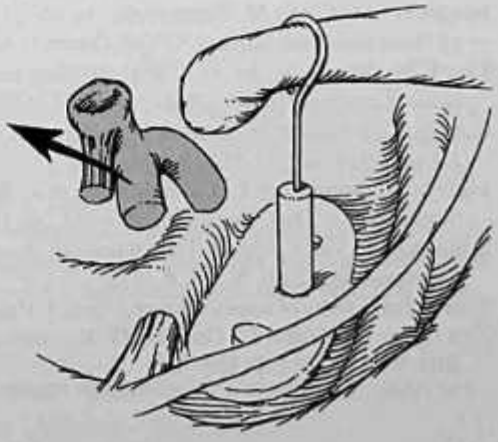

Рис. 40.3. Стапедиальный протез установлен между наковальней и овальным окном в подножной пластинке после удаления супраструктур стремени (стрелка). *Источник*: адаптировано по P.W. Flint (2010)

18. Какие лазеры больше подходят для стапедотомии?

Для стапедотомии используются различные виды лазеров: аргоновый, калий-титанил-фосфатный (potassium titanyl phosphate), иттрий-алюминиевый гранат, легированный эрбием (ИАГЛЭ — erbium yttrium alluminium garnet, Er-YAG), и углекислотный. Эти лазеры имеют различные характеристики. В источниках литературы довольно мало сведений, указывающих, какой лазер лучше для стапедотомии, но углекислотный лазер используется чаще и был основным при первичных исследованиях, указывающих на его высокий потенциал в закрытии костно-воздушного интервала.

19. Что следует предпринять, если во время операции обнаружилась персистирующая стапедиальная артерия или нависание лицевого нерва?

Персистирующие стапедиальные артерии и нависающий лицевой нерв являются анатомическими вариациями, которые могут быть обнаружены во время операции. Если это произошло, то в целом операция может быть продолжена, но с принятием дополнительных мер предосторожности. Нависающий лицевой нерв можно аккуратно сместить для обеспечения доступа к подножной пластинке и ее фенестрации. Исторически к стапедиальным артериям относились с осторожностью из-за риска кровотечения и ишемии нервной ткани в случае повреждения. В дальнейшем отношение формировалось лишь в теории, поскольку не было сообщений о клинических наблюдениях. При необходимости можно выполнить коагуляцию или лигирование сосуда. Тем не менее хирург не может обеспечить безопасность, и лучше операцию прекратить во избежание ненужного риска для пациента. Пациенту могут быть предложены альтернативные методы, например слухопротезирование.

Список литературы

Altmann F., Glasgold A., Macduff J.P. The incidence of otosclerosis as related to race and sex // Ann. Otol. Rhinol. Laryngol. 1967. N 76. P. 377–392.

Chole R.A., McKenna M. Pathophysiology of otosclerosis // Otol. Neurotol. 2001. N 22. P. 249–257.

Flint P.W., Haughey B.H., Lund V.J. et al. Cummings Otolaryngology: Head & Neck Surgery. 5th ed. Philadelphia : Mosby, 2010.

Glasscock M. III, Storper I., Haynes D. et al. Twenty-five years of experience with stapedectomy // Laryngoscope. 1995. N 105. P. 899–904.

House J., Cunningham C. Otosclerosis / by edited Flint P. Cummings Otolaryngology: Head & Neck Surgery. 5th ed. Philadelphia : Mosby, Elsevier, 2010. P. 2028–2035.

Jenkins H., McKenna M. Otosclerosis / by edited Snow J., Wackym P. Ballenger's Otorhinolaryngology Head and Neck Surgery. 17th ed. Ontario : BC Decker, 2009. P. 247–251.

Kim K.W., Jun H.-S., Im G.L. et al. Isolated otosclerosis of the incus in a Korean woman // Auris Nasus Larynx. 2011. Vol. 35, N 5. P. 6654–6656.

Kursten R., Schneider B., Zrunek M. Long-term results after stapedectomy versus stapedotomy // Am. J. Otol. 1994. Vol. 15, N 6. P. 804–806.

Lagleyre S., Sorrentino T., Calmels M.N. et al. Reliability of high-resolution CT scan in diagnosis of otosclerosis // Otol. Neurotol. 2009. Vol. 30, N 8. P. 1152–1159.

Schrauwen I., Van Camp G. The etiology of otosclerosis: a combination of genes and environment // Laryngoscope. 2010. N 120. P. 1195–1202.

Shea J. Forty years of stapes surgery // Am. J. Otol. 1998. N 19. P. 52–55.

Ziya Ozuer M., Olgun L., Gultekin G. Revision stapes surgery // Otolaryngol. Head and Neck Surg. 2011. Vol. 146, N 1. P. 109–113.

ХОЛЕСТЕАТОМА

Джеймсон Л. Маттингли, Кенни Х. Чан

КЛЮЧЕВЫЕ МОМЕНТЫ

Хирургическое лечение холестеатомы

1. Существуют различные хирургические подходы к удалению холестеатомы.
2. Техника с сохранением задней стенки слухового прохода позволяет сохранить анатомо-физиологическую структуру, но повышает риск резидуального или рецидивного роста холестеатомы.
3. Техника без сохранения задней стенки обеспечивает максимальную визуализацию, но ведет к необходимости периодической чистки полости, трудностям при ношении слухового аппарата и ограничению попадания воды в ухо.
4. Если имеется повреждение цепи слуховых косточек, возможна оссикулопластика с целью улучшения слуха.
5. Для улучшения визуализации холестеатомы в определенных отделах уха можно применять отоэндоскопию.

Важно

1. Холестеатомы обычно подразделяют на врожденную (конгенитальную), первичную, приобретенную и вторично приобретенную.
2. По своим характеристикам холестеатома может становиться инфицированной и/или с эрозией костных структур, что может вести к различным осложнениям.
3. Наиболее востребованным методом диагностики холестеатомы является КТ.
4. Основным методом лечения является вмешательство, направленное на полную эрадикацию заболевания по возможности с сохранением слуха и улучшением дренажной функции уха.
5. Повторные вмешательства обычно проводят для выявления резидуальной и рецидивной холестеатомы.

ВОПРОСЫ

Патофизиология, этиология и классификация

1. Что такое холестеатома?

Холестеатома — это эпидермальное, «кистоподобное» поражение височной кости, состоящее из плоского эпителия и продуктов его обмена. Этот массив увеличивается с течением времени и становится деструктивным, как правило, с воспалительной реакцией окружающих тканей и образованием грануляций.

Термин «холестеатома» впервые был применен для описания характерного светлого цвета и существенного сходства с кристаллами холестерола при микроскопии. Это наблюдение оказалось неверным, поскольку в холестеатоме нет холестерола и жировой ткани.

2. Какие типы холестеатомы существуют?

Существуют три основных типа холестеатомы: врожденная, первично приобретенная, вторично приобретенная (табл. 41.1).

Таблица 41.1. Различные типы холестеатом и их происхождение

Тип	Происхождение
Врожденная	Кератизированный эпителий при интактной барабанной перепонке
Первично приобретенная	В ретракции барабанной перепонки
Вторично приобретенная	В перфорации барабанной перепонки

3. Опишите кратко различные механизмы формирования холестеатомы.

Предполагается, что врожденная холестеатома образуется из кератинизированного плоского эпителия барабанной полости. В целом этиология остается неизвестной, но существует несколько теорий появления плоского эпителия. Эти теории включают следующие версии: наличие «дремлющих» клеток плоского эпителия в среднем ухе (наиболее принятая теория); плоская метаплазия; эпителиальная миграция через микроперфорации барабанной перепонки; задержка десквамированных эпителиальных клеток из амниотической жидкости.

Первично приобретенная холестеатома обычно возникает в месте ретракции барабанной перепонки, чаще — в результате среднего отита и хронической дисфункции слуховой трубы. Чаще возникает в ненатянутой части (*pars flaccida*) и реже — в натянутой части (*pars tensa*) барабанной перепонки. Вторично приобретенная холестеатома возникает в месте перфорации барабанной перепонки вследствие миграции эпителия. Существует несколько теорий, объясняющих патогенез приобретенных холестеатом: инвагинация барабанной перепонки, миграция эпителия через перфорацию барабанной перепонки, гиперплазия базальных клеток, плоскоклеточная метаплазия и имплантация.

4. В чем заключается теория инвагинации?

Теория инвагинации является наиболее признанной в объяснении первично приобретенной холестеатомы. Ретракция барабанной перепонки возникает вследствие отрицательного давления в барабанной полости на фоне тубарной дисфункции, плохой пневматизации сосцевидного отростка, воспаления и/или атрофии барабанной перепонки. Прогрессирующая ретракция ведет к формированию кармана с нарушением нормальной миграции эпителия и дренажа слущенных клеток. Если процесс продолжается, формируется холестеатома.

5. Зачем необходимо лечить холестеатому?

Холестеатома имеет склонность к инфицированию и деструкции кости. При наличии инфицирования лечение становится более сложным и могут возникать различные осложнения, как внутричерепные, так и экстракраниальные. Бактериальная флора, связанная с холестеатомой, существенно отличается от таковой при остром среднем отите. Инфекции, связанные с холестеатомой, часто полимикробны, преимущественно с анаэробными и антибиотикорезистентными бактериями.

Деструкция костных структур может затрагивать различные отделы височной кости и вести к снижению слуха, вестибулярным расстройствам, поражению лицевого нерва, внутричерепным осложнениям. Предполагается, что эрозия кости возникает вследствие выброса медиаторов воспаления на фоне хронического инфекционного процесса, что ведет к дисбалансу ремодуляции кости, преимущественно в сторону резорбции.

6. Как проявляется врожденная холестеатома?

Врожденная холестеатома обычно выглядит как белый или желтый массив в передневерхнем квадранте и барабанной полости (рис. 41.1). В отличие от приобретенной холестеатомы, барабанная перепонка остается интактной, оторея отсутствует. Чаще всего состояние длительное время остается бессимптомным, а появление симптомов

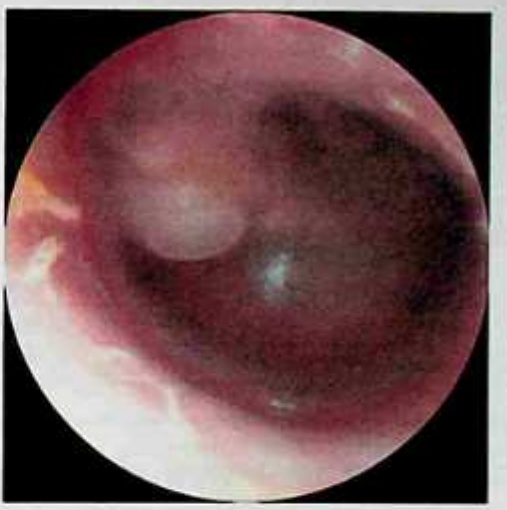

Рис. 41.1. Конгенитальная холестеатома просвечивает через неизменную барабанную перепонку. *Источник*: P.W. Flint и соавт. (2010)

существенно зависит от распространения заболевания. К симптомам могут быть отнесены: медленно прогрессирующая кондуктивная тугоухость, вертиго, паралич лицевого нерва или внутричерепная инфекция.

7. **Как проявляется приобретенная холестеатома?**
Приобретенная холестеатома обычно выявляется в задневерхнем ретракционном кармане и на видимой границе барабанной перепонки и слущенного эпителия. Приобретенная холестеатома может наблюдаться с перфорацией барабанной перепонки и без нее, с неприятно пахнущими выделениями из уха и грануляционными тканями. Выявляемые симптомы, как и при врожденной холестеатоме, в значительной степени зависят от распространенности заболевания и могут заключаться в тех же вариантах, что указаны ранее.

Предоперационное обследование

8. **Какова роль томографии в предоперационном обследовании?**
КТ часто используется для дообследования пациента с подозрением на холестеатому. Являясь необязательной в неосложненных случаях, КТ обеспечивает дополнительной информацией о распространенности заболевания, вовлеченности различных структур и особенности анатомии, что важно в предоперационном планировании. КТ также очень полезна в ревизионных случаях. МРТ используется реже, но является важной при оценке внутричерепных осложнений.

9. **Какие изменения чаще всего выявляются на КТ в случае приобретенной холестеатомы?**
Наиболее частой находкой при КТ является истончение или эрозия *scutum* (края латеральной стенки аттика). *Scutum* в переводе с латыни означает «щит». В среднем ухе этим термином обозначается острый край латеральной стенки аттика и верхний край наружного слухового прохода.

10. **Что наиболее важно учитывать при обнаружении холестеатомы вблизи овального и круглого окон или эрозии латерального полукружного канала?**
Холестеатома вблизи круглого окна повышает риск нейросенсорной тугоухости и гнойного лабиринтита. В дополнение к указанным рискам, эрозия латерального

полукружного канала или заболевание вблизи овального окна могут вести в редких случаях к возникновению перилимфатической фистулы.

11. Какие риски следует обсудить с пациентом и/или его родственниками при подготовке к хирургическому лечению холестеатомы?

См. табл. 41.2.

Таблица 41.2. Хирургические риски при удалении холестеатомы

Неполное удаление	Необходимо повторное вмешательство
Снижение слуха, включая глухоту	Повреждение лицевого нерва
Вертиго	Ликворея
Энцефалоцеле	Изменение, потеря вкуса
Кровотечение	Инфекция

12. Нужна ли аудиограмма при лечении пациента с холестеатомой?

Предоперационная аудиограмма показана при оценке исходного слуха и для оценки отдаленных результатов хирургического лечения. Имеют значение также и медико-юридические аспекты, особенно при возникновении операционных осложнений.

Хирургическое лечение

13. Каковы стандартные хирургические подходы?

Для лечения заболевания существуют разные хирургические подходы, например тимпанотомия при мезотимпаните, аттикоскопия, кортикальная мастоидэктомия, мастоидэктомия с сохранением или без сохранения задней стенки наружного слухового прохода, модифицированная радикальная и радикальная мастоидэктомия.

В зависимости от типа выполняемого вмешательства целью является полное удаление патологического процесса, сохранение слуха, предотвращение резидуального или рецидивного заболевания, улучшение гигиены уха. Тот или иной подход в основном диктуется распространенностью процесса, а также комфортностью для хирурга. Мониторинг лицевого нерва предполагается в случаях ревизионных вмешательств или распространенных поражений. Мониторинг лицевого нерва доказал более высокую эффективность в выявлении дегисценций, в том числе маленьких, а также понижение частоты повреждения нерва, в том числе и при вовлеченности в патологический процесс лицевого кармана. Аттикотомию обычно выполняют при процессах, ограниченных областью, латеральной от молоточка и наковальни, и аттиком. Кортикальную мастоидэктомию с лицевым карманом и без него выполняют, если холестеатома распространяется медиально от косточек и в сосцевидный отросток через антрум.

Решение о проведении мастоидэктомии с сохранением или без сохранения задней стенки наружного слухового прохода во многом базируется на возможности полного удаления холестеатомы. Операция без сохранения задней стенки слухового прохода обеспечивает удобство послеоперационного наблюдения, идеальную интраоперационную визуализацию, особенно в плохо обозримых отделах среднего уха. Операция с сохранением задней стенки позволяет сохранить анатомию, улучшает возможности реконструкции в более физиологичных условиях при ухудшении возможностей ухода за ухом, хорошие возможности слухопротезирования и отсутствие запрета на попадание воды в ухо.

14. Почему хирурги стремятся не выполнять мастоидэктомию без сохранения задней стенки наружного слухового прохода, особенно у детей?

Мастоидэктомия без сохранения задней стенки слухового прохода обеспечивает идеальную визуализацию при удалении холестеатомы и после этой операции, но часто ведет к трудностям реконструкции среднего уха и определенным проблемам в мастоидальной полости. Имеется необходимость пожизненного проведения туалета полости, и сохраняется высокий риск персистирующей отореи. Существует запрет или ограничение попадания воды в ухо, возможно появление вертиго при перепадах температуры (воздушных или водных), и имеются ограничения при слухопротезировании.

15. Для чего рекомендуется повторное вмешательство?

Повторное плановое вмешательство проводится вследствие повышенного риска рецидива, особенно в педиатрической практике, и для выявления резидуального заболевания. Рецидивные холестеатомы предположительно возникают вследствие базового хронического состояния, такого как тубарная дисфункция, вызывающего новый ретракционный карман, где формируется холестеатома. Резидуальное заболевание характерно для распространенных холестеатом, когда патологическая ткань оставлена непреднамеренно при вовлечение важных структур.

Решение о необходимости и времени проведения повторного вмешательства не является строго общепринятым и во многом зависит от опыта хирурга. Следует также отметить целый ряд факторов, таких как корреляция локализации заболевания с риском рецидива. В случае если среднее ухо свободно от холестеатомы, можно выполнить оссикулопластику во время повторной операции.

16. В какие сроки должна быть выполнена повторная операция?

Время проведения повторной операции обсуждается, но обычно варьирует в пределах 9–12 мес после первичной процедуры у взрослых и через 6–9 мес у детей.

17. Опишите другие подходы в хирургии холестеатомы.

В последние годы увеличилось использование отоэндоскопии для улучшения визуализации отделов, известных своей высокой частотой резидуального заболевания. Эндоскопия достигает структур за пределами прямого обзора при использовании микроскопа и позволяет провести менее инвазивные вмешательства при вторичной операции.

Облитерация мастоидальной полости иногда рассматривается для предотвращения формирования нового ретракционного кармана и рецидива холестеатомы. Вмешательство заключается в проведении мастоидэктомии без сохранения задней стенки слухового прохода с последующей реконструкцией задней стенки. Барабанную и сосцевидную полости отделяют друг от друга, а мастоидальную заполняют инертным материалом. Этот подход обеспечивает максимальный обзор и удаление холестеатомы как при мастоидэктомии без сохранения задней стенки слухового прохода, но снижает трудности в необходимости частого туалета уха, избавляет от проблем при слухопротезировании и устраняет запрет на попадание воды.

18. Что нового существует при оценке результатов лечения холестеатомы?

Хотя повторное хирургическое вмешательство остается частым для выявления рецидивной или резидуальной холестеатомы, имеются и новые томографические методики, направленные на уменьшение необходимости хирургических ревизий. МРТ имеет преимущество перед КТ при дифференцировке мягких тканей и жидкости в среднем ухе. Существует диффузионно-взвешенный режим МРТ, который доказал высокую эффективность в выявлении рецидивов холестеатомы.

Список литературы

Adams M., El-Kashlan H. Tympanoplasty and ossiculoplasty / by edited Flint P. et al. Cummings Otolaryngology: Head & Neck Surgery. 5th ed. Philadelphia : Mosby, Elsevier, 2010. P. 1999–2008.

Badr-el-Dine M. Value of ear endoscopy in cholesteatoma surgery // Otol. Neurotol. 2002. Vol. 23, N 5. P. 631–635.

Chole R., Nason R. Chronic otitis media and cholesteatoma / by edited Snow J., Wackym P. Ballenger's Otorhinolaryngology Head and Neck Surgery. 17th ed. Ontario : BC Decker, 2009. P. 218–227.

Chole R., Sudhoff H. Chronic otitis media, mastoiditis, and petrositis / by edited Flint P. et al. Cummings Otolaryngology: Head & Neck Surgery. 5th ed. Philadelphia : Mosby, Elsevier, 2010. P. 1963–1978.

Flint P.W., Haughey B.H., Lund V.J. et al. Cummings Otolaryngology: Head & Neck Surgery. 5th ed. Philadelphia : Mosby, 2010.

Hulka G., McElveen J.T. A randomized, blinded study of canal wall up versus canal wall down mastoidectomy determining the differences in viewing middle ear anatomy and pathology // Am. J. Otol. 1998. N 19. P. 574–578.

Li P., Linos E., Gurgel R. et al. Evaluating the utility of non-echo-planar diffusion-weighted imaging in the pre-operative evaluation of cholesteatoma: a meta-analysis // Laryngoscope. 2013. Vol. 123, N 5. P. 1247–1250.

Mutlu C., Khashaba A., Saleh E. et al. Surgical treatment of cholesteatoma in children // Otolaryngol. Head and Neck Surg. 1995. Vol. 113, N 1. P. 56–60.

Noss R., Lalwani A., Yingling C. Facial nerve monitoring in middle ear and mastoid surgery // Laryngoscope. 2001. N 111. P. 831–836.

Schraff S., Strasnick B. Pediatric cholesteatoma: a retrospective review // Int. J. Pediatr. Otorhinolaryngol. 2006. Vol. 70, N 3. P. 385–393.

Vercruysse J., De Foer B., Somers T. et al. Mastoid and epitympanic bony obliteration in pediatric cholesteatoma // Otol. Neurotol. 2008. N 29. P. 953–960.

ЛИЦЕВОЙ НЕРВ

Скотт Манн, Стефан П. Касс

КЛЮЧЕВЫЕ МОМЕНТЫ

1. Лицевой нерв является сложным и обеспечивает не только двигательную иннервацию. В дополнение к двигательным волокнам, лицевой нерв обеспечивает висцеральную иннервацию, общую чувствительность и содержит особые волокна, проходящие к следующим структурам и функциональным отделам:
   - парасимпатические к слезной, подчелюстной и подъязычной железам;
   - вкусовая чувствительность языка (особая чувствительность);
   - чувствительность кожи наружного уха (общая чувствительность);
   - симпатическая иннервация средней менингеальной артерии.
2. Анатомически лицевой нерв разделяют на три сегмента:
   - интракраниальный (мост, мостомозжечковый угол, внутренний слуховой проход) длиной 23–24 мм;
   - внутривисочный (фаллопиев канал) длиной 20–30 мм;
   - экстратемпоральный [от шилососцевидного отверстия к мимической мускулатуре, заднему брюшку двубрюшной мышцы (*m. digastricus*), шилоподъязычной и постаурикулярной мышцам] длиной 15–10 мм.
3. Экстратимпанальный ствол лицевого нерва можно обнаружить в области шилососцевидного отверстия следующими способами:
   - обнаружив указатель трагуса;
   - следуя вдоль двубрюшной мышцы;
   - обнаружив тимпаномастоидальную фиссуру;
   - следуя проксимально вдоль периферических ветвей;
   - высверливая сосцевидный отросток.
4. Несмотря на то что самой частой причиной паралича лицевого нерва является паралич Белла (Bell), могут встречаться и другие причины. Об опухолевой природе паралича лицевого нерва следует думать скорее, чем о параличе Белла, в случае, если имеются следующие симптомы:
   - медленное прогрессирование;
   - вовлечение других черепных нервов;
   - патологический массив, пальпируемый в околоушной слюнной железе или видимый через барабанную перепонку;
   - взрослый пациент с односторонней эффузией среднего уха.
5. Лечение паралича Белла включает:
   - прием пероральных глюкокортикоидов в течение 72 ч с момента начала заболевания;
   - отказ от назначения пероральных противовирусных препаратов в качестве монотерапии (нет доказанной эффективности), но возможный прием в сочетании с глюкокортикоидами;
   - отказ от назначения томографии, если анамнез и данные физикального обследования соответствуют параличу Белла;
   - обучение уходу за глазом и динамическое наблюдение до полного восстановления.

Важно

1. Удобный способ мнемонического запоминания пяти двигательных ветвей к мышцам лиц: To Zanzibar By Motor Car (рис. 42.1).
2. Пассивное закрытие верхнего века возможно вследствие расслабления мышцы, поднимающей верхнее веко (*m. levator palpebrae*), и, таким образом, подвижность верхнего века не является индикатором интактности лицевого нерва.
3. Лабиринтный сегмент лицевого нерва является самой узкой частью фаллопиева канала, что делает это место наиболее уязвимым с точки зрения ущемления и возникновения нейропатии при отеке тканей нерва.
4. Коленчатый ганглий располагается в месте перехода лабиринтного сегмента в тимпанальный. Коленчатый ганглий содержит сенсорные клетки вкусовой чувствительности. Первая ветвь лицевого нерва (большой поверхностный каменистый нерв, содержащий парасимпатические волокна к слезной железе) выходит в области переднего края коленчатого ганглия.
5. Маргинальные мандибулярная и темпоральная ветви лицевого нерва находятся в области высокого риска повреждения во время паротидэктомии, ритидэктомии (синус-лифтинг) и реконструкции переломов нижней челюсти.

Важно при обследовании

1. Поскольку лицевой нерв относится ко II жаберной дуге, он иннервирует мышцы, развивающиеся из нее же. Ассоциативно это помогает легче запомнить мышцы.
2. Любой взрослый пациент с односторонним отитом с эффузией, параличом лицевого нерва должен быть обследован тщательнее, чем при параличе Белла. Необходимо думать о скрытой опухоли.
3. Лицевой нерв способен к регенерации. Уровень восстановления во многом зависит от степени первичного повреждения (нейропраксия против нейротмезиса), наиболее выраженные клинические проявления — нерв терял функцию медленно в течение нескольких дней или потерял ее мгновенно во время травмы.

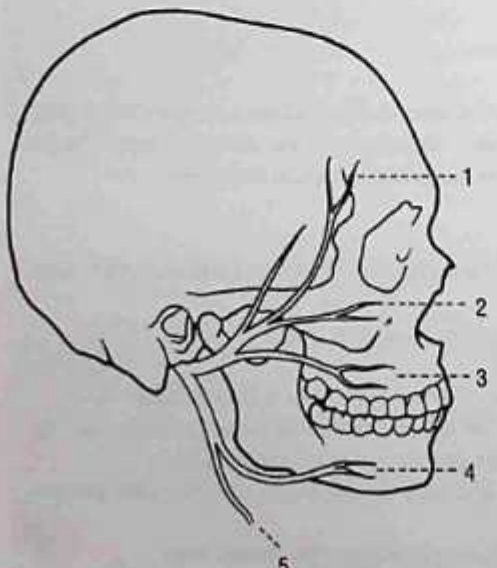

Рис. 42.1. Пять основных моторных ветвей к мышцам лица: 1 — височная; 2 — скуловая; 3 — щечная; 4 — нижнечелюстная; 5 — шейная. *Источник*: M. May и соавт. (2000)

ВОПРОСЫ

1. Какие типы нервных волокон содержит лицевой нерв?

Лицевой нерв содержит моторные и сенсорные нервные волокна (рис. 42.2). Они включают:

- особые висцеральные эфферентные — моторная иннервация мимической мускулатуры, шилоподъязычную, стременную мышцы, платизму и заднее брюшко двубрюшной мышцы;
- общие висцеральные эфферентные — парасимпатическая иннервация слюнной, подчелюстной, подъязычной желез, мелких слюнных, слизистых желез носа и нёба;

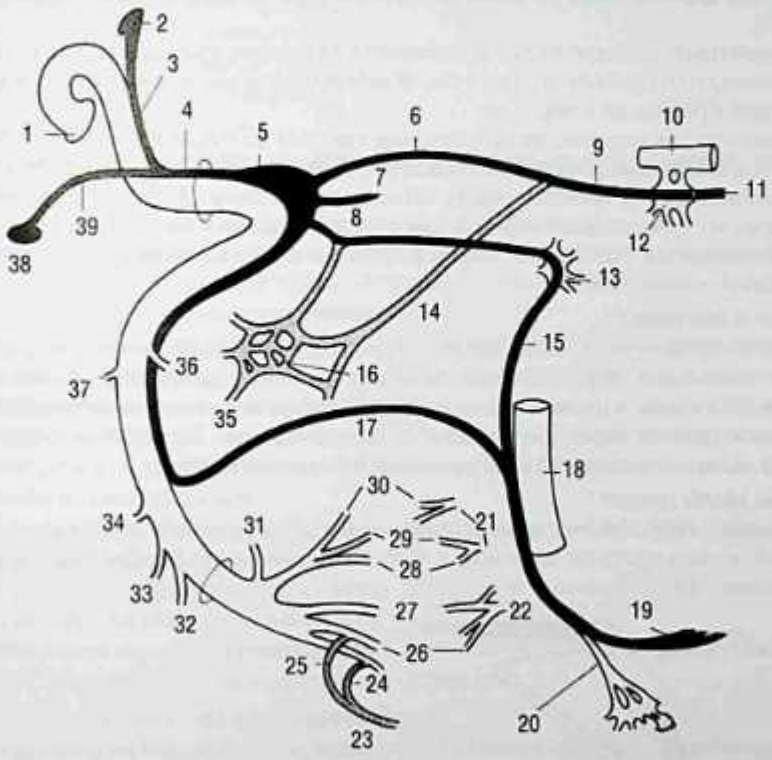

Рис. 42.2. Схема лицевого нерва: 1 — ядро лицевого нерва; 2 — верхнее слюноотделительное ядро; 3 — эфферентные волокна промежуточного нерва; 4 — промежуточный нерв (*n. intermedius*); 5 — коленчатый ганглий/узел; 6 — большой каменистый нерв (*n. petrosus major*); 7 — наружный каменистый; 8 — малый каменистый; 9 — видиев нерв; 10 — верхний верхнечелюстной нерв; 11 — эфферентные волокна слезной железы; 12 — клиновидно-нёбный ганглий; 13 — ушной ганглий; 14 — каменистый; 15 — соединительная ветвь; 16 — барабанное сплетение; 17 — барабанная струна; 18 — язычный нерв; 19 — афферентные (чувствительные) волокна; 20 — эфферентные (внеклеточно-железистые) волокна поднижнечелюстного и подъязычного ганглиев; 21 — V2; 22 — V3; 23 — шейное сплетение; 24 — поперечный шейный; 25 — большой ушной; 26 — нижнечелюстной шейный; 27 — щечный; 28 — подглазничный; 29 — скуловой; 30 — височный; 31 — предушная ветвь; 32 — шилососцевидный; 33 — двубрюшный; 34 — позадиушная ветвь; 35 — якобсонов нерв, барабанная ветвь; 36 — стременной; 37 — нерв Арнольда, ушная ветвь вагуса; 38 — ядро одиночного пути; 39 — афферентные волокна промежуточного нерва. *Источник*: M. May и соавт. (2000)

- особые чувствительные афферентные — вкус передних 2/3 языка, нёба и тонзиллярной ямки;
- соматические чувствительные афферентные — чувствительность наружного слухового прохода и углубления ушной раковины;
- общей висцеральной афферентной чувствительности — чувствительность слизистой оболочки носа, нёба и глотки.

2. **С какой жаберной дугой связан лицевой нерв в процессе развития?**
С II жаберной дугой. Все мышцы, иннервируемые лицевым нервом, являются производными II жаберной дуги, так же как и супраструктуры стремени, шиловидный отросток, шилоподъязычная связка и малый рог подъязычной кости.

3. **Опишите три анатомических сегмента фаллопиева канала, их направление и протяженность (рис. 42.3).**
- Лабиринтный сегмент: от дна внутреннего слухового прохода (входное отверстие) до коленчатого ганглия; от 3 до 5 мм. В лабиринтной части канал имеет максимально узкий просвет до 1 мм.
- Тимпанальный сегмент: от коленчатого ганглия до пирамидального отростка; от 8 до 11 мм. Начинается у второго колена (первое колено — внутримостовое). Костные стенки в этом сегменте часто имеют дегисценцию. В этом отделе чаще всего происходят ятрогенные повреждения при проведении операций на ухе.
- Мастоидальный сегмент: от пирамидального отростка до шилососцевидного отверстия; от 10 до 14 мм.

4. **Что такое *n. intermedius*?**
Промежуточный нерв (*n. intermedius*) — это элемент лицевого нерва, содержащий моторный компонент. Анатомически он прилежит, но остается отделенным от основного ствола лицевого нерва в области выхода из ствола мозга и затем проходит вместе с лицевым нервом через внутренний слуховой проход. Барабанная струна (*chorda tympani*) является терминальным продолжением *n. intermedius*.

5. **Что такое *chorda tympani*?**
Барабанная струна (*chorda tympani*) несет парасимпатическую иннервацию к подчелюстной и подъязычной железам, а также сенсорную афферентацию от передних

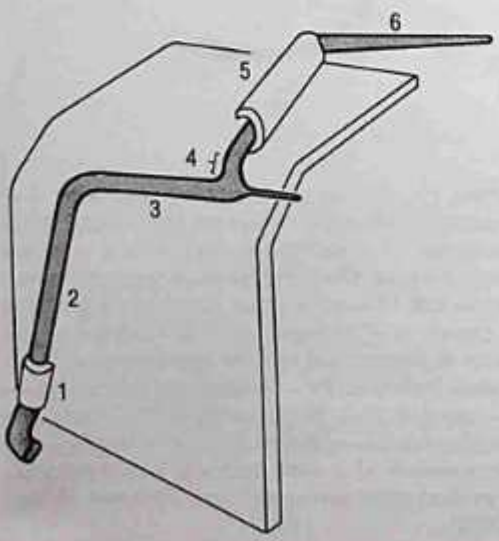

Рис. 42.3. Анатомические сегменты фаллопиева канала: 1 — шилососцевидное отверстие; 2 — мастоидальный сегмент (13 мм); 3 — тимпанальный сегмент (11 мм); 4 — лабиринтный сегмент (3–5 мм); 5 — внутренний слуховой проход (8–10 мм); 6 — мостомозжечковый угол (15,8 мм). *Источник*: M. May и соавт. (2000)

2/3 языка. Нерв ответвляется от лицевого нерва в мастоидальном сегменте и пересекает барабанную полость до выхода через каменисто-барабанную щель до слияния с лингвальной ветвью тройничного нерва. Растяжение или пересечение барабанной струны во время операции на среднем ухе ведет к временному нарушению вкусовой чувствительности.

6. Что такое *pes anserinis*?

Pes anserinis (гусиная лапка) — это первое широкое разветвление экстратимпанального лицевого нерва после выхода из шилососцевидного отверстия. При разделении нерва образуется два отдела — верхний и нижний. Более дистально разделение нерва вариабельно, но обычно формирует пять основных ветвей (см. рис. 42.1):

- верхняя круговая мышца глаза;
- нижняя круговая мышца глаза;
- верхняя круговая мышца рта;
- нижняя круговая мышца рта;
- подкожная мышца шеи.

7. Какие ориентиры позволяют обнаружить лицевой нерв во время операции на околоушной железе?

Существует несколько способов выявления ствола нерва.

- Определите указатель козелка, который представлен треугольным выступом козелкового хряща. Основной ствол VII нерва обычно находится на 10 мм ниже и на 10 мм глубже указанного ориентира.
- Следуйте вдоль заднего брюшка двубрюшной мышцы к шиловидному отростку. Шилососцевидное отверстие находится глубже этих структур, и именно через него нерв покидает височную кость. Обычно он находится на 25 мм глубже поверхности кожи. Обратите внимание: у детей до 2 лет сосцевидный отросток не полностью развит и лицевой нерв расположен гораздо ближе к поверхности кожи, и это всегда нужно учитывать.
- Определите тимпаномастоидальную фиссуру. Нерв может быть найден на 6–8 мм ниже конца фиссуры.
- Определите периферическую ветвь (например, маргинальную мандибулярную) и следуйте по ней проксимально.
- Выполните мастоидэктомию, чтобы в районе сосцевидного отростка обнаружить нерв, идущий до шилососцевидного отверстия.

8. Каковы три основных типа повреждения нерва?

- **Невраппраксия** (*neuropraxia*) возникает, когда повреждения останавливает движение аксоплазмы в аксоне, блокируя электрическое проведение. Примерами могут служить травматический отек и фармакологическая блокада. Нерв остается жизнеспособным, а нормальная функция возвращается, когда устраняется блокада. Электрофизиологическое обследование покажет нормальное функционирование, за исключением электромиограммы, которая не покажет моторных потенциалов, поскольку они не проводятся через блокированный участок.
- **Аксонотмезис** (*axonotmesis*) — это состояние валлеровского перерождения дистально от повреждения с сохранением эндоневральной капсулы моторных аксонов. Примерами могут быть легкие травмы и растяжение нерва. Электрически нерв демонстрирует быструю и полную дегенерацию с потерей моторных комплексов. Регенерация до моторных окончаний возможна до тех пор, пока сохранены эндоневральные тубулы.

- **Невротмезис** (*neurotmesis*) характеризуется как валлеровским перерождением, так и потерей эндоневральных тубул. Электрофизиологическое исследование доказывает полную дегенерацию нерва. Регенерация зависит от многих факторов, включая целостность эндоневрия, периневрия и эпиневрия, а также от выраженности ишемии и рубцевания вокруг зоны повреждения.

9. Что такое синкинезия?

Если повреждение лицевого нерва вызвало валлеровское перерождение, последующая регенерация аксона может привести к перекрестному повреждению, при котором добровольное движение одной группы лицевых мышц вызывает принудительное сокращение другой группы мышц лица. Например, после восстановления после рассечения лицевого нерва у пациента во время улыбки появилось пришуривание. Предполагается, что это происходит в связи с прорастанием регенерирующих аксонов по некорректным направлениям, а также может быть результатом более активной трансмиссии (аномальное соединение аксонов) и постсинаптической гиперчувствительностью.

10. Что такое система оценки лицевого нерва по шкале Хауса-Брекманна (House-Brackmann)?

Эта система используется для классификации степени функционирования лицевого нерва после его посттравматической реабилитации (табл. 42.1).

Таблица 42.1. Шкала градации дисфункции лицевого нерва Хауса–Брекманна

Степень	Грубые характеристики	Двигательные характеристики
I, норма	Нормальный вид лица во всех областях	Нормальная подвижность лица во всех областях
II, легкая дисфункция	Легкая слабость, выявляемая только при тщательном изучении. Нормальные симметрия и тонус при расслаблении	Лоб: легкое ослабление или норма функции. Глаз: полное закрытие с минимальным усилением. Рот: легкая асимметрия
III, средняя степень дисфункция	Явная, но недеформирующая асимметрия. Нормальные симметрия и тонус при расслаблении	Лоб: легкая или умеренная. Глаз: полное закрытие с усилием. Рот: легкая слабость с максимальным усилием
IV, средне-тяжелая степень	Явная слабость с возможной дисфункцией	Лоб: нет. Глаз: неполное закрытие. Рот: асимметрия при максимальном усилии
V, тяжелая степень дисфункции	Минимально заметные движения. Асимметрия при расслаблении	Лоб: нет. Глаз: неполное закрытие. Рот: слабые движения
VI, полный паралич	Нет движения, явная асимметрия при расслаблении	Нет движения на всех уровнях

11. Что такое паралич Белла?

Паралич Белла — наиболее часто выявляемый вариант пареза (паралича). Предполагается вирусная этиология нейропатии, вызываемой вирусом простого герпеса. Наиболее важно, что диагностика проводится методом исключения на основе как минимум следующих диагностических критериев:

- парез или паралич группы мышц лица с одной стороны;
- внезапное проявление;
- отсутствие признаков поражения ЦНС, заболевания уха или опухоли околоушной железы.

Обычно возникает после вирусной продромы, длится 3–5 сут с пиком клинических проявлений через 48 ч. У пациента может отмечаться расширенная глазная щель, ослабление вкусовой чувствительности, трудности при жевании, гиперэстезия одной ветви V пары черепных нервов и более, лицевая боль и гиперакузис. У 14% пациентов с параличом Белла выявляется положительный семейный анамнез. У 12% больных лицевой парез может возникать повторно как с той же, так и с противоположной стороны.

Наличие вируса герпеса обнаруживается в коленчатом ганглии пациентов, в отличие от здоровой популяции, где присутствие вируса является редким. Считается, что активация вируса в коленчатом ганглии вызывает отек и последующий паралич. Паралич Белла составляет около 70% острых лицевых параличей. Однако не следует забывать, что диагноз устанавливают методом исключения.

12. Перечислите основные этиологические группы лицевого паралича.

- Конгенитальные (врожденные): синдром Мёбиуса (Möbius), врожденный односторонний паралич нижней губы, синдром Мелкерссона–Розенталя (Melkersson–Rozenthal); дистрофическая миотония.
- Травматические: перелом височной кости, внутриутробная компрессия, родовая травма (щипцовые роды), лицевая контузия или разрыв, проникающие раны лица или уха, ятрогенные травмы (околоушная железа/ухо/хирургия головы, эмболизация при кровотечении, проводниковая анестезия нижней челюсти).
- Инфекционные: паралич Белла, *herpes zoster oticus*, средний отит с эффузией, острый мастоидит, злокачественный наружный отит, туберкулез, лаймская болезнь, синдром приобретенного иммунодефицита, мононуклеоз, грипп, энцефалит, малярия, сифилис, ботулизм.
- Идиопатические: рецидивирующий лицевой паралич.
- Неопластические: холестеатома, карцинома, акустическая менингиома, лицевая нейрома, тимпанальный или яремный гломус, лейкемия, гемангиобластома, остеопетрозит, гистиоцитоз, рабдомиосаркома.
- Метаболические/системные: диабет, гипертиреоидизм, беременность, аутоиммунные расстройства, саркоидоз, гипертензия.
- Неврологические: синдром Гийена–Барре (Guillain–Barre), рассеянный склероз, синдром Милларда–Гюблера (Millard–Gubler).

13. Каковы наиболее важные моменты в анамнезе и физикальном обследовании пациента с лицевым параличом?

К счастью, широкие дифференциально-диагностические позиции, указанные выше, могут быть сужены в значительной степени. Выявление системных или информационных причин является обязательным. Любой парез с медленным прогрессированием без улучшения в течение 3 мес должен рассматриваться как опухолевый. Другими признаками возможной опухоли могут быть лицевые подергивания, поражение других черепных нервов, снижение слуха, рецидивирование эпизодов лицевого паралича, образование за барабанной перепонкой или в околоушной железе, односторонняя тубарная дисфункция, кожные образования, похожие на злокачественную опухоль, и/или длительная боль в ухе.

Паралич Белла и опоясывающий лишай также могут сопровождаться онемением в средней и нижней зонах лица, оталгией, гиперакузисом, снижением слезообразования или нарушением вкусовой чувствительности.

14. Как различить периферическое и центральное поражения лицевого нерва?

Одностороннее центральное поражение занимает верхнюю часть лица, так как эти мышцы состоят из перекрестных и неперекрестных волокон. Периферические

поражения вовлекают верхнюю и нижнюю части лица. Для центральных поражений характерно уменьшение эмоциональных движений лица, так же как снижение слезообразования, вкуса на одноименной стороне. Корковые поражения часто сопровождаются дисфункцией языка и руки.

15. Какие рентгенологические исследования должны войти в диагностический комплекс обследования пациента с лицевым параличом?

Обычное рентгенологическое обследование не показано при лицевом параличе. Необходимость проведения такого обследования основывается на клинической истории и виде паралича (например, подозрении на опухоль). Если томографическое обследование представляется необходимым, КТ высокого разрешения и МРТ являются методами выбора. МРТ имеет преимущества перед КТ в обследовании нерва в мостомозжечковом углу и внутреннем слуховом проходе. МРТ с гадолинием является методом выбора при вторичных параличах лицевого нерва на фоне воспаления, неоплазм и других нетравматических повреждениях. КТ предпочтительнее проводить при травматических параличах VII черепного нерва и других этиологических причинах, затрагивающих височную кость, например холестеатоме.

16. Что такое тест Ширмера (Schirmer)?

Тест Ширмера — метод оценки парасимпатической иннервации слезной железы через большой поверхностный каменистый нерв. Процедура заключается в помещении полосок из фильтровальной бумаги в конъюнктивальную щель обоих глаз и измерение лакримации путем сравнения длины намокания бумаги из-за пропитывания слезой в течение 5 мин. Тест Ширмера считается патологическим, если имеется намокание <15 мин или уменьшение на 25% по сравнению со здоровой стороной.

17. Опишите электрофизиологические тесты, важные при обследовании пациента с лицевым параличом?

- **Тест чувствительности нерва.** При этом исследовании импульсные волны длительностью 1 мс подаются на пораженный и непораженный лицевые нервы. Пороги минимального ответа лицевых мышц записываются и сравниваются. Разница 3–4 мА и более считается значимой и позволяет подозревать денервацию. Этот тест не показателен в первые 72 ч после возникновения паралича, для наступления валлеровского перерождения требуется 3 сут.
- **Тест максимальной стимуляции.** Как тест чувствительности нерва, этот вариант подразумевает стимуляцию ипси- и контралатеральных мышц лица на уровне, достаточном для деполяризации всех моторных аксонов под областью стимуляции. Таким образом, включается максимальная стимуляция для оценки мышечного ответа. Результаты теста записываются как субъективный отчет разницы движения лицевых мышц между здоровой и пораженной сторонами. В целом предполагается, что тест максимальной стимуляции становится аномальным до теста чувствительности нерва и поэтому служит лучшим индикатором прогноза. Однако данный тест ограничен меньшей объективностью.
- **Электронейронография** измеряет и сравнивает амплитуду суммационных мышечных потенциалов, которые возникают при воздействии тока супрамаксимального уровня на основной ствол лицевого нерва с пораженной и здоровой сторон. Амплитуда от пика до пика прямо пропорциональна количеству интактных моторных аксонов, что позволяет оценить нейрональную дегенерацию. Например, суммационный вызванный потенциал от 5 до 10% указывает на 90% дегенерацию. Обычно этот тест используется для прогнозирования, в каком случае можно

ожидать улучшения от хирургической декомпрессии лицевого нерва. Так же как и тест максимальной стимуляции, становится показательным после валлеровского перерождения и, следовательно, должен проводиться более чем через 72 ч после наступления симптомов. Для более точного прогнозирования, у кого из пациентов может быть получен эффект от хирургической декомпрессии, электронейронография должна проводиться в течение 2 нед с момента появления симптомов.

- **ЭМГ** показательна при острых параличах лицевого нерва, позволяет выявить ложноположительные результаты, полученные при электронейронографии и тестах чувствительности нерва и максимальной стимуляции. ЭМГ отражает активность мышц наравне с активностью нерва. Этот тест позволяет, во-первых, получить информацию об интактных моторных комплексах в острой фазе и, во-вторых, подтвердить интегрированность интактных аксонов в фазе восстановления, выявляя реиннервационный потенциал в 6–12 нед до возвращения функции мышц лица с клиническим подтверждением. Однако, в отличие от электронейронографии и тестов чувствительности нерва и максимальной стимуляции, метод не позволяет оценить степень дегенарации и спрогнозировать восстановление.
- **Аудиометрия** должна проводиться для выявления кондуктивного или сенсоневрального снижения слуха. Кондуктивное снижение слуха более характерно для опухолей среднего уха, холестеатом и других процессов, затрагивающих тимпанальный сегмент лицевого нерва. Сенсоневральное снижение слуха может указывать на неопластические состояния, такие как акустическая невринома, менингиома и невринома лицевого нерва, поражающие нерв в мостомозжечковом углу и внутреннем слуховом проходе.

18. Каковы наиболее существенные осложнения, следующие за появлением лицевого паралича?

Прогрессирующий кератит глаза на пораженной стороне может привести к потере зрения. Он вызывается:

1) параличом и невозможностью полностью закрыть глаз;
2) уменьшением слезоотделения;
3) снижением корнеальной чувствительности в связи с сопутствующей тригеминальной дисфункцией.

Признаками корнеального раздражения являются покраснение, зуд, ощущение инородного тела, расплывчатость зрения. Предотвращение этих осложнений заключается в применении искусственной слезы 4–5 раз в сутки. Во время сна необходимо использовать глазную смазку и фиксировать закрытие глаза пластырем. Глаз необходимо защищать от ветра, инородных тел и высыхания, используя очки и увлажнители. Хирургическое введение утяжелителей из золота способствует закрытию глаза при полном параличе. Консультации офтальмологов обязательны у этой категории пациентов.

19. Что такое крокодиловы слезы?

Повреждения лицевого нерва могут сопровождаться аберрантной (ошибочной) регенерацией. Волокна, которые в норме иннервируют слюнные железы, могут вследствие регенерации иннервировать слезные железы. Это приводит к «плачу» (слезотечению) во время еды (вкусовое слезотечение). Аналогично волокна могут иннервировать после регенерации потовые железы кожи, что приводит к вкусовому потению [синдром Фрея (Frey)].

20. Как лечить паралич лицевого нерва медикаментозно?

- Если имеет место инфекционный процесс, следует использовать противомикробные и/или противовирусные средства, при наличии очага инфекции производится его санация (мастоидэктомия/миринготомия).
- Курс пероральных глюкокортикоидов в период первых 72 ч от начала заболевания может улучшить восстановление за счет уменьшения воспаления.
- Электрофизиологическая оценка степени поражения нерва дает ценную информацию, особенно когда может быть получен эффект от хирургической декомпрессии.
- Профилактический уход за глазом позволяет предотвратить кератит и должен проводиться у всех пациентов с параличом лицевого нерва.
- При параличе Белла основные лечебные рекомендации включают:
  - пероральные глюкокортикоиды в первые 72 ч от начала заболевания;
  - пероральный ацикловир как дополнение к глюкокортикоидам, если они начаты в первые 72 ч;
  - уход за глазом.

21. Когда показано хирургическое лечение?

Хирургическое вмешательство может быть различным в зависимости от этиологии поражения лицевого нерва. Костная декомпрессия может улучшить восстановление в определенных случаях, когда полный паралич проявляется тяжелой и быстрой регенерацией. Ряд исследований с применением электронейронографии показал, что, когда количество моторных нейронов уменьшается до 10% нормального уровня и менее (период исследований составлял до 14 сут после начала заболевания), уровень восстановления нормальных функций значительно снижается. Тем не менее при этом уровне хирургическая ревизия/декомпрессия в наибольшей степени должна рассматриваться. При параличе Белла отек в лабиринтном сегменте вызывает нейропатию (по типу ловушки или капкана), которая может быть устранена декомпрессией при краниотомии через среднюю черепную ямку.

В табл. 42.2 представлены возможные варианты хирургического лечения в зависимости от этиологии.

Таблица 42.2. Хирургические подходы в зависимости от этиологии

Клиническая ситуация	Хирургическое вмешательство
Лицевой паралич вследствие травмы	Декомпрессия нерва, анастомоз
Вторичный паралич при остром среднем отите	Миринготомия
Паралич нерва при хроническом среднем отите	Декомпрессия, мастоидэктомия
Ятрогенное повреждение лицевого нерва	Декомпрессия, анастомоз
Полный идиопатический паралич	Декомпрессия

22. Если нерв пересечен во время операции, можно ли его сшить?

Да. Существует несколько технических подходов для восстановления частично или полностью пересеченного нерва. Общее клиническое правило гласит, что если пересечено более 50% нервного ствола, он должен быть восстановлен. Прямой анастомоз подразумевает восстановление периневрия с четким сопоставлением торцов конец в конец. 8–0-моноволоконные швы применяются для сопоставления и сближения концов нерва конец в конец без натяжения в зоне анастомоза. Лоскуты могут приме-

няться при потере сегмента нерва, их забор производится из стволов большого аурикулярного или икроножных нервов. Мигрирующие лоскуты (по типу филатовского стебля) от других черепных нервов (например, XII пары) могут с успехом применяться для восстановления мышц лица в случаях, когда отсутствует проксимальный лицевой нерв. Могут также использоваться перекрестные лоскуты, присоединяющиеся к контралатеральному лицевому нерву.

23. Какова взаимосвязь паралича лицевого нерва и среднего отита? Мастоидита? Холестеатомы?

При среднем отите паралич (парез) лицевого нерва может быть осложнением острого гнойного среднего отита, среднего отита с эффузией и хронического среднего отита. Паралич возникает вследствие воспалительной реакции или попадания бактериальных тампонов в костный фаллопиев канал. И при мастоидите, и при холестеатоме причинами могут быть компрессия нерва и воспалительная реакция.

При параличе лицевого нерва, возникшем как осложнение среднего отита, в основе лечения должна быть эрадикация инфекционной причины, выступающей комбинацией агрессивной антибактериальной терапии и хирургического дренирования путем миринготомии или тимпаномастоидального вмешательства. Парез лицевого нерва, возникший при сливном мастоидите, требует хирургического лечения путем миринготомии и мастоидэктомии. Наличие холестеатомы требует хирургического лечения.

24. Опишите наиболее частые травматические повреждения лицевого нерва.

Травматические повреждения лицевого нерва подразделяют на две основные категории: проникающие ранения и переломы височных костей.

Проникающие ранения щеки, лица, околоушной железы могут повреждать ствол лицевого нерва или одну из его ветвей. Такие повреждения могут быть устранены созданием прямого анастомоза. В целом результаты восстановления лицевого нерва хорошие, однако восстановление основного ствола обычно приводит к появлению синкинезии в процессе регенерации.

При переломах височной кости лицевой нерв разрывается или происходит его контузия в костном фаллопиевом канале. 80–90% переломов височной кости являются продольными (параллельными каменистой кости) и сопровождаются повреждением лицевого нерва только в 20% случаев. В противопоставление: поперечные переломы височной кости (перпендикулярно каменистой части) составляют около 15%, но сопровождаются повреждением лицевого нерва в 50% случаев. Лицевой паралич, возникший сразу после непроникающей травмы головы, указывает на разрыв или сдавление нерва в костном фаллопиевом канале. В подобных случаях хирургическая ревизия с декомпрессией могут быть показаны. Если паралич развивается отсроченно, медикаментозное лечение глюкокортикоидами в сочетании с электрофизиологическим мониторингом показаны и могут быть эффективными.

25. Каковы самые частые опухоли лицевого нерва?

Существует две наиболее часто встречающиеся опухоли лицевого нерва: лицевые шванномы (лицевые невриномы) и гемангиомы коленчатого ганглия. Лицевые шванномы возникают из миелинпродуцирующих шванновских клеток. Гемангиомы коленчатого ганглия возникают из сосудистого сплетения, окружающего ганглий. Эти опухоли вначале следует наблюдать, но многие в последующем требуют хирургического лечения вследствие увеличения и/или прогрессирования паралича лицевого нерва.

26. Что такое *herpes zoster oticus* и синдром Рамзая Ханта (Ramsay Hunt)?

Herpes zoster oticus характеризуется интенсивной ушной болью и везикулярными высыпаниями в наружном слуховом проходе и на ушной раковине. Он вызывается

вследствие реактивации «дремлющего» *herpes zoster* (вируса ветряной оспы) в афферентных сенсорных нейронах лицевого нерва. Если вследствие прогрессирования вовлекаются эфферентные моторные аксоны лицевого нерва, возникает лицевой паралич. Когда имеются лицевой паралич и болезненные везикулы, состояние трактуется как синдром Рамзая Ханта. Могут отмечаться вертиго и снижение слуха. Лечение включает наркотические анальгетики для снижения боли, пероральные глюкокортикоиды для уменьшения воспаления и ацикловир для ингибирования репликации вирусной ДНК. Местные антибактериальные средства применяются в случаях, когда возникает вторичный бактериальный наружный отит. К тому же лицевой паралич может привести к нарушению функции закрывания глаза, что повышает риск высыхания глаза и перманентного травмирования.

Список литературы

Baugh R.F. et al. Clinical practice guideline: Bell's palsy // Otolaryngol. Head and Neck Surg. 2013. N 149. Suppl. 3. P. S1–S27.

Carrasco V.N., Zdanski C.J., Logan T.C. et al. Facial nerve paralysis / by edited Lee K.J. et al. Essential Otolaryngology Head and Neck Surgery. 8th ed. Stamford : Appleton & Lange, 2003. P. 169–191.

Chang C.Y., Cass S.P. Management of facial nerve injury due to temporal bone trauma // Am. J. Otol. 1999. N 20. P. 96–114.

De Diego J.I., Prim M.P., De Sarria M.J. et al. Idiopathic facial paralysis: a randomized, prospective, and controlled study using single-dose prednisone versus acyclovir three times daily // Laryngoscope. 1998. Vol. 108, N 4. Pt. 1. P. 573–575.

Dulguerov P., Marchal F., Wang D. et al. Review of objective topographic facial nerve evaluation methods // Am. J. Otol. 1999. N 20. 672–678.

Gidley P.W., Gantz B.J. Rubinstein J.T. Facial nerve grafts: from cerebellopontine angle and beyond // Am. J. Otol. 1999. N 20. P. 781–788.

Jackson C.G., von Doersten P.G. The facial nerve. Current trends in diagnosis, treatment, and rehabilitation // Med. Clin. North Am. 1999. N 83. P. 179–195.

Marenda S.A., Olsson J.E. The evaluation of facial paralysis // Otolaryngol. Clin. North Am. N 30. P. 669–682.

May M., Schaitkin B. The Facial Nerve. May's 2nd ed. New York : Thieme, 2000.

Ramsey M.J., DerSimonian R., Holtel M.R. et al. Corticosteroid treatment for idiopathic facial nerve paralysis: a meta-analysis // Laryngoscope. 2000. Vol. 110, N 3. Pt. 1. P. 335–341.

Ruckenstein M.J. Evaluating facial paralysis. Expensive diagnostic tests are often unnecessary // Postgrad. Med. 1998. N 103. P. 187–188, 191–192.

ХИРУРГИЧЕСКОЕ ЛЕЧЕНИЕ ВЕРТИГО

Скотт Манн, Стефан П. Касс

КЛЮЧЕВЫЕ МОМЕНТЫ

1. Как правило, вертиго лечится нехирургически. Состояние большинства пациентов с вертиго может существенно улучшиться при консервативном лечении.
2. Диагноз болезни Меньера устанавливают по следующим критериям:
   - значительное головокружение длительностью 20 мин и более;
   - более чем один эпизод вертиго;
   - снижение слуха;
   - тиннитус или ощущение полноты в ухе (заложенности).
3. Хирургическое вмешательство при отсутствии эффекта от консервативного лечения при болезни Меньера включает следующие подходы:
   - интратимпанальное введение глюкокортикоидов;
   - хирургия эндолимфатического мешка;
   - хирургическая лабиринтэктомия;
   - пересечение вестибулярного нерва.
4. Не существует хирургических методов, позволяющих улучшить слух при болезни Меньера.
5. ДППГ возникает в связи со свободно «плавающими» кальцинатами в заднем эндолимфатическом канале.
   - В большинстве случаев успех может быть достигнут перемещением кальцината (маневр Эплея).
   - ДППГ часто носит рецидивирующий характер.
   - При неэффективности лечения и рецидивировании ДППГ в качестве эффективного и безопасного метода может быть выполнена окклюзия заднего полукружного канала.

Важно

1. Вестибулярная компенсация — это процесс в ЦНС, являющийся ключевым в улучшении вестибулоокулярного рефлекса и установлении стабилизации после утраты периферических вестибулярных функций (лабиринтных). Специальные вестибулярные лечебные мероприятия позволяют ускорить этот процесс.
2. ДППГ часто следует за эпизодом вестибулярного неврита. В этих случаях вестибулярное лечение (в дополнение к репозиции каналолита) часто помогает добиться полного восстановления.
3. Дегисценция верхнего полукружного канала может имитировать другие заболевания уха, поскольку может проявляться кондуктивным снижением слуха, сходным с отосклерозом, заложенностью в ухе и аутофонией, похожей на зияние слуховой трубы, и вертиго, похожим на болезнь Меньера.
4. Ключом к диагностике кондуктивной тугоухости, вызванной дегисценцией верхнего полукружного канала, в отличие от таковой при отосклерозе, является интактность стапедиального рефлекса.

ВОПРОСЫ

1. **Какова основная роль хирургии при лечении вертиго?**

   Большинство видов вертиго не лечатся хирургически. Курирование пациентов с вертиго и нарушением устойчивости требует диагностической изобретательности,

клинического рассуждения, консервативных и хирургических подходов. Наиболее важным шагом в лечении вертиго является правильная диагностика причины. Только после этого может быть начато соответствующее лечение. Понимание возможностей хирургии, таких как как возможность метода лечения, означает, что она не является первым этапом реабилитации. Многие пациенты с состояниями, где допустим хирургический подход, могут получить существенное улучшение и от консервативных методов. Однако в случаях, когда проведен тщательный отбор пациента, хирургическое лечение может быть очень эффективным.

2. **При каких причинах вертиго может проводиться хирургическое лечение?**
   - Болезнь Меньера.
   - ДППГ.
   - Дегисценция верхнего полукружного канала.

3. **Какие альтернативы хирургическому лечению при вертиго существуют?**
   Как было указано выше, основным этапом является корректное установление причины. Соответствующее случаю нехирургическое лечение диктуется корректным диагнозом. Некоторые наиболее распространенные методы консервативного лечения заключаются в следующем:
   - вестибулярная реабилитационная терапия;
   - фармакологическая терапия (диуретики, препараты лечения мигрени, вестибулярные супрессанты);
   - изменения в диете;
   - маневры по репозиции каналолитов.

4. **Какие пациенты рассматриваются кандидатами на хирургическое лечение?**
   Как правило, хирургия может рассматриваться как метод лечения вертиго, если пациент соответствует трем следующим критериям:
   - вертиго вызвано односторонней периферической вестибулярной дисфункцией, и имеется абсолютная уверенность в том, какая сторона является больной;
   - вертиго делает пациента недееспособным;
   - нет симптомов дисфункции центральной вестибулярной системы, способной нарушить послеоперационную вестибулярную компенсацию.

5. **Как Американская академия оториноларингологии — хирургии головы и шеи (American Academy of Otolaryngology-Head and Neck Surgery, AAO-HNS) рекомендует систематизировать уровень контроля вертиго при болезни Меньера?**
   Консервативная терапия от 18 до 24 мес, делим количество эпизодов за 6 мес во время терапии на количество эпизодов без терапии за 6 мес, выражаем это значение в процентах.
   - Класс A: полный контроль (0%).
   - Класс B: значительный контроль (1–40%).
   - Класс C: частичный контроль (41–80%).
   - Класс D: отсутствие контроля (81–120%).
   - Класс E: ухудшение (>120%).
   - Класс F: последующее лечение требуется в связи с инвалидизирующим головокружением.

6. **В чем заключаются методы хирургического лечения вертиго при болезни Меньера?**
   Процедуры для контроля вертиго при болезни Меньера могут быть разделены на разрушающие (абляционные) и неразрушающие (неабляционные). Абляционные включают инъекции гентамицина в среднее ухо, лабиринтэктомию и пересечение вестибулярного нерва. Наиболее принятыми неабляционными методами являются

хирургия эндолимфатического дренирования и интратимпанальное введение глюкокортикоидов. Абляционные воздействия обеспечивают лучший уровень контроля вертиго, чем неабляционные, но требуют вестибулярной компенсации для уменьшения послеоперационных расстройств равновесия.

7. Какие виды эндолимфатического шунтирования существуют?

- Шунтирование: установка синтетического шунта для дренирования эндолимфы.
- Дренирование: рассечение мешка, обеспечивающее отток эндолимфы.
- Декомпрессия: для улучшения функции мешка по абсорбции эндолимфы.

8. Опишите плацебо-хирургическое исследование J. Thomsen и соавт. (1981).

- Двойное слепое плацебо, контролируемое исследование.
- Сравнение кортикальной мастоидэктомии без декомпрессионного шунтирования.
- Вывод: «Именно поэтому мы считаем, что влияние хирургии на симптомы болезни Меньера совершенно неспецифично и неродственно с собственно процедурой шунтирования».

9. Что такое пересечение вестибулярного нерва?

Пересечение (секция) вестибулярного нерва — это процедура, при которой вестибулярная порция VIII черепного нерва селективно выделяется для выключения вестибулярной функции с пораженной стороны (рис. 43.1). Доступы, которые могут использоваться для выполнения процедуры:

- через среднюю черепную ямку;
- ретролабиринтный;
- ретросигмовидный;
- транслабиринтный (см. главу 44).

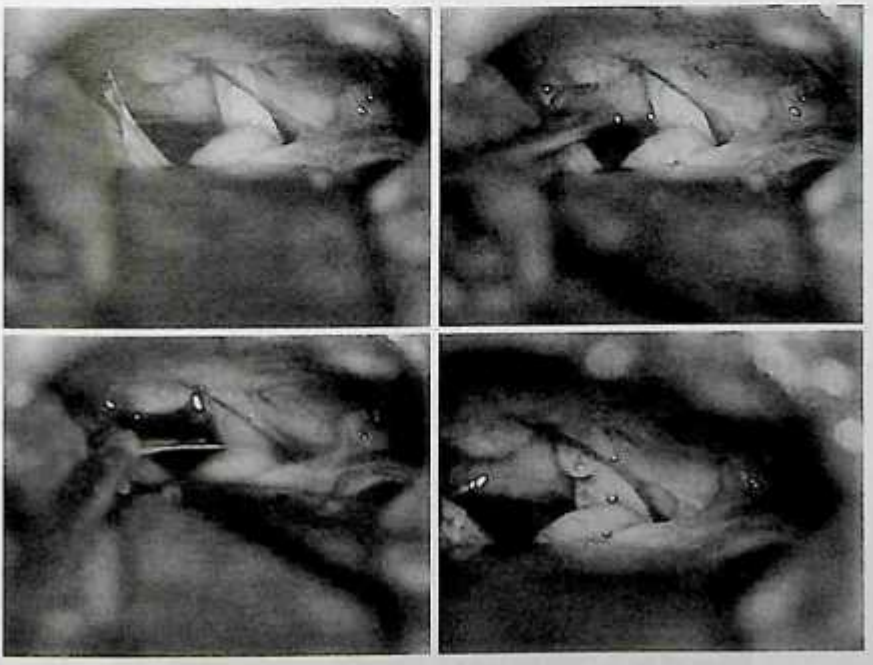

Рис. 43.1. Пересечение вестибулярного нерва (ретросигмовидный доступ)

10. Каковы потенциальные осложнения пересечения вестибулярного нерва?

- Лицевой паралич.
- Снижение слуха.
- Ликворея.
- Нарушение равновесия.

11. Какой способ лечения болезни Меньера является самым надежным?

Самый надежный способ лечения болезни Меньера — ларингэктомия, при этом слух приносится в жертву. При проведении процедуры удаляется весь вестибулярный нейроэпителий. Это позволяет прекратить поступление патологических сигналов, продуцируемых больным ухом, но слуховую функцию сохранить не удается.

12. Что такое ДППГ и в каких случаях лечение может быть хирургическим?

Доброкачественное пароксизмальное позиционное головокружение — это состояние, при котором свободно плавающие отолитовые включения внутри полукружных каналов активируют ампулу канала и вызывают вертиго во время движений головы. Эти включения часто могут быть перемещены при помощи маневров, таких как прием Эпплея. Рецидивы бывают часто, но маневры также могут проводиться повторно, так часто, как это необходимо. Однако в случаях, когда симптомы не устраняются или рецидивы слишком часты, может выполняться хирургическое лечение.

Хирургические подходы могут быть следующими.

- Окклюзия заднего полукружного канала, которая заключается в пломбировке заднего полукружного канала, предотвращающей свободное флотирование включений, ведущее к активации ампулы канала (рис. 43.2).
- Вестибулярная нейроэктомия — процедура, исключающая всю вестибулярную функцию пораженного уха; редко выполняется при ДППГ.

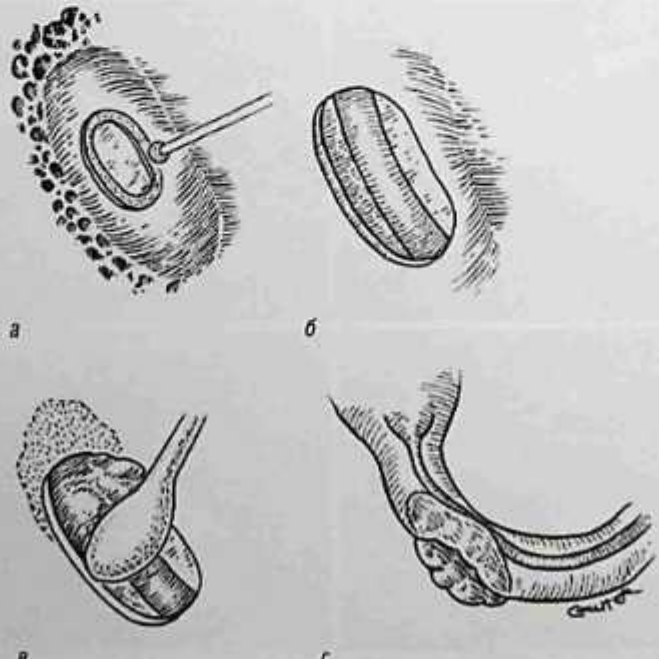

Рис. 43.2. Техника пломбировки полукружного канала (*а–г*). *Источник*: E. Myers (1997)

- Сингулярная нейроэктомия — процедура, устраняющая иннервацию ампулы заднего полукружного канала. Могла бы быть лучшей хирургической методикой лечения ДППГ, но слишком сложна технически и несет существенный риск снижения слуха.

13. Что такое феномен Туллио?

- Индуцируемое звуком головокружение, вертиго или нистагм.
- Впервые этот феномен описал Туллио в 1928 году. Он доказал, что фенестрация костного лабиринта делает его чувствительным к звуку.
- Может также наблюдаться при сифилисе или лаймской болезни.

14. Что такое дегисценция полукружного канала?

Дегисценция полукружного канала — это истончение или полное отсутствие кости над верхним полукружным каналом (рис. 43.3).

15. Каковы характерные клинические симптомы дегисценции верхнего полукружного канала?

- Звук, давление или вибрация вызывают вертиго.
- Снижение слуха: обычно низкочастотная кондуктивная тугоухость с порогами проведения по кости лучше чем 0 дБ.
- Аутофония (голос кажется слишком громким) и ощущение «заткнутости» уха.

16. Какие тесты могут применяться для подтверждения диагноза дегисценции верхнего полукружного канала?

- ВВМП показывают аномально низкие пороги.
- КТ высокого разрешения височной кости выявляет дегисценцию костной капсулы, отделяющей верхний канал от твердой мозговой оболочки (см. рис. 43.3).

17. Чем вызывается дегисценция верхнего полукружного канала?

Причина до конца неясна, но может быть многофакторной. В теории развития рассматривается неполная оссификация полукружных каналов.

Дегисценция верхнего полукружного канала возможна при хроническом повышении внутричерепного давления и выявляется в сочетании с височно-сосцевидным энцефалоцеле.

18. В чем состоят лечебные мероприятия при дегисценции верхнего полукружного канала?

- Обучение и адаптация пациента к состоянию.
- Трубки с выравниванием давления помогают уменьшить вертиго от перепадов давления.
- Операции пломбировки или реконструкции дефекта пораженного полукружного канала могут выполняться при эффективности других методов лечения.



Рис. 43.3. Компьютерная томограмма, демонстрирующая дегисценцию верхнего полукружного канала

19. Какая хирургическая техника используется при дегисценции верхнего полукружного канала?

- Краниотомия средней черепной ямки для доступа к верхнему полукружному каналу является «золотым стандартом». После обнаружения дегисценция устраняется.
- Трансмастоидальный доступ также может использоваться для пломбировки канала или закрытия дефекта хрящом.

Список литературы

Agarwal S.K., Parnes L.S. Transmastoid superior semicircular canal occlusion // Otol. Neurotol. 2008. N 29. P. 363–367.

Bhattacharyya N., Baugh R., Orvidas L. et al. Clinical practice guideline: benign paroxysmal vertigo // Otolaryngol. Head and Neck Surg. 2008. N 139. P. S47–S81.

Cass S.P. Surgery for vertigo. In Myers E., editor: Operative Otolaryngology Head and Neck Surgery Philadelphia : Elsevier, 1997. Vol. II. P. 1396–1432.

Kemink J.L., Telian S.A., Graham M.D. et al. Transmastoid labyrinthectomy: reliable surgical management of vertigo // Otolaryngol. Head and Neck Surg. 1989. N 101. P. 5–10.

Minor L.B. et al. Superior canal dehiscence syndrome // Am. J. Otol. 2000. N 21. P. 9–19.

Myers E. Operative Otolaryngology: Head & Neck Surgery : Philadelphia Saunders, 1997. Vol. II. Figure 117–144.

Parnes L.S., McClure J.A. Posterior semicircular canal occlusion for patients with intractable benign paroxysmal positional vertigo // Ann. Otol. Rhinol. Laryngol. 1990. N 99. P. 330.

Thomsen J. et al. Placebo effect in surgery for Meniere's disease // Arch. Oto. 1981. N 107. P. 271–277.

Zhou G., Gopen Q., Poe D.S. Clinical and diagnostic characterization of canal dehiscence syndrome: a great otologic mimicker // Otol. Neurotol. 2007. N 28. P. 920–926.

ОТОНЕВРОЛОГИЯ

Дж. Эрик Луго, Джон К. Годдард

ГЛАВА 44

КЛЮЧЕВЫЕ МОМЕНТЫ

1. Односторонняя сенсоневральная тугоухость, тиннитус и неустойчивость являются основными симптомами образований мостомозжечкового угла.
2. МРТ внутренних слуховых проходов с гадолинием является «золотым стандартом» диагностики акустической невромы и других образований.
3. Существует ряд хирургических подходов для эксцизии образований мостомозжечкового угла. Выбор конкретного подхода определяется расположением и размером образования, возрастом пациента и наличием приемлемого слуха.
4. Наблюдение, хирургия и радиотерапия служат приемлемыми подходами при акустической невроме и параганглиомах.
5. Лучшим в лечении акустической невромы и параганглиом является индивидуальный подход после обсуждения лечебных возможностей и учета таких факторов, как соматический статус, возраст и параметры опухоли.

Важно

1. Понимание анатомии мостомозжечкового угла является ключом к диагностике и лечению патологических состояний этой области, а также знание классических КТ- и МРТ-признаков опухолей этой области.
2. Следует знать стадийность и хирургические возможности при плоскоклеточной карциноме височной кости.
3. Симптом Хитзельбергера (Hitzelberger) подразумевает онемение в медиальной, задней и верхней частях наружного слухового прохода и вызван компрессией VII нерва растущей акустической невриномой.

ВОПРОСЫ

1. Опишите анатомию мостомозжечкового угла.

Мостомозжечковый угол — это сложное трехмерное, заполненное спинномозговой жидкостью пространство в задней черепной ямке (рис. 44.1). Скат черепа (*clivus*) и каменистая часть височной кости образуют переднюю латеральную границу. Задняя граница включает вентральную поверхность ствола мозга и мозжечок. Медиально расположен мост и *medulla* ствола мозга. Верхняя граница включает мозжечок и среднюю мозжечковую ножку. Нижний край соответствует мозжечковой миндалине. Область мостомозжечкового угла является местом выхода VII и VIII черепных нервов, идущих затем латерально и кверху от ствола мозга во внутренний слуховой проход. Тройничный нерв расположен в мостомозжечковом углу и проходит от моста к меккелевой ямке. Черепные нервы IX–XI расположены ниже.

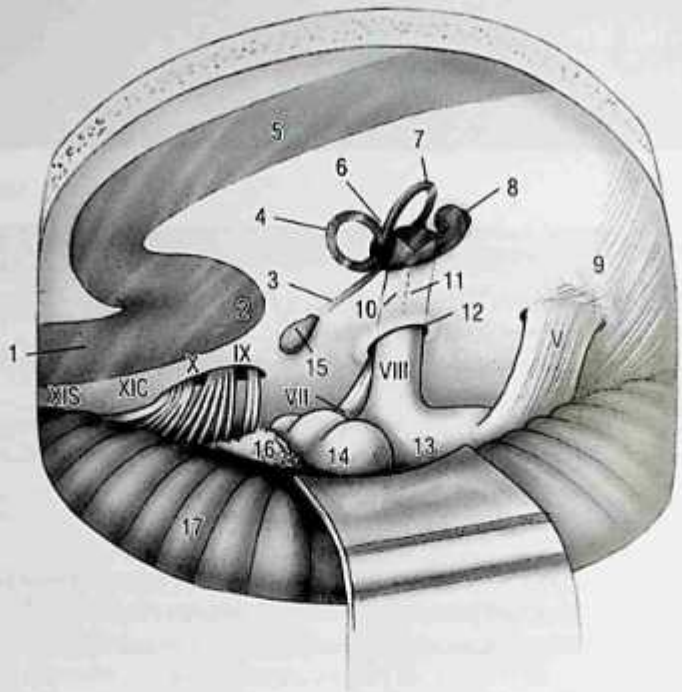

Рис. 44.1. Ретросигмовидная краниотомия (слева) демонстрирует хирургическую анатомию задней ямки. Венозные синусы и структуры внутреннего уха показаны видимыми для улучшения восприятия взаимоотношений с внутричерепными структурами: 1 — яремная вена; 2 — луковица яремной вены; 3 — водопровод преддверия; 4 — задний полукружный канал; 5 — сигмовидный синус; 6 — общее колено; 7 — верхний полукружный канал; 8 — улитка; 9 — мозжечковый намет; 10 — нижний вестибулярный нерв; 11 — верхний вестибулярный нерв; 12 — *porus acusticus*; 13 — ствол мозга; 14 — флоккулюс мозжечка; 15 — эндолимфатический мешок; 16 — сосудистое сплетение; 17 — мозжечок. Черепные нервы: V — тройничный; VII — лицевой; VIII — кохлеовестибулярный; IX — языкоглоточный; X — блуждающий; XIC — добавочный (внутричерепная порция); XIS — добавочный (спинальная порция). *Источник*: R.K. Jackler и соавт. (2005)

2. Если вы находитесь в мостомозжечковом углу и смотрите латерально во внутренний слуховой проход, как располагаются относительно друг друга лицевой, кохлеарный и вестибулярный нервы?

Лицевой нерв находится спереди и сверху, а кохлеарная порция VIII нерва лежит кпереди и книзу. Верхний вестибулярный нерв лежит кзади и кверху, в то время как нижний вестибулярный нерв занимает заднюю и нижнюю позиции. Выступ Билла (Bill) — вертикальный костный гребешок, разделяющий лицевой и верхний вестибулярный нервы в латеральном конце внутреннего слухового прохода. Пространственные взаимоотношения лицевого преддверно-улиткового нервного комплекса изменяются во время прохождения через внутренний слуховой проход, где лицевой нерв начинает ход спереди от преддверно-улиткового комплекса в области ствола мозга и занимает заднее верхнее положение в области дна внутреннего слухового прохода.

3. **Каковы сосудистые взаимоотношения в мостомозжечковом углу?**
Существуют три основные ветви вертебробазилярного бассейна, которые пересекают мостомозжечковый угол. Сверху вниз проходят задненижняя церебеллярная артерия (ЗНЦА), переднеижняя церебеллярная артерия (ПНЦА) и верхняя церебеллярная артерия. Разрыв ЗНЦА ведет к латеральному медуллярному синдрому [синдрому Валленберга (Wallenberg)], включающему дисфагию, дизартрию, паралич голосовой складки, вертиго, лицевому параличу, атаксии, ипсилатеральному синдрому Горнера (Horner) и гемисенсорному расстройству. ПНЦА проходит, изгибаясь в виде петли в латеральной части мостомозжечкового угла, вблизи лицевого и кохлеовестибулярного нервов. Разрыв ПНЦА вызывает симптомы в зависимости от локализации повреждения с гемиплегией и дисфункцией черепных нервов при медиальном дефекте и атаксии — при более латеральном. Внутренняя аудиторная артерия, кровоснабжающая лабиринт, является ветвью ПНЦА. Верхняя церебеллярная артерия находится внутри верхних отделов мостомозжечкового угла.

4. **В чем заключается дифференциальная диагностика образований мостомозжечкового угла?**
   - Вестибулярные шванномы/акустические невриномы (60–90%).
   - Менингиомы (3–7%).
   - Эпидермоиды (2–4%).
   - Шванномы других черепных нервов (V, VII, IX–XI) (1–4%).
   - Арахноидальные кисты (1–2%).
   - Редкие: метастаз, гемангиома, липома, хордома, хондросаркома, дермоид, нейроэпителиальная опухоль, опухоль эндолимфматического мешка, эпендимома, глиома, астроцитома, медуллобластома, папиллома хорионального сплетения, аневризма, артериовенозная мальформация.

5. **Что такое акустическая неврома?**
Известная также как вестибулярная шваннома, акустическая неврома — доброкачественная опухоль, возникающая из шванновских клеток VIII черепного нерва. Эти опухоли имеют тенденцию возникать латерально от зоны Оберштайнера–Редлиха (Obersteiner–Redlich) (проводящая зона центрального/периферического миелина) и могут поражать верхний или нижний вестибулярные нервы. При продолжающемся росте опухоль распространяется медиально к мостомозжечковому углу и может привести к симптомам сдавления ствола мозга. Встречаемость акустической невромы составляет 10 случаев на 1 млн человек.

6. **Связана ли акустическая неврома с наследственными синдромами?**
Акустическая неврома связана с аутосомно-доминантными синдромами нейрофиброматоза 1-го и 2-го типов. Нейрофиброматоз 1-го типа [болезнь Реклингхаузена (Recklinghausen)] характеризуется интракраниальными и экстракраниальными невромами, однако акустическая неврома развивается менее чем в 5%. Нейрофиброматоз 2-го типа, напротив, характеризуется двусторонними акустическими невромами более чем в 90% случаев. Наличие билатеральных акустических невром означает диагноз нейрофиброматоза 2-го типа. Нейрофиброматоз 1-го типа с небольшим генетическим дефектом хромосомы 17, различные варианты нейрофиброматоза 2-го типа вызываются разновидностями генетических мутаций в локусе 22q12.2.

7. **Как протекает развитие акустической невромы?**
Акустические невромы обычно растут со скоростью от 1 до 22 мм в год, но изредка рост может быть быстрее, 2 см в год и более. В ряде случаев акустическая неврома может не показать динамики роста после выявления. По мере роста увеличение, как правило, происходит медиально в мостомозжечковом углу, воздействуя на ствол

мозга, мозжечка и примыкающие черепные нервы. Большой фрагмент опухоли в мостомозжечковом углу может вызывать обструктивную гидроцефалию вследствие сдавления IV желудочка. Медленно растущие опухоли обычно оставляют без лечения, и они служат причиной летальности в связи со сдавлением ствола мозга и внутричерепной гипертензии.

8. Какими признаками и симптомами проявляется акустическая неврома?

Симптомы акустической невромы чаще зависят от размеров опухоли, которая может быть маленькой (<1,5 см), средней (1,5–2,5 см), большой (2,5–4 см) и гигантской (>4 см). Маленькие интраканаликулярные опухоли (внутри внутреннего слухового прохода) проявляются симптомами, связанными с дисфункцией VIII нерва, снижением слуха, тиннитусом или вертиго. По мере роста опухоли снижение слуха может нарастать, и развивается неустойчивость. При сдавлении ствола мозга возникает гипоэстезия V нерва, указывающая на его вовлечение. Тяжелая компрессия ствола мозга ведет к симптомам острой или хронической гидроцефалии, таким как головная боль, тошнота/рвота, нарушение сознания. Наиболее частый симптом акустической невромы — снижение слуха (95%), в то время как тиннитус проявляется в 56–63%, нарушение устойчивости — в 46–61%. Существует определенная вариабельность симптомов проявления акустической невромы. Например, вторичная внезапная сенсоневральная тугоухость при акустической невроме наблюдается более чем в 1% случаев. Лицевая слабость — редкое наблюдение, встречающееся при больших опухолях. Симптом Хитзельбергера (онемение задней части ушной раковины) обусловлен повреждением сенсорных волокон лицевого нерва опухолью, такой как акустическая неврома, и имел историческое значение в период до появления современных лучевых методов диагностики.

9. Как обычно ставится диагноз акустической невромы?

Поскольку пациенты обычно обращаются по поводу односторонней тугоухости, первым методом исследования часто бывает аудиометрия. Одностороннее сенсоневральное снижение слуха с диспропорциональным снижением разборчивости речи подозрительно на ретрокохлеарное образование. Исследование акустического рефлекса полезно, поскольку у 88% больных рефлекс отсутствует или проявляется аномально. Исследование СРСМ информативно и позволяет выявить 95% опухолей. Задержка латентности V волны на 0,2 мс и более считается аномальной. Важно, что негативные результаты СРСМ составляют 18–30% при акустической невроме, а серийная техника СРСМ улучшает выявляемость маленьких акустических невром. «Золотым стандартом» диагностики акустической невромы является МРТ с усилением гадолиния. Акустические невромы изоинтенсивны относительно мозга на Т1-ВИ и слабо гиперинтенсивны на Т2-ВИ при усилении вслед за введением контраста с гадолинием.

10. Как лечить акустическую неврому?

Существует три основных подхода к лечению акустической невромы. Решение, на каком из подходов следует остановиться, зависит от множества различных факторов. Наблюдение с повторными томографическими исследованиями приемлемо у пожилых пациентов с маленькими опухолями. В случае роста опухолей может присоединяться дисфункция черепных нервов, а также компрессия ствола мозга. Травматичность лечения увеличивается пропорционально росту опухоли. Учитывая возможность осложнений, вызванных растущей опухолью, молодым пациентам с акустической невромой требуется проводить лечение. Эффективными методами лечения могут быть хирургическое удаление и радиотерапия. Хирургическое лечение может подразумевать сохранение или потерю слуха, и решение о подходе зави-

сит от уровня сохранности слуха, размеров и расположения опухоли. Радиотерапия может быть предпочтительнее у пациентов, не настроенных на хирургическое лечение, или при плохом прогнозе продолжительности жизни. Стереотаксическая радиохирургия является наиболее используемой разновидностью радиотерапии, но внешняя лучевая терапия также может применяться.

11. Какой метод более предпочтителен при акустической невроме: радиотерапия или хирургия?

Лечение конкретной акустической невромы зависит от многих факторов, включающих размер опухоли, локализацию, возраст пациента, остаточный слух, вестибулярные симптомы и предпочтения пациента. Риски и ожидания от каждого из подходов необходимо обсудить с пациентом. Степень повреждения черепных нервов должна быть низкой при любом из методов и в значительной степени зависит от объема операции (широкая тотальная резекция) и дозы облучения (ниже пограничной дозы облучения 13 Гр), равно как и от опыта хирурга и лечебного центра. Частота рецидивов после хирургического удаления акустической невромы составляет 1–20% в зависимости объема резекции. Частота продолженного роста после радиохирургии — 5–15%. Преимуществом радиотерапии является быстрое возвращение пациента к привычному образу жизни. Разнообразие протоколов радиотерапии и недостаток информации об отдаленных результатах делает затруднительными интерпретацию информации и прогнозирование при работе с пациентом.

12. Каковы результаты радиотерапевтического лечения акустической невромы?

Существуют различные протоколы проведения акустической невромы, включающие стереотаксическую радиохирургию, где излучение подводится одной фракцией, или стереотаксическую радиотерапию, где излучение подается рядом фракций. Для подведения излучения используются две известные системы: гамма-нож (с кобальтом-60) и кибернож (система, основанная на линейном усилителе). Дозы излучения составляют 1200–1300 Рад, что значительно снижает частоту параличей лицевых нервов в сравнении с высокими дозами, применявшимися ранее. Сообщения об уровне выживаемости без прогрессирования опухоли показывают сопоставимые результаты при использовании этих систем. Уровень 10-летней выживаемости без прогрессирования при акустической невроме составляет 92–98%, при общем уровне результатов лечения опухоли — 93–99%. Осложнения, вызванные лучевым лечением, включают тригеминальные нейропатии (0–27% при стереотаксической радиохирургии), парезы/параличи лицевого нерва (0–23%) и снижение слуха, проявляющееся ухудшением в отдаленном периоде. Радиоиндуцированный карциногенез — редкое и позднее потенциальное осложнение в лечении акустической невромы.

13. Каковы первичные хирургические доступы к акустической невроме? Перечислите преимущества и недостатки каждого из них.

См. табл. 44.1.

14. Каковы дополнительные доступы к латеральному основанию черепа и мостомозжечковому углу и в чем заключаются показания?

- **Ретролабиринтный.** Задняя краниотомия между сигмовидным синусом и капсулой лабиринта дает ограниченный доступ к задней ямке и используется для вестибулярной нейрэктомии.
- **Транскохлеарный.** Верхняя сигмовидная краниотомия задней ямки обеспечивает улучшение обзора передней части мостомозжечкового угла, расширяет транслабиринтную краниотомию. Обеспечивается доступ к менингиомам, медиальным к внутреннему слуховому проходу, хордомам, хондросаркомам так же, как и резидуальным/рецидивным акустическим невромам.

Таблица 44.1. Преимущества и недостатки хирургических подходов к мостомозжечковому углу

Доступ	Показания	Преимущества	Недостатки
Транслабиринтный	• Акустическая неврома >2,0 см (сохранение слуха невозможно). • Маленькая акустическая неврома с плохим слухом. • Подход к декомпрессии лицевого нерва и вестибулярной нейрэктомии при снижении слуха. • Подход к опухолям в мостомозжечковом углу	• Универсальный, широкий более кпереди. • Редко ведет к головным болям. • Самый высокий уровень сохранения функции лицевого нерва в зависимости от размера опухоли (98,5% анатомически, 75% ХБ*). • Лицевой нерв виден латерально в области дна. • Возможно сшивание лицевого нерва при операции. • Нет смещения мозжечка. • Низкий уровень рецидивов	• Полная потеря слуха. • Кратковременное вертиго при плохой дооперационной компенсации. • Ликворея (4–14%). • Требуется жировой лоскут
Ретросигмовидный	• Акустическая неврома с хорошим слухом с минимальным вовлечением внутреннего слухового прохода (нет распространения в латеральную часть внутреннего слухового прохода). • Менингиомы с небольшим распространением во внутренний слуховой проход	• Универсальный широкий доступ. • Возможно сохранение слуха. • Возможно сохранение лицевого нерва	• Не видно дно. • Требуется ретракция мозжечка. • Послеоперационная головная боль (до 65%). • Ограниченный обзор вентрального ствола мозга. • Ликворея (риск несколько выше, чем при транслабиринтном доступе)
Через среднюю ямку	• Маленькие интраканаликулярные акустические невромы с <1,0 см распространения в мостомозжечковом углу. • Расположенные сверху менингиомы внутреннего слухового прохода/пирамиды	• Возможно надежное сохранение слуха (65%). • Отличное сохранение функции лицевого нерва (91–95%)	• Не рекомендован пациентам старше 65 лет из-за хрупкости и слипчивости твердой мозговой оболочки. • Необходима работа вокруг лицевого нерва при удалении опухоли. • Ликворея эквивалента транслабиринтному подходу

Примечание: * — 75% сохранения функциональности в соответствии с классификацией дисфункции лицевого нерва по Хаусу–Брекманну.

- **Подвисочная ямка.** Открывается доступ, используемый для подхода к опухолям височной кости, распространяющимся вниз к яремному отверстию вблизи каменистой внутренней сонной артерии, или к опухолям глубокой доли околоушной железы с вовлечением височной кости.

15. Что такое менингиома?

Менингиомы — это доброкачественные опухоли, вероятно, возникающие из поверхностных клеток паутинной оболочки, связанной с паутинными ворсинками в мосто-

мозжечковом углу. Менингиомы составляют 20% внутричерепных неоплазм и являются второй по частоте опухолью мостомозжечкового угла. Эти образования в большинстве встречаются спорадически. Как и акустическая невринома, они чаще отмечаются при нейрофиброматозе 2-го типа. Хотя эти опухоли являются доброкачественными, 5% могут малигнизироваться. Клинические проявления менингиомы зависят от локализации и вовлеченности прилежащих структур. Менингиомы в мостомозжечковом углу проявляются аналогично акустической невроме снижением слуха, тиннитусом и нарушением баланса. Классическими признаками менингиомы при томографии служат усиление на постконтрастных МРТ с характерным «хвостом» к твердой мозговой оболочке (*dura mater*), и гиперостоз, выявляемый при КТ. При растущих менингиома с клиническими проявлениями требуется хирургическое лечение. Стереотаксические радиохирургия и радиотерапия обеспечивают контроль роста при маленьких (<3 см) и послеоперационных резидуальных опухолях.

16. Какие послеоперационные осложнения могут возникать после эксцизии опухоли мостомозжечкового угла?

Ликворея отмечается приблизительно у 10–15% прооперированных пациентов. Обычно проявляется скопление жидкости под кожей книзу от позадиушной области после трансмастоидального доступа и в супраушной зоне после операции через среднюю черепную ямку. Ликворея может проявляться в виде прозрачной отореи или ринореи. Смена давящих повязок и постельный режим обычно являются достаточными мероприятиями для решения этой проблемы. В некоторых случаях рекомендуются люмбальный дренаж и облитерация мастоидальной полости жировым лоскутом. *Менингит* является редким осложнением, но его возможность должна учитываться особенно при вовлечении в зону операции субарахноидального пространства. Типичные симптомы — нарушенное сознание, головная боль, менингизм и лихорадка — хорошо известны. В этом случае требуется агрессивная антибактериальная терапия, базирующаяся на результатах посева после люмбальной пункции. *Дисфункция лицевого нерва* может наблюдаться после удаления акустической невромы. Большинство повреждений связаны с манипуляциями по удалению опухоли, может возникать и полный разрыв нерва. Если нерв курабелен, следует немедленно выполнить сшивание конец в конец или применить перемещенный лоскут. В случае если нерв не восстановился, могут использоваться различные реабилитационные методики. Другие, более редкие осложнения включают инсульт, отек мозга, воздушную эмболию, церебеллярную атаксию и смерть (<1%).

17. В чем заключается дифференциальная диагностика образований верхушки пирамиды?

- Воспалительные: холестероловая гранулема, холестеатома, мукоцеле.
- Инфекционные: апицит, остеомиелит.
- Неопластические: шваннома, менингиома, параганглиома, хордома, саркома, назофарингеальная карцинома, метастатические поражения (почечные, легочные, молочной железы, простаты).
- Анатомические вариации: асимметрическая пневматизация (до 35%).
- Сосудистые: аневризма сонной артерии.

18. Что такое холестероловая гранулема? Как можно отличить ее от других образований верхушки пирамиды и в чем заключается лечение?

Холестероловая гранулема — это реактивное образование, возникающее после кровоизлияния в воздухоносные клетки верхушки пирамиды. На КТ выступающее костное образование представляется изоинтенсивным массивом и выглядит дефектом при усилении внутривенным контрастом. Образование гиперинтенсивно на Т1-ВИ и Т2-ВИ, в то время как холестеатома и мукоцеле гипоинтенсивны на Т1-ВИ и гиперинтенсивны

на Т2-ВИ. Имеющие клинические проявления холестероловые гранулемы лечат путем дренирования образования в другие воздухоносные полости черепа. В зависимости от анатомической локализации холестероловая гранулема может быть дренирована путем трансфеноидального доступа при медиальном расположении либо инфралабиринтным или инфракохлеарным доступом к верхушке пирамиды.

19. Что такое синдром яремного отверстия? Какими образованиями он обычно вызывается?

Синдром яремного отверстия, известный как синдром Вернета (Vernet), — это парез или паралич черепных нервов, проходящих в этом отверстии: IX, X, XI. Подъязычный нерв выходит через одноименный канал и поэтому чаще не поражается. Наиболее частыми образованиями яремного отверстия бывают параганглиомы, шванномы, менингиомы, метастатические образования и тромбозы яремной вены.

20. Что такое параганглиома? Как она проявляется?

Параганглиома (гломусная опухоль) — это доброкачественная опухоль, возникающая из параганглиальных клеток, расположенных на адвентиции яремной вены (яремный гломус) или на промонториальном выступе улитки, в тесной связи с тимпанальным сплетением IX и X черепных нервов (тимпанальный гломус). Поскольку яремный гломус обычно возникает вблизи яремного отверстия, распространение может происходить в барабанную полость или книзу на шею. Тимпанальный гломус возникает внутри барабанной полости и растет, заполняя всю барабанную щель. У пациентов с этими опухолями обычно имеется пульсирующий тиннитус, кондуктивное снижение слуха, заложенность в ухе и в случае экстракраниального распространения или в яремное отверстие — черепные нейропатии. При отоскопии часто можно увидеть багрово-красный массив, бледнеющий при повышении давления в слуховом проходе [симптом Брауна (Brown)], шум может быть отмечен при аускультации.

21. Чем кровоснабжаются яремные параганглиомы?

Яремные параганглиомы кровоснабжаются из восходящей фарингеальной артерии, в то время как тимпанальные гломусы кровоснабжаются нижней тимпанальной артерией, терминальной ветвью восходящей фарингеальной артерии.

22. Как классифицируют параганглиомы, связанные с височной костью?

Система стадирования по Фишу (Fisch) используется для оценки параганглиом височной кости, в зависимости от распространенности в прилежащие структуры и интракраниально (табл. 44.2).

Таблица 44.2. Классификация параганглиом височной кости по Фишу

Класс	Анатомическая распространенность
A	Опухоль ограничена барабанной полостью, включая мыс (тимпанальный гломус)
B	Опухоль ограничена тимпаномастоидальной областью без вовлечения луковицы яремной вены
C	Опухоль начинается с яремной луковицы и нарушает окружающую кость
C1	Может разрушать каротидное отверстие без инвазии в сонную артерию
C2	Может вовлекать вертикальный каротидный канал
C3	Инвазия в горизонтальную часть каротидного канала
De1/2	Интракраниальное, но экстрадуральное распространение <2 см (De1) и >2 см (De2)
Di1/2	Интракраниальное и интрадуральное распространение <2 см (Di1) и >2 см (Di2)
Di3	Нерезектабельное интракраниальное распространение

23. Как лечить параганглиомы?

Параганглиомы можно удалять хирургически. Локализация и распространенность заболевания диктуют хирургический доступ, необходимый для удаления, и доступ может варьировать от трансгимпанального при маленьких тимпанальных гломусах до подхода со вскрытием подвисочной ямки при образованиях типа С. Образования с интракраниальным распространением требуют комбинированного транскраниального и трансгемпорального подходов. Для лечения этих образований используется также и радиотерапия, как наружная, так и стереотаксическая. При опухолях яремного отверстия с распространением в среднее ухо с кондуктивным снижением слуха может применяться мультимодальная тактика с хирургическим удалением сегмента среднего уха и облучением сегмента на основании черепа.

24. Каковы нейроваскулярные взаимоотношения яремного отверстия?

Яремное отверстие подразделяется на сосудистую часть, *par vascularis*, начиная с сигмовидного синуса, продолжающегося яремной луковицей, до перехода во внутреннюю яремную вену. Кпереди имеется меньшая часть, *pars nervosa*, содержащая IX–XI черепные нервы, а также нижний каменистый синус. Эти две части разделены фиброзной или костной перегородкой. IX черепной нерв проходит кпереди от остальных нервов при их выходе на шею (спереди от внутренней сонной артерии). XI черепной нерв проходит сзади остальных (спереди от внутренней яремной вены). X черепной нерв расположен медиально относительно IX и XI черепных нервов и проходит между внутренней сонной артерией и внутренней яремной веной.

25. Какое злокачественное образование наружного слухового прохода является наиболее частым?

Наиболее частым злокачественным образованием наружного слухового прохода является плоскоклеточная карцинома; встречаются также базальноклеточная и аденокистозная карциномы. Плоскоклеточная карцинома часто ошибочно трактуется как хронический наружный отит и нередко сопровождается отореей и болью. Кондуктивная тугоухость может появляться при ранних стадиях, сенсоневральное снижение слуха или вертиго могут указывать на большую распространенность опухоли с вовлечением лабиринта. Парез лицевого нерва относится к прогностически неблагоприятным симптомам плоскоклеточной карциномы височной кости.

26. Как классифицируют стадии плоскоклеточной карциномы наружного слухового прохода и лечебные подходы? Каковы результаты лечения?

Наиболее принятой в оценке опухолей наружного слухового прохода является система градации Питтсбургского университета (табл. 44.3). Двухлетняя выживаемость в зависимости от стадии такова: T1 — 100%; T2 — 80%; T3 — 50% и T4 — 15%.

Таблица 44.3. Система градации Питтсбургского университета

Стадия	Анатомическая распространенность	Лечение
T1	Ограничено наружным слуховым проходом с костной эрозией	Резекция латеральной части височной кости
T2	Ограниченная костная эрозия наружного слухового прохода или ограниченная (<0,5 см)	Резекция латеральной части височной кости
T3	Костная эрозия наружного слухового прохода (полная толщина) с ограниченным участием или с участием среднего уха или сосцевидного отростка	Резекция латеральной части височной кости или субтотальная резекция височной кости
T4	Эрозионная улитка, каменистая верхушка, медиальная стенка сонной артерии, яремное отверстие	Субтотальная или тотальная височная резекция кости

Список литературы

Jackler R.K., Brackmann D.E. Surgical Neurotology: An Overview. Neurotology. 2nd ed. Philadelphia : Mosby, Elsevier, 2005. P. 686.

Hasegawa T., Kida Y., Kato T. et al. Long-term safety and efficacy of stereotactic radiosurgery for vestibular schwannomas: evaluation of 440 patients more than 10 yrs after treatment with gamma knife surgery // J. Neurosurg. 2013. N 118. P. 557–565.

Moody S.A., Hirsch B.E., Myers E.N. Squamous cell carcinoma of the external auditory canal: an evaluation of a staging system // Am. J. Otol. 2000. N 21. P. 582–588.

Muckle R.P., De la Cruz A., Lo W.M. Petrous apex lesion // Am. J. Otol. 1998. N 19. P. 219–225.

Schwartz M.S., Kari E., Strickland B.M. et al. Evaluation of increased use of partial resection of large vestibular schwannomas: Facial nerve outcomes and recurrence/regrowth rates // Otol. Neurotol. 2013. Vol. 34, N 8. P. 1456–1464.

Sheehan J.P., Tanaka S., Link M.J. et al. Gamma Knife surgery for the management of glomus tumors: a multicenter study // J. Neurosurg. 2012. Vol. 117, N 2. P. 246–254.

Wang A.C., Chinn S.B., Than K.D. et al. Durability of hearing preservation after microsurgical treatment of vestibular schwannoma using the middle cranial fossa approach // J. Neurosurg. 2013. N 119. P. 131–138.

ТРАВМЫ ВИСОЧНОЙ КОСТИ

Винсент Ютерман

КЛЮЧЕВЫЕ МОМЕНТЫ

1. Височная кость состоит из пяти частей (чешуйчатой, барабанной, каменистой, сосцевидной, шиловидной), и переломы обычно происходят по естественным линиям швов, менее прочным, а также по каналам и отверстиям.
2. Повреждения височной кости прежде всего ведут к поражению слуха, устойчивости и лицевого нерва, что требует отдельного внимания к каждой из функций.
3. Каменистая часть очень прочная и защищает аудиторный и вестибулярный органы внутри капсулы лабиринта при травмах височной кости.
4. КТ-классификация переломов височной кости часто не коррелирует с симптомами и признаками перелома: физикальное обследование по-прежнему имеет большое клиническое значение.
5. Продолжающаяся после консервативного лечения ликворея требует проведения хирургической операции для предотвращения менингита.

Важно

1. Периорбитальные и мастоидальные гематомы после травмы основания черепа известны как «глаза енота» и «симптом Бэттла» соответственно.
2. При переломах височной кости ликворея возникает часто и обычно прекращается в течение 7 сут.
3. Наиболее частым местом повреждения лицевого нерва является околоколенчатая область.
4. Для травм височной кости более характерен кондуктивный тип снижения слуха.

ВОПРОСЫ

1. **Каковы наиболее частые причины травм височной кости и как часто встречается этот вид травмы?**

   Травмы височной кости могут быть разделены на тупые и проникающие. Тупые травмы чаще всего возникают в автомобильных авариях (31%), при разбойных нападениях, падениях с ударом головой и в мотоциклетных авариях. Проникающие травмы более характерны при огнестрельных ранениях. Травмы височной кости чаще отмечаются в 45–50-летнем возрасте, по большей части у мужчин. При травмах головы существенная доля приналлежит переломам, 14–22% этих пациентов имеют переломы височной кости. При наличии данного перелома в 90% возникают внутричерепные осложнения и в 9% — повреждения шейного отдела позвоночника. 60% пострадавших имеют открытые переломы с кровотечением из уха или ликвореей, у 8–29% — с двух сторон.

2. **Какие важные структуры, находящиеся внутри височной кости, могут повреждаться при травмах?**

   Височная кость исключительно сложна, она содержит слуховые косточки, улитку и вестибулярный орган, преддверно-улитковый нерв (VIII), лицевой нерв (VII), сонную артерию и яремную вену. Другие нервы, проходящие через височную кость или

вблизи нее, — это отводящий нерв (VI), языкоглоточный (IX), блуждающий (X) и спинальный добавочный нерв (XI), и они тоже могут повреждаться при травмах. Многочисленные отверстия и каналы в основании черепа ослабляют кость и влияют на форму переломов височной кости.

3. Из каких частей состоит височная кость?

Чешуйчатая часть — плоская пластина, являющаяся латеральной стенкой средней черепной ямки, заключающей среднюю менингеальную артерию, она имеет скуловую дугу и гленоидальную ямку. Барабанная часть имеет форму подковы, неполного костного кольца, составляя большую часть наружного слухового прохода. Медиально она формирует барабанную борозду (*sulcus tympanicus*), удерживающую круговую связку барабанной перепонки. Шиловидный отросток проецируется ниже вагинального отростка височной кости. Он находится спереди от VII черепного нерва и латерально от сонной артерии. Каменистая часть имеет форму пирамиды, являясь медиальной порцией височной кости, разделяет среднюю и заднюю черепные ямки. Эта часть исключительно прочна и защищает слуховой и вестибулярный органы внутри капсулы лабиринта. Внутренний слуховой проход находится медиально на задней поверхности. Нижняя поверхность содержит каротидный канал и яремное отверстие. Задняя часть имеет сосцевидный отросток, содержащий воздухоносные клетки, выполненные слизистой оболочкой.

4. В чем заключаются важные моменты в истории болезни пациента с травмой височной кости в остром периоде?

Сбор первичного анамнеза должен включать уточнение механизма травмы, время появления симптомов, наличие или отсутствие снижения слуха, головокружения, лицевой слабости. При травме лицевого нерва прогноз и лечебная тактика частично зависят от того, был ли паралич мгновенным или отсроченным. Часто пациенты с тяжелыми травмами головы и, как следствие, переломами височной кости находятся в бессознательном состоянии. В этих случаях информация должна быть получена от родственников, сотрудников скорой помощи и приемного покоя.

5. Как классифицируют переломы височной кости?

Традиционно переломы височной кости разделяют на продольные и поперечные, однако большинство переломов имеют косое или смешанное направление (рис. 45.1). Они также могут быть описаны как переломы с интактностью или разрушением

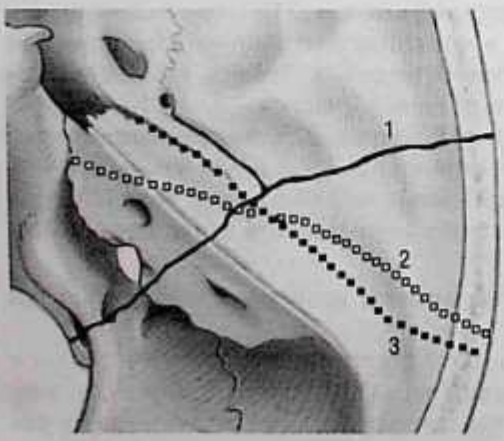

Рис. 45.1. Переломы височной кости: 1 — поперечный; 2 — косой; 3 — продольный

капсулы лабиринта с целью указания функциональных последствий травмы. Некоторые авторы описывают переломы с указанием отдела повреждения височной кости (чешуйчатой, барабанной, сосцевидной, каменистой).

6. **Опишите продольные переломы височной кости и их особенности.**
Продольные переломы височной кости встречаются чаще и составляют 80% переломов височной кости. Они не затрагивают капсулу лабиринта в 95% и вызываются тупыми травмами темпоропариетальной области. Они распространяются от чешуйчатой части височной кости вниз к наружному слуховому проходу, через барабанную полость (с разрывом оссикулярной цепи), параллельно длиннику пирамиды к рваному отверстию. До 30% могут распространяться на противоположную височную кость, становясь билатеральными. Эти переломы в 20% случаев сопровождаются повреждением лицевого нерва и вызывают кондуктивную тугоухость чаще, чем нейросенсорную тугоухость. Разрыв барабанной перепонки и повреждение слухового прохода типичны и могут сопровождаться ушной ликвореей.

7. **Опишите поперечные переломы височной кости и их особенности.**
Поперечные переломы сопровождаются более тяжелым течением, но, к счастью, встречаются реже, составляя 20% переломов височной кости. Повреждение обычно возникает при тяжелой тупой травме затылочной или лобной области. Перелом часто берет начало от большого затылочного отверстия (*foramen magnum*) и пересекает каменистую часть пирамиды под прямым углом с частым разрывом капсулы лабиринта. Повреждение лицевого нерва возникает в 50%, имеется выраженная сенсоневральная или смешанная тугоухость с сильным вертиго. Поскольку барабанная перепонка чаще интактна, может отмечаться назальная ликворея через слуховую трубу.

8. **На какие физикальные симптомы нужно обратить внимание при обследовании пациента с подозрением на перелом височной кости?**
   - *Слабость лицевого нерва* может быть острой и отсроченной. Эта деталь крайне важна, поскольку мгновенное выключение функции может требовать экстренного хирургического вмешательства.
   - *Снижение слуха* может быть кондуктивным, сенсоневральным или смешанным. Слух нужно проверить у пациента в сознании при помощи камертона 512 Гц и у пациента без сознания — отсроченно.
   - *Нистагм* возникает при повреждении вестибулярного аппарата или перилимфатической фистулы. Внезапное тяжелое вертиго в сочетании с сенсоневральной тугоухостью говорит о разрыве капсулы лабиринта.
   - *Гемотимпанум* — это кровь в барабанной перепонке.
   - *Отоликворея* через поврежденную барабанную перепонку чаще наблюдается при продольных переломах.
   - *Риноликворея* через слуховую трубу при неповрежденной барабанной перепонке обычно отмечается при поперечных переломах.
   - *Симптом Бэттла* (Battle) — позадиушная гематома возникает вследствие кровотечения из мастоидальных эмиссарных вен.
   - *Глаза енота* (raccoon eyes) — периорбитальные гематомы возникают при переломах передней и средней черепных ямок вследствие разрывов мозговых оболочек и кровотечения из венозных синусов в орбиту.

9. **Какие осложнения связаны с переломом височной кости?**
   - *Поражение лицевого нерва* типично и может быть временным или постоянным.
   - *Ликворея* типична и обычно проходит в течение 7 сут.
   - *Снижение слуха* типично и может быть кондуктивным, сенсоневральным или смешанным.

- *Вертиго* типично и может быть от легкого до крайне тяжелого, постоянным или позиционным.
- *Сосудистые повреждения* не типичны, за исключением тяжелых тупых или проникающих травм, когда может быть рекомендована ангиография с целью выявления повреждений сонной, вертебральной или средней менингеальной артерий.
- *Лицевая гипестезия* не типична. Однако может отмечаться при повреждении тройничного нерва в меккелевой полости на поверхности каменистой части.
- *Диплопия* не типична, но может наблюдаться при повреждении отводящего нерва при прохождении в канале Дорелло (Dorello).
- *Холестеатома* может быть поздней находкой вследствие смещения кожи слухового прохода и барабанной перепонки в барабанную полость и мастоидального пространство.

10. Опишите различия между проникающей и тупой травмами височной кости.

Проникающие травмы височной кости встречаются редко, обычно являются следствием огнестрельных ранений и, безусловно, более тяжелы. Они более разрушительны, чем тупые травмы, сочетаются с внутричерепными осложнениями височной доли, черепных нервов и сонной артерии. Лицевой нерв, как правило, повреждается в вертикальном и экстратемпоральном сегментах. Объем повреждений связан со скоростью пули. Ранящие предметы (пули) с высокой скоростью проникают в кость, формируя временную полость и вторичные ранящие осколки из обломков кости. Следует выполнить ангиографию сонных и вертебральных артерий. Во время ангиографии может быть проведено лечение повреждений указанных сосудов.

11. Какие методы томографии информативны при переломах височной кости?

Пациентам с тяжелыми травмами головы обычно проводится КТ для выявления внутричерепных гематом. Дополнительная томография височной кости может потребоваться в режиме высокого разрешения с тонкими срезами в костном алгоритме при наличии лицевого паралича, ликвореи, переломе наружного слухового прохода, сосудистых повреждениях и кондуктивном снижении слуха. Предоперационную КТ можно выполнить пациентам со значительной кондуктивной тугоухостью для оценки возможности реконструкции цепи слуховых косточек. При сохранении неврологического дефицита может быть показана ангиография при МРТ и КТ. Обычное рентгенологическое обследование более не рассматривается как информативное при обследовании пациентов с подозрением на перелом височной кости.

12. Какие физикальные находки при первичном обследовании пациента с переломом височной кости могут указывать на необходимость раннего оториноларингологического хирургического вмешательства?

Повреждение лицевого нерва, ликворея, снижение слуха и вертиго, выявленные при первичном осмотре, могут требовать раннего хирургического вмешательства. Наиболее важной находкой для оториноларинголога является внезапный паралич лицевого нерва. Пациенты с такими клиническими проявлениями при травме показывают худшие результаты; им требуется ревизия лицевого нерва, декомпрессия, сшивание или реконструкция лоскутом. КТ с шагом в 1 мм может помочь выявить область поражения, а также ревизии и реконструкции нерва.



Рис. 45.2. Компьютерно-томографическое изображение лицевого нерва в левой височной кости, включая сегменты от проксимального до дистального: 1 — меатальный сегмент; 2 — лабиринтный сегмент; 3 — перигенкулярная область; 4 — «горизонтальный», или тимпанальный, сегмент, нисходящий к шилососцевидному отверстию; 5 — «вертикальный», или мастоидальный, сегмент

13. В каких отделах чаще всего происходит повреждение лицевого нерва при переломах височной кости?

У большинства пациентов повреждение нерва происходит в перигеникулярной области. Повреждение также возможно в «горизонтальном», или тимпанальном, и лабиринтном сегментах вследствие прямого поражения или отека ствола нерва (рис. 45.2). C.Y. Chang и S.P. Cass (1999) описали хирургические находки четырех видов поражения лицевого нерва при травмах височной кости. Авторы описали 67 продольных переломов и тремя исследованиями показали, что 76% переломов ведут к повреждению осколками кости или внутриневральным гематомам и у 15% имеется поперечный разрыв нерва. У остальных не было видимой патологии, за исключением отека нерва. Напротив, из 11 описанных авторами поперечных переломов 92% привели к поперечному разрыву нерва, у остальных 8% имелись повреждения костными структурами.

14. Как обследуется поврежденный лицевой нерв у пациентов с нарушением сознания?

Обследование лицевого нерва начинается после стабилизации серьезных и жизнеугрожающих повреждений. Оценка основной функции лицевого нерва у пациентов без сознания может проводиться на основе мимических реакций на болезненные воздействия. Пациентов с мгновенно возникающим параличом можно протестировать нервным стимулятором Хилгера (Hilger), используя тесты минимальной и максимальной чувствительности нерва в 3–7-е сутки после травмы. Если активность потеряна в рамках 7 сут, рассматривается возможность ревизии нерва. При электронейронографии проводят биполярную стимуляцию и с записывающих электродов измеряют потенциалы вызванных мышечных возбуждений (compound muscle action potential, CAP), при этом уменьшение амплитуды указывает долю дегенерации нервных волокон. Если электронейронография показывает >90% дегенерации потенциалов мышечных возбуждений на 6-е сутки и >95% на 14-е сутки, восстановление маловероятно, и больному показана ревизия или декомпрессия лицевого нерва; традиционная ЭМГ с использованием монополярного электрода показывает произвольную активность (иннервированных мышц) и потенциал фибрилляции (денервированных мышц). ЭМГ наиболее полезна в период 2–3 нед после наступления паралича

и предоставляет немного дополнительной информации при принятии решения об операции в остром периоде.

15. Какие хирургические доступы для декомпрессии лицевого нерва существуют?

Повреждения лицевого нерва с вовлечением капсулы лабиринта и с потерей слуха оперируют *транслабиринтным доступом*. При переломах без вовлечения капсулы и сохранным слухом используют два вида доступов. У пациентов с хорошей пневматизацией сосцевидного отростка или при разрыве цепи слуховых косточек используется *трансмастоидальный/супралабиринтный доступ*. У пациентов с плохой аэрацией сосцевидного отростка или когда повреждение лицевого нерва не может быть ревизовано из супралабиринтного доступа, используется комбинированный подход — *трансмастоидальный/средняя черепная ямка*.

16. С чем связаны отоликворея и риноликворея, в чем опасность?

Ликворея отмечается в 17% переломов височной кости и представляет серьезный риск развития менингита. Переломы в области дна средней черепной ямки дренируются в барабанную полость (эпитимпанум и антрум) и клетки сосцевидного отростка. *Отоликворея* возникает при поврежденной барабанной перепонки, а при сохранении ее целостности возникает *риноликворея* через слуховую трубу. Ликворные фистулы до 7 сут приводят к менингитам в 5–10% случаев; при продолжающейся ликворе более 7 сут менингит отмечается в 50–90% случаев. При переломах капсулы лабиринта наблюдается более высокий риск отсроченных менингитов вследствие неспособности эндохондральной кости к полноценному заживлению.

17. Как лечить ликворную фистулу?

Обычно ликворные свищи закрываются самостоятельно в течение 7–10 сут при соблюдении постельного режима при возвышенном положении головы и отсутствии активности, вызывающей повышение внутричерепного давления. В рутинной практике при ликворее антибиотики не показаны в связи с риском маскировки раннего инфицирования и развития лекарственной резистентности. Пациент должен быть опрошен и осмотрен на предмет менингеальных клинических проявлений, головной боли, ригидности затылочных мышц, фотофобии. При подозрении на менингит необходимо провести люмбальную пункцию до начала антибактериальной терапии. Если спонтанного разрешения не наступает, показан люмбальный дренаж на 72 ч и хирургическая ревизия. Переломы с разрывом капсулы лабиринта с выключением слуха лечат хирургически — мастоидэктомией с облитерацией барабанной полости. При этом вмешательстве удаляют содержимое барабанной полости, височную фасцию используют для закрытия линии перелома, барабанную полость тампонируют жиром из передней брюшной стенки, слуховую трубу и наружный слуховой проход закрывают. При сохранности капсулы лабиринта лечение зависит от локализации перелома и его доступности. Большинство фистул закрываются при мастоидэктомии с доступом к лицевому карману. При сочетании с мозговой грыжей или невозможности добраться технически используется краниотомия средней черепной ямки.

18. Какие виды вертиго могут наблюдаться при травмах височной кости?

Существует пять типов посттравматического вертиго. Наиболее частой формой посттравматического вертиго является *контузионное повреждение* мембранозного лабиринта. У этих пациентов отмечается позиционное вертиго с нормальной видеонистагмографией, им требуется только симптоматическое лечение. Разрыв капсулы при переломе височной кости вызывает *тяжелое абляционное вертиго* со снижаю-

щейся на 7–10-е сутки интенсивностью, затем уменьшающееся в течение 1–2 мес с сохранением некоторых ощущений от 3 до 6 мес, пока не наступит компенсация. Интенсивный нистагм (III степени) отмечается вначале, с быстрым компонентом в сторону от перелома. Этот нистагм постепенно угасает и исчезает с течением времени. *Посттравматическое доброкачественное позиционное вертиго* обычно возникает отсроченно и лечится маневром Эплея. *Посттравматическое вертиго с флюктуирующей сенсоневральной тугоухостью* может указывать на перилимфатическую фистулу, требующую в начале консервативных мероприятий, но может быть показано и ее хирургическое закрытие. Последний вид, *посттравматический гидропс*, появляется значительно позднее и заключается во флюктуирующем снижении слуха, тиннитусе и ощущении заложенности в ухе на фоне вертиго. Лечение аналогично таковому при болезни Меньера.

19. Какие виды снижения слуха могут наблюдаться при травмах височной кости? В чем состоит лечение?

Кондуктивная тугоухость чаще всего возникает при травмах височной кости. Как правило, это состояние временно и связано с наличием крови в барабанной полости, отеком или разрывом барабанной перепонки. Может сохраниться при отсутствии заживления перфорации перепонки или разрыве цепи слуховых косточек. Наиболее подвержена переломам наковальня, и разрыв происходит в зоне наименьшей ее стабильности. Молоточек и стремя укреплены многочисленными связками, сухожилиями и барабанной перепонкой. Хирургическая ревизия барабанной полости при кондуктивной тугоухости обычно выполняется на 3–6-м месяце после травмы, и в 75% состояние пациентов возвращается к норме. При формировании стойкой перфорации перепонки и разрыве цепи слуховых косточек проводят тимпанопластику и реконструкцию цепи слуховых косточек. *Сенсоневральная тугоухость* наблюдается реже и возникает при разрыве капсулы лабиринта. Может также отмечаться при перилимфатической фистуле, звуковом повреждении, контузии или прямом поражении центральной аудиторной системы. Продольные переломы обычно вызывают кондуктивную тугоухость с высокочастотной сенсоневральной тугоухостью вследствие контузии внутреннего уха. Поперечные переломы, как правило, приводят к тяжелой сенсоневральной или смешанной тугоухости.

ОБСУЖДЕНИЕ

20. Следует ли проводить ревизию лицевого нерва после перелома височной кости?

Показания к хирургии базируются на трех признаках плохого прогноза спонтанного восстановления:

1) мгновенно наступивший паралич;
2) показатели ухудшения при электронейронографии;
3) выявление разрыва нерва при проведении КТ в костном режиме усиления.

Аргументы *за* проведение ревизии лицевого нерва. Пациенты с мгновенно насупившим полным параличом лицевого нерва после травмы височной кости имеют исходно плохой прогноз. Это часто связано с поперечным разрывом нерва во время травмы. Многочисленные данные нерандомизированных исследований по лечению паралича Белла указывают, что использование электронейронографии позволяет определить сохранение интактного лицевого нерва. Данные дают возможность направить лечение и выявить ситуации, где ожидается благоприятный прогноз у пациентов

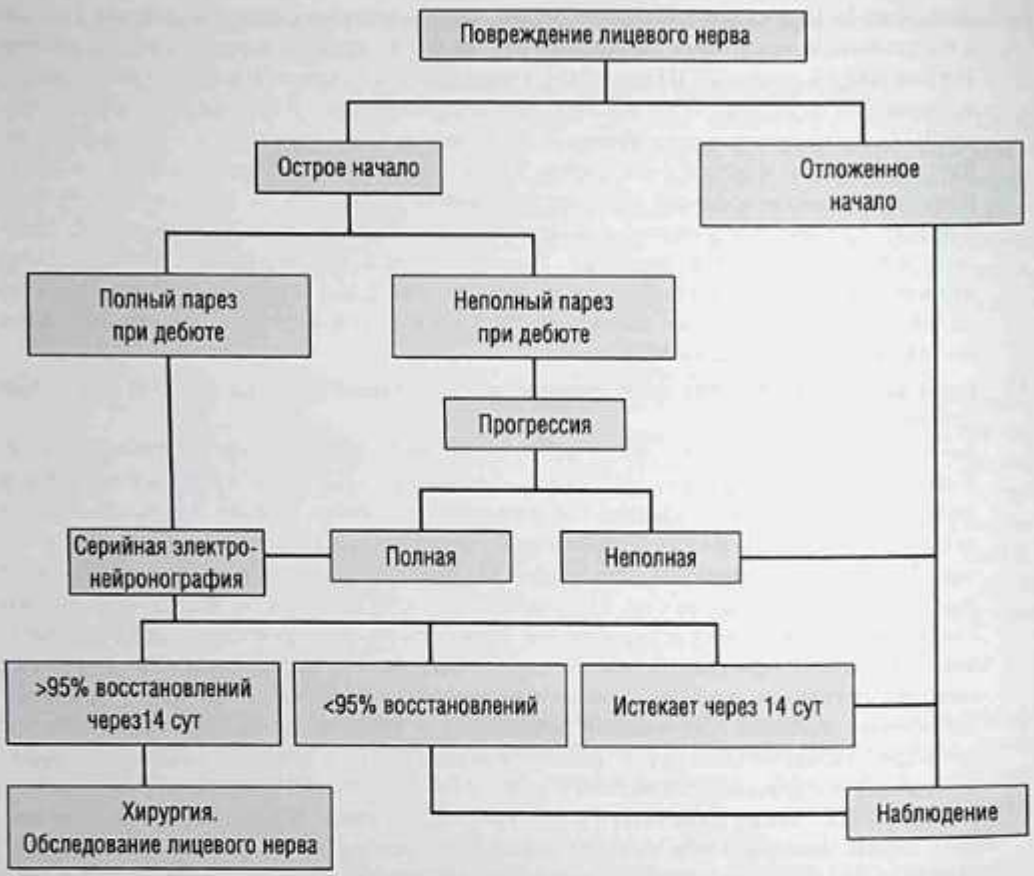

Рис. 45.3. Возможный алгоритм лечебной тактики при травматических повреждениях лицевого нерва. *Источник*: N. Massa (2016)

с дегенерацией менее 90% нормы в течение 6 сут и менее 95% в течение 14 сут после травмы (рис. 45.3).

Аргументы *против* проведения ревизии лицевого нерва. Примерно у 50% пациентов с мгновенно наступившим полным параличом восстанавливается нормальная или почти нормальная функция лицевого нерва. Показания к хирургии при посттравматическом интратимпанальном параличе лицевого нерва плохо определены, и контролируемых рандомизированных исследований по определению тактики по-прежнему не существует. Большинство рекомендаций к ревизии лицевого нерва базируются на личном мнении и данных исследований по выявлению признаков негативного прогноза и групп, где ожидается эффект от хирургии. Использование критериев электронейронографии ограниченно при определении показаний к хирургическому лечению травм, поскольку исследования проводились у больных с параличом Белла. Более 90% пациентов без признаков плохого прогноза, описанных выше, достигают восстановления функции лицевого нерва, близкой к норме (по шкале Хауса–Брекманна I или II степени) (табл. 45.1) на фоне консервативного лечения.

Таблица 45.1. Шкала функции лицевого нерва по Хаусу–Брекманну

Степень	Определение	Описание
I	Норма	Нормальная функция во всех отделах
II	Легкая дисфункция	Легкая слабость, выявляемая при глубоком обследовании, может отмечаться легкая синкинезия
III	Средняя дисфункция	Очевидная, но не деформирующая разница между сторонами, явная, но не тяжелая синкенезия, контрактура, гемифациальный спазм; полное закрытие глаз с усилием
IV	Среднетяжелая дисфункция	Явная слабость или асимметрия, неполное закрытие глаза
V	Тяжелая дисфункция	Только едва заметные движения; асимметрия в покое
VI	Полный паралич	Нет подвижности

Источник: J.W. House и соавт. (1985).

21. Должны ли пациенты с ликвореей после травмы височной кости получать антибиотики?
Частота развития менингита у пациентов с ликвореей варьирует от 2 до 80%, и существенным фактором является длительность ликвореи. Частота развития менингита при переломах височной кости без ликвореи крайне низка, и антибиотикопрофилактика в этих случаях не требуется. Использование антибиотикопрофилактики при переломах височной кости с ликвореей спорно, поскольку не была показана эффективность в исследованиях и имеется только малозначимый метаанализ.

Список литературы

Alvi A., Bereliani A. Acute intracranial complications of temporal bone trauma // Otolaryngol. Head and Neck Surg. 1998. N 119. P. 609–613.

Brodie H.A. Prophylactic antibiotics for posttraumatic cerebrospinal fluid fistulae. A meta-analysis // Arch. Otolaryngol. Head and Neck Surg. 1997. N 123. P. 749–752.

Brodie H.A. Management of temporal bone trauma / by edited Flint W., Haughey B.H., Lund V.J. et al. Cumming's Otolaryngology: Head and Neck Surgery. 5th ed. Philadelphia : Mosby, Elsevier, 2010. P. 2036–2047.

Brodie H.A., Thompson T.C. Management of complications from 820 temporal bone fractures // Am. J. Otol. 1997. N 18. P. 188–197.

Chang C.Y., Cass S.P. Management of facial nerve injury due to temporal bone trauma // Am. J. Otol. 1999. N 20. P. 96–114.

Dahiya R., Keller J.D., Litofsky N.S. et al. Temporal bone fractures: otic capsule sparing versus otic capsule violating clinical and radiographic considerations // J. Trauma. 1999. N 47. P. 1079–1083.

DiBiase P., Arriaga M.A. Post-traumatic hydrops // Otolaryngol. Clin. North Am. 1997. N 30. P. 1117–1122.

Fisch U. Surgery for Bell's palsy // Arch. Otolaryngol. 1981. N 107. P. 1–11.

Gantz B., Rubinstein J.T., Gidley P. et al. Surgical management of Bell's palsy // Laryngoscope. 1999. N 109. P. 1177–1188.

Ghorayeb B.Y., Yeakley J.W. Temporal bone fractures: longitudinal or oblique? The case for oblique temporal bone fractures // Laryngoscope. 1992. N 102. P. 129–134.

House J.W., Brackmann D.E. Facial nerve grading system // Otolaryngol. Head and Neck Surg. 1985. N 93. P. 146–147.

Johnson F., Semaan M.T., Megerian C.A. Temporal bone fracture: evaluation and management in the modern era // Otolaryngol. Clin. North Am. 2008. N 41. P. 597–618.

Kang H.M., Kim M.G., Boo S.H. et al. Comparison of the clinical relevance of traditional and new classification systems of temporal bone fracture // Eur. Arch. Otorhinolaryngol. 2012. N 269. P. 1893–1899.

Leech P.I., Paterson A. Conservative and operative management of cerebrospinal fluid leakage after closed head injury // Lancet. 1973. N 1. P. 1013–1115.

MacGee E.E., Cauthen J.C., Brackett C.E. Meningitis following acute traumatic cerebrospinal fluid fistula // J. Neurosurg. 1970. N 33. P. 312–316.

Massa N. Intratemporal bone trauma [Electronic resource]. URL: http://emedicine.medscape.com/article/846226-overview (date of access: 21.01.2016).

Morgan W.E., Coker N.J., Jenkins H.A. Histopathology of temporal bone fractures: implications for cochlear implantation // Laryngoscope. 1994. N 104. P. 426–432.

Patel A., Groppo E. Management of temporal bone trauma // Craniomaxillofac Trauma Reconstr. 2010. N 3. P. 105–113.

Rafferty M.A., McConn-Walsh R., Walsh M. A comparison of temporal bone fractures classification systems // Clin. Otolaryngol. 2006. N 31. P. 287–291.

Resnick D.K., Subach B.R., Marion D.W. The significance of carotid canal involvement in basilar cranial fracture // Neurosurgery. 1997. N 40. P. 1177–1181.

Ulrich K. Verletzungen des Gehorlorgans bei Schadelbasisfrakturen (Ein Histologisch und Klinissche Studie) // Acta Otolaryngol. 1926. Suppl. 6. P. 1–150.

V
Педиатрическая оториноларингология



ПЕДИАТРИЧЕСКАЯ ЛОР-АНАТОМИЯ И ЭМБРИОЛОГИЯ С РАДИОЛОГИЧЕСКИМИ КОРРЕЛЯЦИЯМИ

Стивен С. Ньютон, Дейвид М. Мирски

ВОПРОСЫ

1. **Что такое отверстие Хушке (Huschke)?**
   Тимпанальное отверстие, именуемое также отверстием Хушке, — анатомическая вариация в тимпанальной части височной кости. Если оно имеется, то локализуется в передненижней части наружного слухового прохода, заднемедиально от височно-нижнечелюстного сустава. У большинства детей тимпанальное отверстие постепенно уменьшается и полностью закрывается к 5-летнему возрасту, изредка персистирует в дальнейшем. Поскольку нервные и сосудистые структуры не проходят через эту структуру, отверстие не считается истинным. Персистирующее тимпанальное отверстие может предрасполагать распространению инфекции или опухоли из наружного слухового прохода в подвисочную ямку и наоборот.

2. **В чем различия размеров и формы наружного слухового прохода у детей и взрослых?**
   У взрослых наружный слуховой проход имеет почти сигмовидную форму с хрящевой частью под углом кзади и кверху, у костной — кпереди и книзу. Оттягивания ушной раковины кзади и кверху выпрямляет наружный слуховой проход и позволяет лучше видеть барабанную перепонку. У детей наружный слуховой проход почти прямой. Он постепенно удлиняется и меняет форму, становясь аналогичным у взрослых к 9 годам.

3. **Что такое диметрическая барабанная перепонка?**
   Барабанная перепонка состоит из трех слоев: внутреннего мембранозного, среднего фиброзного, придающего перепонке прочность, и наружного эпителиального. Если перфорация не заживает с участием и восстановлением фиброзного слоя, в зоне перфорации формируется двуслойная (диметрическая) мембрана, тонкая и податливая. В этом истонченном участке легче возникает ретракция в барабанную полость и нарушается проведение звуков к слуховым косточкам.

4. **Почему для нормального слуха нужны барабанная перепонка и слуховые косточки?**
   Звук попадает к нам через воздух, в то время как слуховой орган внутреннего уха находится в жидкой среде. При переходе звука в жидкость 99,9% энергии отображается назад. Этот эффект преодолевается рядом физических особенностей, включающих разницу между размером барабанной перепонки, превышающим размер подножной пластинки стремени в 21 раз, и усиление косточками в 1,3 раза. Совместно эти механизмы позволяют преодолеть рассогласование и добиться почти полного проведения звуковой энергии во внутреннее ухо.

5. **Какова иннервация *m. tensor tympani* и *m. stapedius*?**
   Мышца, напрягающая барабанную перепонку (*m. tensor tympani*), развивается из первой глоточной дуги и поэтому иннервируется ветвью V черепного нерва. Стременная мышца (*m. stapedius*) развивается из второй дуги и иннервируется ветвью VII черепного нерва. Функционирование этих мышц может ослаблять проведение звука на 15 дБ.

6. Почему стремечко имеет такую форму?

Стапедиальная артерия, временно существующая во внутриутробном периоде, соединяет будущие наружную и внутреннюю сонные артерии. Этот сосуд проходит через барабанную полость, формирует отверстие между ножками и придает характерную форму стремени. Персистирующая стапедиальная артерия встречается крайне редко

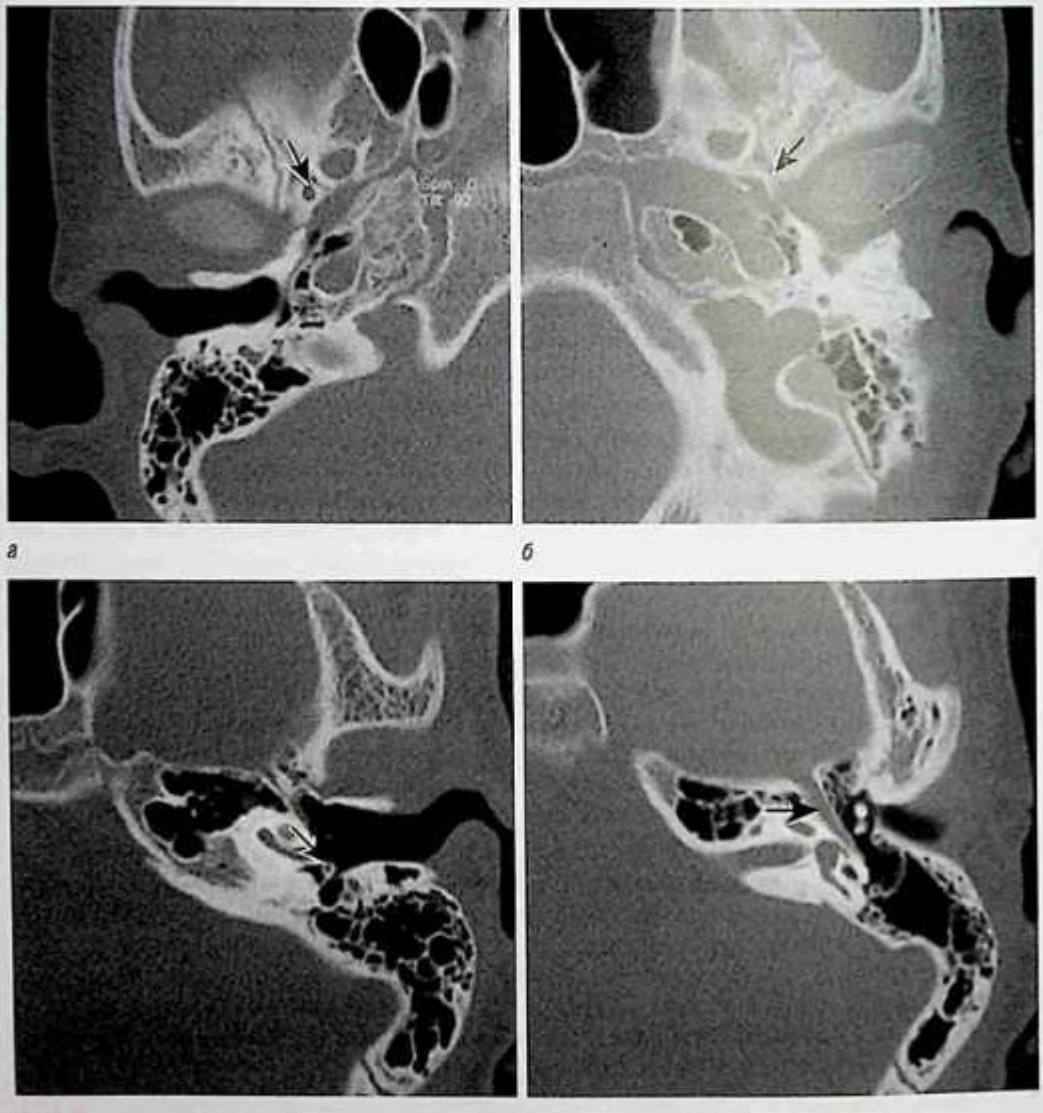

а *б* *в* *г*

Рис. 46.1. Персистирующая стапедиальная артерия: *а* — компьютерная томограмма в аксиальной плоскости (стрелкой обозначено нормальное остистое отверстие); *б* — отсутствие остистого отверстия (стрелка); *в* — персистирующая стапедиальная артерия поднимается в канале на поверхности мыса (стрелка); *г* — увеличенный тимпанальный сегмент канала лицевого нерва (стрелка)

(рис. 46.1) и может проявляться пульсирующим тиннитусом, кондуктивным снижением слуха и отсутствием остистого отверстия (*foramen spinosum*) ипсилатерально.

7. Каковы две наиболее распространенные аномалии слуховых косточек?

Две наиболее частые врожденные аномалии слуховых косточек — это когенитальная фиксация стремени и инкудостапедиальное отсутствие сочленения. Изолированные аномалии стремени чаще отмечаются с одной стороны, в то время как аномалии других косточек чаще билатеральны.

8. Какие нервы проходят через барабанную полость?

Якобсонов нерв (ветвь IX пары черепных нервов) проходит через промонториум, иннервирует слизистую оболочку барабанной полости и слуховой трубы и обеспечивает парасимпатическую иннервацию околоушной железы. Нерв Арнольда (ветвь блуждающего нерва) обеспечивает чувствительную иннервацию наружного слухового прохода. Иногда стимуляция этого нерва при чистке уха может вызывать у пациента кашель. Хорда тимпани (ветвь нисходящего отдела лицевого нерва) проходит медиально от молоточка и выходит из барабанной полости через каменисто-барабанную щель (*fissura petrotympanica*) (рис. 46.2). И наконец, лицевой нерв может иметь дегисценции костной стенки кверху от овального окна, а также может находиться внутри барабанной полости в случае врожденных мальформаций уха.

9. Какие сегменты лицевого нерва выделяют при его прохождении через височную кость, каковы наиболее узкие места?

Сегмент лицевого нерва во внутреннем слуховом проходе составляет в длину 7–8 мм и проходит сверху от кохлеарного нерва (мнемонически топографию можно запомнить как «7up/Cocc down»). *Лабиринтный сегмент* распространяется от внутреннего слухового прохода до коленчатого ганглия; эта часть наиболее узкая и подвержена вторичному поражению при травмах и отеке. *Тимпанальный сегмент* идет от коленчатого ганглия ко второму колену, проходя в медиальной стенке барабанной полости над круглым окном и ниже выступа латерального полукружного канала. Последний сегмент — *мастоидальный*, или *вертикальный* (см. рис. 46.2).

10. Что такое улитковый отросток (*processus cochleariformis*) и каковы его топографические соотношения с лицевым нервом?

Processus cochleariformis — это костный выступ, закрывающий сухожилие мышцы, натягивающей барабанную перепонку. Этот костный выступ также является хорошим ориентиром, указывающим на переднюю часть тимпанального сегмента лицевого нерва.

11. Каковы границы тимпанального синуса?

Границы тимпанального синуса формируются *ponticulus* сверху и *subiculum* снизу. Это пространство плохо обозримо во время операции без использования зеркала или углового эндоскопа. Клиническое значение эта область имеет при операции по поводу холестеатомы; если холестеатома распространяется в синус, удаление может представлять трудности.

12. Что такое мыс (*promontorium*) барабанной полости?

Выступ на медиальной поверхности барабанной полости образован основным завитком улитки.

13. Каковы самые распространенные аномалии развития улитки, когда они возникают?

- Кохлеовестибулярная аплазия, также известная как аплазия Мишеля (Michel) (возникает на 3-й неделе гестации): полное отсутствие улитковых и вестибулярных структур (рис. 46.3).

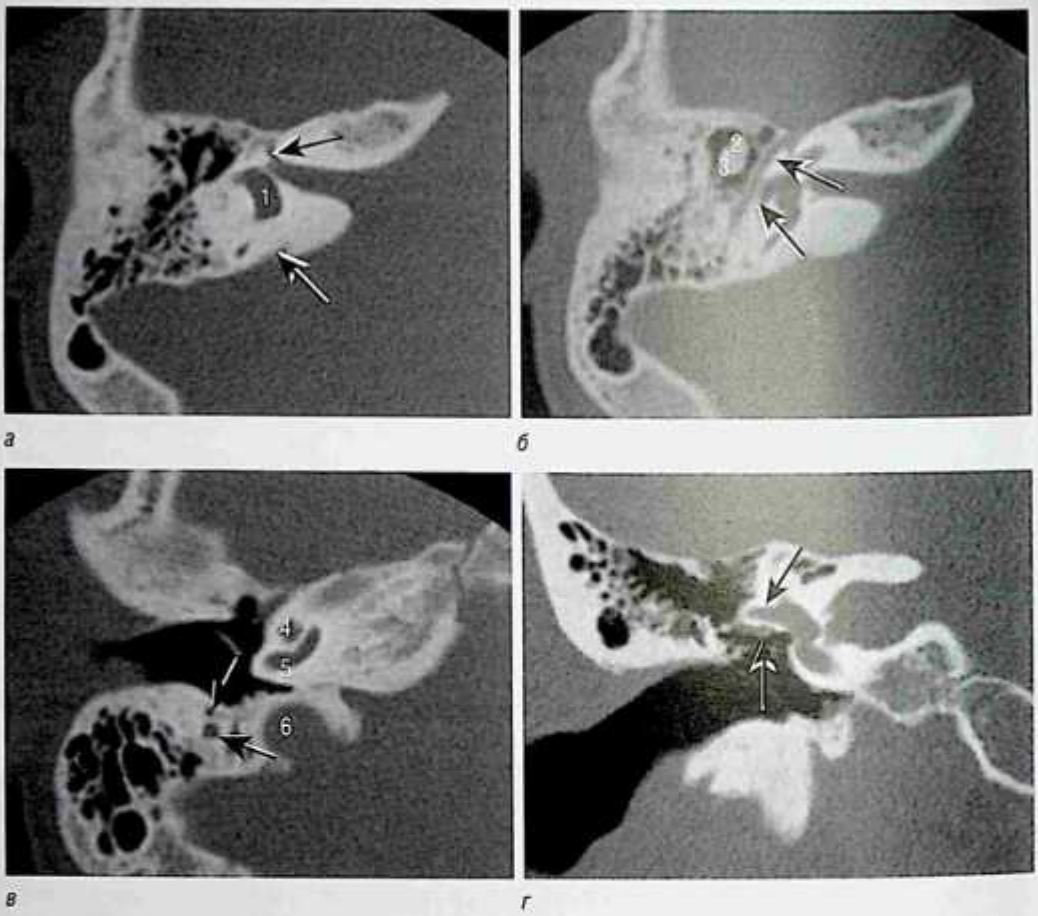

а *б* *в* *г*

Рис. 46.2. Лицевой нерв. Компьютерная томограмма в аксиальной плоскости демонстрирует ход лицевого нерва (черные стрелки), включая лабиринтный сегмент (*а*), тимпанальный сегмент (*б*) и мастоидальный сегмент (*в*). Компьютерная томограмма в корональной плоскости (*г*) иллюстрирует ход тимпанального сегмента (белая стрелка), проходящего под латеральным полукружным каналом (черная стрелка). Видны анатомические структуры: преддверие (1) и водопровод преддверия (белая стрелка), сочленение головки молоточка (2) и тела наковальни (3) в эпитимпануме, апикальный и базальный завитки улитки (4, 5), луковица яремной вены (6) и хорда тимпании (белая стрелка)

- Кохлеарная аплазия (возникает после 3-й недели гестации): отсутствие улитки, нормальные, расширенные или гипоплазированные вестибулом и полукружные каналы.
- Общая полость (возникает на 4-й неделе гестации): улитка и преддверие образуют общую полость (рис. 46.4).
- Неполное разделение I типа (возникает на 5-й неделе гестации): кистозно расширенная улитка без внутренней архитектуры, расширенное преддверие, увеличенный внутренний слуховой проход.
- Улитковая гипоплазия (возникает на 6-й неделе гестации): отчетливо определяемое разделение улитки и преддверия; маленькое ядро улитки.

- Неполное разделение II типа, также известное как аномалия Мондини (формируется на 7-й неделе гестации): улитка с 1,5 завитка, кистозно расширенные средняя и апикальные части (кистозная вершина), слегка расширенное преддверие (рис. 46.5).

14. Какая из вышеописанных аномалий развития встречается чаще всего?
Неполное разделение II типа и общая полость.

15. Какая находка при КТ является наиболее частой у глухих детей?
Чаще всего ухо выглядит томографически нормальным. Это говорит о том, что мальформации ограничены мембранозной частью лабиринта, которая не может быть видна при обычной томографии. Такая ситуация отмечается в 90% случаев полной глухоты у детей.

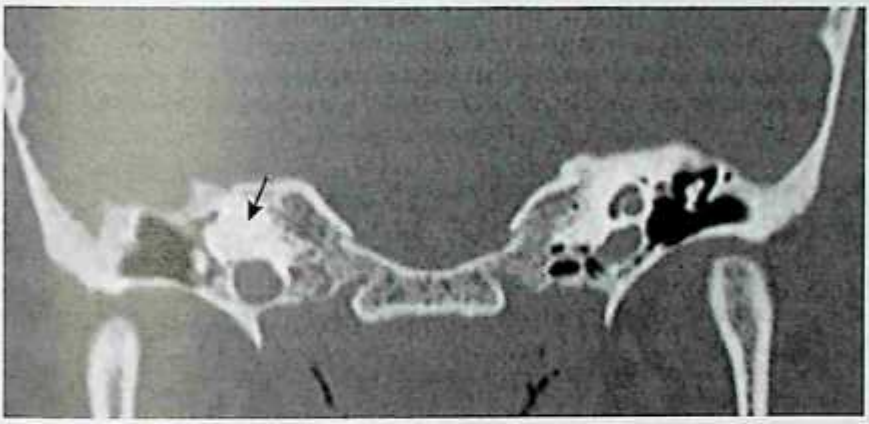

Рис. 46.3. Полная аплазия лабиринта. Компьютерная томограмма в корональной плоскости показывает полное отсутствие структур внутреннего уха (стрелка), обусловленное нарушением развития ушной плакоды до 3-й недели гестации



а *б*

Рис. 46.4. Общеполостная мальформация. Компьютерные томограммы: *а* — в аксиальной плоскости; *б* — в корональной плоскости, демонстрирующие бесструктурную общую полость, содержащую рудиментарные улитку, преддверие и полукружные каналы (стрелки). При этой аномалии нарушение плакоды происходит на 4-й неделе гестации, формируя отоцисту

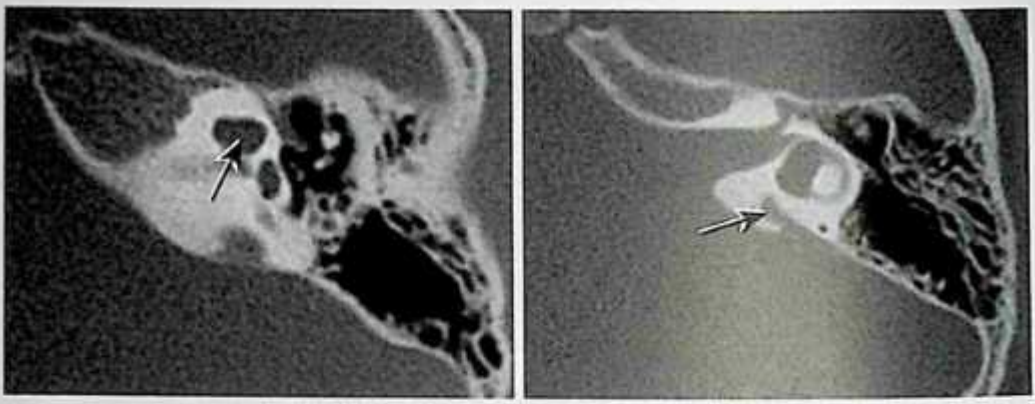

а *б*

Рис. 46.5. Неполное разделение II типа: *а* — компьютерная томограмма в аксиальной плоскости демонстрирует неполную лестничную перегородку между средним и апикальным завитками (стрелка); *б* — увеличенный водопровод преддверия (стрелка)

16. Почему дети более склонны к назосептальным гематомам?
Хрящ у детей более пластичный и поэтому менее склонен к переломам. Если хрящ изгибается или натягивается, создается усилие, вызывающее отслойку надхрящницы от хряща с кровотечением в образовавшееся пространство.

17. Какие околоносовые пазухи существуют уже при рождении? Опишите развитие околоносовых пазух.
- **Решетчатый лабиринт.** Передние и задние решетчатые пазухи наиболее развиты при рождении.
- **Верхнечелюстные пазухи.** Существуют при рождении, но представлены пространством, измеряемым миллиметрами. Верхнечелюстные пазухи характеризуются двухфазным ростом с быстрым развитием в первые 3 года и затем от 7 до 12 лет.
- **Лобные пазухи.** Обычно отсутствуют при рождении и развиваются вследствие роста решетчатых клеток кпереди и кверху в лобную кость. В 2 года начинается рост в вертикальном направлении, и пазухи достигают «взрослых» размеров в начале второго десятилетия. В 95% случаев лобная пазуха не развивается с одной стороны, и еще у 5% случаев лобные пазухи вовсе отсутствуют.
- **Клиновидные пазухи.** Пневматизация клиновидной кости начинается с 3–4-летнего возраста и достигает «взрослых» размеров к 12–15 годам.

18. Какие пространства назофронтальной области в процессе развития могут приводить к формированию дермоидных кист, энцефалоцеле и назальных глиом?
Во время развития твердая мозговая оболочка (*dura mater*) распространяется через переднюю нейропору («примитивной» области) вплоть до подкожной области. Она включает лобный родничок (*fontieulus frontalis*, временный родничок между лобной костью и носовой костью), слепое отверстие (*foramen cecum*) и преназальное пространство. К моменту когда эти пространства закрываются, нарушения инволюции могут приводить к возникновению дермоидов, энцефалоцеле и глиом носа.

19. Каким образом оссификация и нормальное развитие носолобной области влияют на характеристики томографического вовлечения врожденных назофронтальных образований?
В первые 6–8 мес жизни лобный отросток, носовые и решетчатые кости не оссифицированы и при КТ выглядят аналогично мозговой и хрящевой тканям. При нор-

мальной секреции носа это может создавать ложное впечатление о наличии дегисценций и лобно-носовых образований. К тому же лобный отросток, носовые кости и петушиный гребень (*crista galli*) в первые 8 мес не содержат жировой ткани, вследствие чего выглядят аналогично мозговой ткани на Т1-ВИ. Наличие подобной вариабельности делает МРТ важным методом диагностики при оценке вазофронтальной области у детей раннего возраста.

20. Какие мышцы формируют паратубарный каркас слуховой трубы?

Мышца, напрягающая нёбную занавеску (*m. tensor veli palatini*); мышца, напрягающая барабанную перепонку (*m. tensor tympani*); мышца, поднимающая нёбную занавеску (*m. levator veli palatini*); трубно-глоточная мышца (*salpingopharyngeus*). *M. tensor veli palatini* — первичный дилататор евстахиевой трубы, обеспечивающий выравнивание давления между носоглоткой и барабанной полостью при сокращении.

21. В чем различия в строении слуховой трубы у детей и взрослых?

У детей слуховая труба значительно меньше и находится в горизонтальной плоскости либо под углом 10° к ней, в то время как у взрослого — под углом 45°. Считается, что это положение у детей ведет к плохому функционированию мышцы, напрягающей нёбную занавеску.

22. Какие отделы выделяют в глотке и чем они ограничены?

Глотку принято разделять на три отдела: носоглотку, ротоглотку и гортаноглотку.

- Носоглотка: кверху от мягкого нёба, кзади от хоан и ограничена основанием черепа сверху.
- Ротоглотка: верхняя граница — мягкое нёбо, нижняя граница — корень языка (уровень подъязычной кости), передняя — нёбно-глоточная арка.
- Гортаноглотка: от уровня надгортанника вниз, до уровня нижнего края перстневидного хряща.

23. Почему новорожденным важно носовое дыхание?

Гортань у новорожденных расположена высоко, так что надгортанник находится на уровне мягкого нёба. Это позволяет новорожденному пить и дышать одновременно, это также подразумевает затрудненное дыхание через рот (рис. 46.6).

24. Как устроена тонзиллярная ямка?

Нёбные миндалины находятся в тонзиллярной ямке, сформированной нёбно-язычными мышцами (передняя нёбная дужка) спереди и нёбно-глоточными мышцами (задненёбной дужкой) сзади.

25. Как кровоснабжаются нёбные миндалины?

Преимущественно кровоснабжение осуществляется пятью артериями: дорзальной язычной артерией, восходящей нёбной артерией (лицевой артерией), тонзиллярной ветвью лицевой артерии, восходящей глоточной артерией (наружной сонной) и нисходящей нёбной артерией. Венозный отток осуществляется через перитонзиллярное сплетение и глоточные вены и затем во внутреннюю яремную вену. Не обеспечивая кровоснабжение нёбных миндалин, внутренняя сонная артерия проходит приблизительно 2,5 см кзади и латерально от миндалин.

26. Что такое кольцо Вальдейера?

Генрих Вильгельм фон Вальдейер (Heinrich von Waldeeyer) был анатомом, описывавшим лимфоидные ткани в задних отделах носоглотки и ротоглотки. Кольцо, названное в его честь, включает язычную миндалину, глоточную миндалину (аденоиды) и нёбные миндалины. Это кольцо иммунной системы, оно вступает

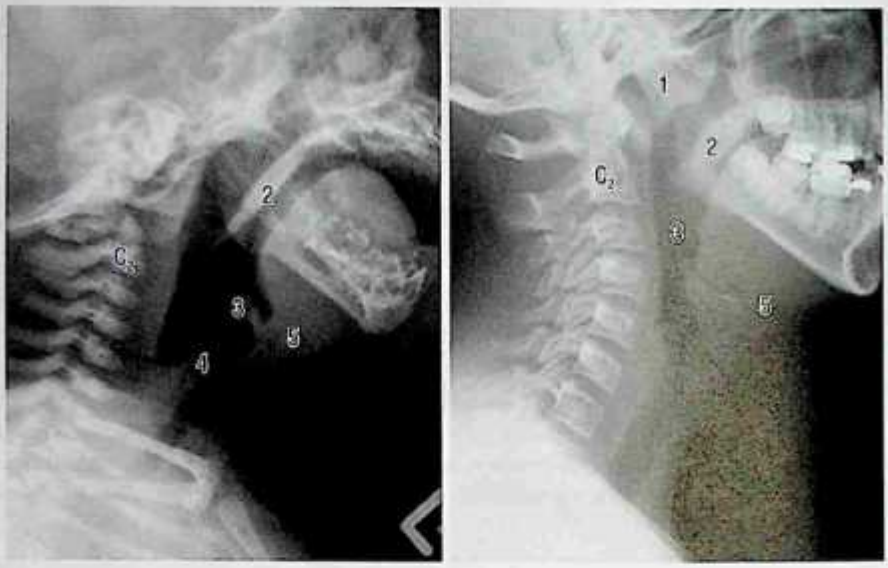

а *б*

Рис. 46.6. Нормальные дыхательные пути. Боковые рентгенограммы новорожденного в возрасте 13 сут (*а*) и 14-летнего подростка (*б*) демонстрируют нормальную анатомию дыхательных путей: 1 — аденоиды; 2 — мягкое нёбо; 3 — надгортанник; 4 — черпалонадгортанные складки; 5 — подъязычная кость; C_2 — отросток позвонка

в контакт с патогеном, попавшим в верхние аэродигестивные пути, и вовлечено в синтез гуморальных иммуноглобулинов и выработку лимфоцитов.

27. Что такое расщепление язычка (*uvulae bifida*)? В чем его клиническое значение?

Расщепление язычка мягкого нёба — это аномалия закрытия самой задней части мягкого нёба. В результате чего *uvulae* выглядит раздвоенным. Это может быть симптомом подслизистой расщелины мягкого нёба, которая внешне выглядит нормально, но внутренний мышечный слой при этом несостоятелен. Это может приводить к нарушению функции нёба и плохому закрытию носоглотки, нарушению глотания и речевым расстройствам.

28. Из какой глоточной дуги развивается гортань и как с этим связаны особенности иннервации?

Гортань развивается из IV и VI глоточных дуг. IV глоточная дуга связана с верхним гортанным нервом, а VI — с возвратным гортанным нервом.

29. Где находится самая узкая часть гортани у детей и взрослых?

Самая узкая часть детской гортани находится в области перстневидного хряща. У взрослых самая узкая часть — это голосовая щель. Поскольку самая узкая часть детской гортани имеет ригидные хрящевые стенки, слишком большая интубационная трубка может легко вызывать компрессионное ишемическое повреждение слизистой оболочки и развитие рубцового подголосового стеноза.

30. Почему возвратный нерв огибает дугу аорты слева и подключичную артерию справа?

VI глоточная дуга, важная в развитии гортани, также играет роль в формировании дуги аорты и подключичной артерии. В процессе опущения части VI дуги и форми-

рования крупных сосудов происходит одномоментное смещение возвратных нервов. Невозвратный гортанный нерв справа — редкое явление, сочетающееся с аберрантной правой подключичной артерией (аномальное развитие VI дуги) (рис. 46.7).

31. Что такое наружный и внутренний гортанные нервы?

Оба являются ветвями верхнего гортанного нерва. Наружный гортанный нерв иннервирует перстнещитовидную мышцу и нижний констриктор глотки. Внутренний гортанный нерв получает афферентную (чувствительную) иннервацию из подголосовой области и не имеет двигательной функции.

32. Каким образом врожденная обструкция дыхательных путей и пищевода влияет на объем околоплодных вод во время беременности?

Аномалии или сдавление верхних дыхательных путей или пищевода может уменьшить либо прекратить возможность плода проглатывать амниотическую жидкость, приводя к полигидрамниону.

33. Что такое CHAOS?

CHAOS — это аббревиатура Congenital High Airways Obstruction Sindrome (синдром врожденной обструкции верхних дыхательных путей). Это порок развития гортани (атрезия гортани) (рис. 46.8) или верхних отделов трахеи. Если состояние не диагностировано внутриутробно, выживаемость после родов крайне низка, поскольку пациент неспособен дышать, за исключением случаев сочетания с трахеопищеводной фистулой.

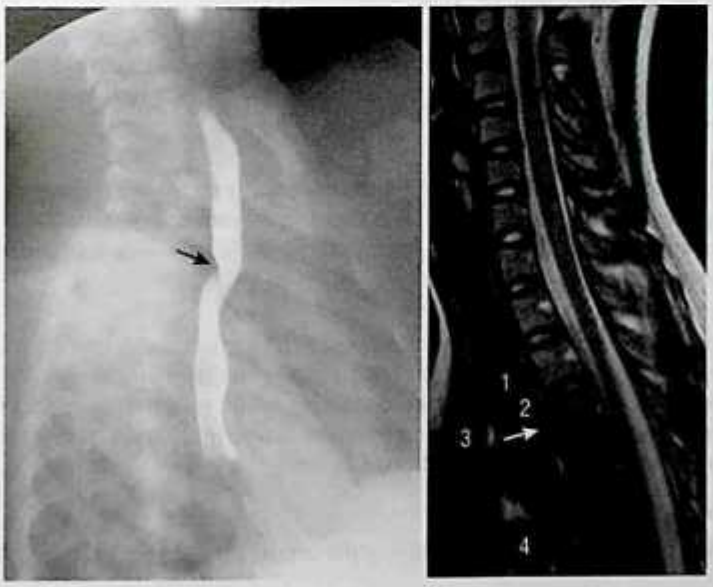

а *б*

Рис. 46.7. Аберрантная подключичная артерия: *а* — снимок в косой проекции, при эзофагии виден задний дефект наполнения пищевода (черная стрелка); *б* — магнитно-резонансная томограмма в сагиттальной плоскости, Т2-взвешенное изображение области шейного отдела позвоночника у другого пациента, выявила аберрантную подключичную артерию (белая стрелка), проходящую кзади от трахеи (1) и пищевода (2); 3 — аорта; 4 — легочная артерия



Рис. 46.8. Атрезия гортани. Внутриутробная магнитно-резонансная томограмма в сагиттальной плоскости выявила высокую обструкцию дыхательных путей на уровне гортани (стрелка) с расширением дистального отдела трахеи (звездочка); нарушено формирование просвета в процессе эмбриогенеза

34. Опишите нормальную форму трахеальных колец. Чем они отличаются от перстневидного хряща?

Перстневидный хрящ представляет собой полное хрящевое кольцо, в то время как трахеальные кольца не полные и имеют мембранозную часть, прилегающую к пищеводу. С-образная форма трахеальных колец обеспечивает достаточную ригидность устойчивого каркаса трахеи, но также не препятствуют прохождению пищи по пищеводу при объемных глотках.

35. Как кровоснабжается трахея?

Существуют латеральные ножки, идущие по длиннику трахеи и пищевода, обеспечивая кровоснабжение. Ножки получают питание от нижней щитовидной, подключичной, наивысшей межреберной, внутренней грудной, безымянной, верхней и средней бронхиальных артерий.

36. Что такое треугольник Киллиана?

Известная также как дегисценция Киллиана, область ослабления стенки глотки, находящаяся между нижним констриктором и перстноглоточной мышцей. Повышение давления в нижних отделах глотки и релаксационно спастические расстройства перстноглоточной мышцы в процессе глотания могут приводить к формированию дивертикула, именуемого ценкеровским (Zenker).

Список литературы

Ahmad S.M., Soliman A. Congenital anomalies of the larynx // Otolaryngol. Clin. N. Am. 2007. N 40. P. 177.

Hedulund G. Congenital frontonasal masses: developmental anatomy, malformations, and MR imaging // Pediatr. Radiol. 2006. N 36. P. 647.

Jackler R.K. Congenital malformations of the inner ear / by edited Cummings C.S. et al. Otolaryngology: Head and Neck Surgery. 2nd ed. Chicago : Mosby, Yearbook, 1993. P. 152–159.

Lacout A., Marscot-Dupuch K., Smoker W.R. et al. Foramen tympanicum, or foramen of Huschke: pathologic cases and anatomic CT study // AJNR. 2005. Vol. 26, N 6. P. 1317.

Park H.Y., Han D.H., Lee J.B. et al. Congenital stapes anomalies with normal eardrum // Clin. Exp. Otolaryngol. 2009. Vol. 2, N 1. P. 33.

Poje C.P., Rechtweg J.S. Structure and function of the temporal bone / by edited Wetmore R.F., Munts H.R., McGill T.J. Pediatric Otolaryngology Principles and Practice Pathways. 2nd ed. New York : Thieme, 2012. Chapter 8.

Salassa J.R., Pearson B.W., Payne W.S. Gross and microscopical blood supply of the trachea // Ann. Thorac. Surg. 1977. Vol. 24, N 2. P. 100.

Sennaroglu L., Saatci I. A new classification for cochleovestibular malformations // Laryngoscope. 2002. N 112. P. 2230.

Sibergleit R., Quint D.J., Mehta B.A. et al. The persistent stapedial artery // AJNR. 2000. N 21. P. 572.

Spaeth J., Krugelstein U., Schlondorff G. The paransal sinuses in CT-imaging: development from birth to age 25 // Int. J. Pediatr. Otorhinolaryngol. 1997. Vol. 39, N 1. P. 25.

ГЛАВА 47

ОСТРЫЕ СТЕНОЗЫ ДЫХАТЕЛЬНЫХ ПУТЕЙ У ДЕТЕЙ

Лиа Дж. Хаусер, Тенди Чианг

КЛЮЧЕВЫЕ МОМЕНТЫ

1. Оценка состояния пациента детского возраста с острым нарушением дыхания должна включать следующие основные моменты (выраженность проявлений): жизненно важные функции, цвет кожных покровов и уровень сознания.
2. Стридор не является диагнозом, это лишь симптом или физикальный признак турбулентности воздушного потока. Локализация области возникновения турбулентности возможна с учетом фазы дыхательного цикла, когда появляется стридор.
3. В целом быстрое появление сужения дыхательных путей требует повышенного внимания, в то время как слабо выраженный хронический стридор без общих клинических проявлений может курироваться амбулаторно.
4. Круп — это частое проявление вирусной инфекции у детей. Большинство случаев можно лечить консервативно без госпитализации; атипичное или рецидивирующее течение требует дополнительного обследования.
5. Обследуя ребенка с острым стенозом, обязательно спросите о возможной аспирации инородного тела.

Важно

1. Дыхательные пути ребенка значительно уже, чем у взрослого: воспаление и сужение дыхательных путей может быть клинически более выраженным при появлении небольшого отека.
2. У детей с синдромами следует подозревать многоуровневые стенозы.
3. Двусторонняя атрезия хоан обычно проявляется клинически общими симптомами и цианозом во время плача после рождения.
4. Дыхательная недостаточность с инспираторным и двухфазным стридором при наличии громкого крика должна вызывать подозрение на двусторонний паралич голосовых складок.
5. Эпиглоттит часто удается купировать консервативными мерами. У маленьких детей чаще требуется хирургическое вмешательство.
6. Экстренное вмешательство необходимо при подозрении на попадание в дыхательные или пищеводные пути круглой батарейки.

ВОПРОСЫ

1. Чем отличаются дыхательные пути ребенка анатомически от таковых взрослого?

У детей гортань составляет 1/3 размеров взрослой. Подголосовое пространство является самой узкой частью, сравнимой с голосовой щелью у взрослых. Диаметр подголосового пространства у детей составляет 3,5 мм, в то время как у взрослых — 10–14 мм.

Гортань новорожденных находится на уровне II–III шейных позвонков, и надголосовой отдел контактирует с мягким нёбом. Такое положение создает условия для питания новорожденного (сосательно-глотательно-дыхательный паттерн). По мере роста гортань опускается к взрослому возрасту до уровня VII шейного позвонка.

2. **Какие физиологические и механические особенности детских дыхательных путей способствуют более легкому возникновению стеноза, чем у взрослых?**
В более узких дыхательных путях минимальный отек может вызывать значительное сужение. На основании закона Пуазеля резистентность обратно пропорциональна радиусу в четвертой степени. Так, обструкция на 1 мм в подголосовой области у ребенка (4 мм) ведет к 16-кратному повышению резистентности и 75% уменьшению поперечного просвета дыхательных путей; в то время как у взрослого такая же обструкция (12 мм) ведет только к 30% уменьшению поперечного просвета и двукратному повышению резистентности (рис. 47.1). К тому же у детей возникает более быстрая десатурация кислорода в связи с высокой податливостью грудной клетки и возможностью коллапса из-за более высокого потребления кислорода и меньшего объема легких.

3. **Что такое стридор? Что такое стенторозное дыхание?**
Стридор — это респираторный звук, производимый турбулентностью воздушного потока в дыхательных путях. Это не диагноз и не заболевание, а симптом, указывающий на сужение или обструкцию *верхних* дыхательных путей. Это грубый высокочастотный звук, похожий на скрип или свист. *Стенторозное дыхание* напоминает храп и характеризует обструкцию глотки.

4. **Назовите три типа стридора.**
Инспираторный стридор отражает дыхательное нарушение над или на уровне голосовых складок. Обычно высокочастотный прискладковой локализации, может быть более низким (стенторозное дыхание) при обструкции над голосовыми складками (глотка, надголосовой отдел).
Экспираторный стридор обычно вызван обструкцией дистальной трахеи или бронхов. Более пролонгирован, звучный и сочетается с удлинением фазы выдоха.
Двухфазный стридор имеет инспираторный и экспираторный компоненты и симптоматичен для фиксированных образований, обычно в подголосовом отделе. Прохождение воздуха на вдохе и выдохе через неподвижное сужение и вызывает звук.

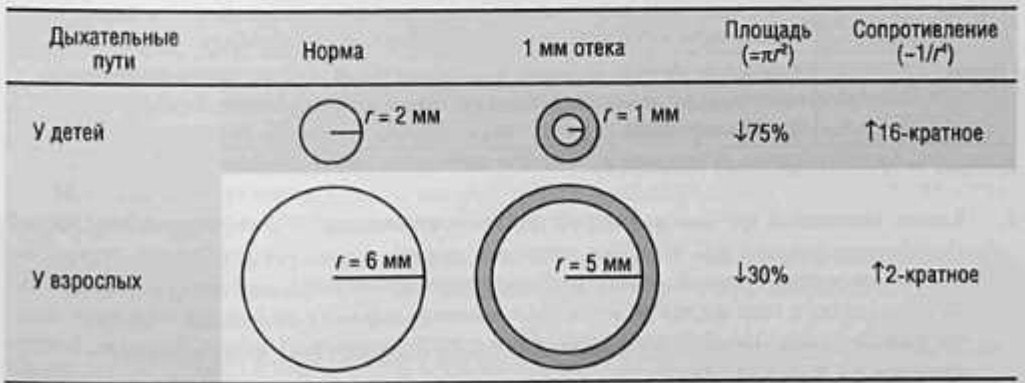

Рис. 47.1. Влияние небольшого отека на проходимость дыхательных путей у детей в сравнении со взрослыми. В соответствии с законом Пуазеля сопротивление обратно пропорционально радиусу в четвертой степени. Минимальный отек детских дыхательных путей вызывает значительно большее сужение дыхательных путей и сопротивление в сравнении со взрослыми. *Источник*: адаптировано по D. Albert и соавт. (2010)

5. **Каковы симптомы надвигающейся респираторной угрозы?**
   - Двухфазный стридор или тихое дыхание после удлиненной фазы стридора и повышенная дыхательная нагрузка.
   - Надключичная и межреберная ретракции.
   - Абдоминальное дыхание/участие вспомогательной мускулатуры.
   - Расширение ноздрей.
   - Обильное потоотделение.
   - Нарушение сознания.
   - Вытянутая шея или вынужденное положение (сидя, упираясь на впереди стоящий предмет, открытый рот, руки упираются на кровать — поза треножника).
   - Тахипноэ, тахикардия.
   - Включение компенсаторных механизмов (тахипноэ, тахикардия), десатурация кислорода является поздним симптомом и часто говорит о наступлении декомпенсации.
   - Бледность и цианоз как симптомы гипоксии.

6. **В чем заключается дифференциальная диагностика дыхательной недостаточности, возникшей сразу после рождения?**
   Обструкция дыхательных путей, проявившаяся при рождении, характерна для фиксированных анатомических сужений. Возможна вследствие обструкции на уровне носа, рта, ротоглотки, гипофаринкса, гортани и трахеи (табл. 47.1).

Таблица 47.1. Дифференциальная диагностика обструкции дыхательных путей на разных анатомических уровнях

Место обструкции	Дифференциальная диагностика
Нос	Ринит, стеноз грушевидного отверстия, киста слезно-носового протока, опухоль носа, атрезия хоан, энцефалоцеле или менингоэнцефалоцеле, гипоплазия середины лица (синдром Крузона, синдром Дауна)
Рот/ротоглотка	Микрогнатия [последовательность Робина (Robin), синдром Тричера Коллинза и др.], макрогнатия (синдром Дауна); язычная шиловидная опухоль, киста
Гортань	Ларингомаляция, паралич голосовых складок, подскладковый стеноз мембраны, атрезия кисты и опухоли
Трахея	Трахеомаляция/бронхомаляция, трахеальный стеноз, атрезия, сосудистое сдавление извне (сосудистое кольцо, двойная дуга аорты, легочная артерия и др.), полные трахеальные кольца

Источник: D. Albert и соавт. (2010, Table 205-1).

7. **Каковы возможные причины носовой обструкции новорожденных и детей первого года жизни?**
   Дифференциальная диагностика включает ринит, стеноз грушевидного отверстия, кисты носослезных путей, образования средней линии носа, атрезию хоан. Поскольку дети первого года жизни нуждаются в носовом дыхании до 4–6-месячного возраста, классическое проявление заключается в затрудненном дыхании/цианозе, возникающем во время крика.

8. **Что такое атрезия хоан?**
   Атрезия хоан — это сужение задних отделов полости носа вследствие нарушения в процессе расщепления назобуккальной мембраны. В 2/3 случаев заболевание носит односторонний характер и проявляется клинически поздно, чаще в виде ринореи и заложенности носа. Двусторонняя атрезия обычно выявляется в неонатальном пе-

риоде, проявляясь цианозом во время кормления и уменьшающимся при крике. От 50 до 75% пациентов имеют другие сопутствующие врожденные аномалии. Диагноз устанавливают по невозможности проведения катетера через нос и подтверждают данными фиброэндоскопии и КТ. Лечение состоит в хирургической резекции участка атрезии и в формировании хоан.

9. Назовите распространенный генетический синдром, при котором часто встречается атрезия хоан.

Хоанальная атрезия является компонентом синдрома CHARGE:

- C — Coloboma of the eye, Central nervous system anomalies (колобома, аномалии ЦНС);
- H — Heart defects (пороки сердца);
- A — Atresia of the choanae (атрезия хоан);
- R — Retardation of growth and/or development (задержка роста и/или развития);
- G — Genital and/or urinary defects, hypogonadism (дефекты гениталий и/или мочевыделительных путей; гипогонадизм);
- E — Ear anomalies and/or deafness (аномалии уха и/или глухота).

10. Что такое последовательность Робина? Каковы другие причины обструкции на этом уровне?

Последовательность Робина включает триаду нарушений: микрогнатию, глоссоптоз и обструкцию дыхательных путей. Глоссоптоз и ретрогнатия вызывают обструкцию на уровне корня языка и ротоглотки. Микрогнатия и глоссоптоз могут нарушить слияние нёбных костей по средней линии и привести к формированию U-образной расщелины нёба.

Последовательность Робина может быть изолированной или сочетаться с другими синдромами (Тричера Коллинза, Стиклера, велокардиофациальным и многими другими). Наличие синдрома с мандибулярной гипоплазией должно вызывать клиническое подозрение на многоуровневую обструкцию.

11. Опишите обследование и лечебную тактику у детей с последовательностью Робина.

После сбора анамнеза и физикального осмотра обычно проводят фиброскопическую и ригидную ларингоскопию, бронхоскопию, эндоскопию во время сна, полисомнографию для оценки уровня и степени обструкции.

Во многих случаях последовательность Робина может быть откорректирована кислородотерапией, пронационным положением, установкой назофарингеальной трубки и CPAP-терапией. Невозможность коррекции указанными способами служит показанием к применению более активных методов, в том числе хирургических.

Методами хирургического лечения могут быть смещение языка кпереди, коррекция нижней челюсти и трахеостомия.

12. Назовите четыре врожденные аномалии гортани, ведущие к дыхательной недостаточности. Какая врожденная аномалия гортани является наиболее часто встречающейся?

- Ларингомаляция (самая частая):
  - проявляется в виде коллапса надскладкового отдела, ведущего к инспираторному стридору;
  - может возникать из-за укорочения черпалонадгортанных складок, избытка надскладковых тканей и/или гипотонуса.
- Паралич голосовых складок.
- Врожденный подскладковый стеноз.
- Врожденные мембраны гортани.

13. Какова причина двустороннего паралича гортани?

Чаще всего двусторонний паралич голосовых складок носит идиопатический характер (46%). Другие причины включают аномалию Арнольда–Хиари (Arnold–Chiari), церебральный паралич, гидроцефалию, *spina bifida*, родовую травму и гипоксию. Обследование включает МРТ для выявления внутричерепных аномалий, генетическое консультирование на предмет хромосомных нарушений и ларингоскопию с пальпацией перстнечерпаловидных суставов для дифференциальной диагностики двустороннего паралича гортани и анкилоза.

14. Как проявляет себя двусторонний паралич голосовых складок, в чем состоит лечение?

Состояние обычно проявляется при рождении дыхательной недостаточностью, инспираторным или двухфазным стридором. Для оценки надскладкового пространства и подвижности голосовых складок проводят фиброларингоскопию. Основным методом лечения является трахеотомия. В большинстве случаев идиопатических двусторонних параличей гортани со временем происходит спонтанное восстановление подвижности, после чего деканюляция становится возможной.

15. Чем различаются инфекционно-воспалительные заболевания гортани в различных ее отделах? Какие патогены чаще связаны с каждым из них?

См. табл. 47.2.

Таблица 47.2. Клиническая характеристика воспалительных заболеваний дыхательных путей по локализации

Признак	Заболевание			
	эпиглоттит	ларингит	круп	трахеит
Возраст	2–7 лет	Любой	6 мес — 3 года	6 мес — 8 лет
Дебют	Острый*	Медленный	Медленный	Быстрый
Продрома	Нет или легкая ОРВИ*	ОРВИ	ОРВИ	ОРВИ*
Лихорадка	Высокая*	Нет	Нет или легкая*	Высокая*
Охриплость	Нет, но голос приглушен, речь ограничена из-за сильной боли*	Да*	Да	Да
Стридор	Обычно нет. Инспираторный стридор (на вдохе) — это поздний признак, указывающий на серьезную инфекцию/обструкцию	Нет	Инспираторный. В начале может быть тяжелой обструкции	Двухфазный
Кашель	Нет	Иногда	Лающий*	Лающий
Одинофагия/слюнотечение	Да*	Нет	Нет	Нет
Интоксикация	Да	Нет	Нет	Да*
Патоген	*H. influenzae* типа B; α-, β-гемолитический стрептококк	Различные вирусы	Вирус парагриппа, респираторно-синцитиальный вирус	*S. aureus*, *M. catarrhalis*

Примечание: * — отображает классическое свойство; ОРВИ — острая респираторная вирусная инфекция.
Источник: адаптировано по N.O. Duncan (2010, Table 197-1).

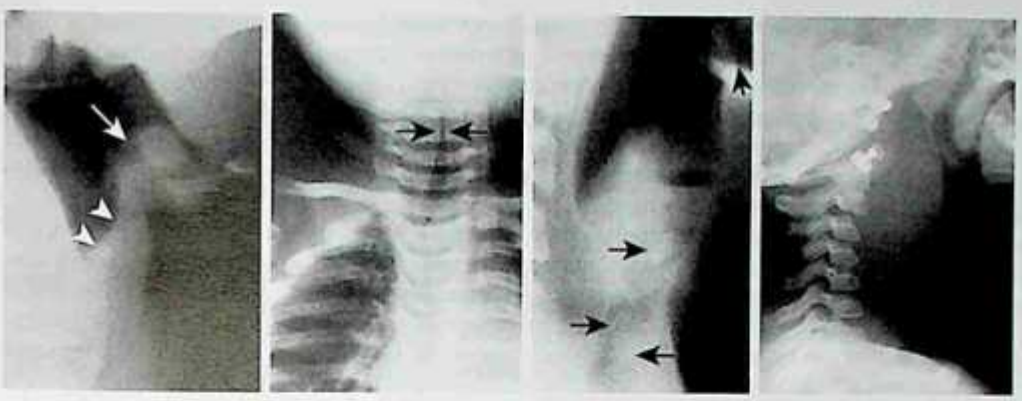

а *б* *в* *г*

Рис. 47.2. Рентгенологическая картина воспалительных заболеваний дыхательных путей у детей: *а* — эпиглоттит, округлый надгортанник (белая длинная стрелка), утолщенные черпалонадгортанные складки (белые короткие стрелки) и расширение гипофаринкса; *б* — круп, сужено подскладковое пространство (черные стрелки), симптом «шпиля»; *в* — бактериальный трахеит, просвет трахеи сужен отечной слизистой оболочкой (черные длинные стрелки), нормальный надгортанник (черная короткая стрелка); *г* — заглоточный абсцесс, расширение заглоточных мягких тканей на фоне позвонков. *Источник*: адаптировано по N.O. Duncan (2010; Figures 197-8, 197-3, 197-10, 197-13)

16. **Какие рентгенологические находки характерны для эпиглоттита, крупа и бактериального трахеита (рис. 47.2)?**
    - Эпиглоттит: симптом «большого пальца» на боковой рентгенограмме шеи. Утолщение и «округление» надгортанника с потерей нормальной воздушности валлекул.
    - Круп: симптом «шпиля» на рентгенограмме во фронтальной плоскости. Сужение на подскладковом уровне.
    - Бактериальный трахеит: «псевдомембраны» на рентгенограмме. Заполненный или прерывистый просвет трахеи, указывающий на густое гнойное содержимое или отторгающуюся слизистую оболочку.
17. **Как еще называется эпиглоттит? Опишите, как изменилась заболеваемость в последние десятилетия.**

    Эпиглоттит еще именуют супраглоттитом. В процесс чаще вовлекается весь надгортанник. Большинству случаев эпиглоттита соответствует возбудитель *H. influenzae* типа B. Заболеваемость существенно уменьшилась с тех пор, как стали применять с 1988 г. B-вакцину против этого возбудителя.
18. **Опишите проявления и лечение эпиглоттита.**

    У пациента с эпиглоттитом обычно наблюдаются боль при глотании (одинофагия), дисфагия (трудность при глотании), изменение голоса (приглушенный голос, охриплость) и затруднение отхаркивания. Стридор и дыхательная недостаточность — более редкие симптомы, указывающие на необходимость в экстренной хирургии. Вынужденное положение (треножника) указывает на присутствие дыхательной недостаточности.

    Тактика включает внимательное наблюдение за состоянием дыхательных путей с возможным хирургическим вмешательством для обеспечения их проходимости.

Пациенту объясняют, что спектр возможных оперативных вмешательств может быть широким: от прямой ларингоскопии или фиброларингоскопической интубации до трахеотомии, однако в большинстве случаев не требуется. Оперативное вмешательство чаще необходимо детям до 4 лет (почти в 2/3 случаев у детей 2 лет). Следует избегать манипуляций и действий, возможно способствующих ухудшению состояния скомпрометированных дыхательных путей. Все манипуляции и вмешательства нужно проводить в условиях операционной.

Если возникает необходимость в проведении оперативного вмешательства, после обеспечения безопасности жизни следует провести прямую ларингоскопию для взятия посева с надгортанника и выявления возможного абсцесса на язычной поверхности. Антибиотикотерапию проводят внутривенно, курс составляет 10–14 сут. Экстубация обычно может быть произведена в течение 48 ч после существенного уменьшения отека, когда воздух начинает поступать вокруг интубационной трубки.

19. Как лечить круп?

Круп встречается очень часто, 3–5% детей переносят один эпизод заболевания. В большинстве случаев лечение может быть консервативным, симптоматическим. При более значительных симптомах глюкокортикоиды показали существенное уменьшение количества госпитализаций и тяжести проявлений. Обычно однократное введение дексаметазона оказывается достаточным, также для уменьшения отека дыхательных путей можно проводить небулайзерную терапию с эпинефрином. От 85 до 99% пациентов могут проходить лечение амбулаторно. Стационарным пациентам проводят повторное внутривенное введение дексаметазона, и эпинефрин применяется до исчезновения симптомов. Только 1–5% пациентов в связи с тяжелой обструкцией дыхательных путей требуется интубация.

Прямая ларингоскопия может быть рассмотрена у очень маленьких пациентов или при тяжелом крупе с целью исключения стойкой («замаскированной») патологии дыхательных путей (подскладкового стеноза, гемангиомы, подскладковой кисты и т.д.).

20. Как лечить бактериальный трахеит?

Предполагается, что тяжесть симптомов заболевания менее выражена, чем при эпиглоттите, но обструкция дыхательных путей нередко встречается и при бактериальном трахеите, поэтому лечение включает санирующую бронхоскопию для удаления мокроты. В 60–80% требуются интубация и повторные эндоскопии для удаления пленок и корок. Экстубацию производят после разрешения лихорадки, уменьшения мокротоотделения и появления воздушного потока вокруг эндотрахеальной трубки. Внутривенные антибиотики направлены на подавление *S. aureus*, продолжительность курса составляет 10–14 сут.

21. Опишите, каким образом инфекционно-воспалительные заболевания глотки могут приводить к обструкции дыхательных путей.

Перитонзиллярный, парафарингеальный и ретрофарингеальный абсцессы могут приводить к обструкции дыхательных путей и требуют хронического дренирования. Перитонзиллярный абсцесс проявляется изменением голоса и стенторозным дыханием, поскольку уровень обструкции — ротоглотка. Обструкция обычно менее выражена, чем при парафарингеальном и ретрофарингеальном абсцессах. Парафарингеальный и ретрофарингеальный абсцессы проявляются лихорадкой, сухостью в горле, дисфагией и ограничением подвижности шеи и должны быть дифференцированы от крупа и бактериального трахеита. Обструкция дыхательных путей более типична и выражена при ретрофарингеальном абсцессе. Лечение должно быть четко спланировано, особенно при больших абсцессах. Лечение нужно проводить с се-

дацией, так как эндотрахеальная интубация может быть затруднена или невозможна, а дыхательный просвет потерян. Может потребоваться трахеотомия (см. рис. 47.2, *г*).

22. При обследовании ребенка с острой обструкцией дыхательных путей какой факт из истории болезни всегда должен быть уточнен?

Всегда спросите о возможной аспирации инородного тела. Около половины случаев аспирации происходят без свидетелей. Если инородное тело не вызвало мгновенной обструкции дыхательных путей, симптомы могут быть невыраженными, а состояние может имитировать другие заболевания, например астму или пневмонию. При работе с ребенком, имеющим обструкцию дыхательных путей, всегда должна быть высокой настороженность относительно возможной аспирации инородного тела.

23. Каковы факторы риска аспирации инородного тела?

Чаще всего аспирация инородного тела встречается у малышей от 1 года до 3 лет. В этом возрасте познание окружающего мира происходит с активным участием рта, плохо скоординирована глотательная функция, отсутствуют задние зубы, позволяющие тщательно пережевывать пищу, ребенок плохо осознает, что является съедобным, и часто во время еды. Другие факторы риска включают задержку развития у мальчиков или неврологические нарушения.

24. Какие предметы являются наиболее подверженными аспирации?

Малыши чаще всего аспирируют или заглатывают непрожеванную пищу, еще чаще — орехи, зерна, фасоль. Другими частыми инородными телами оказываются мелкие пластиковые либо металлические игрушки или предметы. В пищеводе чаще всего оказываются монеты.

25. Каковы симптомы аспирации инородного тела?

Симптомы в значительной степени зависят от расположения инородного тела и длительности его нахождения.

- **Гортань.** Инородное тело в гортани вызывает ургентное состояние, требующее экстренного вмешательства. У пациента может наблюдаться обструкция, кашель и охриплость. Поздняя постановка диагноза может приводить к развитию прогрессирующего отека, вызывающего частичную или полную обструкцию.
- **Трахея.** Симптомы включают стридор, хрип, одышку и кашель. В отличие от инородных тел гортани, отсутствует охриплость.
- **Бронхи.** Самая частая локализация инородных тел дыхательных путей (80–90%). Классическая триада симптомов: кашель, хрипы и одностороннее дыхание — присутствует не всегда, но почти у всех пациентов наблюдается как минимум один из этих симптомов.
- **Пищевод.** Дисфагия, одинофагия, слюнотечение и тошнота являются наиболее частыми симптомами инородного тела пищевода. Инородные тела пищевода встречаются чаще, чем инородные тела дыхательных путей. Как правило, инородные тела застревают в крикофарингеальной области и в месте, где пищевод пересекается с дугой аорты.

26. Какой рентгенологический метод выбора следует применять для диагностики инородных тел дыхательных путей?

Снимки грудной клетки на вдохе и выдохе. Если застрявшее инородное тело позволяет воздуху поступать на вдохе, но не эвакуироваться, то при оценке снимка на выдохе будет отмечаться гиперпневматизация (повышенная воздушность). Другими находками могут быть ателектаз и пневмония. Рентгеноконтрастные тела в бронхах

должны быть видны на рентгенограммах. Отсутствие рентгенологических клинических проявлений не исключает инородного тела, 25–50% пациентов могут иметь нормальные рентгенограммы.

27. В чем заключается лечение аспирированных инородных тел? Какие ситуации требуют ургентного вмешательства?

Лечение заключается в проведении прямой ларингоскопии и бронхоскопии с целью выявления и эндоскопического удаления инородного тела. Интубация и глюкокортикоидная терапия рассматриваются у пациентов с тяжелой обструкцией, повреждением слизистой оболочки или значительным отеком дыхательным путей. Инородные тела в бронхах могут приводить к постобструктивной пневмонии дистальнее от места обструкции. Всегда предусматривайте оценку пищевода, если ребенок поступил с обструкцией или соответствующим анамнезом, при отсутствии находок при бронхоскопии. Монеты, попавшие в пищевод, часто проходят через пищепроводные пути, поэтому у детей старшего возраста при локализации в дистальном отделе пищевода и отсутствии обструкции дыхательных путей может применяться выжидательная тактика и наблюдение.

Экстренное вмешательство требуется при острой или потенциальной обструкции дыхательных путей, возможном повреждении пищевода и подозрении на попадание плоской батарейки.

28. Опишите особенности попадания плоской батарейки. В чем заключается разница в тактике в сравнении с заглатыванием монет?

Плоская батарейка может быть ошибочно принята за монету, но, в отличие от последней, часто имеет характерный рентгенологический симптом «двойного нимба» или «двойного кольца», а на боковой плоскости — вид ступеньки.

Частота проглатывания плоских батареек остается достаточно стабильной (10–12 случаев на 1 млн в год), однако наблюдается увеличение тяжести симптомов и осложнений, поскольку все в большем количестве домашних приборов используются плоские батарейки большого диаметра. Считается, что чаще всего дети проглатывают батарейки от слуховых аппаратов, так как они меньше, проходят легче и имеют меньшее количество негативных воздействий на аэродигестивный тракт.

Экстренное вмешательство необходимо, поскольку плоские батарейки вызывают повреждение слизистой оболочки вследствие каустического воздействия уже в течение часа, а перфорация пищевода наступает через 6 ч. 12% маленьких детей, проглотивших батарейки более 20 мм в диаметре, имеют тяжелые осложнения, такие как перфорация, трахеоэзофагиальная фистула, повреждение крупных сосудов, стриктура пищевода, паралич голосовых складок или повреждение шейного отдела позвоночника.

Список литературы

Acevedo J.L., Lander L., Choi S. et al. Airway management in pediatric epiglottitis: a national perspective // Otolaryngol. Head and Neck Surg. 2009. N 140. P. 548–551.

Albert D., Boardman S., Soma M. Evaluation and management of the stridulous child / by edited Flint P.W., Haughey B.H., Lund V.J. et al. Cummings Otolaryngology: Head & Neck Surgery. 5th ed. Philadelphia : Mosby, 2010. P. 2896–2911.

Daniel S.J. The upper airway: Congenital malformations // Ped. Respiratory Rev. 2006. N 7S. P. S260–S263.

DeRowe A., Massick D., Beste D.J. Clinical characteristics of aero-digestive foreign bodies in neurologically impaired children // Int. J. Pediatr. Otorhinolaryngol. 2002. Vol. 62, N 3. P. 243–248.

Duncan N.O. Infections of the airway in children / by edited Flint P.W., Haughey B.H., Lund V.J. et al. Cummings Otolaryngology: Head & Neck Surgery. 5th ed. Philadelphia : Mosby, 2010. P. 2803–2811.

Holinger L.D., Poznanovic S.A. Foreign bodies of the airway and esophagus / by edited Flint P.W., Haughey B.H., Lund V.J. et al. Cummings Otolaryngology: Head & Neck Surgery. 5th ed. Philadelphia : Mosby, 2010. P. 2935–2943.

Jatana K.R., Litovitz T., Reilly J.S. et al. Pediatric button battery injuries: 2013 task force update // Int. J. Pediatr. Otorhinolaryngol. 2013. N 77. P. 1392–1399.

Kuo M., Rothera M. Emergency management of the paediatric airway / by edited Graham J.M., Scadding G.K., Bull P.D. Pediatric ENT. Heidelberg : Springer, 2007. P. 183–188.

Messner A.H. Congenital disorders of the larynx / by edited Flint P.W., Haughey B.H., Lund V.J. et al. Cummings Otolaryngology: Head & Neck Surgery. 5th ed. Philadelphia : Mosby, 2010. P. 2866–2875.

Nisa L., Holtz F., Sandu K. Paralyzed neonatal larynx in adduction. Case series, systematic review, and analysis // Int. J. Pediatr. Otorhinolaryngol. 2013. N 77. P. 13–183.

Pasagolu I., Dogan R., Demircin A. et al. Bronchoscopic removal of foreign bodies in children: retrospective analysis of 822 cases // Thorac. Cardiovasc. Surg. 1991. N 39. P. 95–98.

Sidell D.R., Kim I.A., Coker T.R. et al. Food choking hazards in children // Int. J. Pediatr. Otorhinolaryngol. 2013. N 77. P. 1940–1946.

Stroud R.H., Friedman N.R. An update on inflammatory disorders of the pediatric airway: epiglottitis, croup, and tracheitis // Am. J. Otolaryngol. 2001. N 22. P. 268–275.

ГЛАВА 48

ХРОНИЧЕСКИЕ ЗАБОЛЕВАНИЯ ДЫХАТЕЛЬНЫХ ПУТЕЙ У ДЕТЕЙ

Брук К. Мак-Коннелл, Джереми Д. Прагер

КЛЮЧЕВЫЕ МОМЕНТЫ

1. При обследовании ребенка с патологией дыхательных путей лучшим первичным методом диагностики в клинически стабильной ситуации является фиброоптическая ларингоскопия. На основании информации, полученной при фиброоптическом осмотре, могут быть определены показания к другим методам диагностики, таким как прямая ларингоскопия и бронхоскопия.
2. Ларингомаляция и односторонний паралич гортани являются первой и второй по частоте причинами стридора у детей грудного возраста. Для диагностики этих, наиболее частых состояний должны учитываться анамнез, физикальное и фиброларингоскопическое исследования. Дополнительные методы — рентгенография и флюороскопия — позволяют выявить более редкие заболевания.
3. С тех пор как стали применяться более мягкие эндотрахеальные трубки для продленной вентиляции, подскладковые стенозы у недоношенных младенцев стали возникать реже. Выбор эндотрахеальной трубки минимального диаметра, обеспечивающей адекватную вентиляцию, и минимально возможная продолжительность интубации снижают риск подскладкового стеноза.
4. Дети, у которых возникают следующие симптомы: удушье при приеме пищи, хронический кашель, рецидивирующие пневмонии и хронические заболевания легких на фоне аспирации — должны обследоваться на предмет анатомических нарушений верхнего аэродигестивного тракта.
5. Современное лечение рецидивирующего респираторного папилломатоза состоит в повторных эндоскопических удалениях образований с использованием различных возможностей, направленных на подавление заболевания и сохранение функции органа.
6. У детей с аспирацией наиболее частыми методами диагностики являются контрастирование с барием и фиброоптическое наблюдение за глотанием.
7. В каждом случае выбор метода должен быть индивидуальным, и каждому пациенту должна быть подобрана индивидуальная безопасная диета.

Важно

1. Ларингомаляция — самая частая причина стридора у новорожденных. В большинстве случаев она проходит к возрасту 2 лет без хирургического вмешательства. Односторонний паралич гортани у детей чаще всего носит ятрогенный характер и является второй по частоте причиной стридора.
2. Наиболее частой причиной подскладкового стеноза являются ятрогенные рубцы, возникшие после эндотрахеальной интубации.
3. При выявлении хронической аспирации детский оториноларинголог должен в первую очередь заподозрить расщепление гортани.
4. Гемангиомы являются наиболее частыми опухолями новорожденных. Большинство из них обнаруживаются на голове и шее.
5. Вакцинация от ВПЧ имеет потенциал существенного снижения передачи рецидивирующего респираторного папилломатоза. Вакцины от рецидивирующего респираторного папилломатоза должны быть направлены на подтипы 6 и 11.

ВОПРОСЫ

Ларингомаляция

1. **Назовите три наиболее частых врожденных заболевания гортани.**
   Наиболее часто отмечаются (в порядке убывания по частоте встречаемости): ларингомаляция, паралич голосовых складок, подскладковый стеноз.
2. **Что такое стридор?**
   Стридор — это слышимый дыхательный звук, возникающий из-за турбулентности воздушного потока в месте сужения дыхательных путей.
3. **Какова наиболее частая причина стридора у новорожденных и детей грудного возраста?**
   Ларингомаляция.
4. **Охарактеризуйте ларингомаляцию.**
   Существует несколько теорий, описывающих этиологию ларингомаляции, включающих анатомические изменения, которые заключаются в укорочении тканевых складок между черпаловидными хрящами и надгортанником, так же как и нейромышечный контроль положения надгортанника. Инспираторный стридор возникает вследствие коллапса надскладковых тканей при вдохе. Пациенты обычно страдают интермиттирующим инспираторным стридором в первые 2 нед жизни. Стридор обычно усиливается во время кормления, разгибания и возбуждения. Ребенок нуждается в перерывах во время еды для того, чтобы подышать. Большинство случаев разрешаются к возрасту до 18 мес. Тем не менее у 10% пациентов наблюдаются значительная обструкция верхних дыхательных путей, ведущая к трудности питания, задержки развития, втянутость грудной клетки, эпизоды апноэ, цианоз и гипоксия. Эти пациенты имеют показания к хирургическому лечению.
   У пациентов может наблюдаться сопутствующая ГЭРБ. Это состояние может играть роль в появлении отека, еще больше суживающего дыхательный просвет. Снижение кислотности помогает во многих случаях легкой ларингомаляции и часто проводится эмпирически.
   Диагноз ставят при фиброоптической ларингоскопии во время бодрствования. Метод позволяет быстро поставить диагноз и не требует анестезии.

Подскладковый стеноз

5. **Каковы обычные размеры дыхательных путей у детей?**
   Просвет дыхательных путей имеет смысл оценивать по их самому узкому месту. У детей этим местом является подскладковое пространство на уровне перстневидного хряща. В период новорожденности подскладковое пространство составляет 4,5–5,5 мм.
6. **Как определяют размер эндотрахеальной трубки?**
   Размер эндотрахеальной трахеостомической трубки определяют по диаметру просвета. Например, трахеостомическая или эндотрахеальная трубка № 4,0 имеет внутренний диаметр 4 мм. Нужно выбрать минимальную по размеру трубку, обеспечивающую адекватную вентиляцию. Существует несколько формул расчета необходимого диаметра трубки на основе возраста, например:

$$\text{внутренний диаметр} = 4 + \text{возраст}/4.$$

   Эта формула наиболее точна для детей старшего возраста.

7. Охарактеризуйте подскладковый стеноз.

Подскладковый стеноз — это сужение подскладкового пространства. Он может быть врожденным или приобретенным. Врожденный подскладковый стеноз не имеет эндотрахеальной интубации в анамнезе или других причин и случаев подскладкового пространства. Причинами врожденного подскладкового стеноза могут быть эллиптический перстневидный хрящ, врожденное сужение (при синдроме Дауна) и ущемление первого кольца трахеи.

Приобретенный стеноз встречается чаще, чем врожденный подскладковый стеноз — эндотрахеальная интубация. Продолжительность интубации и размер эндотрахеальной трубки являются самыми важными факторами развития стеноза. Стеноз формируется после некроза от давления с последующим образованием рубцовой ткани. Предотвратить развитие подскладкового стеноза можно тщательным подбором эндотрахеальных трубок и сокращением времени интубации. Другими причинами могут быть травмы шеи, манипуляции в гортани, проглатывание едких веществ, лучевая терапия и инфекционные заболевания трахеи. Диагноз устанавливают при прямой ларингоскопии и бронхоскопии.

8. Опишите наиболее широко используемую классификацию подскладковых стенозов.

Классификация Майера–Коттона (Myer–Cotton) является наиболее широко используемой для обозначения выраженности и тяжести подскладкового стеноза (рис. 48.1).

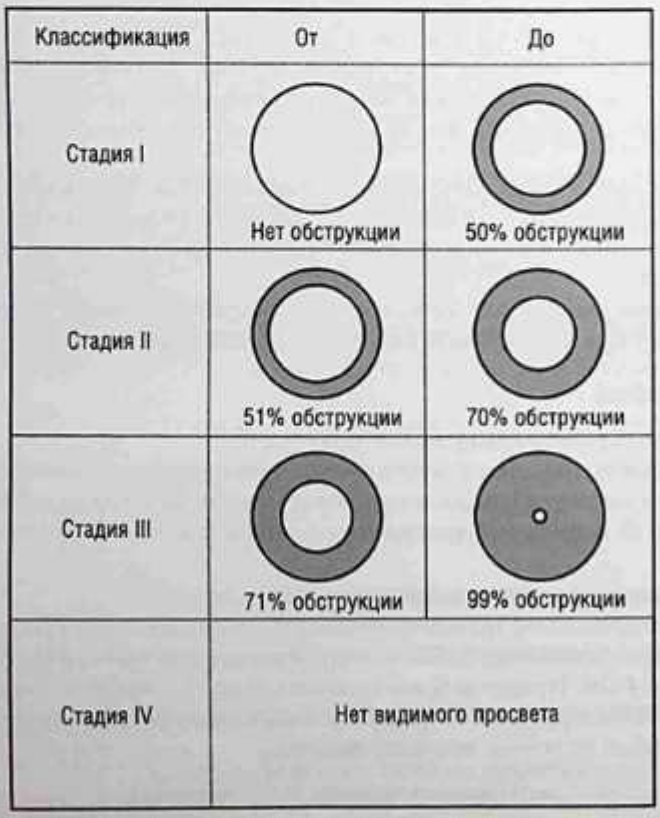

Рис. 48.1. Классификация Майера–Коттона. *Источник*: с разрешения C.M. Myer III и соавт. (1994)

9. Как лечить подскладковый стеноз?

Хирургические методы лечения подскладковых стенозов включают эндоскопические и острые трансцервикальные подходы. Выбор метода зависит от многих факторов, связанных с состоянием пациента, включая выраженность стеноза, коморбидные состояния и возраст заболевания. Мембранозные стенозы, выявленные ранее, пока рубец незрелый, могут быть откорректированы эндоскопически с применением баллонной дилатации. Более зрелые, толстые стенозы с большой верхненижней протяженностью могут требовать аугментационных или резекционных воздействий. Аугментация подразумевает введение реберных трансплантатов в дыхательные пути с целью расширения просвета. Резекционные процедуры подразумевают удаление пораженного сегмента и формирование анастомоза.

Расщелина гортани

10. Какой эмбриональный дефект приводит к формированию расщелины гортани?

Трахеопищеводная перегородка формируется из двух противолежащих краев по средней линии эмбрионального аэродигестивного тракта в то, что в последующем становится гортанью/трахеей и пищеводом. Перегородка формируется в направлении от каудального к краниальному. Расщелина гортани возникает вследствие неполного развития и распространения трахеоэзофагеальной перегородки, приводя к аномальному сообщению между дыхательными путями и гипофаринксом (пищеводом).

11. Опишите наиболее широко используемую классификацию расщелин гортани.

Наиболее широко используется классификация Бенджамина–Инглиса (Benjamin–Inglis) (рис. 48.2).

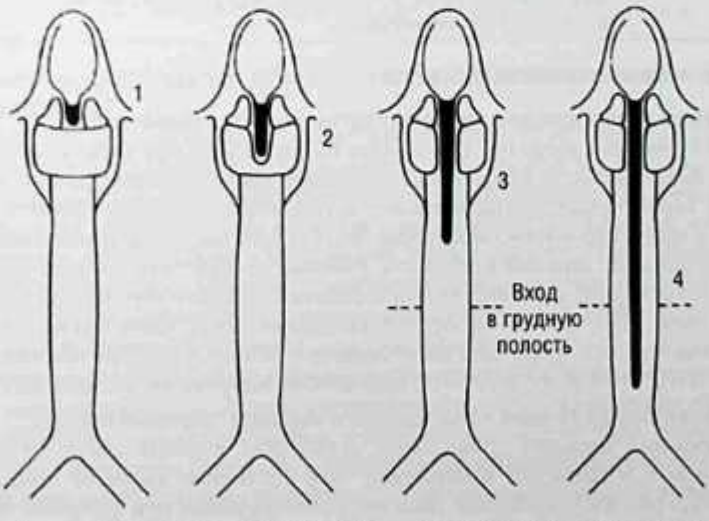

Рис. 48.2. Классификация Бенджамина–Инглиса: тип 1 — расщелина занимает надскладковый уровень в межчерпаловидной области, находясь над или на уровне голосовых складок; тип 2 — расщелина распространяется в верхнюю часть перстневидного хряща, но не переходит нижний край; тип 3 — расщелина пересекает нижний край перстня, а может в различной степени распространяться на шейный отдел трахеи; тип 4 — расщелина распространяется на грудной отдел трахеи, может затрагивать бифуркацию.
Источник: W. Chien и соавт. (2006)

12. Опишите типичные проявления расщелины гортани.

Проявления этой аномалии зависят от выраженности дефекта. При 1-м и 2-м типах расщелины симптомы могут быть умеренными и включать охриплость, легкий стридор, хронический кашель, затяжные инфекции дыхательных путей, рецидивирующую пневмонию. Поскольку клинические проявления могут быть стертыми, для диагностики требуется высокий уровень настороженности относительно этого заболевания. Более тяжелые типы расщелин проявляются дыхательной недостаточностью и аспирационным синдромом.

13. Какие синдромы могут сопровождаться расщелиной гортани?

См. табл. 48.1.

Таблица 48.1. Синдромы, сопровождающиеся расщелиной гортани

Синдром/ассоциация	Описание
Опитца–Фриаса (Opitz–Frias)	Краниофациальные аномалии: расщелина губы и нёба; урогенитальные аномалии и срединные дефекты дыхательных путей, такие как расщепление гортани
Паллистера–Холла (Pallister–Hall)	Конгенитальная гипоталамическая гамартобластома, гипопитуитаризм, полидактилия, зарощение ануса, сердечные аномалии, мальформации почек
Ассоциация VACTERL	Аномалии позвоночника (Vertebral anomalies); атрезия ануса (Anal atresia); кардиальная патология (Cardiac anomalies); трахеоэзофагеальная фистула (Tracheoesophageal fistula); мальформации уха (Ear malformation); почечные аномалии (Renal anomalies); аномалии конечностей (Limb anomalies)
CHARGE	Колобома (Coloboma of the eye); пороки сердца (Heart defects); атрезия хоан (Atresia of the choanae); задержка роста и/или развития (Retardation of growth and/or development), дефекты гениталий и/или мочевыделительных путей; гипогонадизм (Genital and/or urinary defects, hypogonadism); аномалии уха и/или глухота (Ear anomalies and/or deafness)

Односторонние параличи голосовых складок

14. Какая причина одностороннего паралича гортани является самой частой?

Ведущей причиной является ятрогенное повреждение при перевязке артериального протока. Встречаемость ятрогенных параличей слева выросла пропорционально увеличению кардиоторакальных вмешательств у детей. Другими вмешательствами, ведущими к односторонним параличам, могут быть закрытие трахеопищеводных фистул и устранение атрезий пищевода. Родовая травма также может стать причиной паралича голосовых складок. Односторонний паралич гортани может оказаться и врожденным. При аномалии Арнольда–Хиари могут быть параличи гортани, но предполагается, что чаще они двусторонние. К более редким причинам относятся опухоли ЦНС, шеи и средостения, нарушающие функцию возвратного нерва.

15. Опишите клиническое течение одностороннего паралича голосовой складки.

Односторонний паралич проявляется стридором, слабым плачем и затрудненным кормлением с возможной аспирацией. Это состояние является второй по частоте причиной стридора у малышей. Диагноз устанавливают при фиброоптической эндоскопии во время бодрствования. Более углубленное обследование требуется, если у пациента имеется неидиопатическая причина паралича. Томография области хода возвратного гортанного нерва от основания черепа до средостения может потребоваться для выявления возможных причин. Пациентам с затрудненным кормлением может быть выполнено исследование акта глотания с барием или при помощи фиброэндоскопии.

70% случаев идиопатических параличей гортани разрешаются спонтанно, преимущественно к 6-месячному возрасту. При ятрогенной природе восстановление происходит реже, у 35% пациентов можно ожидать восстановления в пределах 16 мес. Пациентам с тяжелыми клиническими проявлениями может быть выполнена медиализация голосовой складки для улучшения глотательной и голосовой функций, но в ущерб ширине голосовой щели.

Гемангиома дыхательных путей

16. Что такое гемангиома у детей?

Гемангиома у новорожденных — это сосудистое новообразование, развивающееся у детей в раннем возрасте вследствие нарушения ангиогенеза. Эти образования могут возникать на теле, но чаще всего обнаруживаются на голове и шее, включая дыхательные пути. Симптомы и признаки зависят от локализации и морфоструктуры гемангиомы. Это наиболее частые опухоли у детей.

17. Какие симптомы и признаки могут указывать на наличие гемангиомы дыхательных путей?

Детские гемангиомы дыхательных путей проявляются в раннем возрасте в процессе фазы быстрой пролиферации симптомами прогрессирующего сужения дыхательных путей. У пациента может наблюдаться двухфазный стридор или хронический кашель, которые способны привести к ошибочной диагностике крупа. Отсутствие ответа на стандартную терапию должно быть поводом к консультации отоларинголога. Высокий уровень подозрения должен возникать у ребенка со стридором и кожными гемангиомами нижней части лица. До 50% пациентов с кожными гемангиомами в области подбородка имеют сопутствующие образования дыхательных путей. Диагноз гемангиом дыхательных путей устанавливают при фиброларингоскопии и/или прямой ларингоскопии в операционной. Рентгенологическое исследование шеи также может выявить асимметричное сужение подскладкового пространства.

18. В чем заключается стандартное лечение подскладковой гемангиомы новорожденных и детей грудного возраста?

В то время как детские гемангиомы во многих случаях не требуют лечения, в дыхательных путях и особенно в подскладковом пространств помощь необходима. Медикаментозная терапия включает системные глюкокортикоиды и пропранолол. Глюкокортикоиды направлены на остановку ангиогенеза и снижение перифокальных воспаления и отека. Эффект же лечения глюкокортикоидами возможен только в пролиферативной фазе. Многочисленные исследования показали быстрый регресс гемангиом при использовании пропранолола. Точечный механизм, объясняющий эффект пропранолола на ангиомы, пока не определен.

Хирургическое лечение необходимо пациентам, у которых медикаментозная терапия не оказала должного эффекта. Эндоскопическое вмешательство включает лазерное воздействие и инъекции глюкокортикоидов в образование. Кроме того, образование может быть удалено наружным доступом. В конце операции может быть наложена трахеостома, позволяющая обойти зону обструкции до момента спонтанной инволюции.

Трахеомаляция

19. Что такое трахеомаляция?

Трахеомаляция — это мягкость/коллабирование трахеи. Диагностируется при ригидной или гибкой бронхоскопии, когда выявляется >50% сужение дыхательного просвета при кашле. Боковые рентгенограммы в фазах вдоха и выдоха могут выявить

коллабирование трахеального просвета. Трахеомаляция проявляется экспираторным стридором (иногда двухфазным), лающим кашлем и затяжными легочными инфекциями. Это состояние может быть самостоятельным или от внешнего воздействия (извне).

Первый вариант отмечается при ослаблении или отсутствии трахеальных колец. Большинство детей с этой формой трахеомаляции избавляются от страдания в первые несколько лет жизни. Лечение этих детей включает потенциальную возможность раннего вмешательства по поводу легочных заболеваний, ингаляций с глюкокортикоидами при отеке дыхательных путей и понимания, что лающий кашель не является проявлением крупа. Состояние, которое часто сопутствует этой патологии, — трахеоэзофагеальная фистула.

Второй вид трахеомаляции заключается в сдавлении трахеальных хрящей структурами извне. Это часто отмечается при кардиоваскулярных аномалиях (сосудистые петли могут окутывать дыхательные пути). Эзофагография с барием может выявить сосудистые кольца на трахее. Могут также использоваться ригидная бронхоскопия, КТ и МРТ.

Папиллома

20. Что такое рецидивирующий респираторный папилломатоз?

Рецидивирующий респираторный папилломатоз — образование дыхательных путей, вызываемое ВПЧ. Это наиболее частая доброкачественная опухоль гортани у детей, ведущая к дисфонии и стридору. Заболевание может встречаться и у взрослых с тенденцией к меньшей агрессивности.

21. Какими типами ВПЧ чаще всего вызывается рецидивирующий респираторный папилломатоз?

Самые частые типы вирусов, вызывающие рецидивирующий респираторный папилломатоз, — вирус папилломы человека 6-го и 11-го типов. Определенные типы вирусов проявляются разной тяжестью заболевания. Например, ВПЧ 11-го типа может вызывать более выраженную обструкцию, поражение легких и требует трахеотомии.

22. Как передается рецидивирующий респираторный папилломатоз?

Вертикальная передача через инфицированные родовые пути, возможный путь от матери к ребенку. Предполагается, что вновь появившиеся образования гениталий часто являются депо вирусов, которые могут обусловливать и объяснять более высокую встречаемость заболевания у детей, родившихся от молодых матерей с низким социально-экономическим статусом. Однако общий риск передачи рецидивирующего респираторного папилломатоза от матери с активными генитальными кондиломами при родах в целом низок (1 на 231–400). Кесарево сечение может применяться не очень широко для предотвращения вертикальной передачи, но имеет риски, связанные с операцией, и высокую стоимость.

Американская академия педиатрии (American Academy of Pediatrics) и Американский колледж акушерства и гинекологии (American College of Obstetricians and Gynecologists) не рекомендуют широкое использование кесарева сечения для защиты новорожденных от ВПЧ.

23. Перечислите факторы риска рецидивирующего респираторного папилломатоза.

- Первый ребенок.
- Юная мать.
- Естественные (вагинальные) роды (следует отметить, что в ряде случаев происходит внутриутробная передача).

24. Как лечить рецидивирующий респираторный папилломатоз?

Не существует самостоятельного метода лечения, позволяющего излечить рецидивирующий респираторный папилломатоз раз и навсегда. Основным подходом является хирургическое уменьшение объема опухоли при условии сохранения анатомии и морфологии органа. Методы включают холодно-инструментальные подходы, в том числе с использованием силовых инструментов (микродебридера), лазерную эксцизию (углекислотные, KTP-лазеры).

Существует и адъювантная медикаментозная терапия, не показывающая при этом эффективность в двойном слепом рандомизированном исследовании. Наиболее хорошо известным методом адъювантной терапии являются местные инъекции противовирусного препарата цидофовир[v]. Существуют многочисленные рекомендации по возможности применения этого препарата.

25. Как предотвратить рецидивирующий респираторный папилломатоз?

Наиболее важным методом профилактики является вакцинация против ВПЧ. Существует множество вакцин в разработке, и одна доступна и одобрена FDA. Вакцина против вируса папилломы человека (Гардасил®) — это квадривалентная вакцина, направленная на ВПЧ 6-го, 11-го, 16-го и 18-го типов.

Аспирация

26. Опишите аспирацию. Чем она отличается от пенетрации?

Аспирацией называют случаи прохождения объекта через верхние дыхательные пути в гортань и ниже истинных голосовых складок. *Пенетрацией* называют состояние, когда предмет попал в гортань, но не прошел через голосовые складки. Глубокая пенетрация в гортань является фактором риска аспирации.

27. Перечислите четыре фазы глотания.

См. табл. 48.2.

Таблица 48.2. Четыре фазы развития глотания

Фаза глотания	Описание
Ротовая подготовка	Формирование болюса
Ротовое продвижение	Поступление болюса в глотку
Глоточная фаза	Поступление пищевого болюса из глотки в пищевод. Носоглотка закрыта, дыхание остановлено, голосовые складки сомкнуты, гортань поднимается, корень языка и мышцы глотки проталкивают болюс в пищевод
Пищеводная фаза	Перистальтические сокращения пищевода двигают болюс от верхнего пищеводного сфинктера в просвет пищевода через нижний пищеводный сфинктер в желудок

28. Каким образом нарушение фаз глотания способствует аспирации?

Любые нарушения, анатомические или функциональные, любой из фаз глотания могут вызывать глотательную дисфункцию и в итоге приводить к аспирации. Дисфункция может проявлять себя в нарушенной фазе. Например, паралич голосовых складок может вызывать аномальное закрытие голосовой щели в глоточной фазе глотания и возможную аспирацию. Неврологические расстройства, с другой стороны, могут приводить к мышечной слабости и дисфункции любой из фаз глотания.

29. Какие анатомические нарушения могут привести к аспирации в педиатрической практике?

Расщелина нёба, трахеоэзофагеальная фистула, расщепления гортани, макроглоссия и микрогнатия являются примерами анатомических аномалий головы и шеи, способными приводить к нарушениям глотания и аспирации.

Важно отметить, что неврологические состояния, гипотония и различные синдромы (например, синдром Дауна) часто сопровождаются аспирацией при энтеральном питании. Следует помнить об этом при работе с этой категорией детей.

30. Опишите обследование при подозрении на аспирацию в педиатрической практике.

Обследование включает сбор анамнеза и информации, характерной для аспирации (кашель и поперхивание во время кормления, рецидивирующие пневмонии, хрип, дыхательная недостаточность), а также основные рентгенологические и эндоскопические методы.

Модифицированные глотательные исследования с барием (МГИБ — modified barium swallow studies, MBS) используются для оценки ротовой полости, глотки и верхней части пищевода при акте глотания. Пациенту дается бариевая смесь в процессе флюороскопии верхнего аэродигестивного тракта. Пенетрация и аспирация могут быть выявлены, и на этом основании даны лечебные рекомендации, в том числе как добиться безопасного приема пищи.

Гибкое или фиброоптическое эндоскопическое исследование глотания (ФЭИГ — flexible or fiber-optic endoscopic evaluation of swallowing, FEES) — дополнительный метод оценки дыхательных путей в процессе глотания. ФЭИГ обеспечивает прямой осмотр назофарингеальным фиброскопом момента глотания. Во время исследования пациента просят глотать еду различной консистенции. МГИБ и ФЭИГ имеют свои сильные и слабые стороны при исследовании аспирации. Пациенту могут быть проведены и оба исследования с целью получения максимального объема информации о заболевании.

Список литературы

Benjamin B., Inglis A. Minor congenital laryngeal clefts: diagnosis and classification // Ann. Otol. Rhinol. Laryngol. 1989. N 98. P. 417.

Chien W., Ashland J., Haver K., Hardy S.C. et al. Type 1 laryngeal cleft: establishing a functional diagnostic and management algorithm // Int. J. Pediatr. Otorhinolaryngol. 2006. Vol. 70. N 12. P. 2073–2079.

Cole F. Pediatric formulas for the anesthesiologist // Am. J. Dis. Child. 1957. N 94. P. 672.

Derkay C.S., Wiatrak B. Recurrent respiratory papillomatosis: a review // Laryngoscope. 2008. N 118. P. 1236–1247.

Derkay C. Cidofovir for recurrent respiratory papillomatosis (RRP): a re-assessment of risks // Int. J. Pediatr. Otorhinolaryngol. 2005. N 69. P. 1465.

Fried M. The Larynx. 2nd ed. St. Louis : Mosby, 1996. P. 15–24.

Jacobs I.N., Finkel R.S. Laryngeal electromyography in the management of vocal cord mobility problems in children // Laryngoscope. 2002. N 112. P. 1243.

King B.R., Baker M.D., Braitman L.E. et al. Endotracheal tube selection in children: a comparison of four methods // Ann. Emerg. Med. 1993. N 22. P. 530.

King E.F., Blumin J.H. Vocal cord paralysis in children // Curr. Opin. Otolaryngol. Head and Neck Surg. 2009. N 17. P. 483–487.

Kosko J.R., Derkay C.S. Role of cesarean section in prevention of recurrent respiratory papillomatosis — is there one? // Int. J. Pediatr. Otorhinolaryngol. 1996. N 35. P. 31.

Myer C.M. III, O'Connor D.M., Cotton R.T. Proposed grading system for subglottic stenosis based on endotracheal tube sizes // Ann. Otol. Rhinol. Laryngol. 1994. N 103. P. 319.

Olney D.R., Greinwald J.H., Jr., Smith R.J. et al. Laryngomalacia and its treatment // Laryngoscope. 1970. N 109. P. 1999.

Orlow S.J., Isakoff M.S., Blei F. Increased risk of symptomatic hemangiomas of the airway in association with cutaneous hemangiomas in a "beard" distribution // J. Pediatr. 1997. N 131. P. 643.

Peridis S., Pilgrim G., Athanasopoulos I. et al. A meta-analysis on the effectiveness of propranolol for the treatment of infantile airway hemangiomas // Int. J. Pediatr. Otorhinolaryngol. 2011. N 75. P. 455.

Truong M.T., Messner A.H., Kerschner J.E. et al. Pediatric vocal fold paralysis after cardiac surgery: rate of recovery and sequelae // Otolaryngol. Head and Neck Surg. 2007. N 137. P. 780–784.

Wiatrak B.J., Wiatrak D.W., Broker T.R. et al. Recurrent respiratory papillomatosis: a longitudinal study comparing severity associated with human papilloma viral types 6 and 11 and other risk factors in a large pediatric population // Laryngoscope. 2004. N 114. P. 1.

ГЛАВА 49

ДЕТСКАЯ АДЕНОТОНЗИЛЛЯРНАЯ ПАТОЛОГИЯ, НАРУШЕНИЯ ДЫХАНИЯ ВО ВРЕМЯ СНА И ОБСТРУКТИВНОЕ НОЧНОЕ АПНОЭ

Норман Р. Фридман, Патрисия Дж. Юн

КЛЮЧЕВЫЕ МОМЕНТЫ

1. Не существует исследований, показывающих значимое повреждение иммунного статуса после аденотонзиллэктомии.
2. Лекарственные средства группы пенициллинов являются препаратами выбора номер один при культуропозитивной стрептококковой инфекции.
3. Нарушение дыхания во сне не является безопасным состоянием. Оно связано с социальными, поведенческими и нейрокогнитивными проблемами, включая снижение качества жизни, замедление роста, кардиоваскулярные осложнения. Последние исследования также показывают, что нарушение дыхания во сне ассоциировано с системными воспалительными заболеваниями.
4. Обструктивное ночное апноэ требует полисомнографического исследования для постановки диагноза. Нарушение дыхания во сне — это клинический диагноз.
5. Рекомендации AAO-HNS строго предписывают воздерживаться от послеоперационного назначения антибиотиков рутинно.
6. Ибупрофен более не противопоказан для купирования боли после аденотонзиллэктомии.
7. Парацетамол (Тайленол®) с кодеином противопоказан в соответствии с требованием FDA. И кодеин, и гидрокодон метаболизируются в более сложные структуры. Для гидрокодона анальгетическая активность связана с гидроморфоном, но не с самим гидрокодоном.
8. Кровотечения после тонзиллэктомии являются жизнеугрожающими состояниями и должны купироваться оториноларингологом.

Важно

1. Классическая сыпь на фоне быстро возникшей лихорадки появляется на лице и шее, затем, распространяясь, становится похожа на мелкобугристый солнечный ожог. Сыпь бледнеет, если на нее надавить.
2. При подозрении на мононуклеоз следует избегать применения амоксициллина, поскольку может появиться сыпь цвета красной рыбы.
3. Наиболее частым показанием к тонзиллэктомии является нарушение дыхания во сне, возникшее после рецидивирующего тонзиллита.
4. Подслизистая расщелина нёба часто дает более высокий риск формирования ВФН после аденотомии.

ВОПРОСЫ

Анатомия и функция

1. Что такое кольцо Вальдейера?

Кольцо Вальдейера — это лимфоидные ткани, окружающие вход в аэродигестивный тракт. Структуры, входящие в кольцо: нёбные миндалины, глоточная миндалина (аденоиды), язычная миндалина, находящаяся на корне языка.

2. Где располагаются нёбные и глоточная миндалины?

Аденоиды (или глоточная миндалина) находятся по средней линии в задней части носоглотки на уровне хоан и распространяются латерально к устьям слуховых труб. Нёбные миндалины располагаются в нишах на латеральных стенках ротоглотки между передней и задней нёбными дужками. Они сверху контактируют с мягким нёбом, снизу — с корнем языка. Внизу могут сливаться с язычной миндалиной. В отличие от язычной и носоглоточной, нёбные миндалины имею относительно отчетливую капсулу.

3. Опишите кровоснабжение нёбных миндалин.

Нёбные миндалины кровоснабжаются несколькими ветвями наружной сонной артерии, включая тонзиллярную и восходящую нёбную ветви лицевой артерии, восходящую глоточную и нёбную ветви внутренней максиллярной артерии. Тонзиллярная ветвь лицевой артерии осуществляет основное кровоснабжение.

4. Как классифицируют степени гипертрофии нёбных миндалин?

Размеры миндалин подразделяют на четыре степени в зависимости от распространения от передней нёбной дужки до средней линии в процентах.

I степень — от 0 до 25% от передней нёбной дужки к средней линии; II степень — 25–50%, III степень — 50–75%, IV степень — 75–100%. Иногда миндалины IV степени называют целующимися, если они контактируют вблизи средней линии. Наличие увеличенных миндалин не обязательно говорит о том, что имеется нарушение дыхания. Обструктивное ночное апноэ появляется при комбинации анатомических и нейромышечных факторов.

5. Какова функция нёбных и глоточной миндалин?

Нёбные и глоточная миндалины являются преимущественно В-клеточными лимфоидными структурами и, возможно, играют роль в секреторном иммунитете. Они, как правило, направлены на вдыхаемые и проглатываемые антигены, которые могут индуцировать продукцию иммуноглобулина и лимфокинов. Предполагается, что гиперплазия связана В-клеточной пролиферацией во время контакта с высокими дозами антигена. Общепринятым является мнение, что удаление нёбных и носоглоточной миндалин не ведет к клинически значимому иммунодефициту. Наиболее активны нёбные и глоточная миндалины в возрасте от 4 до 10 лет и с наступлением зрелости инволюционируют. Не существует исследований, показывающих существенное нарушение иммунной системы после аденотонзиллэктомии.

6. Что такое тонзиллолиты?

Тонзиллярные конкременты, или тонзиллолиты, — это белесые, крошковидные с неприятным запахом, дающие неприятный привкус у пациента комочки, выполняющие тонзиллярные крипты. Они формируются в связи с ростом бактерий в слущенном эпителии и часто бывают бессимптомными, но могут вызывать халитоз, ощущение инородного тела и боль в ухе. Консервативное лечение включает выполаскивание, выдавливание тонзиллолитов самим пациентом при помощи специальных ватных палочек и ирригаторов.

Инфекции

7. Как проявляется бактериальный тонзиллит?

Внезапное возникновение боли в горле, одинофагии, увеличение и гиперемия миндалин с экссудатом, халитоз, лихорадка, недомогание и увеличение шейных лимфатических узлов являются классическими симптомами *острого тонзиллита*.

Классическая сыпь на фоне лихорадки появляется на голове и шее и выглядит как мелкобугристый солнечный ожог. При надавливании высыпания бледнеют. Вирусный фарингит проявляется мягче и обычно без экссудата. Для идентификации важно определить вирус Эпштейна–Барр.

8. Назовите наиболее частые инфекционные этиологические факторы, вызывающие аденотонзиллярную патологию.

α-Гемолитические и β-гемолитические стрептококки являются самой частой причиной острого тонзиллита и могут вызывать осложнения в виде ревматоидной лихорадки и постстрептококкового гломерулонефрита. Другими микроорганизмами, способными вызывать аденотонзиллярные заболевания, являются: бактерии, не относящиеся к α- и β-гемолитическим стрептококкам; организмы, продуцирующие β-лактамазы, такие как *Bacteroides* spp., нетипируемый *Haemophilus* spp., *S. aureus, M. catarrhalis*. Вирусные возбудители: аденовирус, вирус коксаки, парагрипп, энтеровирус, вирус Эпштейна–Барр, простой вирус герпеса и респираторно-синцитиальный вирус.

9. Опишите оториноларингологические проявления мононуклеоза.

Мононуклеоз вызывается вирусом Эпштейна–Барр и часто сопровождается экссудативным тонзиллитом, не отличимым от бактериальной инфекции. Симптомы мононуклеоза включают высокую лихорадку, недомогание, генерализованную лимфаденопатию, увеличение нёбных миндалин с желто-коричневым экссудатом, одинофагию, дисфагию, петехиальную сыпь на нёбе, гепатоспленомегалию. Лабораторные признаки: лимфоцитоз и атипичные лимфоциты, так же как и позитивные титры гетерофильных антител и Monospot-тест. Если мононуклеоз подозревается, не следует назначать амоксициллин, который может вызвать появление сыпи цвета красной рыбы.

10. Как следует лечить аденотонзиллярную инфекцию?

Бывает довольно затруднительным дифференцировать вирусный тонзиллофарингит от бактериального. Большинство вирусных заболеваний разрешаются спонтанно, и требуется назначение только поддерживающей терапии. При подозрении на бактериальную инфекцию следует провести экспресс-тест на стрептококк. Если результат теста негативный, но уровень клинического подозрения велик, необходимо провести культуральное исследование. При культуропозитивном результате препаратом выбора являются препараты группы пенициллинов. Не существует сообщений о резистентности к пенициллину и цефалоспоринам I поколения. Не следует применять тетрациклины, сульфаниламиды и хинолоны. Если имеется подозрение на носительство стрептококка у ребенка, наиболее эффективным средством служит 10-дневный курс клиндамицина.

11. Что такое перитонзиллярный абсцесс? Как он проявляется?

Перитонзиллярный абсцесс — это скопление гноя в пространстве, окружающем нёбную миндалину, между тонзиллярной капсулой и верхним констриктором латеральной стенки глотки. Этот процесс возникает в случае проникновения инфекции через капсулу в перитонзиллярное пространство. Более половины пациентов с перитонзиллярным абсцессом имеют анамнез хронического тонзиллита. Симптомы включают боль в горле, лихорадку, дисфагию и приглушенный голос или голос «горячего картофеля», тризм и слюнотечение. При осмотре выявляются воспаление, отечные миндалины. Перитонзиллярная область также воспалена и инфильтрирована, обычно с одной стороны, со смещением язычка в противоположную сторону.

12. Как лечить перитонзиллярный абсцесс?

Пункционная аспирация и эвакуация гноя могут быть диагностической и лечебной процедурой и показывают хороший эффект в 90% случаев. Эту процедуру обычно проводят в амбулаторных условиях или приемном покое. После дренирования назначают антибактериальную терапию с эффектом в отношении грамположительных и анаэробных агентов, например клиндамицином. Тонзиллэктомия показана при повторном перитонзиллярном абсцессе. Операцию проводят после стихания и разрешения воспалительных явлений. В некоторых случаях тонзиллэктомию производят в остром периоде (при наличии абсцесса), что может потребоваться при неэффективности дренирования и терапии или у детей, когда для каждой манипуляции требуется общая анестезия.

Нарушение дыхания во сне

13. Чем отличается обструктивное ночное апноэ от нарушения дыхания во сне?

Обструктивное ночное апноэ выявляется по данным полисомнографии. Нарушение дыхания во сне — клинический диагноз, устанавливаемый по следующим критериям: храп с аритмичным дыханием, затрудненное дыхание и дневные симптомы в виде гиперактивности, невнимательности, плохой концентрации и сонливости (табл. 49.1).

Таблица 49.1. Клинические особенности нарушения дыхания во сне

Ночные симптомы	Дневные симптомы
• Постоянный храп. • Судорожное, прерывистое, затрудненное дыхание. • Другие симптомы, связанные с нарушением дыхания во сне: ночные кошмары, хождение во сне, вторичный энурез	• Ощущение усталости после сна. • Дефицит внимания. • Гиперактивность. • Эмоциональная лабильность. • Поведенческие расстройства. • Плохая прибавка в массе тела. • Дневная усталость. • Другие симптомы: прерывистое дыхание, в том числе и в дневное время, дыхание через рот, дисфагия

14. Каковы показания к проведению полисомнографии?

Базируясь на клинических рекомендациях AAO-HNS 2011 г., предоперационная полисомнография должна проводиться в следующих случаях: ожирение, синдром Дауна, краниофациальные аномалии, нейромышечные расстройства, серповидно-клеточная анемия, мукополисахаридоз, а также при противоречивости клинических данных.

15. Что исследуют при полисомнографии?

Исследуют качество сна, уровень обструкции и газообмен (табл. 49.2).

16. Каковы критерии диагностики обструктивного ночного апноэ?

Большинство клиницистов считают, и это подтверждается последними исследованиями, что клиническое значение имеет ИАГ, превышающий пять эпизодов в час.

17. Что такое P crit?

P crit — это мера оценки степени коллапса дыхательных путей. По P crit дыхательные пути разделяют на полную обструкцию, частичную обструкцию и отсутствие обструкции. Более негативный P crit означает меньшую степень коллапса.

Таблица 49.2. Стандартные компоненты полисомнографического исследования

Показатель	Описание
Эффективность сна	Разделяют время сна и время записи. Параметр показывает, насколько хорошо ребенок спит
Структура сна	Показывает, насколько хорошо ребенок спит. Суммированный показатель 1-й фазы сна указывает на степень прерывистости сна. Сумма в быстрой фазе сна важна, поскольку сон в этой фазе связан с мышечной атонией. При отсутствии быстрой фазы сна можно предполагать тяжесть обструкции
Доставка кислорода и самый низкий уровень	Доставка кислорода отражает газообмен. Самый низкий уровень позволяет оценить необходимость наблюдения за ребенком после тонзиллэктомии
Уровень остаточного CO_2	У некоторых детей отсутствуют частые обструктивные события, но отмечаются периоды парциальной обструктивной гиповентиляции, которые могут быть выявлены только по повышению остаточного CO_2
Обструктивный индекс	Общее число обструктивных респираторных событий (обструктивное апноэ, обструктивное гипопноэ и смешанные апноэ)
Центральный индекс	Общее число центральных апноэ и гипопноэ
Другие компоненты	
Видео	Позволяет наблюдать за ребенком во время сна. У некоторых детей нет повышения индекса обструкции, но они могут выглядеть страдающими, с ретракцией, громким храпом и парадоксальным дыханием (когда грудь и живот двигаются асинхронно, что можно наглядно наблюдать)
Утренний опросник	Позволяет уточнить, что результаты типичны для исследования

18. Имеет ли значение носовое дыхание?

Да. Свободная проходимость носовой полости обеспечивает облегченное поступление воздуха в дыхательные пути. При свободном носовом дыхании больший объем воздуха попадает в глотку, раздвигает ее стенки, препятствуя коллапсу.

19. Влияет ли аденотонзиллэктомия на обструктивное ночное апноэ?

Аденотонзиллэктомия не является универсальным методом лечения обструктивного ночного апноэ. Исследования нередко базируются на различных критериях при оценке обструктивного ночного апноэ после операции. Большое мультицентровое ретроспективное исследование 2010 г. по оценке результатов аденотонзиллэктомии в отношении обструктивного ночного апноэ дало некоторые критерии эффективности. Следующие факторы снижают эффективность: возраст >7 лет, повышение ИМТ, наличие астмы, тяжелое обструктивное ночное апноэ перед операцией (ИАГ >10 событий в час).

20. В чем заключаются нехирургические методы лечения резидуального обструктивного ночного апноэ?

- У детей с легким резидуальным обструктивным ночным апноэ (ИАГ >1, но <5 событий в час) противовоспалительная терапия монтелукастом перорально и назальными глюкокортикоидами в течение 12 нед приводит к нормализации ИАГ.
- Неинвазивная вентиляция относится к нехирургическим методам лечения обструктивного ночного апноэ. Положительное давление подается через назальную маску для широкого раскрытия дыхательных путей. Эффективность зависит от степени комплаентности.
- У детей с малоклюзией и уменьшенной верхней челюстью (*maxilla*) существенный эффект оказывает ортодонтическое лечение.

21. Какие диагностические методы позволяют определить уровень обструкции у ребенка с обструктивным ночным апноэ?

Выявить уровень обструкции позволяют кино-МРТ и эндоскопия во время сна. Дополнительными хирургическими методами после аденотонзиллэктомии служат редукция нижних носовых раковин, удаление язычной миндалины, редукция корня языка и супраглоттопластика.

Аденотонзиллэктомия

22. Каковы показания для проведения аденотонзиллэктомии?

Наиболее частое показание — нарушение дыхания во сне, возникающее в результате рецидивирующего тонзиллита. Менее частые показания — дисфагия вследствие увеличения нёбных миндалин и подозрение на опухоль. AAO-HNS рекомендует хирургическое лечение по следующим критериям: семь обострений за 12 мес, по пять обострений в год, в течение 2 лет; по три обострения в год в течение 3 лет.

23. В чем заключаются клинические проявления воспалительных заболеваний глотки, позволяющие отнести состояние к обострению тонзиллита, вписывающиеся в критерии AAO-HNS для аденотонзиллэктомии?

См. табл. 49.3.

Таблица 49.3. Клинические критерии острого тонзиллита

Наличие боли в горле и одного из следующих симптомов.
1. Шейная лимфаденопатия (лимфатические узлы болезненны или более 2 см).
2. Экссудат на миндалинах.
3. Позитивные результаты посева на α- и β-гемолитический стрептококк.
4. Температура выше 38,3 °C

24. Перечислите противопоказания к тонзиллэктомии и аденотомии.

1. Нарушения свертывающей системы крови.
2. Анемия.
3. Высокий риск анестезиологического пособия в связи с соматической патологией.
4. Острые инфекции.

25. Как удаляют нёбные миндалины?

Нёбные миндалины выделяются в слое между тонзиллярной капсулой и верхним констриктором. Тонзиллэктомию можно выполнять с использованием «холодных» или «горячих» инструментов, и преимущества этих подходов по-прежнему широко обсуждаются. При «холодной» диссекции разрез слизистой оболочки выполняют скальпелем, а затем выделяют миндалину из тонзиллярной ниши. Далее миндалину отсекают в нижних отделах ниши часто с использованием хирургической петли. При использовании «горячих» инструментов разрез и коагуляцию выполняют одномоментно электрокаутером. Могут использоваться и другие технические средства, включая лазеры, ультразвуковые и радиочастотные инструменты. Некоторые исследования доказывают, что применение «холодных» инструментов снижает послеоперационную боль, а применение «горячих» снижает интраоперационную кровопотерю. Тем не менее указанные преимущества требуют повторных исследований и дополнительных доказательств.

26. Имеются ли какие-то особенности при проведении тонзиллэктомии и аденотомии у детей с синдромом Дауна?

Около 12% пациентов с синдромом Дауна имеют атланто-аксиальную нестабильность. Манипуляции с шейным отделом позвоночника должны проводиться с большой

осторожностью, поскольку разгибание шеи может вызвать компрессию спинного мозга. Следует также учесть, что у этих детей дыхательные пути меньше, поэтому интубация перед операцией должна проводиться трубкой меньшего диаметра, соответствующего возрасту.

27. Какое легочное осложнение может возникать после аденотонзиллэктомии у пациентов с длительной аденотонзиллярной обструкцией?

Отек легких. Длительная обструкция аденотонзиллярными тканями вызывает повышение положительного давления в конце выдоха (ПДКВ — positive end-expiratory pressure, PEEP). После удаления тканей, вызвавших обструкцию, добавочное ПДКВ резко исчезает и жидкость устремляется в интерстициальные и альвеолярные пространства, приводя к отеку легких со снижением оксигенации крови. Это может произойти интраоперационно или через несколько часов после операции. В легких случаях проводят терапию диуретиками, в тяжелых — требуется интубация с воспроизведением повышенного ПДКВ.

28. Перечислите осложнения тонзиллэктомии и аденотомии.

См. табл. 49.4.

Таблица 49.4. Осложнения тонзиллэктомии и аденотомии

Характер	Описание
Острые	Обструкция дыхательных путей вследствие отека. Постобструктивный отек легких
Подострые	Послеоперационное кровотечение. Дегидратация и снижение массы тела
Отсроченные	Велофарингеальная недостаточность. Назофарингеальный стеноз

29. Каковы критерии необходимости ночного наблюдения в стационаре после аденотомии и тонзиллэктомии у детей?

- Возраст младше 3 лет, с диагнозом нарушения дыхания во сне.
- Патологическая полисомнография с ИАГ ⩾0 событий в час и сатурацией <80%.
- Ребенок с осложнениями после операции, заключающимися в гипоксемии, обструкции и затруднении приема пищи. Социальные факторы также имеют значение, особенно если возникают трудности с транспортировкой обратно в стационар или семья проживает далеко от клиники.
- AAO-HNS в клинических рекомендациях также советует проведение предоперационной полисомнографии у детей с коморбидными состояниями. Если исследование сна не проводилось, строго рекомендуется внутрибольничное наблюдение, поскольку тяжесть обструкции неизвестна. Следует отдавать предпочтение стационарному наблюдению и у детей с заболеваниями сердца.

30. Следует ли назначать антибиотики в периоперационном периоде?

Клинические рекомендации AAO-HNS советуют строго воздерживаться от рутинного назначения антибиотиков в послеоперационном периоде. Нет доказательств уменьшения болевого синдрома в послеоперационном периоде при назначении антибиотиков, но значительно повышается риск нежелательных эффектов, таких как сыпь, расстройства желудочно-кишечного тракта, аллергии и бактериальная резистентность.

31. Что следует назначать для уменьшения боли после тонзиллэктомии?

По мнению специалистов FDA, парацетамол (Тайленол®) с кодеином противопоказаны. Эти средства метаболизируются в более активные субстанции. При примене-

нии гидрокодона анальгетическая активность обусловлена действием гидроморфона а не гидрокодона. Поскольку конверсия гидроморфона происходит при участии изофермента CYP2D6 (тот же путь отмечается при конверсии кодеина в морфин), возникает ситуация отрицательного метаболизма с избыточной седацией и минимальным влиянием на болевой синдром. Наличие ультрабыстрого метаболизма имеет наивысшие показатели у африканских жителей Эфиопии (29%) и самые низкие — у жителей Северной Европы (1–2%).

Раньше использование НПВП было дискутабельным, но в настоящее время считается все более приемлемым. В обзорах международной некоммерческой организации «Кокрановское сотрудничество» (Cochrane) демонстрируется безопасность НПВП при использовании кеторолака.

Теоретически НПВП могут вызывать тромбоцитарную дисфункцию в раннем послеоперационном периоде. Одно из исследований у взрослых показало обратимость этого эффекта через 6–8 ч после введения 400 мг ибупрофена. Разумно назначать ибупрофен не ранее 8 ч после аденотонзиллэктомии после достижения полноценного образования сгустка. Кроме медикаментозной поддержки, очень важным является участие членов семьи, которые должны быть подробно информированы об особенностях течения послеоперационного периода. Важно также обеспечить хорошую гидратацию, что позитивно влияет на уменьшение боли.

32. Что включает курация после аденотонзиллэктомии?

Информирование о существенном болевом синдроме в течение 1 нед, который часто длительнее у подростков и взрослых. У детей должно быть запланировано освобождение от учебных занятий и физической нагрузки на 2 нед. Контроль боли является важным компонентом энтерального приема жидкостей и предотвращает дегидратацию. Положительное влияние оказывает соблюдение мягкой диеты.

Боль в горле с иррадиацией в уши, халитоз и невысокая температура относятся к нормальным послеоперационным симптомам. Не должно быть продолжающегося кровотечения. Если обнаруживается свежая кровь, к пациенту немедленно должен быть приглашен оториноларинголог. Возможно некоторое сукровичное отделяемое в слюне в течение 5–7 сут, когда инструменты воздействовали на область, шире операционной. Если указанные симптомы не исчезают или нарастают, следует применить активные методы гемостаза.

33. Какова частота кровотечений после тонзиллэктомии?

Частота первичных кровотечений (в течение 24 ч после операции) составляет 0,2–2,2%. Частота вторичных кровотечений (после 24 ч) варьирует от 0,1 до 3%.

34. Как бороться с послеоперационными кровотечениями?

Пациент, доставленный в приемный покой с кровотечением после тонзиллэктомии, должен быть немедленно осмотрен оториноларингологом. Тонзиллярную нишу нужно тщательно осмотреть на предмет участков активного кровотечения или образовавшихся сгустков. Если выявлено активное кровотечение, его необходимо остановить, используя каутер или лигирование. Если кровотечения нет и имеется только анамнестическая информация, рекомендуют наблюдение. Если в нише есть сгусток без активного кровотечения, пациента следует оставить в стационаре под наблюдением, для того чтобы в случае рецидива кровотечения оказать хирургическую помощь. В ряде случаев нужно контролировать гематокрит и коагулограмму. Порог хирургической активности должен быть ниже у маленьких детей в связи с исходно меньшим объемом крови.

Аденоиды

35. Какие патологические состояния вызываются аденоидами?

Аденоиды могут быть острым и хроническим очагом инфекции. Клинические проявления с трудом дифференцируются от острых бактериальных и вирусных заболеваний дыхательных путей и нередко приводят к ошибочной диагностике «синусита». Аденоидит часто проявляется температурой, гнойной ринореей, назальной обструкцией и оталгией. Задняя ринорея, заложенность, хронический кашель и калитоз характерны для хронических состояний.

Аденоидная гипертрофия может вызывать назальную обструкцию, участвует в формировании обструктивного ночного апноэ и приводит к закрытой гнусавости. Хроническая гипертрофия и дыхание через рот могут приводить к нарушениям краниофациального роста. «Аденоидное лицо» характеризуется открытым ртом, удлинением лица, высоким аркообразным нёбом, открытым передним прикусом с протрузией верхних резцов и уплощением средней зоны лица. Считается, что аденоиды играют роль в развитии рецидивирующих средних отитов или эффузии вследствие механической обструкции слуховой трубы и являются очагом бактериальной инфекции.

36. Как выявляются аденоиды?

У пациентов с подозрением на аденоидную гиперплазию следует оценить дыхательную и речевую функции. Для выявления гнусавости нужно попросить произнести слова с носовым компонентом, например «мама». Нос осматривают на предмет других причин обструкции, например увеличения носовых раковин. Аденоиды не могут визуализироваться при передней риноскопии или фарингоскопии; как правило, у детей с увеличенными нёбными миндалинами имеется и аденоидная гипертрофия. При тонзиллэктомии у ребенка с обструктивными симптомами носоглотку осматривают интраоперационно и аденоиды удаляют одномоментно. Боковая рентгенография и фиброоптическая эндоскопия используются, если диагноз не очевиден.

37. Какие методы нехирургического лечения аденоидов существуют?

1. Для лечения аденоидита применяют антибиотики.
2. Уменьшить аденоидную гипертрофию помогают назальные глюкокортикоидные спреи.

38. Перечислите показания к аденотомии.

1. Рецидивирующий острый или хронический аденоидит.
2. Назальная обструкция с хроническим дыханием через рот.
3. Закрытая гнусавость.
4. Нарушения краниофациального роста.
5. Обструктивное ночное апноэ.
6. Рецидивирующий средний отит или персистирующая эффузия у пациентов, прежде подвергнутых тимпаностомии с постановкой вентиляционных трубок. (Аденоидэктомию обычно выполняют с последующей постановкой вентиляционных шунтов.)

39. Как удаляют аденоиды?

Аденоидэктомия выполняется трансорально, и носоглотка визуализируется гортанным зеркалом. Ткань можно удалять следующими способами.

1. Кюретка — это традиционный метод аденоидэктомии. Кюретку устанавливают высоко в носоглотке напротив сошника носовой перегородки и затем проводят книзу, срезая аденоидную ткань. Гемостаз достигается тампонадой после каутеризации с аспирацией.

2. Аспирацию с коагуляцией можно использовать и для удаления аденоидной ткани. Этот метод позволяет уменьшить интраоперационную кровопотерю и идеален для удаления небольших аденоидов. Может использоваться и рутинно.
3. Аденоидную ткань можно «сбривать» микродебридером. При использовании силовых инструментов следует быть осторожными и избегать повреждения окружающих тканей.

40. Почему после аденоидэктомии может возникать ВФН?

ВФН возникает при неполном смыкании мягкого нёба и задней стенки глотки во время разговора и глотания. ВФН приводит к открытой гнусавости и назофарингеальной регургитации. У детей аденоидная ткань делает заднюю стенку глотки значительно более объемной. Аденоидэктомия приводит к резкому уменьшению этого объема, что вызывает неполное закрытие. В большинстве случаев это временное явление, но при сохранении симптомов и в тяжелых случаях требуется речевая терапия и/или хирургическое лечение.

Встречаемость ВФН после аденоидэктомии — 1 случай на 1500–10 000 здоровых пациентов. У пациентов с патологией нёба ВФН возникает значительно чаще.

41. Почему всегда необходимо осмотреть и пропальпировать нёбо до проведения аденоидэктомии?

Подслизистая расщелина нёба часто приводит к ВФН после аденоидэктомии. К симптомам подслизистой расщелины относят раздвоение язычка мягкого нёба, *zona pellucida* (прозрачная зона) и впадину в задних отделах твердого нёба. При наличии этих симптомов рекомендуется удалять только передние отделы аденоидов. Процедура подразумевает удаление тканей, вызывающих обструкцию в передних отделах из области хоан, но с сохранением объема задней стенки глотки.

Список литературы

Baugh R.F., Archer S.M., Mitchell R.B. et al. American Academy of Otolaryngology-Head and Neck Surgery Foundation: clinical practice guideline: tonsillectomy in children // Otolaryngol. Head and Neck Surg. 2011. N 144. Suppl. 1. P. S1–S30.

Bhattacharjee R., Kheirandish-Gozal L., Spruyt K. et al. Adenotonsillectomy outcomes in treatment of obstructive sleep apnea in children: a multicenter retrospective study // Am. J. Respir. Crit. Care Med. 2010. Vol. 182, N 5. P. 676–683.

Casselbrant M.L. What is wrong in chronic adenoiditis/tonsillitis anatomical considerations // Int. J. Pediatr. Otorhinolaryngol. 1999. N 49. P. S133–S135.

Friedman M., LoSavio P., Ibrahim H. et al. Radiofrequency tonsil reduction: safety, morbidity, and efficacy // Laryngoscope. 2003. N 113. P. 882–887.

Goldsmith A.J., Rosenfeld R.M. Tonsillectomy, adenoidectomy, and UPPP. In surgical Atlas of Pediatric Otolaryngology. Hamilton : BC Decker, 2002. P. 380–405.

Goldstein N.A., Armfield D.R., Kingsley L.A. et al. Postoperative complications after tonsillectomy and adenoidectomy in children with Down syndrome // Arch. Otolaryngol. Head and Neck Surg. 1998. N 124. P. 171–176.

Hong Y., Gengo M., Rainka M. et al. Population pharmacodynamic modeling of aspirin- and ibuprofen-induced inhibition of platelet aggregation in healthy subjects // Clin. Pharmacokinet. 2008. Vol. 47, N 20. P. 129–137.

Hultcrantz E., Linder A., Markstrom A. Tonsillectomy or tonsillotomy? A randomized study comparing postoperative pain and long-term effects // Int. J. Pediatr. Otorhinolaryngol. 1999. N 51. P. 171–176.

Jones K.L. Chromosomal abnormality syndromes: Down syndrome. In Smith's Recognizable Patterns of Human Malformation. 5th ed. Philadelphia : Saunders, 1997. P. 8–10.

Kheirandish L., Goldbart A.D., Gozal D. Intranasal steroids and oral leukotriene modifier therapy in residual sleepdisordered breathing after tonsillectomy and adenoidectomy in children // Pediatrics. 2006. Vol. 117, N 1. P. e61–e66.

Koltai P.J., Solares C.A., Koempel J.A. et al. Intracapsular tonsillar reduction (partial tonsillectomy): reviving a historical procedure for obstructive sleep disordered breathing in children // Otolaryngol. Head and Neck Surg. 2003. N 129. P. 532–538.

Marcus C.L., Brooks L.J., Draper K.A. et al. American Academy of Pediatrics: Diagnosis and management of childhood obstructive sleep apnea syndrome // Pediatrics. 2012. Vol. 130, N 3. P. e714–e755.

Marcus C.L., Brooks L.J., Draper K.A. et al. American Academy of Pediatrics: Diagnosis and management of childhood obstructive sleep apnea syndrome // Pediatrics. 2012. Vol. 130, N 3. P. 576–584.

Marcus C.L., Moore R.H., Rosen C.L. et al. Childhood Adenotonsillectomy Trial (CHAT). A randomized trial of adenotonsillectomy for childhood sleep apnea // N. Engl. J. Med. 2013. Vol. 368, N 25. P. 2366–2376.

Nicklaus P.J., Herzon F.S., Steinle E.W. Short-stay outpatient tonsillectomy // Arch. Otolaryngol. Head and Neck Surg. 1995. N 121. P. 521–524.

Nunez D.A., Provan J., Crawford M. Postoperative tonsillectomy pain in pediatric patients: Electrocautery (hot) versus cold dissection and snare tonsillectomy: a randomized trial // Arch. Otolaryngol. Head and Neck Surg. 2000. N 126. P. 837–841.

Paradise J.L. Tonsillectomy and adenoidectomy / by edited Bluestone C.D., Stool S.E., Alper C.M. et al. Pediatric Otolaryngology. 4th ed. Philadelphia : W.B. Saunders, 2002. P. 1210–1222.

Randall D.A., Hoffer M.E. Complications of tonsillectomy and adenoidectomy // Otolaryngol. Head and Neck Surg. 1998. N 118. P. 61–68.

Richardson M.A. Sore throat, tonsillitis, and adenoiditis // Med. Clin. North Am. 1999. N 83. P. 75–83.

Roland P.S., Rosenfeld R.M., Brooks L.J. et al. American Academy of Otolaryngology — Head and Neck Surgery Foundation: Clinical practice guideline: polysomnography for sleep-disordered breathing prior to tonsillectomy in children // Otolaryngol. Head and Neck Surg. 2011. N 145. Suppl. 1. P. S1–S15.

Tan H.L., Gozal D., Kheirandish-Gozal L. Obstructive sleep apnea in children: a critical update // Nat. Sci. Sleep. 2013. N 5. P. 109–123.

Wiatrak B.J., Woolley A.L. Pharyngitis and adenotonsillar disease / by edited Cummings C.W., Fredrickson J.M., Harker L.A. et al. Otolaryngology Head & Neck Surgery : vol. 5. 3rd ed. St. Louis : Mosby, 1998. P. 188–215.

ВРОЖДЕННЫЕ МАЛЬФОРМАЦИИ ГОЛОВЫ И ШЕИ

Крейг Кветтлоаум, Свен-Оприк Стрибел

КЛЮЧЕВЫЕ МОМЕНТЫ

1. Гемангиома обычно отсутствует при рождении и начинает пролиферировать до достижения стадии инволюции.
2. Лимфатические мальформации не являются истинными опухолями, но растут вместе с пациентом и могут быстро увеличиваться при инфицировании, кровотечениях и травмах.
3. Хирургическое лечение с удалением передней части подъязычной кости позволяет уменьшить риск рецидивирования кист щитоязычного протока.
4. Ларингомаляция обычно проходит в возрасте до 1 года. Супраглоттопластика — хирургический метод лечения в случаях, когда имеются серьезные проблемы с дыханием и приемом пищи.
5. Дети грудного возраста должны дышать носом облигатно, поэтому атрезия хоан является жизнеугрожающим состоянием.

Важно

1. Наличие гемангиомы на подбородке у ребенка со стридором должно вызывать подозрение на гемангиому подскладкового отдела.
2. Аномалии расщепления распространяются глубоко в структуры, соответствующие этой жаберной дуге, и более поверхностно в структуры следующей дуги.
3. Перед удалением щитоязычного протока убедитесь в сохранности щитовидной области.
4. Псевдоопухоли новорожденных (опухоли грудино-ключично-сосцевидной мышцы) поддаются консервативному лечению до 1 года в 80% случаев.
5. Дифференциальная диагностика образований средней зоны носа включает глиому, дермоид и энцефалоцеле. Перед удалением необходимо провести томографическое исследование с целью исключения или подтверждения интракраниального распространения.

ВОПРОСЫ

1. **В чем заключается дифференциальная диагностика врожденных образований шеи?**
   См. табл. 50.1.

Таблица 50.1. Дифференциальная диагностика врожденных образований шеи

Топография	Характеристики
Средняя линия	
Киста щитоязычного протока	Поднимается при глотании
Дермоидная киста	Обычно затрагивается подбородок, смещается с кожей
Тератома	Твердая; кальцинаты на КТ; на шее возникает редко
Погруженная ранула	Срединная, кистозная; распространяется на дно полости рта

Окончание табл. 50.1

Топография	Характеристики
Латеральные	
Кисты жаберной щели	Глубоко от переднего края грудино-ключично-сосцевидной мышцы, имеет флюктуирующий характер
Лимфангиома	Мягкая, сдавливается, визуализируется на КТ/МРТ
Наружное ларингоцеле	Заполнена воздухом, пролабирует через щитовидную мембрану, сопровождается охриплостью, кашлем, визуализируется на КТ
Псевдоопухоль новорожденных	Твердая, безболезненная, обособленная, веретенообразная
Экстенсивные	
Лимфангиома	Тонкостенная, множественные кисты
Гемангиома	Красно-синий мягкий массив, размер уменьшается при крике

Источник: адаптировано по R. Wetmore и соавт. (1998).

2. **Что такое щитоязычный проток и как он формируется?**
Щитоязычный проток является самым частым врожденным образованием шеи в педиатрической популяции. На 3-й неделе гестации щитовидная железа формируется из дивертикула в слепом отверстии (*foramen cecum*). При последующем развитии дивертикул опускается и сливается с компонентами IV и V жаберных сумок кпереди или через подъязычную кость и к окончательному расположению щитовидной железы на шее. Между 5-й и 8-й неделями проток, образованный этим смещением, облитерируется, слепое отверстие остается проксимально, а пирамидальная доля щитовидной железы — дистально. Неполная облитерация протока приводит к образованию щитоязычного протока в любом из отделов. Обычно щитоязычный проток проявляется возвышением языка.

3. **Что необходимо учесть перед хирургическим лечением и что является методом выбора?**
Предоперационное обследование должно включать УЗИ щитовидной железы для исключения ее эктопии. Отказ от этого предоперационного исследования может привести к удалению функционирующей щитовидной железы вместе с кистой.
Исторически частота рецидивов щитоязычного протока была очень высокой (38–70%). Процедура Систранка, заключающаяся в эксцизии кисты, протока, соединяющего со слепым отверстием, и центральной части подъязычной кости, снизила частоту рецидивов до 2,6–5%. Следует также помнить, что в очень редких случаях (менее 1%) щитоязычный проток может быть малигнизированным. Эти состояния легко дифференцируются от рака щитовидной железы. Полное удаление по методу Систранка дает отличные результаты.

4. **Существует еще два образования средней линии — тератомы и дермоидные кисты. Как их дифференцировать?**
Тератомы содержат все три эмбриональных слоя, обычно крупнее и вызывают больше симптомов, чем дермоидные кисты. Часто выявляются перинатально при УЗИ и в 30% сопровождаются гидрамнионом и обструкцией пищевода. Дермоидные кисты состоят из эктодермы и мезодермы и формируются из эпителия эмбрионального слияния (средняя линия). Они увеличиваются со временем, заполнены сальными массами и при операции выглядят заполненными «сыровидным» содержимым.

5. Какие типы бронхиальных аномалий существуют и как они формируются?

Понимание эмбриологии является ключевым в идентификации и лечении бронхиальных аномалий. На 4-й неделе гестации существуют четыре пары жаберных дуг и две рудиментарные дуги. Они покрыты снаружи эктодермой, внутри эндодермой и между собой содержат мезодерму. Дуги разделены мешочками внутри и расщелинами снаружи. Эти щели и мешочки перемещаются с мезенхимой, формируя определенные анатомические структуры. Если расщелины или мешочки персистируют, возникают бронхиальные аномалии. Существует три типа аномалий:

- киста — эмбриональный остаток без наружного или внутреннего сообщения, выстлан чешуйчатым эпителием;
- синус — эмбриональный остаток с наружным дренированием, как правило, на коже; часто выстлан мерцательным столбчатым эпителием;
- фистула — эмбриональный остаток с внутренним (аэродигестивный тракт) и наружным (кожа) сообщением; выстлана также столбчатым мерцательным эпителием.

6. Опишите типы бронхиальных аномалий соответственно их происхождению. Где вы ожидаете их расположение?

Расположение бронхиальных аномалий предсказуемо, поскольку каждая жаберная дуга имеет ассоциированную артерию, черепной нерв, мышцу (иннервируемую соответствующим нервом), костную или хрящевую структуру. Бронхиальные аномалии расположены глубже, если относятся к своей дуге, и поверхностно, если относятся к прилежащей (табл. 50.2). Кисты I жаберной щели встречаются редко (1% бронхиальных аномалий) и представлены кистой, синусом или фистулой между наружным слуховым проходом и субмандибулярной областью. Первая бронхиальная аномалия типа 1 проходит латерально от лицевого нерва и является дупликатурой наружного слухового прохода, в то время как та же бронхиальная аномалия типа 2 обычно проходит медиально к нерву. Оба типа могут заканчиваться в наружном слуховом

Таблица 50.2. Варианты бронхиальных аномалий

Фарингеальная дуга	Артерия	Черепной нерв	Скелет	Мышцы
1	Терминальная ветвь максиллярной артерии	Максиллярная и мандибулярная ветви тройничного нерва	*Incus, maleus*, меккелев хрящ, верхняя часть ушной раковины, *maxilla*, скуловой отросток, плоскоклеточная часть височной кости, нижней челюсти	Жевательные мышцы (*m. temporalis, massefer, terigoideus*), *mylohyoideus*, переднее брюшко *m. digastricus, tensor tympany, veli palatini*
2	Стремянная артерия (эмбриональная) *a. corticotympanica* (взрослая)	Лицевой нерв (VII)	Стремя, шиповидный отросток шиловидная связка, малые рога и верхняя щель подъязычной кости, нижняя часть ушной раковины	Мышцы выражения лица (*orbicularis oculi, orbicularis oris, frontooccipitalis, buccinator*), заднее брюшко *m. digastricus, m. stylohyoideus, m. stapedius*

имеют кожные ангиомы. Спонтанное разрешение этих образований обычно происходит к 5-му году жизни. Если образование суживает дыхательные пути, лечение заключается в назначении β-адреноблокаторов, проведении криотерапии, склеротерапии, системном и внутриопухолевом введении глюкокортикоидов, открытом хирургическом удалении, трахеостомии и лазерной абляции.

13. Что такое ларинготрахеальная расщелина?

Ларингеальная или ларинготрахеальная расщелина — это редкое заболевание, заключающееся в дефекте задней стенки гортани и трахеи различной степени выраженности, связанное с неполным развитием трахеопищеводной перегородки. Симптомы включают хриплый крик, цианоз, кашель, стридор, аспирацию, удушье и рецидивирующие пневмонии. Выраженность зависит от глубины расщелины.

Расщелины принято разделять на четыре типа в зависимости от дистального распространения:

- 1-й тип — межчерпаловидная расщелина, при отсутствии межчерпаловидной мышцы (над уровнем голосовых складок);
- 2-й тип — распространяется в верхнюю часть перстневидного хряща;
- 3-й тип — вовлечен весь перстневидный хрящ, без распространения на шейный отдел трахеи или с таковым;
- 4-й тип — расщелина распространяется на грудной отдел трахеи.

14. Перечислите пять основных типов трахеопищеводных аномалий, опишите их проявления и диагностику.

- Атрезия пищевода с дистально трахеопищеводной фистулой (≈85%).
- Изолированная атрезия пищевода без фистулы (≈8%).
- Трахеопищеводная фистула без атрезии или H-тип (≈5%).
- Атрезия пищевода с проксимальной трахеопищеводной фистулой (≈1%).
- Атрезия пищевода с проксимальной и дистальной трахеопищеводными фистулами (≈0,5–1%).

При наличии атрезии возникает обильное отделяемое из ротовой полости с эпизодами кашля и дыхательных нарушений во время кормления в первые дни жизни. Симптомы зависят от тяжести атрезии. Назогастральный зонд не может быть введен. Фистула H-типа может проявиться позже, постоянными затруднениями при кормлении и рецидивирующими пневмониями и эпизодами дыхательной недостаточности. Диагноз может быть установлен при эзофагографии с барием и/или эндоскопии.

15. Каковы два основных класса трахеальных мальформаций? Чем они обусловлены?

Истинные мальформации вызываются неполным развитием трахеи. Примерами истинных мальформаций являются агенезия трахеи (несовместима с жизнью), врожденный трахеальный стеноз (часто с полными кольцами трахей) и трахеомаляция.

Ложными являются случаи вторичной трахеомаляции вследствие компрессии трахеи окружающими структурами. Причины могут включать сосудистую компрессию (например, безымянная артерия, двойная дуга аорты, правая дуга аорты с персистирующим протоком сосудистой связки), образования шеи и средостения, тиреомегалию.

16. Каковы частые аномалии наружного уха?

Скошенная ушная раковина встречается чаще всего. Лечение заключается в формировании складки на передней ножке в раннем неонатальном периоде. *Ухо Шталя* (Stahl) возникает в результате аномального развития *scapha* и заключается в выпуклости этой области. *Оттопыренность ушей* — третья по частоте аномалия, и степень увеличивается в процессе роста. Коррекция достигается фасцией задней части завитка к зауш-

ной области хирургическим способом. Кроме того, хирурги часто используют для формирования ушной раковины стоматологическую пасту.

17. Как выглядит микротия?

Микротия — это гипоплазия наружного уха. Может сочетаться с атрезией наружного слухового прохода. Может быть изолированной или сочетаться с другими аномалиями (синдромами Тричера Коллинза, Гольденхара). Не существует универсальной классификации. Выделяют I тип — легкая деформация, не требующая дополнительной кожи или хрящевой ткани для реконструкции. II тип — идентифицируются некоторые нормальные структуры ушной раковины, но для реконструкции требуются дополнительные кожа и/или хрящ. III тип — нет ориентиров и структур слухового прохода и ушной раковины. Для реконструкции потребуется большое количество кожи и хряща.

18. Как устранить микротию III типа?

Обычно лечение многоэтапно (включает 2–4 этапа) и заключается в реконструктивной операции с использованием реберного хряща для создания каркаса. I этап — имплантация хряща. II этап выполняется через 2–3 мес и заключается в формировании складки (прообраза раковины). III этап — элевация хрящевого лоскута и перемещение заушного лоскута. IV этап — формирование козелка. Первичное обследование должно включать аудиологические методы, а при двустороннем снижении слуха рассматривается вопрос об установке слуховых аппаратов костной фиксации в возрасте до 1 года. Оптимальные сроки для реконструкции обсуждаются, но обычно речь идет о 6–8-летнем возрасте.

19. Опишите аномалии I жаберной щели.

I жаберная щель дает развитие наружного слухового прохода. Аномалии подразделяют на аплазии, атрезии, стенозы и дупликатуры наружного слухового прохода. Аплазия возникает, когда жаберная щель не развивается. Щель обычно выглядит как тракт. Атрезия появляется, когда наружный слуховой проход существует, но просвет не развивается, и выполнен костью, фиброзными тканями или их комбинацией. Стеноз наблюдается при суженном просвете, причем степень выраженности может варьировать. Дупликатуры формируются, когда наружный слуховой проход развивается нормально, но персистирует и тракт, соединяющий слуховой проход с кожей шеи.

20. Чем различаются деформации и оттопыренность ушной раковины?

Деформации ушной раковины — это врожденные мальформации, затрагивающие верхнюю и среднюю ее части, нижняя часть остается нормальной. Верхняя часть повернута кпереди или кзади. Средняя часть обычно увеличена и имеет угол 90° по отношению к черепу. Выраженность угла может быть различной. При определенных деформациях у ребенка формируются оттопыренные уши. Измерение от сосцевидной области до раковины показывает угол 40° или расстояние в 20 мм. Оба вида деформации устраняются реконструктивной хирургией.

21. Чем различаются гемангиомы и сосудистые мальформации?

Гемангиомы редко наблюдаются при рождении и характеризуются быстрой постнатальной пролиферацией. Это наиболее частая неонатальная опухоль (10%) и отличается повышенным формированием капиллярных тубул *in vitro*. Сосудистые мальформации всегда имеются при рождении и не являются опухолью, поскольку в них нет клеточной гиперплазии или пролиферации. Сосудистые мальформации являются результатом патологического морфогенеза сосудов. Они не пролиферируют и не прорастают, но могут увеличиваться за счет гипертрофии существующих клеток и заполнять

кистозные посттравматические, инфекционные, патологические гормональные пространства. Их разделяют на мальформации с низким кровотоком (капиллярные, венозные, лимфатические, комбинированные) и с интенсивным кровотоком (артериальные и артериовенозные).

22. Какие синдромы и находки можно ассоциировать с сосудистыми мальформациями и гемангиомами?

При синдроме Стерджа–Вебера (Sturge–Weber) капиллярная мальформация лица в зоне VI черепного нерва должна вызывать подозрение на сосудистую мальформацию паутинной оболочки мозга с той же стороны.

При синдроме Клиппеля–Треноне (Klippel–Trenaunay) описывают сочетание капиллярной мальформации кожи и подлежащей венозной/лимфатической мальформации со скелетным увеличением конечности.

Подразумевается, что и при отсутствии синдромов кожная гемангиома подбородочной области должна вызывать подозрение на подскладковую гемангиому.

Список литературы

Acierno S., Waldhausen J. Congenital cervical cysts, sinuses and fistulae // Otolaryngol. Clin. N. Am. 2007. N 40. P. 161–176.

Ahmad S., Soliman A. Congenital anomalies of the larynx // Otolaryngol. Clin. N. Am. 2007. N 40. P. 177–191.

Chandra R., Gerber M., Holinger L. Histologic insight into the pathogenesis of severe laryngomalacia // Int. J. Pediatr. Otorhinolaryngol. 2001. N 61. P. 31–38.

Matsuo K., Hayashi R., Kiyono M. et al. Nonsurgical correction of congenital auricular deformities // Clin. Plast. Surg. 1990. N 17. P. 383–395.

Muriaki C., Quatela V. Reconstruction surgery of the ear / by edited Cummings C.W., Frederickson J.M., Harker L.A. et al. Otolaryngology Head and Neck Surgery. 3rd ed. St. Louis : Mosby, 1998. P. 439–460.

Radowski D., Arnold J., Healy G.B. et al. Thyroglossal duct remnants: Preoperative evaluation and management // Arch. Otolaryngol. Head and Neck Surg. 1991. N 117. P. 1378.

Sandu K., Monnier P. Congenital tracheal anomalies // Otolaryngol. Clin. N. Am. 2007. N 40. P. 193–217.

Toynton S.C. Aryepiglottoplasty for laryngomalacia: 100 consecutive cases // J. Laryngol. Otol. 2001. N 115. P. 35–38.

Wetmore R., Potsic W. Differential diagnosis of neck masses / by edited Cummings C.W., Frederickson J.M., Harker L.A. et al. Otolaryngology Head and Neck Surgery. 3rd ed. St. Louis : Mosby, 1998. P. 248–261.

РАСЩЕЛИНЫ ГУБЫ И НЁБА

Грегори К. Аллен

КЛЮЧЕВЫЕ МОМЕНТЫ

1. Этиология расщепления губы и нёба многофакторна и включает как синдромальные, так и несиндромные причины.
2. Эмбриологические расщелины губы и нёба возникают из-за нарушения слияния между медиальным носовым возвышением и максиллярным возвышением, латеральным носовым возвышением.
3. Операция Милларда или ротация — наиболее известная техника реконструкции губы, имеющей одностороннюю расщелину.
4. ВФН проявляется носовым компонентом во время речи, рефлюксом слюны или еды в носоглотку при глотании. ВФН имеет место, когда носоглотка и ротоглотка эффективно не разделяются во время движения мягкого нёба. Это закрытие не происходит при произнесении звуков и глотании.

Важно

1. Самая высокая встречаемость расщелины губы и нёба отмечается у американских индейцев, снижается у азиатов и еще меньше у латиноамериканцев (1 случай на 400 человек). Реже всего наблюдается у афроамериканцев (1 случай на 1500–2000 человек). Изолированная расщелина нёба четко прослеживается в этнических группах (1 случай на 2000 человек). У лиц мужского пола преобладает расщелина губы и нёба, у женского — изолированная расщелина нёба.
2. Чаще расщелины губы и нёба наблюдаются одновременно (50%). Изолированная расщелина нёба — 35%, расщелина губы — 15%. Расщелины губы и нёба чаще отмечаются слева.
3. Необходимо знать классические характеристики расщепления носа.

ВОПРОСЫ

1. **Кто должен курировать ребенка с расщелиной губы и нёба?**
   Общепринято, что проблему лучше всего решать при мультидисциплинарном подходе. В команду специалистов обычно входят оториноларинголог, пластический хирург, детский стоматолог, ортодонт, терапевт, педиатр, речевой терапевт, аудиолог, социальный работник, генетик, психолог, нутрициолог. Каждый из специалистов решает какую-либо из проблем в рамках своей компетенции.
2. **Существуют ли рекомендации по лечению детей с расщелинами губы и/или нёба?**
   В 1987 г. Хирургическое общество США (Surgeon General of the United States) выпустило отчет о детях с особыми потребностями, где имелись указания, что лечение таких пациентов с расщелинами должно быть всесторонним, скоординированным, с учетом культурных особенностей, индивидуальных потребностей и легкодоступным. Агентство по здоровью материнства и детства (Maternal and Child Health Bureau) постановило, что дети с расщелинами и/или другими краниофациальными аномалиями имеют особые потребности, в связи с чем в 1991 г. была создана Американская ассоциация расщепленного нёба и краниофациальной патологии (American Cleft Palate-Craniofacial Association, ACPA) для разработки стандартов решения обозначенной проблемы. Один из разделов стандарта указывает, что расщелина

и другие краниофациальные состояния требуют командного подхода. В 1993 г. ACPA выпустила Параметры обследования и лечения пациентов с расщеплением губы/нёба и другими краниофациальными аномалиями (Parameters for Evaluation and Treatment of Patients with Cleft Lip/Palate or Other Craniofacial Anomalies). Эти параметры неоднократно пересматривались, последний раз в 2009 г., и служат основой для создания и аккредитации лечебной команды.

3. **Обозначьте алгоритм работы команды по лечению расщелины нёба.**
   - Команда специалистов должна состоять из оперирующего хирурга, ортодонта, речевого терапевта и, кроме того, вдобавок как минимум по одному представителю от оториноларингологии, аудиологии, педиатрии, генетики, социальной службы, психологии, общей детской или протезирующей стоматологии — тех, кто сможет встречаться с пациентом по меньшей мере 6 раз в год, чтобы проводить обследование и формировать лечебную тактику.
   - Команда должна обследовать как минимум 50 пациентов в год.
   - Среди специалистов должен быть хирург, оперирующий как минимум 10 первичных случаев расщепления губы/нёба в год.
   - Команда должна координировать лечение, выявлять и обследовать каждого пациента.
   - Команда должна быть уверена, что каждый ее член проходит периодическое непрерывное обучение по тематике расщепления губы, нёба.

На рис. 51.1 представлены примеры специальных подходов в формате время/возраст.



Рис. 51.1. Возрастная шкала лечения расщелин губы и нёба при условии мультидисциплинарного подхода: Н — новорожденный; NAM — дооперационный назоальвеолярный молдинг

4. **Опишите разницу встречаемости расщелин в зависимости от расовых и гендерных особенностей.**

В исследованиях указывается, что частота рождения детей с расщелинами губы и/или нёба составляет приблизительно 1 случай на 700 человек. Самая высокая встречаемость расщелин губы и нёба отмечается у американских индейцев, снижается у азиатов и еще меньше у латиноамериканцев (1 случай на 400 человек). Реже всего расщелины наблюдаются у афроамериканцев (1 случай на 1500–2000 человек). Изолированная расщелина нёба четко прослеживается в этнических группах: 1 случай на 2000 человек. У лиц мужского пола преобладают расщелины губы и нёба, у женского — изолированные расщелины нёба.

5. **Каковы возможные причины возникновения расщелин губы и нёба?**

Расщелины в целом могут разделяться на синдромные и несиндромные. Трансмиссия одиночного гена, хромосомные аберрации, тератогенные воздействия и влияния окружающей среды могут вызывать синдромальные расщелины. Около 400 синдромов ассоциированы с расщелинами губы/нёба. Несиндромные расщелины имеют неменделевскую схему наследования. Не существует полного понимания факторов, вызывающих возникновение расщелин губы/нёба. Отношение частоты у монозиготных и дизиготных близнецов составляет 40–60 и 5% соответственно. Это обстоятельство указывает на значительную генетическую составляющую, однако внешние факторы тоже играют существенную роль. Повторные случаи образования расщелин губы/нёба и только нёба составляют 1–16% в семьях, где рождались дети с несиндромными расщелинами губы и/или нёба.

6. **Назовите некоторые наиболее частые синдромы, при которых расщелины губы/нёба являются одним из симптомов.**

- Синдром Апера (Apert).
- Синдром Стиклера (Stickler).
- Синдром Тричера Коллинза.
- Синдром удаленного 22q11 [ранее назывался велокардиофациальным синдромом, синдромом Сфринтзена (Sphrintzen) или комплексным синдромом Ди Георге].
- Синдром Ван дер Вуда (Van der Woude).
- Синдром Гольденхара или гемифациальная микросомия.

7. **Что такое последовательность Робина?**

Последовательность Пьера Робина впервые была описана в начале 1800-х годов, но получила имя Робина, французского стоматолога, подробно описавшего изменения, только в 1923 году. Последовательность обычно отмечается как микрогнатия (маленькая нижняя челюсть), глоссоптоз (язык нормального размера, но оказывается большим из-за маленькой нижней челюсти) и обструкция дыхательных путей. Комплекс изменений возникает из-за единичного события в эмбриогенезе между 6,5-й и 10-й неделями развития, в результате чего возникает маленькая нижняя челюсть. Относительная макроглоссия проявляется высоким и задним положением язычка по отношению к ротоглотке, ведущим к обструкции верхних дыхательных путей при рождении. Широкая U-образная расщелина нёба встречается в большинстве, но не во всех случаях, что связано с невозможностью нёба закрываться, поскольку этому препятствует корень языка. Последовательность Робина редко бывает изолированной и часто сочетается с различными краниофациальными синдромами.

8. Каково соотношение случаев расщелины губы к встречаемости расщелины губы и нёба?

Расщелина губы и нёба встречается чаще, составляя 50% больных. Наиболее часто отмечается левосторонняя расщелина губы/нёба, реже всего — двусторонняя. У оперированных пациентов расщелина нёба выявлялась в 35% случаев, чаще была связана с синдромами, нежели расщелина губы/нёба и изолированная расщелина губы. Изолированная расщелина губы отмечается в 15% случаев.

9. Опишите различия между полной и неполной расщелинами губы.

Разница между полной и неполной расщелинами противоречива. Обычно полную расщелину губы описывают как расщелину и мышечный диастаз круговой мышцы лица (*m. orbicularis oris*). Это состояние лучше всего может быть выявлено при оценке симметрии ноздрей при движениях мышц лица. Полная расщелина может отмечаться с тяжами Симонара (Simonart).

10. Что такое тяжи Симонара?

Тяжи Симонара — это тонкая тканевая складка на дне предддверия носа, разделяющая медиальные и латеральные элементы губы вдоль расщелины. Ткань может состоять из кожи и/или слизистой оболочки и подкожной ткани с небольшим количеством мышечных волокон или без них. Откуда взялся термин, точно не известно, но многое указывает на бельгийского врача, профессора гинекологии Пьера Джозефа Сесилиэна Симонара (Pierre Joseph Cecilien Simonart, 1817–1847).

11. Что такое первичное нёбо? Что такое вторичное нёбо?

Первичное и вторичное нёбо разделены резцовым отверстием. Первичное нёбо состоит из губы, альвеолярной дуги и нёба спереди от резцового отверстия (межчелюстной кости) [*foramen incisivus (premaxilla)*]. Вторичное нёбо состоит из мягкого и твердого нёба кзади от резцового отверстия (рис. 51.2).

12. Как формируется первичное нёбо?

Первичное нёбо появляется между 4-й и 7-й неделями гестации. Развитие первичного нёба в значительной степени зависит от формирования вторичного нёба. На

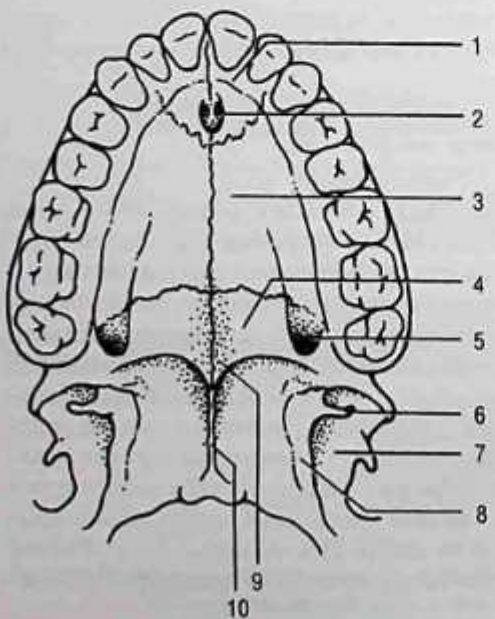

Рис. 51.2. Анатомия нёба: 1 — резцовая кость (*premaxilla*); 2 — резцовое отверстие (*foramen incisivus*); 3 — нёбный отросток верхней челюсти; 4 — нёбная кость; 5 — большое нёбное отверстие; 6 — крючок; 7 — латеральная крыловидная пластинка; 8 — медиальная крыловидная пластинка; 9 — задняя носовая ость; 10 — сошник

4-й неделе гестации формируется фронтоназальное возвышение, включающее носовые плакоды. Носовая плакода состоит из эктодермальных утолщений, находящихся на латеральной части возвышения. На 5-й неделе фронтоназальная проминенция поднимается и формирует медиальную и латеральную носовые эминенции вокруг носовой плакоды. Затем плакода инвагинирует и формирует носовые углубления. На 6-й и 7-й неделях гестации максиллярная проминенция увеличивается и растет медиально. Этот рост смещает медиальные носовые проминенции к средней линии. При слиянии двух медиальных носовых проминенций формируются кончик носа, центр верхней губы, фильтр верхней губы. Латеральная часть верхней губы и верхняя челюсть (*maxilla*) формируются при слиянии медиальной носовой и максиллярной проминенций. Заканчивается процесс формированием крыльев носа путем слияния латеральных носовых и максиллярных проминенций.

13. Как формируется вторичное нёбо?

Формирование вторичного нёба происходит между 6,5-й и 10-й неделями в три этапа: рост, элевация и слияние. Вначале вырост из максиллярного отростка распространяется вертикально вниз вдоль языка. Затем выступы быстро принимают горизонтальное положение над языком. И наконец, нёбные выступы сливаются, формируя целое вторичное нёбо.

14. Опишите эмбриональные нарушения в процессе формирования расщелин губы и нёба.

Возникновение расщелины губы связано с нарушением слияния медиальной носовой и максиллярной проминенций, латеральной носовой проминенцией или сочетанием обоих нарушений. Расщелина нёба — возможный результат следующих нарушений: дефект роста нёбных выступов, задержки или остановки их элевации, нарушения их слияния, нарушения в исчезновении эпителиальных клеток медиального шва, нарушение мезенхимальной консолидации и дифференцировки.

15. Что такое подслизистая расщелина? Как она выявляется?

Подслизистая расщелина — это мышечный диастаз нёба при сохранности покровной слизистой оболочки. Подслизистая расщелина характеризуется классической триадой: двойной язычок, срединная борозда вдоль всего мягкого нёба, что связано с аномальным креплением мышц (*zona pellucida*), и выемка на заднем крае твердого нёба. Подслизистую расщелину обычно можно обнаружить при осмотре и назофарингоскопии. Срединная борозда на носовой поверхности заднего нёба хорошо видна при фонации и является типичной эндоскопической находкой.

16. Перечислите основные характеристики деформации носа при классической расщелине.

- Укороченная колумелла с основанием, отклоненным в сторону от расщелины.
- Спинка носа отклонена в сторону от расщелины со сходным смещением каудальной перегородки от расщелины и компенсаторной гипертрофией нижней носовой раковины на стороне расщелины.
- Нижний латеральный хрящ на стороне расщелины ротирован или смещен латерально к кончику носа с коллабированием медиальной ножки внизу и коллапсом изгиба латеральной ножки.
- Кончик носа смещен в сторону расщелины в связи с указанными выше причинами.
- Стеноз или коллапс носового клапана на стороне расщелины.
- Гипоплазированная верхняя челюсть (*maxilla*) на стороне расщелины, ведущая к латерализации крыльной области и расширению ноздрей.
- Широкая спинка носа.
- Горизонтальное положение при разгибании головы.

17. В чем состоит особая роль оториноларинголога в лечении ребенка с расщелиной губы/нёба?
В некоторых клиниках оториноларинголог выполняет все этапы хирургической реконструкции, включая устранение расщелины губы/нёба, коррекцию ВФН, наращивание альвеолярной кости, ринопластику и ортогнатическое вмешательство. В других клиниках ряд этих вмешательств выполняет пластический хирург, за исключением патологии уха, ассоциированной с расщелиной нёба. Челюстно-лицевой хирург может принимать участие в наращивании альвеолярной дуги и ортогнатических операциях. Детский оториноларинголог должен участвовать в обеспечении питания и проходимости дыхательных путей у детей, родившихся с расщелинами губы и/или нёба.

18. Перечислите основные приоритеты в ведении новорожденного с расщелинами губы/нёба.
Как и у любого новорожденного, на первом месте стоит обеспечение дыхательной функции. Вторым по важности пунктом является обеспечение кормления и адекватного питания, так же как и у любого другого новорожденного (см. вопрос 20).

19. Обрисуйте лечебную стратегию в отношении дыхательных путей новорожденных с расщелинами губы/нёба.
У детей с синдромом Робина или с еще более сложными краниофациальными аномалиями лечебная тактика имеет огромное значение. У этих детей могут быть незначительные симптомы обструкции верхних дыхательных путей, но при тяжелых проявлениях может потребоваться ургентное вмешательство. Вмешательство может быть минимальным и заключаться в пронационном положении, что оказывается наиболее эффективным в несиндромных случаях. Хирургическое лечение чаще требуется в синдромальных случаях и может заключаться в фиксации нёба или адгезии губы и языка (имеет исторический интерес, поскольку эффективность не доказана), обеспечении проходимости носовых путей, устранении мандибулярных дефектов или трахеотомии.

20. Опишите подход к кормлению младенцев с расщелиной губы/нёба.
Пациенты с расщелиной губы могут не требовать вспомогательных мер (или необходимы минимальные воздействия) и могут самостоятельно находиться на грудном вскармливании или на искусственном через стандартные средства. Дети с расщелинами нёба или губы/нёба находятся в более сложной ситуации, связанной со значительным анатомическим и функциональным дефектом. Невозможность создать отрицательное давление в ротовой полости вследствие нёбного дефекта приводит к избыточным физическим усилиям ребенка, увеличению продолжительности кормления, плохому набору массы тела и даже обезвоживанию. Стратегия требует использования для этих детей специальных средств и фабричных нёбных обтураторов или протезов. Обтураторы не только обеспечивают кормление, но также могут использоваться для репозиции протрузии межчелюстной кости (*premaxilla*), удлинения колумеллы (*columella*), репозиции латеральных сегментов верхней челюсти (*maxilla*) и формирования ноздрей (см. вопрос 24).

21. Поясните патофизиологию заболеваний среднего уха у детей с расщелинами губы/нёба.
Исследования, начавшиеся в 1960-х годах, показали, что основной причиной заболеваний уха является патология слуховой трубы. Многие исследователи доказали, что слуховая труба у детей с расщелиной нёба не может открываться полноценно и адекватно вентилировать среднее ухо, поскольку в открытии трубы участвуют нёбные мышцы. Если эти мышцы неполноценны, как в случае расщелины нёба, они не могут адекватно открывать и закрывать слуховую трубу.

22. У какого количества детей с расщелиной нёба встречаются заболевания уха? Как их лечить?
Почти все (≥90%) дети младше 2 лет с незакрытым дефектом нёба имеют отит с эффузией. Наличие эффузии ведет к снижению слуха различной степени. Снижение

слуха может приводить к затруднениям речевого развития. Большинство медицинских центров, специализирующихся на лечении детей с расщелинами, рекомендуют постановку вентиляционных трубок на первом году жизни или как можно раньше при инфицировании либо значительном снижении слуха. Трубки также устанавливают в период реконструкции нёба.

23. Когда лучше всего выполнять закрытие нёбного дефекта?

Обычно реконструкцию выполняют в возрасте 2–6 мес. После 10 нед жизни (в случае недоношенности сроки корректируются) снижается процент осложнений, связанных с общей анестезией. Классическое «правило 10» используется во многих центрах. Оно требует, чтобы ребенок был как минимум 10-недельного возраста, весил минимум 10 фунтов[1] и имел уровень гемоглобина 10 мг/дл.

Хотя эти критерии используются повсеместно, они представляют скорее исторический интерес, поскольку не имеют под собой доказательной базы. Эффективное питание, набор массы тела и хорошее общее здоровье являются куда более существенными критериями хирургического лечения. Очевидно, что другие врожденные аномалии, такие как пороки сердца, должны устраняться прежде, чем дефект нёба.

24. Что такое дооперационный назоальвеолярный молдинг?

Дооперационным назоальвеолярным молдингом (presurgical nasoalveolar molding, NAM или pNAM) называют дохирургическую ортодонтию. Существует передний нёбный обтуратор, который обеспечивает возможность питания. Обтуратор постепенно модифицируется, смещаясь к латеральным сегментам верхней челюсти (*maxilla*). Протуберальная межчелюстная кость (*premaxilla*) смещается кзади, и контакт достигается за счет удлинения короткой колумеллы. Назоальвеолярный молдинг наиболее эффективен при полных широких двусторонних расщелинах губы/нёба, но малополезен при односторонних расщелинах.

25. Что такое адгезия расщепленной губы?

При некоторых видах широкой односторонней расщелины губы ряд хирургов выполняют адгезию расщепленной губы. Это двухэтапная реконструкция губы, первым шагом которой (адгезия) является сближение медиального и латерального сегментов губы с круговой мышцей рта. На первом этапе происходит модификация полной расщелины, как одно-, так и двусторонней, в более легко реконструируемую неполную расщелину. Второй этап заключается в использовании подходов, описанных в вопросе 26.

26. Перечислите подходы к хирургической реконструкции губы, имеющей одностороннюю расщелину.

- Реконструкция Мийяра (ротационное продвижение). Медиальный элемент ротируют книзу и затем латеральный элемент продвигают в образовавшийся дефект губы. Лоскут колумеллы используют для ее наращивания и формирования преддверия носа.
- Реконструкция Тэннисона–Рэнделла (Tennison–Randell). Медиальный элемент губы удлиняют введением треугольного лоскута из нижней части латерального элемента губы.
- Реконструкция Хагедорна–Лемезюрье (Hagedorn–LeMesurier). Квадрилатеральный лоскут формируют из латерального элемента губы и подводят для удлинения медиального элемента.

[1] Примерно 4,5 кг. — *Прим. науч. ред.*

- Реконструкция Роуза–Томпсона (Rose–Thompson). Изогнутое или угловое препарирование краев расщелины используют для удлинения губы с целью закрытия на прямой линии.
- Реконструкция Скуда (Skood). Медиальный элемент губы удлиняют за счет введения двух маленьких треугольных лоскутов, сформированных из латерального элемента губы.

27. Перечислите методы закрытия двусторонних расщелин губы.

- Реконструкция Мийяра заключается в полной элевации пролабиума и реконструкции рта (*orbicularis*) через межчелюстную кость (*premaxilla*). В дополнение при методике Мийяра используют сегмент в виде лоскутов в форме вилки, позволяющих увеличить высоту колумеллы. Использование таких лоскутов последнее время становится менее популярным, предпочтение отдается первичному удлинению колумеллы и ринопластике.
- Реконструкция Во (Veau). Операция заключается в прямолинейном закрытии без элевации пролабиальной кожи и, соответственно, без каких-либо попыток восстановления целостности круговой мышцы рта (*orbicularis oris*), что стало непопулярным в связи с формированием несостоятельности ротового сфинктера.
- Реконструкция Манчестера (Manchester) предпочтительна для увеличения пролабиальной красной каймы и создания «лука купидона», но, как и при реконструкции Во, не позволяет реконструировать круговую мышцу рта.

28. Опишите последние достижения в развитии подходов к реконструкциям губы и носа.

В последние годы значительный вклад внесли Мак-Комб (McComb), Малликен (Mulliken), Накаяма (Nakajima), Нордхофф (Nordhoff) и Каттинг (Cutting). Произошла интеграция коррекции деформаций носа и одномоментной реконструкции губы, что позволило добиться адекватного первичного удлинения колумеллы и формирования кончика носа в нужной проекции. Грейсон (Greyson) и Каттинг (Cutting) представили новые варианты дооперационного молдинга из новых материалов, в том числе и в виде пленки (см. вопрос 24).

29. Когда следует выполнять реконструкцию нёба, имеющего расщелину?

Определение временных критериев реконструкции нёба значительно отличается от таковых при расщелине губы. Целями реконструкции нёба являются обеспечение нормального развития речи и лицевой области. У пациентов с неустраненным дефектом возникает большое количество аномалий лицевого роста, а влияние на формирование речи колоссально. Последние исследования показали, что для формирования речи реконструкция нёба, имеющего расщелину, должна производиться до 12-месячного возраста, но для достижения оптимального результата операция рекомендуется значительно раньше — в 7–12-месячном возрасте. Ранняя реконструкция предотвращает развитие компенсаторных механизмов, нарушающих речь. При формировании этих механизмов переучивание может быть затруднительным. Исследования показали, что у детей, прооперированных до 12 мес, результаты формирования речи значительно лучше, чем у прооперированных ближе к 24 мес. Долгосрочные наблюдения продемонстрировали, что при ранних реконструкциях существенные отрицательные влияния на рост и развитие ребенка не отмечаются.

30. Перечислите наиболее известные методы реконструкции нёба, имеющего расщелину.

- Двухлоскутная палатопластика.
- Перемещение по технике V-Y Уордилла–Килнера (Wardill–Kilner).
- Палатопластика фон Лангенбека (Von Langenbeck).
- Палатопластика Фурлоу (Furlow), двойной антагонизм Z-пластики.

31. Перечислите возможные осложнения реконструкции нёба, имеющего расщелину.

- Кровотечение.
- Фистула (5–35%).
- ВФН.
- Послеоперационная обструкция верхних дыхательных путей.

32. Что такое ВФН?

ВФН проявляется гнусавостью или забросом слюны и пищи при глотании. Возникает, если носоглотка и ротоглотка неадекватно изолируются друг от друга при неполном закрытии нёба при произнесении определенных звуков или глотании. Персистирующая ВФН наблюдается у 10–40% детей после реконструкции нёба.

33. Как лечить ВФН?

Оценкой состояния должен заниматься опытный речевой патолог, чтобы учесть факт наличия, причины и тяжесть ВФН. Часто используются вспомогательные методы диагностики: видеоназофарингоскопию или видеофлюороскопию. Существуют как консервативные, так и хирургические методы лечения ВФН. Консервативное лечение включает речевую терапию и применение внутриротовых приспособлений. Прежде чем назначать хирургическое лечение, большинству детей проводится речевая терапия. Хирургическое лечение предполагает ряд процедур, направленных на улучшение разделительной функции нёба. Методы могут быть следующими: фарингеальный лоскут, сфинктерная фарингопластика, палатопластика Фурлоу, аугментация задней стенки глотки.

34. Какова тактика лечения детей, достигших более старшего возраста?

Как было указано выше, лечение расщелин губы и нёба должно проводиться мультидисциплинарной группой специалистов. На рис. 51.1 представлены данные о подходах в зависимости от возраста.

- Если ребенок достиг возраста начальной школы, значительно возрастают дентальные и речевые нужды.
- В конце возраста начальной школы требуются ортодонтические меры и реконструкция нёба.
- В возрасте старшей школы необходимы ортодонтические и косметологические оперативные меры.
- В возрасте зрелости костной ткани (16–18 лет у девушек, 18–21 год у юношей) необходимы ортодонтические и ортогнатические операции.

35. Какова тактика лечения взрослых пациентов с расщелинами губы и нёба?

Очевидно, что задача командного подхода состоит в том, чтобы большинство проблем функционального и косметического свойства были решены до достижения пациентом взрослого возраста. В некоторых случаях определенные обстоятельства препятствуют выполнению этой задачи. Вне зависимости от возраста лечебная тактика должна носить функциональную и косметическую направленность. Большинство взрослых людей, родившихся с расщелиной нёба и краниофациальными расстройствами, выберут консервативное и/или хирургическое лечение в зависимости от ситуации.

ОБСУЖДЕНИЕ

36. Каков подход к ринопластике у детей с расщелинами губы/нёба?

Подход к коррекции нёба, имеющего расщелину, дискутабелен. Некоторые специалисты настаивают на немедленной или первичной коррекции с реконструкцией расщепленной губы, другие рассматривают потенциальные риски в нарушении роста,

рекомендуют значительно более позднюю операцию, когда пациент достигнет позднего подросткового возраста. Сторонники первичной реконструкции считают, что ранняя операция обеспечивает лучший и более симметричный рост. Отмечают также значительно меньший психологический стресс при раннем вмешательстве. Приверженцы поздней реконструкции говорят о предотвращении потенциальных нарушений роста, меньшем рубцевании и предотвращении последующих операций, которые могут потребоваться вследствие непредсказуемых особенностей роста. В последнее время отмечается тенденция к ограничению одномоментной ринопластики при реконструкции губы.

37. Каковы преимущества фетальной реконструкции нёба/губы, имеющих расщелины?

Фетальная хирургия появилась в 1981 г. для лечения жизнеугрожающих аномалий (например, диафрагмальной грыжи). Опыт и возможности фетальной хирургии постепенно возросли, и область интересов этого направления распространилась на зону головы и шеи. Восстановление проходимости дыхательных путей в случаях атрезии гортани и больших шейный/лицевых опухолей представляет наибольший интерес в этом подходе. В небольшой части интересны и возможности хирургического закрытия дефектов губы/нёба во внутриутробном состоянии, но пока этот подход активно обсуждается.

К преимуществам фетальной хирургии нёба относят безрубцовое заживление раны, а также оптимальный эффект на развитие и рост лицевой зоны.

38. В чем недостатки фетальной реконструкции нёба?

К недостаткам относят риск для плода и матери. До тех пор пока ограничения фетальной хирургии (преждевременные роды, гибель плода, технические сложности) не будут преодолены, широкая медицинская практика не примет это направление при жизнеугрожающих случаях.

Список литературы

Byrd B.H., Jhonny S. Primary correction of unilateral cleft nasal deformity // Plast. Reconstr. Surg. 2000. N 106. P. 1276–1286.

Clark J.M., Skoner J.M., Wang T.D. Repair of the unilateral cleft lip/nose deformity // Facial. Plast. Surg. 2003. N 19. P. 29–39.

Matthews M.S., Cohen M., Viglione M. et al. Prenatal counseling for cleft lip and palate // Plast. Reconstr. Surg. 1998. N 101. P. 1–5.

Murray J.C. Gene/environment causes of cleft lip and/or palate // Clin. Genet. 2002. N 61. P. 248–256.

Randall P., Krogman W.M., Jahins S. Pierre Robin and the syndrome that bears his name // Cleft. Palate J. 1965. N 36. P. 237–246.

Redford-Badwal D.A., Mabry K., Frassinelli J.D. Impact of cleft lip and/or palate on nutritional health and oral-motor development // Dent. Clin. North Am. 2003. N 47. P. 305–317.

Rohrich R.J., Love E.J., Byrd S. et al. Optimal timing of cleft palate closure // Plast. Reconstr. Surg. N 106. P. 413–421.

Seibert R.W., Weit G.J., Bumsted R.M. Cleft lip and palate // by edited Cummings C.W. et al. Otolaryngology: Head and Neck Surgery. 3rd ed. St. Louis : Mosby, 1998. P. 133–173.

Shih C.W., Sykes J.M. Correction of the cleft-lip nasal deformity // Facial. Plast. Surg. 2002. N 18. P. 253–262.

Thomas C., Mishra P. Open tip rhinoplasty along with the repair of cleft lip in cleft lip and palate cases // Br. J. Plast. Surg. 2000. N 53. P. 1–6.

СНИЖЕНИЕ СЛУХА У ДЕТЕЙ

Эллисон М. Добби

КЛЮЧЕВЫЕ МОМЕНТЫ

1. Раннее выявление тугоухости и последующее вмешательство служат основой в достижении лучших результатов развития и обучения речи у детей.
2. Тщательное обследование по выявлению иных физических аномалий при наличии врожденного снижения слуха позволяет поставить диагноз синдромальной тугоухости.
3. Генетическое обследование при тугоухости должно включать аудиологические, отологические, физикальные исследования, изучение истории семьи, родословной наряду с молекулярно-генетическим тестированием. Генетические тесты быстро совершенствуются, что связано с их высокими эффективностью и частотой выявления этиологии тугоухости.

Важно

1. В развитых странах самой частой внешней негенетической причиной снижения слуха является врожденная цитомегаловирусная инфекция.
2. Пациенты с тугоухостью и увеличенным водопроводом преддверия или аномалией Мондини нуждаются в *SLC26A4*-тестировании на предмет ассоциации с синдромом Пендреда (Pendred).
3. Синдром Альпорта (Alport) характеризуется гломерулонефритом и прогрессирующей сенсоневральной тугоухостью. Он имеет различные формы наследования, но в 85% случаев является Х-сцепленным рецессивным наследованием и в 15% — аутосомно-рецессивным наследованием.
4. У детей с тяжелой тугоухостью предполагаемой несиндромной природы, у которых *GJB2*- и *GJB6*-тестирование оказалось нормальным, следует подозревать синдром Ашера (Usher).

ВОПРОСЫ

1. **Как часто встречается детская тугоухость?**
   Снижение слуха относится к самым частым врожденным дефектам, и в развитых странах преобладает сенсоневральный компонент. Каждый год в США рождается 4000 детей с двусторонней тяжелой тугоухостью и 8000 — с одно- или двусторонней тугоухостью средней степени. Детская тугоухость может быть разделена на врожденную и приобретенную. Врожденная тугоухость — одна из наиболее частых аномалий, выявляемых при рождении, она составляет 2–4 случая на 1000 человек. Число детей с тугоухостью возрастает, и в общей сложности врожденные и приобретенные формы составляют 2 случая на 1000 детей.
2. **В чем заключается универсальный скрининг слуха новорожденных?**
   В 1993 г. Национальный институт здравоохранения (National Institutes of Health) опубликовал консенсусный документ по скринингу слуха новорожденных, проводимому перед выпиской из стационара. До появления универсального скрининга тестирование проводилось только у новорожденных, соответствующих критериям регистра высокого риска (см. вопрос 7). В общем, в 43 штатах в США требуется проведение скрининга и всех программ по выявлению тугоухости и ее коррекции. До

появления скрининга около 50% случаев детской тугоухости выявлялись поздно, после критического периода развития речи и языковых возможностей. Сейчас более 95% новорожденных обследуются с больницах до выписки. Было рекомендовано обследовать детей скринингово в течение 1 мес после рождения. За детьми, которым не проводился скрининг, необходимо наблюдение, а также аудиологическое обследование в первые 3 мес жизни.

3. **Как проводится неонатальный скрининг слуха?**
Для проведения скрининга слуха используются два метода: отоакустическая эмиссия и регистрация слуховой реакции ствола мозга. Оба теста неинвазивны и могут проводиться в период нормального физиологического сна в отделении новорожденных или отделении интенсивной терапии новорожденных. Новорожденных, не прошедших скрининг, направляют к аудиологу для детального обследования и полного тестирования реакции ствола мозга.

4. **Почему важно раннее выявление снижения слуха?**
Раннее выявление и адекватное лечение тугоухости оказывают значительное влияние на развитие речевых и языковых возможностей. Исследования показали, что дети с тугоухостью, начавшие получать лечение до 6-месячного возраста, не отличаются от своих сверстников, независимо от степени тугоухости по речевым и языковым навыкам. Пациенты, начавшие получать лечение рано, имеют значительно лучшие языковые возможности, чем дети, у которых снижение слуха выявлено позднее 6 мес. Известно, что запоздание в диагностике оказывает значительное негативное влияние не только на речевые возможности, но также на получение образования, карьерный рост и психологический комфорт.

5. **Почему важно придерживаться определенных сроков в развитии речи и слуха? Какой период является наиболее критичным?**
Соблюдение сроков является очень важным фактором при проведении скринингов. Снижение слуха наиболее «вредоносно» в период от рождения до 3 лет, когда у ребенка развивается речь, аудиторные проводящие пути и эмоциональные связи с членами семьи. Дети с тяжелой сенсоневральной тугоухостью не имеют аудиторной обратной связи, без которой они не могут приобрести необходимые для коммуникации речевые навыки.

6. **Назовите основные сроки развития речи и слуха.**
Обычно дети 3 мес пугаются громких звуков и успокаиваются от знакомых голосов. С 6 мес дети могут локализовать звук, с 9 мес реагируют на имя и способны повторять услышанные звуки. С 18-месячного возраста дети реагируют на звуки во всех направлениях и могут выполнять несложные задания. Большинство детей начинают произносить «ма-ма» или «да-да» в начале, а первая очевидная речь появляется около 1 года, когда запоминаются первые осознанные слова. В возрасте 2 лет большинство нормальных, монолингвальных детей имеют словарный запас из 20 слов и более.

7. **Каковы факторы риска раннего снижения слуха у детей?**
   - Семейная история перманентного снижения слуха.
   - Масса тела при рождении менее 1500 г.
   - Врожденные черепно-лицевые аномалии.
   - Внутриутробные инфекции (TORCH).
   - Сахарный диабет у матери либо алкогольно- и/или наркотическая зависимость.
   - Гипербилирунэмия, требующая трансфузии.
   - Менее 5 баллов по шкале Апгар на 1-й минуте и менее 7 баллов на 5-й минуте.

- Перенесенные в неонатальном периоде:
  - ототоксичные агенты;
  - искусственная вентиляция в течение 5 сут и более;
  - экстракорпоральная мембранная оксигенация.
- Постнатальные инфекции, вызывающие снижение слуха.
- Наличие синдромов, для которых характерны кондуктивное и/или сенсоневральное снижение слуха.
- Нейродегенеративные расстройства или сенсорные нейропатии.
- Ненадлежащее отношение родителей или опекунов к состоянию слуха.
- Травмы головы.
- Рецидивирующий или персистирующий средний отит с эффузией, продолжающийся как минимум 3 мес.

8. Каковы причины врожденного снижения слуха?

Около 50% случаев врожденной глухоты имеют наследственную природу, около 30% относятся к приобретенным, и в 20% причина остается неизвестной.

9. Как систематизируются генетические причины снижения слуха?

Считается, что генетически обусловленная тугоухость ответственна за большинство случаев в педиатрической практике. Расстройства принято разделять на синдромальные и несиндромные. При синдромальных состояниях снижение слуха ассоциировано с конгенитальными аномалиями органов и систем. Несиндромная тугоухость ограничена аномалиями среднего или внутреннего уха, при этом другие органы и системы не затрагиваются, так же как и наружное ухо. Около 70% случаев врожденного снижения слуха относятся к несиндромным.

10. Какие синдромы наиболее часто вызывают сенсоневральное снижение слуха? Опишите их особенности и наследственные признаки.

- **Синдром Ашера.** Этот синдром наследуется по аутосомно-рецессивному типу и ответственен за 10% врожденной глухоты. Это наиболее частый аутосомно-рецессивный тип синдромной тугоухости, а ее степень может варьировать. Заболевание также ассоциировано с пигментным ретинитом, вызывающим прогрессивное снижение зрения, и вестибулярной дисфункцией. Множественные мутации генов при синдроме Ашера затрагивают *MYO7A, USH2A, CDH23* и др.
- **Синдром Пендреда.** Этот синдром передается по аутосомно-рецессивному типу и ответственен за 5–10% рецессивного снижения слуха. Он ассоциирован с многоузловым зобом, мальформациями внутреннего уха, включая деформацию Мондини и увеличенный водопровод преддверия. Типичны мутации на уровне *SLC26A4*.
- **Синдром Джеруэлла–Ланге-Нилсена (Jervell–Lange-Nielsen).** Это третья по частоте причина аутосомно-рецессивного синдромального снижения слуха, ответственная за 1% рецессивного снижения слуха. Данный синдром ассоциирован с тяжелым двусторонним снижением слуха и протяженным интервалом $Q–T$ на электрокардиограмме, ассоциированным с внезапной смертью. Мутации на уровне *KCNQ1* и *KCNE1*.
- **Синдром Ваарденбурга (Waardenburg).** Этот синдром передается по аутосомно-доминантному типу, тугоухость составляет 2% врожденных случаев, может быть вариабельной. Другие находки могут заключаться в телекантусе, белом локоне, увеличенном корне носа, гиперплазии медиальной области бровей и гетерохромии радужки. Отмечаются множественные генетические мутации, чаще всего в области *PAX3* и *MITF*.

- **Бранхиоторенальный синдром** наследуется по аутосомно-доминантному типу и включает бронхиальные фистулы, почечные аномалии, аномалии развития внутреннего, среднего или наружного уха, в том числе преаурикулярные ямки. Мутации в области *EYA1*, *SIX1* и *SIX5*.
- **Синдром Стиклера.** Этот аутосомно-доминантный наследуемый синдром характеризуется наличием расщелины нёба, остеоартритом, миопией и прогрессирующей сенсоневральной тугоухостью. Выделяют три типа состояния, и диагностика основана на выявлении молекулярно-генетического дефекта: STL1 (*COL2A1*), STL2 (*COL11A1*) и STL3 (*COL11A2*).

11. Как наследуется несиндромная тугоухость? Каковы причины несиндромного врожденного снижения слуха?

Большинство генетически обусловленных случаев снижения слуха вызваны моногенным менделевским типом при *отсутствии* выявляемых синдромов. Несиндромная сенсоневральная тугоухость может вызываться одним из большого числа идентифицируемых генов; в целом более 100 генов сенсоневральной тугоухости рассчитаны и 50% идентифицированы. 80% несиндромных снижений слуха наследуются по аутосомно-рецессивному типу, 15% — по аутосомно-доминантному типу, оставшиеся Х-сцеплены или митохондриальны.

Наиболее частая мутация, вызывающая врожденную тяжелую тугоухость, располагается в гене *GJB2*, кодирующем протеин connexin-26 gap junction. Эта мутация ответственна за 30–50% врожденных случаев тяжелой тугоухости. Мутация *SLC26A4* формирует вторую по частоте форму генетической тугоухости, которая также может наблюдаться при синдроме Пендреда, и у пациентов может выявляться увеличенный водопровод преддверия.

12. Опишите аномалии внутреннего и среднего уха, вызывающие снижение слуха.

Мальформации внутреннего уха встречаются редко. Они могут быть разделены на формы, затрагивающие костный и мембранозный лабиринт. **Аплазия Мишеля** — это полное отсутствие внутреннего уха (аплазия лабиринта), обычно ведущая к полной глухоте. **Дисплазия Мондини** проявляется неполной дифференцировкой улитки; развит только основной завиток, и в костной части имеется только 1,5 завитка. Это может обнаружиться в раннем детстве или во взрослом возрасте при вариациях от полной глухоты до нормального слуха. Дисплазия Мондини наследуется по аутосомно-доминантному типу.

К мембранозным лабиринтным аномалиям относят **дисплазии Зибмана–Бинга** (Siebenmann–Bing; весь мембранозный лабиринт), **Шайбе** (Scheibe; кохлеосаккулярная) и **Александера** (кохлеарная, основного завитка). Первая встречается крайне редко и была описана в ассоциации синдромов Джеруэлла–Ланге-Нилсена и Ашера. Дисплазия Шайбе часто выявляется при аутосомно-рецессивном типе врожденной тугоухости. Дисплазия Александера часто обнаруживается при семейной высокочастотной сенсоневральной тугоухости. Диагностика дисплазии требует изучения мембранозного лабиринта и может быть подтверждена постмортальным гистопатологическим исследованием.

Увеличенный водопровод преддверия является наиболее частой аномалией, выявляемой при томографии височной кости у пациентов с сенсоневральной тугоухостью. Описывается как увеличение водопровода преддверия до 1,5 мм и более. Клиническим проявлением увеличенного водопровода преддверия может быть снижение слуха сенсоневрального или смешанного типа, выявляемое рано при рождении, прогрессирующее в детстве или флюктуирующее. Внезапное снижение слуха также может возникать спонтанно или при незначительной травме головы. Пациентам с выявлен-

ным увеличенным водопроводом преддверия рекомендуют воздерживаться от контактных видов спорта и избегать ситуаций, где возможны травмы головы или вредные воздействия на скомпрометированный слух.

Врожденные аномалии слуховых косточек могут приводить к различной степени кондуктивной тугоухости и встречаются довольно часто. Они могут выражаться в мальформации или полном отсутствии слуховых косточек. Фиксация головки молоточка является наиболее частой аномалией косточек и формируется вторично вследствие неполной пневматизации эпитимпанального пространства. Врожденное отсутствие длинного отростка наковальни ведет к максимальной кондуктивной тугоухости. Врожденная фиксация стремени также может быть причиной кондуктивной тугоухости и требует проведения стапедэктомии.

13. Каковы наиболее частые причины приобретенной тугоухости в педиатрической практике?

Наиболее частыми причинами кондуктивной тугоухости у детей являются острый средний отит и хронический средний отит с эффузией. Жидкость в барабанной полости тормозит вибрацию барабанной перепонки и проведение звуков. Приобретенное снижение слуха может быть обусловлено холестеатомой, когда десквамированный эпителий проникает в барабанную полость и полости сосцевидного отростка и способен разрушать слуховые косточки и капсулу лабиринта.

14. Какие инфекции могут приводить к снижению слуха у детей?

Токсоплазмоз, краснуха, врожденный цитомегаловирус, герпес и сифилис (TORCH) являются инфекциями, способными вызывать снижение слуха, если возникают в перинатальном периоде. Врожденный цитомегаловирус — самая частая причина ненаследственной сенсоневральной тугоухости у детей. Встречаемость врожденной цитомегаловирусной инфекции составляет 0,58%, и у 12,8% из этих детей возникает снижение слуха. Среди пациентов с симптомами цитомегаловирусной инфекции у большинства формируется двусторонняя тугоухость; для бессимптомного течения более характерна односторонняя тугоухость.

Предполагается, что бактериальный менингит вызывает снижение слуха у 10% больных детей. Обычно бактериальный менингит вызывается *S. pneumoniae*, стрептококками группы В, менингококком (*Neisseria meningitidis*) и несколько реже — *H. influenzae* типа В. Снижение слуха возникает вследствие оссификации улитки на фоне воспаления. Частые повторные исследования необходимы, КТ височной кости для выявления оссификации показано при снижении слуха. Если оссификация выявлена, необходимо срочно произвести кохлеарную имплантацию, которая позволит сохранить структуры мембранозного лабиринта улитки.

15. Какова роль томографических исследований при детской тугоухости?

При обследовании пациента со снижением слуха методами выбора являются КТ височной кости и МРТ мозга/внутреннего слухового прохода. Оба метода, КТ и МРТ, обеспечивают возможность выявления увеличенного водопровода преддверия, преддверных аномалий или отсутствия слуховых нервов. Дискутабельным остается вопрос, какой из методов следует использовать в первую очередь, но чаще всего приоритет диктуется особенностями конкретного случая и его дифференциальной диагностикой. Например, КТ демонстрирует более высокую эффективность идентификации увеличенного водопровода преддверия, следовательно, этому методу и надо отдать предпочтение при наличии клинических подозрений.

16. Какие еще вспомогательные методы могут быть полезными при выявлении снижения слуха?

У детей с полной врожденной глухотой и отсутствием вестибулярной функции необходима электрокардиография и/или консультация кардиолога для выявления

удлиненного интервала *Q–T*, что характерно для синдрома Джеруэлла–Ланге-Нилсена. При подозрении на синдром Альпорта показан анализ мочи для выявления микрогематурии. При сочетании сниженного слуха и расщелины нёба требуется консультация офтальмолога для выявления синдрома Стиклера.

17. **Какие из применяемых в педиатрической практике препаратов обладают ототоксичностью?**
Аминогликозиды, эритромицин, цисплатин и другие платиносодержащие химические препараты, а также петлевые диуретики (фуросемид) обладают ототоксичностью.

18. **Что такое спектральная аудиторная нейропатия?**
Пациенты со спектральной аудиторной нейропатией имеют сильную отоакустическую эмиссию, но демонстрируют отсутствующий или существенно искаженный CPCM-ответ в сочетании с тугоухостью различной степени выраженности (что выявляется при пороговом тестировании).

19. **Какую роль играет генетическое обследование пациентов с тугоухостью?**
Последние достижения в генетическом тестировании значительно повысили эффективность выявления этиологических факторов врожденной тугоухости. При выявлении мутации выясняется причина снижения слуха у пациента. В некоторых случаях становится понятной степень тяжести состояния, а также какие сопутствующие нарушения следует искать при этой мутации. Значение имеет и семейное консультирование, позволяющее определить, какова вероятность появления еще одного ребенка с аналогичным состоянием, и оценить прогноз уже имеющегося в отношении его потомства. Поскольку не все гены, вызывающие тугоухость, идентифицированы, не всегда удается выявить мутацию. К тому же, поскольку для генетического тестирования требуется участие всей семьи, необходимо согласие всех ее членов. Вот почему консультирование является неотъемлемой частью процесса генетического исследования.

20. **Какие методы лечения применяются при снижении слуха в педиатрической практике?**
В зависимости от типа и степени снижения слуха используются различные лечебные методы. При кондуктивном снижении слуха, обусловленном средним отитом и/или дисфункцией слуховой трубы, могут использоваться тимпаностомические вентиляционные трубки. В других случаях кондуктивной тугоухости (мальформации среднего уха) могут потребоваться ревизия барабанной полости и реконструкция слуховых косточек или стапедэктомия. Для усиления звука у детей часто применяются слуховые аппараты. Как правило, используются заушные слуховые аппараты, так как они лучше всего подходят к условиям растущего слухового прохода.
Слуховые аппараты костной фиксации используются для коррекции кондуктивной тугоухости в случаях, когда невозможно применять обычные слуховые аппараты, например при атрезии наружного слухового прохода или хронической оторее. Остеоинтегрируемый имплант фиксируют на черепе, а звуковой процессор крепят так, чтобы обеспечить проведение звука через кость.
Кохлеарная имплантация применяется в случаях, когда не помогают методы хирургической реконструкции и слуховые аппараты. Кохлеарный имплант проводят через нефункционирующую улитку и стимулируют непосредственно слуховой нерв. У пациентов с тяжелой двусторонней тугоухостью ранняя имплантация позволяет добиться идеальных речевых и языковых результатов при условии проведения операции в возрасте до 1 года.

Список литературы

Cohen M., Phillips J.A. Genetic approach to evaluation of hearing loss // Otolaryngol. Clin. North Am. 2012. Vol. 45, N 1. P. 25–39.

Force, USPST: Universal screening for hearing loss in newborns: US Preventive Services Task Force recommendation statement // Pediatrics. 2008. Vol. 122, N 1. P. 143–148.

Goderis J., De Leenheer E., Smets K. et al. Hearing loss and congenital CMV infection: a systematic review // Pediatrics. 2014. Vol. 134, N 5. P. 972–982.

Kachniarz B., Chen J.X., Gilani S. et al. Diagnostic yield of MRI for pediatric hearing loss: a systematic review // Otolaryngol. Head and Neck Surg. 2015. Vol. 152, N 1. P. 5–22.

Lasak J.M., Allen P., McVay T. et al. Hearing loss: diagnosis and management // Prim. Care. 2014. Vol. 41, N 1. P. 19–31.

Parker M., Bitner-Glindzicz M. Genetic investigations in childhood deafness // Arch. Dis. Child. 2015. N 3. P. 271–278.

Raveh E., Hu W., Papsin B.C. et al. Congenital conductive hearing loss // J. Laryngol. Otol. 2002. Vol. 116, N 2. P. 92–96.

Rodriguez K., Shah R.K., Kenna M. Anomalies of the middle and inner ear // Otolaryngol. Clin. North Am. 2007. Vol. 40, N 1. P. 81–96.

ГЛАВА 53

МИКРОТИЯ И ОТОПЛАСТИКА

Пегги И. Келли

КЛЮЧЕВЫЕ МОМЕНТЫ

Возможности отопластики

1. Пластырная и клеевая коррекция в неонатальном периоде.
2. Малоинвазивная отопластика с помощью коррекции пальцевым давлением.
3. Открытая или традиционная отопластика.
4. Творческий подход, лоскуты для закрытия кожных дефектов или ротационно перемещаемые лоскуты для замещения хрящевых дефектов.
5. Аутологичный реберный хрящ при микротии или травматических деформациях.
6. Информированность коллег, работающих над протезированием и с аппаратом костной фиксации у пациентов с микротией/атрезией.

ВОПРОСЫ

1. Что такое отопластика?

Отопластика — это манипуляции над хрящами аномальной формы для придания наружному уху более естественной формы. Это может быть достигнуто хирургическими и нехирургическими методами.

2. Каковы показания к отопластике?

Отопластика базируется не на форме ушной раковины, а на восприятии ее формы пациентом. Если уши асимметричны или их форма привлекает большее внимание, чем собственно лицо, отопластика может быть показана. Если пациент видит в зеркале только свои уши или его дразнят из-за их формы и размеров, отопластика может повысить самооценку.

3. Какие анатомические ориентиры важны при отопластике (рис. 53.1)?

Окружность ушной раковины включает завиток (*helix*), мочку (*lobule*) и козелок (*tragus*). Внутренние складки состоят из противозавитка (*antihelix*) и противокозелка (*antitragus*). *Antihelix* делит наружное ухо кпереди на верхнюю и нижнюю ножки. Между ножками находится треугольная ямка. Между щелью *helix* и складкой *antihelix* и *tragus* находится чаша ушной раковины, разделяемая корнем завитка на *cymba* раковины в верхней части и полость раковины снизу, *tragus* нависает над входом в слуховой проход.

4. Как классифицируют мальформации наружного уха?

Для классификации врожденных мальформаций наружного уха предложены различные классификации. Наиболее удобным с практической точки зрения, документирования и обсуждения между коллегами является анатомическое описание аномалии, и это означает, что ни одна из классификаций широко не применяется. Описание аномалии позволяет обеспечить и реконструкцию, и коррекцию. Наиболее используемые термины: *выступающие* или *оттопыренные уши, обрезанные уши, уши Шталя, сжатые уши, криптотия, микротия* и *атония*.

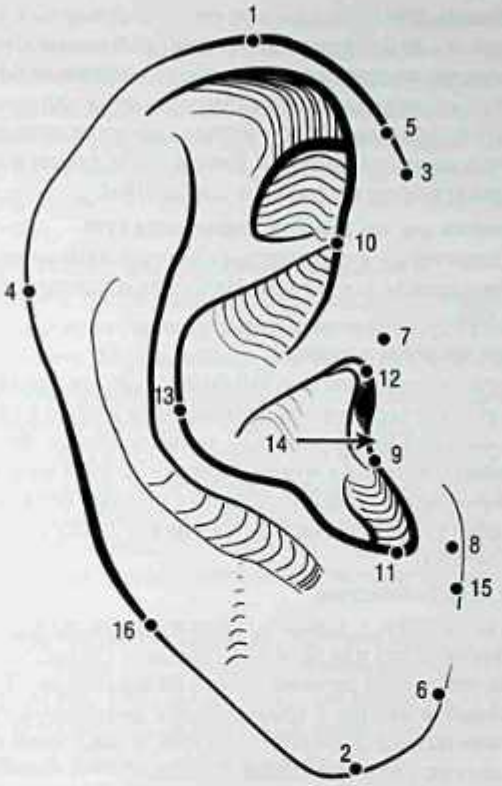

Рис. 53.1. Ориентиры наружного уха: 1 — *superaurale*; 2 — *subaaurale*; 3 — *preaurale*; 4 — *postaurale*; 5 — *otobasion superius*; 6 — *otobasion inferius*; 7 — наиболее глубокая часть ямки верхнего края козелка; 8 — нижняя точка нижнего края козелка; 9 — *protragion*; 10 — *concha superior* разделяет нижний край переднего конца ножки противозавитка и заднюю границу ножки завитка; 11 — *incisura intertragica inferior*, наиболее глубокая точка; 12 — *incisura anterior auris posterior*, самая задняя точка края *incisura anterior auris*; 13 — наибольшая кривизна противозавитка; 14 — самая глубокая граница латеральной части наружного слухового прохода; 15 — передняя часть мочек (линия крепления уха изображает сочленение верхнего и нижнего *otobasion*; эта линия находится сразу под *incisura intertragica*, где кончается хрящ); 16 — задняя поверхность мочки (наиболее задняя точка границы *lobule perpendicular* и *lobule anterior*)

5. Опишите пропорции нормального уха.

Нормальные уши находятся в пропорции с лицом. Они гармоничны и выглядят «естественно». Уши полностью формируются к 9 годам. Они не меняют форму спонтанно до 12 мес. Поскольку ни один размер или форма не являются нормальными для всех людей, некоторые приблизительные измерения могут быть полезными при оценке ушных аномалий. Высота уха обычно — 55–65 мм, ширина — 30–45 мм. Ширина, как правило, составляет 50–60% высоты. Поскольку уши изогнуты, верхушка находится на высоте 15–30° кзади от мочки. В средней части уши отстоят от скальпа на 18–20 мм. Угол отклонения от головы обычно <21° у женщин и <25° у мужчин. Корень завитка, как правило, находится на 60–70 мм кзади от латерального кантуса глаза.

6. **Что такое оттопыренность уха?**
Диагноз выставляют в случае, если угол ушной раковины к голове составляет >35°. Чаще всего это происходит при плохом развитии противозавитка. Ухо отходит более чем на ожидаемые 20 мм от скальпа. Оттопыренность подразумевает смещение раковины в более фронтальную плоскость. Взгляд при этом концентрируется в большей степени на ушах, чем на лице пациента. Нормальная форма и положение ушей могут быть достигнуты аккуратным пальцевым смещением.

7. **В чем причина сдавления или чашевидной деформации уха?**
Эта деформация характеризуется невозможностью придания ушной раковине нормальной формы пальцевым давлением. Недостаток хрящевой ткани и кожи создает «несмещаемость» уха.

8. **Чем характеризуются микротия и атония?**
При микротии хрящ имеет аномальную форму. Описательно выглядит как хрящевой остаток в форме круглого арахиса, расположенный в области корня завитка. Нижняя часть микротического уха мягкотканая — остаток мочки. Верхняя часть состоит из сплющенного хряща, покрытого кожей. При атипичной микротии могут отмечаться элементы нормальной архитектоники уха, но с явными отклонениями. Анотия — это отсутствие наружного уха. Маленькая мочка может присутствовать, но часто в самых непредсказуемых местах.

9. **Назовите основные цели отопластики.**
Основная цель отопластики — сделать пациента (а часто и родственников) счастливым. Прооперированное ухо или уши должны быть симметричными. При фронтальном взгляде на пациента уши должны слегка возвышаться. При боковом взгляде ухо должно иметь ровные контуры с узнаваемыми анатомическими пунктами: шелью завитка, противозавитковой складкой с ножкой, *scapha*, чашей и мочкой. При осмотре сзади ухо должно отстоять от скальпа <20 мм.

10. **Когда следует предложить пациенту отопластику?**
Возраст пациента при планировании отопластики зависит от типа необходимой коррекционной операции. Возрастной ориентир должен быть таким, чтобы предотвратить психотравму ребенка. Соответственно, приходится балансировать между рамками «как можно раньше» и достаточной зрелости для адекватности в периоперационном периоде.

11. **Какой возраст является самым ранним для проведения отопластики?**
Первая возможность коррекции нарушений формы уха появляется в первые несколько дней после рождения. Моделирование при помощи паст, пленок в первые 96 ч жизни может предотвратить необходимость операции в будущем. Методики применения сплинтов и специальных устройств требуют 2-недельного моделирования в неонатальном периоде. Младенцы в более позднем возрасте требуют более длительного ремоделирования. В конце концов использование сплинтов и двустороннего пластыря на несколько месяцев у детей до 5 лет позволяет избежать хирургической коррекции.

12. **Какой возраст является самым ранним для проведения наиболее сложных хирургических методик?**
Если нормализация формы ушной раковины достигается аккуратным пальцевым давлением, могут применяться неинвазивные методики в возрасте до 2 лет, после достижения которого наркоз может считаться безопасным. Если пальцевая коррекция невозможна, пациенту потребуется открытая операция, и необходимо его участие в послеоперационном лечении и при снятии швов. Открытую отопластику

обычно проводят в возрасте 5–6 лет при наличии серьезной мотивации со стороны ребенка и родителей, но ее можно и отложить до момента, когда ребенок будет психологически готов. Мальчики, как правило, осознают необходимость операции значительно позднее девочек, равно как для отопластики, так и для устранения микротии. Если требуется использование реберного аутохряща, последний должен иметь достаточные размеры. Некоторые хирургические техники могут применяться в 6–7-летнем возрасте, но 3D-реконструкции с использованием ребра возможны в возрасте 10–12 лет.

13. Каков самый старший возраст для выполнения отопластики?

Не существует верхней возрастной границы для выполнения отопластики. Многие взрослые, не имевшие возможности хирургической коррекции в детстве, хотят иметь уши нормальной формы. Применяются как закрытые, так и открытые подходы.

14. Какие возможности хирургической коррекции оттопыренности существуют?

Открытая техника против закрытой. Открытая техника начинается с кожного разреза. Затем выполняют подход к ослабленному или истонченному хрящу, ремоделирование с матрасными швами, пересечение хряща с его удалением для уменьшения чаши. Закрытые техники подразумевают использование пластыря, пасты или сплинтов, так же как и малоинвазивной отопластики, описанной Фричем (Fritsch). Малоинвазивная отопластика заключается в наложении горизонтальных постоянных швов перкутанно.

Восстановление хряща против его удаления. Хирурги имеют различные взгляды на моделирование хряща швами, сверлением, истончением, удалением с целью достижения желаемой формы уха. Каждый из подходов может быть успешным в руках конкретного хирурга, имеющего определенный опыт.

15. Как долго нужно держать повязку после отопластики?

Одним из преимуществ малоинвазивной (без разрезов) техники является отсутствие необходимости наложения повязки. Для комфорта ночью может использоваться мягкая сетчатая повязка на голову. При открытой технике повязку необходимо носить 2 нед. В этот период кожные лоскуты срастаются, а хрящ заживает после повреждения. Эластичная повязка нужна еще в течение 4–6 нед после операции в ночное время для предотвращения травмы во сне. Последняя рекомендация наиболее важна для случаев, когда хрящ рассекался или удалялся.

16. Опишите ранние осложнения отопластики оттопыренности.

Чаще всего после открытой отопластики возникает отогематома. Если вовремя не распознать гематому, возникают перихондрит и расплавление хряща. Симптомом гематомы может быть персистирующая послеоперационная боль. Лечение состоит в срочном дренировании, удалении сгустков и некротических тканей, возникающих вследствие давления гематомы, и последующем наложении давящей повязки. К другим ранним осложнениям относят вторичный некроз кожи в связи с давлением повязки, гиперчувствительность кожи к давлению и температуре, прорезывание швов. Всех этих осложнений, за исключением прорезывания швов, можно избежать при малоинвазивной (без разрезов) технике, не требующей наложения повязки и не формирующей «мертвых» пространств для возникновения гематомы.

17. Какое осложнение является наиболее существенным в позднем послеоперационном периоде оттопыренности?

Наиболее частым поздним осложнением является недовольство формой уха обычно вследствие недостаточности коррекции, асимметрии или деформации хряща. При

открытой отопластике могут формироваться келоидные рубцы. После открытой и закрытой операций может происходить протрузия швов. Келоиды следует рассматривать как возможность, иногда они бывают непредсказуемыми.

18. Что такое «телефонное ухо»?

Деформация «телефонного уха» связана с гиперкоррекцией уха. В результате получается форма, напоминающая телефонную трубку с рукояткой. Лучше всего деформация видна спереди. Она связана с избыточным иссечением заушной кожи или мягких тканей сосцевидной области либо избыточным напряжением швов от раковины к сосцевидной области.

19. Чьи имена в истории отопластики следует знать?

Многие хирурги внесли вклад в хирургические подходы к коррекции ушных раковин. Мюстардэ (Mustardé) известен благодаря разработке горизонтальных матрасных швов для коррекции складки противозавитка (рис. 53.2). Эти же швы в последующем были модифицированы в чрескожную технику малоинвазивной отопластики. При технике Конверсе (Converse) и Фюрнесса (Furness) отопластика подразумевает пере-

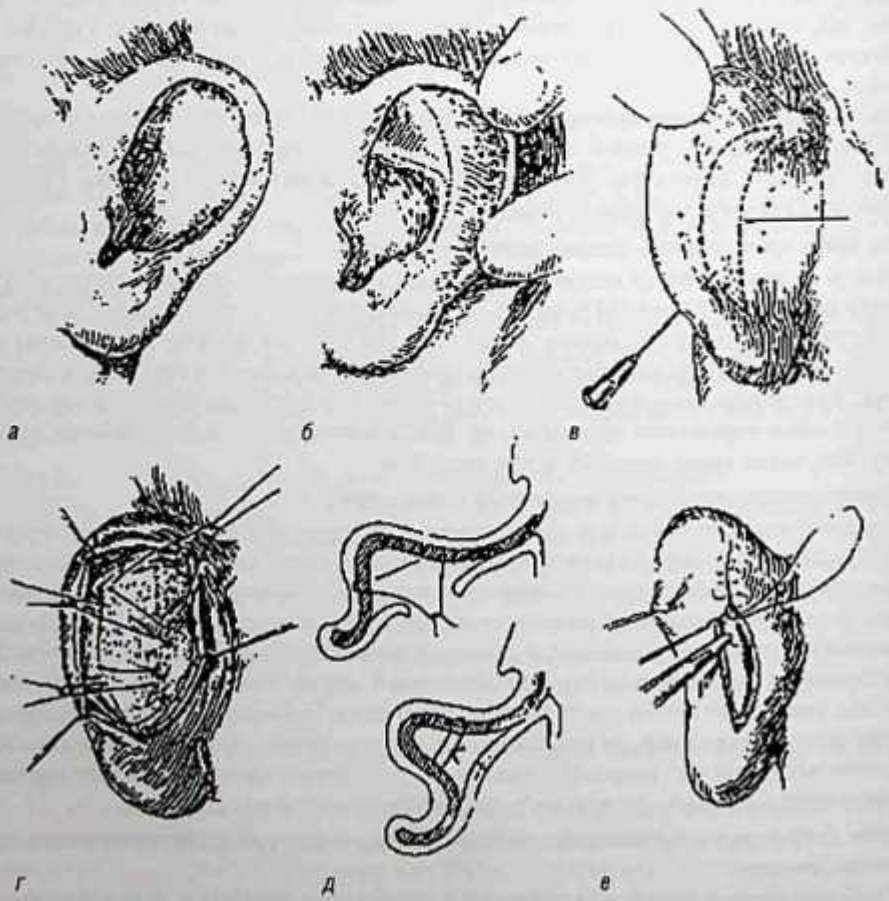

Рис. 53.2. Техника отопластики Мюстардэ (*а–е*). *Источник*: D. Wood-Smith (1980)

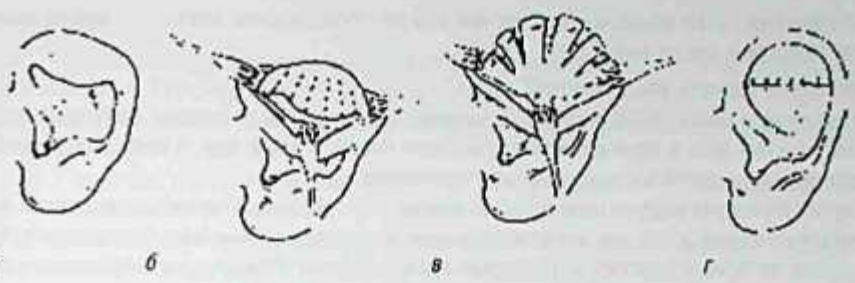

Рис. 53.3. Коррекция тяжелой чашеобразной деформации уха (*а–г*). *Источник*: J.H. Converse (1977)

мещение и истончение хряща. Конверсе применяет истончение и перемещение хряща для формирования складки противозавитка. Техника Фюрнесса направлена не на противозавиток, а на чашу, когда ее подшивание к надкостнице сосцевидного отростка обеспечивает ротацию раковины кзади и тем самым уменьшение протрузии. Эта методика применяется в сочетании с техникой формирования складки противозавитка.

20. Чем отличается коррекция сдавленного уха от коррекции оттопыренности?

При чашеобразной форме и сдавленности уха имеется недостаток кожи, хряща или их комбинации, следовательно, подходы, аналогичные коррекции оттопыренности, неприемлемы. Необходимо использование дополнительной кожи, хряща или других тканей (рис. 53.3).

Каждое ухо по-своему уникально, поэтому для достижения удовлетворительных результатов необходимо обладать всем арсеналом технических возможностей. Дефицит тканей обычно отмечается в области щели завитка, *scapha* и корня *helix*. Описаны методики развертывания и поворота, но со временем результат может быть неудачным вследствие коллапса кожно- и/или мягкотканого кармана. Ротационные или дополнительные лоскуты более стабильны. Предпочтительным является формирование корня *helix* V-Y-образным лоскутом, встроенным в хрящевую границу между *cavum conchae* и *cymba conchae*. Несколько миллиметров лоскута может быть встроено в верхнюю часть уха. Донорская часть закрывается первично. При необходимости кожные лоскуты берут из новой треугольной ямки, а хрящ моделируют горизонтальными матрасными швами, что добавляет устойчивости и стабильности.

21. Когда требуется коррекция мочки?

Мочка может быть наклонена кпереди, особенно при чашеобразном или оттопыренном ухе. Верхняя хрящевая часть может быть откорректирована, но ухо по-прежнему будет выглядеть аномально, если не провести репозицию мочки. Мочка уха наклонена кпереди, если имеется слишком длинный или увеличенный хрящ *helix*. Резекция или репозиция хвоста этого хряща приводит к уменьшению наклона мочки кпереди. Иногда, в дополнение, можно удалить кожу сзади. Если необходимо резецировать мочку уха, по возможности следует применить технику геометрической резекции и «внахлест», чтобы предотвратить формирование «зазубрин» на мочке.

22. Можно ли уменьшить «огромное» ухо?

Разумеется! Уменьшение уха может потребоваться для достижения симметрии с противоположным, меньшего размера. Иногда проще уменьшить большое, чем увеличить маленькое ухо. Все редукционные методы состоят в геометрической эксцизии

и закрытии. Этот подход снижает шансы на образование зубчатого рубца вдоль формирующейся щели *helix*.

23. Что можно сделать при микротии?

Пациенту с микротией можно изготовить силиконовый протез, похожий на противоположное ухо, и прикрепить к коже при помощи клея или, в последнее время чаще, при помощи костных шурупов или магнитов.

Хирургическую коррекцию можно провести с использованием силикона или эластичного каркаса, но это иногда приводит к протрузии или мальформации вследствие травмы во время детских игр или занятий спортом. Отдаленные эффекты от присутствия инородного тела также существенны, особенно в детской практике, поэтому данный вид реконструкции более не следует считать приемлемым.

В сочетании с фасцией височной мышцы можно применять синтетический биосовместимый пористый полиэтилен в виде каркасной рамки при одно- или двухэтапной операции. Эта процедура была популяризована Рейнишем (Reinisch) в начале 1990-х годов. Анализ отдаленных результатов при травмах или дефектах изделия был представлен в последних публикациях. Метод применим в возрасте после 3 лет и у взрослых, поскольку ухо не растет.

Брент (Brent) описал четырехэтапную реконструкцию аутологичным реберным хрящом. Эта методика с хорошим эффектом использовалась последние 40 лет. Первый этап — заготовка, сгибание и размещение реберного хряща. Используются фрагменты 3–4 ребер (в зависимости от необходимости реконструкции козелка) для формирования щели *helix*, складки *antihelix, scapha* и *fossa triangularis*. Второй этап — разворот остаточной микротической мочки к хрящевой рамке и фиксация к ней. Третий этап — элевация уха от головы на кожном лоскуте. Четвертый этап — при необходимости формирование козелка и углубление полости раковины. Этот тип реконструкции обычно проводят после 6 лет, но у мальчиков рекомендуется отложить до 10 лет с целью достижения кооперации с пациентом. Для выполнения всех четырех этапов обычно требуется 9–12 мес.

В начале 1980-х годов другой метод реконструкции реберным аутохрящом был разработан Нагата (Nagata). Эта операция имеет два этапа, выполняется в возрасте 10 лет и требует достаточного объема реберного хряща. Первый этап — заготовка хрящей, формирование необходимой трехмерной структуры каркаса и размещение его в тканях. Второй этап — элевация ушной раковины в нужную позицию. Результаты гораздо лучше, если используется хрящевой каркас «фабричного» производства, тогда это в меньшей степени зависит от интраоперационного течения обстоятельств. В то же время Фирман (Firman) разработал похожий вариант трехмерного моделирования хряща при микротии из реберного аутохряща. Сейчас многие хирурги оперируют микротию, заимствуя подходы как у Фирмана, так и у Нагата.

24. Что можно ожидать в развитии хирургии микротии в будущем?

За пределами США развиваются методы с использованием костнофиксируемых слуховых аппаратов в сочетании с силиконовыми протезами ушных раковин. Идут исследования в области тканевой инженерии и изучаются возможности заготовки аутохондроцитов, роста клеток, иммунологии, но пока еще нет конкретного клинического применения. Протезы, изготовленные на 3D-принтере, базируясь на форме противоположного уха, дают надежду на их использование в будущем непосредственно в операционной, формируя рамку из аутохряща. Этот подход помогает получить каркас без ущерба для донорской зоны, а ухо ребенка росло бы пропорционально.

Список литературы

Beahm E.K., Walton R.L. Auricular reconstruction for microtia Part I: anatomy, embryology, and clinical evaluation // Plast. Reconstr. Surg. 2002. Vol. 109, N 7. P. 2473–2482.

Brent B. Microtia repair with rib cartilage grafts: a review of personal experience with 1000 cases // Clin. Plast. Surg. 2002. N 29. P. 257–271.

Converse J.H. Congenital deformities of the auricle / by edited Converse J.M. Reconstructive Plastic Surgery. 2nd ed. Philadelphia : Saunders, 1977. P. 1708.

Kamil S.H., Vacanti M.P., Vacanti C.A. et al. Microtia chondrocytes as a donor source for tissue engineered cartilage // Laryngoscope. 2004. Vol. 114, N 12. P. 2187–2190.

Nagata S. A new method of total reconstruction of the auricle for microtia // Plast. Reconstr. Surg. 1993. N 92. P. 187–201.

Romo T. III, Reitzen S.D. Aesthetic microtia reconstruction with Medpor // Facial. Plast. Surg. 2008. N 24. P. 120–128.

Sorribes M.M., Tos M. Nonsurgical treatment of prominent ears with the Auri method // Arch. Otolaryngol. Head and Neck Surg. 2002. N 128. P. 1369–1376.

Walton R.L., Beahm E.K. Auricular reconstruction for microtia: Part II. Surgical techniques // Plast. Reconstr. Surg. 2002. Vol. 110, N 1. P. 234–249.

Yotsuyanagi T., Yokoi K., Sawada Y. Nonsurgical treatment of various auricular deformities // Clin. Plast. Surg. 2002. N 29. P. 327–332.

Wood-Smith D. Otoplasty / by edited Rees T.D. Aesthetic Plastic Surgery. Philadelphia : Saunders, 1980. P. 851.

ГЛАВА 54

СОСУДИСТЫЕ МАЛЬФОРМАЦИИ

Памела А. Мадд

КЛЮЧЕВЫЕ МОМЕНТЫ

1. Голова и шея — наиболее частые локализации сосудистых аномалий.
2. Самая частая опухоль новорожденных — гемангиома.
3. Сосудистые мальформации классифицируют по характеру вовлеченных сосудов (капиллярные, венозные, артериальные, лимфатические, комбинированные).
4. Абсолютными показаниями к лечению сосудистых аномалий являются глазная или дыхательная обструкция, изъязвление, кровотечение и образования, которые могут вести к будущим функциональным или косметическим нарушениям.
5. Кожные сосудистые образования могут быть ассоциированы с различными системными синдромами.

Важно

1. Позитивный GLUT-1 позволяет отличить гемангиому от сосудистой мальформации.
2. Пропранолол — препарат первой линии в лечении ювенильной гемангиомы.
3. Гемангиомы, поражающие область подбородка, часто ассоциированы с гемангиомами дыхательных путей.
4. Лимфатические мальформации подразделяют на микрокистозные, макрокистозные и смешанные, и это важно учитывать при выборе метода лечения.
5. Импульсный лазер является инструментом выбора при кожных капиллярных мальформациях, таких как портвейновые пятна.

ВОПРОСЫ

1. **Какие четыре схематические классификации чаще всего используются на практике?**
   - Описательная.
   - Анатомо-физиологическая (микроскопическая).
   - Эмбриологическая.
   - Биологическая.

   В 1982 г. Малликен (Mulliken) и Гловацкий (Glowacki) опубликовали знаковую работу, упрощающую номенклатуру сосудистых аномалий, классифицируя их на основании клеточных особенностей и гистологии, что наиболее удобно для диагностики, лечения и прогноза этих образований.
   - **Сосудистые опухоли** или ювенильные гемангиомы характеризуются быстрым увеличением, эндотелиальной пролиферацией и спонтанной инволюцией.
   - **Сосудистые мальформации** — это структурные аномалии, категория которых зависит от типа сосуда (капиллярные, венозные, артериальные, лимфатические, комбинированные), выявляются при рождении и растут пропорционально ребенку. В отличие от ювенильной гемангиомы, отсутствует клеточная пролиферация, вместо которой отмечается прогрессирующая дилатация сосудистых каналов.

2. **Какая опухоль чаще всего встречается у новорожденных и каковы ее типичные признаки?**
Самая частая опухоль новорожденных — гемангиома, появляющаяся у 1–2,6% родившихся и ≈10% детей до года. 80% выявляются в первый месяц жизни, чаще на 2–4-й неделе. Соотношение девочек и мальчиков — 3:1, и в 60% случаев опухоли локализуются на голове и шее. Поверхностные образования имеют ярко-красный или малиновый цвет, расположенные глубже — синеватый. Гемангиомы имеют очень характерный цикл пролиферативной фазы (первые 8–12 мес жизни), существования и медленной инволюции (начинающейся в возрасте 12 мес и уменьшающейся в различные сроки, обычно после 5–8 лет).

3. **Какие отличительные клеточные маркеры гемангиом имеются?**
GLUT-1 имеет общую с плацентарной тканью антигенную структуру. GLUT-1-позитивность отличает гемангиомы от сосудистых мальформаций. Исключение составляют быстро инволирующая врожденная гемангиома (rapid involuting congenital hemangioma, RICH) и неинволирующая врожденная гемангиома (non-involuting congenital hemangioma, NICH), являющиеся GLUT-1-негативными.

4. **Каковы показания к лечению гемангиом головы и шеи?**
Абсолютными показаниями к лечению являются обструкция глаза или дыхательных путей. Другими показаниями к вмешательству могут быть крупные образования с изъязвлениями, кровотечением или симптомами инфицирования, влияющие на функции уха/носа, вызывающие значимую косметическую деформацию и ведущие к психосоциальной травме ребенка.

5. **В чем состоит первоочередное лечение гемангиом? Какие еще методы лечения существуют?**
Как правило, в качестве первоочередного средства в лечении гемангиом используется пропранолол, разумеется, при отсутствии противопоказаний. Пропранолол — это коллективный β-адреноблокатор, обладающий эффектом вазоконстрикции, что приводит к уменьшению объема образования, его «высыханию» и регрессу. Еще одним возможным механизмом действия, ведущим к регрессу образования, является запуск апоптоза. Эффективность пропранолола достигает 97% при приеме внутрь. Возможно сочетание с топическими β-адреноблокаторами, такими как тимолол. Побочными эффектами могут быть бронхоспазм, гипогликемия, ГЭРБ, гипотензия и сонливость.
Системное или внутриопухолевое введение глюкокортикоидов составляет основу лечения до начала терапии пропранололом и показывает 50–90% эффективность. Местное введение требует длительного применения с 6–8-недельными перерывами. При периорбитальных образованиях местные инъекции не проводят из-за риска окклюзии центральной ретинальной артерии.
При неэффективности глюкокортикоидов и пропранолола, рецидивных и рефрактерных случаях назначают интерферон альфа-2а как ангиостатическое средство. Как правило, назначают в качестве вторичного средства из-за 25% риска спастической диплегии.
Возможно проведение фотокоагуляции гемангиом при помощи импульсного (поверхностные), аргонового (изъязвленные, активно кровоточащие) и Nd-YAG (глубоко проникающие в дерму) лазеров.
Хирургическую эксцизию обычно проводят в фазе инволюции или в пролиферативной фазе в случаях неэффективности медикаментозной терапии.

6. **В чем заключаются достоинства и ограничения медикаментозной терапии гемангиом?**
См. табл. 54.1.

Таблица 54.1. Медикаментозное лечение гемангиомы

Препараты	Механизм действия	Преимущество	Осложнения
Пропранолол	Неселективный β-адреноблокатор, вазоконстриктор с эффектом аптоза	Высокая эффективность, пероральное введение	Гипотензия, гипогликемия, легочные осложнения
Глюкокортикоиды	Вазоконстрикция, замедление регуляции факторов ангиогенеза	Высокая эффективность, пероральное введение	Задержка роста, острая надпочечниковая недостаточность/болезнь Кушинга, желудочные осложнения
Интерферон альфа-2а	Противовирусный ангиостатический	Эффективен в тяжелых и устойчивых случаях	Спастическая диплегия (тяжелая и необратимая)
Винкристин	Химиотерапевтический — ингибирует митозы	Действует при синдроме Казабаха–Мерритта (Kasabach–Merritt)	Нейротоксичен (требуется центральное введение и 4–6 мес терапии)

7. Что такое синдром Казабаха-Мерритта?

Синдром Казабаха–Мерритта — это осложнение быстро растущего сосудистого образования (гемангиомы), характеризующееся задержкой тромбообразования, гемолитической анемией, тромбоцитопенией и коагулопатией. Чаще всего ассоциирован с саркомой Капоши и дольчатой ангиомой.

8. Что такое синдром PHACES?

PHACES — это акроним, обозначающий:

- Posterior fossa malformation — мальформация *posterior fossa*;
- Hemangiomas — гемангиома;
- Arterial anomalies — артериальные аномалии;
- Cardiac defects — кардиальные нарушения (коарктация аорты);
- Eye abnormalities (coloboma) — глазные аномалии (колобома);
- Sternal abnormalities — стернальные аномалии или вентральные дефекты развития.

Для постановки диагноза требуется 2 из 6. Синдром PHACES типичен для пациентов с сегментными гемангиомами. Обследование должно включать консультации офтальмолога и кардиолога, а также МРТ головного мозга.

9. Какая «родственная» сосудистая аномалия может быть выявлена дополнительно при гемангиоме подбородочной области (рис. 54.1)?

Гемангиомы V3-области (области подбородка) сопровождаются высокой встречаемостью (≈30–65%) гемангиом дыхательных путей, включая ротовую полость, ротоглотку, гортаноглотку, надскладковый, складковый и подскладковый отделы гортани. Подскладковое пространство — самая частая локализация в верхних дыхательных путях. Лечебные возможности заключаются в системном применении пропранолола или глюкокортикоидов, местном лечении с применением лазера или хирургическое удаление. В некоторых случаях требуется трахеотомия.

10. Что такое портвейновые пятна?

Портвейновые пятна — это поверхностная капиллярная сосудистая мальформация, обычно проявляющаяся при рождении в виде четко ограниченных розово-красных участков, темнеющих со временем и растущих с ребенком пропорционально. «Золотым стандартом» в лечении является применение импульсного лазера, причем результаты тем лучше, чем раньше выполнено воздействие.

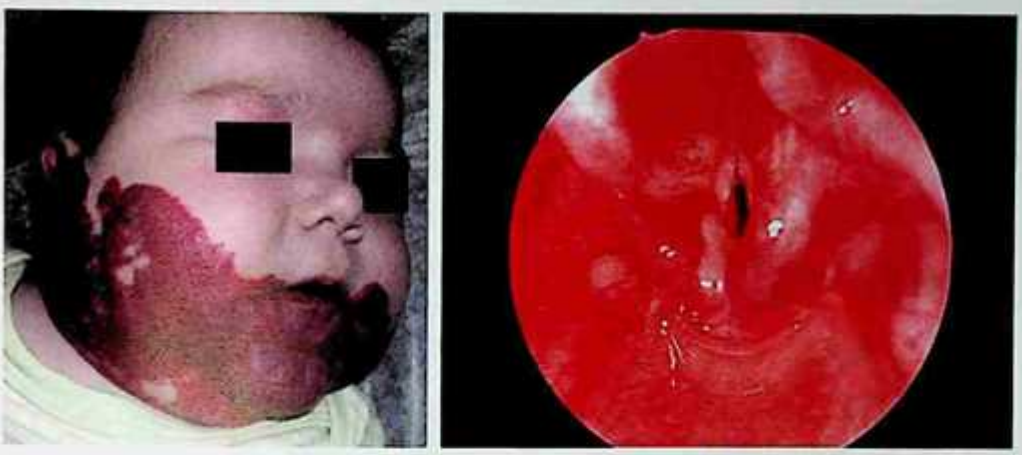

а *б*

Рис. 54.1. Сопутствующие сосудистые аномалии: *а* — ребенок грудного возраста с цервикофациальной гемангиомой области «бороды» (V3); *б* — сегментарная гемангиома дыхательных путей, выявленная при микроларингоскопии у ребенка с синдромом PHACES и цервикофациальной гемангиомой области «бороды». *Источник*: с любезного разрешения Дэвида Лоу, доктора медицины (David Low, MD)



Рис. 54.2. Ребенок с портвейновым пятном (капиллярная сосудистая мальформация) в V1/глазничной локализации при синдроме Стерджа–Вебера. *Источник*: с любезного разрешения Дейвида Лоу, доктора медицины (David Low, MD)

11. **Какой синдром может быть связан с этой сосудистой мальформацией (рис. 54.2)?**
Синдром Стерджа–Вебера, известный также как энцефалотригеминальный ангиоматоз, характеризуется портвейновыми пятнами на лице в V1 (глазничной) области, глаукомой, задержкой психического развития и вовлечением твердой мозговой оболочки.

12. **Как классифицируют лимфатические мальформации (основываясь на данных Международного общества изучения сосудистых аномалий за 1996 г.) — рис. 54.3?**
Классифицируют на макрокистозные (например, лимангиома) или смешанные. Макрокистозная лимфатическая мальформация состоит из одной или множественных



Рис. 54.3. Ребенок с левосторонней макрокистозной сосудистой мальформацией. *Источник*: с любезного разрешения Дейвида Лоу, доктора медицины (David Low, MD)

кист >2 см^3. Смешанные лимфатические мальформации содержат также макро- и микрокистозные компоненты.

13. В чем заключаются основы лечения лимфатических мальформаций?

Микрокистозные образования более сложны, они экстенсивно инфильтрируют ткани, лечение обычно малоэффективно. Задачами лечения являются коррекция деформации и улучшение функций хирургическим путем, кобляцией, радиохирургической или лазерной эксцизией/редукцией. Макрокистозные образования поддаются лечению путем полной хирургической эксцизии или склерозирующими веществами, таким как доксициклин, блеомицин, этанол и OK-432 (пицибанил). Острые воспалительные изменения с инфицированием могут лечиться антибиотиками и/или глюкокортикоидами.

14. Какие диагностические методы следует применить при лимфатической мальформации (рис. 54.4)?

МРТ с гадолиниумом и жировой супрессией, которые покажут образование высокоинтенсивным на Т2-ВИ и уровни жидкость–жидкость, вызванные лимфатическими мальформациями. Полезным может быть УЗИ, КТ малоинформативна.

15. Какая сосудистая мальформация с медленным током имеет тенденцию вовлечения мышц, например, языка (рис. 54.5)?

Тенденцию к вовлечению мышц и глубокому распространению имеют венозные мальформации. Эти образования могут увеличиваться при напряжении. Могут быть болезненными, тромбироваться и содержать пальпируемые флебиты (выявляются при УЗИ или КТ) после предшествовавшего разрешения тромбов.

16. Какая сосудистая мальформация с интенсивным кровотоком может вызывать локальную деструкцию мягких тканей и кости, часто выявляемую у взрослых?

Артериовенозные мальформации. Эти образования имеют мягкие проявления в детстве и становятся прогрессивно-симптоматическими у взрослых, вызывая местную деструкцию и функциональные расстройства. Методами лечения могут быть хирургия, эндоваскулярная эмболизация или комбинация эмболизации и операции.



Рис. 54.4. Т2-взвешенное изображение микрокистозной лимфатической мальформации демонстрирует уровни жидкости. *Источник*: с любезного разрешения Детской больницы Филадельфии (Children's Hospital of Philadelphia)



Рис. 54.5. Ребенок с венозной мальформацией, поражающей язык, дно полости рта и нижнюю губу. *Источник*: с любезного разрешения Дейвида Лоу, доктора медицины (David Low, MD)

Список литературы

Bauman N.M., McCarter R.J., Guzzetta P.C. et al. Propranolol vs prednisolone for symptomatic proliferating infantile hemangiomas: a randomized clinical trial // JAMA Otolaryngol. Head and Neck Surg. 2014. Vol. 140, N 4. P. 323–330.

Blei F. Basic science and clinical aspects of vascular anomalies // Curr. Opin. Pediatr. 2005. Vol. 17, N 4. P. 501.

Buckmiller L.M., Munson P.D., Dyamenahalli U. et al. Propranolol for infantile hemangiomas: early experience at a tertiary vascular anomalies center // Laryngoscope. 2010. Vol. 120, N 4. P. 676.

Eivazi B., Ardelean M., Bümler W. et al. Update on hemangiomas and vascular malformations of the head and neck // Eur. Arch. Otorhinolaryngol. 2009. Vol. 266, N 2. P. 187

Eivazi B., Werner J.A. Management of vascular malformations and hemangiomas of the head and neck — an update // Curr. Opin. Otolaryngol. Head and Neck Surg. 2013. Vol. 21, N 2. P. 157.

Glade R.S., Richter G.T., Jame C.A. et al. Diagnosis and management of pediatric cervicofacial venous malformations: retrospective review from a vascular anomalies center // Laryngoscope. 2010. Vol. 120, N 2. P. 229.

Manning S.C., Perkins J. Lymphatic malformations // Curr. Opin. Otolaryngol. Head and Neck Surg. 2013. Vol. 2, N 6. P. 571.

Mulliken J.B., Glowacki J. Hemangiomas and vascular malformations in infants and children: a classification based on endothelial characteristics // Plast. Reconstructive Surg. 1982. Vol. 69, N 3. P. 412.

Renton J.P., Smith R.J. Current treatment paradigms in the management of lymphatic malformations // Laryngoscope. 2013. Vol. 12, N 1. P. 56.

Sajan J.A., Tibesar R., Jabbour N. et al. Assessment of pulsed-dye laser therapy for pediatric cutaneous vascular anomalies // JAMA Facial. Plast. Surg. 2013. Vol. 15, N 6. P. 434.

Tlougan B.E., Lee M.T., Drolet B.A. et al. Medical management of tumors associated with Kasabach-Merritt phenomenon: an expert survey // J. Pediatr. Hematol Oncol. 2013. Vol. 35, N 8. P. 618.

Wiegand S., Tiburtius J., Zimmermann A.P. et al. Localization and treatment of lingual venous and arteriovenous malformations // Vasc. Med. 2014. Vol. 19, N 1. P. 49.

ОПУХОЛИ ГОЛОВЫ И ШЕИ

Тодд М. Уайн

ГЛАВА 55

КЛЮЧЕВЫЕ МОМЕНТЫ

1. Локализация образования на шее является предпосылкой к дифференциальной диагностике.
2. Томографические исследования крайне важны при обследовании большинства пациентов с образованиями шеи.
3. Образование шеи с воспалительными клиническими проявлениями может оказаться врожденным с инфицированием.
4. Лечение атипичных микобактериальных инфекций шеи всегда сопровождается риском низкого качества жизни в процессе лечения, что связано с длительным существованием образования и/или длительным дренированием.
5. Тонкоигольная аспирация часто позволяет отличить доброкачественное образование от злокачественного, но во многих случаях требуется открытая биопсия.

Важно

1. Самым частым образованием шеи у детей являются реактивные лимфатические узлы. Самая частая злокачественная опухоль у детей на шее — лимфома.
2. Ключом к операции Систранка является не просто резекция центральной части подъязычной кости, но и резекция мускулатуры языка между подъязычной костью и слепым отверстием (*foramen cecum*).

ВОПРОСЫ

1. **Каковы важные категории для дифференциальной диагностики образований шеи у детей?**
   - *Врожденные образования шеи* проявляются при рождении и являются у следствием эмбрионального дефекта.
   - *Инфекционные образования шеи* проявляются на фоне инфекций и обычно разрешаются в процессе лечения основного заболевания. Как правило, связаны с реакцией лимфатических узлов, но могут возникать и в других тканях головы и шеи, например в слюнных железах.
   - *Воспалительные образования* не связаны с инфекционной природой, могут быть ассоциированы с болезнью Кавасаки (Kawasaki).
   - *Неопластические образования шеи* включают доброкачественные и злокачественные процессы. Это могут быть злокачественная лимфаденопатия, доброкачественные и злокачественные опухоли слюнных желез, доброкачественные и злокачественные опухоли щитовидной железы, опухоли, возникающие из нервной, мышечной, сосудистой, лимфатической, хрящевой или костной тканей.
   - *Сосудистые мальформации* (см. главу 54).
2. **Какое образование шеи является самым частым у детей?**
   Самой частой причиной шейных образований у детей являются увеличенные лимфатические узлы. Самой частой причиной лимфаденитов служат вирусные

и бактериальные инфекции. К вирусным причинам относят аденовирус, риновирус и энтеровирус, имеющиеся при всех инфекциях верхних дыхательных путей. Вирус Эпштейна–Барр вызывает мононуклеоз, проявляющийся шейной лимфаденопатией, экссудативным тонзиллитом и гепатоспленомегалией. К бактериальным причинам увеличения лимфатических узлов относят заболевания, вызванные *S. aureus* и *S. pyogenes*. Иногда инфицированные лимфатические узлы могут нагнаиваться, и тогда возникает абсцесс шеи. Другими серьезными причинами бактериального лимфаденита могут быть атипичные микобактерии, *Bartonella henselae* и туберкулез.

3. **Какие признаки позволяют заподозрить инфекционную природу образования шеи?**
Лихорадка, боль, припухлость, эритема кожи над припухлостью, ограничение подвижности шеи и одинофагия позволяют предположить, что образование шеи является вторичным на фоне инфекционного заболевания. Сопутствующие симптомы со стороны верхних дыхательных путей, наличие контактов, зарубежные поездки, контакты с животными (кошки, клещи), наличие иммунодефицита служат важными источниками информации из анамнеза и позволяют лучше понять этиологию образования шеи.

4. **Какой еще тип образований шеи может сопровождаться острым инфекционным воспалением?**
Врожденные образования, включая кисту щитоязычного протока, дермоиды, кисты жаберных щелей, сосудистые мальформации и преаурикулярные кисты, часто могут проявлять себя острой инфильтрацией, эритемой, болью и лихорадкой. Предпочтительным методом лечения этих состояний является антибиотикотерапия. Инцизии и дренирование следует применять только при острой необходимости, поскольку эти воздействия осложняют удаление образования в будущем. Удаление врожденных образований проходит легче после полного стихания инфекционно-воспалительного процесса.

5. **Какое врожденное образование характерно для средней линии шеи?**
Киста щитоязычного протока — самое частое врожденое образование шеи. Киста возникает на средней линии в связи с неполной облитерацией щитоязычного протока. Срединный щитовидный зачаток начинается от слепого отверстия (*foramen cecum*) и мигрирует каудально на шею до достижения окончательной анатомической позиции возле перстневидного хряща. Щитоязычный проток должен облитерироваться, но иногда этот процесс не завершается. Киста может образоваться в протоке, который соединяет ее со слепым отверстием. Эктопированная ткань щитовидной железы может выявиться на всем протяжении от слепого отверстия до нормального расположения железы.
Дермоидные кисты — это доброкачественные кистозные структуры, возникающие в любом отделе организма. Они часто встречаются на голове и шее и могут возникать по средней линии, мимикрируя кисту щитоязычного протока. К типичным локализациям относятся также нос, полость рта, глазница и носоглотка. Дермоидные кисты возникают из-за попадания эпителиальных клеток вдоль линии слияния тканей. Обычно эти кисты содержат придатки кожи, себорейные железы, волосы или волосяные фолликулы. Могут быть спаяны с покрывающей их кожей и иметь небольшие дренажные синусы.
Тератомы похожи на дермоиды, за исключением того, что они содержат клетки эктодерамального, мезодермального и эндодермального происхождения. Могут проявляться плотными образованиями на шее и вызывать дыхательные клинические про-

явления при достижении больших размеров. Лечение заключается в полном хирургическом удалении.

Ларингоцеле возникают на средней линии шеи в виде образования, пролабирующего через щитовидную мембрану (наружные ларингоцеле). Расположенные внутри гортани ларингоцеле называют внутренними, и они не проявляются шейными образованиями. Симптомами являются охриплость, дисфагия и тяжелое диспноэ, особенно в неонатальном периоде.

6. В чем состоит основное значение процедуры Систранка, используемой для резекции кисты щитоязычного протока?

Первые сообщения об удалении кист щитовидного протока давали 50% уровень рецидивов. Резекция подъязычной кости вместе с кистой снизила уровень рецидивов до 20%. Уолтер Систранк (Walter Sistrunk) развил эту технику, включив в зону резекции кисту, подъязычную кость и супрахиоидную мускулатуру языка для уверенности в полном удалении протока до слепого отверстия (*foramen cecum*). Такая техника снизила частоту рецидивов до 5%. Удаление «фартука» язычной мускулатуры крайне важно, поскольку проток может идти спереди и сзади от кости и быть множественным.

7. Какие врожденные образования шеи характерны для латеральной области шеи?

Врожденные латеральные шейные образования обычно имеют бронхиальную природу. Тем не менее латеральные образования могут оказаться сосудистыми мальформациями и кистами тимуса. Бронхиальные аномалии, проявляемые в виде образований, чаще всего оказываются кистами с синусом или без него, могут соединяться с кожей или внутренними структурами. Классифицируют в зависимости от бронхиальной локализации. Могут быть первой, второй, третьей или четвертой бронхиальной аномалиями.

Самой частой бронхиальной аномалией является киста II жаберной щели, которая локализуется в верхней части шеи в виде образования спереди от грудино-ключично-сосцевидной мышцы. Может дебютировать как острая, болезненная припухлость на шее после симптомов со стороны верхних дыхательных путей. Часть может быть принята за нагноившийся лимфатический узел. Дифференциальная диагностика может быть сложной и требовать КТ-исследования с контрастным усилением. Инфицированная киста имеет сферическую тонкую капсулу, в отличие от более толстой капсулы, окружающей воспаление или абсцесс.

Вторая по частоте бронхиальная аномалия — киста I жаберной щели. Наблюдается в инфрааурикулярной области спереди, снизу или сзади от мочки. Может быть связана с лицевым нервом, что требует диссекции и выделения последнего во время операции удаления кисты.

К более редким относят аномалии III и IV дуг, которые обычно проявляются левосторонним воспалением нижней части шеи. Если тракт и киста IV жаберной щели проходят через щитовидную железу, может возникать тиреоидит. Такие кисты часто имеют сообщение с грушевидным синусом. Резекция аномалий IV жаберной щели требует гемитиродэктомии, в противном случае вероятен рецидив.

Кисты тимуса могут формироваться на латеральной части шее, поскольку ткань тимуса происходит из III жаберной дуги и спускается в медиастинум через тимоглоточный проток. Тимические кисты обычно располагаются на шее слева и могут быть моно- или мультилокальными. Диагноз подтверждается морфологически по наличию корпускул Гассаля (Hassall) — концентрических эпителиоретикулярных клеток и макрофагов.

Васкулярные мальформации подробно описаны в главе 54. Они включают ряд патологических образований: венозные, лимфатические, венолимфатические и артериовенозные мальформации. Обычно выявляются в заднем треугольнике шеи.

8. Как проявляется атипичная микобактериальная инфекция?

Атипичная микобактериальная инфекция на шее обычно проявляется образованием, плотным, безболезненным, локализующимся в субмандибулярной или преаурикулярной области. Классически наблюдается фиолетовая окраска кожи над образованием. Местами отмечается истончение кожи над очагами флюктуации. Как правило, отсутствуют вялость, лихорадка, снижение массы тела и ночные поты. Кожный туберкулиновый тест отрицателен или слабый. Заподозрить инфекционную природу состояния позволяют КТ и МРТ по наличию жировой ткани, толстых стенок полости абсцесса (при его наличии), кожного воспаления и мультилокусности, но не дают возможности выставить диагноз.

Клиническое течение может начаться с образования в субмандибулярной или периаурикулярной области. Курс антибактериальной терапии не дает существенного эффекта. Массив продолжает увеличиваться, кожа над ним часто приобретает малиновый оттенок и истончается над областью флюктуации. Зона флюктуации может увеличиваться до момента прорыва содержимого наружу и спонтанного дренирования. Заживление происходит самостоятельно, без лечения. К сожалению, такой сценарий наблюдается не всегда, и в ряде случаев период разрешения затягивается на месяцы и даже годы до полного разрешения.

9. Какое лечение предусматривается при атипичном микобактериозе?

Лечебные мероприятия включают наблюдение, медикаментозную терапию антибиотиками, хирургический кюретаж и хирургическую эксцизию в различных комбинациях. Оптимальным считается метод лечения, позволяющий добиться быстрой эрадикации заболевания с минимальным риском для пациента в раннем и отдаленном периодах. Быстрая эрадикация достигается при полном хирургическом удалении. Многие исследователи пришли к выводу, что полная эксцизия — это оптимальный метод лечения для быстрого разрешения и хорошего косметического результата. К сожалению, патологический процесс часто вовлекает лицевой нерв или его ветви. Полное удаление сопровождается временным повреждением нерва в 20–30% случаев, а необратимым — в 2–5%. Могут также отмечаться плохое рубцевание (21%), инфицирование раны (14%) и рецидив (9%). Риск необратимого повреждения низок, но разрешение происходит медленно, без хирургического лечения.

Если полное удаление кажется рискованным, могут применяться другие лечебные подходы, заключающиеся в инцизии и кюретаже расплавившихся участков образования. Это позволяет подтвердить диагноз и улучшить дренирование раны.

Медикаментозная терапия различными антибиотиками (кларитромицином, азитромицином, этамбутолом и рифабутином) может оказаться полезной в виде монометода или в сочетании с хирургическим лечением. Применение антибиотиков часто обсуждается, хотя имеются данные, доказывающие их эффективность в сравнении с наблюдательной тактикой. Наблюдение за течением заболевания позволяет выздороветь большинству пациентов в течение одного года.

10. Что характерно для воспалительной, но неинфекционной лимфаденопатии?

Болезнь Кавасаки, также известная как слизисто-кожный лимфатический синдром, обычно наблюдается у детей до 5 лет. Она характеризуется васкулитом, начинается с лихорадки в течение 5 сут; включает 4 из перечисленных признаков: острую шейную лимфаденопатию, неэксудативный конъюнктивит, малиновый язык, фиссуру губы,

сыпь, эритему ступней и ладоней, отек рук и ног, десквамацию. Может вызывать аневризму коронарной артерии, в связи с чем показано кардиологическое обследование. Лечение состоит во внутривенном введении иммуноглобулинов и ацетилсалициловой кислоты.

PFAPA (periodic fevers with aphthous stomatitis, pharyngitis, and cervical adenitis — периодическая лихорадка с афтозным стоматитом, фарингит и шейный аденит) вызывает рецидивирующую высокую лихорадку у детей, чаще до 5 лет, без признаков сопутствующей инфекции верхних дыхательных путей. Между эпизодами, как правило, асимптоматично. Диагноз устанавливают после исключения других причин рецидивирующей лихорадки. Медикаментозное лечение может давать эффект (глюкокортикоиды и/или циметидин). Тонзиллэктомия часто приемлема.

Болезнь Кастлемана (Castleman) — гигантская гиперплазия лимфатических узлов, значимая именно размерами увеличения. К счастью, заболевание доброкачественное, а эксцизионная биопсия является диагностическим и лечебным методом.

Болезнь Розаи–Дорфмана (Rosai–Dorfman) проявляется массивной лимфаденопатией вследствие гистиоцитоза у пациентов в возрасте до 10 лет. Диагноз устанавливают на основании биопсии лимфатического узла. Тактика может быть наблюдательной, но в зависимости от тяжести проявлений применяются хирургические, лучевые и химиотерапевтические методы.

Болезнь Кикучи–Фуджимото (Kikuchi–Fujimoto) — гистоцитарный некротизирующий лимфаденит, обычно возникающий в возрасте 20–40 лет, может быть одно- или двусторонним. Для диагностики может потребоваться биопсия лимфатического узла, разрешение обычно происходит в течение 6 мес.

11. Какие сонографические признаки характерны для лимфатических узлов?

- Гипоэхогенность к мышцам.
- Плоские, овальной формы, с короткой осью: длинная ось <0,5, но субмандибулярные и околоушные узлы могут быть округлыми.
- Эхогенный хилус.
- Васкуляризация хилуса видна в реактивном или нормальном узле.
- Отечность вокруг.
- Четкие границы.

12. Каковы сонографические признаки злокачественных лимфатических узлов?

- Резко гипоэхогенны к мышцам (за исключением папиллярного рака щитовидной железы).
- Круглая форма.
- Неэхогенный хилус.
- Коагуляционный некроз.
- Эксцентричная кортикальная гипертрофия.
- Кистозный некроз.
- Плохо обозначенная граница.
- Периферическая или смешанная васкуляризация.
- Кальцификация характерна для метастатического рака щитовидной железы.
- Нет периферического воспаления.

13. Какой тип злокачественной патологии наиболее характерен для головы и шеи?

Лимфомы (ходжкинская и неходжкинская) — наиболее частые злокачественные образования головы и шеи. Увеличение лимфатических узлов очень характерно для детей, и, в случаях если это нереактивная лимфаденопатия, в первую очередь необходимо заподозрить лимфому. Повторные УЗИ проводят при нормальной «жировой»

картине хилуса. В противном случае стойкое увеличение лимфоузла без разрешения в динамике, на фоне антибактериального лечения, требует проведения биопсии. ТАПБ часто позволяет установить диагноз злокачественности, но обычно проводится исследование узла, удаленного полностью, именно это ведет к постановке специфического диагноза и выбору лучшего метода лечения.

14. Какой тип злокачественной патологии щитовидной железы наиболее характерен для педиатрической практики?

Самая частая злокачественная опухоль щитовидной железы детей и взрослых — папиллярная карцинома. Проявляется плотным, безболезненным узлом щитовидной железы. Обычно узел нефункциональный и кистозный. Для постановки диагноза рекомендуется ТАПБ. Одновременно должна проводиться пункция подозрительных лимфатических узлов средней и латеральной областей шеи. Шейные метастазы наблюдаются довольно часто, но уровень выживаемости остается высоким (летальность 2,5%). Лечение состоит в тотальной тиреоидэктомии с центральной и/или латеральной диссекцией шеи для биопсии всех подозрительных лимфатических узлов после абляции радиоактивным йодом.

15. Каковы самые частые инфекционные или воспалительные заболевания слюнных желез?

Острый бактериальный сиалоаденит, вирусный сиалоаденит и ювенильный рецидивирующий паротит. Острый бактериальный сиалоаденит возникает с одной стороны, болезненный, с гнойным отделяемым из слюнного протока. Лечение включает гидратацию, согревающий компресс, массаж и терапию улучшения саливации. Вирусный сиалоаденит вызывается вирусом Коксаки, цитомегаловирусом, парагриппом или эпидемическим паротитом.

16. Какие доброкачественные опухоли характерны для слюнных желез?

У детей самые частые доброкачественные опухоли — плеоморфная аденома околоушной, подчелюстной и малых слюнных желез, а также гемангиома околоушной железы. Существуют и другие доброкачественные опухоли: опухоль Уортина (Warthin) — папиллярный цистадематозный лимфоматоз, базальноклеточная аденома, миоэпителиома и лимфоэпителиома.

Гемангиома околоушной и, реже, подчелюстной железы выявляется при рождении или вскоре. Как и гемангиомы любых других локализаций, они имеют быструю пролиферативную фазу в первые несколько месяцев жизни и период инволюции от одного года до нескольких лет. Задача лечения состоит в достижении инволюции со временем и включает глюкокортикоиды, интерфероны и в последнее время чаще пропранолол, особенно для образований, дающих клинические проявления. Хирургическое лечение может рассматриваться, но с учетом высокого риска для лицевого нерва.

17. Какие злокачественные заболевания наиболее характерны для слюнных желез?

Для детского возраста характерны мукоэпидермоид, ацинозноклеточная карцинома, аденокарцинома, аденокистозная карцинома и плеоморфная карцинома. Самая частая злокачественная опухоль слюнных желез у детей — мукоэпидермоидная опухоль, обычно появляется в юности. Как и при доброкачественных опухолях, лечение состоит в полном хирургическом удалении с исследованием краев резекции. При некоторых состояниях требуется шейная диссекция, особенно при больших размерах опухоли, клинически подозрительных лимфатических узлах или если имеются доказательства экстрагландулярного распространения опухоли либо поражения лицевого нерва. Адъювантная радиотерапия применяется при значительном вовлечении лим-

фатических узлов, экстрагландулярном распространении, периневральной инвазии и неполном удалении. Риск и польза радиотерапии у ребенка должны быть тщательно проанализированы в связи с риском вторичной злокачественности как осложнения лучевой терапии.

18. Какой тип саркомы является самым частым на голове и шее у детей?

Рабдомиосаркома — самая частая саркома в области головы и шеи у детей. Около трети рабдомиосарком возникают на голове и шее, и чаще всего в орбите. Симптомы зависят от места возникновения опухоли. Опухоли подразделяют на *параменингеальные*, что подразумевает возникновение на переднем или латеральном основании черепа, и *непараменингеальные*, возникающие в околоушной железе ротоглотки или гортаноглотки, наружном ухе или латеральной области шеи. В идеале методом лечения с наилучшим прогнозом является полное хирургическое удаление с широким отступом в пределах здоровых тканей. К сожалению, на голове и шее «широкое» иссечение редко возможно из-за существенных функциональных повреждений. Именно поэтому лечение начинается с постановки точного диагноза. ТАПБ может идентифицировать опухоль как саркому, но для более точного гистотипирования требуется гистолог, специализирующийся на саркомах. В связи с этим нередко показана открытая биопсия. Лечение сарком головы и шеи часто включает химиотерапию [рекомендованную протоколами Intergroup Rabdomyosarcoma Studies (IRS) для рабдомиосарком или протоколами Children's Oncology Group (COG) для нерабдомиосарком], хирургию и лучевую терапию.

19. Какие еще типы сарком существуют?

Фибросаркома, рабдомиосаркома, гемангиоперицитома, остеосаркома, хондросаркома Юинга (Ewing), липосаркома и лейомиосаркома.

20. Какие типы нейробластных образований шеи существуют?

Ганглионейрома, ганглионейробластома и нейробластома. Самая частая из перечисленных — нейробластома, третья по частоте злокачественная опухоль у детей. Эти три заболевания представляют различные стадии одного патологического процесса, где нейробластома является менее дифференцированной с максимальным потенциалом злокачественности, а ганглионейрома наиболее дифференцирована с почти отсутствующим потенциалом злокачественности. Обычно эти образования на шее безболезненны, а симптомы связаны с нервом (черепными, симпатической цепью) или компрессией аэродигестивного тракта.

21. В чем состоит значение дифференциально-диагностического алгоритма при образованиях шеи?

Формирование четкого дифференциально-диагностического алгоритма для каждого пациента с образованием на шее позволяет решить, какие диагностические методы приоритетны: лабораторные или радиологические. Анамнез сюжета определяет, какой из томографических методов предпочтителен, когда нужна КТ. Необходимо помнить о кумулятивном эффекте облучения, 2–3 КТ головы повышают риск возникновения рака мозга втрое, а 5–10 КТ головы втрое повышают риск лейкемии. Именно поэтому перед проведением каждого томографического исследования требуется специальное рассмотрение показаний.

Список литературы

Acierno S.P., Waldhausen J.H. Congenital cervical cysts, sinuses and fistulae // Otolaryngol. Clin. North Am. 2007. Vol. 40, N 1. P. 161–176.

Anne S., Teot L.A., Mandell D.L. Fine needle aspiration biopsy: role in diagnosis of pediatric head and neck masses // Int. J. Pediatr. Otorhinolaryngol. 2008. Vol. 72, N 10. P. 1547–1553.

Fang Q.G., Shi S., Li Z.N. et al. Epithelial salivary gland tumors in children: a twenty-five-year experience of 122 patients // Int. J. Pediatr. Otorhinolaryngol. 2013. Vol. 77, N 8. P. 1252–1254.

Giacomini C.P., Jeffrey R.B., Shin L.K. Ultrasonographic evaluation of malignant and normal cervical lymph nodes // Semin. Ultrasound. CT MR. 2013. Vol. 34, N 3. P. 236–247.

Huh W.W., Fitzgerald N., Mahajan A. et al. Pediatric sarcomas and related tumors of the head and neck // Cancer Treat. Rev. 2011. Vol. 37, N 6. P. 431–439.

Lee D.H., Yoon T.M., Lee J.K. et al. Clinical utility of fine needle aspiration cytology in pediatric parotid tumors // Int. J. Pediatr. Otorhinolaryngol. 2013. Vol. 77, N 8. P. 1272–1275.

Lindeboom J.A., Kuijper E.J., Bruijnesteijn van Coppenraet E.S. et al. Surgical excision versus antibiotic treatment for nontuberculous mycobacterial cervicofacial lymphadenitis in children: a multicenter, randomized, controlled trial // Clin. Infect. Dis. 2007. Vol. 44, N 8. P. 1057–1064.

Lindeboom J.A., Lindeboom R., Bruijnesteijn van Coppenraet E.S. et al. Esthetic outcome of surgical excision versus antibiotic therapy for nontuberculous mycobacterial cervicofacial lymphadenitis in children // Pediatr. Infect. Dis. J. 2009. Vol. 28, N 11. P. 1028–1130.

Maddalozzo J., Alderfer J., Modi V. Posterior hyoid space as related to excision of the thyroglossal duct cyst // Laryngoscope. 2010. Vol. 120, N 9. P. 1773–1778.

Moukheiber A.K., Nicollas R., Roman S. et al. Primary pediatric neuroblastic tumors of the neck // Int. J. Pediatr. Otorhinolaryngol. 2001. Vol. 60, N 2. P. 155–161.

Owusu J.A., Parker N.P., Rimell F.L. Postoperative facial nerve function in pediatric parotidectomy: a 12-year review // Otolaryngol. Head and Neck Surg. 2013. Vol. 148, N 2. P. 249–252.

Parker N.P., Scott A.R., Finkelstein M. et al. Predicting surgical outcomes in pediatric cervicofacial nontuberculous mycobacterial lymphadenitis // Ann. Otol. Rhinol. Laryngol. 2012. Vol. 121, N 7. P. 478–484.

Pearce M.S., Salotti J.A., Little M.P. et al. Radiation exposure from CT scans in childhood and subsequent risk of leukaemia and brain tumours: a retrospective cohort study // Lancet. 2012. Vol. 380, N 9840. P. 499–505.

Wei J.L., Bond J., Sykes K.J. et al. Treatment outcomes for nontuberculous mycobacterial cervicofacial lymphadenitis in children based on the type of surgical intervention // Otolaryngol. Head and Neck Surg. 2008. Vol. 138, N 5. P. 566–571.

Whittemore K.R., Jr., Cunningham M.J. Malignant tumors of the head and neck / dy edited Bluestone C., Healy G., Simons J. Pediatric Otolaryngology. China : Peoples Medical Publishing House, 2014. P. 1803.

Zeharia A., Eidlitz-Markus T., Haimi-Cohen Y. et al. Management of nontuberculous mycobacteria-induced cervical lymphadenitis with observation alone // Pediatr. Infect. Dis. J. 2008. Vol. 27, N 10. P. 920–922.

VI
Пластическая хирургия лица, реконструкция и травма



АНАТОМИЯ И ЭМБРИОЛОГИЯ С РАДИОЛОГИЧЕСКИМИ КОРРЕЛЯЦИЯМИ

Мофинфолю Сокоя, Адам М. Терелла

КЛЮЧЕВЫЕ МОМЕНТЫ

1. Формирование головы и шеи связано с процессом развития глоточных дуг, где каждая несет в своем составе артерию, нерв, хрящевую основу и мышцу.
2. Формирование нёба требует слияния по средней линии медиальных носовых возвышений и нёбных отростков. Неполное слияние приводит к целому набору деформаций нёба.
3. SMAS формирует слои лица и отделяет подкожный жир от подлежащей околоушно-жевательной фасции (*f. parotideomasseterica*) и лицевого нерва.
4. При операциях на лице диссекция кнаружи от поверхностной мускулатуры предотвращает повреждение лицевого нерва.
5. При полной реконструкции переломов лица часто необходимо восстановить вертикальный каркас и жестко его зафиксировать.

Важно

1. Лобная область состоит из пяти анатомических слоев, описываемых мнемонимом SCALP. Идентификация этих слоев важна при проведении как косметических, так и реконструктивных процедур.
2. Сухожильный шлем (*galea aponeurotica*) выполняет функцию «натягивающего» слоя при реконструкции скальпа.
3. Большинство мимических мышц лица расположены поверхностно и получают иннервацию от лицевого нерва из более глубокого слоя.
4. С возрастом опущение суборбикулярного орбитального жирового слоя приводит к углублению назолабиальной складки.

ВОПРОСЫ

Прикладная эмбриология

1. **Что такое глоточные дуги? Чем они важны при развитии головы и шеи?**
   Формирование головы и шеи тесно взаимосвязано с развитием глоточных дуг. Формирование дуг начинается около 20-х суток гестации, и на 28-е сутки четыре дуги уже визуализируются. Каждая дуга содержит артерию, нерв, хрящ и мышцу. Следует отметить, что хрящ первой дуги развивается в максиллярный отросток и нижнюю челюсть. Первая дуга также несет мандибулярную ветвь тройничного нерва и жевательные мышцы. Вторая дуга несет VII (лицевой) нерв и мимические мышцы.
2. **Какие структурные зачатки принимают участие в формировании лица?**
   В конце четвертой эмбриональной недели из первой пары глоточных дуг возникают невральные лицевые возвышения, максиллярные возвышения возникают латерально. Фронтальные носовые бугорки развиваются в лобную область и носовой отросток лба. На каждой стороне лобно-носовых бугорков имеется локальное утолщение, формирующее носовые плакоды. Эти плакоды инвагинируются, формируя носовые ямки

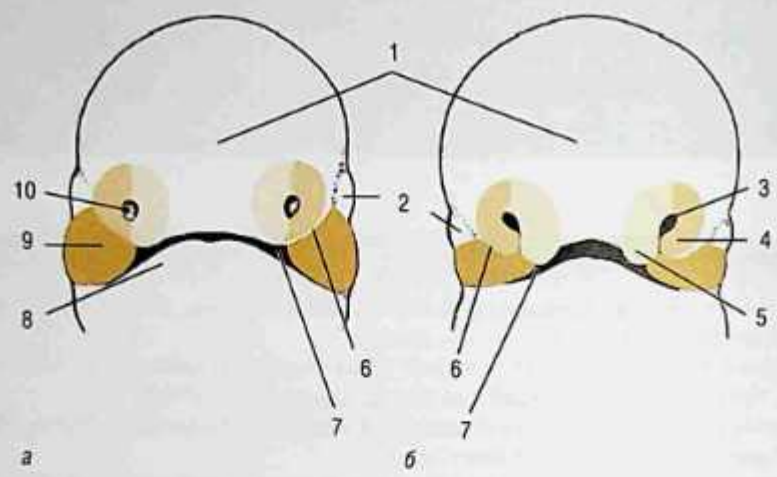

Рис. 56.1. Фронтальный вид лица: *а* — 5-я эмбриональная неделя; *б* — 6-я эмбриональная неделя: 1 — лобно-носовое возвышение; 2 — глаз; 3, 10 — носовая ямка; 4 — латеральное носовое возвышение; 5 — медиальное носовое возвышение; 6 — носослезный желобок; 7 — ротовая ямка; 8 — нижнечелюстное возвышение; 9 — верхнечелюстное возвышение; 10 — носовая ямка. Отражает взаимоотношения максиллярной проминенции и носовых плакод, составляющих латеральную и медиальную носовые проминенции

и четкие холмики тканей, которые могут быть разделены на латеральные и медиальные носовые возвышения (рис. 56.1).

3. **Когда и как формируется верхняя губа?**
Приблизительно на 6-й неделе эмбрионального развития парные максиллярные возвышения растут медиально и начинают контактировать с парными медиальными носовыми возвышениями. Если происходит слияние этих структур, формируется верхняя губа. Максиллярные возвышения формируют латеральную часть губы, а медиальные носовые — фильтр, медиальную верхнюю губу, колумеллу и кончик носа.

4. **Опишите эмбриологию носа.**
На 7-й неделе эмбрионального развития пять лицевых проминенций принимают участие в формировании носа: фронтальная, парные медиальные носовые и парные латеральные носовые проминенции. Фронтальные носовые проминенции формируют спинку носа, медиальные носовые сливаются и формируют кончик носа и колумеллу, латеральные носовые — крылья носа.

5. **Как формируется первичное нёбо (интермаксиллярный сегмент)?**
Формирование нёба начинается сочетанно с формированием верхней губы и носа в конце 5-й недели гестации. В дополнение к носу и верхней губе происходит слияние двух медиальных носовых проминенций, и формируется интермаксиллярный сегмент. Первичное нёбо включает твердое нёбо кпереди от резцового отверстия (*foramen incisivus*).

6. **Что такое вторичное нёбо и как оно формируется?**
К вторичному относится часть нёба кзади от резцового отверстия (*foramen incisivus*). Оно формируется при медиальной миграции и слиянии по средней линии двух нёбных отростков. Эти отростки являются производными максиллярных проминенций. Слияние по средней линии происходит спереди назад, заканчиваясь формированием мышцы язычка (*uvulae*).

7. Какая деформация возникает при нарушении слияния интермаксиллярного сегмента и максиллярных проминенций?

Нарушение слияния интермаксиллярного сегмента и максиллярных проминенций приводит к формированию расщелины губы. Существует большое разнообразие расщелин губы, включая одно- и двусторонние, полные и неполные расщелины.

8. К какой деформации приводит нарушение слияния нёбных отростков?

Нарушение слияния нёбных отростков, а следовательно, и вторичного нёба приводит к возникновению различного вида расщелин нёба. Самая легкая форма расщепления — удвоенная *uvulae*. Подслизистые расщелины наблюдаются при срединной дегисценции мышц, но интактной слизистой оболочке. Наиболее тяжелая форма представлена полной двусторонней расщелиной нёба, при которой сошник и межчелюстная кость (*premaxilla*) не сблизились с нёбными отростками.

9. Опишите эмбриональное развитие наружного уха.

Наружное ухо развивается из I (мандибулярной) и II (подъязычной) жаберных дуг. Каждая дуга имеет три бугорка. Первый бугорок дает развитие козелку. Второй и третий формируют ножку завитка. Четвертый и пятый становятся ножками противозавитка и завитком, шестой бугорок формирует противозавиток.

10. Какая мальформация возникает при дефектах развития и формирования бугорков и/или нарушении их слияния?

Микротия — мальформация ушной раковины. Существует широкий спектр нарушений — от варианта, уменьшенного уха с некоторыми структурными изменениями, до тяжелых структурных аберраций наружного, среднего и внутреннего уха.

Прикладная анатомия

11. Какие слои выделяют в области лба и скальпа?

Слои в лобной области продолжаются и на области скальпа. Удобный мнемоним SCALP помогает запомнить пять анатомических слоев: S (skin) — кожа, C (subcutaneous tissue) — подкожный слой, A (*galea aponeurotica*) — сухожильный шлем, L (loose aredar tissue) — рыхлая соединительная ткань, P (*pericranium*) — надкостница черепа. Сухожильный шлем — это четко дифференцированный фиброзный слой, имеющий большое значение при проведении как косметических, так и реконструктивных процедур. Этот слой покрывает свод черепа и разделяется, формируя карманы для фронтальных и затылочных мышц. Он продолжается в височную фасцию ниже височной линии.

12. Какие четыре мышцы отвечают за движения области лба и надбровья?

Мышцы *m. frontalis*, *m. procerus*, парная *m. corrugator supercilii* и парная *m. orbicularis oculi*, причем каждая независимо влияет на положение бровей и лба. Удобно разделять эти мышцы на две группы: поднимающие и опускающие бровь. Фронтальные мышцы — основные и единственные поднимают бровь. *M. procerus*, *m. corrugator supercilii* и парная *m. orbicularis oculi* относятся к группе опускающих бровь.

13. Что такое поверхностный мышечно-апоневротический слой?

Поверхностный мышечно-апоневротический слой (superficial muscular aponeurotic system, SMAS) представлен отдельным фасциальным слоем, отделяющим подкожный жир от подлежащей околоушно-жевательной фасции (*f. parotideomasseterica*) и лицевого нерва. В височной области SMAS продолжается в париетальную височную фасцию, а на шее — платизмой. Этот слой имеет большое значение при многих процедурах в пластической хирургии лица, например фейслифтинге

(ритидэктомии), и реконструкциях мягких тканей и также является важным хирургическим ориентиром.

14. Опишите анатомические структуры, формирующие скуловое возвышение.

Скуловое возвышение формируется подкожным жировым комком скуловой области, покрывающим круговую мышцу рта (*orbicularis oris*). Глубже этой мышцы расположен суборбикулярный орбитальный жировой слой. С возрастом опущение этих структур приводит к углублению назолабиальной борозды.

15. Каковы взаимоотношения мимических мышц лица и лицевого нерва? Почему эти анатомические взаимоотношения важны?

Orbicularis oris, platysma, m. zygomaticus major и *m. zygomaticus minor* относятся к поверхностно расположенным мимическим мышцам лица, получающим иннервацию от лицевого нерва. Эти поверхностно расположенные мышцы получают иннервацию с глубокой поверхности.

16. Какие мимические мышцы лица получают поверхностную иннервацию?

M. buccinator, levator anguli oris и *mentalis* расположены глубже лицевого нерва и получают иннервацию поверхностно.

17. Каково основное кровоснабжение лица?

Основное кровоснабжение лица обеспечивается ветвями лицевой артерии, являющейся ветвью наружной сонной артерии. Лицевая артерия поднимается над нижней челюстью кпереди и жевательной мышцей (*masseter*). Она имеет извитой ход, предположительно обеспечивающий возможность движения подлежащей нижней челюсти (*mandibulae*). По ходу лицевая артерия поверхностно пересекается ветвями лицевого нерва. Лицевая артерия отдает несколько ветвей: верхнюю и нижнюю лабиальные артерии к верхней и нижней губам и ангулярную артерию к латеральным мягким тканям, покрывающим нос.

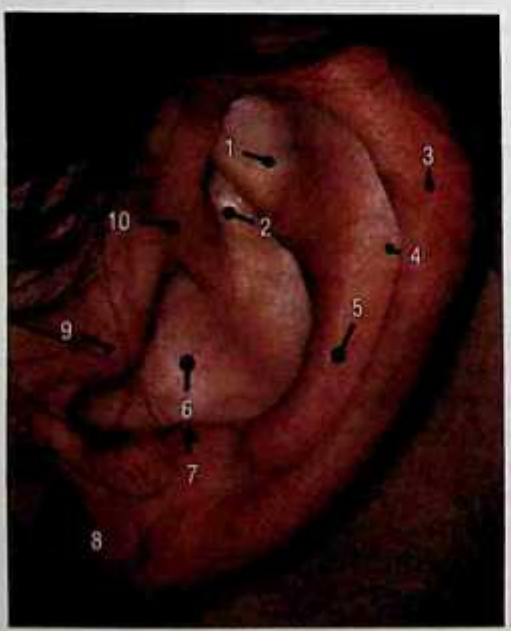

Рис. 56.2. Поверхностная анатомия ушной раковины с указанием важных ориентиров: 1 — треугольная ямка (*fossa triangularis*); 2 — челнок раковины (*cymba conchae*); 3 — завиток (*helix*); 4 — ладьевидная ямка (*fossa scaphoidea*); 5 — противозавиток (*antihelix*); 6 — полость раковины (*cavum conchae*); 7 — противокозелок (*antitragus*); 8 — мочка (*lobulus*); 9 — козелок (*tragus*); 10 — ножка (*crus*)

Пластическая анатомия

18. Какие эстетические зоны лица выделяют?

На лице выделяют несколько эстетических зон: лобную область и брови, периорбитальную область, щеки, нос, периоральную область, подбородок и шею.

19. Каковы эстетические субобласти носа?

Выделяют девять эстетических областей носа: кончик носа, спинку, колумеллу, парные боковые скаты, парные крылья и парные мягкотканые скаты. Эти эстетические субзоны были выделены на основе наблюдения за формой и поверхностями носа, индивидуально сформированными благодаря естественным линиям, поверхностям, впадинам и бугоркам.

20. Опишите поверхностную анатомию ушной раковины.

Поверхностная анатомия ушной раковины формируется рядом ямок, возвышений и борозд (рис. 56.2). Четыре ямки включают: *fossa triangularis, cymba conchae, cavum conchae* и *fossa scaphoidea*. Основные возвышения: *helix, antihelix, crus, tragus, antitragus* и мочка.

Список литературы

Baker S. Local Flaps in Facial Reconstruction. 2nd ed. Philadelphia : Mosby, 2007.

Burget G.C., Menick F.J. The subunit principle in nasal reconstruction // Plast. Reconstr. Surg. 1985. Vol. 76, N 2. P. 239–24. PubMed PMID: 4023097.

Friedman O., Wang T.D., Milczuk H. Cleft lip and palate / by edited Flint P.W., Haughey B.H., Lund V.J. et al. Cummings Otolaryngology: Head & Neck Surgery. 5th ed. Philadelphia : Mosby, Elsevier, 2010.

Manson P.N., Hoopes J.E., Su C.T. Structural pillars of the facial skeleton: an approach to the management of Le Fort fractures // Plast. Reconstr. Surg. 1980. Vol. 66, N 1. P. 54–62.

Ruder R.O. Congenital malformation of the auricle / by edited Papel I.D. et al. Facial Plastic and Reconstructive Surgery. 2nd ed. New York : Thieme, 2002.

Som P.M., Naidich T.P. Illustrated review of the embryology and development of the facial region, part 1: early face and lateral nasal cavities // Am. J. Neuroradiol. 2013. Vol. 34, N 12. P. 2233–2240.

Terella A.M., Wang T.D. Technical considerations in endoscopic brow lift / by edited Azizzadeh B., Massry G.G. Clinics in Plastic Surgery. Brow and Upper Eyelid Surgery: Multispecialty Approach. Philadelphia : Elsevier, 2013.

ГЛАВА 57

ПРИНЦИПЫ ЗАЖИВЛЕНИЯ РАНЫ

Мофинфолю Сокоя, Андрю А. Уинклер

КЛЮЧЕВЫЕ МОМЕНТЫ

1. Принципы Холстеда (Halstead) очень важны в процессе хорошего заживления раны.
2. Заживление раны осуществляется через последовательные фазы: воспаление, пролиферацию и ремоделирование.
3. Назначения пациенту должны всегда быть направлены на улучшение заживления раны. Рекомендуется ежедневная мультивитаминная терапия.
4. Рана лучше заживает при постоянном увлажнении (белой вазелиновой мазью), очищении и защите.
5. Келоиды образуются и растут кнаружи от границ первичной раны.

Важно

1. Время ревизии рубца: большинство рубцов становятся лучше без ревизионных вмешательств через 1–3 года после повреждения. Пациенту необходимо посоветовать выждать как минимум 6–12 мес, прежде чем обращаться за хирургическим лечением, иначе не будет достигнут желаемый результат.
2. Дермабразия обычно проводится через 8–12 нед после воспалительной фазы, и цель этой процедуры — конец пролиферативной фазы.

ВОПРОСЫ

1. **Из чего состоят слои кожи?**
   Два основных слоя кожи — *эпидермис* и *дерма*. Эпидермис, в свою очередь, разделяется на корнеальный, прозрачный, зернистый, шиповатый и базальный (от поверхности и глубже). Слои дермы — папиллярный и ретикулярный.
2. **Что такое рубец?**
   Рубец — это зона фиброза, замещающего нормальную кожу на месте повреждения. Рубец всегда формируется после повреждения как результат нормального заживления раны. Рубцы могут становиться менее заметными в результате различных хирургических и нехирургических воздействий.
3. **Что такое заживление первичным натяжением?**
   Заживление первичным натяжением происходит, если края раны сведены в прямой контакт, что может достигаться швами, степлерами или другими методами. Это наиболее часто используемый способ закрытия раны, позволяющий получать наименее заметные операционные рубцы.
4. **Что такое заживление вторичным натяжением (рис. 57.1)?**
   Заживление вторичным натяжением имеет место, когда нет сближения краев раны и остается область обнаженных подкожных тканей. Это может приводить к большим контрактурам раневой области, чем при первичном закрытии. Этот тип заживления работает лучше в области впадин (височная ямка, медиальный кантус, крыльные желобки). Он может быть полезным при ранах скальпа и лба. К преимуществам относят низкий риск инфицирования, высокий уровень заживления, приемлемые косметические результаты и возможность наблюдения, когда рак был удален не полностью.



а *б*

Рис. 57.1. Заживление раны лобной области вторичным натяжением (*а*, *б*)

5. Что такое заживление третичным натяжением?

Заживление третичным натяжением подразумевает отсроченное первичное закрытие. Края раны не закрываются сразу, а дефект находится в острой воспалительной фазе с инфицированными тканями. Края раны сопоставляются позднее, и рана закрывается.

6. Какие три фазы заживления операционной раны существуют?

1. Воспалительная (1-я неделя после повреждения).
2. Пролиферативная (от 30 мин до 1 мес).
3. Ремоделирования (от 3 нед до 1 года).

7. Что происходит в ране во время воспалительной фазы?

В первые 5–10 мин возникает локальная *вазоконстрикция*; затем запускается коагуляционный каскад, и формируется фибриновый сгусток. Активированные тромбоциты продуцируют несколько хемотактических факторов, влияющих на сосудистый тонус. *Вазодилатация* возникает последовательно за выбросом гистамина. Затем начинается *клеточный ответ*. Наблюдается инфильтрация макрофагами, нейтрофилами и лимфоцитами, являющаяся маркером воспалительной фазы. Важно отметить, что только при стихании воспаления образуется коллаген. Именно поэтому раны с остатками нежизнеспособных тканей дольше находятся в фазе воспаления.

8. Что такое пролиферативная фаза?

Пролиферативная фаза начинается с *реэпителизации* раны. Этот процесс возникает во время повреждения, а первичное закрытие происходит в течение 24 ч. *Синтез коллагена* начинается на 2-е сутки. Пролиферирующие фибробласты продуцируют коллаген III типа, эластин и экстрацеллюлярный матрикс. Заключительным компонентом пролиферативной фазы является *контракция (сокращение) раны*, запускаемая миофибробластами. Контракция имеет центростремительный характер, продолжается 10–15 сут и может быть выраженной в воспаленной ране.

9. Что такое фаза ремоделирования?

В фазе ремоделирования происходят формирование коллагена и созревание сосудов. Рубец становится бледным, мягким и менее выступающим. Коллаген III типа, образовавшийся в пролиферативной фазе, трансформируется в коллаген I типа.

Коллагеновые волокна становятся организованными и формируют параллельные пучки. Завершение ремоделирования может потребовать 12–18 мес, и только к этому времени рубец достигает всего лишь 70–80% прочности натяжения в сравнении с нормальной кожей.

10. Какие четыре местных фактора влияют на заживление раны?

1. Оксигенация.
2. Инфекция.
3. Инородные тела.
4. Достаточность венозного оттока.

11. Какие факторы хемотаксиса и пролиферации образуются в ходе заживления раны?

- **Гормон роста** продуцируется гипофизом, обеспечивает пролиферацию фибробластов.
- **Эпидермальный фактор роста** продуцируется тромбоцитами, обеспечивает пролиферацию и миграцию эпителиальных клеток и фибробластов, активирует фибробласты и формирование сосудов.
- **Тромбоцитарный фактор роста** продуцируется тромбоцитами, макрофагами, эндотелиальными клетками и кератиноцитами, привлекает нейтрофилы, макрофаги и фибробласты. Работает так же, как митогенный медиатор фибробластов, стимулирующий продукцию коллагена и гиалуроновой кислоты.
- **Фактор роста фибробластов** продуцируется макрофагами, лимфоцитами, эндотелиальными клетками, фибробластами и тучными клетками, обеспечивает пролиферацию эндотелиальных клеток сосудов, а также стимулирует кератиноциты и фибробласты.
- **Трансформирующий фактор роста** продуцируется тромбоцитами, фибробластами, нейтрофилами, макрофагами и лимфоцитами, обеспечивает пролиферацию эпителиальных клеток и фибробластов.
- **Инсулиноподобный фактор роста** продуцируется печенью, плазмой и фибробластами, обеспечивает пролиферацию фибробластов и синтез экстрацеллюлярного матрикса.
- **Фактор некроза опухоли** продуцируется макрофагами, тучными клетками и лимфоцитами, обеспечивает пролиферацию фибробластов.

12. Что такое принципы Холстеда?

Эти принципы диктуют бережную заботу о тканях, асептику, острую анатомическую диссекцию, облитерацию «мертвых» пространств, тщательный гемостаз и предотвращение натяжения раны и крайне важны при заживлении операционной раны.

13. Как высушивание раны влияет на заживление?

Увлажнение имеет большое значение при заживлении раны, особенно при реэпителизации. Сухие раны заживают медленнее, чем раны с адекватным увлажнением. Высушивание повышает энергозатраты эпителиальных клеток при закрытии раны, что удлиняет время заживления.

14. Как влияет кислород на фазы раневого заживления?

Начальная гипоксия из-за вазоконстрикции и повреждения сосудов запускает ранние фазы раневого заживления вследствие активизации тромбоцитов и эндотелия. Тем не менее восстановление оксигенации тканей необходимо для адекватного заживления, а хроническая гипоксия может нарушить все этапы заживления.

15. Что такое линии релаксации кожного натяжения (ЛРКН)?

Это линии натяжения, относящиеся непосредственно к коже, которые определяются подлежащей коллагеновой основой. ЛРКН обычно расположены параллельно

складкам кожи. Разрезы, выполненные под углом 90° к ЛРКН, приводят к широкому зиянию раны, в то время как параллельные закрываются с минимальным натяжением.

16. Опишите сходства и различия между гипертрофическими рубцами и келоидами (рис. 57.2).

Гипертрофические рубцы:

- остаются в пределах первичного повреждения тканей;
- имеют тенденцию к регрессу со временем;
- содержат коллагеновые волокна волнообразной формы, структурно не организованы, параллельны эпителиальной поверхности.

Келоиды:

- склонны выступать за границы первичной раны;
- могут увеличиваться со временем;
- могут подвергаться лечению местным введением глюкокортикоидов, интерферонов и облучением;
- содержат толстые коллагеновые волокна, плотно прилегающие друг к другу, бессистемно ориентированы к эпителию.

17. Как на заживление раны влияет дефицит витаминов?

Витамин А важен для эпителизации, синтеза коллагена и сближения краев раны. Витамин С — важный кофактор гидроксиляции лизина и пролина в синтезе коллагена. Он также значим для функционирования нейтрофилов и служит замедлителем образования свободных радикалов (антиоксидант). Витамин Е уменьшает продукцию коллагена, поэтому снижает рубцевание. Витамин К важен для продукции факторов свертывания II, VII, IX и X. Цинк влияет на заживление, обеспечивая дифференцировку клеток и фиброплазию.

18. Какие факторы образа жизни нарушают заживление раны?

Курение вследствие эффектов никотина ведет к угнетению сосудистой сети и тканевой ишемии в ране, следовательно, замедляет заживление. Алкоголизм связан с нарушением питания, что отрицательно влияет на процесс заживления раны.



а *б*

Рис. 57.2. Рубцы: *а* — глубокий келоидный рубец, возникший после пирсинга уха; *б* — гипертрофический рубец кожи шеи после фартучного разреза и тиреоидэктомии

19. Какова идеальная повязка для хирургической раны?

Идеальная повязка на хирургической ране должна соответствовать следующим характеристикам: повышать влажность раневой среды, абсорбировать экссудат и обеспечивать защиту операционной зоны.

20. Какие типы коллагена существуют?

Коллаген I типа обнаруживается в коже, костях, сухожилиях и поддерживает соединительную ткань.

Коллаген II типа обнаруживается в хряще, корнеальной строме, жидкости стекловидного тела, обеспечивает быструю абсорбцию и подвижность.

Коллаген III типа имеется повсеместно, обеспечивает формирование фиброзных элементов.

Коллаген IV типа обнаруживается в базальных мембранах, формирует основу для фильтрации.

Коллаген V типа присутствует повсеместно, формирует клеточный скелет, окружающий клетки.

21. Как на процесс заживления влияет облучение?

Облучение ведет к уменьшению фибробластов, миофибробластов и пролиферации эндотелиальных клеток. Возникает ишемия тканей из-за гиалинизации и склероза кровеносных сосудов. Это ведет к значительной задержке и плохому заживлению ран у облученных пациентов.

22. Какова роль вакуумного закрытия ран в оториноларингологии?

Вакуумное закрытие может использоваться при наложении кожных лоскутов с целью удаления жидкого секрета, препятствующего реваскуляризации и ингибиции лоскута. Применяется также для стимуляции гранулирования в инфицированных ранах, заживающих вторичным натяжением. Вакуумные устройства не должны применяться в носовой, ротовой, трахеальной, кровеносно-сосудистой или опухолевой областях.

ОБСУЖДЕНИЕ

23. Какова роль обогащенной тромбоцитами плазмы в заживлении раны?

Теоретический принцип использования плазмы, обогащенной тромбоцитами, в заживлении раны заключается в том, что тромбоциты — это мощный источник факторов роста, и концентрация этих факторов роста потенциально улучшает заживление. Клинический опыт показывает, что обогащенная тромбоцитами плазма уменьшает кровоподтеки и отек, однако мнения пока остаются неоднозначными.

Список литературы

English R.S., Shenefelt P.D. Keloids and hypertrophic scars // Dermatol. Surg. 1999. Vol. 25, N 8. P. 631–638.

Fisher E., Frodel J.L. Wound healing / by edited Papel I.D., Frodel J. Facial Plastic and Reconstructive Surgery. New York : Thieme, 2002. P. 15–25.

Gantwerker E.A., Hom D.B. Skin: histology and physiology of wound healing // Facial. Plast. Surg. Clin. North Am. 2011. Vol. 19, N 3. P. 441–453.

Guo S., Dipietro L.A. Factors affecting wound healing // J. Dent. Res. 2010. Vol. 89, N 3. P. 219–229.

Hom D.B., Sun G.H., Elluru R.G. A contemporary review of wound healing in otolaryngology: current state and future promise // Laryngoscope. 2009. Vol. 119, N 11. P. 2099–2110.

Terris D.J. Dynamics of wound healing / by edited Bailey B.J. Otolaryngology: Head and Neck Surgery. Philadelphia : Lippincott-Raven, 1998.

АНАЛИЗ ЛИЦА

Генри Х. Чен, Эдвин Ф. Вилльямс

КЛЮЧЕВЫЕ МОМЕНТЫ

1. Симметрия и пропорции важны для гармонии лица. Индивидуальные подгруппы позволяют сбалансированно достигать эстетически благоприятного результата.
2. Идеальные соотношения были достигнуты на основании взаимоотношений важных элементов мягких тканей друг с другом. Однако в различных этносах имеются вариации.
3. При анализе носа важно оценить его соотношение с остальным лицом, а не только его собственные характеристики.

Важно

1. Горизонтальные линии Франкфорта (Frankfort) позволяют обеспечить стандарт при фотографировании и являются краеугольным камнем в анализе лица.
2. Носовая ротация означает смещение кончика носа вдоль дуги от наружного слухового прохода.
3. Носовая проекция указывает, насколько далеко от поверхности лица находится кончик носа.

ВОПРОСЫ

1. **Какие мягкотканые ориентиры могут использоваться для анализа лица?**
   Трихион (*trichos*) — средняя линия переднего края роста волос.
   Глабелла (*glabella*, надпереносье) — при осмотре в профиль наиболее выступающая кпереди область лба.
   Назион (*nasion*) — при осмотре в профиль самая глубокая точка корня носа.
   Кончик носа — при осмотре в профиль наиболее выступающая кпереди точка носа.
   Точка колумеллы — при осмотре в профиль наиболее выступающая кпереди точка колумеллы.
   Основание носа (subnasale) — точка, где колумелла сливается с верхней губой.
   Верхняя губа (*labii superioris*) — граница красной каймы верхней губы.
   Нижняя губа (*labii inferioris*) — граница красной каймы нижней губы.
   Погонион — при осмотре в профиль наиболее выступающая кпереди часть подбородка.
   Ментон — самая нижняя часть подбородка.
   Цервикальная точка — самая глубокая точка между субментальной областью и шеей.
   На рис. 58.1 демонстрируются эти опознавательные ориентиры.
2. **Что такое горизонтальная плоскость Франкфорта?**
   Линия, проведенная от верхнего края наружного слухового прохода к нижнему краю инфраорбитальной складки при осмотре в профиль (рис. 58.2). На фотографиях это линия, проведенная от верхнего края козелка к нижнему краю области слияния глазной щели и щеки. Плоскость устанавливает стандарт расположения пациента при фотографировании и анализе лица.

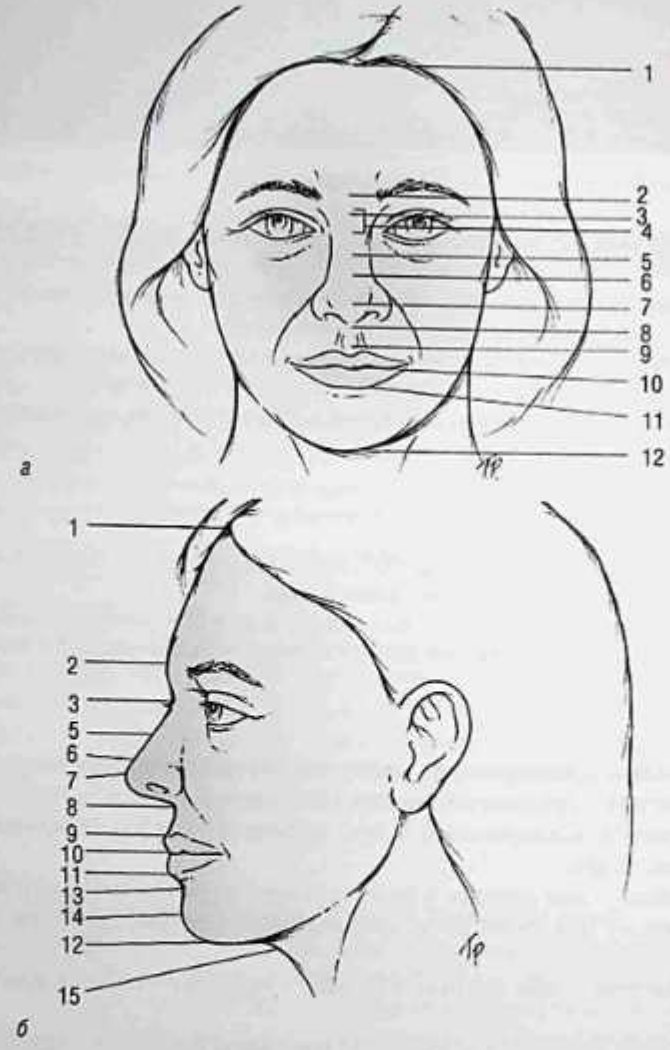

Рис. 58.1. Фронтальный (*а*) и латеральный вид (*б*) мягкотканых ориентиров анализа: 1 — трихион; 2 — глабелла; 3 — назион; 4 — корень носа (*radix*); 5 — ринион (*rhinion*); 6 — надверхушечная точка; 7 — кончик носа; 8 — основание носа; 9 — верхняя губа; 10 — стомион (*stomion*); 11 — нижняя губа; 12 — ментон; 13 — подбородочно-губная борозда (*sulcus mentolabialis*); 14 — погонион (*pogonion*); 15 — цервикальная точка. *Источник*: M.S. Zimbler (2010)

3. Что такое лицевая плоскость?

Линия, проведенная от глабеллы до погониона. Лицевая плоскость должна пересекать горизонтальную плоскость Франкфорта под углом 80–95°.

4. Что такое нулевой меридиан Гонзалеса-Уллоа (Gonzales-Ulloa)?

Линия, перпендикулярная горизонтальной линии Франкфорта, идущая через назион. Погонион должен быть в пределах 5 мм от этой линии.

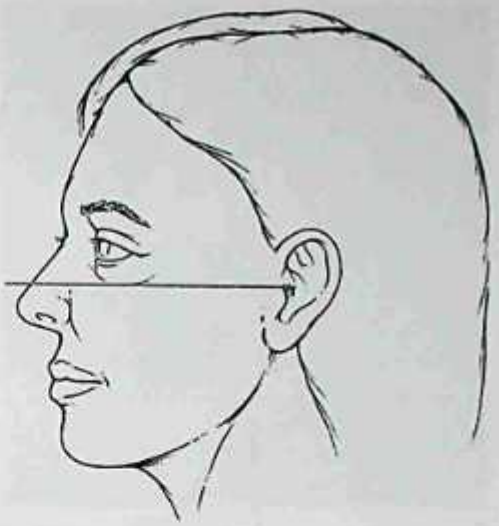

Рис. 58.2. Горизонтальная плоскость Франкфорта.
Источник: M.S. Zimbler (2010)

5. Какие важные углы следует учитывать при лицевом анализе?

Назофронтальный угол (рис. 58.3, *а*) — пересечение линии глабеллы и назиона с линией от назиона к кончику носа.

Назофациальный угол (рис. 58.3, *б*) — пересечение линии глабеллы–погониона с линией назина — кончика носа.

Назолабиальный угол (рис. 58.3, *в*) — пересечение линии, проведенной через точку колумеллы и основание носа, и линии, проведенной через основание носа и верхнюю губу.

Назоментальный угол (рис. 58.3, *г*) — пересечение линии, проведенной от назиона до кончика носа, и линии от кончика носа до погониона.

Ментоцервикальный угол (рис. 58.3, *д*) — пересечение линии, проведенной от глабеллы (*G*) до погониона (*P*), с линией, проведенной от ментона (*M*) до цервикальной точки (*C*).

6. Что такое эстетический треугольник Пауэлла (Powell) и Хамфри (Humphreys)?

Эта система включает назофронтальный, назофациальный, назоментальный и ментоцервикальный углы при анализе взаимоотношений основных компонентов лица и оценке его гармоничности (рис. 58.4). Назоментальный угол рассматривается как наиболее важное измерение, зависящее от проекции носа, так же как и подбородка, и показывает взаимозависимость индивидуальных особенностей лица.

7. Каковы идеальные показатели углов, описанных выше?

Назофронтальный угол — 115–130°.

Назофациальный угол — 36–40°.

Назолабиальный угол — 90–95° у мужчин и 95–110° у женщин.

Назоментальный угол — 120–132°.

Ментоцервикальный угол — 80–95°.

8. Что такое правило третей?

Лицо может быть разделено на трети, практически равные по высоте при осмотре в фас (рис. 58.5, *а*). Расстояние от трихиона до глабеллы должно равняться расстоянию от глабеллы до основания носа, которое, в свою очередь, должно равняться расстоянию от основания носа до ментона.

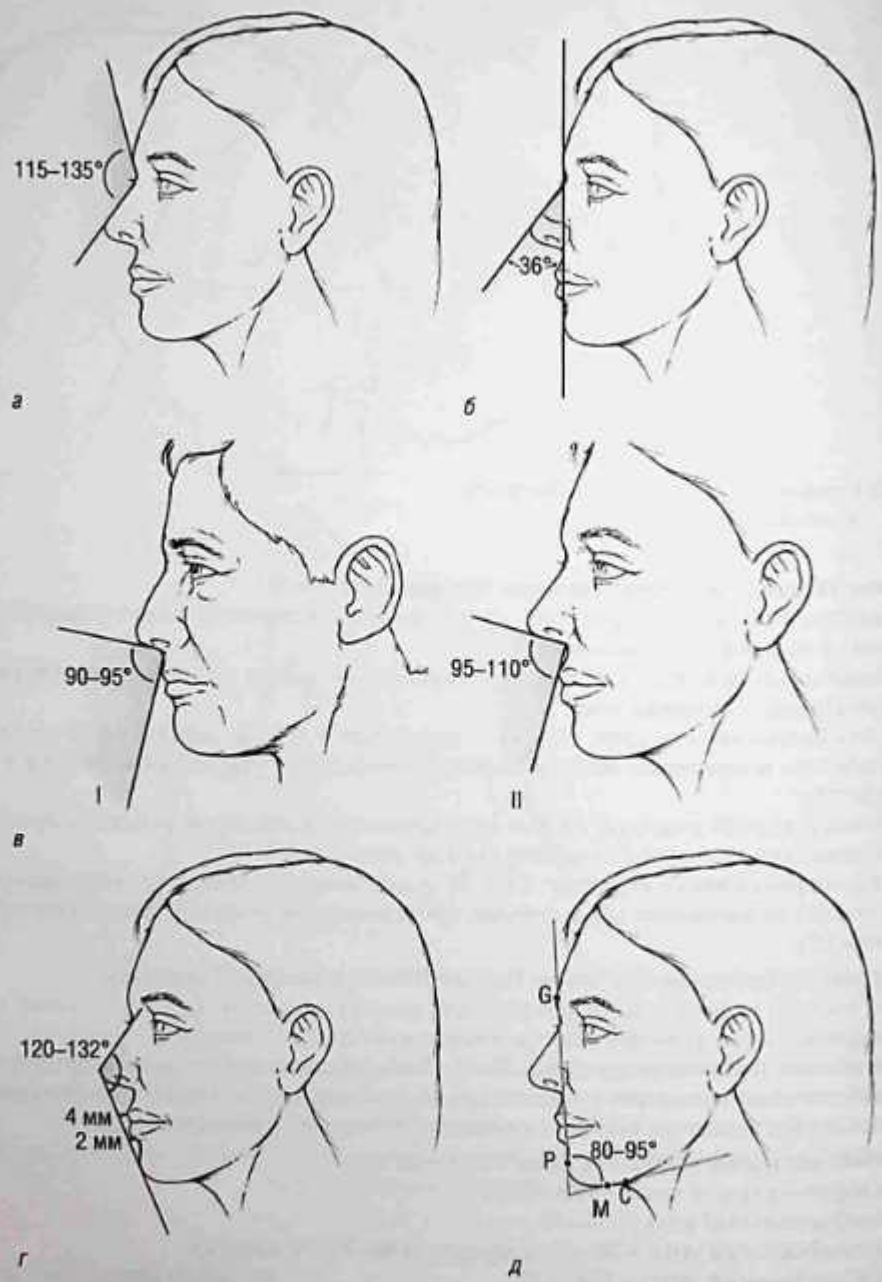

Рис. 58.3. Углы: *а* — назофронтальный; *б* — назофациальный; *в* — назолабиальный, мужчина (I) и женщина (II); *г* — назоментальный; *д* — ментоцервикальный. *Источник*: M.S. Zimbler (2010)

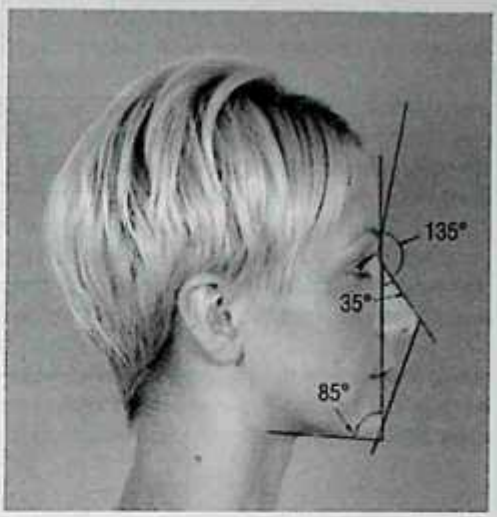

Рис. 58.4. Эстетический треугольник Пауэлла и Хамфри

9. Что такое правило пятых?
Лицо может быть разделено на пять равных по ширине частей при осмотре в фас (рис. 58.5, *б*). Ширина одного глаза должна равняться 1/5 ширины лица. Другими словами, расстояние интеркантуса должно приближаться к ширине носа так же, как к расстоянию от латерального кантуса до уха.

10. Что такое субкомплексы лица?
Лоб, периорбитальная область, щеки, нос, перioральная область, подбородок и шея.

11. Что такое субкомплексы носа?
Нос разделяют на девять субкомплексов. Это пары боковых поверхностей, крылья, мягкотканые треугольники, непарная спинка, кончик и колумелла.

12. Что такое расщелина над кончиком носа?
Переходная область от спинки к кончику, где нижний и верхний латеральные хрящи перекрываются, называется расщелиной над кончиком носа. Кончик носа должен идеально переходить в спинку, включая 1–2 мм «разрыва» на линии спинки. Это эстетическая область более значима у женщин.

13. Что такое двойной разрыв колумеллы?
В месте, где кончик носа переходит в колумеллу, принято рассматривать два расхождения. Первое — в точке, где кончик разворачивается кзади и книзу в подкончиковую дольку. Второе расхождение образуется там, где вышеуказанная долька переходит в более плоскую и горизонтальную колумеллу. Второй разрыв соответствует слиянию медиальной и интермедиальной ножек.

14. Где в идеале должен располагаться назион?
В идеале назион должен находиться на уровне супратарзальной впадины при осмотре в профиль. Если он расположен слишком низко, это может вести в переоценке носовой проекции.

15. Каковы характеристики идеального основания носа?
При осмотре основания нос должен выглядеть как равносторонний треугольник. Колумелла должна составлять 2/3 высоты, лобула — оставшуюся треть, соотношение колумелла : лобула — 2:1.

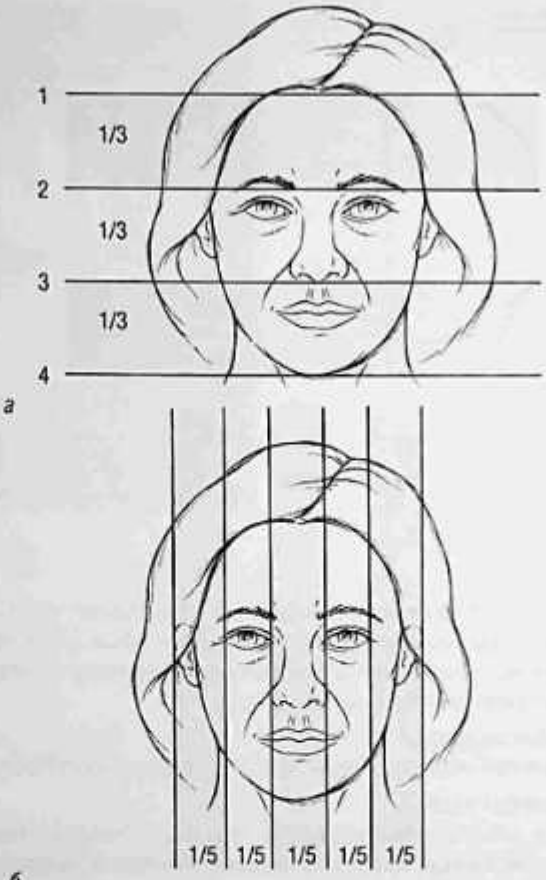

Рис. 58.5. Демонстрация правил: *а* — высота лица, разделяется на три равные по высоте части (правило третей): 1 — трихион; 2 — глабелла; 3 — основание носа; 4 — ментон; *б* — ширина лица, разделяется по ширине на пять равных частей (правило пятых). *Источник*: M.S. Zimbler (2010)

Ноздри должны быть симметричны и выглядеть грушевидными с наиболее широкой частью у преддверия. Ширина лобулы должна составлять 75% основания носа. При боковом осмотре лобулярное соотношение крыльев 1:1 и должно быть от 2 до 4 мм к колумеллярной области.

16. Что такое ротация кончика носа?

Ротация относится к смещению кончика носа вдоль дуги с основанием у наружного слухового прохода. Повышение ротации означает краниальное смещение кончика вдоль дуги, в то время как каудальное смещение кончика ведет к деротации.

17. Что такое проекция кончика носа?

Это расстояние кончика носа от поверхности лица.

18. Какие методы используют для оценки проекции носа?

Метод Джозефа (Joseph) описывает проекцию носа относительно лицевой плоскости, оценивая назофациальный угол, важный при определении проекции. Более острый угол — меньше проекция кончика, и наоборот.

Метод Симонса (Simons). Соотношение проекции кончика носа с высотой верхней губы должно быть равным 1:1. Длина от края верхней губы до основания носа должна равняться длине от основания носа до кончику.

Метод Гуда (Goode). Соотношение длины проекции кончика носа с длиной спинки (*TA*:*TN*) должно равняться от 0,55:1 до 0,6:1. Вертикальную линию проводят от назиона (*N*) к крыловидной лицевой борозде (*A*). Проекция кончика измеряется по длине горизонтальной линии, проведенной от кончика (*T*) перпендикулярно вертикальной линии. Длина спинки носа измеряется от назиона (*N*) к кончику (*T*) (рис. 58.6).

Метод Крамли (Crumley). Соотношение длины проекции кончика с вертикальной высотой и длиной носа должно составлять 3:4:5. Проекция кончика, вертикальная высота и длина носа измеряются как в методе Гуда, и эти линии должны составлять правильный треугольник.

Метод Пауэлла и Хамфри. Соотношение высоты носа с проекцией кончика должно составлять 2,8:1. Высота измеряется расстоянием от назиона до основания носа, а проекция определяется линией, проведенной перпендикулярно линии высоты носа через кончик.

19. Какой метод оценки проекции подбородка наиболее прост?

Проведите вертикальную линию от границы вермилиона нижней губы. Погонион должен быть на этой линии у мужчин и на 2–3 мм кзади от линии у женщин.

20. Как проекция подбородка нарушает восприятие носа?

Уменьшенная проекция подбородка визуально увеличивает нос, увеличение подбородка ведет к зрительному уменьшению носа.

21. Как форма лба влияет на восприятие формы носа?

Высокий лоб ведет к иллюзии маленького носа. В то же время «сплющенный» лоб создает ощущение крупного носа.

22. Какие способы оценки проекции губ существуют?

- Линия проводится от основания носа к погониону. Верхняя губа должна располагаться на 3,5 мм кпереди от этой линии, а нижняя —на 2,8 мм кпереди.
- Линия проводится от кончика носа к погониону. Эта линия именуется назоментальной. В идеале верхняя губа должна располагаться на 2 мм кзади, а нижняя — на 4 мм кзади от этой линии.

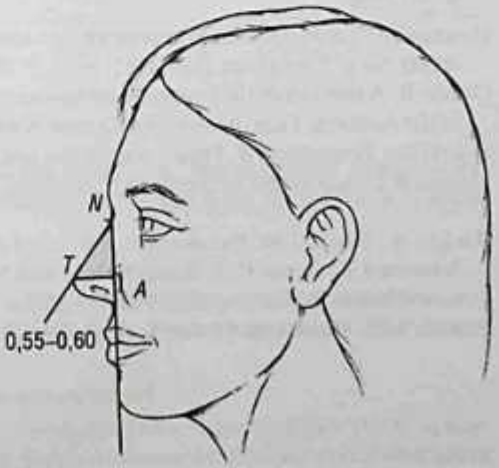

Рис. 58.6. Метод Гуда оценки проекции кончика носа: *T* — кончик носа; *N* — назион; *A* — крыловидная лицевая борозда; 0,55–0,60 — длина *TA*. *Источник*: M.S. Zimbler (2010)

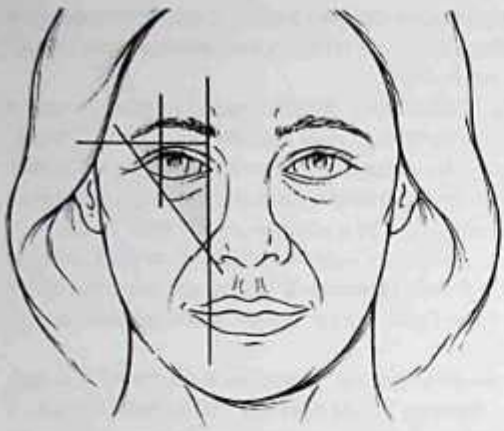

Рис. 58.7. Идеальное положение бровей. *Источник:* M.S. Zimbler (2010)

23. Что измеряют при эстетическом анализе бровей и каковы различия между бровями мужчин и женщин?

Линия брови у женщин в идеале должна начинаться медиально над аллярной областью и достигать самой высокой точки у латерального лимбуса или латерального кантуса и заканчиваться на косой линии, проходящей через крыло носа к латеральному кантусу. Медиальный и латеральный края брови должны находиться в одной горизонтальной плоскости. Медиальная часть должна быть клюшкообразной формы и суживаться в латеральной части. Женские брови тоньше, более изогнуты и располагаются над супраорбитальной щелью, в то время как мужские брови шире, прямее и располагаются на супраорбитальной щели (рис. 58.7).

Список литературы

Bernstein L. Esthetics in rhinoplasty // Otolaryngol. Clin. North Am. 1975. N 8. P. 705–715.

Brennan G.H. Correction of the ptotic brow // Otolaryngol. Clin. North Am. 1980. N 13. P. 265–273.

Burstone C.J. Lip posture and its significance in treatment planning // Am. J. Orthod. 1967. N 53. P. 262–284.

Crumley R.L., Lanser M. Quantitative analysis of nasal tip projection // Laryngoscope. 1988. N 98. P. 202–208.

Gonzalez-Ulloa M. Quantitative principles in cosmetic surgery of the face (profileplasty) // Plast. Reconstr. Surg. Transplant. Bull. 1962. N 29. P. 186–198.

Goode R. A method of tip projection measurement / by edited Humphries B., Powell N. Proportions of the Aesthetic Face. New York : Thieme-Stratton, 1984. P. 15–39.

Powell N., Humphreys B. Proportions of the aesthetic face. New York : Thieme-Stratton, 1984.

Simons R.L. Adjunctive measures in rhinoplasty // Otolaryngol. Clin. North Am. 1975. N 8. P. 717–742.

Winkler A., Wudel J.M. Preoperative evaluation and facial analysis in facial plastic surgery / by edited Johnson J.T., Rosen C.A. Bailey's Head and Neck Surgery Otolaryngology. Philadelphia : Lippincott Williams & Wilkins, 2014. P. 2757–2771.

Zimbler M.S. Cummings Otolaryngology Head & Neck Surgery. Mosby, 2010. P. 269–280.

РИНОПЛАСТИКА И РЕКОНСТРУКЦИЯ НОСА

Джеффри Р. Феррил, Андрю А. Уинклер

КЛЮЧЕВЫЕ МОМЕНТЫ

1. Глубокое понимание анатомии и физиологии носа является основой в успешном проведении ринопластики.
2. Механизмы удержания положения кончика носа должны учитываться и сохраняться при проведении ринопластики.
3. Цели операции, ожидаемые результаты и потенциальные осложнения должны быть подробно обсуждены хирургом и пациентом.

Важно

1. Основой механизма удержания кончика носа является прочность. Она сохраняется за счет интеграции нижних латеральных хрящей, фиксации нижних латеральных хрящей к перегородке и нижних латеральных хрящей к верхним латеральным хрящам.
2. Внутренний носовой клапан состоит из верхних латеральных хрящей, перегородки носа и дна носа. Маневр (проба) Коттла помогает выявить коллапс носового клапана.
3. Эндоназальная (закрытая) ринопластика подразумевает трансхрящевые или межхрящевые разрезы с использованием гемитрансфиксии или трансфиксии или без них. Наружная (открытая) ринопластика подразумевает трансколумеллярную и маргинальную инцизии.
4. Клювовидная деформация — это осложнение ринопластики, при которой наполненность области надкончиковой ямки приводит к формированию «клюва попугая». Это может произойти в результате потери опоры кончика носа или формирования рубцов над ним.
5. Седловидная деформация — это западение средних отделов свода вследствие недостаточности хрящевой опоры средней трети носа. Такой вид деформации может быть следствием ринопластики, гематомы перегородки, абсцесса перегородки, аутоиммунного заболевания или использования кокаина.

ВОПРОСЫ

1. **Что такое ринопластика?**
   Ринопластика — это сложная хирургическая операция, применяемая для изменения функциональных свойств и эстетических проявлений носа путем манипуляций с костью, хрящом и мягкими тканями.
2. **Как часто выполняют ринопластику?**
   Ринопластика — самая частая из выполняемых операций в лицевой пластической и реконструктивной хирургии. В 2012 г. в США было выполнено около 240 тыс. ринопластических операций.
3. **Кем представлена группа обращающихся за ринопластикой?**
   Около 80% прооперированных по поводу ринопластики — женщины, что подразумевает второе место по частоте операций, выполняемых лицевыми пластическими

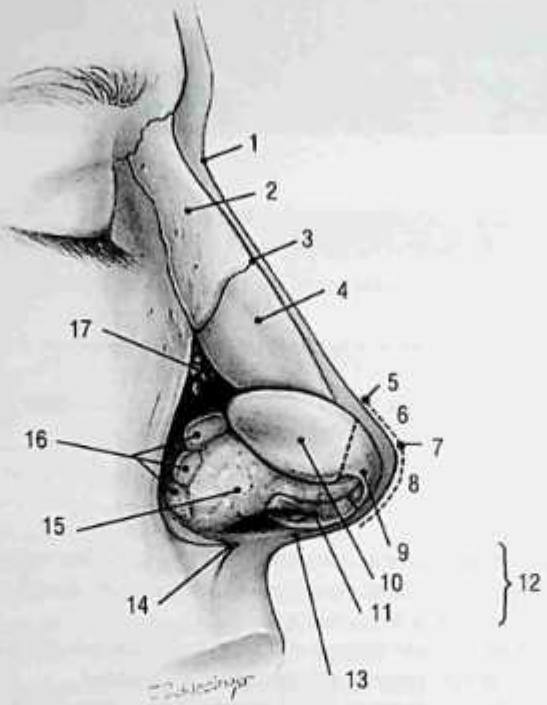

Рис. 59.1. Анатомия носа: 1 — корень; 2 — носовая кость; 3 — ринион (*rhinion*); 4 — верхний латеральный хрящ; 5 — надкончиковый излом; 6 — надверхушечная долька (*lobulus*); 7 — кончик носа (*pronasale*); 8 — подверхушечная долька (*lobulus*); 9 — средняя ножка; 10 — латеральная ножка (*crus lateralis*); 11 — медиальная ножка (*crus medialis*); 12 — нижний латеральный хрящ; 13 — колумелла; 14 — передняя носовая ость верхнечелюстной пазухи; 15 — соединительная ткань; 16 — добавочный хрящ; 17 — сесамовидный хрящ. *Источник*: A.A. Winkler (2013)

хирургами в этой группе (на первом месте фейслифтинг). У мужчин, напротив, ринопластика является самой частой пластической операцией лица, хотя они и составляют только 20% всех пациентов, подвергшихся ринопластике. Чаще всего ринопластика выполняется пациентам в возрасте 22–34 лет (44% всех), затем следуют пациенты в возрасте 35–60 лет (31% всех).

4. Почему ринопластика считается сложной операцией?

Существует всего несколько хирургических операций, при которых ожидаемый успех столь значительно зависит от возможностей хирурга. В косметической хирургии миллиметровое изменение приводит к различиям в результатах от удовлетворительного до разочаровывающего. Именно поэтому ринопластика требует тщательнейшего диалога и разъяснения соответствия возможностей хирургии и результатов, ожидаемых от операции. Хирург должен обладать опытом различных техник ринопластики и глубоко знать анатомию носа (рис. 59.1, 59.2). Успех или неудача ринопластики зависит от индивидуальных особенностей анатомии носа пациента и коморбидности, опыта и возможностей хирурга, подготовленности пациента с точки зрения понимания реалистичных ожиданий результата.

5. Как следует «анализировать» нос перед операцией?

В процессе глубокого анализа и обсуждения носа перед операцией следует обратить внимание на ряд основных позиций, указанных в этой главе. Каждая первичная консультация по поводу ринопластики включает шесть стандартных предоперационных фотографий, которые обеспечивают основу анализа носа. Снимки должны быть выполнены в следующих ракурсах: фронтальном, правом/левом косых, правом/левом латеральном и базальном.

Фронтальное изображение. На фронтальном изображении нос разделяется на горизонтальные трети. Верхняя треть включает носовые кости, которые должны быть симметричны и составлять 75% расстояния между кантусами. Средняя треть, именуемая средним сводом, формируется верхними латеральными хрящами и дорсальным хрящом перегородки. Линия, соединяющая глабеллу с ипсилатеральной точкой кончика, именуется также эстетической линией бровь–кончик (brow–tip). Она должна быть криволинейной, симметричной и гладкой, проходящей вдоль среднего свода. Деформации вследствие травм и прежних операций «разрывают» эту эстетическую линию. Узкая средняя треть позволяет думать о наличии дисфункции носового клапана (см. вопрос 9). Кончик носа может быть оливкообразным, узким, раздвоенным, сплющенным, бесформенным. Элегантная форма кончика носа зависит от наличия двух точек дифференцировки, которые определяются световым рефлексом, ими же и продуцируемым. Эти две точки в идеале должны быть разделены менее чем 1 см. И наконец, ноздри должны формировать «парящую чайку» относительно колумеллы.

Латеральное изображение обеспечивает оценку профиля носа, а также комплекса крылья–кончик. На латеральном снимке длины крыла и кончика должны быть почти

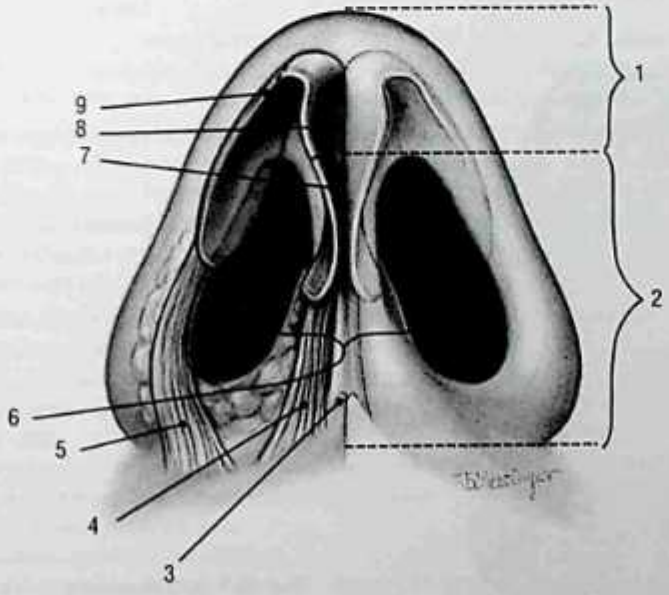

Рис. 59.2. Анатомия носа, базальное изображение: 1 — подкончиковая долька; 2 — колумелла; 3 — передняя носовая ость; 4 — мышца, опускающая перегородку носа (*m. depressor septi nasi*); 5 — крыловидная носовая мышца; 6 — расширенная порция колумеллы; 7–9 — крыловидный хрящ: 7 — медиальная ножка (*crus medialis*); 8 — средняя ножка; 9 — латеральная ножка (*crus lateralis*). *Источник:* A.A. Winkler (2013)

одинаковыми и находиться в 2–4 мм от колумеллы, видимой ниже уровня ноздрей. Элегантный кончик носа должен иметь две «впадины», образуемые *точкой дифференцировки кончика* и *тонким изгибом* на месте слияния лобулы кончика с колумеллой. Кроме того, между кончиком носа и спинкой должна быть надкончиковая впадина.

Базальное изображение используется для оценки ширины основания носа и симметрии кончика. На базальном снимке нос должен иметь форму равностороннего треугольника. Ширину колумеллы сравнивают с шириной лобулы, их соотношение должно быть 2:1. Кончик должен составлять 1/3 общей высоты, в то время как ноздри — остальные 2/3 базального изображения.

6. **Чем отличается ротация кончика носа от проекции кончика носа?**

Ротация кончика. Ротационные движения кончика — это смещения вдоль арки, проходящей от фиксированных точек верхнего края козелка.

Проекция кончика — переднее или заднее расположение кончика носа относительно средней зоны лица.

7. **На латеральном изображении могут быть определены назофронтальный, назолабиальный и назофациальный углы, зависящие от геометрии носа. Опишите их (рис. 59.3).**

Назофронтальный угол — пересечение линии, соединяющей глабеллу и селлион, и линии, соответствующей спинке носа (в идеале 115–130°).

Назолабиальный угол — пересечение линии, соответствующей колумелле, и линии, соответствующей верхней губе с верхушкой в основании носа (в идеале 90–95° у мужчин и 95–110° у женщин).

Назофациальный угол — пересечение линии спинки носа с линией от глабеллы до мягкотканого погониона (в идеале 36–40°).

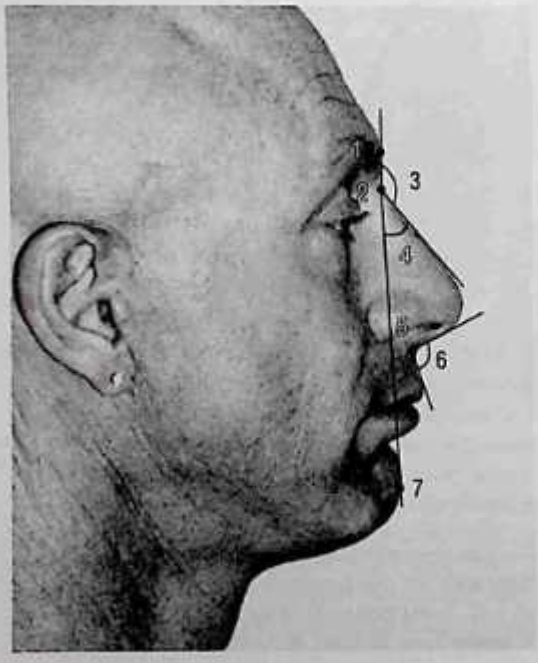

Рис. 59.3. Эстетические углы носа при латеральном осмотре: 1 — глабелла; 2 — селлион; 3 — назофронтальный угол; 4 — назофациальный угол; 5 — основание носа; 6 — назолабиальный угол; 7 — погонион

8. Что такое коэффициент Гуда?

Коэффициент Гуда — это мера оценки проекции кончика носа. Метод оценки использует расчет соотношения между длиной носа и крыльным желобом. На боковом изображении это вертикальная линия, проведенная от селлиона (самая задняя мягкотканая точка корня носа) через крыльный желобок. Длина проекции определяется второй перпендикулярной линией от точки дифференцировки кончика к первой линии. Длина носа определяется по линии от селлиона к точке дифференцировки кончика. Идеальная пропорция проекции кончика к длине носа по методу Гуда составляет от 0,55:1 до 0,6:1.

9. Что такое внутренний клапан носа и в чем важность его функциональности?

Внутренний клапан носа находится на 1 см кзади от отверстия ноздрей и включает перегородку, верхний латеральный хрящ и дно носа. Угол между верхним латеральным хрящом и перегородкой — острый, и эта зона склонна к коллапсу. Передняя часть нижней носовой раковины может вдаваться в носовой клапан, но она не является обязательной частью этой структуры. Поведение внутреннего клапана носа напоминает резистор Старлинга (Starling), он закрывается, когда достигается порог воздушного потока. Если триггерный поток воздуха низок, пациент ощущает затруднение носового дыхания.

10. Что такое коллапс наружного носового клапана?

Нижние латеральные хрящи формируют неполные кольца вокруг отверстий ноздрей. Эти кольца называются наружными клапанами носа. Их задачей является предотвращение коллапса мягких тканей носа во время вдоха. Коллапс наружного носового клапана возникает, когда эти хрящи не обеспечивают должный каркас мягким тканям во время вдоха.

11. Что такое проба Коттла?

Проба Коттла — это динамическое исследование носа, когда щека смещается латерально, и в этот момент оценивается субъективное ощущение улучшения носового дыхания. Этот тест позволяет выявить недостаточность носового клапана.

12. Как можно корректировать коллапс внутреннего и наружного носовых клапанов?

Для коррекции внутреннего носового клапана обычно используются хрящевые опорные трансплантаты. Эти прямоугольные хрящи пришивают к дорзальной перегородке для латерализации верхних латеральных хрящей. Коллапс наружного носового клапана корректируется крыльными «реечными» трансплантатами хряща, размещаемыми над или под латеральной ножкой для обеспечения большей стабильности.

13. Каковы основные и вспомогательные механизмы опоры кончика носа?

Основные механизмы:

- размер, прочность и упругость нижних латеральных хрящей;
- прикрепление нижних латеральных хрящей к перегородке в основании медиальной ножки;
- прикрепление латеральной ножки нижних латеральных хрящей к верхним латеральным хрящам, известное как область завитка.

Вспомогательные механизмы:

- внутренняя (interdomal) связка;
- хрящевая дорзальная перегородка (передний угол перегородки);
- сесамовидный комплекс;
- прикрепление нижнего латерального хряща к надлежащему SMAS;
- спинка носа;
- мембранозная перегородка.

14. Опишите разрезы, используемые при открытой (наружной) ринопластике.

- **Трансколумеллярный разрез.** Горизонтальный разрез выполняется в самой узкой, наиболее выпуклой части колумеллы. Для предотвращения прямолинейного рубца разрез выполняется в форме перевернутой V по средней линии.
- **Маргинальный разрез.** Изогнутый разрез, следующий от каудальной границы нижних латеральных хрящей. Затем его комбинируют с трансколумеллярным разрезом, что позволяет обнажить кончик носа (рис. 59.4).

15. Опишите разрезы, используемые при закрытой (эндоназальной) ринопластике.

- **Межхрящевой разрез** располагается между нижним и верхним латеральными хрящами для обеспечения доступа к спинке носа (см. рис. 59.4, *в*). Эти разрезы можно увеличить медиально к перегородке и продолжить как гемитрансфикцию или полную трансфикцию для доступа к перегородке.
- **Чресхрящевой разрез** — вариант межхрящевого разреза. Трансхрящевую инцизию выполняют на несколько миллиметров каудальнее сочленения верхнего и нижнего латеральных хрящей. Инцизию производят через надлежащий хрящ, который затем обрезают и удаляют (см. вопрос 19). Чресхрящевой разрез используется для консервативного уменьшения объема латеральной ножки нижнего латерального хряща.

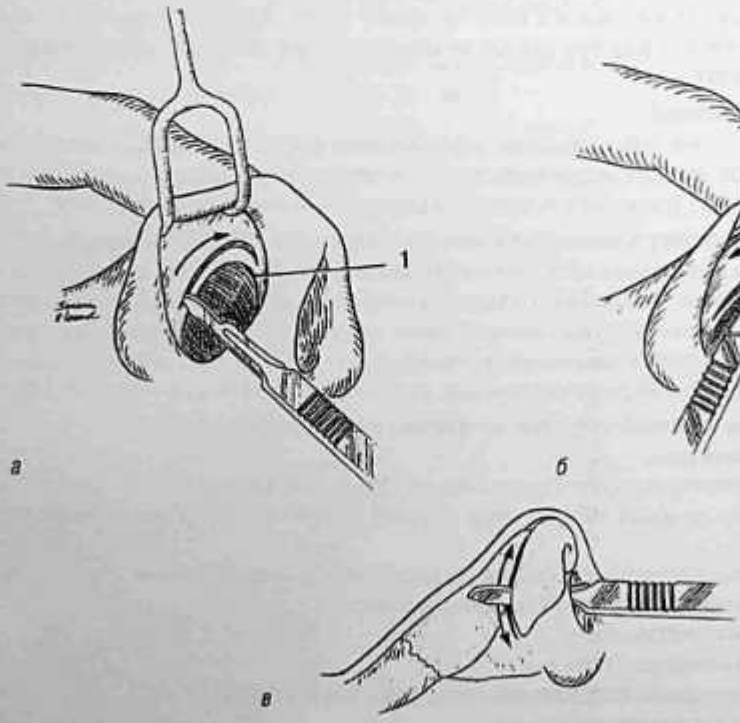

Рис. 59.4. Межхрящевая инцизия (*а*) и краевая инцизия (*б*) выполняются с одной и той же стороны латеральной ножки крыльного хряща. Межхрящевая инцизия обеспечивает хороший доступ к спинке носа (*в*):
1 — верхний боковой хрящ и носовой клапан сохранены. *Источник*: M.E. Tardy, Jr. (1998)

16. Каковы преимущества и недостатки двух стандартных подходов в ринопластике?

Закрытый (эндоназальный) подход:

- преимущества — нет наружных разрезов, меньшая продолжительность операции, меньше отек;
- недостатки — ограниченные обзор и коррекция опоры кончика.

Открытый (наружный) подход:

- преимущества — максимальный обзор, возможность аккуратного наложения швов и расположения трансплантатов, много вариантов обеспечения соотношений между различными частями носа, бóльшая визуализация способствует обучению хирургов;
- недостатки — большая продолжительность операции, больше послеоперационный отек, наружный рубец.

17. Что такое концепция «треноги» кончика носа?

Концепция «треноги» упрощает изображение структур, контролирующих положение кончика носа (см. рис. 59.1, 59.2).

«Тренога» состоит:

- из парных медиальных ножек нижних латеральных хрящей;
- левой латеральной ножки нижнего латерального хряща;
- правой латеральной ножки нижнего латерального хряща.

В этой модели удлинение или укорочение любого из элементов «треноги» нарушает положение кончика.

18. Как достигается ротация кончика кверху?

Ротация кончика кверху может быть достигнута поддерживающими швами, натягивающими своды латеральных ножек кверху. Более тонкая ротация достигается простой резекцией хряща цефалической порции латеральной ножки. Послеоперационная рубцовая ткань, формирующаяся в зоне резекции, вызывает ротацию кончика в цефалическом направлении. Такая ротация может быть достигнута и репозицией нижних латеральных хрящей на трансплантат, прикрепленный к каудальной перегородке, известный как графт экстензии каудальной перегородки. Этот неанатомичный хрящевой трансплантат обеспечивает спорную структуру между медиальными ножками, которые могут быть пришиты в желаемой позиции для обеспечения усиленной ротации (или проекции, если необходимо). Другой метод — рассечение, наложение и сшивание латеральных ножек. Этим укорачиваются две ножки «треноги», что ведет к ротации сводов кверху. И наконец, иллюзия ротации кончика кверху может быть достигнута через «затупление» назолабиального угла использованием хряща в форме куба, утолщающих графтов.

19. Что можно сделать для коррекции выпуклого кончика носа?

Уменьшение объема лобул обычно требует эксцизии некоторой части цефалической грани крыльного хряща, известной как *цефалическая резекция*. Полоска хряща латеральной ножки оставляется сзади и в идеале сохраняется интактной, чем достигается «полная полоска». Однако интактная полоска может быть рассечена и сшита или внутренне ослаблена, насколько позволяет обеспечение ее сохранности. Если чуть ослабить полоску, можно потерять опору кончика, что приведет к асимметрии после операции. Большинство хирургов уверены, что как минимум 4–8 мм целой полоски необходимо сохранить для предотвращения значимой потери каркасности. Полезным и косметически позитивным является опорный графт латеральной ножки, состоящий из прямоугольного хряща площадью 1×0,5 см^2, размещенный в кармане ниже латеральной ножки. Это выравнивает латеральную ножку, обеспечивая

меньшую выпуклость и большую прочность хряща, что уменьшает послеоперационные осложнения.

20. Что такое горбинка спинки носа и как ее удалить? Что такое деформация «открытая крыша»?
Обе носовые кости и хрящи середины свода формируют горбинку. Считается, что последние составляют большую ее часть. Для устранения горбинки были разработаны различные варианты подходов. В случае маленькой горбинки применяют рашпили для ее уменьшения, что дает хорошие результаты. Большие горбинки удаляют при помощи остеотомов. Однако удаление больших объемов тканей может привести к деформации «открытая крыша». Эта деформация напоминает крышу А-образного дома с удаленной верхушкой. Спинка носа выглядит широкой при фронтальном осмотре, а «обрезанные» края носовых костей могут быть видны через кожу. Для коррекции этой деформации производят остеотомию латеральной части носовых костей. Подвижные носовые кости затем сближают медиально, закрывая открытую крышу.

21. Какие потенциальные осложнения необходимо обсудить с пациентом перед ринопластикой?
Кровотечение, инфицирование, рубцевание, перфорацию перегородки, необходимость последующих процедур, сохранение симптомов, плохой косметический результат.

22. Что такое клювовидная деформация и как она возникает?
Эта деформация является осложнением ринопластики, при котором появляется форма, напоминающая изогнутый клюв попугая, вследствие утолщения над кончиком. Клювовидную деформацию разделяют на хрящевую и мягкотканую формы. Хрящевая форма возникает при потере опоры кончика носа. Это приводит к опущению кончика, что вызывает выпуклость над кончиком за счет переднего угла перегородки. Мягкотканая клювовидная деформация формируется, когда рубцовая ткань заполняет пространство над кончиком. Это может происходить после чрезмерной резекции спинки носа с образованием мертвого пространства, особенно у пациентов с толстой и неэластичной кожей. Лечение зависит от этиологии деформации. Местное введение глюкокортикоидов может уменьшить мягкотканую клювовидную деформацию, а при хрящевой — возможны различные виды опорных реконструкций.

23. Что такое седловидная деформация?
Седловидная деформация — это вогнутое западение средних отделов свода, возникающее из-за недостаточной хрящевой опоры в средней трети носа. Это может произойти при отсутствии лечения инфекций перегородки, гематоме перегородки, использовании кокаина, воспалительных и аутоиммунных заболеваниях, после прежде выполненных операций на носу.

24. Что такое деформация перевернутой V?
Деформация возникает при потере крепления верхних латеральных хрящей к носовым костям и/или перегородке. Это приводит к «падению» хрящей относительно носовых костей. Каудальный край носовых костей может быть виден через кожу. Введение опорных графтов «возвращает» верхние латеральные хрящи к перегородке и уменьшает перевернутую V.

25. Как долго происходит заживление после ринопластики?
В основном процесс заживления после первичной ринопластики длится 8 нед. Однако менее активные процессы заживления продолжаются до 18 мес. Отечность мягких тканей может сохраняться месяцы до полной резорбции, особенно после открытой ринопластики. Пациенты должны быть предупреждены об этом до операции, чтобы избежать разочарований ранним послеоперационным результатом. Онемение или

чувствительность кожи кончика носа типичны после ринопластики вследствие нейропраксии носонёбного нерва, идущего через резцовый канал (*canalis incisivus*). Обычно это проходит через 3–6 мес. К тому же кончик носа может быть плотным после операции вследствие образования рубцовой ткани. Однако после ремодулирования рубцовой ткани через 3–6 мес кончик носа становится более подвижным. Если требуется ревизионная хирургия, то необходимо выдержать паузу между операциями как минимум 6 мес.

ОБСУЖДЕНИЕ

26. Какой подход лучше: открытый или закрытый?

Открытая ринопластика обеспечивает обнажение кончика носа и дает оптимальный обзор скелета носа. Поскольку доступ очень широкий, это ведет к бóльшему послеоперационному отеку. Открытая ринопластика также ведет к формированию маленького наружного рубца колумеллы, который обычно не заметен. При закрытой ринопластике выполняют внутриносовые разрезы для обеспечения доступа к структурам носа через ноздри. Обзор ограничен, и работа с кончиком требует обнажения нижних латеральных хрящей. При закрытой ринопластике отсутствует наружный рубец, но такой подход в большей степени нарушает механизмы опоры кончика носа, чем открытый доступ.

Доступ выбирают в зависимости от целей операции и опыта хирурга. Большинство опытных в ринопластике хирургов предпочитают и «защищают» один доступ перед другим для общей ринопластики. Однако некоторые хирурги выступают против использования закрытого доступа при минимальных дефектах и открытого доступа для коррекции значительных, тяжелых деформаций носа.

27. Играют ли существенную роль в ринопластике аллогенные импланты?

Во многих ситуациях доступность хряща для формирования графтов ограниченна. Аллогенные импланты могут играть существенную роль. Самыми частыми имплантами служат силиконовые, из политетрафлуороэтилена, пористого высокоплотного полиэтилена, полидиоксанона и бесклеточная человеческая дерма. Во время предоперационной беседы хирург должен проинформировать пациента о повышенном риске инфицирования и экструзии при их использовании в сравнении с аутогенными графами.

Список литературы

Tardy M.E. Jr. Rhinoplasty / by edited Cummings C. et al. Otolaryngology: Head and Neck Surgery. 3rd ed. St. Louis : Mosby, 1998.

Winkler A.A. Open Septorhinoplasty: The Complete Operative Guide. Cupertino : Apple, Inc., 2013.

ГЛАВА 60

ХИРУРГИЯ ПЕРИОРБИТАЛЬНОЙ ОБЛАСТИ

Бретт В. Дэвис, Викрам Д. Дурайрадж

КЛЮЧЕВЫЕ МОМЕНТЫ

1. Тщательное знание анатомии век и орбиты важно для любых воздействий в периокулярной области.
2. Существуют различные хирургические подходы к орбите. Выбор зависит от размеров и локализации патологического процесса.
3. Омоложение периокулярной области достигается лучше при использовании комбинации инъецируемых филлеров и хирургических процедур.
4. Глазные щели азиатов и людей западного типа различаются. Для получения хороших результатов при проведении блефаропластики необходимы тщательное планирование операции и ясное понимание ожидаемых результатов пациентом.

Важно

1. Следует знать семь костей, формирующих орбиту: клиновидную, верхнечелюстную, решетчатую, слезную, скуловую, нёбную и лобную.
2. Нужно знать слои век: слои спереди назад, кожа, круговая мышца глаза (*orbicularis oculi*), орбитальная перегородка, преапоневротический жир, апоневротический леватор, мюллерова мышца и конъюнктива.
3. Леваторную функцию важно дифференцировать при определении типа хирургии птоза.
4. При закрытии дефекта века с потерей всех слоев можно восстановить только одну пластинку при помощи свободного лоскута.

ВОПРОСЫ

1. **Назовите семь костей, формирующих глазницу.**
   Клиновидная, верхнечелюстная, решетчатая, слезная, скуловая, нёбная и лобная.
2. **На каком расстоянии от глазной щели находятся передняя решетчатая артерия, задняя решетчатая артерия и канал зрительного нерва?**
   Это легко запомнить при помощи мнемонима 24-12-6. Передняя решетчатая артерия располагается приблизительно в 24 мм от глазной щели, задняя решетчатая — на 12 мм кзади от передней, а канал зрительного нерва — на 6 мм кзади от задней решетчатой артерии.
3. **При продвижении через верхнее веко на 12 мм кверху от глазной щели какие структуры встречаются на пути?**
   На верхнем веке *tarsus* (основа века) обычно не шире 10 мм. Именно поэтому на 12 мм объект или инструмент пройдут над *tarsus*. Слои спереди и назад: кожа, круговая мышца глаза (*orbicularis oculi*), орбитальная перегородка, преапоневротический жир, апоневротический леватор, мюллерова мышца и конъюнктива.
4. **Что такое *lamella* (пластинка) века?**
   Иногда веко рассматривают состоящим из передней и задней пластинок. Передняя ламелла состоит из кожи и слоя, содержащего волокна *m. orbicularis oculi*. Задняя ла-

мелла состоит из тарзального слоя, гладких мышц (латеральная мюллерова мышца) и конъюнктивы. Передняя и задняя ламеллы разделены орбитальной перегородкой (*septum orbicularis*).

5. В чем разница между дерматохалазисом и блефароптозом?

Дерматохалазис связан с образованием избытка кожи на верхнем веке. В тяжелых случаях кожа может свисать книзу над веком, блокируя поле зрения. Блефароптоз связан с опущением века обычно в связи с дисфункцией леватора.

6. Как устранить дерматохалазис?

Проведением блефоропластики. При этой процедуре избыток кожи и иногда *m. orbicularis oculi* удаляют. Если имеется избыток преапоневротического или орбитального жира, то его тоже следует удалить с открытием перегородки.

7. Как устранить блефароптоз?

Существует два основных метода реконструкции блефароптоза: продвижение наружного леватора и резекция конъюнктивы мюллеровой мышцы. Первый метод подразумевает кожный разрез по складкам века; различные виды второго метода применяются с конъюнктивальной стороны верхнего века при плохой функции леватора, например. При врожденном птозе верхнее веко может быть подтянуто к фронтальной мышце для улучшения элеваторной способности. Эта процедура известна как frontalis sling (фронтальный ремень, стропа).

8. Контралатеральное веко опускается после ипсилатеральной реконструкции птоза. Почему это происходит?

Закон Геринга (Hering) о равной иннервации говорит, что парные мышцы получают равную иннервацию. Точнее, когда на одном веке птоз, мозг усиливает иннервацию обоих леваторов век в попытке выровнять зрительную ось. Усиленная иннервация контралатерального века может приводить к псевдоретракции. После устранения одностороннего блефароптоза иннервация поднимающих мышц уменьшается и может возникать опущение века на противоположной стороне.

9. Какой метод лечения считается лучшим при морфологически доказанной базальноклеточной карциноме нижнего века?

Полная эксцизия с замороженной секцией. Альтернативой может быть хирургия Фредерика Моха (Frederic Moh).

10. О каком принципе следует помнить при планировании дефекта века?

Важными принципами являются предотвращение вертикального натяжения и обеспечение хорошего кровоснабжения. Минимизация вертикального натяжения предотвращает ретракцию века. При наличии дефекта всех слоев лоскутом можно восстановить только один слой. При перемещении свободных лоскутов для восстановления передней и задней ламеллы уровень неудач повышается из-за невозможности обеспечить адекватное кровоснабжение.

11. Что такое эктропион? Каковы причины его возникновения?

Эктропион — это наружный выворот века. Причины по своей природе могут быть инволюционными, паралитическими, механическими, рубцовыми и врожденными.

12. Что такое энтропион? Каковы причины его возникновения?

Энтропион — это внутреннее превращение век. Причины по своей природе могут быть инволюционными, острыми спазматическими, рубцовыми и врожденными.

13. **Чем различаются реконструкции инволюционного эктропиона и энтропиона?**
В обоих случаях имеет место укорочение века. При энтропионе хирург должен прикрепить ретракторы нижнего века к *tarsus* для предотвращения рецидива.

14. **У пациента с тиреоидным заболеванием глаз имеется птоз, страбизм и ретракция век. Что следует выполнить хирургу для коррекции этих проявлений?**
Сначала должна быть выполнена декомпрессия, далее — хирургия страбизма, затем коррекция ретракции век. Последовательность такова, поскольку декомпрессия может влиять на страбизм, а хирургия страбизма способна нарушить положение век.

15. **Назовите пять хирургических разрезов для доступа к глазнице.**
Трансконъюнктивальный, латеральная кантотомия, над верхним веком, транскарункулярный, вертикальное расщепление века.

16. **Что необходимо сохранить при декомпрессии дна орбиты для минимизации дистопии и диплопии?**
Нижнемедиальную стенку орбиты.

17. **Какие возможности существуют для заполнения полости глазницы после энуклеации и эвисцерации?**
Орбитальные импланты могут быть аутогенными и аллогенными. Подкожный жир — один из примеров аутогенного импланта. Аллопластические импланты подразделяют на пористые и непористые. Пористые материалы сопровождаются фиброваскулярным прорастанием, и к ним относятся гидроксиапатит, пористый полиэтилен и оксид алюминия. К непористым относят полиметилметакрилат и силикон.

18. **Каковы признаки орбитальной компрессии при ретробульбарном кровоизлиянии? В чем заключается лечение?**
Симптомы включают снижение зрения, афферентный пупиллярный дефект и повышенное внутриглазное давление. Диагноз устанавливают клинически, а не радиологически. Лечение заключается в латеральной кантотомии и кантолизисе для снижения орбитального давления.

19. **Когда показана биопсия слезной железы и из какой дольки следует проводить забор материала?**
Слезная железа состоит из орбитальной и пальпебральной долек. Орбитальная долька дренируется в пальпебральную, которая затем дренируется на поверхность глаза. Биопсия пальпебральной дольки может привести к повреждению слезного дренажного аппарата. Именно поэтому биопсия должна выполняться из орбитальной дольки.

20. **Что такое дакриоцисториностомия? Какие доступы возможны?**
Эта операция применяется для лечения обструкции носослезного протока. Во время операции формируется новый дренажный путь из носослезного канала в полость носа над уровнем стеноза. Это может быть сделано наружным подходом через кожу или внутренним — через нос.

21. **Каковы самые частые причины неудач дакриоцисториностомии?**
Обструкция общего канальца и вторичное стенозирование операционного отверстия вследствие фиброза или рубцевания.

22. **Что находится между медиальной частью нижнего века и центральным жировым комком?**
Нижняя косая мышца.

23. Какие факторы влияют на старение периорбитальной области?
Инволюционные изменения в верхней части лица приводят к опущению тканей, потере подкожного жира и углублению кожных складок. Специфические изменения включают статические и динамические морщины, птоз бровей, дерматохалазис верхних век и пролапс орбитального жира вследствие ослабления орбитальной перегородки.

24. Перечислите некоторые нехирургические методы лечения переорбитального старения.
Инъекции ботулинического токсина, дермальные филлеры, лазерная шлифовка и химический пилинг.

25. Какова смертельная доза ботулинического токсина для взрослого пациента среднего возраста?
Около 3000 единиц.

26. Перечислите некоторые распространенные материалы, используемые в хирургии лица.
- Собственный жир.
- Коллагеновые материалы.
- Гиалуроновая кислота: Juvederm (Allergan) Restylane, Perlane (Medicis Aesthetics).
- Полимолочная кислота: Скульптра® (Valeant Aesthetics).
- Кальция гидроксилапатит: Artefill (Suneva Medical).
- Полиметилметакрилат.

27. В чем преимущество филлеров из гиалуроновой кислоты?
Гиалуроновая кислота занимает самую большую долю рынка кожных филлеров. Частично это связано с обратимостью этих филлеров при применении гиалуронидазы.

28. Перечислите осложнения после применения инъекционных филлеров.
К самым серьезным из описанных осложнений применения инъекционных филлеров относят инфекции, некроз тканей и слепоту из-за внутрисосудистого введения. Среди других осложнений следует назвать миграцию филлера, эритему, гематому, боль и видимые узелки, возникающие вследствие погрешностей техники или гранулематозного воспаления.

29. Перечислите тяжелые и легкие осложнения блефаропластики.
К тяжелым осложнениям относят ретробульбарную гематому, перфорацию глазного яблока, диплопию и выраженную сухость глаз. К легким осложнениям — неправильное положение век, гематому век, расхождение раны, *milia* (поверхностная киста) и хемоз.

30. Перечислите различные техники поднятия бровей.
Трансблефаропластический, прямой, среднелобный, височный, претрихиальный, коронарный и эндоскопический лифтинг бровей описаны в источниках литературы. Эти подходы варьируют в зависимости от места разреза, слоя диссекции и метода фиксации.

31. В чем различия век азиатов и европейцев?
Место крепления перегородки к апоневрозу леватора у азиатов ниже. В результате жир из-за перегородки может смещаться на веко ниже. Это приводит к более низкому положению складки века или его отсутствию и проявляется утолщенным веком. Если складка имеется, она обычно проходит параллельно краю века, в противоположность полулунной форме западных век. Азиатские веки также чаще имеют эпикантальную складку.

Список литературы

Baroody M., Holds J.B., Vick V.L. Advances in the diagnosis and treatment of ptosis // Curr. Opin. Ophthalmol. 2005. Vol. 16, N 6. P. 351–355.

Bray D., Hopkins C., Roberts D.N. A review of dermal fillers in facial plastic surgery // Curr. Opin. Otolaryngol. Head and Neck Surg. 2010. Vol. 18, N 4. P. 295–302.

Chen W.P., Park J.D. Asian upper lid blepharoplasty: an update on indications and technique // Facial. Plast. Surg. 2013. Vol. 29, N 1. P. 26–31.

Custer P.L., Kennedy R.H., Woog J.J. et al. Orbital implants in enucleation surgery: a report by the American Academy of Ophthalmology // Ophthalmology. 2003. Vol. 110, N 10. P. 2054–2061.

Kahn D.M., Shaw R.B. Overview of current thoughts on facial volume and aging // Facial. Plast. Surg. 2010. Vol. 26, N 5. P. 350–355.

Knoll B.I., Attkiss K.J., Persing J.A. et al. The influence of forehead, brow, and periorbital aesthetics on perceived expression in the youthful face // Plast. Reconstr. Surg. 2008. N 121. P. 1793–1802.

Levy L.L., Emer J.J. Complications of minimally invasive cosmetic procedures: prevention and management // J. Cutan. Aesthet. Surg. 2012. Vol. 5, N 2. P. 121–132.

Pedroza F., dos Anjos G.C., Bedoya M. et al. Update on brow and forehead lifting // Curr. Opin. Otolaryngol. Head and Neck Surg. 2006. Vol. 14, N 4. P. 283–288.

Ramakrishnan V.R., Hink E.M., Durairaj V.D. et al. Outcomes after endoscopic dacryocystorhinostomy without mucosal flap preservation // Am. J. Rhinol. 2007. N 21. P. 753–757.

ЛАЗЕРЫ, ПРИНЦИПЫ ВОССТАНОВЛЕНИЯ КОЖНЫХ ПОКРОВОВ И АЛОПЕЦИЯ

Марсело Б. Антунес

КЛЮЧЕВЫЕ МОМЕНТЫ

1. Методы обновления кожи:
   - химический пилинг — каустическая травма;
   - дермабразия — механическая травма;
   - лазер — термическая травма.
2. Различные типы химического пилинга:
   - поверхностный химический пилинг (эпидермис): трихлоруксусная кислота в концентрации 10–30%, раствор Джесснера, гликолевая кислота в концентрации 40–70%, салициловая кислота — 5–15%;
   - химический пилинг средней глубины (поверхностная дерма): 35–40% трихлоруксусная кислота, сочетание 35% трихлоруксусной кислоты с другими агентами и 88% фенолом;
   - глубокий химический пилинг (глубокая дерма): 50% трихлоруксусная кислота и фенол по Бейкеру–Гордону (Baker–Gordon).
3. Противопоказания для восстановления кожи химическим пилингом, дермабразией и лазерами:
   - хирургическая подтяжка лица, срединный или глубокий химический пилинг либо лазерная шлифовка в предыдущие 6 мес;
   - лечение изотретиноином в течение последнего года;
   - активная инфекция вируса простого герпеса;
   - острое течение кожных заболеваний.
4. Аблативные лазеры:
   - углекислотный лазер (10 600 нм) предназначен для вапоризации;
   - ИАГЛЭ-лазер (2940 нм) предназначен для вапоризации.
5. Неаблативные лазеры:
   - сосудистые лазеры — импульсный калий-титанил-фосфатный лазер (*kalium-titanyl-phosphate*, KTP-лазер, 532 нм) и импульсный лазер на красителе (585 нм), действующий на гемоглобин;
   - инфракрасный лазер — Nd-YAG (1064 нм);
   - интенсивный импульсный свет: IPL-лазер (550–1200 нм), действующий на меланин и гемоглобин;
   - фракционированный углекислотный лазер (1500 нм).

Важно

1. Важнейшим условием, при котором возможно успешное восстановление кожи, является правильный подбор пациента, особенно с учетом шкалы кожных покров по Фитцпатрику (пациенты, относящиеся к типам I и II, являются наилучшими кандидатами).
2. Формула Бейкера–Гордона: фенол 88%, кротоновое масло, септисол и дистиллированная вода. Проникновение в глубокие слои кожи в большей степени зависит от кротонового масла, чем от концентрации фенола.
3. Пигментные изменения могут возникнуть в результате любой процедуры восстановления кожи (химические пилинги, лазеры или дермабразия). Гиперпигментация развивается вскоре после процедуры и может быть успешно устранена местной терапией, в то время как гипопигментация, как правило, является отсроченным явлением и часто остается навсегда.
4. Аблятивная лазерная шлифовка сравнима со средним и глубоким химическим пилингом и дермабразией.

5. Фенольные химические пилинги ассоциируются с сердечной токсичностью и должны применяться на ограниченных участках лица с 15-минутными интервалами.
6. Трансплантация фолликулярной единицы состоит из переноса индивидуальной фолликулярной единицы и заключается в максимально большем переносе волос с минимальной травмой кожи. Предоперационная подготовка к восстановлению волосистой части кожи головы включает оценку возраста пациента, истории болезни, семейного анамнеза облысения и определение донорских зон области заднего скальпа.
7. Следует знать схему классификации Норвуда (Norwood) для андрогенной алопеции.

ВОПРОСЫ

Восстановление кожи

1. **Опишите возрастные изменения кожи.**
   Изменения кожи в процессе старения включают истончение дермы и эпидермиса, стирание эпидермально-дермального перехода (наиболее последовательное изменение), истончение подкожного жира и потерю организации эластических волокон и коллагена. Эти изменения способствуют ослаблению кожи и развитию морщинистости у возрастных лиц.

2. **Опишите классификацию типов кожи по Фитцпатрику (Fitzpatrick).**
   Классификация Фитцпатрика основана на различиях пигментации кожи и восприятия загара. Градация включает типы от I до VI и прогнозирует чувствительность кожи к солнечному (ультрафиолетовому) излучению, восприимчивость к фотоповреждению и способность к меланогенезу (табл. 61.1). Она также содержит информацию о факторах риска для осложнений после восстановления кожи. Типы III–VI характеризуются повышенным риском возникновения пигментарной дисхромии (гипо- или гиперпигментации) после процедур по обновлению кожи.

Таблица 61.1. Система классификации типов кожи по Фитцпатрику

Тип кожи	Цвет кожи	Реакция на солнце
I	Белая или веснушчатая	Всегда возникают солнечные ожоги
II	Белая	Обычно возникают солнечные ожоги
III	От белой до оливковой	Иногда возникают солнечные ожоги
IV	Смуглая	Редко возникают солнечные ожоги
V	Темно-коричневая	Очень редко возникают солнечные ожоги
VI	Черная	Никогда не возникают солнечные ожоги

3. **Каковы различные методы шлифовки кожи и как они способствуют ее омоложению?**
   Химический пилинг, дермабразия и лазерный фототермолиз. Поверхностное восстановление (микродермабразия и поверхностный химический пилинг) отслаивает только эпидермис, стимулирует регенерацию и утолщение эпидермиса. Средние и глубокие методы шлифовки (средние и глубокие химические пилинги, дермабразия и лазеры) проникают в поверхностную и глубокую дерму, вызывая выработку коллагена.

4. **Каковы основные показания для химического отшелушивания (пилинга) и дермабразии?**
   Фотоповреждение, мелкие морщинки, пигментная дисхромия и шрамы от угревой сыпи.

5. Какие агенты используют для поверхностного химического пилинга?
Поверхностный химический пилинг (эпидермис) можно проводить с помощью 10–30% трихлоруксусной кислоты, раствора Джесснера (резорцинол, салициловая кислота, молочная кислота и этанол), 40–70% гликолевой кислоты, 5–15% раствора салициловой кислоты.

6. Какие агенты используют для химического пилинга средней глубины?
Средней глубиной отслаивания (сосочковая дерма) характеризуются 35–40% трихлоруксусная кислота, сочетание 35% трихлоруксусной кислоты с другими агентами (твердым CO_2, раствором Джесснера, 70% гликолевой кислотой) и 88% раствор фенола.

7. Какие агенты используют для глубокого химического пилинга?
Глубоко отшелушивающие химические агенты (ретикулярная дерма): 50% трихлоруксусная кислота и раствор Бейкера–Гордона (88% фенол, кротоновое масло, септисол и дистиллированная вода). Добавление кротонового масла в качестве эпидермолитического средства увеличивает проникновение фенола в дерму.

8. Какие ограничения по применению фенолового пилинга существуют?
Использование фенола ассоциируется с кардиотоксичностью (главным образом желудочковые экстрасистолы), гепатотоксичностью и нефротоксичностью. Необходим мониторинг сердечной деятельности, внутривенная гидратация, 15-минутные перерывы между аппликациями на разные зоны лица во избежание токсичности.

9. Опишите осложнения, связанные с химическим пилингом.
Осложнения, связанные с химическим пилингом, включают образование милий (наиболее распространенное осложнение, связанное со всеми восстановительными процедурами), гипер- или гипопигментацию, образование рубцов, аллергический или химический дерматит, бактериальную или грибковую (чаще всего *Candida*) инфекцию, реактивацию вируса простого герпеса, что может привести к образованию рубцов.

10. Что такое дермабразия (шлифовка кожи)?
Дермабразия — метод восстановления кожи, при котором с помощью абразивного круга, укрепленного на электроприводе и приводимого в движение рукояткой, выполняется механическая шлифовка кожи.

Лазеры

11. Что такое лазер?
Лазер (от англ. Light Amplification by Stimulating Emission of Radiation) — усиление света с помощью индуцированного излучения. Это направленный свет (параллельные лучи), когерентный (все волны одинаковой частоты и периодичности), монохроматический (одна длина волны).

12. Что такое избирательный фототермолиз?
Селективный (или избирательный) фототермолиз — это способность лазерного излучения максимально адсорбироваться тканевыми хромофорами, предотвращая повреждение окружающих тканей.

13. Что такое аблативное лазерное восстановление?
Аблативное лазерное восстановление реализует принцип селективного фототермолиза, при котором воздействие оказывается на воду в составе хромофоров. Наиболее распространенными лазерами, используемыми для абляции, являются углекислотный и ИАГЛЭ.

14. В чем различие между углекислотным и ИАГЛЭ-лазерами?
Излучение ИАГЛЭ-лазера более эффективно поглощается кожей (в 10 раз больше поглощения), чем энергия от углекислотного лазера. Это способствует более точной абляции тканей с меньшим термическим поражением прилежащих тканей. Это, в свою очередь, приводит к сокращению времени восстановления, уменьшению эритемы и снижению риска гипо- или гиперпигментации. С другой стороны, он производит меньший стягивающий эффект на ткани.

15. Что такое неабляционная и фракционная лазерная шлифовка?
Неабляционная шлифовка приводит к такому термическому повреждению кожи, который позволяет устранить морщины и результаты фотоповреждения, в то время как эпидермис сохраняется. Фракционная шлифовка термически удаляет микроскопические колонки эпидермальной и дермальной ткани в регулярно распределенных массивах на части поверхности кожи.

16. Как неабляционные лазеры производят фотоомоложение?
Они работают путем индукции пролиферации фибробластов с выработкой последними новых коллагенов (типы I и III) и отложения эластина в папиллярной дерме. Инфракрасный и видимый свет лазеров используются с охлаждающими механизмами для защиты вышележащего эпидермиса.

17. Существует ли необходимость в предоперационном лечении?
Да. Все пациенты, подвергающиеся лазерной шлифовке, должны пройти антивирусную профилактику и избегать солнечных лучей. Использование бензол-1,4-диола (Гидрохинона*), изотретиноина, гликолевой кислоты и антибиотиков менее обосновано.

18. Что важно учитывать при выборе пациента для лазерной шлифовки?
Одним из наиболее важных факторов является тип кожи пациента. Самыми безопасными типами кожи являются I и II типы согласно классификации Фитцпатрика. Типы III–VI более восприимчивы к осложнениям.

19. Каковы наиболее частые осложнения, связанные с лазерной шлифовкой кожи?
Мелия, гипопигментация, гиперпигментация, образование рубцов, инфекции (вирусные, грибковые и бактериальные) и контактный дерматит.

Алопеция и восстановление волос

20. Что такое фолликулярные единицы?
Волосяные фолликулы растут вместе в группах — фолликулярных единицах. Эта единица является фундаментальным компонентом трансплантации и состоит из терминальных волосяных фолликулов (от 1 до 4), окруженных тонкой адвентициальной коллагеновой оболочкой. Фолликулярная единица считается не только анатомической, но и физиологической единицей.

21. Опишите жизненный цикл волоса.
Рост волос является циклическим явлением с периодом роста (анагена), инволюцией (катагена) и отдыхом (телогена). В нормальном скальпе 90–95% волос находятся в анагене, около 1% в катагене и 5–10% в фазе телогена. Каждый волосок проходит этот процесс 10–20 раз в течение продолжительности жизни. Этот цикл регулируется сложной системой сигнализации, которая еще не полностью изучена.

22. Что такое андрогенная алопеция?
Андрогенная алопеция поражает мужчин и женщин. Ее начало чрезвычайно изменчиво и, возможно, определяется наличием циркулирующих андрогенов. Распростра-

ненность андрогенной алопеции чрезвычайно варьирует, затрагивая около 30% мужчин в возрасте 30 лет и около 50% 50-летних мужчин.

Этот тип облысения не рубцуется и представлен характерными изменениями диаметра волосяного стержня, в результате возникают миниатюрные волосы, что в конечном итоге приводит к их трансформации в вилиподобные фолликулы. Точный механизм, с помощью которого андрогены вызывают выпадение волос, остается неясным. Вероятно, что в восприимчивых фолликулах кожи головы дигидротестостерон связывается с рецептором андрогена и гормон-рецепторный комплекс активирует гены, которые постепенно трансформируют крупные терминальные волосы в миниатюрные волоски.

23. Как классифицируют андрогенную алопецию?

Андрогенная потеря волос, или облысение, у мужчин часто следует за характерной картиной, начинающейся с уменьшения волос в височной области, чему предшествует диффузное истончение кроны, а это в конечном итоге приводит к выпадению волос в этой области. Облысение расширяется и со временем встречается с зоной височной рецессии. На заключительных этапах прогрессирования теменная и затылочная полосы тонкие и отступают.

Эта поэтапная прогрессия была классифицирована Норвудом с помощью оценочной шкалы от I до VII (рис. 61.1).

24. Опишите облысение у женщин.

Поскольку роль андрогенов при облысении у женщин остается неопределенной, термин «женский паттерн выпадения волос» (female pattern hair loss, FPHL) стал предпочтительным для обозначения андрогенной алопеции у женщин. Это затрагивает около 20% всех женщин, причем начало облысения развивается уже в третьей декаде жизни с устойчивым прогрессированием до менопаузы, во время которой степень облысения становится максимальной. Диагностика FPHL клиническая, основана на характерном внешнем виде кожи головы. Обычно не требуется дальнейших исследований, но пациенткам следует задавать вопрос о признаках гирсутизма, угревой сыпи, менструальных и гормональных нарушениях. Наиболее широко используемая система классификации для FPHL была предложена Людвигом (рис. 61.2). Лобная линия роста волос обычно остается неповрежденной, выпадение волос происходит в верхней части головы и условно разделяется на три степени тяжести.

25. Каковы консервативные варианты лечения алопеции?

Без лечения андрогенная алопеция развивается со скоростью около 5% в год. В настоящее время для лечения этого заболевания доступны два препарата: миноксидил и финастерид. Миноксидил является вазодилататором, и его механизм действия на рост волос не совсем понятен, но, по-видимому, не зависит от вазодилатации. Миноксидил вызывает начальный всплеск роста волос, который быстро прекращается, когда пациент перестает принимать препарат. Побочные эффекты миноксидила включают раздражение кожи головы, сухость, зуд и покраснение. Финастерид является конкурентным ингибитором 5α-редуктазы 2-го типа, который ингибирует превращение тестостерона в дигидротестостерон. Это снижает уровень дигидротестостерона, но препарат не имеет сродства к другим рецепторам андрогенов, поэтому не препятствует метаболическим эффектам тестостерона. К отрицательным последствиям приема финастерида относятся снижение либидо, эректильная и эякуляторная дисфункции, которые обратимы с прекращением приема препарата.

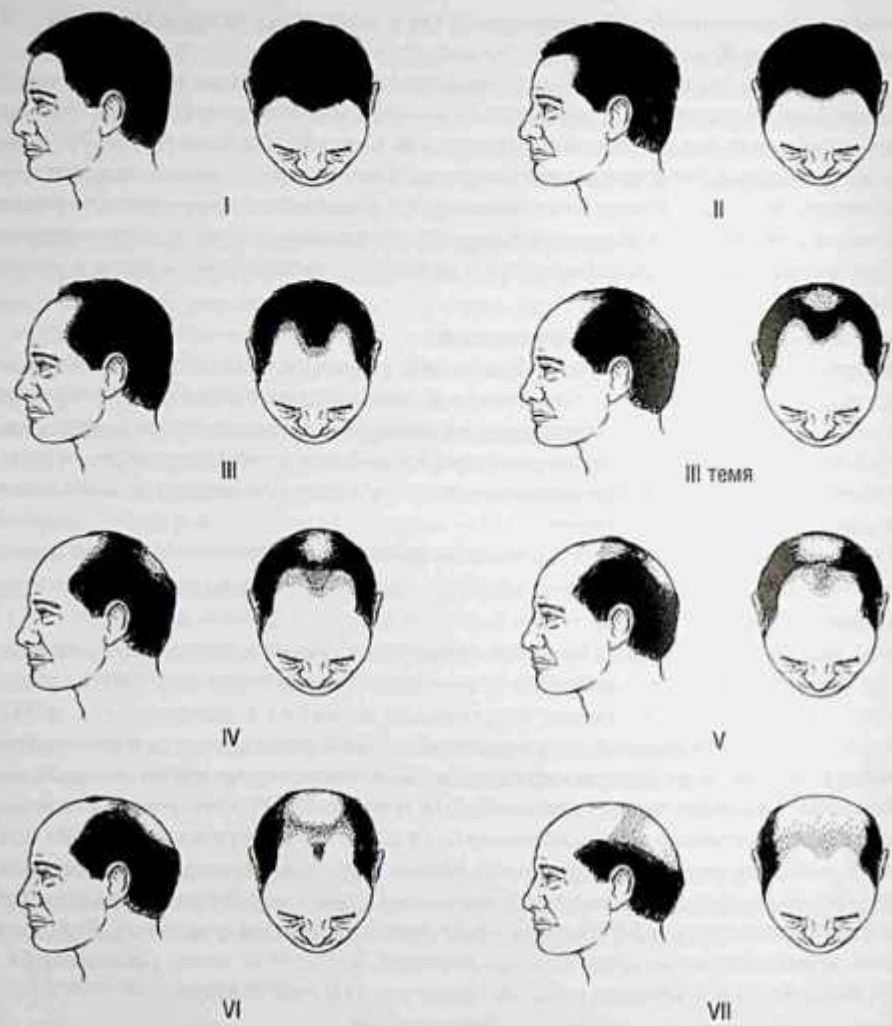

Рис. 61.1. Классификация мужского облысения по Норвуду: I–VII — типы облысения. *Источник*: P.W. Flint и соавт. (2010, figure 26-4, p. 377)



Рис. 61.2. Классификация женского облысения по Людвигу: *а* — степень I; *б* — степень II; *в* — степень III. *Источник*: P.W. Flint и соавт. (2010, figure 26-5, p. 377)

26. Опишите трансплантацию фолликулярных единиц.

Трансплантация фолликулярной единицы заключается в переносе индивидуальной фолликулярной единицы, при этом встает задача максимизировать количество переносимых волос и минимизировать количество рубцов.

Процедуру начинают с рассечения фолликулярной единицы и разделения ее на отдельные единицы из одного, двух, трех или четырех волосков. Затем волоски переносят на область-реципиент и вставляют в небольшие отверстия, формирование которых уменьшает травму зоны-реципиента и повреждение местных кровеносных сосудов и, что более важно, создает плотный контакт для фолликулярной единицы.

Главное преимущество трансплантации фолликулярной единицы и одна из причин ее популярности — естественный вид, который она обеспечивает пациенту.

27. Как получают фолликулярные единицы?

Фолликулярные единицы могут быть получены путем однократного забора полосы волосяных фолликулов или путем экстракции фолликулярных единиц.

Полосковая техника начинается с определения и маркировки области-донора на затылочной части головы. С помощью скальпеля выполняют разрез, при этом направление разреза совпадает с осью фолликулов во избежание их перерезки.

Затем фолликулярную единицу отделяют от скальп-полосы, а область-донор закрывают швами. В технике экстракции фолликулярных единиц используют острый 1-миллиметровый перфоратор слизистой оболочки (ПСО) для надрезания в среднем участке кожи, при этом необходимо остановить надрез сразу над подкожной клетчаткой. Это делают с учетом угла волосяного стержня в скальпе и использованием ПСО в той же оси, чтобы избежать перекрещивания. Затем с помощью пинцета или присасывающего устройства верхнюю часть трансплантата надежно захватывают, и последний извлекается.

28. Что такое послеоперационный эффлювий?

Постхирургический (постоперационный) эффлювий представляет собой потерю ранее существовавших волос в фолликулярной единице после трансплантации и редко встречается у некоторых пациентов. Эта потеря волос происходит в любой момент с первых 3 нед до 3 мес после операции, обычно незначительна и не замечается пациентом. Значительный послеоперационный эффлювий происходит в том случае, когда большое количество трансплантированных графтов помещается в область, которая содержит множество миниатюрных волосков. Степень эффлювия непредсказуема, процесс может затронуть любого пациента, хотя чаще встречается у женщин. Пациента необходимо убедить, что волосы вновь начнут расти в течение следующих 3–6 мес.

Список литературы

Alexiades-Armenakas M.R., Dover J.S., Arndt K.A. The spectrum of laser skin resurfacing: nonablative, fractional, and ablative laser resurfacing // J. Am. Acad. Dermatol. 2008. Vol. 58, N 5. P. 719–737.

Bernstein R.M., Rassman W.R. Follicular unit transplantation: 2005 // Dermatol. Clin. 2005. Vol. 23, N 3. P. 393–414.

Carniol P.J., Harmon C.B. Laser facial resurfacing / by edited Papel I.D. Facial Plastic and Reconstructive Surgery. New York : Thieme Medical, 2002. P. 241–246.

Fitzpatrick T.B. The validity and practicality of sun-reactive skin types I through VI // Arch. Dermatol. 1988. Vol. 124, N 6. P. 869–871.

Flint P.W., Haughey B.H., Lund V.J. et al. Cummings Otolaryngology: Head and Neck Surgery. 5th ed. Philadelphia : Mosby, Elsevier, 2010.

Jackson A. Chemical peels // Facial. Plast. Surg. 2014. Vol. 30, N 1. P. 26–34.

Ludwig E. Classification of the types of androgenetic alopecia (common baldness) occurring in the female sex // Br. J. Dermatol. 1977. Vol. 97, N 3. P. 247–254.

Norwood O.T. Male pattern baldness: classification and incidence // South Med. J. 1975. Vol. 68, N 11. P. 1359–1365.

Smith J.E. Dermabrasion // Facial. Plast. Surg. 2014. Vol. 30, N 1. P. 35–39.

КОСМЕТИЧЕСКАЯ ХИРУРГИЯ ПРИ ВОЗРАСТНЫХ ИЗМЕНЕНИЯХ ЛИЦА И ШЕИ

Андрю А. Уинклер

КЛЮЧЕВЫЕ МОМЕНТЫ

1. Фейслифтинг (ритидэктомия) — косметическая процедура, которая включает подтяжку кожи нижней части лица и шеи в положение, которое характерно более молодым пациентам.
2. Имеется ряд осложнений подтяжки лица, среди них гематомы, повреждение нервов, кожные некрозы и неровности контура.
3. Описаны многочисленные методы подтяжки лиц, каждый из которых имеет собственные риски и выгоды.

Важно

1. Наиболее распространенным осложнением операции по подтяжке лица является гематома. Она встречается в 10% случаев и наиболее часто у мужчин.
2. Ограничивающим фактором в хирургии подтяжки лица является положение подъязычной кости. Врожденное переднее положение подъязычной кости относительно подбородка выводит ментоцервикальный (mentocervical angle, MCA) и подбородочно-лицевой (lower face-throat angle, LFTA) углы под более тупой угол.
3. Наиболее часто повреждаемый при подтяжке лица нерв — большой ушной нерв. Наиболее часто повреждаемый двигательный нерв — краевая ветвь нижней челюсти.
4. SMAS содержит мимические мышцы лица и тканевой слой, который поднимается в большинстве техник фейслифтинга.

ВОПРОСЫ

1. **Что такое фейслифтинг?**
   Фейслифтинг, или *цервикофациальная ритидэктомия*, — операция, поднимающая кожу и мягкие ткани нижней трети лица и шеи. Процедура включает поднятие кожного лоскута вокруг уха и вытягивания более глубоких тканей кверху и фиксацией их к состоятельной фасции. Это обычно считается косметической процедурой и проводится в амбулаторных условиях.
2. **Какая применяется анестезия?**
   Фейслифтинг может быть выполнен под общей анестезией, внутривенной седацией или только под местной анестезией.
3. **Какие возрастные изменения поддаются коррекции?**
   Когда пациент заинтересован в коррекции возрастных изменений, ему полезно знать, какие области могут быть скорректированы с помощью этой процедуры.
   Могут быть решены такие возрастные проблемы, как (рис. 62.1):
   - увядание кожи шеи;
   - платизмальные тяжи;
   - обвислые щеки;
   - избыток жировой ткани шеи.

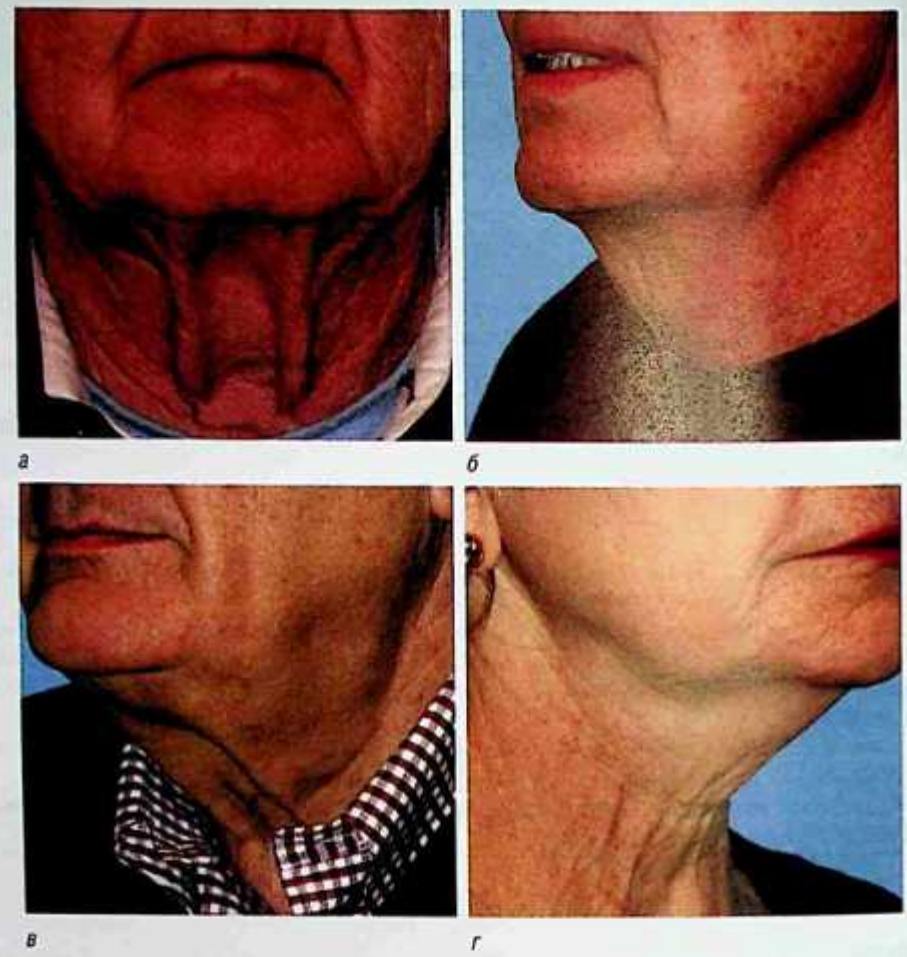

Рис. 62.1. Области нижней части лица и шеи, которые можно улучшить с помощью операции подтяжки лица: *а* — платизмальные тяжи; *б* — чрезмерная кожа; *в* — излишек жира; *г* — обвисшие щеки

Комбинация фейслифтинга, липосакции и платизмопластики (см. далее) используется, чтобы исправить эти изменения. Мелкие морщины фейслифтинг не убирает.

4. **Что такое SMAS?**
Это сплошной/непрерывный слой лица, включающий мимическую мускулатуру. Слой SMAS соединен с дермой и позволяет этим мышцам перемещать кожу и передавать эмоции. Это единственные мышцы в теле, которые прикрепляются непосредственно к коже, что подчеркивает важность лица у социальных видов, таких как наш.

5. **Каковы наиболее частые осложнения подтяжки лица и какие факторы риска существуют?**
Наиболее распространенным осложнением является гематома, которая встречается в 5–10% случаев. Это может быть как крупная послеоперационная гематома, требующая хирургической эвакуации, так и незначительная гематома, которая может быть

аспирирована в клинике. Гематомы чаще встречаются у мужчин, это связано с особенностями сосудистой перфузии кожи вокруг волос на лице. Другим важным фактором риска является неконтролируемая гипертензия. Когда артериальное давление превышает 150/100 мм рт.ст., риск развития гематомы увеличивается в 2,6 раза по сравнению с нормотензивными пациентами.

6. **Какой нерв наиболее часто подвержен повреждению при круговой подтяжке лица?**
Большой ушной нерв — сенсорный нерв, происходящий из спинальных уровней C_2 и C_3, — подвержен наибольшему риску травмирования. Он иннервирует нижнее ухо и кожу околоушного пространства и находится на 6,5 см ниже наружного слухового прохода на брюшке грудино-ключично-сосцевидной мышцы. Повреждение этого нерва происходит приблизительно в 7% случаев.

7. **Какой двигательный нерв наиболее часто подвержен повреждению при круговой подтяжке лица?**
Краевая ветвь нижней челюсти — двигательный нерв, опускающий комиссуры рта. Повреждение этого нерва, как считается, происходит в 1% случаев и в значительной степени зависит от используемой (хирургической) техники подтяжки лица.

8. **Какие другие осложнения реконструктивной хирургии лица возможны?**
   - Некроз кожи преаурикулярной (наиболее часто) и постаурикулярной (реже) областей.
   - Деформация по типу «шея кобры» — слишком большая выраженность платизмальных полос из-за чрезмерного удаления субментальной жировой клетчатки (рис. 62.2).

9. **Какие самые популярные техники фейслифтинга существуют?**
   - **Skin-only (только кожа).** Эта техника является самой ранней из описанных методик, безопасной и надежной для начинающего хирурга. В этом методе применяется только подкожная диссекция. Кожу поднимают от лежащего ниже SMAS вокруг уха. Избыток кожи обрезают, а разрез закрывают. Преимущество этого метода состоит в том, что он имеет минимальный риск повреждения лицевого нерва. Основной его недостаток заключается в недолговечности, и его практически удалось устранить с появлением технологии SMAS, описанной ниже.
   - **SMAS-пликация.** Пликация описывает складывание SMAS на себя возле уха и закрепление ее швами. Подкожный лоскут приподнимают, но суб-SMAS-диссекцию не проводят. SMAS-пликация выполняется с рассасывающимися или постоянными швами.



Рис. 62.2. Контурные нарушения, такие как деформация по типу «шея кобры», изображенная здесь, являются возможными осложнениями операции подтяжки лица

- **MACS-лифтинг.** Подтяжка лица через минимальный доступ (minimal access cranial suspension, MACS) — это пликационная техника, в которой выполняют только преаурикулярный разрез и ограниченное рассечение кожного трансплантата. Подвесные швы используются для поднятия нижележащей ткани SMAS вертикально. Основная трудность этого метода заключается в контурных неоднородностях, возникающих при группировке SMAS, хотя они обычно сглаживаются со временем.
- **Расширенный SMAS-лифтинг.** Расширенное рассечение SMAS подразумевалось для того, чтобы улучшить результаты реконструкции носогубной складки. Разрез SMAS выполняют около уха и в области околоушной железы, где лицевой нерв защищен. SMAS выделяется с верхней боковой границы скуловой мышцы и медиально для освобождения скуловых связок. Поскольку ветви лицевого нерва выходят на переднюю границу околоушной железы, они проходят непосредственно под SMAS. Согласно этой методике был зарегистрирован повышенный риск пареза лицевого нерва.
- **Глубокий лифтинг лица.** Эта техника, возможно, самая инвазивная. Она была разработана для дальнейшего улучшения результатов на носогубной складке. Лифтинг начинают с расширенной процедуры SMAS. Затем рассечение продолжают вперед, и хирургическая плоскость переходит из плоскости суб-SMAS в плоскость верхнего SMAS-лифтинга, чтобы избежать повреждения лицевого нерва. Передняя часть SMAS — лицевая артерия. При использовании техники глубокого лифтинга ветви лицевого нерва защищены, потому что они входят в мышцы на своей нижней поверхности.

10. Какие важные опорные точки в хирургии подтяжки лица имеются?

- Подбородочно-лицевой угол (lower face-throat angle, LFTA; 90–105°). Угол описывает степень, в которой ткани субментума заправлены под подбородком. Это угол, образованный путем соединения линии, проходящей от шейной точки (точка 6 — самая задняя точка в субментальной области) до ментона (точка 5 — самый нижний конец симфиза нижней челюсти), с субназальной линией от основания носа (точка 2 — стык колумеллы и верхней губы) до погониона (точка 3 —передняя точка подбородочного выступа). Пересечение этих линий является виртуальной точкой, которая называет *гнатион* (рис. 62.3).
- Ментоцервикальный угол (mentocervical angle, MCA; 80–90°). Угол учитывает более широкую область лица и поэтому лучше описывает взаимоотношение шеи и лица. MCA формируется пересечением линии, проходящей через ментон (точка 5 — самый нижний конец симфиза нижней челюсти), с глабеллярной линией (точка 1 — самая выступающая точка между бровями), проходящей через погонион (точка 3 — передняя точка подбородочного выступа) (см. рис. 62.3, рис. 62.4).

11. Какие анатомические структуры ограничивают улучшение углов LFTA и MCA?

Значения MCA и LFTA зависят от соотношения подъязычной кости к нижней челюсти. Относительное положение этих двух объектов друг к другу представляет ограничивающий фактор в любой попытке хирургического манипулирования линии декольте.

12. Что можно сделать в отношении платизмальных тяжей?

Корсетная платизмопластика — наиболее популярный метод лечения платизмальных тяжей. Медиальные тяжи подкожной мышцы шеи идентифицируются через разрез подбородочной складки. Затем их обрезают, рассекают на подъязычной кости и соединяют вместе по средней линии.



Рис. 62.3. Нижний угол лица и горла (черная линия) и ментоцервикальный угол (красная линия) полезны для наблюдения в пред- и послеоперационном периоде: 1 — глабелла; 2 — основание носа; 3 — погонион; 4 — гнатион; 5 — ментон; 6 — цервикальная точка



а *б*

Рис. 62.4. До (*а*) и после (*б*) изображения счастливого пациента, который прошел модифицированную реконструкцию MACS (с дополнительными процедурами)

ОБСУЖДЕНИЕ

13. SMAS-пликация или глубокая подтяжка лица?

В последние годы маятник качнулся в сторону менее инвазивных методов подтяжки лица. Это частично связано с меньшим риском развития осложнений, но, возможно, больше из-за неспособности в реализации улучшенных результатов, навязываемых более широкими методами рассечения. Конечно, отличные результаты можно увидеть с любой техникой, если ее применяет опытный хирург. Тем не менее многие очень опытные хирурги теперь выполняют ограниченную технику SMAS или пликацию вместо глубокого лифтинга.

14. Дренажи и/или компрессионные повязки?

Использование подкожных дренажей остается спорным. Гематома является наиболее распространенным осложнением этой операции и может быть потенциально опасной для жизни. Предотвращение этого осложнения — главная задача хирурга. Однако дренажи неудобны и не нужны большинству пациентов. Компрессионные повязки, обернутые вокруг головы, снижают риск возникновения гематомы, но они повышают риск очагового некроза кожи. Следует, кроме того, учитывать половые аспекты, а также применяемый метод подтяжки лица, поскольку подкожный слой обычно увеличивает кровотечение.

Список литературы

Daane S.P., Owsley J.Q. Incidence of cervical branch injury with "marginal mandibular nerve pseudo-paralysis" in patients undergoing face lift // Plast. Reconstr. Surg. 2003. Vol. 111, N 7. P. 2414–2418.

Feldman J.J. Corset platysmaplasty // Plast. Reconstr. Surg. 1990. Vol. 85, N 3. P. 333–343.

Griffin J.E., Jo C. Complications after superficial plane cervicofacial rhytidectomy: a retrospective analysis of 178 consecutive facelifts and review of the literature // J. Oral. Maxillofac. Surg. 2007. Vol. 65, N 11. P. 2227–2234.

Mayrovitz H.N., Regan M.B. Gender differences in facial skin blood perfusion during basal and heated conditions determined by laser Doppler flowmetry // Microvasc. Res. 1993. Vol. 45, N 2. P. 211–218.

McCollough E.G., Perkins S., Thomas J.R. Facelift: panel discussion, controversies, and techniques // Facial. Plast. Surg. Clin. North Am. 2012. Vol. 20, N 3. P. 279–325.

McKinney P., Katrana D.J. Prevention of injury to the great auricular nerve during rhytidectomy // Plast. Reconstr. Surg. 1980. Vol. 66, N 5. P. 675–679.

Rees T.D., Aston S.J. Complications of rhytidectomy // Clin. Plast. Surg. 1978. Vol. 5, N 1. P. 109–119.

Straith R.E., Raju D.R., Hipps C.J. The study of hematomas in 500 consecutive face lifts // Plast. Reconstr. Surg. 1977. Vol. 59, N 5. P. 694–698.

Tanna N., Lindsey W.H. Review of 1,000 consecutive short-scar rhytidectomies // Dermatol. Surg. 2008. Vol. 34, N 2. P. 196–202, discussion 202–203.

Winkler A.A., Wudel J.M: Preoperative evaluation and facial analysis in facial plastic surgery / by edited Johnson J. Bailey's Head and Neck Surgery Otolaryngology. 5th ed. Philadelphia : Lippincott Williams & Wilkins, 2013.

БОТУЛИНИЧЕСКИЙ ТОКСИН И ФИЛЛЕРЫ

Генри Х. Чен, Эдвин Ф. Вилльямс

КЛЮЧЕВЫЕ МОМЕНТЫ

1. Ботулинический токсин типа А-гемагглютинин комплекс (Ботокс®) обладает наивысшими показателями безопасности и эффективности из доступных ботулинических токсинов, а также соответствует большинству требований FDA. Однако благодаря такому же механизму действия и широкому распространению Диспорт® и ботулинический токсин типа А (Ксеомин®) могут быть взаимозаменяемыми в косметических целях.
2. Гиалуроновые кислоты на сегодняшний день являются наиболее часто используемыми филлерами.
3. Основные нежелательные реакции на инъекцию с филлерами редки и могут быть предотвращены посредством тщательной техники и инъекции в правильной плоскости.

Важно

1. Ботулинический токсин работает в пресинаптическом нервно-мышечном соединении, предотвращая высвобождение ацетилхолина, приводя к временному параличу мышц.
2. Птоз, вторичный по отношению к инъекции ботулинического токсина, можно лечить с помощью α-адренергических офтальмологических капель.
3. Филлеры гиалуроновой кислоты оказывают свое действие благодаря плотному связыванию воды, что приводит к утолщению и увлажнению кожи.
4. Механизм действия филлера Скульптра® заключается в постепенном неоколлагенезе.

ВОПРОСЫ

1. Что такое ботулинический токсин и каков его механизм действия?

Clostridium botulinum (палочка ботулизма) продуцирует ботулинический экзотоксин, который имеет семь серотипов (A–G). Эти сильные нейротоксины вызывают вялый паралич, предотвращая высвобождение ацетилхолина из пресинаптических везикул в нейромышечных соединениях. Это достигается путем расщепления комплекса белков SNARE (SNAP-25, синаптобревин и синтаксин), которые позволяют везикулам, содержащим ацетилхолин, сливаться с плазмолеммой нервного окончания, приводя к экзоцитозу. Предотвращая сокращения мышц, ботулинический токсин препятствует образованию лицевых морщин от динамического движения.

2. Какие лекарственные формы ботулинического токсина доступны в США?

В настоящее время существуют три одобренные FDA формы ботулинического токсина А.

- ботулинический токсин типа А-гемагглютинин комплекс (Ботокс®) и Ботокс Косметик® (onabotulinumtoxinA, Allergan, Ирвайн, штат Калифорния, США);
- ботулинический токсин типа А-гемагглютинин комплекс (Диспорт®) (abobotulinumtoxinA, Valeant, Лаваль, провинция Квебек, Канада);
- ботулинический токсин типа А (Ксеомин®) (incobotulinutoxinA, Merz, Франкфурт-на-Майне, Германия).

Ботокс® и Ксеомин® имеют эквивалентную силу активности на единицу. У Диспорта® сила активности на единицу меньше, в среднем 2–3 единицы Диспорта® равны одной единице Ботокса®.

Единственный доступный препарат ботулинического токсина B — Миоблок® (rimabotulinumtoxinB, Solstice Neurosciences, Луисвилл, штат Кентукки, США).

3. **Для чего используется ботулинический токсин?**

С косметической точки зрения Ботокс Косметик®, Диспорт® и Ксеомин® — все одобренные FDA для временного улучшения глабеллярных линий. Ботокс Косметик® также имеет дополнительный косметический признак для временного улучшения боковых кантальных линий, также известных как гусиные лапки. Использование этих препаратов в других местах для эстетических целей считается непрямым назначением. С медицинской точки зрения Ботокс®, Диспорт® и Ксеомин® одобрены FDA для лечения цервикальной дистонии. Ботокс® и Ксеомин® также применяют для лечения блефароспазма. Ботокс®, как наиболее исследованный с точки зрения безопасности препарат, имеет одобрение FDA для лечения косоглазия, спастичности верхней конечности, хронической мигрени, недержания мочи у пациентов с гиперактивным мочевым пузырем вследствие неврологического заболевания и тяжелого подмышечного гипергидроза. Другие показания для ботулинического токсина включают лицевые тики, спазматическую дисфонию, миофасциальный болевой синдром и сиалорею.

4. **Как быстро возникает эффект от ботулинического токсина и какова его продолжительность?**

Для косметических инъекций в лицо требуется от 3 до 7 сут, чтобы было видно воздействие ботулинического токсина, которое достигает максимального эффекта примерно через 2 нед после инъекции. Этот эффект длится примерно 3 мес. Однако при повторных инъекциях продолжительность может увеличиться до 4–6 мес из-за атрофии лицевых мышц. Возвращение нормальной мышечной функции происходит через прорастание аксонов и производство новых нервно-мышечных соединений.

5. **Какая летальная доза у Ботокса® и какая общая доза для косметических целей?**

$ЛД_{50}$ (летальная доза 50% — полулетальная доза) составляет 2500–3000 единиц. В косметических целях обычно применяется 40–60 единиц на курс лечения.

6. **Какие дозы Ботокса® обычно применяются для устранения лицевых морщин?**

- Глабелла: 20–40 единиц, разделенных на 5 участков.
- Лоб: 10–30 единиц, разделенных на 4–8 участков; вводить следует на 2 см выше бровей.
- Гусиные лапки: по 8–12 единиц с каждой стороны, разделенных на 3–4 участка.
- Периоральная область: 4–10 единиц, разделенных на 2–6 участков.
- Подбородок: 2–8 единиц, разделенных на 1–2 участка.
- Шея (платизмальные тяжи): 10–40 единиц, разделенных на 2–4 участка на группу.

7. **Какие имеются мышцы-депрессоры и мышцы-леваторы на лбу?**

- Депрессоры — мышца, сморщивающая бровь, мышца гордецов, мышца, опускающая бровь (часть круговой мышцы глаза).
- Леватор — лобная мышца.

Эти мышцы показаны на рис. 63.1.

8. **Что такое «брови мистера Спока» (Mr. Spock) и как вы к этому относитесь?**

«Брови мистера Спока» вызваны чрезмерным поднятием латеральной части надбровной дуги, в то время как медиальная часть надбровной дуги остается относительно

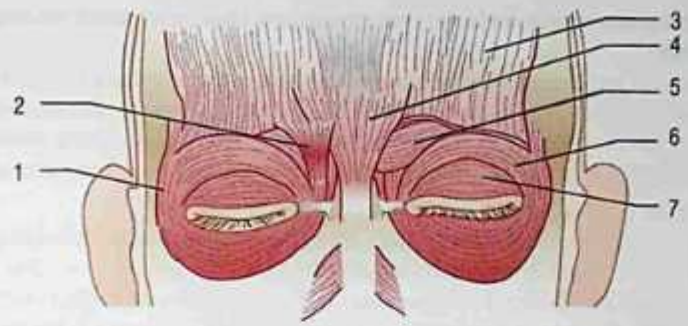

Рис. 63.1. Мышцы, опускающие и поднимающие бровь: 1 — круговая мышца глаза (орбитальная порция); 2 — мышца, опускающая надбровье; 3 — затылочно-лобная мышца; 4 — мышца гордецов; 5 — мышца, сморщивающая лоб; 6 — круговая мышца глаза (пресептальная порция); 7 — круговая мышца глаза. *Источник*: B. Biesman (2009, p. 483–503)

неподвижной. Симптом возникает из-за чрезмерной активности латеральной части лобных мышц и легко лечится введением ботулинического токсина в эту область для того, чтобы ослабить ее активность.

9. Что такое химический броулифтинг?

Ботокс® вводят в верхнелатеральную часть круговой мышцы глаза чуть ниже брови, чтобы ослабить ее депрессорную функцию. Это приводит к возвышению бровей на 1–2 мм.

10. Каковы некоторые общие побочные эффекты ботулинического токсина?

Наиболее распространены боль и кровоподтеки в месте инъекции. Могут также возникать головная боль, сухость во рту, усталость, боль в шее и проблемы с глазами.

11. Каковы некоторые серьезные побочные эффекты ботулинического токсина?

Серьезные, потенциально фатальные побочные эффекты — затрудненное дыхание, затруднение глотания, дисфония, дизартрия, недержания мочи и генерализованная слабость. Это, скорее всего, связано с распространением токсина из места инъекции в другие части тела. При обычных косметических дозах эти побочные эффекты маловероятны.

12. Как происходит птоз век после введения ботулинического токсина и как его лечить?

Птоз происходит вследствие диффузии ботулинического токсина в мышцу, поднимающую верхнее веко, или в апоневроз леватора обычно путем инъекции препарата слишком близко к верхнему веку. Лучше всего это можно предотвратить, введя по крайней мере на 1 см выше глазничного валика.

Глазные капли апраклонидина[a] (Иопидин®) и фенилэфрина (Мидфрин®) избирательно нацелены на α_2- и α_1-адренергические рецепторы, что приведет к сокращению мюллеровой мышцы и уменьшит птоз соответственно.

13. Может ли пациент быть устойчивым к ботулиническому токсину?

Да. Правда, сведения о развитии у пациентов устойчивости к ботулиническому токсину появляются редко. Это связано с образованием антител либо к нейротоксину, либо к комплексообразующим белкам, которые его сопровождают. Для того чтобы избежать этого, рекомендуется использовать наименьшие возможные дозы для достижения желаемого эффекта и ждать не менее 3 мес между процедурами.

14. Какие меры предосторожности следует предпринимать пациентам после инъекции ботулинического токсина?

Пациент должен избегать массирования или втирания в области введения, а также любого ухода за кожей в день процедуры. Кроме того, пациент должен избегать вибрационной терапии, такой как джакузи или гидротерапия. В идеале пациент должен избегать энергичных занятий спортом в течение недели после инъекции.

15. Какие различные типы филлеров для эстетики лица существуют?

В широком смысле филлеры могут быть классифицированы как абсорбируемые или неабсорбируемые. Единственный неабсорбируемый филлер — это Артефилл® (Suneva Medical, Сан-Диего, Калифорния, США), состоящий из полиметилметакрилатных микросфер. Его использование в значительной степени не оправдалось из-за широкого успеха абсорбируемых филлеров.

Абсорбируемые филлеры можно разделить на синтетические и натуральные. Синтетические филлеры включают Радиесс® (Merz, Франкфурт-на-Майне, Германия), состоящий из гидроксилапатита кальция, и Скульптра® (Valeant, Лаваль, провинция Квебек, Канада), состоящий из поли-L-молочной кислоты.

Натуральные абсорбируемые филлеры — наиболее часто используемые лицевые филлеры с продуктами гиалуроновой кислоты, составляющими основную массу этой категории. Другие варианты включают аутологичный жир и коллаген, но продукты коллагена больше не применяются из-за превосходства продуктов гиалуроновой кислоты и жира.

16. Что такое гиалуроновая кислота?

Гиалуроновая кислота является наиболее распространенным гликозаминогликаном в коже. Он сильно гидрофилен и легко связывается с водой, что приводит к утолщению и увлажнению кожи. Интересно, что гиалуроновая кислота одинакова для всех видов, что крайне маловероятно приводит к аллергической реакции. Таким образом, перед инъекцией не требуется никакого кожного тестирования. Продукты гиалуроновой кислоты на сегодняшний день являются наиболее часто используемым типом лицевого наполнителя.

Наполнители гиалуроновой кислоты включают Рестилайн® и Перлайн® (Valeant, Лаваль, провинция Квебек, Канада), Ювидерм® (Allergan, Ирвайн, штат Калифорния, США), Превелль Силк® (Mentor, Санта-Барбара, штат Калифорния, США), Белотеро® (Merz, Франкфурт-на-Майне, Германия) и Элевесс® (Anika Therapeutics, Нью-Бедфорд, штат Массачусетс, США). Основные различия между продуктами обусловлены размером частиц и концентрацией гиалуроновой кислоты, которые определяют, насколько мягким и гибким является продукт.

17. Как долго длится эффект от филлера гиалуроновой кислоты?

От 6 до 12 мес.

18. Каковы различные методы инъекции лицевых филлеров?

- Последовательная пункция — инъекция серии небольших доз (разовых доз).
- Тридинг — туннелирование иглы ниже зоны, вызывающей беспокойство, и инъекции при удалении иглы.
- Фаннинг — инъекция нескольких нитей в радиальном направлении путем изменения направления без снятия иглы.
- Перекрестная штриховка — инъекция нескольких нитей, перпендикулярных друг другу, в сетке.

Эти методы показаны на рис. 63.2.

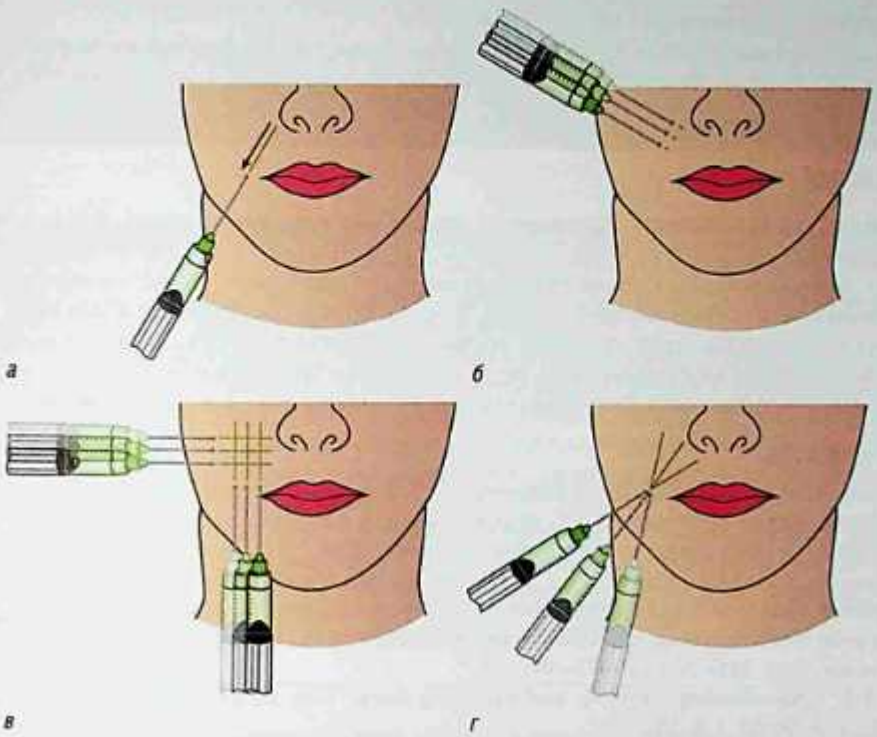

Рис. 63.2. Техника инъекции при лицевых филлерах: *а* — линейная; *б* — последовательная пункция; *в* — перекрестная штриховка; *г* — фаннинг

Тридинг полезен для увеличения губ и носогубных складок. Фаннинг и перекрестная штриховка особенно полезны для заполнения больших дефектов.

19. Каков механизм действия филлера Скульптра®?

Скульптра® воздействует на процесс неоколлагенеза, когда организм постепенно создает коллаген, пока вводится препарат. Это приводит к постепенному увеличению объема с течением времени, в отличие от немедленного эффекта. Известен случай, когда эффект от этого препарата держался около 3 лет после проведения процедуры.

20. Какие осложнения могут возникнуть при инъекции лицевых филлеров?

Обычные осложнения включают экхимоз, эритему и отек в месте инъекции. Можно также встретить асимметрию из-за чрезмерной или недостаточной коррекции. Узелки и гранулемы могут образовываться в результате воспалительной реакции на филлер, но обычно возникают редко. Специфические узелки были зарегистрированы для филлера Скульптра®, но их можно избежать с помощью глубины и техники инъекции. Наконец, сообщалось о серьезных, даже смертельных осложнениях, включая некроз кожи, слепоту и смерть. Это происходит из-за случайного внутрисосудистого введения, приводящего к нарушению кровотока.

21. Что такое эффект Тиндаля (Tyndall)?

Осложнения инъекции гиалуроновой кислоты при слишком поверхностном введении приводят к видимому волдырю под кожей с синеватым обесцвечиванием. Это может быть предотвращено более глубокой инъекцией, а также скосом иглы от кожи.

22. Что такое гиалуронидаза и как она используется?

Гиалуронидаза вызывает гидролиз и расщепление гиалуроновой кислоты, позволяя растворять области сверхкоррекции. Его действие обычно наблюдается в течение 24 ч.

ОБСУЖДЕНИЕ

23. Следует ли использовать тупоконечные канюли или иглы для инъекций лицевых наполнителей?

Из-за риска прокола кровеносных сосудов иглой, что может привести к образованию синяков или другим внутрисосудистым осложнениям, связанным с инъекцией филлеров, некоторые практикующие врачи предпочитают использовать тупоконечные канюли, чтобы минимизировать этот риск. Однако другие считают, что по-прежнему можно проколоть сосуды тупыми концами канюли из-за их малого калибра.

Список литературы

Biesman B. Atlas of Cosmetic Surgery. Philadelphia : SAUNDERS, 2009. P. 483–503.

Carruthers J., Fagien S., Matarasso S.L. et al. Consensus recommendations on the use of botulinum toxin type a in facial aesthetics // Plast. Reconstr. Surg. 2004. N 114. Suppl. 6. P. 1S–22S.

Carruthers A., Kane M.A., Flynn T.C. et al. The convergence of medicine and neurotoxins: a focus on botulinum toxin type A and its application in aesthetic medicine — a global, evidence-based botulinum toxin consensus education initiative: part I: botulinum toxin in clinical and cosmetic practice // Dermatol. Surg. 2013. N 39. P. 493–509.

Cohen J.L. Understanding, avoiding, and managing dermal filler complications // Dermatol. Surg. 2008. N 34. Suppl. 1. P. S92–S99.

Flynn T.C. Advances in the use of botulinum neurotoxins in facial esthetics // J. Cosmet. Dermatol. 2012. N 11. P. 42–50.

Gilman G.S. Cosmetic uses of neurotoxins and injectable fillers / by edited Johnson J.T., Rosen C.A. Bailey's Head and Neck Surgery Otolaryngology. Philadelphia : Lippincott Williams & Wilkins, 2014. P. 3239–3251.

Kontis T.C. Contemporary review of injectable facial fillers // JAMA Facial. Plast. Surg. 2013. N 15. P. 58–64.

Kim J.E., Sykes J.M. Hyaluronic acid fillers: history and overview // Facial. Plast. Surg. 2011. N 27. P. 523–528.

Vleggaar D. Facial volumetric correction with injectable poly-L-lactic acid // Dermatol. Surg. 2005. N 31. P. 1511–1517.

Walker T.J., Dayan S.H. Comparison and overview of currently available neurotoxins // J. Clin. Aesthet. Dermatol. 2014. N 7. P. 31–39.

ВОССТАНОВЛЕНИЕ ЛИЦЕВОГО НЕРВА

Джеффри Р. Феррил, Адам М. Терелла

КЛЮЧЕВЫЕ МОМЕНТЫ

1. Пациент с параличом лицевого нерва требует тщательного обследования для определения сроков травмы, механизма паралича и степени повреждения нерва.
2. Офтальмологическая помощь, будь то консервативная и/или хирургическая, имеет решающее значение в лечении повреждений лицевого нерва и должна быть предоставлена как можно раньше.
3. Процедуры восстановления лицевого нерва классифицируют на статические и динамические в зависимости от того, достижимо ли восстановление двигательной функции мимической мускулатуры. Несколько восстановительных сеансов могут привести к практически полному восстановлению функции до первоначального состояния.
4. Истекший период времени после повреждения нерва влияет на жизнеспособность дистальных нервных волокон и, в свою очередь, на соответствующий тип восстановительной процедуры (реиннервация либо транспозиция мышц или сохранение неподвижности лицевой мускулатуры).

Важно

1. В условиях денервации развивается фиброз нервного волокна и мионеврального синапса, что приводит к атрофии мышц. Таким образом, для достижения наилучших результатов процедуры реиннервации должны быть завершены в срок от 12 до 18 мес после повреждения нервного волокна и до начала развития атрофических изменений.
2. ЭМГ является неоценимым инструментом, помогающим определить самопроизвольное восстановление нервного волокна.
3. Необходима ранняя и агрессивная тактика лечения паралитического лагофтальма как консервативными, так и хирургическими методами для предотвращения синдрома сухого глаза и развития кератита.

ВОПРОСЫ

1. **Кратко опишите ход лицевого нерва.**
   Лицевой нерв выходит из ствола головного мозга, проходит через мостомозжечковый угол и входит в височную кость. После сложного хода через височную кость он выходит из шилососцевидного отверстия и ветвится в околоушной слюнной железе на две основные ветви — височно-лицевую и шейно-лицевую, формирующие так называемую гусиную лапку. Обычно лицевой нерв делится на пять конечных ветвей: височную, скуловую, щечную, краевую ветвь нижней челюсти и шейную.
2. **Какова наиболее распространенная классификация травм лицевого нерва?**
   Наиболее часто в источниках литературы встречается шкала Хауса–Брекманна. Авторы выделяют шесть степеней повреждения лицевого нерва (табл. 64.1). Чем выше градация повреждения нерва по шкале Хауса–Брекманна, тем ниже вероятность его самопроизвольного восстановления.

Таблица 64.1. Система оценки дисфункции лицевого нерва по шкале Хауса–Брекманна

Степень	Описание	Характеристика
I	Норма	Симметрия лица, нормальное функционирование лицевого нерва на любом уровне
II	Легкая дисфункция	Легкая мышечная слабость или синкинезия, симметрия в покое
III	Средняя степень дисфункции	Заметная мышечная слабость или синкинезия; симметрия в покое; полное смыкание век при максимальном усилии
IV	Среднетяжелая степень дисфункции	Очевидная мышечная слабость, симметрия в покое, неполное смыкание век
V	Тяжелая степень дисфункции	Едва ощутимая подвижность мышц, асимметрия в покое
VI	Полный паралич	–

Источник: адаптировано по J.W. House и соавт. (1985).

3. **Что такое синкинезия и какова первая линия лечения этого расстройства?**
Синкинезия — это гиперкинетическое несогласованное движение лицевой мускулатуры, связанное с нарушенной регенерацией нервных волокон и возникающее после травмы лицевого нерва. Непроизвольная синкинезия часто возникает между круговыми мышцами глаза и круговыми мышцами рта или проявляется повышенным слезоотделением на стороне поражения. В настоящее время инъекции ботулинического токсина являются терапией первой линии. Ботулинический токсин блокирует пресинаптическое высвобождение ацетилхолина, вызывающее временную функциональную денервацию, тем самым ограничивая синкинезию.

4. **Какие ключевые моменты анамнеза и данные физикального осмотра должны быть приняты во внимание при обследовании пациента с параличом лицевого нерва?**
Важно учитывать анамнез заболевания пациента, механизм повреждения, предполагаемую зону повреждения нерва, время, прошедшее после травмы, вестибулокохлеарную функцию, смыкание век и индивидуальные особенности.

5. **Какова роль электродиагностического тестирования при параличе лицевого нерва?**
Цель электродиагностического тестирования — оценить степень повреждения лицевого нерва и функцию лицевой мускулатуры. Обычно используются следующие тесты: тест максимальной стимуляции, тест чувствительности нерва, электронейрография и ЭМГ.

6. **Обсудите пользу ЭМГ в аспекте восстановления проводимости лицевого нерва.**
С помощью ЭМГ исследуют потенциалы деполяризации в мышечном волокне. У пациента с параличом лицевого нерва ЭМГ предоставляет важную информацию, которая может помочь определить подходящие варианты лечения. Как правило, мышца в состоянии покоя не проявляет спонтанной электрической активности. Электрическая активность может возрастать в условиях денервации, при этом возникают *спонтанные фибрилляции*. Регистрируемые потенциалы фибрилляции являются убедительным доказательством денервации. Наоборот, *полифазные потенциалы действия* указывают на то, что происходит регенерация.

7. **Какова роль физиотерапии в восстановлении проводимости лицевого нерва?**
Физиотерапия часто недостаточно используется для лечения паралича лицевого нерва. Нейромышечное восстановление с регистрацией поверхностной ЭМГ и био-

логической обратной связью продемонстрировало улучшение подвижности лицевой мускулатуры в рандомизированных исследованиях.

8. **Что является возможным следствием паралича *m. orbicularis oculi*?**
Паралич круговой мышцы глаза (*m. orbicularis oculi*) может привести к неполному смыканию век, или *лагофтальму*. Нелеченый паралитический лагофтальм может привести к развитию кератита, изъязвлению роговицы и слепоте.

9. **Опишите в общих чертах виды хирургических методов реабилитации, используемые при параличе мимической мускулатуры.**
Хирургические методы для лечения паралича лицевой мускулатуры могут быть классифицированы как *статические* и *динамические*. Статические методы служат для восстановления симметрии и ограничения функциональных последствий, но обычно не восстанавливают подвижность лица или его мимическое выражение. Динамические методы направлены на восстановление подвижности и разделяются на *нейронные методы* (трансплантация проводника, кросс-лицевая трансплантация черепных нервов: от XII к VII, от V к VII), *свободные сосудистые микролоскуты* (лоскут тончайшей мышцы — *m. gracilis*) или другие динамические методы (транспозиция височной или жевательной мышцы).

10. **Расскажите о возможности коррекции нижнего века в условиях паралича лицевого нерва.**
Решение о возможности лечения в значительной мере зависит от степени слабости нижнего века, которая может быть оценена с помощью экспресс-теста. Ослабление медиальной области края нижнего века приводит к выворачиванию (эверсии) нижней слезной точки и развитию слезотечения (эпифоры). Способом коррекции является медиальная кантопластика. Для поднятия ослабленного края нижнего века в случае его эктропиона показано горизонтальное укорочение нижнего века.

11. **Что такое эктропион?**
Эктропион — это ненормальное выворачивание нижнего века по отношению к глазному яблоку, что может быть связано с параличом мышц нижнего века.

12. **Опишите лечение паралича верхнего века.**
Имплантация золотых графтов — самая популярная процедура для лечения паралитического лагофтальма верхних век. Часто из-за их низкой реакционной способности и высокой плотности используют золото или платину. Процедура часто может быть выполнена под местной анестезией, ревизия легко выполнима. Поскольку имплантация приводит к нагрузке на веко, это может привести к нежелательному смыканию век в положении лежа на спине.

13. **В ситуациях, когда лицевой нерв был перерезан или резецирован, какова тактика выбора для его восстановления?**
Независимо от причины повреждения, в острой стадии первичный анастомоз нерва является методом выбора для восстановления целостности полностью прерванного нервного волокна. Операция должна быть выполнена как можно раньше, желательно до наступления валлеровской дегенерации (в течение 72 ч). Успех во многом зависит от возможности сопоставить поврежденные сегменты нерва без натяжения, что может потребовать мобилизации или изменения хода прилежащих сегментов лицевого нерва.

14. **Какие альтернативные варианты восстановления перерезанного лицевого нерва существуют в том случае, когда невозможна повторная аппроксимация сегментов нерва без натяжения?**
Для ситуаций, в которых невозможно сопоставление сегментов нерва без натяжения, можно использовать интерпозиционный нервный трансплантат. Для

этой цели наиболее часто используются большой ушной и суральный (икроножный) нервы.

15. Какой результат является наилучшим при консультировании пациентов с учетом градации по шкале Хауса-Брекманна после первичного шва нервного волокна или интерпозиции трансплантата?

Степень III по шкале Хауса–Брекманна (см. табл. 64.1).

16. Что такое перекрестная трансплантация нерва?

Перекрестная трансплантация нерва — это двухэтапная процедура, при которой функционирующий лицевой нерв и его ветви используются для реиннервации контралатеральных поврежденных нервных ветвей посредством интерпозиции трансплантата. На первом этапе идентифицируются дистальные ветви лицевого нерва (щечные и скуловые) на функционирующей стороне и выполняется коагуляция трансплантата икроножного нерва на этой стороне. Второй этап, выполняемый через 9–12 мес, заключается во вторичном наложении шва на нерв между поврежденными ветвями лицевого нерва и трансплантатом с противоположной стороны. Эта процедура основывается на контакте функционирующих здоровых нервных ветвей с контралатеральной стороны и функционирующих мионевральных синапсов на стороне повреждения. По этой причине период дегенерации нервного волокна должен занимать менее 6 мес (рис. 64.1).

17. Что понимают под термином «транспозиция нерва»? Какая техника транспозиции наиболее часто встречается?

Транспозиция нерва включает коагуляцию основного ствола лицевого нерва или его дистальных ветвей с другими черепными нервами. Этот метод используют, когда проксимальный сегмент лицевого нерва недоступен для манипуляций или нежизне-

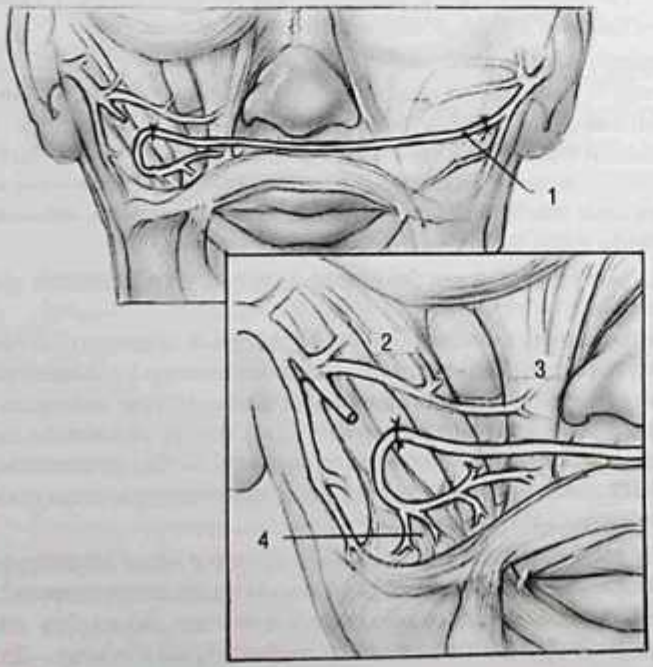

Рис. 64.1. Иллюстрация кросс-лицевого нервного трансплантата из щечной ветви непарализованной левой стороны к щечной ветви парализованной стороны: 1 — чрезлицевой нервный трансплантат; 2 — малая скуловая мышца; 3 — мышца, поднимающая верхнюю губу; 4 — большая скуловая мышца. *Источник*: R.M. Collar и соавт. (2012)

способен, при этом дистальный сегмент нерва и моторные концевые пластинки (мионевральные синапсы) на парализованной стороне жизнеспособны. Для транспозиции используют несколько черепных нервов, однако подъязычный нерв (XII) — наиболее популярный кандидат по причине лучшей приживаемости и анатомической близости к лицевому нерву.

18. Какова роль транспозиции мышц в условиях паралича лицевого нерва?

Обычно транспозицию мышц используют, когда трансплантация нерва невозможна из-за атрофии дистального отдела нервного волокна. В этой ситуации транспозиция височных или жевательных мышц может обеспечить тонус и восстановление подвижности нижнего отдела лица.

19. Каковы преимущества перемещения сухожилия височной мышцы по сравнению с перемещением височной мышцы?

Первоначально перемещение височной мышцы описывалось как перемещение брюшка этой мышцы поверх скуловой дуги. Этот метод приводил к значительному косметическому дефекту в височной и скуловой областях. Техника ортодромного переноса (по наикратчайшему пути) сухожилия височной мышцы предотвращает эту деформацию, поскольку объемное брюшко височной мышцы не располагают над скуловой дугой. Таким образом, изменяют точку прикрепления сухожилия височной мышцы: от венечного отростка нижней челюсти к латеральной комиссуре или мелолабиальной (щечно-губной) складке.

20. Какова роль микронейроваскулярных свободных лоскутов при восстановлении лицевого нерва?

Техника микронейроваскулярных свободных лоскутов подразумевает свободный перенос тканей, включая мягкие ткани и соответствующие нервы и сосуды, для реабилитации парализованной мускулатуры лица. Благодаря этой технике существует возможность, в дополнение к воссозданию достаточного мышечного тонуса, восстановить мимику. Обычно это двухступенчатая процедура: первым этапом выполняют кросс-лицевую реиннервацию пораженной стороны, через 9–12 мес переходят к формированию лоскута. Далее микронейроваскулярный лоскут анастомозируют с кросс-лицевым трансплантатом и лицевыми артерией и веной.

21. Что наиболее часто используется для создания микронейроваскулярных лоскутов в хирургии лицевого нерва?

Наиболее часто используемым микронейроваскулярным свободным лоскутом является лоскут *m. gracilis*. Эта мышца относится к группе медиальных мышц бедра и иннервируется передней ветвью запирательного нерва (*r. ant. n. obturatorii*), сосудистое питание получает из приводящей ветви глубокой артерии бедра (*r. adductorius a. profunda femoris*), венозный отток осуществляется в сопровождающие одноименные парные вены.

22. Какова роль статических процедур у пациента с параличом лицевого нерва?

Статические процедуры обычно используются для устранения асимметрии у пациента с лицевым параличом. Они не обеспечивают восстановление движения лица. Такие процедуры часто применяются к бровям. Статические процедуры предназначены для поддержки средней зоны лица, помогают восстановить щечно-губные складки или уменьшить носовую обструкцию по причине коллапса зоны носового клапана и могут быть использованы в случае, когда динамические процедуры не показаны.

Список литературы

Bergeron C.M., Moe K.S. The evaluation and treatment of lower eyelid paralysis // Facial. Plast. Surg. 2008. N 24. P. 231–241.

Catalano P.J., Bergstein M.J., Biller H.F. Comprehensive management of the eye in facial paralysis // Arch. Otolaryngol. Head and Neck Surg. 1995. Vol. 121, N 1. P. 81–86.

Clark J.M., Shockley W.W. Management and reanimation of the paralyzed face / by edited Papel I.D., Frodel J., Holt G.R. et al. Facial Plastic and Reconstructive Surgery. 2nd ed. New York : Thieme Medical Publishers, 2002.

Collar R.M., Byrne P.J., Boahene K.D. Cross-facial nerve grafting // Oper. Techn. Otolaryngol. Head and Neck. Surg. 2012. Vol. 23, N 4. P. 258–261.

House J.W., Brackmann D.E. Facial nerve grading system // Otolaryngol. Head and Neck Surg. 1985. Vol. 93, N 2. P. 146–147.

Meltzer N.E., Alam D.S. Facial paralysis rehabilitation: state of the art // Curr. Opin. Otolaryngol. Head and Neck Surg. 2010. Vol. 18, N 4. P. 232–237.

КОЖНЫЕ ТРАНСПЛАНТАТЫ И МЕСТНЫЕ ЛОСКУТЫ

Адам М. Терелла

КЛЮЧЕВЫЕ МОМЕНТЫ

1. Следует применять концепцию «реконструктивных ступеней», когда необходимо оценить сложность реконструктивного метода. Чем проблематичнее рана, тем сложнее реконструкция.
2. Кожные лоскуты классифицируют в соответствии с их кровоснабжением, конфигурацией, локализацией или методом пересадки.
3. Ориентация кожного разреза, закрытия раны или кожного лоскута параллельно линиям натяжения кожи замаскирует сформировавшийся рубец и приведет к хорошим эстетическим результатам.
4. При использовании кожного трансплантата пластический хирург должен учитывать васкуляризацию реципиентного участка и разработать стратегию по оптимизации контакта трансплантата и ложа.

Важно

1. Использование полнослойного кожного трансплантата, когда это допустимо, может ограничить последующее его сокращение и обычно обеспечивает лучшие текстуру и цвет кожи.
2. Избегание повреждения дермальных и субдермальных сплетений критично для предохранения нормального кровоснабжения лоскута.
3. Нужно располагать лоскут так, чтобы конечная ориентация шрамов и векторов напряжения была в дали от чувствительных структур, таких как нижнее веко.
4. При дизайне ротируемого лоскута дуга ротации (длина лоскута) должна составлять приблизительно четыре диаметра дефекта.

ВОПРОСЫ

Кожные трансплантаты

1. **Опишите концепцию «реконструктивной лестницы».**
   Цель хирургического лечения ран — добиться быстрого закрытия раны наиболее простым способом с достижением наилучших функциональных и косметических результатов. Концепция «реконструктивной лестницы» помогает хирургу оценить сложность необходимого лечения, начиная с наиболее простого варианта с последующим усложнением (табл. 65.1).

Таблица 65.1. Реконструктивная лестница

Вторичное натяжение/грануляция.
Первичное натяжение.
Расщепленный кожный трансплантат.
Полнослойный кожный трансплантат.
Локальный лоскут.
Регионарный лоскут.
Свободный лоскут

2. **Перечислите три гистологических слоя кожи.**
Кожа состоит из эпидермиса, дермы и подкожной соединительной ткани. Эпидермис состоит из ороговевающего многослойного плоского эпителия и отделяется от дермы базальной мембраной. Дерма подразделяется на тонкий сосочковый слой и толстый сетчатый слой.

3. **Что такое кожный трансплантат?**
Кожный трансплантат — это островок эпидермиса с различной по толщине дермой, хирургически удаляемый из донорского участка и переносимый на реципиентный участок. Кровоснабжение трансплантата зависит от васкуляризации реципиентного участка.

4. **Когда должны быть использованы кожные трансплантаты?**
Кожные трансплантаты используются для ран, которые не могут быть закрыты первичным натяжением или локальным лоскутом по причине размера или локализации повреждения. Для достижения наилучшего косметического эффекта трансплантат должен быть забран из участка, наиболее схожего по цвету и текстуре с кожей вокруг раны.

5. **Какие два способа можно использовать для забора кожных трансплантатов?**
Кожные графты могут быть полнослойными и расщепленными. *Полнослойные трансплантаты* состоят из эпидермиса и всей толщины дермы. Получаются путем иссечения необходимого участка такни. *Расщепленные трансплантаты* содержат эпидермис и сосочковый слой дермы и забираются обычно с помощью дерматома.

6. **Какие факторы в наибольшей степени влияют на жизнеспособность кожного трансплантата?**
Такие факторы включают васкуляризацию реципиентного участка, васкуляризацию донорского участка, контакт между трансплантатом и его ложем и определенные системные заболевания. Наличие кости или хряща, инфицированная кожа, кровоточащие раны делают участок неподходящим для забора трансплантата.

7. **Каковы стадии приживления трансплантата?**
Первоначально трансплантат получает питание из реципиентного участка благодаря процессу, называемому *плазматической имбибицией*. Между 3-ми и 7-ми сутками происходит восстановление кровотока между капиллярами самого трансплантата и его ложа — стадия *инокуляции*. *Реваскуляризация* начинается приблизительно на 4-е сутки и характеризуется прорастанием новых сосудов в трансплантат.

8. **В чем преимущества и недостатки полнослойного кожного трансплантата?**
Полнослойный трансплантат обеспечивает лучшее совпадение по цвету и текстуре и в меньшей степени, чем расщепленный трансплантат, подвергается сокращению. Недостатком является длительное время заживления и высокий риск отторжения.

9. **В чем преимущества и недостатки расщепленного кожного трансплантата?**
Расщепленный трансплантат имеет высокий уровень приживаемости по причине большого количества капилляров на внутренней стороне. Это обеспечивает бóльшую абсорбцию питательных веществ из ложа. Кроме того, поскольку расщепленный трансплантат содержит меньше ткани, реваскуляризация происходит быстрее. Главным недостатком расщепленного трансплантата является часто плохое совпадение цвета и текстуры кожи.

10. **Каковы ключевые моменты послеоперационного ухода за кожным трансплантатом?**
Повязка на трансплантате должна обеспечивать его неподвижность в ложе. Зачастую используют валики из невпитывающей марли. Повязка должна оставаться на месте в

течение 5–7 сут для обеспечения достаточного сцепления трансплантата с ложем и предотвращения его высыхания.

11. Какой уход должен быть за местом забора трансплантата?

Место забора полнослойного трансплантата по возможности сразу ушивают. Рану после забора расщепленного трансплантата лучше всего лечить давящей повязкой. Исследования показали, что увлажнение, очищение и использование специальных средств ускоряют заживление ран.

12. Каковы четыре основные причины неудач в использовании кожных трансплантатов?

Наиболее частые причины неудач:

1) неадекватная васкуляризация раневого ложа;
2) смещение трансплантата, нарушающее реваскуляризацию;
3) гематома, нарушающая контакт трансплантата и ложа;
4) инфекция.

Местные лоскуты

13. Что такое местный кожный лоскут?

Местный кожный лоскут — это участок кожи и подкожной ткани с собственным кровоснабжением, который переносится на участок прилежащий либо близко расположенный к лоскуту.

14. Что такое линии натяжения кожи и почему они важны?

Линии натяжения кожи в большей степени присущи возрастной коже. Они представлены складками и морщинами, ориентированными перпендикулярно подлежащей лицевой мимической мускулатуре (рис. 65.1). При планировании разрезов, закрытия ран или выкраивания лоскутов желательно ориентировать будущие шрамы параллельно этим линиям. Раны, ориентированные параллельно линиям натяжения кожи, лучше камуфлируются и имеют минимальное натяжение при заживлении, что приводит к формированию менее заметных шрамов.



а *б*

Рис. 65.1. Латеральный (*а*) и фронтальный (*б*) вид лица с иллюстрацией расположения линий натяжения кожи. *Источник*: A.F. Borges и соавт. (1962)

15. Как и почему хирург должен выполнять отслойку?

Отслойка кожи позволяет уменьшить натяжение при закрытии раны. При отслойке кожа и часть подкожной жировой клетчатки отделяются от подлежащей фасции. Освобождение от вертикальных соединений между кожей и подкожными тканями позволяет более свободно смещать кожный лоскут.

16. В чем заключается концепция эстетических зон лица? Почему эта концепция важна при создании местных лоскутов?

Лицо можно разделить на специфические «главные эстетические зоны», включающие лоб, веки, щеки, нос, губы, подбородок и уши. Впадины и складки формируют границы между эстетическими зонами. Предпочтительно формировать лоскут в пределах одной эстетической зоны. Кроме того, желательно сориентировать разрезы и, следовательно, рубцы вдоль границ эстетических единиц, так как это улучшит маскировку шрамов.

17. Как классифицируют кожные лоскуты?

Кожные лоскуты обычно классифицируют в соответствии с их кровоснабжением, конфигурацией, локализацией или методом перемещения. С точки зрения кровообращения лоскуты могут быть с произвольным кровоснабжением из подкожных сплетений и не иметь специального отдельного сосуда. Аксиальный лоскут использует определенный основной сосуд для последующей васкуляризации. Парамедианный лобный лоскут, базирующийся на надблоковой артерии, является наиболее часто используемым аксиальным вариантом лоскута.

18. Как классифицируют лоскуты по методу перемещения?

Наиболее часто используемыми вариантами лоскутов являются скользящий и вращающийся. *Скользящий лоскут* имеет линейную конфигурацию и смещается в область дефекта (рис. 65.2, *а, б*). Поскольку задействуется растяжение, такой лоскут лучше получается в зоне с более свободной кожей. *Вращающиеся лоскуты* совершают перемещение вокруг фиксированной точки в основании ножки (рис. 65.2, *в*). Вариантами вращающегося лоскута являются ротационный, транспозиционный и интерполируемый лоскуты.

19. Чем отличается транспозиционный лоскут от интерполируемого?

Транспозиционный лоскут разворачивают из участка здоровой ткани, чтобы закрыть реципиентную зону. Двумя наиболее часто используемыми транспозиционными лоскутами являются ромбовидный и двудольковый лоскуты (рис. 65.3). Напротив, основание *интерполируемого лоскута* не соприкасается с кожным дефектом. При этом способе формируется ножка, которая отделяется вторым этапом. Примером интерполируемого лоскута является парамедианный лобный лоскут.

20. Опишите концепцию V-Y-скользящего лоскута.

Данный лоскут помогает сместить ткань в область дефекта. Выполняют V-образный разрез, после чего вторичный треугольный дефект ушивают, помогая сместить необходимый объем тканей. Линия шва имеет конфигурацию буквы Y (см. рис. 65.2, *а*).

21. Какие три изменения рубцовой контрактуры позволяет сделать Z-пластика?

Z-пластика (рис. 65.4) создается тремя разрезами одинаковой длины, которые формируют два треугольных лоскута. Верхушки треугольников смещают друг относительно друга. Эта техника применима для:

1) прерывания линейного хода рубца;
2) растягивания рубцовой контрактуры;
3) изменения расположения рубца/контрактуры.

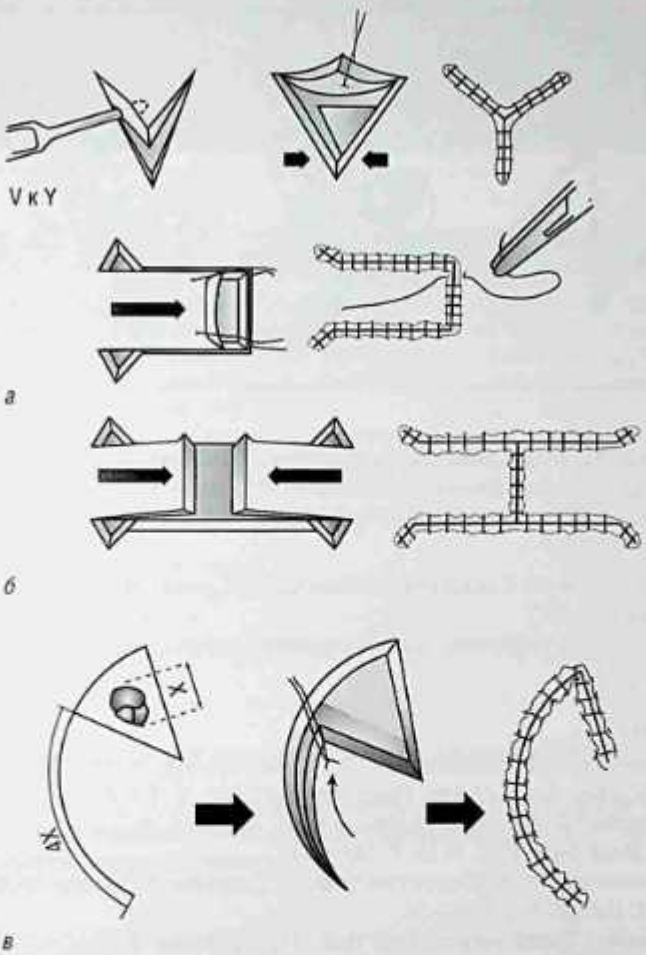

Рис. 65.2. Схематическое изображение местных лоскутов: *а* — односторонний скользящий; *б* — двусторонний скользящий; *в* — ротационный. Длина лоскута должна составлять приблизительно четыре диаметра дефекта. *Источник*: K.G. Patel и соавт. (2011)

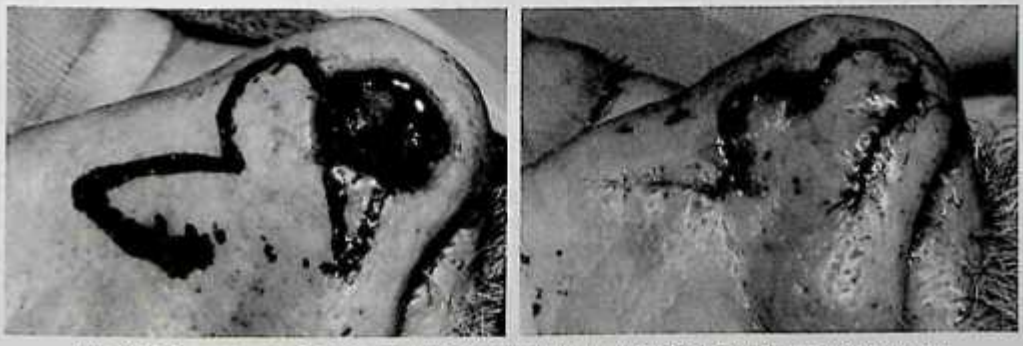

Рис. 65.3. Двудольковый перемещенный лоскут, используемый для закрытия дефекта носа

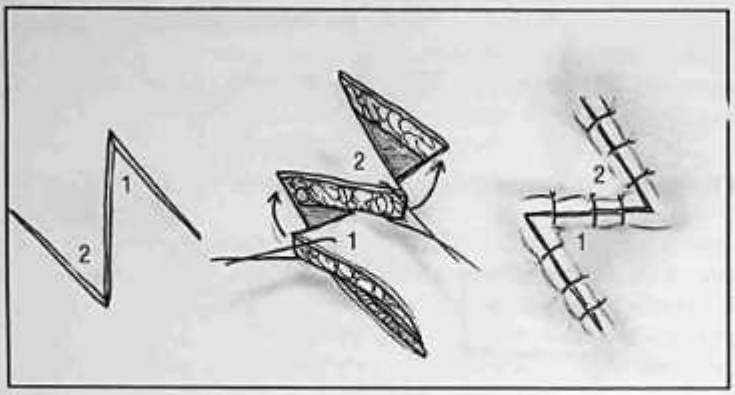

Рис. 65.4. Вертикальный рубец (*а*). Выкроен 60-градусный Z-образный лоскут (1, 2). После перемещения центральная ветвь удлинилась и изменила направление (*б*). Получившийся рубец разбит на три новые ветви (*в*). *Источник:* J.L. Frodel, Jr. (2011)

22. На сколько теоретически Z-пластика с углами 45 и 45° может увеличить длину шрама? Z-пластика с углами 60 и 60°?

Z-пластика с углами 45 и 45° увеличит длину рубца на 50%, а с углами 60 и 60° — на 75%.

Список литературы

Baker S. Local Flaps in Facial Reconstruction. 2nd ed. Philadelphia : Mosby, 2007.

Borges A.F. Pitfalls in flap design // Ann. Plast. Surg. 1982. Vol. 9, N 3. P. 201–210.

Borges A.F., Alexander J.E. Relaxed skin tension lines, Z-plasties on scars, and fusiform excision of lesions // Br. J. Plast. Surg. 1962. N 15. P. 242–254.

Frodel J.L., Jr. Creative uses of the Z-plasty technique // Operative Techniques Otolaryngol. Head and Neck Surg. 2011. Vol. 22, N 1. P. 30–34.

Greer S.E. Handbook of Plastic Surgery. New York : Marcel Dekker, 2006.

Hudson D.A. Some thoughts on choosing a Z-plasty: the Z made simple // Plast. Reconstr. Surg. 2000. Vol. 106, N 3. P. 665–671.

Kaplan B., Moy R.L. Flaps and grafts for facial reconstruction // Dermatol. Surg. 1995. Vol. 21, N 5. P. 431–440.

Kilinç H., Sensçz O., Ozdemir R. et al. Which dressing for split-thickness skin graft donor sites? // Ann. Plast. Surg. 2001. Vol. 46, N 4. P. 409–414.

Papel I.D. Facial Plastic and Reconstructive Surgery. 2nd ed. New York : Thieme, 2002.

Patel K.G., Sykes J. Concepts in local flap design and classification // Operative Techniques Otolaryngol. 2011. N 22. P. 13–23.

РЕГИОНАРНЫЕ И СВОБОДНЫЕ ЛОСКУТЫ

Джастин М. Вудел, Сара Дж. Новис

КЛЮЧЕВЫЕ МОМЕНТЫ

1. При выборе между реконструкцией регионарным лоскутом и микрососудистой пересадкой свободного лоскута всегда необходимо принимать во внимание как особенности дефекта кожи, так и сопутствующие заболевания пациента, его питательный статус, курение и употребление алкоголя.
2. Реконструкция должна выполняться тканью, которая наиболее полно воспроизводит внешний вид и функции резецированного участка.
3. Микрососудистые свободные лоскуты требуют пристального наблюдения и клинической оценки их жизнеспособности, особенно в первые 48 ч, когда наиболее высок риск тромбоза.
4. Преимущества свободных лоскутов:
   - могут улучшить возможности реконструкции и, следовательно, функциональные и эстетические результаты;
   - нет привязанности к питающей ножке.
5. Преимущества лоскута на питающей ножке:
   - сокращение времени операции;
   - отсутствие надобности в обучении микрохирургической технике и второй хирургической бригаде.

Важно

1. Медленный забор лоскута создает улучшенный градиент давления и повышает жизнеспособность дистальных ангиосомов лоскута.
2. В дополнение к рутинным предоперационным лабораторным исследованиям пациенту, который должен подвергнуться микрососудистой пересадке свободного лоскута, могут потребоваться ангиография или доплеровское исследование.

ВОПРОСЫ

1. **В чем разница между регионарным лоскутом и микрососудистой пересадкой свободного лоскута?**

   Регионарный лоскут имеет в основе питающий сосуд, называемый ножкой. Такой лоскут поднимают и разворачивают в необходимое место с тщательным сохранением привязки к ножке и заботой о дальнейшей интеграции этого сосуда. Свободные лоскуты также имеют одиночные питательные сосуды, артерии и вены, которые перевязывают при заборе лоскута. После пересадки лоскута его сосуды анастомозируют с помощью микрососудистой техники с рецепиентными сосудами с целью восстановления кровотока.

2. **Что должно быть принято во внимание при выборе между лоскутом на ножке и свободным лоскутом?**

   Предшествовавшее лучевое лечение обусловливает фиброз тканей со снижением кровотока и плохим заживлением, следовательно, в такой ситуации необходима реконструкция с использованием хорошо васкуляризированной ткани. Реконструкция свободным лоскутом требует больше времени и может не подойти пациентам с сопутствующей патологией, которые не могут перенести длительный наркоз. Важно учитывать сопутствующую патологию, включающую заболевания сердечно-сосудистой системы, почек и легких. Необходимо проверить уровень питания и зависимость

от табака и алкоголя. Эти факторы могут оказать большое влияние на восстановление пациента и хирургические результаты.

3. **В чем важность концепции ангиосомов для создания лоскута?**
Ангиосом — это объем ткани, получающий кровоснабжение из одного общего сосуда. Два или несколько ангиосомов могут быть забраны вместе на одной ножке. Большее количество последовательно соединенных ангиосомов может приводить к снижению градиента кровяного давления вокруг лоскута и повышать вероятность некроза.

4. **Что такое замедленное поднятие лоскута и каким образом это улучшает жизнеспособность лоскута?**
Замедленный забор лоскута подразумевает перемещение дистальной порции лоскута в область дефекта. Это позволяет добиться дилатации спазмированных сосудов между ангиосомами и создать более подходящий градиент давления для повышения жизнеспособности дистальных ангиосомов, когда лоскут будет пересажен на новое место через несколько недель.

5. **В чем разница между фасциально-кожным, мышечно-кожным и костно-кожным лоскутами?**
Фасциально-кожный лоскут включает кожу и подлежащую поверхностную фасцию и имеет сосудистую ножку, питающую один ангиосом или более. *Мышечно-кожный лоскут* включает мышцу и также базируется на одиночной ангиовенозной системе (ножке), кровоснабжающей мышцу. Веточки от основной артерии проходят через толщу мышцы и питают кожную порцию лоскута. Избыточная перфузия мышцы может приводить к некрозу кожи. *Костно-кожный лоскут* — это многосоставной лоскут, включающий кость, кожу и иногда мышцу или сухожилие.

6. **Перечислите лоскуты на ножке, наиболее часто применяемые в области головы и шеи.**
См. табл. 66.1.

Таблица 66.1. Наиболее частые регионарные лоскуты, применяемые для реконструкции в области головы и шеи

Область	Тип лоскута	Сосудистая ножка	Особенности и применение	Недостатки
Большая грудная мышца	Мышечно-кожный	Торакоакромиальная артерия	• Легко выделить в один этап. • Обеспечивает укрытие сонной артерии после ипсилатеральной диссекции шеи, а также применяется в ряде других случаев	• Избыточный объем жировой ткани между кожей и мышцей. • Смещение кожи относительно мышцы может привести к повреждению кровеносных сосудов и утрате кожного компонента
Дельтовидно-грудной отдел	Фасциально-кожный	Внутренняя мамарная артерия	Используется для устранения наружных кожных дефектов шеи	• Необходим кожный трансплантат для закрытия донорского участка. • Дистальные части лоскута ненадежны при растяжении по дельтовидным
Широчайшая мышца	Мышечно-кожный	Торакодорзальная артерия	Кожные дефекты шеи и скальпа	В процессе операции больной должен находиться в полулежачем положении

Окончание табл. 66.1

Область	Тип лоскута	Сосудистая ножка	Особенности и применение	Недостатки
Трапециевидная мышца	Мышечно-кожный	Поперечная артерия шеи	Кожные дефекты задней и латеральной поверхностей шеи	• Короткая дуга поворота и вариабельная сосудистая анатомия. • Необходимость положения лежа на боку
Надключичный отдел	Фасциально-кожный	Надключичная артерия	• Хорошее совпадение по цвету с кожей лица. • Кожные дефекты шеи, височной области и лица	Риск расслоения и частичной потери лоскута
Височная фасция	Фасциальный	Поверхностная височная артерия	• Очень тонкий, прочный и хорошо кровоснабжаемый лоскут. • Дефекты лица и черепа	Риск повреждения фронтальной ветви лицевого нерва и алопеция вследствие повреждения волосяных фолликулов
Грудино-ключично-сосцевидная мышца	Мышечно-кожный	• Затылочная артерия (верхняя треть). • Верхняя щитовидная артерия (средняя треть). • Поперечная артерия шеи (нижняя треть). • Должны быть сохранены минимум 2 из 3 сосудов	• Ножка может быть сформирована как сверху, так и снизу. • Дефекты полости рта и глотки, кожные дефекты шеи и лица	• Часто имеет плохую жизнеспособность из-за вариабельности сосудистой анатомии. • Аномалия контура донорского фрагмента

7. Что необходимо принять во внимание при выборе тактики микрососудистой реконструкции?

Важна тщательная оценка хирургического дефекта. Реконструкция должна быть выполнена тканью, которая воспроизводит внешний вид и функции резецированной кожи. Для кожных и слизистых дефектов применяется эпителий, мышцы используются для создания объема, кость — для скелетной реконструкции. Необходимо проверить длину ножки лоскута и также васкуляризацию донорской ткани, необходимой для формирования анастомоза.

8. Какие свободные лоскуты используют для реконструкции в области головы и шеи?

См. табл. 66.2.

9. Что такое тест Аллена (Allen), как он выполняется и почему важен для выбора кандидата для пластики лоскутом с лучевого отдела предплечья?

Наиболее опасным осложнением забора лоскута с предплечья является развитие ишемии кисти. Это осложнение может возникать, если пациент имеет неполную поверхностную сосудистую дугу ладони в сочетании с недостатком коммуникантных

Таблица 66.2. Наиболее частые свободные лоскуты

Область	Тип лоскута	Сосудистая ножка	Особенности и применение	Недостатки
Лучевой отдел предплечья	Фасциально-кожный или костно-кожный	Лучевая артерия и сопровождающие вены	• Тонкий и податливый лоскут на длинной ножке. • Универсальное применение, включающее полость рта, язык, нёбо, лицо, глотку и гортань	• Необходим кожный трансплантат для закрытия донорского участка. • Риск сосудистых нарушений в руке
Переднелатеральный отдел бедра	Мышечно-кожный	Латеральная артерия, огибающая бедренную кость, нисходящая ветвь, сопровождающие вены	• Податливый лоскут на длинной ножке. • Большая поверхность. • Универсальное применение	Вариабельность строения ножки делает объем лоскута непредсказуемым
Прямая мышца живота	Мышечно-кожный или мышечный	Глубокие нижние надчревные артерия и вена	• Объемный лоскут, подходит для крупных дефектов. • Используется при удалении языка и дефектах основания черепа	Риск возникновения аномальной грыжи в месте забора
Малая берцовая кость	Костно-кожный	Малоберцовая артерия	• Предоставляет крупный костный фрагмент. • Идеален для реконструкции нижней челюсти	• Риск нестабильности и болей в лодыжке. • Риск сосудистых нарушений в стопе
Лопаточный/окололопаточный	Фасциально-кожный или костно-кожный	Артерия и вена, огибающие лопатку	• Включение в лоскут мышцы, кожи и кости обеспечивает возможность 3D-реконструкции. • Используется для закрытия сложных дефектов средней зоны лица, полости рта и нижней челюсти	• Положение лежа на боку в процессе операции создает риск поражения плечевого сплетения. • Риск развития слабости плеча
Боковая поверхность руки	Фасциально-кожный	Глубокая артерия плеча и соответствующая вена	• Толщина зависит от ИМТ пациента. • Используется для ротоглоточной реконструкции и малых по объему дефектов лица	• Имеет маленькую ножку. • Вероятность паралича лучевого нерва
Широчайшая мышца	Мышечно-кожный или мышечный	Грудоспинные артерия и вена	Используется для дефектов основания черепа и скальпа	Пациент должен находиться в полулежачем положении в процессе операции

Окончание табл. 66.2

Область	Тип лоскута	Сосудистая ножка	Особенности и применение	Недостатки
Тощая кишка	Энтеральный	Веточки верхних брыжеечных артерии и вены	Используется для глоточно-пищеводных дефектов	• Перистальтика влияет на глотание. • Продукция сока вызывает дисгевзию и влияет на восстановление голоса

сосудов между поверхностной и глубокой дугами. Тест Аллена используется перед операцией, которая затрагивает лучевую артерию, и позволяет оценить адекватность локтевого коллатерального кровоснабжения кисти. Производится одновременное пережатие лучевой и локтевой артерий на запястье. Далее исследователь освобождает локтевую артерию и оценивает восстановление капиллярного кровотока в большом и указательном пальцах. Если результат неоднозначный или четко указывает на неадекватность локтевых коллатералей, выбирается другая рука или иной способ пластики.

10. Как закрывается донорский участок на предплечье после забора лоскута?

Кожный дефект на предплечье требует закрытия кожным трансплантатом для обеспечения защиты сухожилий сгибателей. Обычно это осуществляется расщепленным кожным лоскутом с бедра. Кисть и предплечье иммобилизуются, так как движения могут вести к смещению и гибели трансплантата.

11. Что такое «трехсосудистый» приток крови к стопе и почему это важно при решении забора малоберцового свободного лоскута?

Подколенная артерия дает ветви в виде передней большеберцовой, задней большеберцовой и малоберцовой артерий. Изъятие малоберцовой артерии в составе малоберцового лоскута может приводить к ишемии стопы в случае неадекватного коллатерального кровообращения. Предоперационная оценка необходима, чтобы убедиться в адекватности кровоснабжения, особенно у пациентов с периферическими сосудистыми заболеваниями, сердечной патологией, курением в анамнезе. Наиболее часто используемые исследования включают МР-ангиографию, стандартную ангиографию, доплеровское исследование.

12. Как анатомия передней брюшной стенки выше и ниже дугообразной линии влияет на возможность закрытия места забора лоскута прямой мышцы живота?

Над дугообразной линией задняя стенка влагалища прямой мышцы формируется порциями от поперечной мышцы живота и внутренней косой мышцы. Достаточно закрытие только задней стенки влагалища мышцы, хотя передняя стенка также закрывается для дополнительного укрепления. Ниже дугообразной линии задняя стенка представлена только поперечной фасцией, которая недостаточна для предотвращения возникновения грыжи. Ниже дугообразной линии должны быть закрыты обе стенки влагалища прямой мышцы живота.

13. Когда отдают предпочтение свободному лоскуту из широчайшей мышцы спины, а когда — лоскуту на ножке?

Лоскут из широчайшей мышцы спины может быть как на ножке, так и свободным, в зависимости от локализации дефекта и наличия сосудов для анастомоза. В случае радикальной шейной диссекции, когда имеется небольшое количество сосудов для микроваскулярного анастомозирования, предпочтение отдается лоскуту на ножке.

При дефектах скальпа и основания черепа чаще используются свободные лоскуты, так как они дают больше возможностей позиционирования и позволяют закрывать самые высокие дефекты, например на макушке головы, недоступные для лоскута на ножке.

14. Каким образом производят наблюдение за свободным лоскутом?

Пристальное наблюдение за состоянием лоскута важно, так как нарушения на артериальном или венозном уровне быстро приводят к потере лоскута и требуют срочного хирургического вмешательства. «Золотым стандартом» является регулярный осмотр лоскута с оценкой его цвета, температуры и капиллярного кровотока. Доплеровское исследование применяется для оценки артериального и венозного кровотока. Для оценки цвета крови и скорости кровотечения может использоваться небольшой укол булавкой. Быстрое вытекание темной крови может говорить о венозной закупорке. Отсутствие или медленное кровотечение сигнализирует об артериальных нарушениях.

15. Каковы признаки несостоятельности лоскута?

Венозная закупорка:
- синюшность;
- теплота и припухлость;
- доплеровские признаки;
- быстрое кровотечение, темная кровь.

Артериальная недостаточность:
- бледность;
- холодность;
- слабый или отсутствующий доплеровский сигнал;
- медленное или отсутствующее кровотечение.

16. Какова наиболее частая причина несостоятельности свободного лоскута?

Исследования показали, что наиболее частой причиной является изолированный венозный тромбоз, чаще, чем артериальный или комбинированный артериовенозный тромбоз. Тромбоз обычно возникает в первые 2 сут у 80% пациентов. При раннем распознавании и лечении (менее 6 ч) частота успешного сохранения лоскута составляет 75%. Таким образом, наблюдение и оценка состояния лоскута критичны для успеха трансплантации.

17. Каким образом для сохранения лоскута используются пиявки?

Когда вследствие нарушения венозного оттока развивается повреждение лоскута и его невозможно спасти хирургическим методом, в качестве альтернативного метода восстановления венозного оттока могут быть использованы пиявки. Эффективность гирудотерапии обусловлена как действием самих пиявок, высасывающих скопившуюся кровь, так и ингибиторами коагуляции в слюне пиявок (гирудин, ингибитор фактора Ха). Требуется внимательный мониторинг гемодинамики, регулярный контроль показателей гемоглобина. Поскольку пиявки колонизированы *Aeromonas hydrophilia*, необходимо профилактическое прикрытие антибиотиками в течение гирудотерапии и после нее.

ОБСУЖДЕНИЕ

18. Как долго лоскут может переносить ишемию?

Все лоскуты проходят период первичной ишемии с момента отделения от донорского места до восстановления кровотока на новом месте. Большинство лоскутов могут выдержать до 4 ч ишемии (кишечные лоскуты выдерживают максимум 2 ч). Как толь-

ко лоскут достигает своего ишемического предела, реперфузия приводит к возникновению феномена отсутствия кровотока по причине того, что артериовенозные шунты препятствуют перфузии лоскута. Реперфузия после периода ишемии может приводить к «реперфузионному повреждению» вследствие активации нейтрофилов и высвобождения свободных радикалов.

19. Должен ли пациент с пересаженным свободным лоскутом получать антикоагулянтную терапию?

Поскольку несостоятельность лоскута может быть результатом микрососудистого тромбоза, было предположено, что антикоагулянтная терапия способна снизить частоту неудач. Данный вопрос сложно подвергнуть анализу, так как для этого необходимо большое количество случаев несостоятельности лоскута, которые не так часты. Существующие исследования не показали значимой разницы результатов трансплантации в случаях использования гепарина натрия, ацетилсалициловой кислоты или отсутствия антикоагулянтов.

20. Каковы затраты на реконструкцию дефектов головы и шеи в случае использования свободного лоскута по сравнению с регионарным лоскутом?

Длительное время операции, увеличение срока госпитализации и повышение количества используемых лекарственных препаратов ведет к большей стоимости свободных лоскутов по сравнению с лоскутом на ножке. Тем не менее ряд специалистов отстаивают использование дорогостоящих свободных лоскутов по причине лучших отсроченных функциональных и эстетических результатов.

Список литературы

Carroll W.R., Esclamado R.M. Ischemia/reperfusion injury in microvascular surgery // Head Neck. 2000. N 22. P. 700–713.

Chepeha D.B., Nussenbaum B., Bradford C.R. et al. Leech therapy for patients with surgically unsalvageable venous obstruction after revascularized free tissue transfer // Arch. Otolaryngol. Head and Neck Surg. 2002. N 128. P. 960–965.

Chepeha D.B., Teknos T.N. Microvascular free flaps in head and neck reconstruction / by edited Bailey B.J., Johnson J.T., Newlands S.D. Bailey's Head and Neck Surgery: Otolaryngology. 4th ed. Philadelphia : Lippincott Williams & Wilkins, 2006.

Chien W., Varvares M.A., Hadlock T. et al. Effects of aspirin and low-dose heparin in head and neck reconstruction using microvascular free flaps // Laryngoscope. 2005. N 115. P. 973–976.

Lighthall J.G., Cain R., Ghanem T.A. et al. Effect of postoperative aspirin on microvascular free tissue transfer surgery // Otolaryngol. Head and Neck Surg. 2013. Vol. 148, N 1. P. 40–46.

McCory A.L., Magnuson J.S. Free tissue transfer versus pedicled flap in head and neck reconstruction // Laryngoscope. 2002. N 112. P. 2161–2165.

Pertruzzelli G.J., Brockenbrough J.M., Vandevender D. et al. The influence of reconstructive modality on cost of care in head and neck oncology // Arch. Otolaryngol. Head and Neck Surg. 2002. Vol. 128, N 12. P. 1377–1380.

Shestak K.C., Myers E.N., Ramasastry S.S. et al. Microvascular free tissue transfer for reconstruction of head and neck cancer defects // Oncology (Williston Park). 1992. N 6. P. 101–110, discussion 10, 15–16, 21.

Taylor G.I., Palmer J.H. The vascular territories (angiosomes) of the body: experimental study and clinical applications // Br. J. Plast. Surg. 1987. N 40. P. 113–141.

Urken M., Cheney M., Blackwell K. Atlas of Regional and Free Flaps for Head and Neck Reconstruction: Flap Harvest and Insetting. 2nd ed. Baltimore : Lippincott Williams & Wilkins, 2011.

ГЛАВА 67

ПРИНЦИПЫ ЛЕЧЕНИЯ ТРАВМ

Поль Монтеро, Эрик Пельтц

ВОПРОСЫ

Первичная оценка состояния пациента с травмой

1. **Опишите основные составляющие первичного осмотра пациента с травмой (ABCDE).**
   - **Дыхательные пути** (Airway). Оцените дыхательные пути пациента путем наблюдения и прослушивания. Если пациент разговаривает, то дыхания ему, по сути, достаточно. Уточните наличие кровотечения, выбитых зубов, ингаляционной травмы (в случае поражения пламенем). Оцените сознание пациента. Нарушение сознания является показанием к иммобилизации для защиты дыхательных путей и возможной интубации. Оротрахеальная интубация с шейной иммобилизацией является методом выбора. Тем не менее орофарингеальная травма или тяжелое состояние дыхательных путей может потребовать наложения трахеостомы (см. главу 77). При наличии тупого или проникающего ранения трахеи интубация в идеале должна быть выполнена в условиях операционной, так как критическая декомпенсация может потребовать срочную трахеотомию.
   - **Дыхание** (Breathing). Наблюдайте, слушайте. Оцените, симметрично ли движение грудной клетки. Аускультация может быть затруднена, но должна быть выполнена для выявления отсутствия проведения дыхания, что может свидетельствовать о наличии пневмоторакса или гемоторакса. Крепитация при пальпации грудной клетки свидетельствует о переломе ребер и возможном сопутствующем пневмотораксе. Важно выявить возможное наличие участка перелома трех ребер и более с нарушением целостности в двух местах и более. Нарушение вентиляции этого отдела легких и ослабление дыхательных движений могут привести к жизнеугрожающим гипоксии и гиперкапнии, даже в условиях механической вентиляционной поддержки.
   - **Кровообращение** (Circulation). Оцените показатели кровообращения, включающие пульс, цвет кожных покровов, кровонаполнение капилляров, состояние сознания. Оценка кровообращения может быть затруднительной у пожилых людей с сопутствующей сердечной патологией, у спортсменов, у беременных, у лиц, принимающих определенные лекарственные препараты, имеющих кардиостимуляторы, у находящихся в состоянии гипотермии.
   - **Оценка неврологического статуса** (Disability). Короткое неврологическое обследование обязательно должно быть произведено, в частности если пациенту потребуется седация перед интубацией.
   - **Влияние окружающих условий** (Exposure/environmental control). Проводите полное физикальное обследование пациента одновременно с минимизацией гипотермии.
2. **Что такое AMPLE-анамнез?**
   Этот краткий анамнез включает ключевые элементы, которые можно быстро выяснить у пациента или его родственников и друзей, если он не в состоянии сообщить их самостоятельно. Они включают аллергии (Allergies), медикаментозную терапию (Medication), медицинский анамнез (Past medical history), последний прием пищи (Last per oral intake), события, приведшие к травме (Events leading to the trauma).

3. **Какими методами подтверждается безопасное состояние дыхательных путей после интубации или трахеотомии?**

Удовлетворительное состояние дыхательных путей обязательно должно быть подтверждено у пациента, который был интубирован на догоспитальном этапе. Интубация должна позволять прямой обзор голосовых складок. Должны быть подтверждены равномерные дыхательные движения на вдохе/выдохе. Аускультация должна выявить билатеральное проведение дыхания. При этом важно помнить о возможности интубации правого главного бронха. Для оценки правильного положения может быть использована капнография. Маленький пластиковый индикатор помещают на эндотрахеальную трубку на время нескольких выдохов. Выделение углекислого газа (CO_2) подтверждает нахождение интубационной трубки в трахее — индикатор меняет цвет от фиолетового до желтого. Неизменный фиолетовый цвет свидетельствует об отсутствии CO_2 в выдыхаемом воздухе (рис. 67.1). Рентгенограмма грудной клетки может показать положение интубационной трубки над кариной, но не исключает возможность интубации пищевода.

4. **Каковы показания к плевральной пункции и установлению дренажной трубки?**

У исследователя должны возникнуть подозрения на наличие напряженного пневмоторакса, если у пациента наблюдается гипотензия и слабые дыхательные шумы. Декомпрессию нужно произвести незамедлительно. Это можно выполнить путем пункции во втором межреберном промежутке сразу над ребром. Быстрая декомпрессия также может быть осуществлена путем разреза в передней подмышечной области в проекции пятого межреберного промежутка (на уровне соска). Проникновение в плевральную полость приведет к декомпрессии напряженного пневмоторакса. После этого через разрез можно установить дренажную трубку (в отсутствие подготовленной дренажной трубки не стоит медлить с разрезом). Дальнейшие действия определяются результатом постановки трубки. Получение больше 1500 мл крови является показанием к проведению торакотомии. После постановки трубки можно выполнять рентгенограмму грудной клетки. Открытая рана грудной клетки имеет место там, где плевральное пространство напрямую сообщается с окружающей средой. Первичное лечение может включать трехстороннее тугое бинтование. Предпочтительней дополнить его постановкой дренажной трубкой для предотвращения открытого пневмоторакса.



а *б*

Рис. 67.1. Это устройство помещают к эндотрахеальной трубке. Изменяя свой цвет от фиолетового к желтому, оно сигнализирует о концентрации CO_2 в выдыхаемом воздухе: *а* — капнограф окрасился в желтый цвет, что свидетельствует о поступлении CO_2; *б* — индикатор остается фиолетовым, что свидетельствует об отсутствии CO_2

5. **Каковы пять основных локализаций кровопотери у пациентов с травмой?**
   - **Лицо и волосистая часть головы** являются хорошо кровоснабжаемыми зонами. Кровотечение из этой зоны у пациентов с серьезными повреждениями должно быть быстро остановлено тугой повязкой, швами, клипсами или скрепками.
   - **Грудная клетка.** Переломы ребер (до 100 мл с каждого перелома), разрывы легких, повреждение крупных сосудов и сердца могут приводить к значимому торакальному кровотечению и должны быть выявлены при физикальном (осмотр, пальпация, аускультация) и лучевом исследовании (рентгенография, УЗИ, КТ).
   - **Брюшная полость.** Повреждение плотных органов или брыжейки может приводить к гемоперитонеуму и должно быть выявлено при обследовании (осмотр, пальпация, УЗИ, КТ).
   - **Полость таза/забрюшинное пространство.** Кровотечение в этой области может быть результатом переломов таза, повреждения сосудов или органов (почек, поджелудочной железы) и быть выявлено при обследовании, рентгенограмме таза или КТ.
   - **Кости.** Потеря крови при переломе костей таза может достигать более 2000 мл, при переломе бедренной кости — 1000 мл, большеберцовой кости — 250–500 мл, переломе ребра — 100 мл.

6. **Выявление шокового состояния.**
   Шоковое состояние означает неадекватную перфузию тканей. При травме наиболее частой причиной является *геморрагический шок*, который требует незамедлительного контроля кровопотери и восполнения за счет переливания компонентов крови и кровезаменяющих растворов. Шок также может быть результатом повреждения спинного мозга (*спинальный* или *нейрогенный шок*). *Кардиогенный шок* может быть следствием внешнего сдавления в результате напряженного пневмоторакса или сердечной тампонады. Кардиогенный шок в результате миокардиальной патологии при травмах встречается реже, но может возникнуть у пациентов с сопутствующей сердечной патологией или выраженным повреждением передней стенки грудной клетки и переломом грудины. *Септический шок* может возникнуть у пациентов с затянувшимся временем транспортировки.

7. **Какие классы геморрагического шока выделяют?**
   См. табл. 67.1. Пациенты могут демонстрировать нормальные признаки жизни, несмотря на выраженную кровопотерю.

Таблица 67.1. Классификация геморрагического шока

	Класс 1	Класс 2	Класс 3	Класс 4
Кровопотеря, мл	<750	750–1500	1500–2000	>2000
Кровопотеря, %	<15	15–30	30–40	>40
Частота сердечных сокращений	Норма	↑	↑↑	↑↑↑
Артериальное давление	Норма	Норма	↓	↓↓
Частота дыхания	Норма	↑	↑↑	↑↑↑

Примечание: обратите внимание на то, что первыми изменяются частота сердечных сокращений и частота дыхания, а вовсе не падение артериального давления.

8. **Каковы ключевые элементы неврологического обследования пациента с травмой?**
   При тупой травме часто возникает повреждение головного мозга. Шкала комы Глазго (Glasgow Coma Scale) используется для быстрой оценки глаз (4 пункта), речи

(5 пунктов), двигательных реакций (6 пунктов). Баллы распределяются от 3 (худший) до 15 (норма) и используются для оценки повреждения головного мозга (13–15 — незначительное, 9–12 — средней степени, 3–8 — тяжелое). Необходимо также оценить подвижность всех четырех конечностей. Дальнейшая неврологическая диагностика основывается на выявленных повреждениях.

9. Как оценивают повреждение спинного мозга?

Все пациенты с подозрением на повреждение спинного мозга в первую очередь должны быть иммобилизованы. Неврологическое обследование включает оценку подвижности конечностей, силы, чувствительности и рефлексов. Ректальное исследование проводят для оценки тонуса. Выполняют пальпацию позвоночного столба для выявления запалений или участков напряжения. Для дальнейшего обследования применяют лучевую диагностику, включающую рентгенограмму или КТ позвоночника. МРТ выполняют при наличии неврологической патологии, необъясненной находками на КТ. МРТ является наиболее применимым методом исключения поражения связочного аппарата шейного отдела позвоночника в первые 24 ч после травмы до развития неспецифического отека, который в дальнейшем может быть расценен как ложноположительный результат.

Начальные этапы лечения

10. Каков должен быть венозный доступ у пациента с травмой?

Идеальный вариант венозного доступа — это периферический венозный катетер диаметром 14 или 16 мм. Этот короткий, большого диаметра катетер может обеспечить быструю инфузию крови или иных жидкостей. При затруднении его установки в острой стадии возможно использование центрального венозного доступа (бедренная, подключичная или яремная вена).

11. В каком случае пациентам с травмой показано переливание крови?

Если пациент гемодинамически нестабилен (частота сердечных сокращений более 100, систолическое артериальное давление менее 90), несмотря на инфузионную терапию (2 л кристаллоидов), и имеется подозрение на продолжающееся кровотечение, ему может быть перелита эритроцитарная взвесь I (0) группы, пока не будет определена его собственная.

12. Что такое «кровавый порочный круг»?

Коагулопатия, ацидоз и гипотермия, поддерживая друг друга, приводят к продолжающемуся кровотечению, плохо поддающемуся хирургическому контролю и способному привести к фатальному исходу. Показаны вливание теплых растворов и коррекция коагулопатии путем переливания компонентов крови, коррекция ацидоза.

13. Что такое трансфузионный протокол?

Трансфузионные протоколы созданы для того, чтобы облегчить процесс переливания соответствующих компонентов крови, включающих эритроцитарную массу, свежезамороженную плазму, тромбоцитарную массу и криопреципитат. Такие протоколы ускоряют получение необходимых продуктов из банка крови и вселяют уверенность в их правильном соотношении.

Лучевая диагностика у пациента с травмой

14. Каковы ключевые аспекты рентгенографии грудной клетки у пациента с травмой?

Рентгенограмма грудной клетки позволяет быстро оценить наличие отклонения дыхательных путей, подкожной эмфиземы, пневмоторакса, гемоторакса, переломов ребер или расширение средостения, что может указывать на повреждение крупных

сосудов. При этом исследовании также можно оценить положение эндотрахеальной трубки, центрального венозного катетера или назогастрального зонда.

15. Что такое FAST?

Фокусная абдоминальная сонография при травме (Focused Abdominal Sonography for Trauma, FAST) — быстрый метод, позволяющий определить наличие жидкости (при травме предполагается кровь) в различных пространствах. Это чувствительный индикатор абдоминального кровотечения. Предшествовавшая хирургия (спайки), асцит и ошибки использования могут быть подводными камнями методики. Включает четыре вида:

1) прекардиальный вид используется для оценки сердечной активности и наличия крови в перикардиальной полости;
2) селезеночно-почечный вид оценивает наличие крови в левом верхнем квадранте;
3) подпеченочный вид — правый верхний квадрант;
4) тазовый вид оценивает наличие крови в околопузырном пространстве, тазу и нижних отделах брюшной полости.

16. Когда выполняют КТ-ангиографию шеи?

Ангиография шеи используется для выявления тупой травмы сонной или позвоночной артерии и выполняется, когда имеются подозрительные симптомы, признаки или находки на рентгенограмме шеи. Ангиография шеи показана пациентам со следующими травмами: шейная травма ремнем безопасности, тупая травма передней поверхности шеи, переломы средней зоны лица со смещением, переломы основания черепа, затрагивающие канал сонной артерии, удушающая травма, переломы тела позвонка или поперечного отростка с отверстием, любые варианты переломов в шейном отделе, включающие C_1–C_3, повреждение связочного аппарата шейного отдела. Любые пациенты с повреждением шеи от прямого воздействия, сопровождающимся значимым отеком, болью, расстройством сознания, должны быть подвергнуты КТ-ангиографии. Признаки повреждения сосудов (пульсирующее кровотечение, нарастающая шейная гематома, проникающее ранение платизмы) в хирургически доступных зонах шеи требуют оперативного вмешательства.

Особое внимание при травмах

17. Каковы ключевые моменты оценки состояния пациента с ожогами?

Необходимо незамедлительно оценить сопутствующее ингаляционное поражение, которое ограничивает возможности интубации. Жизненно необходима обильная инфузионная терапия по формуле Паркленда (Parkland) или иному схожему протоколу. Важно контролировать объем мочеотделения. Необходимо оценить площадь пораженной поверхности тела. Ожоги по окружности могут потребовать рассечения струпа для предотвращения ишемии (на конечности) или гиповентиляции (на грудной клетке).

18. Каковы показания для направления пациентов с ожогами в специальный ожоговый центр?

1. Ожог умеренной глубины более 10% площади поверхности тела.
2. Ожоги, вовлекающие лицо, руки, стопы, гениталии, промежность или крупные суставы.
3. Ожоги III степени в любой возрастной группе.
4. Электрические ожоги, включая удар молнией.
5. Химические ожоги.
6. Ингаляционное поражение.
7. Ожоги у пациентов, имеющих отягощенный анамнез, что может усложнить процесс лечения, удлинить период восстановления.

8. Любые пациенты с ожогами и сопутствующей травмой (переломы), если ожог являет собой большую угрозу жизни. Если травма более опасна, пациент может быть сначала стабилизирован в травматологическом центре до перевода в ожоговое подразделение.
9. Дети с ожогами в отсутствие квалифицированного персонала или оборудования для ухода за детьми.
10. Ожоги у пациентов, которые потребуют специальной социальной, эмоциональной реабилитации.

19. Каковы базовые элементы медицинской сортировки при массовом несчастном случае?

Пациентов нужно оценить по степени выраженности травмы. Оцениваются способность идти, поражение дыхательных путей, частота дыхания, пульс. Пациентов с серьезными травмами, но потенциально благоприятным прогнозом транспортируют первыми. Раненые, способные ходить, требуют меньшего внимания. Пациенты в критическом агонирующем состоянии в условиях массовых жертв не должны отнимать значительное количество ресурсов, внимания и времени. Жизненно важные мероприятия, такие как декомпрессия напряженного пневмоторакса, наложение жгута при кровотечении, должны выполняться на месте.

20. Опишите порядок определения состояния поврежденной конечности.

Следует оценить пульс, чувствительность, функции и уровень подвижности. Исследование пульса должно сопровождаться измерением лодыжечно-плечевого индекса с использованием доплеровского устройства. Производится сравнение с неповрежденной стороной. Разница в 10% требует дальнейшего исследования, такого как КТ, ангиограмма, артериограмма, которые могут быть выполнены интраоперационно. Значимое кровотечение должно быть купировано путем прямого прижатия или наложения жгута. При сложных травмах конечностей может быть подсчитан индекс тяжести повреждения, который используется для прогнозирования благоприятного для конечности исхода.

21. Что должно быть принято во внимание при подготовке пациента к дополнительным процедурам?

До выполнения неургентных процедур пациент с политравмой должен быть гемодинамически стабилизирован и получить все необходимые реанимационные мероприятия. Жизнеугрожающие повреждения должны быть взяты под контроль. Должны быть оценены повреждения, требующие наблюдения (например, ранения селезенки, которые могут кровоточить при переменах артериального давления, или пневмоторакс, который может усилиться при избыточной легочной вентиляции). Положение больного должно соответствовать его состоянию (нестабильные переломы зафиксированы, пациент должен находиться в положении на спине при тяжелых повреждениях головы в сочетании с повышением внутричерепного давления). Коагулопатия должна быть устранена или взята под контроль (некоторые повреждения требуют назначения антикоагулянтов).

Список литературы

American College of Surgeons: Advanced Trauma Life Support. 7th ed. Chicago : American College of Surgeons, 2004.

Biffl W.L., Cothren C.C., Moore E.E. et al. Western Trauma Association critical decisions in trauma: screening for and treatment of blunt cerebrovascular injuries // J. Trauma. 2009. Vol. 67, N 6. P. 1150–1153.

Brunicardi F., Andersen D., Billiar T. et al. Schwartz's Principles of Surgery. 9th ed. New York : McGraw Hill, 2010.

Feliciano D., Moore E., Mattox K. Trauma. 6th ed. New York : McGraw Hill, 2008.

ГЛАВА 68

ЛИЦЕВАЯ ТРАВМА

Винсент Юстерман

КЛЮЧЕВЫЕ МОМЕНТЫ

1. Множественные переломы лица требуют тщательной разработки плана лечения для каждого вида травмы.
2. Для предотвращения осложнений необходимо учитывать, что мышечная тяга может повлиять на перелом.
3. Ошибки в диагностике и лечении повреждения медиальной кантальной связки могут привести к функциональным и косметическим осложнениям, которые плохо поддаются повторному лечению.
4. Самым быстрым способом декомпрессии орбиты является латеральная кантотомия с нижним кантолизисом.
5. Наилучшим методом лечения переломов костей носа является закрытая репозиция либо непосредственно после травмы, либо после уменьшения отека на 5–10-е сутки.

Важно

1. Ранним признаком повреждения зрительного нерва является утрата различения красного цвета.
2. Все переломы по Лефору пересекают крыловидно-верхнечелюстную щель и нарушают целостность крыловидной пластинки, что приводит к подвижности нёба.
3. Blowout-перелом является экстренной хирургической ситуацией.
4. Наиболее частым видом переломов лицевого скелета является перелом костей носа.
5. Наиболее частыми участками перелома нижней челюсти являются угол и мыщелковый отросток.

ВОПРОСЫ

1. О каких важных элементах осмотра необходимо помнить при лицевой травме?

1. Дыхательные пути, дыхание, кровообращение.
2. Недееспособность: повреждение спинного мозга и головного мозга.
3. Черепные нервы: движение (VII пара), чувствительность (ветви III пары).
4. Глаза: зрение (II пара черепных нервов), зрачки, движение глаз (III, IV, VI пары), поля зрения, глазное давление, повреждение глазного яблока, положение глазного яблока.
5. Уши: слух, гемотимпанум, перелом наружного слухового прохода, перелом височной кости (VII, VIII пары черепных нервов).
6. Кости: свод черепа, средняя зона лица, нижняя челюсть оцениваются на предмет наличия деформации и нарушения функций.
7. Глотка: окклюзия, кровотечение, гематома, дыхание, речь, глотание (IX, X пары черепных нервов).

2. Какая лучевая диагностика должна быть назначена при травме лица?

КТ высокого разрешения (тонкие срезы) в аксиальной плоскости с корональной и сагиттальной реконструкцией является идеальным вариантом. При переломах костей лица, полученных при высокоэнергетических травмах (мотоаварии), в исследование должен быть включен шейный отдел позвоночника. Корональная и сагиттальная ре-

конструкции помогают в оценке состояния дна орбиты, носолобного канала и мыщелков нижней челюсти. Трехмерная КТ полезна в планировании хирургического лечения множественных переломов. *Прямыми радиографическими признаками* лицевых переломов являются несоответствующие анатомии участки линейного усиления сигнала, кортикальные дефекты, расхождения швов, наложение друг на друга фрагментов костей, создающее эффект «удвоения костной ткани», и лицевая асимметрия. *Косвенными признаками* являются отек мягких тканей, периорбитальная или интракраниальная эмфизема, жидкость в околоносовых пазухах.

3. Какие характеристики механизма травмы считаются важными?

Перелом возникает при превышении допустимого смещения костной ткани за счет кинетической энергии травматического воздействия. Понимание механизма травмы может помочь предсказать протяженность перелома и риск наличия сопутствующих шейных и мозговых повреждений. Воздействия разделяют на *слабые* и *сильные* по достижению 50-кратного превышения силы тяжести (больше или меньше 50*g*; $g = 9{,}8$ м/с^2). Кости лица различаются по устойчивости к нагрузке: кости носа выдерживают 30*g*, скуловая кость — 50*g*, угол нижней челюсти — 70*g*, средняя линия верхней и нижней челюсти — 200*g*, нижнеглазничный край — 200*g*. Наиболее частыми переломами лицевого скелета являются переломы костей носа.

4. Каким образ происходит оценка состояния пациента с лицевой травмой?

Как только состояние пациента стабилизируется, можно проводить диагностику и лечение переломов. Лицевая травма может варьировать от перелома костей носа с минимальным смещением до множественных панфациальных переломов, вовлекающих орбиту, головной и спинной мозг. Для лучшей оценки лицевой травмы удобно делить лицевой скелет на три зоны, каждая из которых обладает собственными уникальными характеристиками. *Верхняя треть* включает лобную кость и лобную пазуху. *Средняя треть* содержит структуры носа, назо-орбито-этмоидального комплекса, орбиты, скуло-верхнечелюстного комплекса и структур верхней челюсти. *Нижняя треть* включает нижнюю челюсть и височно-нижнечелюстной сустав.

Верхняя зона лица

5. Как следует оценивать предполагаемое повреждение лобной пазухи?

КТ лучше всего подходит для оценки состояния передней и задней стенок и лобной воронки. Обнаружение повреждения назо-орбито-этмоидального комплекса, повреждения передних отделов основания черепа близко к сочленению задней стенки и продырявленной пластинки дает серьезные основания заподозрить повреждение выводного тракта лобной пазухи.

6. В чем состоят цели лечения повреждения лобной пазухи?

- Защита внутричерепных структур.
- Устранение утечки спинномозговой жидкости.
- Предупреждение посттравматической инфекции и формирования мукоцеле.
- Восстановление эстетики лица.

7. Каковы показания к хирургическому лечению переломов передней и задней стенок лобной пазухи?

Показания к хирургическому лечению перелома передней стенки включают смещение отломков, приводящее к деформации, и повреждение выводного протока. Хирургические показания к лечению перелома задней стенки — смещение отломка на

расстояние больше толщины стенки, повреждение твердой мозговой оболочки, назальная ликворея и повреждение носолобного канала.

8. Каково лечение переломов передней стенки лобной пазухи?

Изолированные переломы передней стенки без смещения или с минимальным смещением не требуют лечения. Переломам со смещением требуются открытая репозиция и остеосинтез. Варианты лечения включают создание остеопластического лоскута с открытой репозицией и остеосинтезом передней стенки лобной пазухи с облитерацией пазухи или без таковой, попытку восстановления носолобного канала. Возможно наблюдение с последующей эндоскопической хирургией.

9. Каково лечение переломов задней стенки лобной пазухи?

Неосложненные переломы без смещения обычно не требуют лечения. Однако переломы без смещения с продолжающейся, несмотря на первоначальные консервативные меры, ликвореей требуют последующего хирургического восстановления. Хирургическое лечение показано при переломах со смещением более толщины задней стенки либо многооскольчатых переломах. Риск повреждения твердой мозговой оболочки в таких случаях высок, и требуется консультация нейрохирурга по поводу возможностей восстановления ее целостности. Возможно удаление слизистой оболочки и облитерация абдоминальным жиром либо краниализация лобной пазухи.

10. В чем заключается процедура создания остеопластического лоскута с облитерацией лобной пазухи?

Выполняется остеотомия с открытием синуса. Слизистую оболочку полностью удаляют, носолобный карман блокируют височной фасцией или мышцей, пазуху заполняют абдоминальным жиром и закрывают спереди подготовленным костным лоскутом. Целью послеоперационной КТ/МРТ является выявление формирования мукоцеле, хотя изображения часто трудно интерпретировать.

11. Что такое «краниализация лобной пазухи»?

Удаляют заднюю стенку лобной пазухи, с остальных костных стенок удаляют слизистую оболочку. Головной мозг и твердую мозговую оболочку осматривает нейрохирург на предмет хирургической обработки и возможного закрытия дефекта. Предварительно мобилизованный передний прекраниальный лоскут помещают вблизи головного мозга, чтобы отделить его от околоносовых пазух. Головной мозг и твердая мозговая оболочка могут находиться в непосредственной близости от восстановленной передней стенки лобного синуса, который более не существует.

12. Каковы осложнения переломов лобной пазухи?

Ранние осложнения включают раневую инфекцию, ликворею, менингит, острый синусит, деформацию, боль, гипестезию и абсцесс мозга. Поздние осложнения — мукоцеле, мукопиоцеле, остеомиелит, косметический дефект, абсцесс мозга и головная боль.

13. Каковы хирургические методы лечения переломов стенок лобной пазухи?

- Трефинация передней стенки синуса и поднятие запавшего отломка.
- Фронтоэтмоидэктомия с разрезом по Линчу или эндоскопическое восстановление оттока.
- Открытая репозиция и остеосинтез через прямой или бикоронарный доступ.
- Облитерация лобной пазухи.
- Краниализация лобной пазухи.
- Абляция лобной пазухи с удалением передней стенки (ныне редко используется).
- Эндоскопическая хирургия лобной пазухи (отсроченная).

14. В чем заключается опасность бикоронарного доступа при лечении переломов лица и как ее избежать?

- Повреждения лобной ветви лицевого нерва можно избежать путем разреза поверхностного слоя глубокой височной фасции по височной линии, чтобы отслойка производилась в более глубоком слое.
- Повреждение надглазничного и надблокового нервов в области надбровной дуги предотвращают путем удаления нижнего края отверстия выхода нерва с остеотомом для обеспечения смещения нерва книзу.
- Если фасция не подтянута повторно во время закрытия доступа, может развиться дряблость мягких тканей средней зоны лица.

15. Какие эндоскопические операции используются для лечения серьезных хронических нарушений оттока из лобной пазухи?

Модифицированная операция Лотропа (Lothrop; Draf III) может быть использована для устранения серьезных повреждений путей оттока из лобной пазухи после травмы.

Средняя зона лица (нос, глазница, скуловая кость, верхняя челюсть)

16. Какие ключевые особенности оцениваются при травме носа?

Перелом костей носа часто идентифицируют по носовому кровотечению и возникновению деформации носа. Как правило, пациент жалуется на заложенность носа. Наружный осмотр должен включать оценку деформации носа, наличия подвижности, ступенек, телекантуса. При эндоназальном осмотре оценивают отклонение перегородки носа, повреждение слизистой оболочки, наличие гематомы перегородки. Ринорея с прозрачной жидкостью может сигнализировать о наличии утечки ликвора. Носовое кровотечение при тяжелой лицевой травме может быть жизнеугрожающим симптомом и требует хирургического лечения или эмболизации.

17. В чем опасность гематомы перегородки носа и каково ее лечение?

Гематома перегородки является скоплением крови под надхрящницей вследствие травмы. Нарушение кровоснабжения хряща может вызывать его некроз или формирование абсцесса, приводя в конечном счете к седловидной деформации носа. Экстренное лечение заключается в удалении кровяного сгустка или гноя.

18. Как лечат переломы костей носа?

Время имеет критическое значение. Острые переломы лучше всего поддаются лечению путем закрытой репозиции немедленно после травмы (1–2 ч) или после спадания отека (5–10-е сутки). Кости репонируют и фиксируют на 7–14-е сутки. Хронический перелом костей носа (давность более 10 сут) сложнее поддается лечению и требует полного стихания местных реакций (3–6 мес) и последующей септоринопластики.

19. Что такое переломы назо-орбито-этмоидального комплекса?

Назо-орбито-этмоидальный (НОЭ) комплекс является местом контакта лобной пазухи, клеток решетчатой кости, передней черепной ямки, глазниц, лобной кости и носовых костей. Переломы этого комплекса представляют собой сдавленные переломы носовых, слезных и решетчатой костей, которые возникают вследствие тупой травмы переносицы. Повреждение в месте контакта костного отдела перегородки с продырявленной пластинкой может привести к ликворее и аносмии. НОЭ-переломы вовлекают места прикрепления медиальных кантальных связок и могут вызывать телекант. Ошибки в диагностике и лечении повреждений медиальной кантальной связки могут вести к функциональным и косметическим осложнениям,

плохо поддающимся вторичному лечению. Длительно существующие последствия переломов назо-орбито-этмоидального комплекса включают слепоту, телекант, энофтальм, западение средней зоны лица, цереброспинальную фистулу, аносмию, эпифору, синусит и деформацию носа.

20. Как классифицируют повреждения медиальной кантальной связки?

Марковиц (Markowitz) классифицировал переломы назо-орбито-этмоидального комплекса в зависимости от состояния медиальной кантальной связки и степени раздробления «центрального фрагмента» кости, к которому она остается фиксирована. При типе 1 сохраняется одиночный центральный нераздробленный фрагмент, к которому фиксирована связка. При типе 2 центральный участок раздроблен, связка продолжает оставаться фиксированной к его фрагментам. При типе 3 имеется выраженная деструкция центрального фрагмента, связка теряет свою фиксацию. Повреждения типов 2 и 3 сложнее восстановить, и обычно требуется проволочная фиксация в задневерхнем направлении для сведения медиальной деформации глазницы к минимуму.

21. Что такое blowout-перелом?

Такой орбитальный перелом является результатом гидравлической компрессии содержимого орбиты с его распространением в полости околоносовых пазух через слабые участки орбитальных стенок. Это обычно происходит через тонкий участок дна орбиты (0,5 мм) и реже — через тонкую глазничную пластинку (0,25 мм), которая поддерживается ячейками решетчатой кости. *Чистый вариант* является исключительно гидравлическим, без повреждения нижнеорбитального края. При *нечистом варианте* перелома дефект в стенке является результатом распространившейся линии перелома нижнеорбитального края.

22. Каковы хирургические показания к лечению blowout-перелома дна орбиты?

Хирургическое лечение показано при:

1) энофтальме более, чем 2 мм;
2) диплопии при взгляде вперед и вниз;
3) ущемлении глазодвигательных мышц, выявленном при тесте на принудительное смещение глазного яблока;
4) площади перелома более 50% дна орбиты по данным КТ.

23. Что такое «перелом с выпадением глазного яблока»? Почему этот перелом требует неотложной помощи?

Этот перелом дна глазницы по типу «капкана» или «зеленой ветки» чаще всего встречается у детей. Дно глазницы ломается под воздействием гидравлического давления деформированного при ударе глазного яблока. При этом орбитальная клетчатка и мышцы выдавливаются в верхнечелюстную пазуху, где ущемляются поднявшейся обратно костной створкой. В этой ситуации склера остается белой, без кровоизлияния; у детей часто присутствует тошнота и боль. Качественный осмотр ребенка может быть затруднен ввиду его возбужденного состояния, для постановки диагноза должна быть рекомендована КТ. Неотложное хирургическое лечение необходимо для предотвращения ишемии нижней прямой мышцы.

24. Каковы хирургические доступы для устранения переломов стенок орбиты?

К *дну орбиты* можно получить доступ через нижнее веко с помощью подглазничного, субцилиарного и трансконъюнктивального (пресептального и постсептального) разрезов. *Медиальная стенка* доступна через транскарный разрез, эндоскопически — через клетки решетчатой кости или путем наружной этмоидэктомии (доступ по Линчу). *Латеральная стенка* доступна через подбровный разрез, разрез по кожной складке

верхнего века (блефаропластика) или через расширенный трансконъюнктивальный разрез на нижнем веке с латеральной кантотомией. К *крыше глазницы* можно получить доступ при наружной этмоидэктомии, разрезом по брови или бикоронарным доступом.

25. Какие структуры могут быть повреждены при использовании доступа к орбите по Линчу?

Данный метод орбитотомии используется для доступа к медиальной стенке с помощью дугообразного разреза на середине расстояния между медиальной кантальной связкой и спинкой носа. Недостатками доступа по Линчу являются шрамообразование, отрыв медиальной кантальной связки, повреждение слезного мешка, диплопия, вызванная травмой блока верхней косой мышцы, рубцевание прилежащих структур.

26. Опишите транскарункулярный доступ к медиальной стенке орбиты. Почему он используется?

Слезное мясцо (*caruncula*) рассекается для доступа к площадке между мышцей Горнера и медиальной частью глазничной перегородки и раскрытия медиального экстраперистального пространства. Преимущества включают быстрый доступ в орбиту, меньшее повреждение кожи и мышечного слоя, лучший косметический результат, меньшее механическое воздействие на медиальную кантальную связку и слезный мешок.

27. Каковы частые осложнения лечения орбитальных переломов?

- **Диплопия**: двоение возникает из-за пареза глазодвигательных мышц (обычно вследствие первоначальной травмы) или их фиброза, приводящего к их укорочению.
- **Энофтальм**: смещение глазного яблока кзади вследствие изменения объема орбиты из-за атрофии клетчатки или нарушения положения стенок.
- **Энтропион**: поворот края века к глазному яблоку.
- **Эктропион**: выворот края века наружу от глазного яблока.
- **Проптоз**: смещение глазного яблока кпереди вследствие гиперкоррекции перелома.
- **Гипофтальм**: смещение глазного яблока книзу.
- **Телекантус**: интеркантальная дистанция больше ширины глаза.
- **Дакриоцистит**: воспаление слезного мешка, связанное с обструкцией носослезного канала.
- **Орбитальный целлюлит**: инфекция, занесенная в орбиту, в том числе с имплантами.

28. Какой самый быстрый способ декомпрессии глаза при повышенном внутриглазном давлении?

Орбитальный компартмент-синдром является неотложным офтальмологическим состоянием, требующим срочной диагностики и лечения для предотвращения слепоты из-за ишемии зрительного нерва и сетчатки. Внутриглазное давление может быть уменьшено путем экстренной *латеральной кантотомии с нижним кантолизисом*. К абсолютным показаниям к латеральной кантотомии относятся ретробульбарное кровоизлияние, ведущее к резкой потере остроты зрения, повышение внутриглазного давления (больше 40 мм рт.ст. при норме 10–21 мм рт.ст.) и проптоз.

29. Какие признаки первыми говорят о поражении зрительного нерва вслед за орбитальной травмой?

ТОН является острым состоянием поражения зрительного нерва вследствие прямой или непрямой травмы и считается результатом распространения травмирующей силы на внутриканальную порцию зрительного нерва, что может приводить к аксональному повреждению или расстройству кровоснабжения зрительного нерва. Зрительный нерв может отекать внутри канала после травмы, что ведет к усилению его сдавления и вторичной

ишемии. У пациентов с ТОН может быть снижена центральная острота зрения, нарушено цветовосприятие, наблюдаться выпадение полей зрения. Ранним признаком поражения зрительного нерва является утрата восприятия красного цвета. Лечение заключается в высоких дозах глюкокортикоидов или хирургической декомпрессии.

30. В чем разница между принудительным тестом на смещение глаза и тракционным тестом?

Тест на принудительное смещение глазного яблока заключается в потягивании анестезированной склеры кверху для исключения ущемления нижней прямой мышцы. *Тракционный тест* заключается в захвате нижнего века и смещении его латерально для выявления слабости его медиального прикрепления, сигнализирующей о разрушении медиальной кантальной связки вслед за переломом назо-орбито-этмоидального комплекса.

31. Как лечат открытое ранение глазного яблока?

Разорванное глазное яблоко должно быть защищено от любых внешних воздействий. Инородные тела нужно оставить непотревоженными. Терапия должна включать седацию, анальгетики, антибиотики для профилактики эндофтальмита. Должна быть выполнена профилактика столбняка. Требуется ускоренное хирургическое лечение офтальмологом.

32. Что такое перелом скуловой дуги и как его лечат?

Перелом скуловой дуги обычно представляет собой медиальное смещение костного отломка в результате внешнего травмирующего воздействия. Дефект может быть виден и пальпируем; обломок кости может упираться в венечный отросток нижней челюсти и вызывать боль при жевании. Лечение заключается в репозиции перелома (часто без фиксации) через:

1) прямой транскутанный доступ с использованием крючка или лигатуры;
2) доступ по Жиллю (Gilles) — разрез позади линии роста волос над височной мышцей;
3) трансоральный доступ через разрез в гингивобуккальной борозде.

Раздробленный перелом скуловой дуги может потребовать бикоронарного доступа и остеосинтеза.

33. Что такое трехножковый перелом?

Трехножковый перелом известен официально как перелом скуло-верхнечелюстного комплекса. Скуловая кость отделена от остального лицевого скелета:

1) скуло-верхнечелюстным швом (нижнеглазничный край);
2) скуловой дугой;
3) скулолобным швом (латеральный глазничный край).

Четвертый клиновидно-скуловой шов находится в области латеральной стенки орбиты и при участии в переломе фактически превращает его из трехножкового в четырехножковый.

34. Что такое контрфорсы средней зоны лица и в чем их значение?

Средняя зона лица укреплена прочными вертикальными и слабыми горизонтальными контрфорсами. Три вертикальных контрфорса принимают на себя жевательную нагрузку. *Медиальный* (носо-верхнечелюстной) *контрфорс* продолжается из носо-верхнечелюстной области к лобной кости. *Латеральный* (скуло-верхнечелюстной) *контрфорс* распространяется из области моляров вверх к скуло-верхнечелюстному комплексу и вдоль латерального края орбиты к лобной кости. *Задний* (крыло-верхнечелюстной) *контрфорс* проходит от крыловидной пластинки к основанию черепа. Медиальный и латеральный контрфорсы доступны для хирургического восстановле-

ния, в отличие от заднего. Четыре горизонтальных контрфорса перекидываются в виде мостов между вертикальными контрфорсами и включают твердое нёбо, центральный лицевой контрфорс между молярами разных сторон, прерываемый грушевидным отверстием, надбровные дуги и скуловые дуги.

35. Как классифицируют переломы средней зоны лица?

В 1901 г. французский военный хирург Рене Лефор опубликовал классификацию переломов средней зоны лица, которая используется по сей день. Все три типа переломов сопровождаются прохождением линии перелома через крыло-верхнечелюстной шов с отделением крыловидной пластинки (рис. 68.1). *Перелом по типу Лефор I* проходит горизонтально над альвеолярным отростком верхней челюсти, приводя к подвижности твердого нёба. Перелом обычно вовлекает грушевидное отверстие и продолжается над верхушками зубов, обусловливая отделение верхней челюсти от твердого нёба. *Лефор II* — это перелом пирамидальной формы, который обычно вовлекает нижний глазничный край. Он распространяется от переносицы через слезную кость, дно орбиты и нижний глазничный край в области подглазничного отверстия и далее — ниже через переднюю стенку верхнечелюстной пазухи. *Лефор III* — это поперечный перелом, который отделяет лицевой скелет от черепа, что известно как краниофациальная диссоциация. Линия перелома проходит через скуловую кость, носолобный и лобно-верхнечелюстной швы и глазницу. Толщина большого крыла клиновидной кости обычно предотвращает продолжение линии перелома на зрительный канал, тем самым сохраняя зрение. Переломы по Лефору часто представлены в различных комбинациях (рис. 68.2).

36. В чем состоит лечение переломов средней зоны лица?

Задачей лечения перелома средней зоны лица является восстановление формы (косметика) и функции. Лечение должно в совокупности касаться носа, глазниц, скуловых костей и верхней челюсти, а также учитывать состояние нижней челюсти. У пациента с переломом, изображенным на рис. 68.2, верхняя порция средней зоны лица была стабилизирована в области носа и скулолобного шва титановыми пластинами. После этого верхняя челюсть была сопоставлена с нижней, и остающиеся

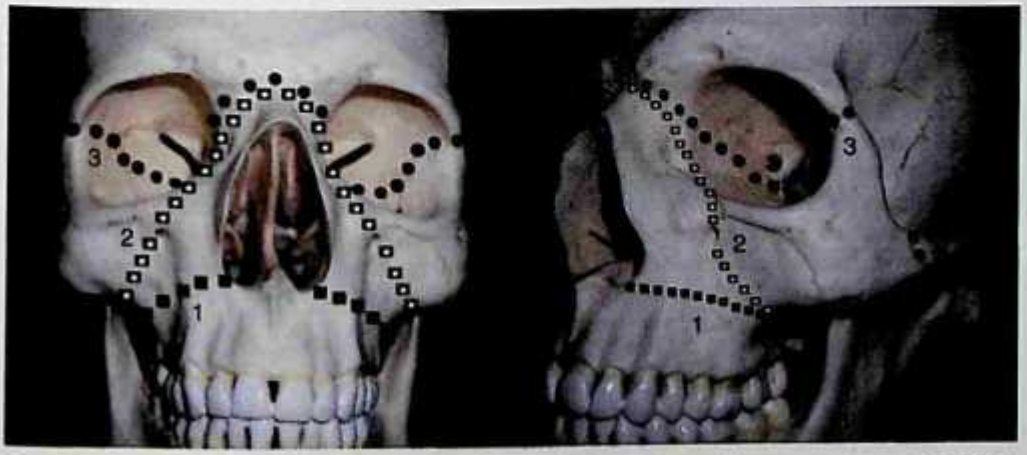

Рис. 68.1. Переломы по Лефору: 1 — перелом Лефор I, горизонтальный перелом над альвеолярным гребнем верхней челюсти; 2 — Лефор II, пирамидальный перелом, обычно захватывающий нижний глазничный край; 3 — перелом Лефор III, захватывает скуловую кость и орбиту и при двустороннем сочетании представляет собой краниофациальное разъединение

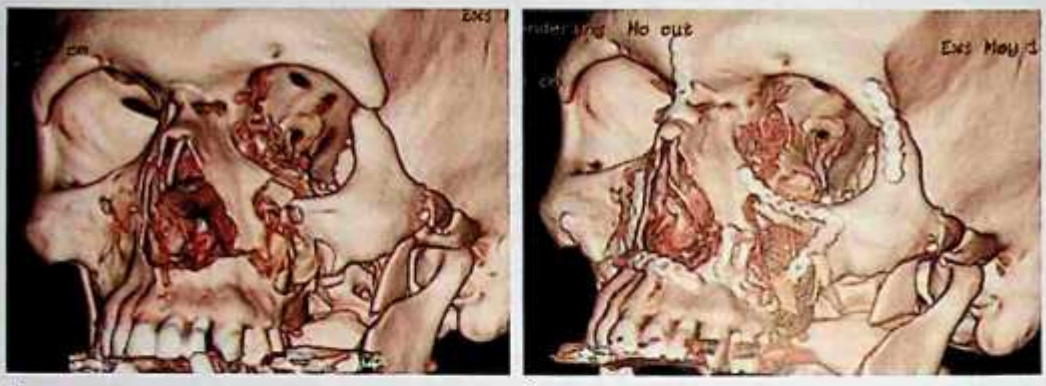

а *б*

Рис. 68.2. Компьютерные томограммы: *а* — предоперационная томограмма пациента с переломами Лефор II справа, Лефор I-II-III слева, переломом венечного отростка слева; *б* — послеоперационная, демонстрирующая репозицию костей носа и скуловой кости с фиксацией к основанию черепа. Верхнечелюстные контрфорсы восстановлены относительно верхних стабилизированных сегментов. Обратите внимание на восстановление нормального положения нетронутого венечного отростка вслед за репозицией скуловой кости

переломы Лефор II справа и Лефор I-II-III могут быть устранены для восстановления окклюзии и лицевого контура.

37. Что такое панфациальный перелом и какого лечения он требует?

Панфациальный перелом — это перелом, который вовлекает нижнюю, среднюю и верхнюю части лица. Лечение его затруднительно и требует индивидуального планирования. Реконструкция должна выполняться поэтапно, от стабильных структур к нестабильным (см. рис. 68.2). Подвижная скуловая кость и носовые кости устанавливаются в их правильных анатомических позициях для укрепления черепных костей. Окклюзия и высота лица восстанавливаются в первую очередь путем реконструкции нижней и верхней челюстей, которые становятся опорой носовым и скуловым костям и костям мозгового отдела.

38. Какие хирургические осложнения сопутствуют лечению переломов средней зоны лицевого скелета?

- Неадекватная репозиция: нарушение окклюзии, деформация лица.
- Неточная реконструкция орбиты: нарушение положения глазного яблока.
- Диплопия: из-за нарушения положения глазного яблока, остаточного ущемления, поражения мышцы или нерва.
- Нарушение положения век: повреждение век при травме или операции, повреждение орбитальной перегородки.
- Снижение зрения и слепота: редко, необходима предоперационная оценка остроты зрения.
- Шрамы и утрата волос: неправильный бикоронарный разрез.
- Онемение: посттравматическое, послеоперационное.
- Несрастание: хроническая инфекция в области пластин.
- Повреждение зубов: необходимо избегать контакта с корнями зубов при вкручивании шурупов.
- Ликворея: необходимо раннее выявление и лечение, полость черепа должна быть отделена от носа и пазух.

Нижняя треть (нижняя челюсть)

39. Каковы клинические признаки перелома нижней челюсти и каким образом производится оценка состояния нижней челюсти у пациента с лицевой травмой?

Осмотр может выявить поверхностные повреждения, отек и гематому в области перелома. Бимануальная пальпация нижнего края может выявить отечность, ступенькообразную деформацию или повышенную чувствительность. При латеральных по отношению к нижнечелюстному отверстию переломах возможно онемение губы. Осмотр полости рта может выявить смещение нижней челюсти при открывании, тризм, боль в височно-нижнечелюстном суставе, изменения прикуса, экхимоз в области дна полости рта.

40. Какой вариант лучевой диагностики является наилучшим при травме нижней челюсти?

КТ в аксиальной плоскости с корональной и сагиттальной реконструкциями является оптимальным и предпочтительным методом диагностики переломов нижней челюсти, в том числе множественных. Трехмерная КТ крайне полезна при планировании лечения комплексных переломов нижней челюсти.

41. Каким образом классифицируют переломы нижней челюсти?

Переломы нижней челюсти классифицируют в соответствии с анатомической областью с дополнительными уточнениями. Каждая анатомическая область обладает специфическими характеристиками, которые требуют специального лечения. Дополнительные уточнения описывают *тяжесть* перелома (по типу «зеленой ветки», простой, сложный, многооскольчатый), *смещение*, *прикус* (открытый, перекрестный). Каждая из этих особенностей влияет на план лечения.

42. Какие анатомические отделы нижней челюсти выделяют?

Нижняя челюсть делится на вертикальную и горизонтальную части. *Горизонтальная часть* имеет четыре анатомических области: симфиз, парасимфиз, тело и альвеолярный гребень. *Вертикальная часть* имеет четыре анатомических области: угол, ветвь, мыщелок и венечный отросток. Перелом может произойти в любой из этих областей, но наиболее часто возникает в области угла и мыщелка (рис. 68.3).

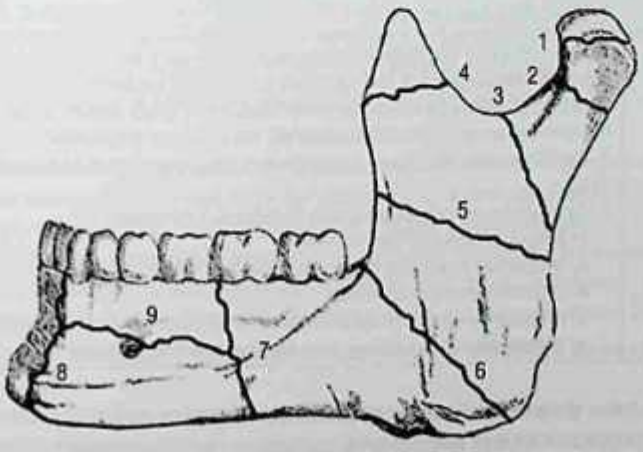

Рис. 68.3. Типичные места переломов нижней челюсти: 1 — головка мыщелкового отростка; 2 — шейка мыщелкового отростка (26–29%); 3 — подмыщелковая область; 4 — венечный отросток (1%); 5 — ветвь (2–4%); 6 — угол (24–25%); 7 — тело (16–29%); 8 — симфиз (17–22%); 9 — альвеолярный гребень

43. Как классифицируют переломы мыщелкового отростка? Почему они считаются сложными для лечения?

Переломы мыщелкового отростка классифицируют по месту расположения: головка, шейка, подмыщелковый отдел (см. рис. 68.3). Мыщелковые переломы трудно лечить, так как:

1) при хирургическом доступе к ним можно повредить лицевой нерв;
2) мыщелковый отросток часто смещен за счет тяги латеральной крыловидной мышцы или в результате травмы, и его трудно репонировать;
3) недостаточное качество кости для удержания металлоконструкций.

Остеосинтез возможен практически только при переломах в подмыщелковой области, тогда как переломы в иных отделах лечатся чаще консервативно.

44. Каковы показания к открытой репозиции и остеосинтезу при переломах мыщелкового отростка?

Абсолютные и относительные показания приведены в табл. 68.1. К сожалению, единое мнение о принципах лечения переломов мыщелкового отростка у взрослых отсутствует. Способ лечения должен выбираться в соответствии с клиническим случаем и учетом профессионального опыта. Функциональная терапия (ранняя мобилизация челюсти) необходима во избежание анкилоза височно-нижнечелюстного сустава. Три варианта лечения, рекомендованного при переломах мыщелкового отростка у взрослых, включают:

1) максилло-мандибулярную фиксацию с последующей функциональной терапией;
2) функциональную терапию без предварительного шинирования;
3) открытую репозицию с остеосинтезом или без него.

Таблица 68.1. Показания к открытой репозиции и остеосинтезу при переломах мыщелкового отростка

Категория показаний	Описание
Абсолютные показания	1. Смещение мыщелка в среднюю черепную ямку или наружный слуховой проход. 2. Невозможность добиться адекватной окклюзии. 3. Латеральная экстракапсулярная дислокация. 4. Открытая рана сустава
Относительные показания	1. Двусторонний перелом мыщелковых отростков у беззубых пациентов, когда шинирование невозможно, в том числе из-за атрофии альвеолярных гребней. 2. Двусторонние или односторонние переломы, когда шинирование не рекомендовано по причине сопутствующей патологии. 3. Двусторонние переломы в сочетании с оскольчатыми переломами средней зоны лица. 4. Двусторонние субкондилярные переломы в сочетании с: а) ретрогнатией или прогнатией; б) открытым прикусом с периодонтальной патологией; в) утратой множества зубов; г) нестабильной окклюзией по причине ортодонтической патологии; д) нестабильностью в зоне хотя бы одного из переломов

45. Почему переломы угла нижней челюсти имеют высокую частоту?

Во-первых, эта зона имеет небольшую толщину по сравнению с соседними областями; во-вторых, его ослабляет наличие третьих моляров. Тонкая кость и лунка зуба создают слабую область на границе горизонтального и вертикального сегментов нижней челюсти. Для таких переломов также характерно смещение за счет тяги жеватель-

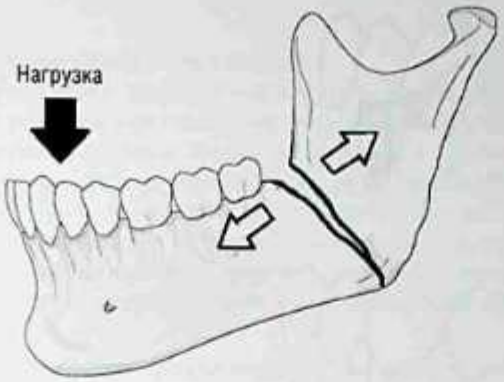

Рис. 68.4. Под воздействием жевания линия перелома открывается по верхнему краю, что связано с возникновением «натяжения» в зоне перелома, которая может быть укреплена легкой мини-пластиной. «Сжатие» имеет место в нижней части перелома, которая не требует фиксации металлоконструкциями

ной мышцы и медиальной крыловидной мышцы. Переломы угла являются проблемой для хирурга, так как они имеют самый высокий уровень послеоперационных осложнений среди всех переломов нижней челюсти.

46. Как растяжение и компрессия влияют на заживление переломов нижней челюсти?

В процессе жевания возникает *растяжение*, вектор которого направлен вдоль верхнего края нижней челюсти (рис. 68.4). Это приводит к раскрытию места перелома, что позволяет проникать в него бактериям и пищи, что приводит к плохим результатам. При этом в области нижнего края возникает *компрессия*, закрывающая перелом. В процессе остеосинтеза важно расположить пластину по верхнему краю для предотвращения расхождения перелома, снижения риска его инфицирования и нарушения консолидации.

47. Что общего между переломами тела нижней челюсти и зоны симфиза?

Оба региона относятся к горизонтальному сегменту, несут зубы и требуют тщательного восстановления окклюзии для предотвращения нарушения прикуса. У пациентов с билатеральным переломом в области симфиза возможно смещение фрагмента кзади вместе с языком и возникновение обструкции дыхательных путей.

48. Объясните классификацию прикуса по Энглу (Angle).

Класс I подразумевает нормальный прикус, мезиощечный бугор первого верхнего моляра располагается в щечной борозде первого нижнего моляра. *Класс II* (ретрогнатия) связан со смещением нижней челюсти кзади, следовательно, мезиощечный бугор верхнего моляра находится кпереди от щечной борозды нижнего моляра. *Класс III* (прогнатия) подразумевает смещение нижней челюсти кпереди, и мезиощечный бугор располагается позади щечной борозды нижнего моляра (рис. 68.5).

49. Каковы показания к закрытой репозиции в сравнении с открытой репозицией с остеосинтезом?

Закрытая репозиция показана при переломах с незначительным смещением, переломах у детей, многооскольчатых переломах, переломах венечного отростка, переломах мыщелкового отростка у взрослых. Лечение в таких случаях осуществляется путем шинирования. *Открытая репозиция с остеосинтезом* показана для переломов со значительным смещением, при нижней челюсти с атрофией альвеолярного гребня

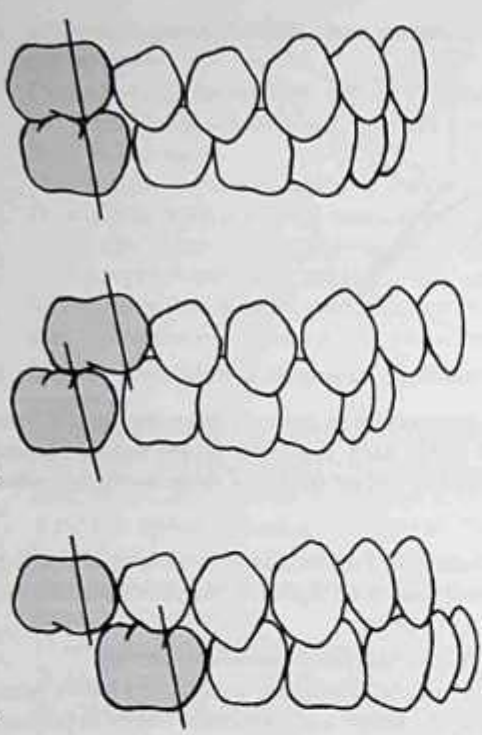

Рис. 68.5. Классификация прикуса по Энглу: *а* — класс I, нормальный прикус; *б* — класс II, нарушение прикуса; *в* — класс III, нарушение прикуса

и отсутствующими зубами, сочетанных переломах лицевых костей, переломах мыщелкового отростка, которые не могут быть устранены закрытыми техниками. Лечение подразумевает обнажение перелома, восстановление непрерывности кости и фиксацию проволокой, шурупами и пластинами.

50. Как осуществляется лечение переломов беззубой нижней челюсти?

Мандибулярная атрофия наблюдается при утрате зубов. Остающаяся «базовая кость» характеризуется меньшей хрупкостью, снижением остеогенеза, обеднением кровотока, полностью зависимой от надкостницы в плане питания. Лечение *закрытыми техниками* подразумевает использование зубных протезов, наружной фиксации шин на штифтах для сохранения надкостницы. *Открытые методики* требуют использования тяжелых несущих реконструктивных пластин с фиксацией бикортикальными шурупами.

51. В чем различие переломов нижней челюсти у детей и взрослых?

Детские переломы сложнее лечить, чем взрослые. Зубы конусообразны по форме и имеют короткие корни, что делает невозможной межчелюстную фиксацию. При лечении перелома могут быть повреждены зачатки зубов и ростковые зоны кости. Детям до 6 лет чаще всего выполняют репозицию по закрытой методике, чтобы избежать повреждения развивающихся зубов. Дети старше 12 лет, как правило, имеют постоянные зубы, и им возможно выполнение открытой репозиции с остеосинтезом мини-пластинами. Рост нижней челюсти происходит благодаря удлинению мыщелкового отростка, ремоделированию и увеличению в размерах тела и ветвей. Повреждение мыщелкого отростка в процессе лечения перелома может привести к асимметрии лица.

ОБСУЖДЕНИЕ

52. Лечение перелома задней стенки лобной пазухи.

Лечение переломов задней стенки лобной пазухи является наиболее спорным. Проблема заключается в выявлении смещения отломков. Существенную помощь в этом оказывает КТ с тонкими срезами. Линейные переломы без смещения не требуют лечения. Переломы без смещения в сочетании с ликвореей могут быть оставлены под наблюдением на 5–7 сут. В соответствии с существующим лечебным алгоритмом смещение отломков является показанием к вскрытию лобной пазухи. Результатом вскрытия пазухи может быть осмотр, простое устранение смещения, полное удаление слизистой оболочки и облитерация пазухи абдоминальным жиром или краниализация лобной пазухи.

53. Перекрытие оттока и облитерация лобной пазухи против щадящих методик.

Вопрос о том, возможно ли успешно сохранить обструкцию выводного канала лобной пазухи у определенной категории пациентов (с сохранением самой пазухи) в противовес облитерации синуса, является спорным. Сравнительные исследования двух этих техник отсутствуют. По общему убеждению последствия обструкции носолобного канала потребуют лечения.

54. Использование профилактической антибактериальной терапии в лечении переломов лицевого скелета.

Профилактическая антибактериальная терапия необходима для предотвращения инфекции, тем не менее она может повышать риск послеоперационного возникновения оппортунистической инфекции. Кроме того, антибиотики могут подавлять нормальную местную микрофлору и снижать достоверность микробиологического анализа ликвора при подозрении на менингит. Эффективность антибактериальной терапии сложно изучать по причине разнородности травм, индивидуальных особенностей пациентов и различий в дизайне исследований.

Список литературы

AAO Resident Manual of Trauma to the Face: Head, and Neck. URL: http://www.entnet.org/mktplace/upload/ResidentTraumaFINALlowres.pdf.

Biller J.A., Pletcher S.D., Goldberg A.N. et al. Complications and the time to repair of mandible fractures // Laryngoscope. 2005. Vol. 115, N 5. P. 769–772.

Bowerman J.E. The superior orbital fissure syndrome complicating fractures of the facial skeleton // Br. J. Oral. Surg. 1969. N 7. P. 1–6.

Castro B., Walcott B.P., Redial N. et al. Cerebrospinal fluid fistula prevention and treatment following frontal sinus fractures: a review of initial management and outcomes // Neurosurg. Focus. Vol. 32, N 6. P. E1.

Champy M., Loddé J.P., Schmitt R. et al. Mandibular osteosynthesis by miniature screwed plates via a buccal approach // J. Maxillofac. Surg. 1978. Vol. 6, N 1. P. 14–21.

Daudia A., Biswas D., Jones N.S. Risk of meningitis with cerebrospinal fluid rhinorrhea // Ann. Otol. Rhinol. Laryngol. 2007. N 116. P. 902–905.

Ellis E. III, Zide M.F. Transfacial approaches to the mandible / by edited Ellis E. III, Zide M.F. Surgical Approaches to the Facial Skeleton. 2nd ed. Philadelphia : Lippincott Williams & Wilkins, 2005. P. 151–189.

Ellis E. III, Price C. Treatment protocol for fractures of the atrophic mandible // J. Oral. Maxillofac. Surg. 2008. Vol. 66, N 3. P. 421–435.

Ellis E. III. Management of fractures through the angle of the mandible // Oral. Maxillofac. Surg. Clin. North Am. 2009. Vol. 21, N 2. P. 163–174.

Ellis E. III, Throckmorton G.S. Treatment of mandibular condylar process fractures: biological considerations // J. Oral Maxillofac. Surg. 2005. N 63. P. 115–134.

Gillies H.D., Kilner T.P., Stone D. Fractures of the malar-zygomatic compound: with a description of a new x-ray position // Br. J. Surg. 1997. N 14. P. 651–656.

Hegab A. Management of mandibular fractures in children with a split acrylic splint: a case series // Br. J. Oral. Maxillofac. Surg. 2012. Vol. 50, N 6. P. e93–e95.

Keen W.W. Surgery: Its Principles and Practice. Philadelphia : WB Saunders, 1999.

Kellman R.A. Maxillofacial trauma. Cummings/Otolaryngology: Head and Neck Surgery. 5th ed. Philadelphia : Mosby, Elsevier, 2010. P. 318–341.

Kellman R.M., Cienfuegos R. Endoscopic approaches to subcondylar fractures of the mandible // Facial. Plast. Surg. 2009. Vol. 25, N 1. P. 23–28.

Liu P., Wu S., Li Z. et al. Surgical strategy for cerebrospinal fluid rhinorrhea repair // Neurosurgery. 2010. N 66. Suppl 6. P. 281–286.

Markowitz B.L., Manson P.N., Sargent L. et al. Management of the medial canthal tendon in naso-ethmoid orbital fractures: the importance of the central fragment in classification and treatment // Plast. Reconstr. Surg. 1991. Vol. 87, N 5. P. 843–853.

Perez R., Oeltien J.C., Thaller S. A review of mandibular angle fractures // Craniomaxillofac Trauma. Reconstr. 2011. Vol. 4, N 2. P. 69–72.

Scholsem M., Scholtes F., Collignon F. et al. Surgical management of anterior cranial base fractures with cerebrospinal fluid fistulae: a single-institution experience // Neurosurgery. 2008. N 62. P. 463–471.

Shetty V., Atchison K., Leathers R. et al. Do the benefits of rigid internal fixation of mandible fractures justify the added costs? Results from a randomized controlled trial // J. Oral. Maxillofac. Surg. 2008. Vol. 66, N 11. P. 2203–2212.

Shorr N., Baylis H.I., Goldberg R.A. Transcaruncular approach to the medial orbit and orbital apex // Ophthalmology. 2000. N 107. P. 1459–1463.

Smith B., Regan W.F. Blowout fracture of the orbit: mechanism and correction of internal orbital fracture // Am. J. Ophthalmol. 1957. Vol. 44, N 6. P. 733–739.

Valerie J.L., Muriel E.R. Ophthalmic considerations in fronto-ethmoid mucoceles // J. Laryngol. Otol. 1989. N 103. P. 667–669.

Valiati R., Ibrahim D., Abreu M.E. et al. The treatment of condylar fractures: to open or not to open? A critical review of this controversy // Int. J. Med. Sci. 2008. Vol. 5, N 6. P. 313–318.

Winegar B.A., Murillo H. Tantiwongkosi B: Spectrum of critical imaging findings in complex facial skeletal trauma // Radiographics. 2013. Vol. 33, N 1. P. 3–19.

Winkler A.A., Smith T.L., Meyer T.K. et al. The management of frontal sinus fractures / by edited Kountakis S.E., Onerci T.M. Rhinologic and Sleep Apnea Surgical Techniques. Berlin, Heidelberg : Springer, 2007. P. 149–158.

Zide M.F., Kent J.N. Indications for open reduction of mandibular condyle fractures // J. Oral. Maxillofac. Surg. 1983. Vol. 41, N 2. P. 89–98.

VII
Ларингология и расстройства глотания

АНАТОМИЯ И ЭМБРИОЛОГИЯ АЭРОДИГЕСТИВНОГО ТРАКТА. РЕНТГЕНОЛОГИЧЕСКИЕ ВЗАИМООТНОШЕНИЯ

Крейг Р. Виллари, Мэттью С. Клари

КЛЮЧЕВЫЕ МОМЕНТЫ

1. Каркас гортани составляют два непарных и три парных хряща.
2. Наружные мышцы гортани преимущественно связаны с глотанием, а внутренние ответственны за дыхание и фонацию.
3. Истинные голосовые складки покрыты плоским эпителием, поддерживаемым гелеобразным матриксом собственной поверхностной пластинки, которая обеспечивает уникальные вибрационные свойства, необходимые при фонации.
4. Гортань преимущественно формируется из III, IV и VI жаберных дуг.
5. Отклонения от нормального эмбрионального развития могут приводить к довольно типичным формам врожденной патологии, такой как расщелина гортани и межскладковые мембраны.

Важно

1. Подъязычная кость не оссифицирована при рождении, но это первый из оссифицирующихся элементов каркаса гортани, за ним следуют щитовидный и позже — перстневидный хрящи.
2. Перстнечерпаловидные суставы имеют вращательные головку и ложе, что обеспечивает трехмерные перемещения, дающие сложные функциональные возможности, необходимые гортани.
3. Задняя перстнечерпаловидная мышца — единственный абдуктор голосовых складок (отводящая мышца).
4. Перстнещитовидная мышца — единственная из внутренних мышц, не иннервируемая возвратным нервом; она иннервируется верхним гортанным нервом.
5. Межчерпаловидная мышца — единственная из внутренних получает билатеральную иннервацию.

ВОПРОСЫ

Анатомия

1. Каковы три основных отдела гортани?

Гортань обеспечивает три основные и невероятно важные функции: защиту дыхательных путей, фонацию и глотание. Выполнение комплексных задач базируется на сложном анатомическом строении. Иногда для удобства гортань подразделяют на отделы. Стадирование рака гортани базируется на выделении в структуре органа трех отделов (этажей): надскладкового, складкового и подскладкового.

Надскладковый распространяется от верхнего края надгортанника до середины гортанных желудочков. Внутреннее пространство включает гортанную поверхность надгортанника, кожные голосовые складки (также известные как вестибулярные), черпалонадгортанные складки и передние отделы черпаловидных хрящей. Складковый уровень распространяется от средних отделов сверху и на 1 см книзу от истинных голосовых складок и заканчивается у самого каудального края перстневидного хряща.

2. Какие хрящи формируют гортань?

Гортань состоит из двух непарных и трех парных хрящей (рис. 69.1).

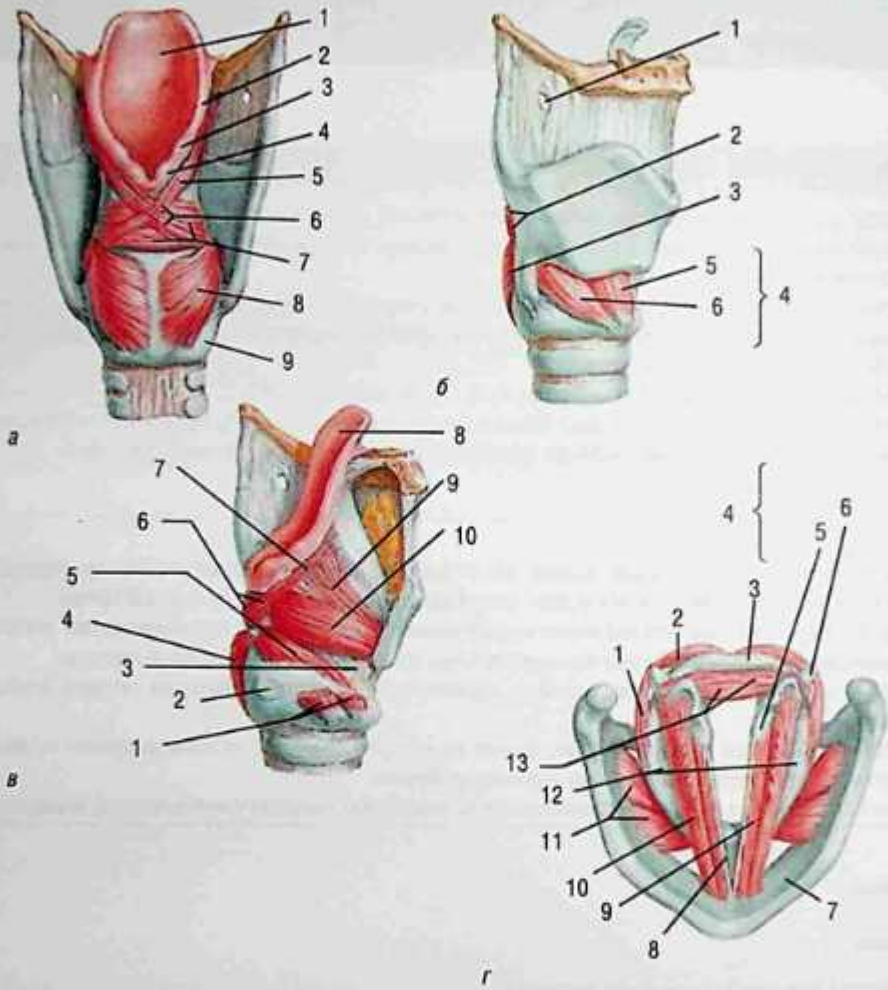

Рис. 69.1. Мышцы гортани: *а* — вид сзади: 1 — надгортанник; 2 — черпалонадгортанная складка; 3 — бугорок Врисберга (клиновидный); 4 — рожковидный бугорок; 5 — черпалонадгортанная мышца; 6 — косая черпаловидная мышца; 7 — поперечная черпаловидная мышца; 8 — задняя перстнечерпаловидная мышца; 9 — перстневидный хрящ; *б* — латеральный вид справа: 1 — отверстие для верхних гортанных сосудов и внутренней ветви верхнего гортанного нерва; 2 — косая и поперечная черпаловидные мышцы; 3 — задняя перстнечерпаловидная мышца; 4 — перстнещитовидная мышца; 5 — прямая часть; 6 — косая часть; *в* – боковое рассечение: 1 — перстнещитовидная мышца (срезана); 2 — суставная поверхность щитовидного хряща; 3 — эластический конус; 4 — задняя перстнечерпаловидная мышца;5 — латеральная перстнечерпаловидная мышца; 6 — косая и поперечная черпаловидные мышцы; 7 — черпалонадгортанная мышца; 8 — надгортанник; 9 — щитонадгортанная мышца; 10 — щиточерпаловидная мышца; *г* — вид сверху: 1 — латеральная перстнечерпаловидная мышца; 2 — задняя перстнечерпаловидная мышца; 3 — пластинка перстневидного хряща; 4 — черпаловидный хрящ; 5 — голосовой отросток; 6 — мышечный отросток; 7 — пластинка щитовидного хряща; 8 — голосовая связка; 9 — голосовая мышца; 10 — щиточерпаловидная мышца; 11 — перстнещитовидная мышца; 12 — эластический конус; 13 — поперечная и косая черпаловидные мышцы

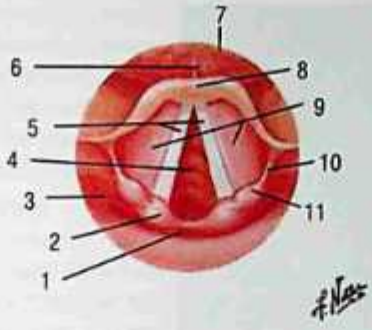

Д

Окончание рис. 69.1. Мышцы гортани: *д* — нормальная гортань — вдох: 1 — пищевод; 2 — рожковидный бугорок; 3 — грушевидная ямка; 4 — трахея; 5 — голосовая складка (истинная); 6 — медиальная язычно-надгортанная связка; 7 — корень языка (язычная миндалина); 8 — надгортанник; 9 — вестибулярная складка (ложная); 10 — черпалонадгортанная складка; 11 — бугорок Врисберга (клиновидный). *Источник*: F.N. Netter (2011, plate 78)

Непарные хрящи — щитовидный и перстневидный — пальпируются ориентирами. Парные хрящи — черпаловидные, клиновидные и рожковидные — расположены внутри гортани. Клиновидный и рожковидный хрящи иногда совместно формируют сесамовидные хрящи и служат малыми структурными элементами. Подъязычная кость — самая верхняя часть гортани, она служит важной точкой прикрепления наружных мышц гортани. Все эти хрящи видны при модифицированном исследовании дисфагии с барием (рис. 69.2). Щитовидный хрящ имеет две пластинки (крыла), сливающиеся по средней линии. Каждая пластина имеет верхний и нижний рожки, правый крепится посредством латеральной щитоподъязычной связки и подъязычной кости, а второй служит суставной поверхностью сочленения с перстневидным хрящом. По средней линии имеется маленькое углубление, помогающее оценить адамово яблоко; эта зона служит вторым креплением к подъязычной кости посредством срединной щитоподъязычной связки.

Перстневидный хрящ является единственным полным кольцом трахеи. Он имеет характерную трехмерную форму, часто ассоциирующуюся с кольцом с печатью, и подразумевается, что его форма напоминает перстень выпускника университета. Кольцо расположено широкой частью (печаткой) кзади и самой узкой частью кпереди; в самой высокой задней части крепятся черпаловидные хрящи. Перстневидный и черпаловидный хрящи соединены посредством суставов.

3. Какие мышцы формируют гортань?

В гортани выделяют две группы мышц — наружные и внутренние, ответственные за фонацию, защиту дыхательных путей и гортани. Наружные мышцы соединяют структурные элементы гортани со структурами за пределами гортани, а внутренние мышцы соединяют между собой структурные элементы самой гортани.

4. Опишите наружные мышцы гортани.

К наружным мышцам гортани относят мышцы, поднимающие и опускающие гортань, а их роль в фонации минимальна. Они преимущественно обеспечивают глотание. Совместная активность подбородочно-подъязычной (*m. geniohyoideus*), двубрюшной (*m. digastricus*), челюстно-подъязычной (*m. mylohyoideus*), щитоподъязычной (*m. thyrohyoideus*) и шилоподъязычной (*m. stylohyoideus*) мышц обеспечивает

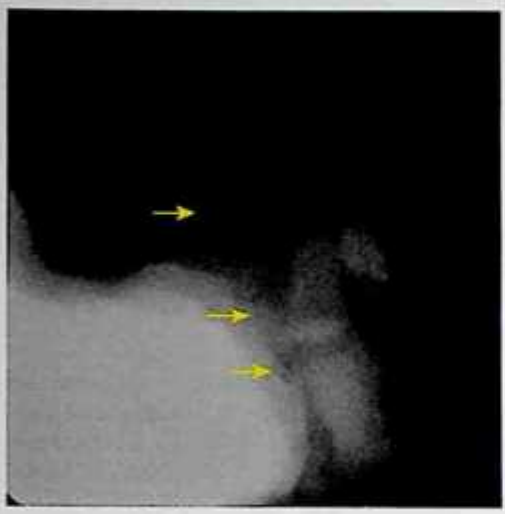

Рис. 69.2. Глоток с барием; видны подъязычная кость, шиловидный и перстневидный хрящи (последовательно отмечены стрелками)

элевацию гортани; в то время как опускают гортань грудино-подъязычная (*m. sternohyoideus*), грудино-щитовидная (*m. sternothyroideus*), лопаточно-подъязычная (*m. ornohyoideus*) мышцы. Наружные мышцы гортани получают разнообразную иннервацию, включая шейные корешки и V и VII черепные нервы. К последней группе наружных мышц относят констрикторы глотки. Констрикторы иннервируются из глоточного сплетения и помогают продвигать пищевой болюс дистально. Верхний констриктор не крепится к гортани, в отличие от среднего и нижнего, что позволяет при глотании поднимать гортань со смещением кзади.

5. Опишите внутренние мышцы гортани.

Внутренние мышцы гортани преимущественно связаны с защитой дыхательных путей и фонацией. Все эти мышцы парные, за исключением межчерпаловидной (см. рис. 69.1). Эти мышцы могут быть разделены на абдукторы (отводящие) и аддукторы (приводящие), в зависимости от вызываемого их сокращением движения голосовых складок. К аддукторам относятся щиточерпаловидная (*m. thyroarytenoideus*), латеральная перстнечерпаловидная (*m. cricoarytenoideus lateralis*) и межчерпаловидная (*m. interarytaenoideus*) мышцы. Единственный абдуктор — задняя перстнечерпаловидная мышца. Перстнещитовидная мышца (*m. cricothyroideus*) относится к группе внутренних, но она впрямую не вызывает абдукцию или аддукцию голосовых складок. С помощью этой мышцы происходит смещение щитовидного хряща кпереди вдоль оси, образованной перстнещитовидными суставами, удлиняя и натягивания голосовые складки, что обеспечивает более высокий регистр при фонации.

6. Каков тип слизистой оболочки, выстилающей гортань?

Большая часть слизистой оболочки представлена цилиндрическим эпителием. Однако вибрационная часть истинных голосовых складок покрыта многослойным плоским эпителием. Места перехода респираторного эпителия в плоский сверху и снизу образуют дугообразные линии: первую в гортанном желудочке, а вторую — сразу под голосовыми складками.

Предполагается, что задачей многослойного эпителия является предотвращение травмы вследствие высокочастотных воздействий одной складки на другую. В связи

с присутствием эпителия разного типа очень важно понимание ситуаций, связанных со злокачественной и доброкачественной патологиями этой области. Понимание типов эпителия в гортани позволяет выделить преимущественные локализации злокачественных (плоскоклеточная карцинома складок) и доброкачественных (рецидивирующий, респираторный папилломатоз обычно возникает на местах перехода респираторного эпителия в плоский) опухолей.

7. **Что такое гортанные желудочки?**
Желудочки — это уникальное анатомическое образование по типу мешочков между надскладковым и складковым этажами гортани. Нижняя грань — это истинные голосовые складки. Верхняя грань не строго прямая и зависит от трехмерной анатомии желудочка. При взгляде на дыхательный просвет сверху верхний край определяется ложными складками. Однако на анатомической секции можно обнаружить, что желудочек распространяется латерально и кпереди под ложными складками, образуя пространство, плохо обозримое при назоларингоскопии. Это пространство потенциально может коллабировать и известно как гортанный мешочек. Мешочек (*sacculi*) становится важным при анализе случаев саккулярных кист и может быть осмотрен при прямой ларингоскопии с целью диагностики/наблюдения случаев рака (рис. 69.3).

8. **Что такое четырехугольная мембрана и *conus elasticus* (эластический конус)?**
Четырехугольная мембрана — фиброэластическая структура, распространяющаяся от надгортанника к ложным складкам, заканчивающаяся в вентрикулярной складке. Она контактирует с черпалонадгортанными складками, но не имеет здесь четкой структуры. Эластический конус — это также фиброэластическая мембрана, но распространяющаяся от верхнего края перстневидного хряща, идущая кверху к голосовой связке внутри истинных складок.
Обе мембраны создают потенциальный барьер для распространения злокачественной опухоли.

9. **Каково значение перстнечерпаловидного сустава? Как форма черпаловидных хрящей влияет на особые свойства сустава?**
Перстнещитовидный сустав относится к шаровидным, обеспечивает выполнение вибраторных функций. Сустав дает возможность вращательных движений по вертикальной оси и свободу смещаться и наклоняться в переднемедиальном направлении.



Рис. 69.3. Эндоскопическая картина передней комиссуры при помощи 70° жесткого эндоскопа. Видна саккулярная киста

Черпаловидный хрящ имеет пирамидальную форму с основанием, служащим выемкой сустава. Черпаловидный хрящ имеет два важных отростка, известных как голосовой и мышечный. Голосовой отросток — это место крепления голосовой складки, а мышечный — место крепления нескольких внутренних мышц гортани. Мышцы крепятся под различными углами, позволяя хрящу вращаться в перстнечерпаловидном контуре и смещать голосовые связки и складки абдукционно (отводя) и аддукционно (приводя). Все эти движения сложно координируются активацией мышц гортани, обеспечивая защитные и фонационные возможности.

10. Какие мышцы гортани участвуют в дыхании?

Все мышцы, помогающие отводить и приводить голосовые складки, участвуют в процессе дыхания. Для оптимального прохождения воздуха голосовые складки должны находиться в состоянии отведения. Именно поэтому самой важной мышцей является задняя перстнечерпаловидная, единственный абдуктор голосовых складок. Она иннервируется *возвратным гортанным нервом* (recurrent laryngeal nerve, RLN).

11. Какие мышцы участвуют в фонации?

Так же как и в дыхательной функции, все мышцы, отводящие и приводящие голосовые складки, участвуют в фонации. В противоположность дыханию, оптимальная фонация возможна, когда голосовые складки приведены к средней линии. Мышцы, ответственные за это движение: щиточерпаловидная, межчерпаловидная и латеральная перстнечерпаловидная. Эти мышцы преимущественно иннервируются возвратным гортанным нервом.

В то время как осуществляется фонация приведенными голосовыми складками, каркас гортани вращается вдоль перстнещитовидного сустава. Это движение обеспечивает натяжение голосовых связок, натянутых между голосовым отростком черпаловидного хряща и щитовидным хрящом. Перстнещитовидная мышца ответственна за это переднее смещение и активируется при необходимости достичь более высокой частотной фонации. Эта мышца единственная из внутренних иннервируется *верхним гортанным нервом* (superior laryngeal nerve, SLN).

12. Может ли фонация осуществляться альтернативными нейроларингеальными механизмами?

Иннервация подробно изложена в предыдущем вопросе как доминантный вариант. Однако существуют другие пути. В то время как большинство внутренних мышц, ответственных за аддукцию голосовых складок (ключевой элемент фонации), иннервируется возвратным гортанным нервом, существует анастомоз между возвратным и верхним гортанными нервами. Этот анастомоз называется нервом Галена (Galen) и может обеспечивать некоторую фонаторную иннервацию от верхнего гортанного нерва.

13. Какие мышцы участвуют в глотании?

Глотание — это исключительно сложный процесс, в котором участвуют многие группы мышц внутри и снаружи гортани. Кроме того, основной функцией гортани является защита с минимизацией риска аспирации. Это включает два раздельных этапа, и первый из них — голосовая щель должна быть закрыта для защиты от аспирации, что подразумевает аддукцию голосовых складок по средней линии (см. выше). Одновременно активируется наружная мускулатура. Это приводит к поднятию гортани, смещению надгортанника и проксимальной констрикции глотки, позволяющей направить пищевой болюс к пищеводу.

14. Имеют ли какие-либо из внутренних мышц гортани билатеральную иннервацию?

Только одна — межчерпаловидная — мышца получает билатеральную иннервацию. Это может приводить к интересной клинической находке при денервации одной сто-

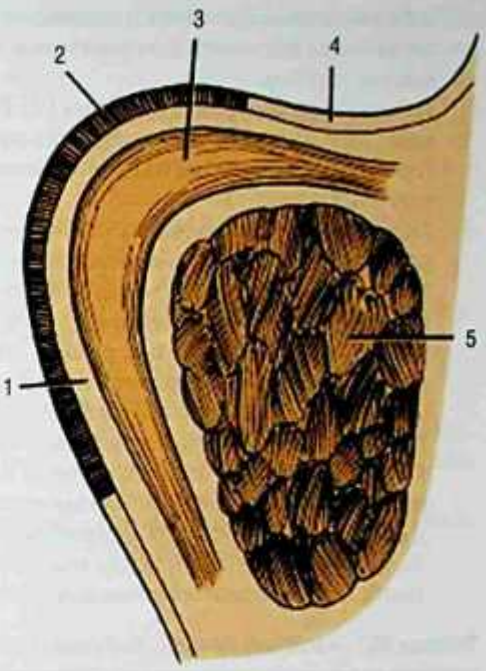

Рис. 69.4. Поперечный срез истинной голосовой складки: 1 — поверхностный слой, собственная пластинка (*lamina propria*) (пространство Рейнке); 2 — плоский ороговевающий эпителий; 3 — голосовая связка; 4 — респираторный эпителий; 5 — щиточерпаловидная мышца (голосовая). *Источник*: R.W. Bastian (2010)

роны гортани (например, при повреждении возвратного гортанного нерва во время тиреоидэктомии). При этом повреждении следует ожидать неподвижности ипсилатеральной стороны гортани, однако ларинголог может видеть легкие аддукционные движения черпаловидного хряща. Это иногда расценивается как резидуальная ипсилатеральная иннервация, но обычно это иннервация межчерпаловидной мышцы контралатеральным возвратным гортанным нервом.

15. Из каких слоев состоит вибрационная часть голосовых складок?

В результате гистологических исследований мы много знаем о структуре голосовых складок. Наравне со знанием о плотном мышечном слое с тонким эпителиальным покровом мы также знаем о существовании нескольких интегральных слоев, обеспечивающих уникальные вибрационные свойства голосовых складок (рис. 69.4). Самый глубокий слой голосовых складок — это щиточерпаловидная мышца, а самый поверхностный — плоский эпителий. Между ними существует трехслойная *lamina propria* (собственная пластинка). Промежуточные и глубокие слои сливаются, формируя голосовые связки. Поверхностный слой собственной пластинки имеет гелеобразный матрикс, что исключительно важно для уникальных свойств, обеспечивающих фонацию.

Эмбриология

16. Как развивается гортань внутриутробно?

Гортань начинает формироваться на 4-й неделе гестации с образования ларинготрахеального желобка. Этот желобок начинается каудально от IV жаберной дуги и формирует выделение верхнего аэродигестивного тракта. При углублении желобка начинается выделение примитивного пищевода в корональной плоскости

и формирование эзофаготрахеальной перегородки. Зачатки легких опускаются из ларинготрахеального дивертикула, в то время как самый краниальный отдел формирует гортань.

Гортань формируется с участием III, IV и VI жаберных дуг, что подробно изложено в табл. 69.1. Подъязычная кость формируется при участии II и III жаберных дуг. Надгортанник развивается из гипобранхиального возвышения с участием III и IV жаберных дуг.

Понимание бранхиального происхождения этих структур позволяет разобраться в развитии сенсорной иннервации гортани.

Поскольку верхний гортанный нерв развивается из тех же жаберных дуг, что и надгортанник и щитовидный хрящ, то надскладковый и верхний складковый этажи получают афферентную иннервацию от верхнего гортанного нерва. Такие же связи прослеживаются в сенсорной иннервации от возвратного гортанного нерва нижнего складкового и подскладкового отделов.

Каркас гортани начинает формироваться на 5-й неделе гестации и продолжается до 9-й недели. В начале этого периода эпителий гортани врастает и заполняет прежде возникшее пространство. Это пространство должно видоизмениться и дать развитие трахее и легким, что происходит между 7-й и 10-й неделями гестации. Гортанные желудочки формируются как пространство, реканализируясь, но оставляя при этом ткани, развивающиеся в ложные и истинные голосовые складки.

Таблица 69.1. Жаберные дуги, формирующие гортань

Жаберная дуга	Нерв	Хрящи/кости	Мышцы
III	IX черепной	Большой рог подъязычной кости*, кости, надгортанник*	Нет
IV	Верхний гортанный нерв	Щитовидный, клиновидный надгортанник*	Перстнеглоточная, перстнещитовидная
VI	Возвратный гортанный нерв	Перстневидный, черпаловидный, рожковидный	Внутренние мышцы гортани

Примечание: * — указывает на участие нескольких жаберных дуг.

17. Какая прижизненная патология возникает при эмбриональном нарушении формирования гортани?

Две довольно частые патологии возникают при аномальном эмбриональном развитии. Мембраны гортани возникают при нарушении процессов реканализации просвета. Расщелины формируются при неполном разделении ларинготрахеального дивертикула из примитивного пищевода. Может произойти задержка в процессе формирования трахеопищеводной перегородки в краниальном направлении. Чем раньше в эмбриональном периоде произошла задержка, тем тяжелее расщелина гортани.

Аномалии жаберных дуг также могут вовлекать и гортаноглотку. Из III и IV жаберных щелей могут формироваться кисты грушевидного синуса, которые в некоторых случаях могут быть удалены каутеризацией устья в синусе.

18. Имеются ли участки окостенения каркаса гортани при рождении?

Нет. Самой ранней окостеневающей структурой скелета гортани является подъязычная кость, оссификация которой происходит в районе второго дня рождения ребенка. Щитовидный хрящ начинает окостеневать в подростковом возрасте, а перстневидный — в возрасте 30–40 лет. Полное окостенение обычно не формируется

во всех отделах, но подъязычная кость оссифицируется полностью почти всегда. Отсутствие окостенения может служить механизмом защиты от переломов гортани в детстве.

Список литературы

Bastian R.W. Benign vocal fold mucosal disorders / by edited Flint P.W., Haughey B.H., Lund V.J. et al. Cummings Otolaryngology: Head & Neck Surgery. 5th ed. Philadelphia : Mosby, Elsevier, 2010.

Hirano M. Structure and vibratory behavior of the vocal folds / by edited Sawashima M., Cooper F.S. Dynamic Aspects of Speech Production. Tokyo : University of Tokyo Press, 1977. P. 13–27.

Lee K.J. Essential Otolaryngology. 9th ed. New York : McGraw-Hill, 2008.

Netter F.H. Atlas of Human Anatomy, Professional Edition. 5th ed. Philadelphia : Saunders Elsevier, 2011.

Pansky B. Review of Medical Embryology. New York : Macmillian, 1982.

Rosen C., Simpson C.B. Operative Techniques in Laryngology. New York : Springer, 2008.

Sulica L. Voice: anatomy, physiology, and clinical evaluation / by edited Johnson J.T., Rosen C.A. Bailey's Head & Neck Surgery: Otolaryngology. 5th ed. Baltimore : Lippincott Williams & Wilkins, 2014.

Tucker H.M. The Larynx. Cleveland : Thieme, 1993.

Woodson G.E. Laryngeal and pharyngeal function / by edited Cummings C.W., Robbins K.T., Schuller D.E. Cummings Otolaryngology: Head & Neck Surgery. 4th ed. Philadelphia : Elsevier, 2005.

ГЛАВА 70

ЛАРИНГОСКОПИЯ, БРОНХОСКОПИЯ И ЭЗОФАГОСКОПИЯ

Тодд М. Уайн

КЛЮЧЕВЫЕ МОМЕНТЫ

1. Ларингоскопия очень важна для оториноларингологии и требуется как для диагностики, так и для консервативного и хирургического метода лечения (в операционной).
2. Ригидная бронхоскопия — не только диагностическая, но и лечебная процедура. Она также служит ключевым методом в экстренных ситуациях обструкции дыхательных путей.
3. Взаимопонимание с анестезиологом — крайне важная позиция при проведении ларингоскопии и бронхоскопии и позволяет избежать осложнений.
4. Самая узкая часть детских дыхательных путей — подскладковая область. Об этом нужно помнить при проведении интубации, чтобы избежать ятрогенных осложнений.
5. Для исключения эозинофильного эзофагита, кроме биопсии, необходимо оценить проходимость пищевода для пищи.
6. Плоские батарейки, попадающие в пищевод (инородные тела), создают исключительно ургентную ситуацию, требующую скорейшего удаления, поскольку повреждение органа начинается очень быстро, в течение 2–3 ч.
7. Укладывание круглого валика под плечи пациента при проведении эзофагоскопии может быть полезным во многих случаях и создает угол, необходимый для достижения дистальных отделов пищевода.

Важно

1. Корректно выполненная прямая ларингоскопия значительно улучшает обзор голосовых складок. Всегда убеждайтесь, что у пациента нет противопоказаний к разгибанию шеи и запрокидыванию головы (например, нестабильности шейного отдела позвоночника, синдрома Дауна).
2. Оценка размеров дыхательных путей оказывается крайне неточной при наличии острого отека мягких тканей.
3. Оценка глубины анестезии и спонтанного дыхания у детей может проводиться наблюдением за движением передней брюшной стенки перед проведением ригидной бронхоскопии.

ВОПРОСЫ

1. Что такое ларингоскопия, бронхоскопия и эзофагоскопия?

Ларингоскопия — это осмотр гортани. Может быть непрямой, при использовании головного осветителя и зеркала, и прямой, с использованием гибких ларингоскопов. *Бронхоскопия* — это осмотр трахеи, бронхов и их ветвей с использованием как жестких, так и гибких бронхоскопов. *Эзофагоскопия* — это эндоскопическое исследование пищевода, которое может также проводиться с использованием гибких и ригидных эзофагоскопов.

2. Когда показана амбулаторная ларингоскопия у взрослых пациентов?

Осмотр гортани у взрослых является частью полного обследования головы и шеи и может выполняться непрямым или гибким ларингоскопами. При осмотре гортани

у взрослых доступными визуализации также оказываются надскладковый отдел, рото- и гортаноглотка. Обследование гортани и окружающих анатомических областей показано и при жалобах на дисфонию, хронический кашель, ощущение комка, хроническом дискомфорте в горле или болях, стридоре, образованиях шеи, щитовидной железы и обструктивном ночном апноэ.

3. **Когда показана амбулаторная ларингоскопия у детей?**
Обследование гортани у детей показано при стридоре, нарушениях голоса и обструктивном ночном апноэ после аденотонзиллэктомии.

4. **Каковы различные типы ларингоскопии?**
Прямая ларингоскопия подразумевает создание прямой линии обзора структур гортани. Это требует использования ларингоскопа. Обычно проводится с использованием анестезии, причем у некоторых пациентов может ограничиваться местной и/или проводниковой. Прямая ларингоскопия выполняется для введения эндотрахеальной трубки, обследования гортани и смежных структур или удаления элементов гортани, с целью биопсии или эксцизии образований.
Непрямая ларингоскопия — это осмотр гортани с использованием инструментов непрямой визуализации. Первым инструментом для непрямой подачи света от внешнего источника в гортань с целью освещения и осмотра стало гортанное зеркало. Непрямая ларингоскопия имеет ограничения у пациентов с высоким глоточным рефлексом. Другие формы непрямой ларингоскопии могут быть реализованы с использованием угловых эндоскопов (70 и 90 градусов) или гибких ларингоскопов. Осмотр гортани ригидными эндоскопами во время прямой ларингоскопии улучшает возможности обследования органа.
Гибкая ларингоскопия часто выполняется в клинических условиях с помощью фиброларингоскопов. Перед проведением процедуры полость носа обрабатывают раствором деконгестанта или анестетика. Запотевание эндоскопа влияет на качество ларингоскопического изображения. Гибкая ларингоскопия также может использоваться для оценки функции глотания (ФЭИГ). Эта процедура подразумевает осмотр гортани во время кормления пациента пищей различной консистенции с целью выявления аспирации или пенетрации в гортань.
Видеоларингоскопия означает использование камеры в сочетании с ригидным или гибким эндоскопом для выведения изображения на монитор. Цифровые носители применяются для записи и сохранения данных ларингоскопии и позволяют в последующем проводить анализ и демонстрацию картины.
Видеоларингостробоскопия — это видеоларингоскопия в сочетании со стробоскопом. В стробоскопе используется микрофон или другое устройство для регистрации основной частоты вибрирующих голосовых складок. Стробоскоп создает световые вспышки от источника света, в привязке к частоте основного фона, что позволяет видеть волнообразные движения голосовых складок в замедленном режиме. Это дает возможность оценить волну слизистой оболочки голосовых складок и помогает при дифференциальной диагностике различных заболеваний голосовых складок.

5. **Что такое ларингоскопы и чем они отличаются?**
Ларингоскопы — это инструменты визуализации гортани у пациента, находящегося в горизонтальном положении на спине. Существует большое количество разновидностей ларингоскопов, а их дизайн продиктован различными задачами ларингоскопии. Примерами ларингоскопов могут быть ларингоскоп для передней комиссуры (имеет переднее расширение и меньший «межзубной» диаметр для улучшения обзора

передней комиссуры), двухклапанные ларингоскопы для работы в надскладковом пространстве и удаления гипофарингеальных опухолей, «расщепленные» ларингоскопы, облегчающие интубацию. Различные типы ларингоскопов сконструированы с учетом возможности использования систем фиксации и, следовательно, бимануальной техники манипулирования.

6. Как проводится фиброларингоскопия?

Перед выполнением процедуры пациенту объясняют порядок ее выполнения. Обычно слизистую оболочку полости носа обрабатывают комбинацией топических деконгестанта и анестетика. Эндоскоп увлажняют или смазывают для обеспечения максимального комфорта пациенту. Эндоскоп проводят кзади через полость носа до носоглотки. Далее его направляют вниз, чтобы осмотреть ротоглотку, а затем ниже — в надскладковый и складковый отделы. Свободная фонация и вдох позволяют подтвердить нормальную подвижность голосовых складок.

7. Каковы основные положения для прямой ларингоскопии?

Правильным является положение на спине с разогнутой шеей и запрокинутой кзади головой. Для выполнения прямой ларингоскопии требуется уложить валик под плечи. Для получения адекватного обзора головы иногда нужно увеличить разгибание шеи.

8. Что может затруднять ларингоскопию?

Затрудненная ларингоскопия означает невозможность хорошо осмотреть гортань. К факторам, затрудняющим ларингоскопию, относятся анатомические, тризм (невозможность широко открыть рот), микрогнатия, опухоли, инфекции и травмы ротоглотки надскладкового отдела.

9. Как классифицировать ларингоскопическое изображение?

При использовании интубационного ларингоскопа необходимо описать складковый уровень. Доступность визуализации важно указать для будущих медицинских мероприятий, что уменьшает риски для пациентов с затрудненной ларингоскопией в последующем.

I степень — голосовые складки видны полностью. II степень — голосовые складки видны не полностью. III степень — видны только черпаловидные хрящи. IV — структуры гортани не видны.

10. Что следует оценить при прямой ларингоскопии, являющейся частью обследования головы и шеи?

Как оториноларингологи, мы имеем навыки обследования гортани и ее целостности. Это наиболее важно у пациентов с раком головы и шеи. Осмотр включает область корня языка, валлекул, надгортанника (язычной и гортанной поверхностей), надскладкового и складкового отделов, гортаноглотки.

11. Каковы потенциальные осложнения прямой ларингоскопии?

Повреждения любых отделов от губ до гортани. Необходимо следить за тем, чтобы губы не попадали между зубами и ларингоскопом. Зубы могут быть нечаянно повреждены: треснуть, мобилизоваться, сломаться или полностью удалиться. Для предотвращения этих повреждений используют защиту зубов. Затрудненная ларингоскопия повышает риск повреждения зубов. Если повреждение зубов выявлено интраоперационно, требуется экстренная консультация стоматолога. Возможно также и повреждение голосовых складок. Может возникать ларингоспазм, нарушающий вентиляцию, а при неадекватном лечении — и остановка дыхания.

12. Каковы самые узкие отделы дыхательных путей у детей и взрослых?

У взрослых самой узкой частью дыхательных путей является складковый уровень, у детей — подскладковый. Это имеет значение, поскольку дыхательные пути детей растут, и для использования интубационных трубок различного диаметра необходимо знать эти особенности с учетом возраста и размеров гортани.

13. Как оценить размер необходимой интубационной трубки?

У детей размер эндотрахеальной трубки определяется возрастом. У детей от 2 лет и старше действует формула 4 + возраст/4, которая определяет необходимый размер. В отношении детей до 2 лет прежде всего необходимо помнить: новорожденные интубируются трубкой 3,5ET; младенцы и достигшие возраста 1 года — трубкой 4,0ET; до 2-летнего адекватной является трубка 4,5ET. У взрослых большинству мужчин подходит трубка 8,0ET, женщинам — трубка 7,5ET.

14. Как измеряется подскладковое пространство?

Размер подскладкового пространства оценивается при помощи leak-теста (утечки, сброса воздуха). Тест проводится введением интубационных трубок различного диаметра без манжеты, при этом наблюдается или аускультируется поток пассивно выходящего ретроградно, вокруг трубки воздуха. Это подразумевает выявление и оценку степени сужения плотного стеноза подскладкового пространства. Обычно первой должна быть трубка на 0,5 размера меньше, чем соответствующая возрасту пациента. При нормальном просвете подскладкового пространства воздух должен проходить вокруг трубки свободно. Последовательно вводят трубки все большего диаметра, до прекращения сброса воздуха при давлении 25 см вод.ст и ниже. Наибольшая трубка, при которой сохраняется сброс, определяет размер дыхательного просвета. На основе возраста и измерений с помощью эндотрахеальной трубки степень стеноза может определяться по таблице, созданной C.M. Myer и соавт. (1994) (табл. 70.1).

Таблица 70.1. Соотношение степени стеноза и размеров эндотрахеальной трубки

Возраст пациента		Размеры эндотрахеальной трубки								
		2	2,5	3	3,5	4	4,5	5	5,5	6
Недоношенный 0–3/12 мес 3/12–9/12 мес 9/12 мес — 2 года 2 года 4 года 6 лет	Отсутствует поддающаяся обнаружению полость	40 58	30	Без обструкции						
		68 75 80 84 86 89	48 59 67 74 78 81	26 41 53 62 68 73	22 38 50 57 64	20 35 45 54	19 32 43	17 30	16	
Степень	IV	III			II		I			

Источник: с разрешения таблица приводится по изданию C.M. Myer и соавт. (1994).

15. Когда показа бронхоскопия?

Бронхоскопия показана, когда имеются симптомы заболевания в трахеобронхиальном дереве. Присутствующие клинические проявления и определяют цели процедуры. У детей и младенцев показаниями к бронхоскопии обычно являются стридор, подозрение на аспирацию инородного тела и другие заболевания нижних дыхательных путей и паренхимы легкого. У взрослых бронхоскопия чаще всего

проводится при кровохаркании, подозрении на опухоль и других длительных заболеваниях дыхательного тракта. И у детей, и у взрослых ригидная бронхоскопия жизненно необходима в сложных ситуациях дыхательного тракта при невозможности ларингоскопии. Ригидная бронхоскопия может использоваться для прохождения участков обструкции. Если ригидная бронхоскопия не позволяет восстановить просвет дыхательных путей, требуется ургентная трахеотомия или крикотиротомия.

16. Какие типы бронхоскопии выделяют?

Бронхоскопия может выполняться жестким или гибким бронхоскопом. Исторически ригидная бронхоскопия старше и прежде называлась открытой бронхоскопией. Ригидные бронхоскопы обычно оснащены вентиляционными портами и именуются вентиляционными бронхоскопами. В сравнении с гибкими бронхоскопами использование ригидных является потенциально более травматичным и обычно требует более глубокой анестезии. В сочетании с телескопами системы Хопкинса (Hopkins) ригидная бронхоскопия дает изображение более высокого разрешения, чем гибкая бронхоскопия. В дополнение к этому преимуществу ригидная бронхоскопия позволяет обеспечивать вентиляцию (может использоваться в ургентных ситуациях для восстановления дыхательного просвета) и более широкий рабочий канал, обеспечивающий более эффективное удаление инородных тел или обтурирующих налетов, корок. Гибкая бронхоскопия проводится гибким эндоскопом, который может быть введен в дыхательные пути при легкой седации. Именно поэтому основным преимуществом является лучшая возможность оценки динамической функции дыхательных путей, например выявления трахеобронхомаляции. Еще одним достоинством является возможность осмотреть более мелкие и дистальные бронхи. *Бронхоальвеолярный лаваж* подразумевает инсталляцию стерильного натрия хлорида в терминальные бронхи и аспирацию содержимого для оценки биохимического состояния дистальных отделов и альвеол. Эта жидкость может быть исследована на предмет хронической аспирации и микробиологии легких. Биопсии и дилатации относятся к процедурам, которые могут применяться при обоих типах бронхоскопии.

17. Какие аномалии могут быть выявлены при бронхоскопии?

Образования трахеи и бронхов обычно выявляются при бронхоскопии. Другими нарушениями могут быть стенозы, бронхолиты, вязкий секрет, компрессия дыхательных путей извне и маляция. У взрослых стенозы обычно имеют травматическую природу. Такими же по природе могут быть и стенозы у детей, но могут быть и врожденные подскладковые стенозы и протяженные трахеальные вследствие наличия полных трахеальных колец.

18. Как меняются размеры трахеи с возрастом?

От 0 до 2 лет длина трахеи составляет 5,4 см. К 16–18 годам ее длина увеличивается более чем в 2 раза и составляет 12,2 см. За этот же период времени диаметр утраивается, а поперечное сечение увеличивается в 6 раз.

19. Какие эмбриологические аномалии трахеи встречаются?

Компрессия безымянной артерии — это передняя васкулярная компрессия, которая способна значительно уменьшить просвет дыхательных путей. Она может приводить к рефлекторному апноэ и рецидивирующим респираторным инфекциям. В тяжелых случаях состояние требует проведения вортопексии или реимплантации безымянной артерии. Полные трахеальные кольца могут быть единичными или затрагивать трахею на всем протяжении. Обычно это состояние бывает длительным и требует хирургического лечения.

20. Что наиболее важно для удаления инородных тел дыхательных путей при помощи ригидной бронхоскопии?

Наиболее важно — быть подготовленным к таким случаям. Должно существовать полное взаимопонимание между членами операционной команды: хирургом, анестезиологом, персоналом операционной. Следует подбирать бронхоскоп подходящего размера и понимать, что имеет значение разница между размерами даже в один номер. Инструменты для извлечения инородных тел (щипцы-аллигатор, зубчатые щипцы) необходимо проверить заранее и убедиться, что они подходят к эндоскопу, соответствующему возрасту пациента.

21. Каковы показания к эзофагоскопии?

Эзофагоскопия показана при наличии симптомов, относящихся к пищеводу. У детей основными показаниями являются затруднение проглатывания твердой пищи, рефрактерный рефлюкс, застревание пищи, инородные тела. У взрослых — дисфагия, гастроэзофагеальная рефлюксная болезнь, кровохарканье и атипичные боли в груди.

22. Какие типы эзофагоскопии существуют?

Гибкая эзофагоскопия проводится гибким эндоскопом, оснащенным каналом для подачи воздуха (помогает визуализации за счет растяжения), аспирации и ирригации. Метод может использоваться для биопсии, каутеризации источника кровотечения, дилатации стеноза баллонными катетерами и удаления инородных тел. Гибкая трансназальная эзофагоскопия похожа на традиционную, гибкую, но подразумевает использование более тонкого эндоскопа (позволяющего пройти трансназально) и может легче переноситься больными под местной анестезией. Эта методика все чаще применяется у взрослых в амбулаторных условиях. Ригидная эзофагоскопия проводится жесткой полой трубкой, которую вводят в пищевод для осмотра слизистой оболочки. Осмотр может проводится напрямую или с использованием телескопов Хопкинса, что значительно улучшает изображение. При помощи этого метода могут проводиться биопсии, дилатации и удаление инородных тел.

23. Каковы потенциальные осложнения эзофагоскопии?

Травмы губ, языка, глотки и пищевода, перелом или удаление зуба, аспирационная пневмония, гипотензия, аритмия, пневмоторакс, кровотечение и перфорация пищевода. Особенно опасной может быть перфорация пищевода, нераспознанная своевременно и способная приводить к угрожающему жизни медиастиниту. Боль в груди и лихорадка должны настораживать и требовать исключения перфорации пищевода. При наличии такового должно проводиться соответствующее лечение, позволяющее добиться успехов.

24. Когда следует проводить эзофагоскопию у пациента, проглотившего каустическую соду.

Чаще всего повреждение слизистой оболочки после проглатывания каустического раствора может продолжаться в течение некоторого времени. Эзофагоскопия сразу после проглатывания не позволит оценить истинную картину и глубину повреждения. Эндоскопия через 48 ч повышает риск ятрогенной перфорации пищевода. Именно поэтому в большинстве источников рекомендуется проводить отсроченную эзофагоскопию через 12–48 ч после проглатывания каустика, это позволяет наиболее точно определить степень повреждения.

25. Какие типы некроза возникают при проглатывании кислоты и щелочи?

Глотание едких кислых веществ и жидкостей вызывает коагуляционный некроз. Коагуляционный некроз играет определенную положительную роль, поскольку коагулят предотвращает попадание агрессивной жидкости в глубжележащие ткани.

Глотание едких щелочных веществ и жидкостей вызывает колликвационный (жидкий) некроз. Этот вид некроза вызывает дезинтеграцию тканей, создает условия для более глубокого распространения едкой жидкости и вызывает большее разрушение пищевода.

26. На каком принципе базируется градация степеней эрозивного повреждения пищевода?

Эрозивные повреждения пищевода разделяют на степени от 0 до IV (табл. 70.2). Эта шкала базируется на степени повреждения слизистой оболочки. В целом пациенты со степенями от 0 до IIa способны принимать пищу через рот, в то время как при IIb–IV степенях требуется полный покой пищевода. Обычно при степенях 0–IIa не развиваются осложнения. Частые осложнения при степенях IIb–IV включают стриктуры пищевода и некроз всей толщины стенки органа.

Таблица 70.2. Градация степеней каустического повреждения пищевода

Степень	Эндоскопические находки
0	Норма
I	Отек, гиперемия слизистой оболочки
IIa	Рыхлость, геморрагии, язвы, эрозии, пузыри, экссудат, мембраны
IIb	IIa + глубокое или концентрическое изъязвление
IIIa	Мелкие множественные некрозы
IIIb	Обширный некроз
IV	Перфорация

Источник: S.A. Zargar и соавт. (1991).

27. Каким образом плоские батарейки вызывают повреждение мягких тканей?

Основной путь повреждения тканей батарейками связан с их возможностью проводить электрический ток, который продуцирует гидроксид. Истечение алкалинового содержимого батареек также опасно, но отсутствует в безлитиевых батарейках. Трехвольтовые литиевые батарейки наиболее опасны, поскольку создают сильный ток. И наконец, батарейка оказывает физическое давление на прилежащие ткани. Проглатывание плоской батарейки является ургентным состоянием и требует немедленного удаления инородного тела. В противном случае возможны тяжелые повреждения тканей и даже летальный исход.

28. Что необходимо исключить, если застревание пищи происходит у ребенка?

Это состояние может быть связано с эозинофильным эзофагитом. Именно поэтому наряду с лечением необходимо выполнить биопсии пищевода на предмет возможного эозинофильного эзофагита.

29. Как диагностируется эозинофильный эзофагит?

Обычно для постановки диагноза достаточно выявить 15 эозинофилов в усиленном поле микроскопии фрагмента ткани. Кроме того, у пациента должен сохраниться высокий уровень эозинофильной инфильтрации после лечения ингибиторами протонной помпы.

30. В каком отделе пищевода чаще всего застревают инородные тела?

Чаще всего инородные тела обнаруживаются сразу дистально за перстноглоточной мышцей. Это сильная концентрическая мышца, способная смещать инородное тело дистальнее. А пищевод обычно не может продвинуть его дальше.

31. Что такое дивертикул Ценкера?

Псевдогрыжевое выпячивание через естественное ослабление в задней стенке гортаноглотки, между косыми и веретенообразными волокнами *m. cricopharyngicum* или нижнего констриктора глотки и *cricopharingeus*, известного как треугольник Киллиана. Маленькие дивертикулы пульсирующего типа асимптоматичны. Со временем, увеличиваясь, они вызывают прогрессирующую дисфагию. Пациенты отмечают не только затруднение проглатывания, но и регургитацию пищи. Диагноз устанавливают на основании рентгенологического исследования с глотком бария, при котором выявляется заднее выпячивание от проксимального пищевода.

32. Как лечить дивертикул Ценкера?

Исторически лечение заключалось в наружном подходе с резекцией и фиксацией или лигированием дивертикула вдоль крикофарингеальной миотомии. Современное лечение заключается в эндоскопической дивертикулэктомии. Крикофарингеальный «порог» фиксируют между браншами двустворчатого эзофагоскопа, после чего «порог» рассекают с использованием степлерной техники (если мешок велик), лазера LigaSure или электрокаутера.

Список литературы

Contini S., Scarpignato C. Caustic injury of the upper gastrointestinal tract: a comprehensive review // World J. Gastroenterol. 2013. Vol. 19, N 25. P. 3918–3930.

Griscom N.T., Wohl E.B. Dimensions of the growing trachea related to age and gender // AJR Am. J. Roentgenol. 1986. N 146. P. 233–237.

Griscom N.T., Wohl E.B., Fenton T. Dimensions of the trachea to age 6 years related to height // Pediatr. Pulmonol. 1989. N 5. P. 186–190.

Litovitz T., Whitaker N., Clark L. et al. Emerging battery-ingestion hazard: clinical implications // Pediatrics. Vol. 125, N 6. P. 1168–1177.

Myer C.M., O'Connor D.M., Cotton R.T. Proposed grading system for subglottic stenosis based on endotracheal tube sizes // Ann. Otol. Rhinol. Laryngol. 1994. Vol. 103, N 4. Pt. 1. P. 319–323.

Nielsen H.U., Trolle W., Rubek N. et al. New technique using Ligasure for endoscopic mucomyotomy of Zenker's diverticulum: diverticulotomy made easier // Laryngoscope. 2014. Vol. 124, N 9. P. 2039–2042.

Papadopoulou A., Koletzko S., Heuschkel R. et al. Management guidelines of eosinophilic esophagitis in childhood // J. Pediatr. Gastroenterol. Nutr. 2014. Vol. 58, N 1. P. 107–118.

Zargar S.A., Kochhar R., Mehta S. et al. The role of fiberoptic endoscopy in the management of corrosive ingestion and modified endoscopic classification of burns // Gastrointest. Endosc. 1991. Vol. 37, N 2. P. 165–169.

ГЛАВА 71

ОХРИПЛОСТЬ И ДИСФОНИЯ

Анжи Т. Пател, Томас Л. Кэрролл

КЛЮЧЕВЫЕ МОМЕНТЫ

1. Возвратный гортанный нерв иннервирует внутренние мышцы гортани, за исключением перстнещитовидной (*m. cricothyroideus*), иннервируемой верхним гортанным нервом.
2. Задняя перстнечерпаловидная мышца (*m. cricoarytenoideus posterior*) является единственным активным абдуктором истинных голосовых складок.
3. Острый ларингит обычно связан с вирусным заболеванием верхних дыхательных путей и разрешается через 1–2 нед без антибактериальной терапии.
4. Ларингофарингеальный рефлюкс обычно сочетается с другой патологией гортани и редко является единственной причиной дисфонии. Пепсин может быть и некислотным раздражителем, служит активным «участником» воспаления, вызванного ларингофарингеальным рефлюксом.
5. Системные воспалительные заболевания, связанные с гортанью, можно обозначить акронимом SAW: sarcoidosis — саркоидоз (надскладковый), amyloidosis — амилоидоз (складковый), Wegener granulomatosis — гранулематоз Вегенера (подскладковый).

Важно

1. Во время фонации голосовая щель должна находиться в фазе закрытия 45–50% времени и более каждого вибраторного цикла на наиболее комфортной частоте и громкости. Если фаза закрытия составляет менее 45–50%, присутствует недостаточное смыкание, и необходимо искать возможные причины.
2. Для певческих узелков характерна гипердиагностика, они должны быть двусторонними, симметричными и располагаться на границе передней и средней третей истинных голосовых складок. Другими «двусторонними» образованиями могут быть субэпителиальные кисты, полипы, фиброзные образования с одной стороны и реактивные — на противоположной.
3. Рецидивирующий респираторный папилломатоз преимущественно вызывается ВПЧ 6-го и 11-го типов.
4. Дисфония мышечного тонуса обычно связана с компенсацией складковой недостаточности и редко возникает самостоятельно.
5. Ларингофарингеальный рефлюкс обычно требует длительного подавления кислотности, характерной для ГЭРБ. Если при подозрении на ларингофарингеальный рефлюкс нет ответа на антикислотную терапию, следует провести обследование с целью исключения некислотного рефлюкса.

ВОПРОСЫ

1. **Опишите функции гортани.**

   Гортань играет роль в предотвращении аспирации, обеспечивает дыхание, фонацию и возможность пробы Вальсальвы. Гортань — это сложная трехмерная структура в форме треугольника кпереди, трансформирующаяся в циркулярную кзади. Она состоит из ряда хрящей, поддерживающих наружные и внутренние мышцы, и, как было указано выше, имеет три этажа: надскладковый, складковый и подскладковый (рис. 71.1).

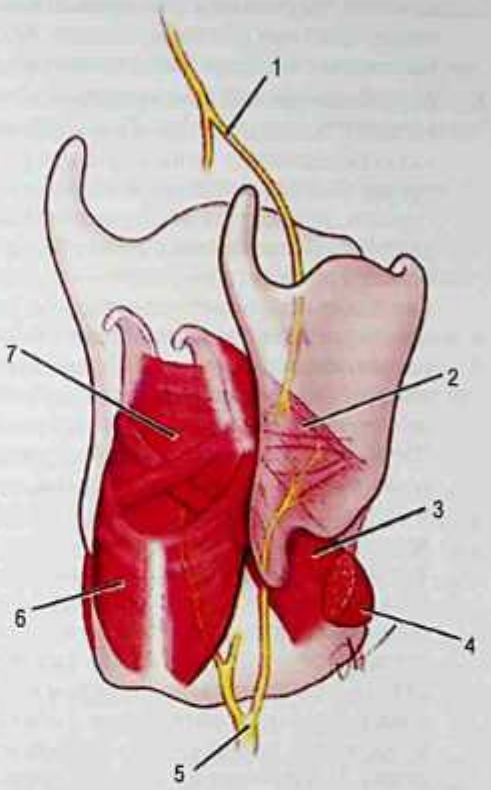

Рис. 71.1. Правое заднелатеральное изображение хрящей и внутренних мышц гортани с возвратным и верхним гортанными нервами (внутренней ветви): 1 — верхний гортанный нерв; 2 — щиточерпаловидная мышца (*m. thyroarytenoideus*); 3 — латеральная перстнечерпаловидная мышца (*m. cricoarytenoideus lateralis*); 4 — перстнещитовидная мышца; 5 — возвратный гортанный нерв; 6 — задняя перстнечерпаловидная мышца (*m. cricoarytenoideus posterior*); 7 — межчерпаловидная мышца. *Источник*: C.A. Rosen и соавт. (2008)

2. В чем состоит механизм фонации, включая физиологию вибрации голосовых складок?

Выделяют три фазы фонации: пульмональную, ларингеальную и надскладковую/оральную. Пульмональная фаза сродни мотору, который «заводит» голос и обеспечивает это путем вдоха и выдоха. Эта активность подает в гортань столб воздуха, необходимый для ларингеальной фазы. В гортанной фазе голосовые складки сближаются произвольно или непроизвольно, начинают вибрировать с необходимой частотой вследствие интенсивного прохождения воздуха и создают звук, который затем модифицируется в надскладковый/оральной фазе. Эффект Бернулли (Bernoully) объясняет пассивную вибрацию активно сблизившихся голосовых складок. Когда поток воздуха останавливается, вибрация прекращается. Изменение длины голосовых складок и натяжении щиточерпаловидной мышцы влияет на высоту. Надскладковый отдел, глотка, полость носа и околоносовых пазух резонируют звук и обеспечивают уникальные индивидуальные свойства голоса. Артикуляция слов формируется при участии нёба, языка, губ и зубов. Дисфункция любого из этих уровней способна приводить к изменению голоса, которое может трактоваться пациентом как охриплость.

3. В чем разница между охриплостью и дисфонией? Что такое афония?

Охриплость — это неспецифический термин, указывающий на изменение качества голоса, обычно проявляется в грубом, резком звуке. Охриплость является симптомом патологии, лежащей в основе, и не является сама по себе диагнозом. Дисфония — это тоже симптом, возникающий при различных проблемах голосообразования, включая

качество получаемого звука, повышенные усилия или утомляемость, а также боль или дискомфорт при разговоре и пении. Афония — это невозможность голосовой функции. Пациенты с афонией часто говорят шепотом или просто шевелят губами без звука.

4. **Как диагностировать причину дисфонии?**
История болезни и физикальное обследование головы и шеи являются первой ступенью обследования пациента с дисфонией. Затем пациент обследуется логопедом, проводится акустическое и аэродинамическое исследования, оценивается функция гортани, проводится тестирование (выявление пациентов, нуждающихся в фонотерапии), и все это выполняется в большинстве фониатрических центров до или после осмотра гортани.
Гортань можно осмотреть зеркалом, ригидным или гибким эндоскопом. За исключением крупных образований голосовых складок, зеркало чаще всего оказывается недостаточным для обследования гортани больного с дисфонией. Ларинговидеостробоскопия требуется у пациентов с дисфонией для обнаружения или исключения различных заболеваний и может проводиться с помощью гибкого или ригидного эндоскопов.
Ларинговидеостробоскопия обеспечивает уникальную возможность анализа вибрации голосовых складок в фазе смыкания, амплитуды вибрации, симметрии, периодичности и особенностей волны слизистой оболочки. Изображение, полученное при ларинговидеостробоскопии, необходимо записать и сохранить для анализа и сравнения в будущем. Когда причина дисфонии не очевидна при статической световой эндоскопии, ларинговидеостробоскопия необходима, поскольку, даже если структуры видны, важно оценить их функционирование в деталях. Ригидная ларинговидеостробоскопия обеспечивает высокое разрешение при осмотре гортани. Однако фонация ограничена в связи с передним расположением языка, и возможность оценить подвижность голосовых складок не оптимальна. Гибкая ларинговидеостробоскопия обеспечивает динамическую визуализацию гортани в нормальном положении во время разговора и пения. С появлением цифровых технологий гибкая ларинговидеостробоскопия стала охватывать все возможности оценки гортани: структурные, неврологические и видеостробоскопические.

5. **Какие вопросы следует задать пациенту с дисфонией (включая ассоциированные жалобы на дыхание и дисфагию)?**
   - Когда появились симптомы? Какова продолжительность симптомов и отмечается ли прогрессия? Эти вопросы позволяют оценить процесс как острый или хронический.
   - Имелись ли какие-либо связанные события, такие как респираторные инфекции, травмы, недавние операции на голове, шее, грудной клетке, интубация, периоды повышенной нагрузки или эмоциональные стрессы?
   - Как изменилось качество голоса (грубый, скрипучий, с придыханием, слабый, напряженный, с изменением высоты)? Грубый голос может указывать на патологию края голосовых складок, в то время как голос «с придыханием» — на недостаточное приведение голосовых складок из-за пареза или паралича. Напряжение или боль в языке и мышцах может указывать на ГТД, являющуюся первичной или, чаще, вторичной при других заболеваниях.
   - Имеется ли дисфагия или одинофагия? При наличии симптом говорит о патологии глотки, пищевода и/или гортани.
   - Есть ли кашель? Кашель может быть связан с ларингофарингеальным рефлюксом, астмой, аллергией, инфекцией или поствирусной нейропатией. Рак легких с параличом голосовой складки (вторичным, с поражением возвратного нерва) часто проявляется дисфонией и кашлем.

- Есть ли кровохаркание? Этот потенциально опасный симптом может указывать на злокачественную опухоль.
- Есть ли симптомы, характерные для аллергии (чихание, зуд в глазах и слезотечение, чувствительность к кошкам), ларингофарингеальный рефлюкс (ощущение слизи в горле, чувство комка, кашель) или ГЭРБ (изжога, регургитация, диспепсия)?
- Каково время симптомов (утро или вечер)? Становится голос лучше или хуже в течение дня? Утомляется ли голос со временем?
- Какие еще имеются заболевания? Охриплость может быть связана с гипотиреоидизмом, аутоиммунными расстройствами, медицинскими препаратами, высушивающими слизистую оболочку гортани.
- Чем занимается пациент, его привычки? Певцы, учителя, чтецы, болельщики и люди, питающиеся с провокацией ларингофарингеального рефлюкса, чаще всего страдают доброкачественной дисфонией. Курение и ларингофарингеальный рефлюкс — факторы риска развития рака пищевода и гортани.

6. Какие функции гортани оцениваются при фиброларингоскопии?

Гибкая ларингоскопия обеспечивает осмотр гортани в ее физиологическом положении и в сравнении с непрямой ларингоскопией дает более глубокую оценку голоса в амбулаторных условиях. Пациента просят сидеть со слегка приподнятой головой. Эта позиция позволяет минимизировать контакт эндоскопа с тканями и располагает гортань оптимально. В носовую полость вводят деконгестанты и топические анестетики, что создает максимальный комфорт пациенту. Поскольку фиброларингоскопию выполняют через нос, производят оценку и носовой полости, носорото- и гортаноглотки, а затем и гортани. Сначала гортань осматривают при спокойном дыхании для оценки аддукции. Затем пациента просят спеть «и-и», а гортань осматривают на предмет образований, аномалий складок, атрофии. Продолжая фонировать «и-и», пациента просят менять частоту от низкой до высокой и обратно. При парезах верхнего гортанного нерва возникают затруднения при проведении продолжительных маневров. Между фонациями «и-и» пациент дышит через нос. Эта часть обследования важна при выявлении паралича голосовых складок. Для полного осмотра гортани проводят стробоскопическое исследование голосовых складок.

7. Как возникает замедленное движение голосовых складок при стробоскопии?

Стробоскопия требует получения частоты колебаний голосовых складок через плоский микрофон, обычно прикрепляющийся к шее пациента. Затем в гортань подают мерцающий свет, вспыхивающий в определенных фазах складкового цикла, немного смещенный по фазе вибрации, что создает эффект замедленного движения голосовых складок. Исторически стробоскопия объяснялась законом Тальбота (Talbot), гласящим о том, что изображение задерживается на сетчатке 0,2 с и только пять четких изображений в секунду могут восприниматься. Это, правда, не объясняет феномен восприятия интенсивного света без мерцания, при котором восприятие обычных движений во время складкового цикла сохраняется при изображениях, получаемых при ларинговидеостробоскопии.

8. Можно ли с уверенностью установить этиологию дисфонии без ларинговидеостробоскопии?

Как правило, нет, за исключением крупных аномалий. Даже в случае крупной патологии с помощью ларинговидеостробоскопии часто удается обнаружить нарушения, пропущенные при других методах осмотра, такие как тонкие двигательные нарушения или субэпителиальные образования противоположной стороны. Без ларинговидеостробоскопии трудно оценить что-либо, кроме серьезных двигательных расстройств

гортани, например надскладковую гиперфункцию. Ларинговидеостробоскопия на 25% повышает диагностические возможности в сравнении с обычной фиброларингоскопией и, следовательно, влияет на лечебные алгоритмы.

9. Каковы наиболее частые причины дисфонии?

- **Складковая недостаточность со вторичной, компенсаторной гипертонусной дисфонией (ГТД)**: серьезное, неполное и полное, но кратковременное смыкание истинных голосовых складок при фонации, ведущее к «сбросу» воздуха во время фонации. Причинами складковой недостаточности могут быть:
  - парез или паралич одной или двух истинных голосовых складок и, как результат, вторичная ГТД;
  - атрофия истинных голосовых складок и, как результат, вторичная ГТД;
  - рубец истинных голосовых складок в эпителиальном/вибраторном слое и вторичная ГТД. *Sulcus vocalis* (голосовая бороздка) — это вариант рубца истинной голосовой складки, когда эпителий рубцуется до связки, вызывающей потерю вибрации в этой области, в связи с отсутствием поверхностной *lamina propria*.
- **Доброкачественные фонотравматические образования голосовых складок**: узелки, полипы, кисты, гранулемы и кровоизлияния.
- **Злокачественные и пограничные экзофитные эпителиальные образования**: лейкоплакия (гиперкератоз, метаплазия, дисплазия) и плоскоклеточная карцинома. При сравнении лейкоплакии и эритроплакии последняя имеет больше внешних признаков дисплазии или рака, поскольку представлена гиперваскуляризованным образованием.
- **Неврологические расстройства**: спастическая дисфония, тремор, болезнь Паркинсона.
- **Воспалительные состояния**: ларингофарингеальный рефлюкс, аллергия, раздражители, аутоиммунные заболевания.
- **Рецидивирующий респираторный папилломатоз**: от неполного смыкания и/или рубцевания голосовых складок после операции.
- **Первичная ГТД**: по данным ларинговидеоскопии не обнаруживается никаких патологических причин существующего состояния.

10. В чем разница между острым и хроническим ларингитами?

Острый ларингит обычно связан с вирусной инфекцией верхних дыхательных путей и является самой частой причиной охриплости. Заболевание саморазрешается вместе с верхними дыхательными путями в течение 1–2 нед. Обычно не требуется проведения антибактериальной терапии, а улучшение дает дегидратация и голосовой покой. *Хронический ларингит* — это общее воспаление гортани, длящееся более 4 нед и часто связанное с курением, голосовой нагрузкой, грибковыми инфекциями или ларингофарингеальным рефлюксом (рефлюкс вызывает раздражение гортани, глотки и легких). Голос, как правило, улучшается при устранении или лечении причин раздражения. Важен отказ от курения, медикаментозное или хирургическое лечение рефлюкса, противогрибковая терапия и голосовой покой.

11. Что такое складковая недостаточность?

Складковая недостаточность — это патологический сброс воздуха через голосовую щель при фонации вследствие неполного или кратковременного смыкания голосовых складок (только 40–45% времени фонации при каждом вибраторном цикле), что выявляется при ларинговидеостробоскопии. Складковая недостаточность может быть существенной или едва заметной, вторичной к таким заболеваниям голосовых складок, как рубец, атрофия, парез или паралич. Терапевтической задачей является

усиление пораженной голосовой складки для обеспечения полного и продолжительного смыкания (от 45–50% вибраторного цикла). Наличие доброкачественных образований голосовых складок также часто вызывает складковую недостаточность.

12. Какие методы лечения складковой недостаточности существуют?

- Голосовая терапия (часто является первым этапом лечения многих видов дисфонии).
- Инъекционная аугментация — амбулаторная методика. Для инъекции могут применяться различные материалы, включая аутожир, бесклеточную дерму, гель с гиалуроновой кислотой, гель с карбоксиметилцеллюлозой и гель с гидроксиапатитом.
- Медиализационная ларингопластика с введением импланта латерально от голосовой складки, например силастика или Gore-Tex®.

13. Что такое ГТД?

Это патологическое состояние избыточного тонуса наружных мышц гортани (рис. 71.2), приводящее к нарушению физиологии или функции фонаторного меха-

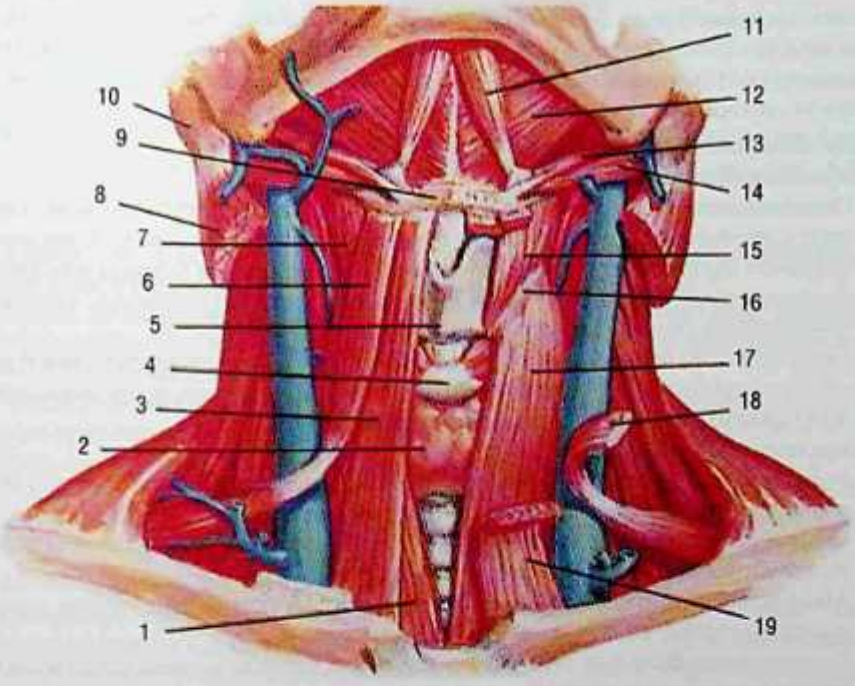

Рис. 71.2. Передний вид наружных мышц гортани: 1 — грудино-щитовидная мышца; 2 — щитовидная железа; 3 — грудино-подъязычная мышца; 4 — перстневидный хрящ; 5 — щитовидный хрящ; 6 — лопаточно-подъязычная мышца; 7 — щитоподъязычная мышца; 8 — грудино-ключично-сосцевидная мышца (отрезана); 9 — подъязычная кость; 10 — сосцевидный отросток; 11 — двубрюшная мышца (переднее брюшко); 12 — челюстно-подъязычная мышца; 13 — шилоподъязычная мышца; 14 — двубрюшная мышца (заднее брюшко); 15 — щитоподъязычная мышца; 16 — косая линия щитовидного хряща; 17 — грудино-щитовидная мышца; 18 — лопаточно-подъязычная (отрезана); 19 — грудино-подъязычная (отрезана).
Источник: F.H. Netter (2011)

низма, включая внутренние мышцы гортани и/или слизистую оболочку голосовых складок. В случаях ГТД часто наблюдается гиперфункция надскладковых структур. ГТД разделяют на первичную и вторичную.

14. В чем отличие первичной и вторичной ГТД?

Первичная ГТД — это дисфония при отсутствии органической патологии голосовых складок, связанная с избыточной гиперфункцией надскладковых отделов, проявляющаяся аномальными движениями истинных голосовых складок при фонации. Вторичная ГТД возникает как компенсация складковой недостаточности.

15. Что такое спастическая дисфония?

Спастическая дисфония — это очаговая дистония мышц гортани во время разговора. Существует два типа спастической дисфонии: *аддукторная* (голос нарушается при произнесении гласных), когда пациент отмечает сдавленность голоса, и *абдукторная* (голос нарушается при произнесении «п» и «ф»), когда пациент жалуется на слабый голос с «придыханием». Симптомы спастической дисфонии обычно уменьшаются при пении или имитации голоса персонажа мультфильма (попросите пациента говорить голосом Микки-Мауса).

Методом выбора в лечении спастической дисфонии является периодическое перкутанное введение ботулинического токсина в пораженные группы мышц с контролем при помощи ЭМГ. При аддукторной спастической дисфонии инъекцию выполняют в мышечную группу щиточерпаловидной/латеральной перстнечерпаловидной мышц, а при абдукторной — в заднюю перстнечерпаловидную мышцу.

16. Какие системные заболевания могут быть связаны с охриплостью?

Неврологические заболевания

- Гипофункциональные расстройства характеризуются слабым голосом, охриплостью и дисфагией. Примерами могут быть болезнь Паркинсона, болезни моторных нейронов (боковой амиотрофический склероз, первичный склероз, синдром после полиомиелита), нарушения нейромышечной передачи [миастения, болезнь Итона–Ламберта (Eaton–Lambert)] и рассеянный склероз.
- Гиперфункциональные расстройства обычно проявляются переменчивой громкостью или частотой и напряженностью голоса. Примерами могут быть дистония, эссенциальный тремор и псевдобульбарный паралич.

Воспалительные заболевания

- Ревматоидный артрит — поражение перстнечерпаловидных суставов с анкилозированием и подслизистыми узелками голосовых складок.
- Саркоидоз — надскладковый процесс (чаще всего поражается надгортанник), проявляющийся узелковым и «тюрбанообразным» утолщением.
- Амилоидоз — отложение амилоида, чаще всего на складковом уровне, в истинных и вестибулярных складках.
- Гранулематоз Вегенера обычно начинается с подскладкового стеноза, но может распространяться и на складковый уровень.

17. Какие из доброкачественных образований голосовых складок могут вызвать охриплость?

- **Полипы**: обычно односторонние, на широком основании или тонкой ножке; обнаруживаются на границе передней и средней третей мембранозной истинной голосовой складки с реактивным образованием на противоположной складке (фиброзное утолщение противоположной истинной голосовой складки). Вследствие острой травмы могут быть геморрагическими (рис. 71.3, *а*).



а



б

Рис. 71.3. Доброкачественные образования голосовых складок: *а* — полип правой истинной голосовой складки с реактивным образованием противоположной складки в фазах абдукции (слева) и аддукции (справа); *б* — узелки

- **Узелки**: всегда двусторонние, симметричные; обнаруживаются на границе передней и средней третей истинных голосовых складок (рис. 71.3, *б*).
- **Кисты**: жидкостные (слизистые ретенционные) или целлюлярные (эпидермоидные); обнаруживаются внутри поверхностной собственной пластинки с реактивным утолщением противоположной складки.
- **Фиброзные образования**: часто плотные, односторонние, на широком основании; обнаруживаются на границе передней и средней третей мембранозной истинной голосовой складки с реактивным утолщением противоположной складки.
- **Варикозы и эктазы**: аномально увеличенные или извитые кровеносные сосуды; обычно отмечаются на верхней поверхности в средних отделах мембранозной истинной голосовой складки. Частая патология, выявляемая у вокалистов, с преходящей острой дисфонией.
- **Гранулемы, «мясистые» образования**, как после травмы при интубации, так и при персистировании избыточного контакта при вторичной ГТД на фоне складковой недостаточности и при ларингофарингеальном рефлюксе, обычно обнаруживаются на голосовых отростках черпаловидных хрящей, но могут возникать и на мембранозной истинной голосовой складке.
- **Полипозный хордит/отек Рейнке (Reinke)**: утолщение поверхностной собственной пластинки, связанное с курением и гипотиреоидизмом.
- **Рецидивирующий респираторный папилломатоз**: экзофитные эпителиальные образования, вызванные ВПЧ (обычно 6-го и 11-го типов), располагающиеся в любых отделах гортани, преимущественно на истинной голосовой складке. Озлокачествление отмечается в 1–2%.

18. Чем от других доброкачественных образований голосовых складок отличаются узелки и как их дифференцировать?

Узелки — это маленькие, ограниченные образования, расположенные в мембранозной части голосовых складок 1/3 длины от передней комиссуры. Их легко диагностировать, поскольку они парны и симметричны. Видя двусторонние образования, не следует спешить устанавливать диагноз узелков. Для уточнения надо применить ларинговидеостробоскопию с целью выявления асимметрии с одной стороны, характерной для фонотравматических образований (полипов, кист, фиброзных образований) с реактивным утолщением на контралатеральной складке, что, скорее всего, потребует хирургического лечения. *Полипы* экзофитны, асимметричны, выглядят мягкими и гладкими, часто сопровождаются реактивным утолщением противоположной складки. *Кисты голосовых складок* вызваны ретенцией слизистой оболочки, но могут быть эпидермоидными и локализоваться в поверхностном слое *lamina propria*, обычно в средней трети голосовой складки на верхней или медиальной поверхности, и часто сопровождаются реактивным утолщением противоположной складки. *Фиброзные образования* обычно плотные и широкие, значительно ограничивают волну слизистой оболочки и вызывают реактивное утолщение на противоположной истинной голосовой складке. *Гранулемы голосовых отростков* обычно не возникают на мембранозной голосовой складке, в отличие от вышеуказанных доброкачественных образований; появляются вследствие чрезмерного давления/воздействия на голосовой отросток черпаловидного хряща. Они имеют типичные клинические проявления и обычно не требуют удаления/биопсии, а регрессируют и становятся бессимптомными на фоне фонопедии и медикаментозной терапии кислотного рефлюкса.

19. Как лечить доброкачественные образования голосовых складок?

Для доброкачественных фонотравматических образований, таких как узелки, полипы и кисты, требуется курс фонопедии и голосового покоя (при возможности). Если эта тактика не эффективна или образование слишком велико, для потенциальной успешности консервативного лечения выполняется хирургическое удаление с последующей фонопедией (см. ниже). При рецидивирующем респираторном папилломатозе для предотвращения повреждения вибраторного слоя при удалении используют KTP-лазер (калий-титанил-фосфатный). В зависимости от распространенности папилломатоза KTP-абляция выполняется в стационаре или амбулатории. Другими методами хирургического удаления рецидивирующих папиллом могут быть холодные инструменты, углекислотный лазер, микродебридер. KTP-лазер может с успехом применяться для удаления сосудистых эктазов истинной голосовой складки и отека Рейнке. Выраженный отек Рейнке обычно требует хирургического удаления.

20. Что такое фонопедия и какова ее роль в лечении дисфонии?

Фонопедия включает вокальные и дыхательные упражнения, позволяющие переучить пациента на голосовой режим с лучшим звучанием и меньшим травмированием. Она позволяет «перезагрузить» гиперфункциональное поведение гортани и «внедрить» новую мышечную память (сродни восстановлению руки бейсболиста после травмы). Методика проводится более 4–6 нед фонопедом или логопедом, специализирующимся на этой категории больных. Фонопедия рекомендуется в качестве первого этапа лечения любой доброкачественной патологии гортани, не требующей срочного хирургического лечения.

21. Какие методы хирургического лечения доброкачественных фонотравматических образований голосовых складок существуют?

- Опорная микроларингоскопия с эксцизией образования путем микролоскутной техники. Инцизию можно выполнять холодными инструментами или углекислотным лазером. Диссекция выполняется микроинструментами. В некоторых случаях образование плотно спаяно с покрывающим эпителием (типично для фиброзных образований) или имеет ножку (некоторые полипы), и микролоскут невозможно отделить от доброкачественного образования. В таких случаях эпителий удаляют с образованием (рис. 71.4).
- Амбулаторные операции с введением глюкокортикоидов при рубцах, узелках, фиброзных образованиях.
- Амбулаторные КТР-лазерные воздействия на сосудистые образования (эктазы или геморрагические полипы) или глубокие фиброзные образования, спаянные с эпителием, которые в случае иссечения могут приводить к значительному повреждению истинной голосовой складки.

22. Что такое ларингофарингеальная рефлюксная болезнь?

Ларингофарингеальный рефлюкс — это заброс желудочного содержимого, кислоты и пепсина в гортаноглотку. Это вызывает воспаление голосовых складок и гортани, и в некоторых случаях голос меняется из-за воздействия желудочного содержимого на складковую слизистую оболочку. Это состояние отличается от ГЭРБ, поскольку поражаются разные органы — гортаноглотка, а не пищевод, различаются симптомы и лечение. Ларингофарингеальный рефлюкс часто менее заметен, так как у пациента нет симптомов, характерных для ГЭРБ, изжоги и регургитации. Кислота — преимущественный кофактор, активирующий пепсин, поэтому ларингофарингеальный рефлюкс не должен рассматриваться только с позиций кислотного воздействия.

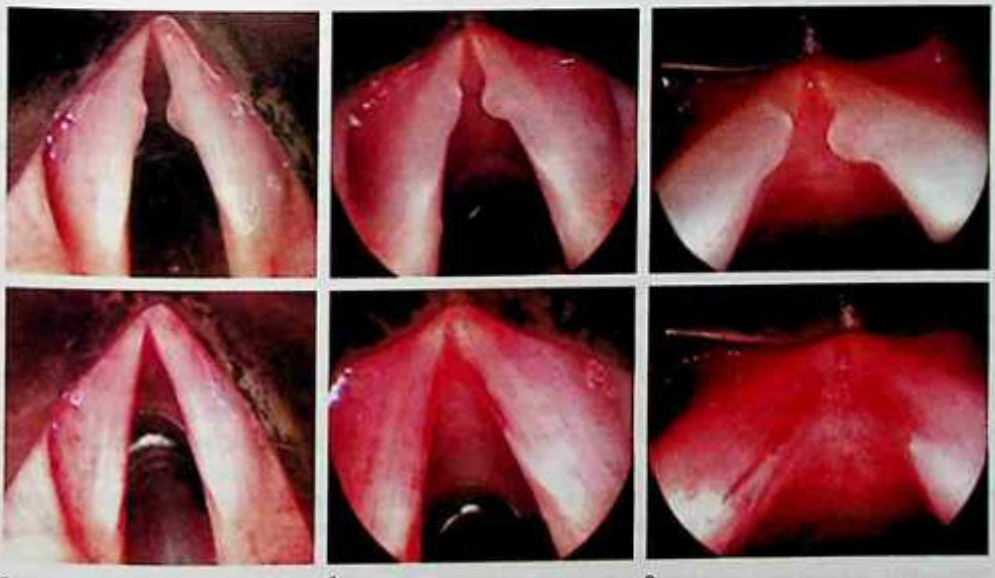

Рис. 71.4. Микроларингоскопическая картина до (I) и после (II) диссекции реактивного образования противоположной складки, полученная с использованием эндоскопов различного угла зрения: *а* — 0°; *б* — 30°; *в* — 70°

23. Как диагностировать и лечить ларингофарингеальный рефлюкс?

У пациентов с рефлюкс-индуцированным ларингитом наблюдаются симптомы хронической охриплости, кашля, раздражения в горле, потребности «прочистить» горло, ощущения слизи в горле, чувства комка в горле (ощущения опухоли и инородного тела в горле, с затруднением проглатывания). Все эти симптомы, характерные для ларингофарингеального рефлюкса, могут существенно искажаться или маскироваться другими заболеваниями гортани, ведущими к складковой недостаточности и вторичной ГТД. Сбор анамнеза без ларинговидеостробоскопии обычно недостаточен для исключения другой этиологии дисфонии. Ларингофарингеальный рефлюкс диагностируется быстро, если нет возможности провести ларинговидеостробоскопию, а другие исследования показывают высокую вероятность прочей патологии с дисфонией, требующей хирургического вмешательства. Если и при ларинговидеостробоскопии другие заболевания не выявляются, основой терапии становится эмпирическое назначение ингибиторов протонной помпы. У большинства пациентов отмечается улучшение жизни при изменении диеты, образа жизни и назначении высоких доз дважды в сутки ингибиторов протонной помпы, что устраняет кислотный кофактор. Эффект от антикислотной терапии отмечается не у всех пациентов, поскольку некислотные компоненты рефлюкса, преимущественно пепсин, остаются активными даже при нейтральном pH. Без диеты, исключающей кислотостимулирующие продукты, даже несмотря медикаментозную терапию, в глотке сохраняется реактивный пепсин. Как и при ГЭРБ, у пациентов с ларингофарингеальным рефлюксом отмечается улучшение от изменения положения тела во время сна, с приподнятым головным концом кровати, отказом от пищи с содержанием томатов, жирных и жареных продуктов и выдерживанием вертикального положения тела 3–4 ч до сна после еды.

Список литературы

Altman K.W., Atkinson C., Lazarus C. Current and emerging concepts in muscle tension dysphonia: a 30-month review // J. Voice. 2005. Vol. 19, N 2. P. 261–267.

Belafsky P.C., Postma G.N., Reulbach T.R. et al. Muscle tension dysphonia as a sign of underlying glottic insufficiency // Otolaryngol. Head and Neck Surg. 2002. N 127. P. 448–450.

Carroll T.L., Gartner-Schmidt J., Statham M.M. et al. Vocal process granuloma and glottal insufficiency: an overlooked etiology? // Laryngoscope. 2010. Vol. 120, N 1. P. 114–120.

Chang J.I., Bevans S.E., Schwartz S.R. Evidence-based practice management of hoarseness/dysphonia // Otolaryngol. Clin. North Am. 2012. N 45. P. 1109–1126.

Damrose E.J., Berke G.S. Advances in the management of glottic insufficiency // Curr. Opin. Otolaryngol. Head and Neck Surg. 2003. N 11. P. 480–484.

Davids K., Klein A.M., Johns M.M. Current dysphonia trends in patients over the age of 65: is vocal atrophy becoming more prevalent? // Laryngoscope. 2012. N 122. P. 332–335.

Flint P.W., Haughey B.H., Lund V.J. et al. Cummings Otolaryngology: Head & Neck Surgery. 5th ed. Philadelphia : Mosby, Elsevier, 2010. P. 805–893.

Mau T. Diagnostic evaluation and management of hoarseness // Med. Clin. North Am. 2010. N 94. P. 945–960.

Mehta D.D., Deliyski D.D., Hillman R.E. Commentary on why laryngeal stroboscopy really works: clarifying misconceptions surrounding Talbot's law and the persistence of vision // J. Speech. Lang Hear Res. 2010. N 53. P. 1263–1267.

Netter F.H. Atlas of Human Anatomy, Professional Edition. 5th ed. Philadelphia : Saunders Elsevier, 2011.

Rosen C.A., Lombard L.E., Murry T. Acoustic, aerodynamic, and videostroboscopic features of bilateral vocal fold lesions // Ann. Otol. Rhinol. Laryngol. 2000. N 109. P. 823–828.

Rosen C.A., Simpson C.B. Operative Techniques in Laryngology. Berlin : Springer, 2008.

РАССТРОЙСТВА ГОЛОСА И ФОНОПЕДИЯ

Кристина Л. Джонстон, Карли Бергей

КЛЮЧЕВЫЕ МОМЕНТЫ

1. Большинство голосовых расстройств имеют более одного этиологического фактора, а решением могут быть медицинские, хирургические или поведенческие воздействия, как по отдельности, так и в комбинации.
2. Фонопед не должен придерживаться узконаправленной стратегии, ему следует применять все лечебные подходы, обеспечивающие оптимальный результат.
3. Мультидисциплинарная группа может включать оториноларинголога, гастроэнтеролога, невролога, фониатра и педагога по вокалу. В дополнение пациентам, использующим голос в профессиональных целях, может потребоваться работа с менеджерами и продюсерами.
4. Обследование голоса включает изучение респираторной фонаторной и резонаторной функций пациента. Если возможно, эти функции изучаются инструментально. Оценка восприятия проводится фониатром в сравнении с самооценкой расстройства пациентом.
5. Лечение парадоксальной подвижности/дисфункции голосовых складок требуют мультидисциплинарного подхода и обсуждения между фониатром, оториноларингологом и другими смежными специалистами. Фониатр является координатором мультидисциплинарной группы, обеспечивающим переучивание, консультирование и фонопедию в зависимости от ситуации.

Важно

1. Оториноларинголог отвечает за медицинский диагноз, медикаментозное/хирургическое лечение гортанной патологии, а фонопед обеспечивает оптимальный результат лечения.
2. Если голосовое расстройство требует хирургического лечения, фонопедия предусматривается в пред- и послеоперационном периодах с целью обеспечения оптимального голосоведения и ограничения фонотравмирующего поведения, способного замедлить заживление и реабилитацию.

ВОПРОСЫ

1. Какие заболевания/состояния подразумевают направление пациента к фонопеду?

Фонопедия может быть успешной для пациентов со следующими *функциональными* состояниями: гипертонусная дисфония, диплофония, фонаторные паузы, частотные паузы, фальцет и функциональная афония.

Голосовая терапия эффективна после медикаментозного/хирургического лечения следующих органических заболеваний: голосовые узелки или полипы, отек Рейнке, *sulcus vocalis*, контактные язвы, гранулемы, папилломы, спастическая дисфония и лейкоплакия. Голосовая терапия должна быть направлена на устранение аномальных голосовых компенсаций, таких как тяжелые складковые сокращения или гиперфункция, устранение кашля и отхаркиваний, обеспечение гигиены голоса и лечение рефлюкса.

При неврологических заболеваниях, таких как миастения *gravis* и синдром Гийена–Барре, фонопед может обеспечить обучение компенсаторным методикам голосоведения. При одностороннем параличе голосовой складки фонопедия улучшает голос и может способствовать спонтанному восстановлению подвижности.

У пациентов с гипокинетической дизартрией, наблюдаемой при болезни Паркинсона, возможно участие фонопеда. Хирургические вмешательства, глубокая стимуляция мозга (ГСМ) помогают уменьшить проявление прочих симптомов болезни Паркинсона, но обычно не улучшают голос. Именно поэтому фонопедия рекомендуется до выполнения ГСМ-операций.

Гиперкинетическая дизартрия, наблюдающаяся при эссенциальном треморе, и атаксическая дизартрия могут уменьшиться при проведении фонопедии, в то время как при спастической дисфонии фонопедия не является оптимальным методом лечения. Для лечения спастической дисфонии первичным методом является инъекция ботулинического токсина и у этих пациентов. Последующая фонопедия даст значительно лучшие результаты, чем при использовании только инъекционного метода после фонопедии с плохим компенсаторным поведением, являющимся результатом спастической дисфонии.

Смешанные дизартрии встречаются у пациентов с боковым амиотрофическим склерозом, рассеянным склерозом и травматическими повреждениями мозга. При дизартриях результат от фонопедии ожидаем, возможно использование аугментационных методик или альтернативных способов общения, ротовых протезов. Необходимо также давать рекомендации по поводу дисфагии, развивающейся на фоне прогрессирования заболевания.

2. **Какая медицинская документация необходима фонопеду для получения полной оценки голоса?**

Прежде чем перейти к оценке голоса, пациент должен пройти полное оториноларингологическое обследование. Описание находок очень важно для полной оценки голоса: детальный медицинский и хирургический анамнез, текущий лист назначений, предыдущий и настоящий ларингологические диагнозы, фотографии или видеозаписи гортани, результаты исследования слуха, рентгенологические данные головы и шеи, а также результаты обследования функции глотания.

3. **Какая информация нужна фонопеду при оценке голоса?**

Фонопед проводит обследование голоса пациентов с использованием комбинации методов. Основные цели обследования голоса фонопедом включают:

1) определение причинных этиологических факторов голосового расстройства;
2) определение тяжести голосового расстройства;
3) определение клинического плана и ожидаемого результата.

При оценке голоса фонопедом обычно используются анамнез, инструментальная и физикальная оценки, акустический анализ и перцептивные оценки. Фонопед должен исследовать поведение, внешние факторы, особенности социального и профессионального использования голоса, возможные медикаментозные и хирургические влияния на голос пациента. Продолжительность и природа голосовых жалоб пациента — наиболее важный блок информации о причине нарушения. Произошло это постепенно или внезапно? Проблема перманентна или приходящая по природе? Анализируется также гигиена голоса пациента.

В дополнение к истории клинического случая профильными специалистами проводится обследование головы и шеи, черепных нервов, а результаты представляются фонопеду. Фонопед может провести исследование орального механизма, например Oral Speech Mechanism Screening Examination или OSMSE-3. Стандартный протокол позволяет оценить особенности и функционирование орального механизма, включая губы, язык, челюсти, зубы, нёбо, глотку, велофарингеальный механизм, дыхание и уровень диадохокинеза. Может также проводиться пальпация гортани, что помогает оценить уровень подвижности.

При показаниях оцениваются вокальные способности профессионалов голоса, певцов, начиная с молодых вокалистов и до звезд оперной сцены, оценка голоса требует особого подхода. Внимание следует обратить на голосовые усилия, голосоведение не в своем частотном режиме, на требования к голосу в соответствии с расписанием выступлений и прочие факторы.

4. **Опишите объективные методы оценки голоса, используемые фонопедом.**

Ригидная видеостробоскопия или трансназальная фиброларингоскопия: ларингоскопический осмотр позволяет оценить структуру и функцию голосовых складок, фотографически или на видеозаписи. В большинстве случаев фонопед может использовать при экспертизе данные как ригидной видеостробоскопии, так и гибкой трансназальной ларингоскопии. AAO-HNS и Американская ассоциация языковой речи и слуха (American Speech Language and Hearing Association) создали согласительный документ о роли врача и фонопеда при проведении обследования. В этом документе указывается, что «только врач-специалист имеет право устанавливать медицинский диагноз в зависимости от выявленной патологии гортани, приведшей к нарушению голоса». Фонопед при экспертизе голоса и проведении занятий может использовать ларингоскопию «с целью оценки голосоведения и вокальной функции». Ларингоскопия также может быть важным методом выявления компенсаторных голосовых движений и способом биологической обратной связи. Прямой осмотр голосовых складок и голосовых вибраций — важный компонент изучения ларингеальных механизмов.

Качественная оценка других вокальных параметров может производиться с использованием дополнительного оборудования по оценке аэродинамических и акустических свойств голоса. Поскольку оборудование может быть дорогим, а времени на обследование у фонопеда требуется много, следует использовать малоинвазивные и недорогие методы. К примеру, могут быть проанализированы частота основного тона, высота и интенсивность голоса. В большинстве случаев эти показатели имеют клиническое значение при фонопедической коррекции и измеряются в процессе лечения, помогая оценить эффективность проводимых мероприятий.

5. **Что следует оценить при работе с пациентом, нуждающимся в обследовании голоса?**

При проведении оценки голоса фонопед слушает и формирует впечатление о качестве голоса пациента, высоте, интенсивности (громкость) как основу для описания голосовых проявлений обследуемого. При необходимости производит цифровую запись голосовых примеров пациента. Поскольку клиническое восприятие может быть различным, могут использоваться стандартизованные таблицы. Например, таблица, созданная для работы с профессионалами голоса CAPE-V (Consensus on Auditory Perceptual Evaluation of Voice — консенсус по оценке слухового восприятия голоса). *Восприятие голоса пациентом, как это влияет на его повседневную жизнь, а также другие факторы, важные для обсуждения.* Оценка ощущения голоса самим пациентом может проводиться с использованием специально разработанных шкал. Одной из таких методик является Voice Handicop Index (VHI), позволяющая исследовать степень влияния нарушения голоса на качество жизни пациента. Другими шкалами могут быть Singing Voice Handicap Index и The Voice-Related Quality of Life Scale (VRQOL) (табл. 72.1).

6. **Какие свойства голоса могут быть нарушены?**

Тремя основными характеристиками голоса, на изменение которых может пожаловаться пациент, являются высота, громкость и качество.

Таблица 72.1. Индекс затруднения голоса

Обозначение	Описание проблемы	Варианты ответа
F1	Мой голос мешает людям слышать меня	0 1 2 3 4
F2	Люди с трудом понимают меня в шумной комнате	0 1 2 3 4
F8	Мой голос затрудняет личную и социальную жизнь	0 1 2 3 4
F9	Из-за моего голоса я чувствую себя одиноким	0 1 2 3 4
F10	Моя проблема с голосом приводит к снижению моего дохода	0 1 2 3 4
P5	Мне кажется, что мне нужно напрягаться, чтобы сказать что-нибудь	0 1 2 3 4
P6	Ясность моего голоса непредсказуема	0 1 2 3 4
E4	Моя голосовая проблема меня расстраивает	0 1 2 3 4
E6	Мой голос заставляет чувствовать себя инвалидом	0 1 2 3 4
P3	Люди спрашивают: «Что случилось с твоим голосом?»	0 1 2 3 4

7. **Какие методы терапевтического воздействия могут применяться для коррекции высоты, громкости и качества голоса?**
Существует много терапевтических методов для улучшения высоты, громкости и качества голоса. В процессе лечения может использоваться один или несколько подходов в зависимости от потребностей пациента и эффективности. Методики, ориентированные на пациента, подразумевают самоконтроль, упражнения по гигиене голоса, консультирование, отрицательные голосовые упражнения, переориентирование фонации (кашель, откашливание, хохот, писк) помогают пациенту разобраться в голосовых параметрах. Дополнением могут быть респираторные упражнения, расслабление, зевание и вздохи, массаж гортани и пальцевые воздействия могут улучшить параметры голоса, пострадавшие вторично при гиперфункции. И наконец, применяются колебания громкости, речь нараспев, жевание, резонирование, «доверительный» голос и изменение положения головы; и все это позволяет добиться оптимального голосоведения.

8. **Опишите наиболее известные методики «растяжения» и массажа, применяемые для уменьшения напряжения гортани.**
Если напряжение гортани является вторичным при дисфонии, нормализация тонуса играет ключевое значение для оптимизации голосоведения. Для уменьшения тонуса наружных мышц гортани применяют вытягивания шеи, плеч (табл. 72.2). «Вытягивания» и массаж должны проводиться как минимум один раз в сутки.

9. **Какие рекомендации важны при рефлюксе?**
Наличие ГЭРБ и ларингофарингеального рефлюкса часто выявляется у пациентов с ларингологическими жалобами. В процессе лечения с использованием поведенческих, фармакологических и хирургических средств участвует также и фонопед, в задачу которого входит урегулирование поведенческой стратегии пациента.
Поведенческие стратегии включают (но не ограничиваются) возвышенное положение головного конца кровати, воздержание от переедания, сохранение вертикального положения в течение 60 мин после еды, воздержание от физических упражнений после еды, уменьшение приема кофеина, алкоголя и газированных напитков, воздержание от пищи, повышающей кислотность, снижение массы тела, отказ от давящей одежды, прием адекватных препаратов и отказ от приема больших объемов жидкости перед сном.

Таблица 72.2. Растягивание областей головы, тела и вытягивание шеи

Область	Описание
Шея	Голову наклоняйте то к одному плечу, то к другому. Понимайте и опускайте подбородок. Взгляд через плечо. Зевните, а затем вдохните
Лопатка	Поднимайте и опускайте плечи (пожимайте плечами). Двигайте плечевые валики вперед и назад
Туловище	Из положения стоя наклоняйтесь в стороны. Соедините кисти рук в замок перед телом и потяните вперед. Сделайте то же самое, соединив в замок кисти рук за туловищем
Челюсть	Массаж жевательной мышцы и височно-нижнечелюстного сустава: захватите челюсть и осторожно потяните ее вниз, отпустите язык
Язык	Высуньте язык как можно дальше. Расслабьте язык: аккуратно покусывайте свой язык от кончика в направлении к глотке и обратно
Ларингеальный (гортанный) массаж	Поместите пальцы на щитовидную железу. Нащупайте верхний край хряща щитовидной железы средним пальцем. Нажмите пальцами внутрь, до тиреоидного пространства, ощущая нижнюю границу подъязычной кости. Аккуратно массируйте и потяните вниз, чтобы снять напряжение наружной мускулатуры

10. Что такое гигиена голоса?

Гигиена голоса — это понятие, обозначающее меры по улучшению здоровья голоса. Здоровье голоса у пациентов с вокальными расстройствами является основным приоритетом фонопеда. Главными позициями здоровья голоса служат адекватное увлажнение, уменьшение потребления кофеина и алкоголя, оптимальное питание, устранение поведенческих вредностей, ларингеальных ирритантов, таких как постназальный затек, аллергия, ларингофарингеальный рефлюкс, а также выявление и устранение фонотравматических факторов, включающих хронический кашель и откашливание. Плохая гигиена голоса влияет на его патологию, а задачей фонопеда является разъяснение пациенту важности и пользы голосового здоровья. Пересмотр поведения в направлении оптимизации голосового здоровья значительно повышает эффективность фонопедии.

11. В чем заключаются основные цели фонопедии у пациента с гипертонусной дисфонией?

Когда пациенту необходимо поведенческое лечение при ГТД, целями являются уменьшение гипер- или гипофункциональных вокальных сокращений, участвующих в повышении мышечного тонуса гортани.

У пациентов с ГТД часто заметны признаки повышенной мышечной активности головы и шеи, а задачей для пациента является использование пассивных и активных «вытягиваний» гортани, шеи и головы. Дополнительными лечебными методиками служат биологическая обратная связь, улучшение воздушного потока при произнесении слова, фразы, предложения, уровни разговора, достижение легкого голосового ответа, резонансная голосовая терапия и круговой массаж гортани. И наконец, факторы, ведущие к фонотравме, — крик или откашливания — должны быть выявлены и устранены. Очень важно выявить у пациента с ГТД стрессовые факторы и степень их влияния на голос. В некоторых случаях при лечении голосовых расстройств может потребоваться психосоциальное лечение.

12. Что такое резонансная терапия голоса и когда она показана?

Резонансная терапия голоса позволяет добиться оптимального вокального резонанса при речи со сбалансированными респираторными усилиями и контролем за артикуляцией.

Доктор Вердолини Эбботт (Dr. Verdolini Abbott) разработала формальный программный подход в резонансной терапии голоса и назвала его «Lessac-Madsen Resonant Voice Therapy» (LMRVT), в знак уважения и вклада Артура Лессака (Dr. Arthur Lessac) и Марка Мэдсена (Dr. Mark Madsen) в работу общества вокальных специалистов. Основными целями LMRVT являются достижение необходимой конфигурации гортани при голосоведении и достижение сильного звучания с минимальными респираторными усилиями и стрессовым воздействием на голосовые складки.

От 30 до 40 мин, 1 или 2 раза в неделю с пациентом проводятся занятия с использованием резонансных методик с концентрацией на сенсорных ощущениях в различных режимах. Это включает обсуждение вокальной гигиены и оценку «вытягиваний» в процессе резонансных голосовых упражнений, речевые упражнения на фоне резонирования с использованием различных функциональных приемов, посторонних шумов, обсуждение эмоциональных тем или разговоры по телефону.

13. Какой терапевтический метод лечения является лучшим при голосовых расстройствах на фоне болезни Паркинсона?

Наиболее частыми признаками голосовых расстройств при болезни Паркинсона являются моночастотность, слабость голоса или наличие «придыхания», вокальный тремор и снижение внятности речи. Метод Lee Silverman Voice Therapy (LSVT) Лоуда (Loud) обеспечил самую высокую эффективность в улучшении качества голоса, интенсивности, внятности речи у пациентов с идиопатической болезнью Паркинсона. Интенсивная терапия 4 дня в неделю последовательно в течение 4 нед усиленных занятий с ежедневными домашними заданиями по пяти основным направлениям: 1 — проговаривать мысли вслух; 2 — усилия больше, чем требует речевая система; 3 — интенсивное лечение; 4 — перекалибровка сенсорного дефицита; 5 — количественное улучшение.

14. Опишите лечение при парадоксальной подвижности/дисфункции голосовых складок.

Первичная помощь при парадоксальной подвижности/дисфункции голосовых складок заключается в формировании речевых звуков, С-дыхания и Ф-дыхания, которые направляют акцент из респираторной системы, тем самым релаксируя гортань и «рассеивая» эпизод.

Дополнительные маневры, такие как вздыхания (быстрое поверхностное дыхание) и/или зевание для раскрытия ротоглотки, могут улучшить эффект. У одних пациентов эти приемы оказывают положительный эффект, другие считают упражнения бесполезными. В качестве эффективного способа устранения эпизодов парадоксальной подвижности/дисфункции голосовых складок рассматривается также дыхание через сомкнутые губы (2–3 с). Такое дыхание позволяет создать обратное давление для раскрытия и рассмотрения дыхательных путей, устраняя атаки парадоксальной подвижности/дисфункции голосовых складок.

Применение методики вдоха через сжатые/поджатые губы осуществляется индивидуально и может использоваться для подготовки, (пре)тренировки и в момент приступа.

15. Какова роль фонопеда в лечении пациентов с раком гортани?

Пациентам после хирургического и лучевого лечения фонопед может обеспечить вокальные упражнения для улучшения голоса и соблюдения гигиены голоса. Результаты зависят в том числе и от степени сохранности волны слизистой оболочки.

Фонопед должен участвовать и в подготовке пациента к лечению с точки зрения борьбы с дисфагией. Пациенты обычно отмечают улучшение от проводимой терапии во время и после хирургического и лучевого лечения.

Если пациенту проводится ларингэктомия, фонопед должен быть участником лечебной группы, поскольку при этой операции нарушается дыхательная, глотательная и голосовая функции. Фонопед может проводить обучение, давать рекомендации и тренировать пациента постларингэктомическим возможностям коммуникации, включая пищеводный голос, электрическую гортань и трахеопищеводное восстановление голоса.

16. Что такое гиперназальность, гипоназальность и ассимиляционная назальность?

Гиперназальность — это чрезмерный и неприемлемый уровень резонирования носовой полости во время фонации. Для описания этого феномена используют термины «велофарингеальная дисфункция» или «велофарингеальная недостаточность», связанные с нарушением верофарингеального механизма, тканевым дефицитом или комбинацией причин. Характерные признаки состоят в неприемлемой носовой эмиссии, сниженном внутриротовом давлении и повышенном носовом резонансе во время разговора.

Гипоназальность — это снижение носового резонанса при произнесении «м» и «н» и «инговых» звуков. Обычно это связано с анатомической обструкцией, включая (но не ограничиваясь) увеличение аденоидов/миндалин, искривление перегородки, хоанальную атрезию, отек раковин носовой полости или аллергический ринит. Отмечаются артикуляционные изменения при произнесении «б», «д» и «ж».

Ассимиляционная назальность проявляется при произнесении гласных или голосовых созвучий, воспринимаемых с носовым компонентом. Это происходит, если велофарингеальная область открывается слишком рано и остается открытой неадекватно. Этому способствуют ошибочные речевые манеры и необычные местные диалекты.

17. Какое обследование следует провести пациенту с нарушением назального резонанса?

Пациентам с расстройствами резонанса следует проводить такое же обследование, как при других нарушениях голоса. Клиницист должен внимательно прослушать голос при произнесении отдельных гласных, фраз, предложений с оральными и назальными фонемами. Примеры фраз с оральными или назальными фонемами помогают слушающему определиться между гипоназальностью, гиперназальностью и ассимиляционной назальностью. Еще один скрининговый тест — это произнесение пациентом двух фраз с зажатыми ноздрями: «My name means money» и «Mary made Lemon jam». Если предложения звучат «закрыто» при открытых и закрытых ноздрях, у пациента определяют гипоназальный голос. При наличии существенной разницы между фразами состояние определяют как гиперназальность. При резонансных расстройствах проводят стимуляционное и артикуляционное тестирование и обследование ротовой полости.

18. Какие дополнительные и лабораторные методы применяются для обследования пациентов с расстройствами резонаторной функции?

Измеряют различные параметры носового резонанса. Аэродинамическое оборудование включает прессорные трансдьюсеры и пневмотахометры, измеряющие давление воздушных потоков, проходящих во время речи через носовую и ротовую полости симультанно. Акустические измерения могут проводить с использованием назометрии — неинвазивной системы, основанной на микрокомпьютере, измеряющем акустическую энергию в области рта и носа в процессе речи. Отношение оральной интенсивности к носовой интенсивности обозначают как *назальность*. Для акустического анализа может использоваться и спектроскопия. Радиологические и визуально-эндоскопические методы используются для описания и оценки проявлений функционирования речевых механизмов, таких как велофарингеальный механизм в процессе речи.

19. Какие лечебные возможности при гиперназальности существуют?

Лечебные подходы к пациенту с гиперназальным голосом зависят от причины состояния — органической или функциональной. При функциональных причинах фонопедия направлена на коррекцию нарушенного положения языка во время разговора, изменение громкости, аудиторную обратную связь, достижение оптимальной высоты, консультирование, открывание рта и респираторный тренинг. Если подозревается физическая несостоятельность велофарингеального механизма, пациент направляется на консультацию оториноларинголога для возможного хирургического лечения, стоматолога для оценки возможности нёбного лифтинга, использования обтуратора или протеза. Фонопед делится результатами обследования и предполагает оптимальный хирургический подход, а также объясняет, какие дентальные коррекции могут быть максимально полезны пациенту.

20. Каковы возможности лечения гипоназальности?

Фонопедии гиперназальности должна предшествовать адекватная медикаментозная терапия, позволяющая устранить органические причины в виде назофарингеальной обструкции или инфекции. При наличии показаний фонопедия для повышения носового резонанса включает аудиторную обратную связь, консультирование, скользящую носовую стимуляцию и концентрацию в направлении звука в область «лицевой маски» в процессе речи.

Список литературы

American Speech-Language-Hearing Association: The roles of otolaryngologists and speech-language pathologists in the performance and interpretation of strobovideolaryngoscopy [Relevant Paper]. URL: www.asha.org/policy.

Boone D.R., McFarlane S.C., Von Berg S.L. The Voice and Voice Therapy. 7th ed. Boston : Pearson, 2005.

Hicks M., Brugman S.M., Katial R. Vocal cord dysfunction/paradoxical vocal fold motion // Prim. Care. 2008. N 35. P. 81.

Hodges H. Speech therapy for the treatment of functional respiratory disorders. In Anbar RD. Functional Respiratory Disorders When Respiratory Symptoms Do Not Respond to Pulmonary Treatment. New York : Humana Press, 2012. P. 251.

Huber J., Stathopoulos E., Ramig L. et al. Respiratory function and variability in individuals with Parkinson disease: pre and post Lee Silverman Voice Treatment (LSVT®) // J. Medical Speech-Lang. Pathol. 2003. N 11. P. 185.

Rosen C.A., Lee A.S., Osborne J. et al. Development and validation of the Voice Handicap Index-10 // Laryngoscope. 2004. Vol. 114, N 9. P. 1549–1556.

Sapienza C., Hoffman Ruddy B. Voice Disorders. 2nd ed. San Diego : Plural, 2013. P. 59–61, 75–84, 87–93, 95–97, 103–105, 217–220, 224.

Stemple J.C., Glaze L.E., Gerdeman Klaben B. Clinical Voice Pathology Theory and Management. 3rd ed. San Diego : Singular, 2000.

St. Louis K.O., Rusello D. Oral Speech Mechanism Screening Examination. 3rd ed. Austin : PRO-ED, 2000.

Verdolini Abbott K. Lessac-Madsen Resonant Voice Therapy Clinician Manual. San Diego : Plural, 2008.

КАШЕЛЬ

Рональд Балкиссун

КЛЮЧЕВЫЕ МОМЕНТЫ

Американская коллегия торакальных специалистов (American College of Chest Physicians, ACCP) разработала алгоритм обследования при остром и хроническом кашле, а также схему лечебных рекомендаций при этих расстройствах.

Важно

Nucleus tractus solitarius — это ключевая точка воздействия на кашель, как кратковременный, так и длительный.

ВОПРОСЫ

Определение

1. **Как отличить хронический кашель от острого и подострого?**
   Американская коллегия торакальных специалистов определяет острый кашель как симптом, продолжающийся менее 3 нед, подострый — от 3 до 8 нед и хронический — длительностью более 8 нед.
2. **Что означают понятия «необъяснимый кашель» и «нейропатический кашель»?**
   Необъяснимый кашель обозначает персистирующий кашель вопреки углубленному обследованию с исключением наиболее вероятных причин и терапевтических воздействий на наиболее вероятные причины кашля. Термин «необъяснимый кашель» существует наряду с термином «идиопатический кашель», поскольку обозначает вероятность невыявленной причины или мультифакторности. *Кашлевая гиперсенситивность* — синдром, описывающий состояние пациентов, имеющих типичные причины кашля, но при воздействии на них кашель продолжает персистировать. Патофизиологические механизмы подобных состояний остаются неясными, но предполагается, что они такие же, как и при хронической боли (низкие пороги стимуляции афферентных болевых рецепторов). Для этой группы пациентов также используется термин «нейропатический кашель».
3. **Какова заболеваемость и затратность от хронического кашля?**
   Было подсчитано, что в США около 40% из 30 млн посещений пульмонологических амбулаторий ежегодно составляют случаи хронического кашля. Около 3,6 млрд долл. тратится ежегодно на безрецептурные лекарственные препараты от хронического кашля в Соединенных Штатах.

Патофизиология хронического кашля

4. **Какие типы афферентных кашлевых рецепторов существуют?**
   Хеморецепторы реагируют на воду, аммиак, углекислый газ, двуокись серы, сигаретный дым, молоко, содержимое желудка и капсаицин. Механорецепторы реагируют



Рис. 73.1. Нейронные связи кашлевого рефлекса: 1 — возвратный гортанный нерв (*n. laryngeus recurrens*); 2 — верхний гортанный нерв (*n. laryngeus superior*); 3 — блуждающий нерв (*n. vagus*)

на давление (касанием), поток, проприоцепцию и сокращение мышц гортани. Рецепторы гортанной ирригации включают ноцицептивные С-волокна и соединенные G-протеин-рецепторы, а также рецепторы ионных каналов, транзиторные рецепторы potential vanilloid (TRPV-1) и potential ankyrin 1 (TRPA-1). Два последних, по сути, являются мембранными ионными каналами (рис. 73.1).

5. Где расположены эти кашлевые рецепторы?

Эта обширная афферентная сеть сенсорных рецепторов обнаруживается в субэпителиальном слое дыхательных путей, так же как и гастроинтестинального тракта и кардиоваскулярной системы, способных реагировать на адекватные и достаточные стимулы. Гортань, трахея и нижние дыхательные пути имеют богатую сеть афферентных нервов кашлевого рефлекса, способны индуцировать кашель. Основным источником являются сами кашлевые рецепторы, легочные stretch-рецепторы медленной адаптации (slowly adapting receptors, SAR); легочные stretch-рецепторы быстрой адаптации (rapidly adapting receptors, RAR), бронхиальные и пульмональные волокна (C-fibers) и Aδ-волокна.

6. Опишите физиологию кашлевого рефлекса.

Когда интенсивный стимул деполяризует терминал афферентного рецепторного нервного порога, открываются калий-натриевые каналы и возникают потенциалы действия. Активация С-волокон может вызывать дегрануляцию тучных клеток с выделением гистамина и брадикинина, ведущих к отеку дыхательных путей и активации механорецепторов и нейропептидов, вызывающих нейрогенное воспаление. Афферентные стимулы передаются в ствол мозга, где информация обрабатывается и значительно моделируется, прежде чем эфферентный исходящий сигнал вызовет кашель. Повышенная чувствительность кашлевого рефлекса находится в зоне взаимодействия рецепторов С-волокон, рецепторов быстрой адаптации, центральной и периферической нервной системы, при этом детали остаются неясными. *Nucleus*

tractus solitarius считается центральной областью анализа кашля с точки зрения короткой и длительной нейропластичности (см. рис. 73.1).

7. Какую роль в патофизиологии хронического кашля играет нос?

Аллергены, инфекция и ирританты способны вызывать воспаление в носу, что ведет к симптомам чихания, зуда в носу, ринорее и заложенности носа. Эти реакции вызываются тригеминальными сенсорными нервами. Интересно, что интраназальное введение препаратов гистамина или капсаицина не вызывает кашель, но повышает чувствительность к различным стимуляторам кашля (в виде аэрозолей).

8. Какая неврологическая связь существует между гастроинтестинальным трактом и дыхательными путями, способная участвовать в кашлевом рефлексе?

Вагусная афферентация из пищевода и дыхательного тракта объединяется в стволе мозга. Эзофагеальная афферентация может легко стимулироваться значительным попаданием кислоты в пищевод, что вызывает кашлевой ответ. Прежние исследования показали, что попадание кислоты в пищевод индуцирует бронхоконстрикцию, по-видимому, через вагусный эзофагеально-трахеобронхиальный рефлекс, а двухканальный pH-мониторинг показал корреляцию кашля как с проксимальным, так и с дистальным кислотным рефлюксом. К тому же введение кислоты в дистальный пищевод у пациентов с хроническим кашлем повышало частоту кашля и чувствительность кашлевого рефлекса, а блокировать этот феномен можно техническим введением лидокаина.

Этиология хронического кашля

9. Каковы наиболее частые причины хронического кашля?

Синдром кашля дыхательных путей (раньше называющийся постназальным затеком), различные состояния нижних дыхательных путей, включая бронхиальную астму, кашлевую форму астмы, эозинофильный бронхит и атопический кашель, ГЭРБ — наиболее частые причины (табл. 73.1). Атопический кашель обозначается как кашель, возникающий у пациентов с атопией, без бронхиальной гиперчувствительности, с хорошим ответом на монотерапию антигистаминными препаратами, без ингаляционных глюкокортикоидов, в то время как другие нарушения нижних дыхательных путей обычно требуют введения ингаляционных глюкокортикоидов. Эти состояния часто сочетаются в различных комбинациях, а лечение, направленное на один из компонентов, даже наиболее значимый, может оказаться неудачным.

Таблица 73.1. Наиболее частые причины хронического кашля

• Синдром кашля верхних дыхательных путей. • Астма/эозинофильный бронхит/атопический кашель. • Гастроэзофагеальная рефлюксная болезнь

10. Каковы более редкие причины хронического кашля?

К более редким причинам относят хронический бронхит, хронические инфекции, интерстициальную болезнь легких, ингибиторы антиотензина, заболевания сердца, включая застойную сердечную недостаточность и пороки митрального клапана, стимуляцию волос и наружного слухового прохода (рефлекс нерва Арнольда). Существуют также профессиональные и средовые факторы, вызывающие хронический кашель (табл. 73.2).

Таблица 73.2. Причины синдрома кашля верхних дыхательных путей

- Аллергический ринит.
- Постоянный неаллергический ринит.
- Вазомоторный ринит.
- Неаллергический ринит с эозинофилией.
- Постинфекционный ринит.
- Последствия респираторных инфекций.
- Бактериальный синусит.
- Аллергический грибковый синусит.
- Ринит на фоне анатомических аномалий.
- Ринит на фоне физической или химической ирритации.
- Профессиональный ринит.
- Медикаментозный ринит.
- Ринит беременных

11. В чем особенности синдрома кашля при патологии верхних дыхательных путей и постназального затека?

То, что раньше называли постназальным затеком (postnasal drip), теперь чаще называют синдромом кашля верхних дыхательных путей. Это связано с тем, что постназальный затек возникает при различных состояниях пазух и носовой полости (табл. 73.3). Воспалительный ответ и, возможно, нейрогенные механизмы, возникающие в верхних дыхательных путях, могут участвовать в возникновении кашля в дополнение к физической и химической ирритации постназальным дренированием. Аллергический ринит — очевидный «виновник», но другими частыми причинами могут быть ХРС, полипоз носа, хроническая бактериальная «загрязненность», грибковые заболевания, анатомические аномалии, послеоперационные изменения.

Таблица 73.3. Профессиональные и средовые факторы, связанные с кашлем

Профессиональные вредности	Средовые вредности
• Угольные и горнодобывающие производства. • Туннельные работы. • Бетонные производства	• Пассивное курение. • Контакт с гноем. • Раздражающие газы и пары. • Плесень. • Парфюмерия. • Смешанные поллютанты

Утверждение о единстве дыхательных путей подразумевает, что причина, вызывающая заложенность верхних дыхательных путей, активирует и воспаление нижних дыхательных путей. Такие изменения могут вести к повышению чувствительности кашлевых рецепторов нижних дыхательных путей независимо от прямой стимуляции постназальным затеком. Существуют доказательства, что воздействие сильных ирритантов на нос может вызывать выделение цитокинов и других медиаторов в системную циркуляцию, что индуцирует изменения в нижних дыхательных путях, и, таким образом, способно провоцировать чувствительность кашлевого рефлекса в нижнем дыхательном тракте.

Обнаружение таких форм влияний потребовало выделения формулировки «синдром кашля в верхних дыхательных путях», наряду с постназальным затеком, чтобы подчеркнуть, что кашель может вызываться иммунными и/или воспалительными реакциями и нейропластическими изменениями, повышающими чувствительность кашлевых рецепторов, и дело не только в простом механическом и/или ирритант-

ном воздействии на рецепторы самим постназальным секретом, накапливающимся в гортани и нижележащих отделах дыхательного тракта.

12. Что такое кашлевая форма астмы?

Кашлевая форма астмы диагностируется у пациентов без хрипов, укороченного дыхания или стеснения в груди, жалующихся на кашель как моносимптом при воздействии сильных запахов, упражнениях или других триггеров и показывающих положительный метахолиновый тест. Спирометрия может показать норму и отсутствие ответа на бронходилататоры.

13. Что такое неастматический эозинофильный бронхит?

Пациенты с эозинофильным бронхитом часто имеют симптомы, схожие с астмой. Как правило, эти симптомы и трактуются как астма, но показывают негативный метахолиновый тест. Исследование мокроты показывает содержание эозинофилов, и обычно хороший эффект оказывают ингаляционные глюкокортикоиды.

14. Каковы механизмы влияния рефлюкса гастроинтестинального тракта на хронический кашель?

Существует несколько механизмов гастроинтестинального рефлюкса, влияющих на хронический кашель. Это объясняет причину редкого успеха от монотерапии ГЭРБ-индуцированного кашля ингибиторами протонной помпы. Один из таких механизмов — объединение вагусной афферентации от пищевода и дыхательных путей в стволе мозга, что было описано ранее (см. вопросы 5 и 6). Нарушение моторики пищевода может приводить к эзофагеальному рефлюксу в гортань, аспирации в легкие и простому раздражению слизистой гортани.

Аспирация желудочного содержимого может сочетаться с типичными симптомами ГЭРБ, такими как изжога, регургитация, отрыжка, кислый привкус, боль в груди, чувство комка, или фарингеальными симптомами — дисфонией, охриплостью и першением в горле, причем в зависимости от типа рефлюкса — кислотного или некислотного. У пациентов с некислотным рефлюксом обычно наблюдаются незначительные симптомы рефлюкса, но имеются признаки аспирации при бронхоскопическом лаваже с повышенным содержанием лимфоцитов и нейтрофилов и, возможно, эндобронхиальными признаками плоскоклеточной метаплазии.

15. Какова встречаемость кашля, связанного с АПФ-ингибиторами?

Кашель, связанный с АПФ-ингибиторами, встречается у 5–35% принимающих эти препараты и отмечается более часто у женщин и некурящих. Было также отмечено, что кашель возникает чаще при приеме АПФ-ингибиторов при застойной сердечной недостаточности в сравнении с другими кардиоваскулярными заболеваниями, например гипертензии. Кашель может возникать после первого приема или через месяцы использования.

16. Есть ли разница в частоте возникающего хронического кашля при применении ингибиторов АПФ и блокаторов рецепторов ангиотензина?

Исследования показали, что кашель возникает реже при использовании блокаторов рецепторов ангиотензина II (ARB), чем при приеме ингибиторов АПФ, и нет противопоказаний к приему ARB, если у пациента возник кашель от приема ингибиторов АПФ. Пациент должен знать, что кашель может возникнуть и при использовании ARB, и о его возникновении следует сообщить врачу.

Клиническое обследование

17. Опишите первичный диагностический подход при хроническом кашле.

Рекомендации Американской коллегии торакальных специалистов указывают, что существуют симптомы и признаки, характерные для синдрома кашля верхних дыхательных

путей, астмы, неастматического эозинофильного бронхита или ГЭРБ (составляющие 80% причин хронического кашля), и все вероятные причины следует лечить эмпирически, одновременно, наблюдая за разрешением или существенным уменьшением кашля. Курильщики должны быть мотивированы к отказу от курения (рис. 73.2).

При наличии симптомов или физикальных данных, подозрительных на кардиопульмональную патологию, рак легких, интерстициальную болезнь легких, бронхоэктазы, необходимо провести рентгенологическое обследование грудной клетки. Если при лечении одного из указанных состояний произошло частичное разрешение кашля, терапию следует продолжить. Следует отметить, если в возникновении кашля участвуют более одного фактора, воздействовать необходимо на них одновременно.

18. Какие тесты используются при обследовании рефлюкс-ассоциированного кашля?

- Бариевая эзофагография используется для выявления кардиальных грыж, гастроэзофагеального рефлюкса и эзофаголарингеального рефлюкса. Метод также хорош для выявления других аномалий пищевода.
- Импедансное зондовое исследование позволяет выявить кислотный и некислотный рефлюкс в дополнение к дистальной оценке проксимальных эпизодов, наличие корреляции между кашлем, отхаркиванием, охриплостью, болью в груди и эпизодами рефлюкса. Различные исследования показали высокую корреляцию между эпизодами кашля и рефлюкса. Если кашель провоцируется только забросом кислоты в нижний отдел пищевода, существует высокая корреляция между эпизодами кашля и рефлюкса. Однако механизмы, связанные с ларингофарингеальным рефлюксом с аспирацией и без нее, могут приводить к общему повышению чувствительности к различным ирритантным воздействиям.
- Эзофагогастродуоденоскопия полезна для осмотра изменений пищевода, типичных при рефлюксе, или при значительном поражении, характерном для пищевода Барретта.
- Эзофагеальная манометрия позволяет оценить значимые нарушения моторики, способные участвовать в рефлюксе, и/или определить, кто из пациентов может быть кандидатом к фундопликации желудка.

19. Что должно стать следующим этапом, если эмпирическая терапия типичных причин хронического кашля оказалась неэффективной?

Общепринято, что все случаи хронического кашля следует лечить конкурентно. Если кашель продолжается, в зависимости от истории болезни рассматриваются различные варианты дальнейшего обследования.

КТ грудной клетки помогает выявить причины кашля, не выявленные при обычной рентгенографии, такие как интерстициальное заболевание легких, бронхоэктазы, хронические инфекции, например атипичные микробактериальные инфекции, рак легких, аспирация или порок митрального клапана.

КТ пазух носа позволит обнаружить анатомические аномалии, полипы, хроническое воспаление и обструкцию соустий.

Кожные пробы используются для выявления средовых аллергенов, способных вызывать синдром кашля верхних дыхательных путей. Обнаружение реакции на животных, пылевых клещей, тараканов или плесень помогает уменьшить контакт и тем самым снизить заложенность и воспаление верхних дыхательных путей.

20. В каких случаях хронического кашля следует рассматривать показания к бронхоскопии?

Рекомендации Американской коллегии торакальных специалистов указывают, что нет доказательств необходимости рутинного использования бронхоскопии в обследовании пациентов с хроническим кашлем. Если пульмонологическое обследование не

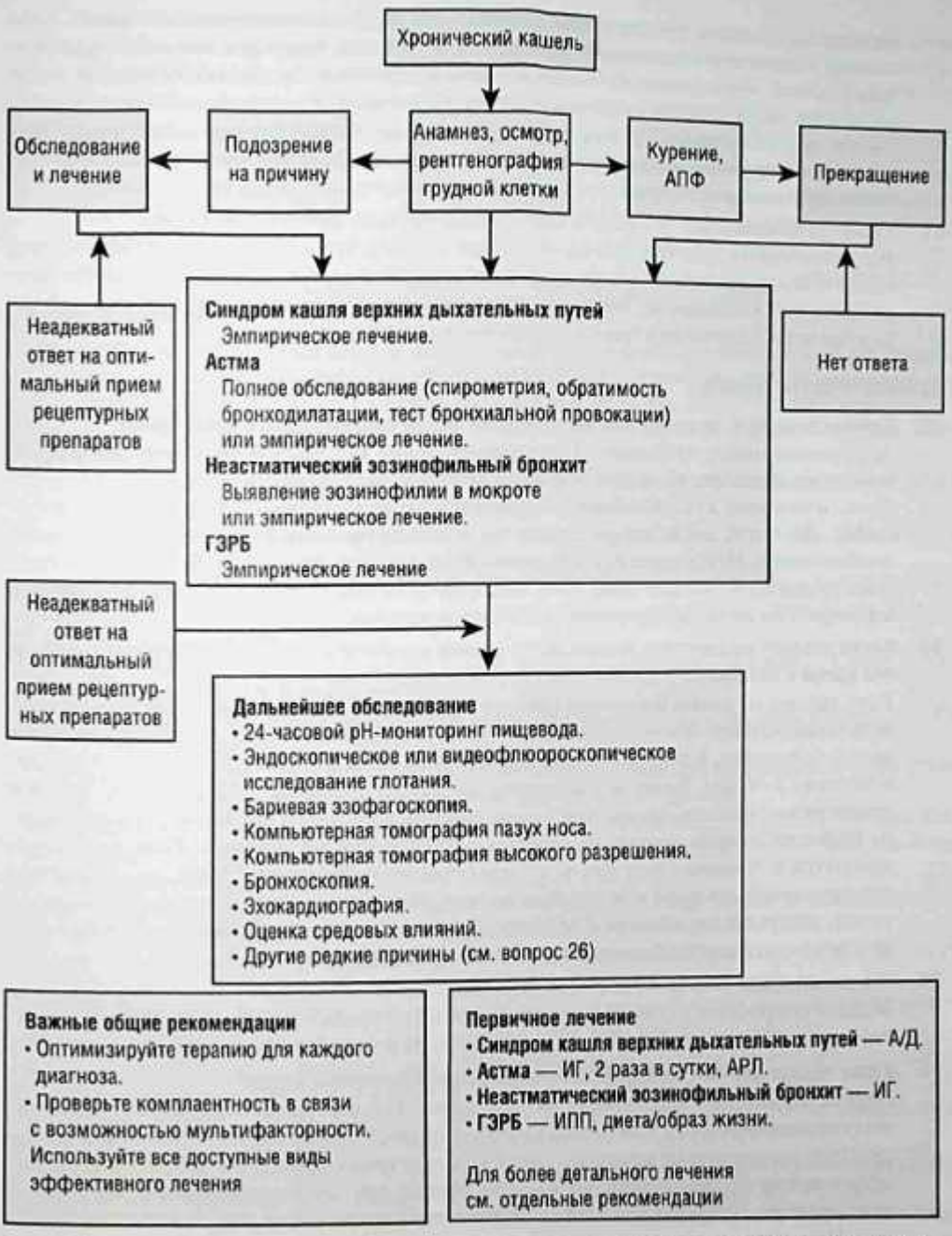

Рис. 73.2. Рекомендации Американской коллегии торакальных специалистов по диагностике хронического кашля; А/Д — антигистаминные и деконгестанты; АПФ — ангиотензинпревращающий фермент; АРЛ — антагонист рецепторов лейкотриенов; ГЭРБ — гастроэзофагеальная рефлюксная болезнь; ИГ — ингаляционные глюкокортикостероиды; ИПП — ингибиторы протонной помпы. *Источник*: адаптировано с разрешения R.S. Irwin и соавт. (2006)

позволило выявить причину или имеется рефлюкс-ассоциированный кашель либо кашель легкой степени тяжести вследствие инфекций, таких как микробактерии или микоплазмы, бронхоскопия может оказаться полезной. Бронхоальвеолярный лаваж позволяет найти доказательства в виде высокого уровня нейтрофилов и/или лимфоцитов, ассоциированного с аспирацией, наличие несимбиотных микробов, указывающих на хроническую инфекцию/колонизацию. Биопсии могут выявить плоскоклеточную метаплазию, связанную с аспирацией.

21. Какие тесты позволяют исключить кардиальные причины хронического кашля?

Рентгенография грудной клетки позволяет выявить признаки сердечной недостаточности и кальцификацию митрального клапана, однако КТ в этих случаях оказывается более чувствительной. Эхокардиография помогает исключить пороки митрального клапана и нарушения подвижности миокардиальных стенок.

Терапевтический подход

22. Каковы лечебные возможности при синдроме кашля верхних дыхательных путей?

Антигистаминные препараты I поколения, такие как бромфенирамин*, хлорфенамин и прометазин, показали наличие центрального супрессивного влияния на кашель, в то время как у поколения неседативных антигистаминов этот эффект отсутствует. Деконгестанты можно сочетать с антигистаминами I поколения в различных комбинациях. Некоторые исследования показали, что при значительной обструкции носа и/или пазух может быть полезна ирригация изотоническим раствором натрия хлорида. Тем не менее доказательная база пока недостаточна.

23. Когда следует рассмотреть прекращение приема ингибитора АПФ, чтобы выяснить, связан ли его прием с кашлем?

Если признаки наиболее частых причин кашля не обнаруживаются, следует рассмотреть возможность отмены приема ингибиторов АПФ и замены другим, адекватным методом лечения. Кашель, вызванный приемом ингибиторов АПФ, обычно проходит в течение 2–4 нед. Если обнаруживаются другие причины, объясняющие наличие хронического кашля, но эмпирическое лечение в течение 4 нед не дает существенного эффекта, отмена приема ингибиторов АПФ также не показана. Если кашель сохраняется в течение 4 нед после отмены приема ингибиторов АПФ, маловероятно, что причина была в этом, и терапия должна быть продолжена. Если кашель прекратился, то прием ингибиторов АПФ может быть пробно возобновлен через 2–3 мес, но прекращен немедленно при возобновлении кашля.

24. Что делать, если отмена ингибиторов АПФ невозможна?

Можно попробовать противокашлевые средства: кромоглициевую кислоту, теофиллин, сулиндак, индометацин, амлодипин, железа сульфат и пикотамид*.

25. Какие лекарственные средства применяют при необъяснимом кашле?

Персистирующий кашель объясняться привычкой и нейропатическими изменениями (периферическими и центральными), инициируемыми самим кашлем. Центральные противокашлевые средства, такие как декстрометорфан или кодеинсодержащие, эффективны в ряде случаев, но имеет значение длительное применение наркотических средств. Бензонат показал снижение чувствительности stretch-рецепторов легких. Некоторые пациенты отвечают на баклофен, чрескожное и небулайзерное введения лидокаина. Периферические афферентные противокашлевые средства блокируют периферические сенсорные рецепторы, что было показано супрессией кашля в рандомизированных контролируемых исследованиях, но эти средства недоступны в Соединенных Штатах (примеры — могуистеин* и леводропропизин).

На основании теории, утверждающей, что хронический кашель сродни синдрому хронической боли, неудивительно, что рекомендации по приему трициклических антидепрессантов и габапентина возможны, но доказательная база ограниченна, так же как и в отношении эффективности при нейропатическом кашле.

26. Какова роль фонопедии в лечении хронического кашля?

Фонопедические упражнения для уменьшения кашля, отхаркивания и расслабления глотки играют значительную роль в разрыве порочного круга хронического кашля. Упражнения используются для лечения парадоксальной подвижности голосовых складок (обычно обозначаемой как дисфункция голосовых складок), могут быть полезными у пациентов с комбинацией хронического кашля и этой дисфункции.

Список литературы

Bascom R., Pipkorn U., Proud D. et al. Major basic protein and eosinophil-derived neurotoxin concentrations in nasal-lavage fluid after antigen challenge: effect of systemic corticosteroids and relationship to eosinophil influx // J. Allergy Clin. Immunol. 1989. Vol. 84, N 3. P. 338–346.

Black H.R., Bailey J., Zappe D. et al. Valsartan: more than a decade of experience // Drugs. 2009. Vol. 69, N 17. P. 2393–2414.

Bolser D.C. Older-generation antihistamines and cough due to upper airway cough syndrome (UACS): efficacy and mechanism // Lung. 2008. N 186. Suppl. 1. P. S74–S77.

Bolser D.C. Pharmacologic management of cough // Otolaryngol. Clin. North Am. 2010. Vol. 43, N 1. P. 147–155.

Carr M.J., Undem B.J. Bronchopulmonary afferent nerves // Respirology. 2003. Vol. 8, N 3. P. 291–301.

Chung K.F. Currently available cough suppressants for chronic cough // Lung. 2008. N 186. Suppl 1. P. S82–S87.

Chung K.F., McGarvey L., Mazzone S.B. Chronic cough as a neuropathic disorder // Lancet Respir. Med. 2013. Vol. 1, N 5. P. 414–422.

D'Urzo A., Jugovic P. Chronic cough. Three most common causes // Can. Fam. Physician. 2002. N 48. P. 1311–1316.

Desai D., Brightling C. Cough due to asthma, cough-variant asthma and non-asthmatic eosinophilic bronchitis // Otolaryngol. Clin. North Am. 2010. Vol. 43. N 1. P. 123–310.

Dicpinigaitis P.V. Cough: an unmet clinical need // Br. J. Pharmacol. 2011. Vol. 163, N 1. P. 116–124.

Dicpinigaitis P.V. Angiotensin-converting enzyme inhibitor-induced cough: ACCP evidence-based clinical practice guidelines // Chest. 2006. N 129, suppl. 1. P. 169S–173S.

Fujimori K., Suzuki E., Arakawa M. [A case of chronic persistent cough caused by gastroesophageal reflux] // Nihon Kyobu Shikkan Gakkai Zasshi. 1993. Vol. 31, N 10. P. 1303–1307.

Gibson P.G., Vertigan A.E. Speech pathology for chronic cough: a new approach // Pulm. Pharmacol. Ther. 2009. Vol. 22, N 2. P. 159–162.

Ing A.J., Ngu M.C., Breslin A.B. Pathogenesis of chronic persistent cough associated with gastroesophageal reflux // Am. J. Respir. Crit. Care Med. 1994. Vol. 149, N 1. P. 160–167.

Irwin R.S., Baumann M.H., Bolser D.C. et al. Diagnosis and Management of Cough Executive Summary: ACCP Evidence-Based Clinical Practice Guidelines // Chest. 2006. N 129. Suppl. 1. P. 1S–23S.

Irwin R.S., French C.L., Curley F.J. et al. Chronic cough due to gastroesophageal reflux: clinical, diagnostic, and pathogenetic aspects // Chest. 1993. Vol. 104, N 5. P. 1511–1517.

Jang D.W., Lachanas V.A., Segel J. et al. Budesonide nasal irrigations in the postoperative management of chronic rhinosinusitis // Int. Forum Allergy Rhinol. 2013. Vol. 3, N 9. P. 708–711.

Javorkova N., Varechova S., Pecova R. et al. Acidification of the oesophagus acutely increases the cough sensitivity in patients with gastro-oesophageal reflux and chronic cough // Neurogastroenterol Motil. 2008. Vol. 20, N 2. P. 119–124.

Jervis-Bardy J., Boase S., Psaltis A. et al. A randomized trial of mupirocin sinonasal rinses versus saline in surgically recalcitrant staphylococcal chronic rhinosinusitis // Laryngoscope. 2012. Vol. 122, N 10. P. 2148–2153.

Jervis-Bardy J., Wormald P.J. Microbiological outcomes following mupirocin nasal washes for symptomatic, Staphylococcus aureus-positive chronic rhinosinusitis following endoscopic sinus surgery // Int. Forum Allergy Rhinol. 2012. Vol. 2, N 2. P. 111–115.

Kardos P., Berck H., Fuchs K.H. et al. Guidelines of the German Respiratory Society for diagnosis and treatment of adults suffering from acute or chronic cough // Pneumologie. 2010. Vol. 64, N 11. P. 701–711.

Kohno S., Ishida T., Uchida Y. et al. Committee for the Japanese Respiratory Society Guidelines for Management of cough. The Japanese Respiratory Society guidelines for management of cough // Respirology. 2006. N 11. Suppl 4. P. S135–S186.

Krouse J.H., Altman K.W. Rhinogenic laryngitis, cough, and the unified airway // Otolaryngol. Clin. North Am. 2010. Vol. 43, N 1. P. 111–121.

Lai K., Chen R., Lin J. et al. A prospective, multicenter survey on causes of chronic cough in China // Chest. 2013. Vol. 143, N 3. P. 613–620.

Magni C., Chellini E., Zanasi A. Cough variant asthma and atopic cough // Multidiscip. Respir. Med. 2010. Vol. 5, N 2. P. 99–103.

Malacco E., Santonastaso M., Vari N.A. et al. Comparison of valsartan 160 mg with lisinopril 20 mg, given as monotherapy or in combination with a diuretic, for the treatment of hypertension: the Blood Pressure Reduction and Tolerability of Valsartan in Comparison with Lisinopril (PREVAIL) study // Clin. Ther. 2004. Vol. 26, N 6. P. 855–865.

Mazzone S.B., Undem B.J. Cough sensors. V. Pharmacological modulation of cough sensors // Handb. Exp. Pharmacol. 2009. N 187. P. 99–127.

McGarvey L.P. Does idiopathic cough exist? // Lung. 2008. N 186. Suppl 1. P. S78–S81.

Mitchell J.E., Campbell A.P., New N.E. et al. Expression and characterization of the intracellular vanilloid receptor (TRPV1) in bronchi from patients with chronic cough // Exp. Lung. Res. 2005. Vol. 31, N 3. P. 295–306.

Morice A.H. Chronic cough hypersensitivity syndrome // Cough. 2013. Vol. 9, N 1. P. 14.

Morice A.H., McGarvey L., Pavord I. et al. Recommendations for the management of cough in adults // Thorax. 2006. N 61. Suppl 1. P. i1–i24.

Pavord I.D., Chung K.F. Management of chronic cough // Lancet. 2008. Vol. 371, N 9621. P. 1375–1384.

Prakash U.B. Uncommon causes of cough: ACCP evidence-based clinical practice guidelines // Chest. 2006. Vol. 129. Suppl 1. P. 206S–219S.

Pratter M.R. Chronic upper airway cough syndrome secondary to rhinosinus diseases (previously referred to as postnasal drip syndrome): ACCP evidence-based clinical practice guidelines // Chest. 2006. Vol. 129. Suppl 1. P. 63S–71S.

Pratter M.R. Overview of common causes of chronic cough: ACCP evidence-based clinical practice guidelines // Chest. 2006. Vol. 129. Suppl 1. P. 59S–62S.

Ryan N.M., Gibson P.G. Characterization of laryngeal dysfunction in chronic persistent cough // Laryngoscope. 2009. Vol. 119, N 4. P. 640–645.

Snidvongs K., Pratt E., Chin D. et al. Corticosteroid nasal irrigations after endoscopic sinus surgery in the management of chronic rhinosinusitis // Int. Forum Allergy Rhinol. 2012. Vol. 2, N 5. P. 415–421.

Tarlo S.M. Cough: occupational and environmental considerations: ACCP evidence-based clinical practice guidelines // Chest. 2006. Vol. 129. Suppl 1. P. 186S–196S.

Undem B.J., Carr M.J. Targeting primary afferent nerves for novel antitussive therapy // Chest. 2010. Vol. 137, N 1. P. 177–184.

Van den Berg J.W., de Nier L.M., Kaper N.M. et al. Limited evidence: higher efficacy of nasal saline irrigation over nasal saline spray in chronic rhinosinusitis — an update and reanalysis of the evidence base // Otolaryngol. Head and Neck Surg. 2014. Vol. 150, N 1. P. 16–21.

Widdicombe J., Tatar M., Fontana G. et al. Workshop: tuning the "cough center" // Pulm. Pharmacol. Ther. 2011. Vol. 24, N 3. P. 344–352.

ДИСФАГИЯ И АСПИРАЦИЯ

Лиза Тревизо-Джонс, Кайли Скидмор

ГЛАВА 74

КЛЮЧЕВЫЕ МОМЕНТЫ

1. Около 15 млн человек страдают от дисфагии различной степени тяжести в течение жизни. У 1 млн в год устанавливается диагноз дисфагии.
2. Более 60 тыс. американцев умирает ежегодно от осложнений, связанных с аспирацией, преимущественно от аспирационной пневмонии. Аспирационная пневмония — одна из основных причин смерти пациентов преклонного возраста.
3. Стоимость лечения пациента с зондовым питанием составляет около 31 тыс. долл. Гастростома увеличивает длительность нахождения пациента в стационаре и повышает стоимость лечения.
4. Дисфагия значительно вредит пациенту, часто ведет к депрессии из-за вынужденной перемены образа жизни и, кроме того, значительно снижает качество жизни.

Важно

1. Какие черепные нервы участвуют в глотании?
   Следующие черепные нервы участвуют в глотании и речи:
   а) V — тройничный нерв;
   б) VII — лицевой нерв;
   в) IX — языкоглоточный нерв;
   г) X — блуждающий нерв;
   д) XI — добавочный нерв;
   е) XII — подъязычный нерв.
2. Удержание раздутой манжеты на трахеостомической трубке не предотвращает аспирацию; если жидкость аспирируется до уровня манжеты, она попадет и в область вокруг манжеты.
3. Менее вязкие пищевые продукты (жидкости) аспирируются реже. Именно поэтому водный тест 3-oz является удобным для определения аспирационного риска.

ВОПРОСЫ

1. **Как определить нормальное глотание?**

Нормальное глотание разделяется на следующие фазы:
а) преоральная предварительная фаза;
б) оральная подготовительная фаза;
в) оральная транспортная фаза;
г) фарингеальная фаза;
д) пищеводная фаза.

Преоральная предварительная фаза. Эта фаза начинается с осмотра, обоняния и пробы пищи. Когда наши чувствительные рецепторы возбуждаются, у нас вырабатывается слюна, задачей которой является облегчение пережевывания пищи.

Оральная подготовительная фаза. После попадания пищи в ротовую полость происходит ее обработка языком, губами, щеками, нёбом и челюстями. Пережеванная пища формируется в болюс и подготавливается к проглатыванию языком.

Оральная транспортная фаза. Эта фаза глотания включает направление болюса назад, вдоль нёба, до достижения болюсом поверхности передних нёбных дужек. В этом месте начинается глотательный рефлекс, и оральная фаза заканчивается. В норме оральная фаза составляет около 1 с, даже при различной консистенции еды, возрасте и поле.
Фарингеальная фаза. Начинается после возникновения глотательного рефлекса и включает четыре нейромоторных компонента:

а) велофарингеальное закрытие, предотвращающее попадание содержимого ротовой полости в нос;
б) перистальтическое сокращение глоточных констрикторов, продвигающее болюс через глотку;
в) защиту дыхательных путей за счет элевации гортани и ее закрытия, что предотвращает аспирацию;
г) открытие верхних отделов пищевода, которое обеспечивает попадание пищи из глотки в пищевод.

Пищеводная фаза. Начинается, когда болюс проходит через верхний эзофагеальный сфинктер в основании глотки. Далее болюс перемещается по пищеводу перистальтическими движениями мышечных констрикторов пищевода.

2. **Дайте определение дисфагии.**
Дисфагия — это симптом нарушения глотания, обычно в результате повреждения нервов или мышц, участвующих в различных фазах глотательного процесса, описанных выше.

3. **Каковы самые частые причины дисфагии?**
Дисфагия обычно вызывается как невротическим, так и/или анатомическим повреждениями, возникающими при заболеваниях коры и ствола головного мозга, черепных нервов и/или глотательных мышц. Инсульт — самая частая неврологическая причина дисфагии. Если при инсульте пострадало только одно полушарие, глотательная функция сохраняется, поскольку ствол мозга по-прежнему получает сигналы от другой, неповрежденной гемисферы.
Дисфагия может возникать в любой фазе глотания. В оральной подготовительной фазе глотание формируется и стволом, и корой головного мозга и является произвольным (нерефлекторным). Нарушения в оральной фазе включают нарушения смыкания губ, снижение тонуса щек, снижение координации мышц, участвующих в жевании, снижение тонуса и координации языка. Фарингеальная фаза глотания является непроизвольной и контролируется стволом мозга. Повреждение глоточной фазы может заключаться в задержке глотательного рефлекса, снижении велофарингеального закрытия, проявляющегося в назальной регургитации, в уменьшении ретрофлексии надгортанника и элевации гортани, что повышает риски для дыхательных путей при глотании и нарушения открытия-закрытия верхнего пищеводного сфинктера, а это ограничивает возможность спокойного прохождения болюса в пищеводе.

4. **Как обычно диагностируется дисфагия?**
Существует три наиболее распространенные диагностические методики при дисфагии:

а) оценка глотания в горизонтальном положении;
б) флюороскопическое исследование, именуемое также МГИБ;
в) ФЭИГ.

Тест глотания в горизонтальном положении безопасен, прост и легко воспроизводим при различной чувствительности и участии различных специалистов, но недостаточ-

но хорош при бессистемной аспирации. Модифицированное исследование с барием дает картину в реальном времени как анатомического, так и физиологического функционирования. Этот тест позволяет оценить различные способы глотания и наличие пенетрации/аспирации. Фиброоптическая эндоскопия позволяет оценить глотание и сенсорную чувствительность, но требует специального оснащения.

5. **Как вы определите пенетрацию и аспирацию?**

Если глотание было инициировано, основная часть пищи или жидкости должна быть направлена в пищевод. Однако если пища или жидкость обычно направляются в преддверие гортани, но остаются над истинными голосовыми складками, это состояние называют *пенетрацией*. Если пенетрация в преддверии гортани возникает во время глотания, но проходит без остатков содержимого, это состояние называют *транзиторной пенетрацией*. Аспирация возникает, если содержимое попадает ниже уровня истинных голосовых складок и защита дыхательных путей нарушена. Бессимптомная «молчаливая» аспирация выявляется при прохождении содержимого ниже уровня истинных голосовых складок, без каких-либо симптомов и признаков аспирации (кашля, отхаркивания и т.д.).

6. **Каковы этапы исследования глотания в лежачем положении?**

Исследование глотания в лежачем положении — это скрининговое исследование, которое проводит фонопед для выявления дисфагии. Задачами являются определение дисфагии, оценка возможностей пациента по защите дыхательных путей, оценка способности орального питания, рекомендации альтернативных способов питания (если они требуются), оценка необходимости дополнительных диагностических тестов, оценка текущего уровня функционирования. Фонопед наблюдает за признаками и симптомами оральной или фарингеальной дисфагии при проведении исследования. Исследование подразумевает подробный отчет об оральной подвижности, оценке качества голоса, выраженности кашля, переднезаднем перемещении болюса, фарингеальных сокращениях, гиполарингеальных экскурсиях, элевации гортани и оценку других симптомов и признаков аспирации. Если результаты недостаточны, фонопед рекомендует более объективные методы исследования (МГИБ и ФЭИГ) для оценки глотательной функции.

У пациентов с трахеостомической трубкой обследование в лежачем положении начинают со сдувания манжеты и пальцевой окклюзии трубки для оценки возможности прохождения воздуха вокруг трахеостомической трубки к голосовым складкам, в ротовую и носовую полости. Если затруднения не выявлены, то пациенту устанавливают клапан Пэсси–Мьюэра (Passy–Muir) с целью повышения подскладкового давления и улучшения защиты дыхательных путей. Пищу и жидкость часто окрашивают метилтионинния хлоридом (Метиленового синего раствором водным*) для выявления аспирации (см. вопрос 8).

7. **Каковы симптомы и признаки пенетрации/аспирации при обследовании в лежачем положении?**

Клиницисты отмечают различные симптомы и признаки, указывающие на оральную-фарингеальную дисфагию, а также пенетрацию/аспирацию. Эти симптомы включают кашель, хрипы, рецидивирующую пневмонию, рвотные позывы, удушье, заложенность в груди, тахипноэ, брадикардию, десатурацию кислорода, шумное или влажное дыхание, задержку глотанию, изменение голоса. Дополнительными признаками могут быть клокочущее дыхание, «влажность» голоса, которые могут быть связаны как с гипофаренгиальным и ларингеальным застоем секрета, так и с остатками пищи.

8. **Что такое тест с голубым окрашиванием и какова задача этого исследования?**
Модифицированный тест Эвана (Evan) с голубым окрашиванием — это простой и недорогой способ оценки аспирации у трахеотомированных пациентов. Голубую краску (метилтиониния хлорид) добавляют в пищу или жидкость, представляемые пациенту в процессе обследования в лежачем положении. С использованием отсоса исследуют попадание голубой краски в дыхательные пути. Если в процессе исследования данных не получено, пациента наблюдают в течение 24 ч на предмет отсроченной аспирации, тест повторяют после лечения пациента и проведения респираторной терапии. Чувствительность теста составляет, по данным одного исследования, около 82%, однако исследование может давать ложноотрицательные результаты, и это означает, что отсутствие голубой краски автоматически не означает отсутствия у пациента аспирации.

9. **Какая часть оценки «орального механизма» обеспечивает понимание степени риска аспирации у пациента в наибольшей степени?**
Целью исследования орального механизма является получение информации об участвующих структурах, структурных взаимоотношениях, двигательной функции языка и губ и оценка сенсорной функции экстра- и интраоральных структур. Исследования показали, что вне зависимости от степени смыкания губ и асимметрии лица аспирация возникает чаще у пациентов с неполной подвижностью языка, чем у пациентов с полной подвижностью языка. Слабость оральной подвижности должна настораживать в наибольшей степени при обследовании глотания в лежачем положении.

10. **Как на степень риска аспирации у пациента влияют трахеостомические трубки и односторонние речевые клапаны?**
У пациентов с трахеостомой отмечается высокий риск (50–87%) аспирации и пневмонии. Многие исследования посвящены встречаемости аспирации при открытых и закрытых трахеостомических трубках, и обнаружилось, что при использовании пальцевой окклюзии и обтураторов аспирация возникает значительно реже в сравнении с открытыми трахеостомическими трубками. Похожим образом обстоит дело с односторонними речевыми клапанами: выявлено, что их использование значительно снижает встречаемость и тяжесть аспирации жидкости. Причиной уменьшения аспирации являются повышение подскладкового давления и активация механорецепторов, не функционирующих при открытой трахеостомической трубке. К тому же улучшение чувствительности может повышать способность пациента удалять содержимое при кашле и откашливании.

11. **ФЭИГ и МГИБ — какой тест «лучше»?**
Оба исследования обеспечивают визуализацию механизмов глотания на уровне глотки и гортани. ФЭИГ более портативно и может выполняться в лежачем положении в отношении нетранспортабельных пациентов. К тому же имеется возможность оценить прохождение реальной пищи во время кормления. При проведении МГИБ оцениваются оральная, фарингеальная и эзофагеальная фазы глотания. Имеется ограничение по объему пищи, смешанной с барием, и ее консистенции. Нет возможности оценить мягкие ткани глотки/гортани. Исследование очень кратковременно, поэтому нельзя оценить эффект усталости глотательных механизмов. Вдобавок метод ограничен расписанием работы радиологического кабинета.

12. **Какая шкала пенетрации/аспирации обычно используется при МГИБ?**
Шкала пенетрации/аспирации (Penetration Aspiration Scale, PAS) подразумевает 8 пунктов объективной оценки пенетрации и/или аспирации у пациента в процессе МГИБ. Шкала широко используется благодаря легкости выполнения и воспроизводимости результатов в различных учреждениях, возможности легкой оценки результатов при выявлении изменений на PAS (табл. 74.1).

Таблица 74.1. Шкала пенетрации/аспирации

Балл	Описание
1	Содержимое не попадает в дыхательные пути
2	Содержимое попадает в дыхательные пути, остается над голосовыми складками и удаляется из дыхательных путей
3	Содержимое попадает в дыхательные пути, остается над голосовыми складками и не удаляется из дыхательных путей
4	Содержимое попадает в дыхательные пути, контактирует с голосовыми складками и удаляется из дыхательных путей
5	Содержимое попадает в дыхательные пути, контактирует с голосовыми складками и не удаляется из дыхательных путей
6	Содержимое попадает в дыхательные пути, проникает ниже голосовых складок и удаляется через гортань и из дыхательных путей
7	Содержимое попадает в дыхательные пути, проникает ниже голосовых складок и не удаляется из трахеи, несмотря на усилия
8	Содержимое попадает в дыхательные пути, проникает ниже голосовых складок, и усилий по элиминации содержимого не возникает

13. Что такое водный тест 3-oz и эффективен ли он при оценке риска аспирации?

Водный тест 3-oz — это скрининговый метод выявления пациентов с риском клинически значимой аспирации. Он также проводится тем, кому требуется более объективное исследование глотания. Пациента просят выпить три жидких унции (примерно 8 мл. — *Прим. науч. ред.*) воды без остановки. Если появляются кашель, удушье и «влажность» голоса во время теста или минуту спустя, подразумевается, что глотание нарушено. Этот тест выявляет явные симптомы аспирации, но наиболее специфичным является кашлевой рефлекс, позволяющий оценить риск аспирации; однако слабость его проявлений может говорить о бессимптомной аспирации. В последних исследованиях было показано, что водный тест 3-oz позволяет выявить 80% пациентов с аспирацией, что сопоставимо с последующими видеофлюороскопическим и бариевым исследованиями глотания. Метод легко позволяет выявить пациентов с тяжелой дисфагией, аспирирующих большие объемы жидкости и пищи густой консистенции.

14. Как часто встречается дисфагия после интубации?

Литературные данные указывают, что атрофия мышц глотки начинается после 24 ч интубации. Тем не менее встречаемость дисфагии после интубации вариабельна в пределах 3–62%. Последние исследования показали, что наибольшая частота дисфагии наблюдается в группе пациентов, перенесших интубацию длительностью более 24 ч. Было также показано, что индивидуальный риск дисфагии и аспирации после интубации повышается у пациентов старше 55 лет, при коморбидных состояниях и дисфагии в анамнезе.

15. Почему инфильтрация правой нижней доли легкого является индикатором аспирационной пневмонии?

Аспирируемый материал попадает в дыхательный тракт преимущественно под действием гравитации, особенно у пациентов, принимающих пищу в вертикальном положении сидя. Правый главный бронх находится в наиболее вертикальном положении у большинства взрослых (в сравнении с левым бронхом), тем самым создавая предпосылки к развитию пневмонии правой нижней (средней) доли на фоне аспирации и дисфагии.

16. Как фонопед лечит дисфагию?

В зависимости от диагноза лечебный план направлен на оральную, фарингеальную или эзофагеальную фазу глотания либо составляет их комбинацию. Далее представлены лечебные методы в зависимости от уровня дисфункции, направленные на уменьшение дисфагии.

Оральная подготовительная фаза

- Слабость губ ведет к выпадению пищи из ротовой полости. Для уменьшения этого состояния могут использоваться специальный зажим, смыкающий губы, и упражнения, укрепляющие губы. Для усиления губ и повышения симметрии также может применяться нейромышечная электростимуляция.
- Слабость языка ведет к плохому формированию болюса, затруднению переднезаднего перемещения пищи и накоплению последней в ротовой полости. Для укрепления языка можно использовать изометрические упражнения. Обратную связь могут обеспечивать зеркала для выявления скоплений пищи во рту и ее выпадения изо рта. Для помощи в переднезаднем перемещении используются шприцы и модифицированные ложки, а также обучение мануальной очистке ротовой полости от остатков пищи, к примеру, в щечной бороздке. Для повышения чувствительности могут применяться термальные стимуляции, полезными оказываются повороты головы, что позволяет легче перемещать пищу по более сильной стороне.

Фарингеальная фаза

- Замедленную фарингеальную инициацию питания лечат термальной стимуляцией, упражнениями с кислой пищей, вербальными воздействиями и нейромышечной электростимуляцией.
- Дисфункция внутренних/наружных мышц глотки ведет к плохому сокращению и невозможности эффективно принимать пищу по глотке. Маневр Мендельсона (Mendelson) используется для изометрического удержания глотки во время сокращения и создания усилия, способствующего удлинению хиоларингеальной элевации для сохранения *cricopharyngeus* (верхнего эзофарингеального сфинктера) дольше открытым. Последовательное сокращение глотки обеспечивает нейромышечная электростимуляция в сочетании с болюсными упражнениями и инициацией глотания. Поворот головы в слабую сторону позволяет проще перемещать проглоченное по сильной стороне.
- Пониженная ретракция корня языка ведет к плохому перемещению пищи по глотке из-за сниженной подвижности надгортанника и образования застоя в валлекулах. Глотательные маневры, такие как надскладковое глотание, вызывают аддукцию голосовых складок и повышают способность пациента защитить дыхательные пути. Маневр Масако (Masako) состоит в изолированном упражнении для корня языка и повышает его силу.
- Нарушение элевации/экскурсии гортани снижает возможность переднего смещения трахеи и адекватной защиты дыхательных путей. Существует несколько методов улучшения подвижности гортани, среди них — упражнение Шейкера (Shaker), маневр Мендельсона, биологическая обратная связь и силовое глотание. Изменение положения, например опущение подбородка или изменение положения головы, также позволяет улучшить способность пациента к защите дыхательных путей.

17. Что такое нейромышечная электростимуляция и более специфичный Vital Stim®?

Vital Stim® — это неинвазивный внешний электростимулятор, одобренный FDA, для лечения дисфагии. Очевидно, что он является наиболее эффективным в сочета-

нии с другими общепринятыми методами лечения нарушения глотания. Различное расположение электродов позволяет воздействовать на разные области мышечной дисфункции. В зависимости от симптомов и признаков, выявленных при МГИБ, соответственное расположение электродов позволяет улучшить лечебные результаты. (См. вопрос 24.)

18. Почему пациенту с ротоглоточной дисфагией проще глотать густые жидкости?

Самой частой причиной дисфагии является задержка инициации фарингеального глотка. Общим лечебным методом для этих пациентов служит повышение вязкости употребляемой жидкости. Эта компенсаторная мера обеспечивает более медленный орофарингеальный транзит вследствие создания более вязкого болюса, который легче переместить по ротовой и фарингеальной полостям. Чем более вязкая жидкость, тем медленнее транзит, и у пациентов с задержкой фарингеального глотка достаточно времени для безопасного перемещения проглоченного через глотку в пищевод.

19. Что такое протокол Фрейзера (Frazier) и кто в нем нуждается?

Водный протокол Фрейзера рекомендует пациентам с дисфагией и аспирацией потребление воды. В отличие от газировки или кофе, вода имеет нейтральный pH. Именно поэтому легкие более устойчивы к воде, и она быстро абсорбируется в кровеносную систему. Ключом в этом протоколе служит хорошая гигиена полости рта, уменьшающая бактериальную нагрузку и риск попадания инфекции в легкие. Пациентам с ятрогенной аспирацией рекомендуется модифицированная диета с водным протоколом Фрейзера. Это полезно с точки зрения снижения риска дегидратации и повышения комплаентности пациента, а также улучшения качества жизни.

20. Какие лекарственные препараты чаще всего вызывают дисфагию?

Медикаментозно индуцированная дисфагия встречается намного чаще, чем описано в литературе. Если дисфагия возникает как побочный эффект приема лекарственного препарата, это обычно связано со снижением мышечной функции, координации и/или чувствительности, необходимых для глотания. К тому же препараты могут вызывать сухость во рту (ксеростомию), что снижает транспортные возможности ротовой полости. Перечень таких препаратов представлен в табл. 74.2.

Таблица 74.2. Препараты, вызывающие медикаментозную дисфагию

Категория лекарственных препаратов	Лекарственные препараты
Антихолинергические или антимускарины	Атропин (Atropar®), оксибутинин (Ditropan®), толтеродин (Detrol®)
Нейромышечные блокаторы	Атракурия безилат (Tracrium®), цисатракурия безилат (Nimbex®), тубокурарина хлорид (Nubarine®)
Препараты, вызывающие ксеростомию	Трициклические антидепрессанты, антигистаминные, диуретики
Местные анестетики	Бупивакаин (Americoine®, Dermoplast®), лидокаин (Xylocaine®)
Антипсихолитики/нейролептики	Галоперидол (Haldol®), хлорпромазин (Thorazine®), локсапин (Loxitane®)

Источник: K.M. Balzer (2000).

Терапевтические эффекты препаратов тоже могут способствовать дисфагии. Более длительный, чем показано, прием, превышение доз некоторых препаратов могут приводить к повреждению мышц, вызывая дисфагию. Перечень таких препаратов представлен в табл. 74.3.

Таблица 74.3. Медикаментозное лечение, способное вызвать дисфагию

Категория лекарственных препаратов	Лекарственные препараты
Антинеопластики и иммуносупрессанты	Азатиоприн (Имуран®), кармустин, циклоспорин, даунорубицин
Высокие дозы глюкокортикоидов	Дексаметазон (Декадрон®), преднизолон (Delta Cortef®), преднизон (Deltasone®)
Антиэпилептики, бензодиазепин, наркотические вещества, релаксанты скелетной мускулатуры	Габапентин (Нейротин®), фенитоин (Dilantin®), карбамазепин (Тегретол®), альпразолам (Ксанакс®), клоназепам (Klonopin®), диазепам (Nalium®), баклофен (Лиорезал® Интратекальный*), циклобензаприн® (Flexeril®)

Источник: K.M. Balzer (2000).

21. Каким образом на глотательную функцию влияет структура дыхания?

Существует четыре дыхательных этапа в процессе инициации и осуществления глотка: EX/EX (expiration/expiration — выдох/выдох); EX/IN (expiration/inspiration — выдох/вдох), IN/EX (inspiration/expiration — вдох/выдох), IN/IN (inspiration/inspirastion — вдох/вдох). EX/EX — наиболее частый дыхательный тип у взрослых с нормальным глотанием. Однако у пожилых пациентов старше 65 лет с хроническими заболеваниями, например ХОБЛ, дыхательный этап может меняться и повышать риск аспирации.

Дыхательный этап IN/IN встречается реже. Интересно, что он был выявлен в качестве доминантного у пациентов, получавших лечение по поводу рака головы и шеи, что значительно повышает риск аспирации в этой группе.

22. Как на глотательную функцию влияет химиолучевая терапия?

Нарушение глотательной функции превалирует у пациентов после химиолучевого лечения рака головы и шеи. Некоторым пациентам до проведения химиолучевой терапии накладывается гастростома, что полностью исключает оральный прием пищи. Отсутствие активности глотательной функции ведет к атрофии глотательных мышц. Во время облучения у пациентов снижается ретрофлексия надгортанника, замедляется инициация глотания, раскоординируется время глотания и дыхания, и все это способствует аспирации. К тому же корень языка теряет способность к ретракции и достижению задней стенки глотки, что часто ведет к уменьшению крикофарингеального открытия, вызывая застой в грушевидных синусах и валлекулах, и это способствует постглотковой аспирации. Постглотковая аспирация обычно бессимптомна и не вызывает кашлевой рефлекс, или кашель возникает отсроченно, не давая необходимого эффекта очищения. Эти состояния наблюдаются у 22—42% пациентов, получающих химиолучевую терапию головы и шеи. Аспирационная пневмония — это серьезное осложнение химиолучевого лечения пациентов с раком головы и шеи.

23. Какие методы лечения показали эффективность в восстановлении глотательной функции после химиолучевой терапии?

Постоянная мышечная активация во время лечения и после него позволяет предотвратить или ограничить зондовое питание, сохраняя и улучшая глотательную функцию по мере возможности. Обучение со стороны фонопеда позволяет внушить необходимость сохранения мышечной функции глотания во время химиолучевой терапии. Некоторые упражнения дают некоторое улучшение даже при тяжелой атрофии мышц и равнооблученных мышцах.

ОБСУЖДЕНИЕ

24. Является ли нейромышечная электростимуляция подходящим методом лечения дисфагии?

Нейромышечная электростимуляция прежде не являлась лечебным методом при дисфагии (одобрена FDA для дисфагии в 2002 г.), и имеются утверждения о недостаточной доказательной базе, поддерживающей ее использование. В поддержку нейромышечной электростимуляции было проведено одно из крупнейших исследований (Xia W. et al., 2011) с анализом. 120 пациентов с дисфагией после инсульта были рандомизированы и разделены на три группы: традиционного лечения нарушения глотания (монометод), электронная стимуляция (монометод) и электронная стимуляция в комбинации с традиционным лечением. Экспериментальная группа, получившая сочетание е-стимуляции и традиционную терапию, показала значительно большее улучшение, чем группы монолечения традиционным способом или электронной стимуляции. На основании исследования авторы делают вывод, что дополнение электронной стимуляцией традиционного лечения дает значительно более высокую эффективность, чем просто общепринятая терапия.

Те, кто выступают против электронной стимуляции, утверждают, что исследовательская база в поддержку метода недостаточна и конкурентная стимуляция при глотании снижает хиоларингеальную подвижность — движение, важное для успешного глотания.

25. Способствуют ли дисфагии трахеостомические трубки?

В то время как некоторые исследования утверждают, что трахеостомическая трубка не нарушает элевацию и переднюю ротацию подъязычной кости и гортани, другие показывают, что трахеостомические трубки нарушают сенсорную и моторную функции, что может снизить эффективность глотания и способствовать эффекту якоря, снижающему элевацию гортани. Скорее всего, необходимость трахеотомии диктуется коморбидными состояниями (например, дыхательной недостаточностью, травмой, инсультом, преклонным возрастом, сниженным функциональным резервом и медикаментами, используемыми при лечении критических состояний), которые сами по себе могут способствовать дисфагии и аспирации, так же как и трахеостомическая трубка.

Список литературы

Balzer K.M. Drug-induced dysphagia // Int. J. MS Care. 200. Vol. 2, N 1. P. 40–50.

Blonsky E., Logemann J., Boshes B. et al. Comparison of speech and swallowing function in patients with tremor disorders and in normal geriatric patients: a cinefluorographic study // J. Gerontol. 1975. N 30. P. 299–303.

Buchholz D. Neurologic causes of dysphagia // Dysphagia. 1987. N 1. P. 152–156.

Carter J., Humbert I.A. E-stim for dysphagia: yes or no // Asha Leader. 2012. April 24.

DePippo K.L., Holas M.A., Reding M.J. Validation of the 3 oz water test for aspiration following stroke // Arch. Neurol. 1992. N 49. P. 1259–1261.

Gross R.D., Mahlmann J., Grayhack J. Physiologic effects of open and closed tracheostomy tube on pharyngeal swallowing // Ann. Otol. Rhinol. Laryngol. 2003. N 112. P. 2.

Leder S.B., Suiter D.M., Murray J. et al. Can an oral mechanism exam contribute to the assessment of odds of aspiration? // Dysphagia. 2013. N 28. P. 370–374.

Mandelstam P., Lieber A. Cineradiographic evaluation of the esophagus in normal adults // Gastroenterology. 1970. N 58. P. 32–38.

Martin-Harris B., Brodsky M.B., Michel Y. et al. Breathing and swallowing dynamics across the adult lifespan // Arch. Otolaryngol. Head and Neck Surg. 2005. Vol. 131, N 9. P. 762–770.

Pauloski B.R. Rehabilitation of dysphagia following head and neck cancer // Phys. Med. Rehabil. Clin. N. Am. 2008. N 19. P. 889–928.

Xia W., Zheng C., Lei Q. et al. Treatment of post-stroke dysphagia by vital stim therapy coupled with conventional swallowing training // J. Huazhong. Univ. Sci. Technolog. Med. Sci. 2011. Vol. 31, N 1. P. 73–76.

ГЛАВА 75

ДОБРОКАЧЕСТВЕННЫЕ ОБРАЗОВАНИЯ ГОЛОСОВЫХ СКЛАДОК И МИКРОХИРУРГИЯ

Шон Экс. Ванг, Марк С. Курей, Мэттью С. Клари

КЛЮЧЕВЫЕ МОМЕНТЫ

1. Фономикрохирургия обычно предусматривается в качестве второго этапа лечения пациентов, которым не помогло нейрохирургическое лечение, за исключением случаев больших образований голосовых складок.
2. Видеоларингостробоскопия должна быть проведена в процессе обследования образований голосовых складок на предмет вибрационных способностей и смыкания складок.
3. Многие образования голосовых складок вызываются эксцессивной фонотравмой и неизбежно рецидивируют, если причинное голосовое поведение не откорректировано.

Важно

1. Первичный метод лечения узелков голосовых складок — фонопедия.
2. Глубина диссекции должна быть ограничена поверхностной собственной пластинкой для получения лучшего результата (голоса) после фономикрохирургии.

ВОПРОСЫ

1. **В чем смысл термина «фономикрохирургия»?**
   Один из основателей современной ларингологии Ганс фон Леден (Hans von Leden) предложил термин «фонохирургия» в 1963 г. для описания процедур, влияющих на качество голоса и его высоту. По мере роста технологий и понимания тонких деталей анатомии голосовых складок термин «фономикрохирургия» стал популярным. Обычно вмешательства проводят очень деликатными микроинструментами под контролем мощного микроскопа и подразумевают удаление образований голосовых складок с максимальным сохранением нормальной анатомии.
2. **Каковы показания к фономикрохирургии?**
   Самым частым показанием к фономикрохирургии является удаление доброкачественных образований для восстановления нормальной префонаторной конфигурации гортани. Ее также можно использовать для удаления предраковых и ранних раковых образований голосовых складок.
3. **Чем фонохирургия отличается от обычных операций голосовых складок, применяемых с целью удаления образований голосовых складок?**
   Обычные операции проводят путем захвата образования чашеобразными щипцами с последующим отрыванием от голосовой складки. При этом отсутствует четкий контроль глубины повреждения голосовой складки. Кроме того, низкая прецизионность может привести к избыточному удалению нормальных тканей.
4. **Из каких слоев состоит мембранозная голосовая складка?**
   Многослойный плоский эпителий, базальная мембрана, поверхностная собственная пластинка, голосовая связка (промежуточная и глубокая собственная пластика) и голосовая мышца (рис. 75.1).

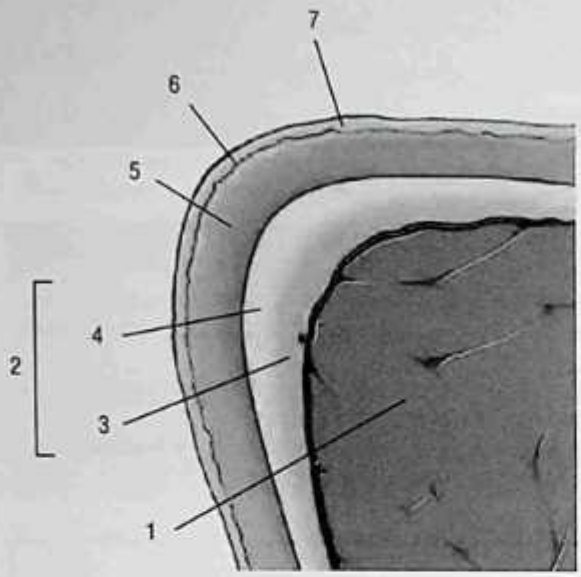

Рис. 75.1. Слои голосовой складки: 1 — голосовая мышца; 2 — голосовая связка; 3 — глубокая собственная пластинка; 4 — промежуточная собственная пластинка; 5 — поверхностная собственная пластинка (пространство Рейнке); 6 — базальная мембрана; 7 — плоский эпителий. *Источник*: C.A. Rosen и соавт. (2008, p. 6)

5. Какова гистология собственной пластинки?

Фибробласты — это основной клеточный состав *lamina propria*, а глюкозаминогликаны и протеогликаны занимают интестициальное пространство экстрацеллюлярного матрикса.

6. Почему поверхностную собственную пластинку часто называют пространством Рейнке?

Поверхностная собственная пластинка часто ошибочно описывается как потенциальное пространство. Это четкая анатомическая структура толщиной 0,5 мм. Эпоним «пространство Рейнке» является ошибочным.

7. Из чего состоит поверхностная собственная пластинка?

Поверхностная собственная пластинка преимущественно состоит из протеинов экстрацеллюлярного матрикса, воды и рыхло расположенных волокон коллагена и эластина. Она в основном представлена желатинообразной структурой.

8. Из чего состоит голосовая связка?

В основном из эластина и коллагена. При рассмотрении связки от промежуточного слоя к глубокому отмечается большая плотность коллагена.

9. Какова покровная модель движения голосовой складки?

Ткань, покрывающая голосовую складку, включает эпителий поверхностной собственной пластинки. Голосовая связка и мышца составляют тело складки. Некоторые авторы рассматривают голосовую складку как транзиторную область. Когда воздух проходит из легких между голосовыми складками, рыхлая слизистая оболочка (эпителий и поверхностная собственная пластинка) волнообразно двигается над более плотными голосовыми связкой и мышцей.

10. Как образования гортани вызывают дисфонию?

Повреждая покровную структурность и встраиваясь в покровную оболочку, образования гортани нарушают префонаторную конфигурацию голосовой щели.

11. Каковы принципы фономикрохирургии?

Принципы основаны на покровной модели вибрации голосовых складок. Учитывая важность взаимодействия «покрова» и «тела», фономикрохирургия большинства доброкачественных образований подразумевает ограничение диссекции по глубине при удалении и максимальное сохранение нормальной микроархитектуры. Для удаления злокачественных образований некоторые принципы соблюдаются, однако основной задачей является получение негативного края резекции, поэтому нормальная ткань может быть принесена в жертву с целью гарантированного иссечения раковой опухоли.

12. В каком слое преимущественно проводится диссекция при фономикрохирургии?

В поверхностной собственной пластинке. Обычно после инцизии эпителия голосовой складки поверхностная собственная пластинка может быть легко препарирована с использованием лоскутного элеватора. Голосовая связка плотная и выглядит жемчужно-белой (рис. 75.2).

13. Можно ли использовать лазер с таким же контролем и прецизионностью, как у холодных инструментов?

Да. Современные лазерные технологии, такие как углекислотный лазер, могут быть совмещены управляемой системой с операционным микроскопом. В различных модификациях программного обеспечения и технического устройства удается достигнуть прецизионности, глубины контроля и ширины (рис. 75.3).

14. Почему ларингостробоскопия является важной частью обследования перед фономикрохирургией?

Стробоскопия позволяет оценить вибраторную возможность и смыкаемость голосовых складок. Эти находки дают клиницисту информацию о типе и глубине образования. Другими словами, стробоскопия — это единственный доступный клинический метод оценки «эластичности» голосовых складок. Высокоскоростная фотография — еще один метод оценки вибраторных способностей, однако он применяется достаточно редко из-за высокой стоимости и размеров оборудования. Детальное рассмотрение и специфические находки ларингостробоскопии выходят далеко за рамки этой

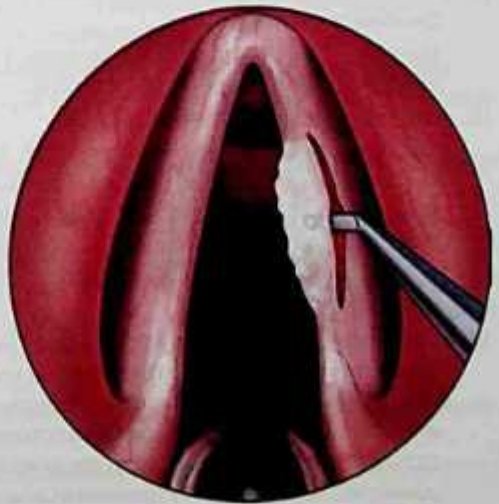

Рис. 75.2. Элевация лейкоплакии от эпителия голосовой складки с использованием микролоскутной техники. *Источник*: C.A. Rosen и соавт. (2008, p. 125)

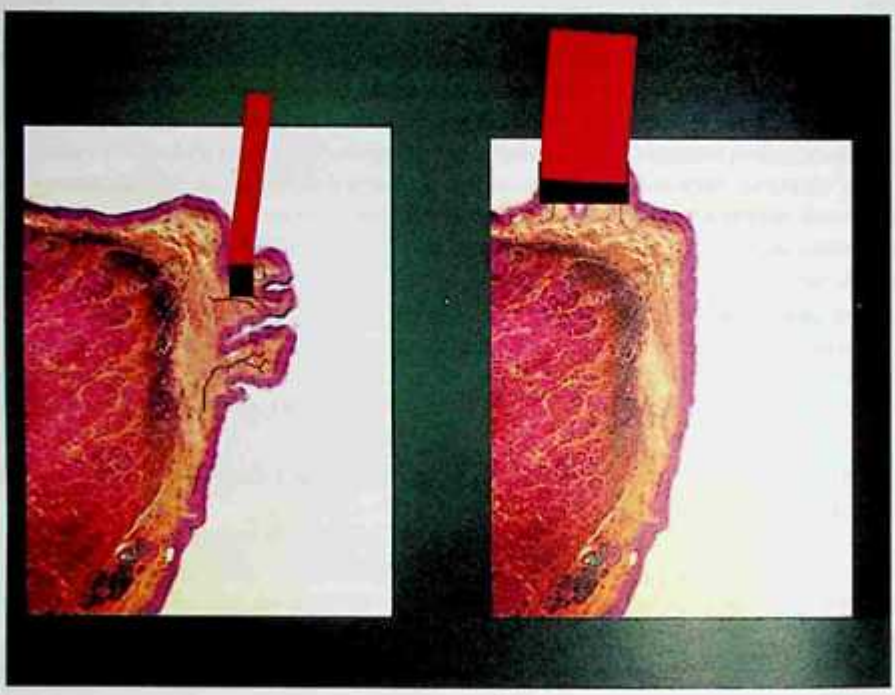

а *б*

Рис. 75.3. Микрофонохирургия углекислотным лазером: *а* — срезание респираторной папилломы от свободного края голосовой складки; *б* — абляция папилломы на верхней поверхности голосовой складки.
Источник: с любезного разрешения Марка С. Курей, доктора медицины (Mark S. Courey, MD)

главы и при наличии интереса у читателя могут быть изучены в публикациях P. Kitzing (1985).

15. Какие доброкачественные образования голосовых складок чаще всего являются предметом фономикрохирургии?

Полипы и кисты голосовых складок, полипозный хордит (отек Рейнке), рецидивирующие респираторные папилломы.

16. Что такое узелки голосовых складок?

Это двусторонние и симметричные среднемембранозные образования голосовых складок, возникающие обычно из-за неправильного или неэффективного использования голоса. При ларингостробоскопии отмечается минимальное нарушение вибраторной возможности голосовых складок. Они имеют тенденцию к регрессу при проведении поведенческой фонопедии. Узелки голосовых складок редко требуют хирургического лечения.

17. Что такое полипы голосовых складок?

Эти образования обычно экзофитны и могут быть прозрачными или васкуляризованными. Хроническая голосовая нагрузка может приводить к формированию прозрачных, желатиновых полипов. В некоторых фонотравматических полипах могут развиваться аберрантные сосуды, и тогда полип выглядит васкуляризованным. Васкуляризованные полипы могут приводить к кровоизлиянию в голосовую складку при остром

эпизоде сильного кашля или фонотравмы. Полипы могут быть одно- или двусторонними и, как правило, не приводят к существенному нарушению вибраторной возможности, если они малы, однако большинство полипов не удается вылечить путем фонопедии.

18. Что такое кисты голосовых складок?

Эти образования могут быть одно- или двусторонними. При субэпителиальном типе, предполагается, что причиной является обструкция слизистой железы и возникает умеренное нарушение вибраторных возможностей. Глубокий ингламентарный (в голосовой складке) тип может вызывать значительное нарушение вибрации голосовой складки. Кисты голосовых складок обычно не отвечают на фонопедию и требуют хирургии.

19. Какова этиология таких доброкачественных образований, как узелки, полипы и кисты?

Развитие этих образований голосовых складок часто связано с неэффективной фонаторной функцией, что ведет к избыточной нагрузке на голосовые складки и травме. Иногда травмирующие голосовые нагрузки связаны с недостаточным смыканием голосовых складок.

20. Что такое отек Рейнке (также известный как полипоидный хордит)?

Отек Рейнке представляет собой диффузное утолщение одной или обеих голосовых складок. В результате значительного увеличения объема голосовой складки пациенты говорят на более низких частотах грубым голосом. Уровень редукции волны слизистой оболочки зависит от размеров образования. В исключительных случаях двусторонний отек Рейнке может вызывать обструкцию на уровне голосовой щели. Это образование часто связано с курением табака. Обычно пациентов просят отказаться от курения уже при планировании хирургического лечения.

21. Что такое рубцы голосовой складки или *sulcus vocalis*?

При необратимой потере эластичности поверхностной собственной пластинки формируется рубец или *sulcus vocalis*. У этих пациентов обычно имеется история серьезной голосовой нагрузки. Если уменьшение объема тканей существенно, у пациента может формироваться недостаточность смыкания. Фономикрохирургия редко улучшает вибрацию волны слизистой оболочки. Аугментация голосовой складки инъекционным или перманентным имплантом может уменьшить недостаточность смыкания, тем самым улучшить условия фонации и объем складки.

22. Какие виды предраковых и раковых образований можно лечить фономикрохирургически?

Дисплазию, плоскоклеточную карциному *in situ* и раннюю плоскоклеточную карциному голосовых складок.

23. Какие способы эндоскопической эксцизии начального рака голосовой щели существуют?

Плоскоклеточная карцинома *in situ* и поверхностная ранняя стадия плоскоклеточной карциномы могут быть удалены с использованием техники микролоскутов, поверхностно от голосовой связки. Если образование распространяется в голосовую связку и/или через нее, отличным лечебным воздействием служит углекислотная лазерная эндоскопическая хордэктомия, конкурирующая по эффективности с лучевой терапией.

24. Что является самым важным предиктором уровня реабилитации голоса после эндоскопической хордэктомии по поводу рака?

Чем грубее эксцизия, тем менее предсказуемый результат восстановления голоса.

25. Какие причины чаще всего приводят к недостаточности смыкания голосовых складок?
Паралич или парез голосовых складок и атрофия голосовых складок на фоне старения или неврологических заболеваний.

26. Почему при лечении большинства доброкачественных образований голосовых складок важна предоперационная фонопедия?
Фонопедия может улучшить фонаторный паттерн, что позволит пациенту в послеоперационном периоде избежать фонотравмы. Кроме того, некоторые пациенты могут быть удовлетворены голосом после фонопедии, и тогда хирургическое лечение не требуется. И наконец, поскольку фономикрохирургия является одним из возможных подходов, один или два сеанса фонопедии могут укрепить взаимодействие между врачом и пациентом.

27. Какие потенциальные осложнения фономикрохирургии следует обсудить с пациентом до операции?
Поскольку гортань является частью дыхательного тракта, существует риск обструкции дыхательных путей во время и после процедуры. Выполнение инцизии на голосовой складке может привести к формированию рубца и, следовательно, ухудшению голоса. Доступ к голосовым складкам обеспечивается ригидным ларингоскопом, поэтому возможны травмы зубов, повреждение/разрыв губ, изменение вкусовой чувствительности. Образования, возникшие вследствие голосовой нагрузки, могут рецидивировать у пациентов, сохранивших прежнее голосовое поведение.

28. Какое оснащение обычно требуется для проведения фономикрохирургии?
Для доступа к гортани используются специальные ларингоскопы. Основное правило: хирург должен использовать самый большой ларингоскоп из возможных, подходящий конкретному пациенту. Для закрепления ларингоскопа в определенной позиции применяют удерживающие системы. С целью получения увеличенной картины голосовых складок используют мощный бинокулярный микроскоп. Для получения интраоперационных фотографий и околоконтактного осмотра образования применяют 0- и/или 70-градусные эндоскопы. Основные микрохирургические инструменты — это маленький аспиратор для удаления крови и слизи, серповидный нож для инцизий, лоскутные элеваторы для диссекции образования, щипцы для захвата и ретракции образования и ножницы для увеличения эксцизии. Могут также использоваться различные лазеры.

29. Какова продолжительность голосового покоя после фономикрохирургии?
Пациенту может быть назначен полный голосовой покой продолжительностью 0–14 сут, а голосовая нагрузка увеличивается постепенно под контролем оперировавшего хирурга и фонопеда. Некоторые пациенты не переходят к неограниченным голосовым нагрузкам в течение 30–60 сут после операции, особенно профессиональные певцы и пациенты с крупными образованиями. Приемлемый объем рекомендуемого голосового покоя постоянно обсуждается. В конечном счете послеоперационное лечение должно быть индивидуальным и базироваться на типе и размере образования, уровне дефицита тканей, текущем голосовом паттерне, потребностях и клиническом опыте.

Список литературы

Goor K.M., Peeters A.J., Mahieu H.F. et al. Cordectomy by CO2 laser or radiotherapy for small T1a glottic carcinomas: costs, local control, survival, quality of life, and voice quality // Head Neck. 2007. Vol. 29, N 2. P. 128–136.

Kitzing P. Stroboscopy — a pertinent laryngological examination // J. Otolaryngol. 1985. Vol. 14, N 3. P. 151–157.

Mitchell J.R., Kojima T., Wu H. et al. Biochemical basis of vocal fold mobilization after microflap surgery in a rabbit model // Laryngoscope. 2014. Vol. 124, N 2. P. 487–493.

Mortuaire G., Francois J., Wiel E. et al. Local recurrence after CO_2 laser cordectomy for early glottic carcinoma // Laryngoscope. 2006. Vol. 116, N 1. P. 101–105.

Rosen C.A. Benign vocal fold lesions and phonomicrosurgery / by edited Bailey B.J., Johnson J.T. Head and Neck Surgery: Otolaryngology. 4th ed. Philadelphia : Lippincott Williams and Wilkins, 2006. Chapter 60.

Rosen C.A., Gartner-Schmidt J., Hathaway B. et al. A nomenclature paradigm for benign midmembranous vocal fold lesions // Laryngoscope. 2012. Vol. 122, N 6. P. 1335–1341.

Rosen C.A., Simpson C.B. Operative Techniques in Laryngology. New York : Springer, 2008.

Sataloff R.T., Hawkshaw M.J., Divi V. et al. Voice surgery // Otolaryngol. Clin. North Am. 2007. Vol. 40, N 5. P. 1151–1183.

ГЛАВА 76

ПАРАЛИЧ ГОЛОСОВОЙ СКЛАДКИ

Амир Т. Шах, Томас Л. Кэрролл

КЛЮЧЕВЫЕ МОМЕНТЫ

1. Необходимо знать эмбриологию и анатомию возвратного и верхнего гортанных нервов. Одно- или двустороннее повреждение одного или обоих нервов приводит к дисфункции различного уровня в отношении голоса, глотания и способности кашлять.
2. Тщательное изучение истории недавних операций, интубаций и вирусных заболеваний крайне важно в определении этиологии паралича голосовой складки. Требуется также полное обследование головы и шеи для выявления других краниальных нейропатий или образований. В случае необъяснимого одностороннего паралича голосовой складки рассматривается КТ (с контрастированием) шеи от основания черепа до дуги аорты с целью оценки внутреннего прохождения возвратного гортанного нерва (табл. 76.1).
3. Односторонний паралич голосовой складки у взрослых обычно проявляется охриплостью, дисфагией и диспноэ при разговоре, но не диспноэ при физической нагрузке. Двусторонний паралич голосовых складок обычно проявляется диспноэ с акцентом на инспираторном стридоре. Голос и глотание при двустороннем параличе могут быть нормальными. Двусторонний паралич голосовых складок может быть жизнеугрожающим состоянием и проявиться острым стенозом дыхательных путей (табл. 76.2).
4. Для пареза голосовых складок восстановление позднее 6 мес от момента наступления является редкостью. ЭМГ гортани часто полезна в определении прогноза восстановления в течение 6 мес с момента пареза. Временная аугментация голосовой складки в период наблюдения служит процедурой, позволяющей компенсировать смыкания, основываясь на критериях ЭМГ гортани в течение 6 мес.
5. Лечение одностороннего паралича голосовой складки — аугментация/медиализация неподвижной складки, позволяющая противоположной подвижной складке достигать парализованной, устраняя тем самым складковую недостаточность. Лечение двустороннего паралича голосовых складок ориентировано на увеличение дыхательного просвета частично за счет голоса путем удаления нормальных тканей голосовой складки или латерализацией одной из парализованных складок.

Важно

1. Положение пораженной истинной голосовой складки не зависит от уровня поражения *n. vagus* или его ветви — возвратного гортанного нерва. Не все ветви нерва могут восстанавливаться, и положение парализованной или неподвижной голосовой складки может меняться со временем.
2. ЭМГ гортани — это метод, позволяющий оценить моторный потенциал. Если мышца денервирована, видны потенциалы фибрилляции и позитивные волны; если отмечается реиннервация, видны различные многофазные моторные комплексы.
3. Аугментация односторонней неподвижности истинной голосовой складки не устраняет риск аспирации в случае, если имеется сенсорный дефицит верхнего гортанного нерва. Однако улучшение способности пациента кашлять более эффективно может быть достаточным для защиты легких и устойчивости к небольшой аспирации.
4. Ранняя аугментация с временными инъекциями у пациентов с односторонней неподвижностью голосовой складки улучшает отдаленные результаты и снижает необходимость постоянной аугментации.
5. При полной двусторонней неподвижности голосовых складок может потребоваться трахеостомия, но большинство этих пациентов позже могут быть деканюлированы после операций, расширяющих голосовую щель.

Таблица 76.1. Ключевые вопросы анамнеза пациента с параличом голосовых складок

- Какова частота симптомов, каковы сопутствующие симптомы, факторы, облегчающие/усугубляющие дебют, их продолжительность?
- Избегаете ли общения из-за повышенных усилий?
- Снижена ли возможность выполнения привычной работы/активности?
- Образ жизни приобрел сидячий/пассивный характер? (Более типично для двусторонних параличей.)
- Какова история аспирационной пневмонии/затруднения глотания?
- Проводились ли неврологические операции, а также операции в области головы и шеи, на сонной артерии и сердце?
- Какова история приема алкоголя и курения табака?
- Трудно ли проецировать голос?
- Имеется ли история эндотрахеальной интубации?

Таблица 76.2. Признаки и симптомы паралича голосовых складок

Тип паралича	Описание
Односторонний	• Дисфония (охриплость, придыхание, мягкость голоса). • Диспноэ и затруднение при разговоре (но отсутствие стридора и диспноэ при нагрузке). • Эпизодический кашель после приема жидкости (дисфагия). • Рецидивирующие аспирационные пневмонии. • Назофарингеальная регургитация при высоком положении вагуса. • Симптомы поражения других черепных нервов, например паралич языка или утрата глоточного рефлекса. • Симптомы торакальной опухоли (кашель, диспноэ, кровохарканье и т.д.)
Двусторонний	• Возможен нормальный голос. • Диспноэ при нагрузке. • Стридор при нагрузке или без нее. • Острый стеноз дыхательных путей/стридор после операции. • Ухудшение симптомов после респираторной инфекции

ВОПРОСЫ

1. **Опишите анатомию голосовых складок как части гортани.**
   Гортань делится на надскладковый, складковый и подскладковый отделы. Складковый отдел состоит из пары истинных голосовых складок. Надскладковый включает все ткани гортани над истинной голосовой складкой. Гортанные желудочки распространяются латерально и кверху под ложными голосовыми складками и заканчиваются слепо в гортанном мешочке. Подскладковый отдел начинается приблизительно на 1 см ниже голосовой щели (области, где сходятся истинные голосовые складки в процессе фонации), распространяется до нижнего края перстневидного хряща. Истинные голосовые складки участвуют в фонации, а ложные — обычно нет. Ложные голосовые складки формируются слизистой оболочкой, покрывающей верхнюю часть щиточерпаловидной мышцы и другие соединительные ткани. Истинные складки покрыты многослойным плоским эпителием, отличающимся от реснитчатого псевдомногослойного цилиндрического эпителия остальных отделов дыхательного тракта. Глубже плоского эпителия истинных складок находится *lamina propria* (пространство Рейнке), и они вместе составляют покров голосовой складки, обеспечивающий вибрацию во время фонации. Глубже находится промежуточная и глубокая собственные пластинки, формирующие голосовую связку. Голосовая связка находится на верхушке голосовой мышцы (средних отделов щиточерпаловидной мышцы)

и в верхних отделах доходит до эластического конуса, скопления фиброзной ткани, распространяющейся от перстневидного хряща.

2. **Каковы функции голосовых складок, кроме фонации?**
Хотя фонация является важной функцией, она не служит главной задачей истинных и ложных голосовых складок. Защита нижних дыхательных путей во время глотания — вот наиболее важная функция гортани, и голосовые складки принимают в ней ведущее участие. К тому же истинные складки обеспечивают возможность кашля и очистки дыхательных путей, создавая условия к повышению внутрибрюшного давления во время маневра Вальсавы, который способствует выравниванию давления в среднем ухе, поднятию тяжестей, натуживанию и при родах.

3. **Опишите иннервацию гортани.**
Гортань иннервируется различными сенсорными и моторными ветвями *n. vagus*. После выхода *n. vagus* на основание черепа он дает ветвь — *верхний гортанный нерв*, который затем разделяется на две ветви: внутреннюю и наружную. Внутренняя ветвь несет сенсорную информацию от слизистой оболочки гортани над истинными голосовыми складками. Наружная ветвь иннервирует перстнещитовидную мышцу, которая, сокращаясь, приближает щитовидный хрящ к перстневидному хрящу, тем самым натягивая истинные голосовые складки и обеспечивая повышение высоты голоса. Ниже отхождения верхнего гортанного нерва *n. vagus* спускается на шею в каротидном футляре, вдоль внутренней сонной артерии и внутренней яремной вены (заднелатерально к внутренней сонной артерии и заднемедиально к внутренней яремной вене). Когда *n. vagus* входит в грудную полость, он отдает ветвь в цефалическом направлении, это и есть *возвратный гортанный нерв*. Правый возвратный гортанный нерв отходит от правого *n. vagus* в цервикальном сочленении, проходя кзади от правой подключичной артерии, и восходит кзади от общей сонной артерии вдоль трахеопищеводной борозды. В 1% случаев правый возвратный гортанный нерв появляется на уровне щитовидной железы и может легче повреждаться при тиреоидэктомии. Левый возвратный гортанный нерв отделяется от *n. vagus* на дуге аорты, огибая кзади под *l. arteriosum*, и восходит кверху в трахеопищеводной бороздке. Возвратный гортанный нерв входит в гортань возле перстнещитовидного сочленения и разделяется на переднюю и заднюю ветви. Возвратный гортанный нерв иннервирует все внутренние мышцы гортани (щиточерпаловидную, латеральную перстнечерпаловидную, межчерпаловидную и заднюю перстнечерпаловидную), за исключением перстнещитовидной мышцы. Он также обеспечивает сенсорную иннервацию слизистой истинных складок и ниже.

4. **Что происходит, если нарушается иннервация гортани?**
Следует понимать, что иннервация гортани более сложна, чем описано выше: существуют анастамозы моторных и сенсорных систем между правой и левой сторонами. Если происходит повреждение возвратного и/или верхнего гортанных нервов, восстановление и реиннервация часто оказываются неполными и вариабельными между меньшими и терминальными ветвями. Поскольку возвратный гортанный нерв несет аддукторные (щиточерпаловидная, латеральная перстнечерпаловидная и межчерпаловидная мышцы) и абдукторное (задняя перстнечерпаловидная мышца) волокна, повреждение нерва вызывает валлеровское перерождение, приводящее к поперечной или синкинетической реиннервации и невозможности целенаправленного движения к пострадавшим мышцам. Синкинетические истинные голосовые складки часто имеют хорошую частоту и нормальный паттерн интерференции на ЭМГ гортани, а полностью денервированные атрофируются.

5. Опишите эмбриологию, относящуюся к возвратному гортанному нерву.

Гортань развивается из системы жаберных дуг. Надскладковый отдел и верхний гортанный нерв развиваются из IV дуги. Перстневидный хрящ и возвратный гортанный нерв — из VI дуги. Справа шестая сегментарная артерия исчезает полностью, и артерия IV дуги остается в виде подключичной артерии. Этим объясняется, почему правый возвратный гортанный нерв проходит только под правыми подключичными сосудами и имеет более короткий путь обратно к гортани. Напротив, с левой стороны артерия VI дуги персистирует как *ductus arteriosus*, который в последующем фиброзируется и становится *l. arteriosum*. Этот остаток объясняет более длинный путь левого возвратного нерва, смещая его вниз, в грудную клетку, до возвращения к гортани. Особенность такого эмбрионального развития на ход возвратного гортанного нерва объясняет, почему внутригрудные процессы могут вызывать односторонний паралич голосовой складки (табл. 76.3).

Таблица 76.3. Причины паралича/неподвижности голосовых складок

Причины паралича/неподвижности голосовых складок	
Идиопатический (поствирусная нейропатия)	Опухоли головы и шеи
Хирургия щитовидной или паращитовидной железы	Опухоль гортанного желудочка или грушевидного отверстия
Хирургия основания черепа	Внутригортанная медиастенальная опухоль
Неоплазма *n. vagus*	Торакальная/цервикальная травма
Хирургия передней поверхности шеи	Аневризма аорты
Каротидная хирургия	Дилатация левого сердца
Травматичная интубация/экстубация	Стволомозговой инсульт (бульбарный паралич редко)
Дислокация черпаловидного хряща	Синдром Валленберга
Фиксация перстнещитовидного сустава	Рассеянный склероз
Ревматоидный артрит	Боковой амиотрофический склероз
Остеомиелит основания черепа	Полиомиелит
Туберкулез	Волчанка
Хроническое употребление алкоголя	Гранулематоз (саркоидоз)
Фиброз после облучения головы и шеи	Диабетическая полинейропатия
Повреждение возвратного гортанного нерва манжетой интубационной трубки	Узелковый полиартрит
Торакальная операция	
Операция области дуги аорты	

6. В чем разница между неподвижностью голосовых складок, параличом голосовых складок и парезом голосовых складок?

Очень важно использовать правильную терминологию при оценке неподвижных голосовых складок, поскольку это указывает на этиологию дисфункции. *Неподвижность* — это общий термин, не указывающий на причину, говорящий о невозможности движения голосовых складок по различным причинам, неврологическим или механическим. Кроме этого, любая неподвижная голосовая складка, обозначенная

как перманентно поврежденная, скорее называется неподвижной, чем парализованной. *Паралич* голосовой складки специфически обозначает невозможность движения (или неподвижность) вследствие перманентной неврологической причины. Если голосовая складка имеет парциальное нарушение подвижности, предполагаемое непостоянным (например, пациент с недавно возникшим парциальным нарушением подвижности истинной голосовой складки), ее называют *гипомобильной*, а диагноз пареза истинной голосовой складки устанавливают по происшествии 6 мес и более при отсутствии других механических причин, только при наличии перманентной неврологической причины.

7. Опишите находки при ларингоскопии и стробоскопии у пациентов с параличом голосовых складок.

При *полном одностороннем параличе* складка не может ни приводиться, ни отводиться и находится в нейтральном положении где-то между аддукцией и абдукцией. Положение неподвижной или парализованной истинной голосовой складки не отличается при повреждениях *n. vagus* или возвратного гортанного нерва. Если происходит реиннервация при повреждении возвратного нерва, восстанавливаются не все мелкие ветви нерва, и положение голосовой складки со временем часто меняется. Здоровая противоположная голосовая складка имеет полную абдукционную и аддукционную возможности и старается перейти среднюю линию до контакта с парализованной складкой (рис. 76.1). Черпаловидный хрящ на стороне денервации чаще всего западает кпереди в дыхательный просвет, но его положение не дает значимой информации о неврологическом статусе поврежденного возвратного гортанного нерва. При стробоскопии можно увидеть межскладковую щель без значимой вибрации или полный (но чаще открытый) паттерн смыкания с асимметрией, зависящий от положения неподвижной истинной складки. Денервационная атрофия после нескольких недель или месяцев может приводить к увеличению амплитуды вибрации. Это типичная надскладковая гиперфункция (вторичный мышечный тонус) из-за компенсаторных усилий, окружающих внутренние мышцы гортани, что часто вызывает боль/дискомфорт.

При *двустороннем параличе* голосовых складок важно различать пациентов со срединным положением складок и тех, у кого истинные голосовые складки остаются парамедианно с сохранением просвета. Если голосовые складки неподвижны по средней линии, пациент обычно имеет нормальный голос, но значительную компрометацию дыхательных путей и дыхательную недостаточность. И напротив, если истинные складки находятся в парамедианном положении, пациент обычно не страдает нарушением дыхания, но голос нарушается значительно, а при стробоскопии отмечается межскладковая щель.

8. Что такое складковая недостаточность?

В голосовой щели в процессе фонации образуется патологическое пространство, которое удается увидеть макроскопически при тяжелой атрофии или параличе/неподвижности голосовых складок. Часто для выявления менее выраженного несмыкания, связанного с доброкачественными образованиями, парезом/гипомобильностью, начальной атрофией или рубцом, требуется ларинговидеостробоскопия (гибкая ларингоскопия в сочетании со стробоскопическим освещением для визуализации двигательного и смыкающего паттерна голосовых складок). *Складковая недостаточность* — это патологический и избыточный сброс воздуха из-за неполного смыкания голосовых складок. Она обычно вызывает вторичную гипертонусную дисфонию, выявляемую при обследовании как гиперфункциональное поведение надскладковых

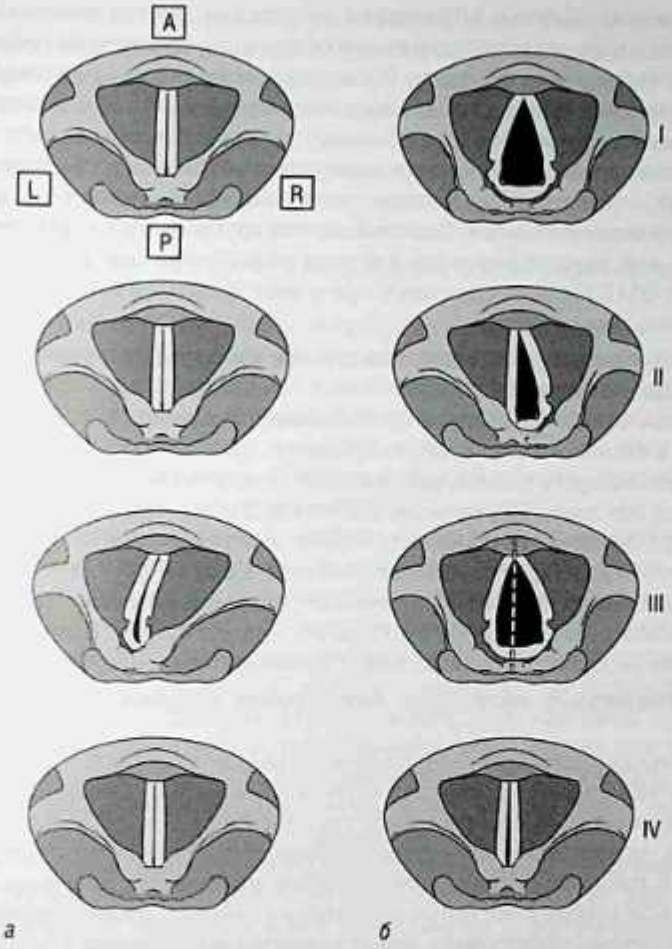

Рис. 76.1. Диаграммы паралича голосовых складок: *а* — голосообразование; *б* — вдох: A — перед; L — лево; P — зад; R — право; I — нормальное состояние; II — левый возвратный гортанный нерв парализован, складка в медианном положении; III — левый возвратный гортанный нерв парализован, складка в парамедианном положении с компенсацией за счет правой складки; IV — билатеральный паралич возвратных гортанных нервов с нахождением обеих складок в медианном положении

структур, пытающихся компенсировать складковую недостаточность. У женщин несмыкание в задних отделах часто является нормальным и физиологичным.

9. Какова роль ЭМГ гортани в обследовании голосовых складок при параличе?

ЭМГ гортани — это тест, позволяющий оценить статус иннервации неподвижной голосовой складки. Он основан на регистрации электрических потенциалов тела и демонстрирует, посылает ли возвратный гортанный нерв сигналы к мышечным моторным комплексам или мышца остается без входящего сигнала. ЭМГ гортани может определить, является ли неподвижность истинной складки следствием неврологической или механической причины, такой как дислокация перстнечерпаловидного сустава, при нормальной активности на электромиограмме. Если мышца иннервируется

нормально, множественные потенциалы действия от многих моторных комплексов складываются в нормальный паттерн интерференции, при этом нет спонтанной/случайной электрической активности. И напротив, если мышца денервирована, видны потенциалы фибрилляции и спонтанные позитивные волны. Со временем, когда появляется реиннервация или после неполной реиннервации возникают многофазные моторные комплексы, ЭМГ гортани может показать потенциалы возвращения нейромышечной активности за месяцы до появления клинических признаков подвижности голосовой складки. Синкинезия или другие находки, дающие плохой прогноз, такие как персистенция позитивных волн/фибрилляционных потенциалов, после серии ЭМГ гортани позволяют врачу определиться с необходимостью ранней перманентной аугментации.

10. **Какие еще исследования необходимо провести при необъяснимой односторонней неподвижности или параличе голосовой складки?**
У пациентов с только возникшем односторонним параличом истинной складки, не связанным с недавней операцией, интубацией, травмой или известным заболеванием, важно рассмотреть возможные причины сдавления возвратного нерва опухолью где-либо по его ходу. Первичным диагностическим методом выбора служит КТ (с контрастированием) от основания черепа до дуги аорты, в то время как рентгенография грудной клетки редко бывает полезной. Если КТ дает негативный результат, а анамнез и неврологическое обследование указывают на множественную краниальную нейропатию, показана МРТ головного мозга и ствола. Если имеется стридор, не объяснимый ларингоскопией, может понадобиться трахеобронхоскопия.

11. **Каковы потенциальные последствия односторонней неподвижности истинной голосовой складки?**
Аспирационная пневмония — это потенциальное осложнение, и ранняя инъекционная аугментация рекомендуется при остро возникшей неподвижности складки, обеспечивая улучшение «пульмонального туалета» (способности кашлять и удалять содержимое). Аугментация при одностороннем параличе не гарантирует уменьшения дисфагии и предотвращения аспирационной пневмонии, если имеется сенсорный дефицит из-за дисфункции верхнего гортанного нерва. Однако улучшение способности к кашлю более эффективно, может оказаться достаточным для защиты легких от небольшой аспирации, к тому же обеспечивается улучшение голоса.

12. **Каковы потенциальные осложнения двустороннего паралича истинных голосовых складок?**
Компрометация дыхательных путей — первое, что имеет значение при двустороннем параличе голосовых складок. Большинство пациентов не устойчивы к этому состоянию, если оно возникло остро. У пациентов с длительно существующим двусторонним параличом (или частичными проявлениями) может отмечаться стридор в покое или при нагрузке, но они могут себя чувствовать практически здоровыми. Однако в случае развития острой респираторной инфекции, даже с небольшим отеком и без того узкой голосовой щели, может возникать критическое сужение дыхательного просвета с жизнеугрожающим состоянием.

13. **Какие лечебные возможности имеются при только что возникшей односторонней неподвижности голосовой складки?**
Если возможные причины исключены или лечатся конкурентно, а у пациента имеются симптомы односторонней неподвижности голосовой складки, первым этапом может быть временная инъекционная аугментация пораженной голосовой складки. Она может быть выполнена в амбулатории, в постели больного или в операционной

с использованием материалов, сохраняющихся 2–6 мес. Ранняя аугментация показала улучшение отдаленных результатов голоса и снижение потребности перманентной аугментации (причины такого эффекта по-прежнему до конца не выяснены). ЭМГ гортани проводится через 3 нед после повреждения и может быть выполнена повторно через 2 мес для получения прогностической информации. Различные факторы, такие как возраст, род деятельности пациента, коморбидные состояния, увлечения, влияют на ход лечения. Выжидательная тактика и наблюдение достаточны во многих случаях, если пациент может глотать и общаться удовлетворительно.

14. Какие лечебные возможности имеются при длительно существующем одностороннем параличе гортани?

Лечебные возможности включают инъекционную ларингопластику с аддукцией черпаловидного хряща или без нее и реиннервацию возвратного нерва. Процедура реиннервации может производиться для восстановления иннервации внутренних мышц гортани, но подвижность не восстанавливается, поэтому в период прорастания нерва часто требуется аугментация, в том числе и для улучшения голоса. Не существует метода лечения одностороннего паралича истинной складки, который обеспечивает полноценное восстановление подвижности.

Инъекционная ларингопластика, глубоко в щиточерпаловидную мышцу, выполняется чрескожным или пероральным подходом, амбулаторно или через опорный ларингоскоп в операционной. Материалы, используемые для продолжительной (>6 мес) аугментации, включают кальция гидроксиапатит, микронизированную дерму, гиалуроновую кислоту и аутологичный жир (жир рассматривается многими как перманентный инъекционный материал, но процедура проводится в операционной в связи с необходимостью его заморозки). Инъекционная ларингопластика может быть очень эффективной при небольшом несмыкании при срединном или парамедиальном положении парализованной голосовой складки. При большом несмыкании инъекция менее эффективна, и более подходящим методом лечения является медиализационная ларингопластика (рис. 76.2, *а*).

Медиализационная ларингопластика или хирургия каркаса гортани включает введение изогнутых протезов из силлапластика, полосок Gore-Tex® или предподготовленных имплантов в околоскладковое пространство путем смещения пораженной складки медиально (рис. 76.2, *б*). Дополнительным лечением к медиализационной ларингопластике является аддукция черпаловидного хряща с ретинопексией или без нее. Черпаловидный хрящ смещается «якорными» швами в более физиологичное для фонации положение. Это выполняется при большом заднем несмыкании или несоответствии высоты голосовых отростков черпаловидных хрящей (см. рис. 76.2, *б*).

15. Каковы лечебные возможности при острой двусторонней неподвижности голосовых складок?

У пациентов с неполным двусторонним параличом может ожидаться частичное или полное восстановление, а ЭМГ гортани применяется для оценки прогноза. Лечебные возможности подразумевают сохранение и защиту дыхательных путей в период ожидания одно- или двустороннего восстановления подвижности. Односторонняя шовная латерализация или трахеостомия обычно используется в острых ситуациях. Теоретически оба этих метода обратимы (временны).

16. Каковы лечебные возможности при перманентном двустороннем параличе истинных складок?

В случаях перманентного двустороннего паралича голосовых складок со стенозом дыхательных путей и нормальным голосом может производиться одно- или двусторонняя хордотомия с медиальной или тотальной аритеноидэктомией. Эти типично

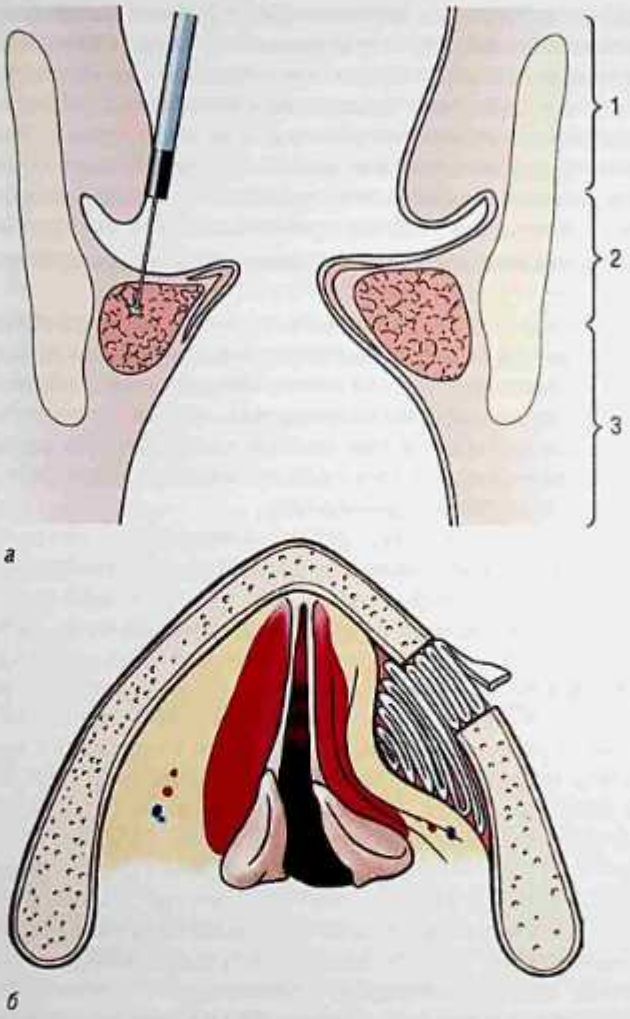

Рис. 76.2. Лечебные возможности при длительно существующем одностороннем параличе гортани: *а* — коронарная секция гортани, демонстрирующая глубину введения иглы в щиточерпаловидную мышцу для инъекционной ларингопластики: 1 — надскладковый отдел; 2 — складковый отдел; 3 — подскладковый; *б* — аксиальная секция голосовой щели, демонстрирующая медиализацию при помощи Gore-Tex®. *Источник*: адаптировано по C.A. Rosen и соавт. (2008)

выполняемые вмешательства носят деструктивный характер с поиском приемлемого баланса между дыхательной и голосовой функциями. Эти деструктивные операции приводят к формированию голоса с «придыханием», но достаточным просветом для дыхания и отказа от трахеостомы. В качестве альтернативы может применяться латерализация голосовой складки или черпаловидного хряща (абдукция). При полном двустороннем параличе голосовых складок на начальном этапе может потребоваться трахеотомия, но после операций по увеличению дыхательного просвета пациенты могут быть деканюлированы. Если нарушение голоса связано с парамедианным по-

ложением парализованных складок, может применяться медиализация и инъекционная аугментация, но тогда потребуется трахеотомия.

17. Каков отдаленный прогноз для пациентов с параличом голосовых складок?

В случаях одностороннего паралича голосовой складки прогноз в целом хороший. С процедурами аугментации большинство пациентов достигают функционального голоса, за исключением вокального или проекционно-громкого голоса. Как обсуждалось выше, у пациентов с параличом голосовых складок имеется риск аспирации, и они не могут обеспечивать постоянную защиту дыхательных путей. Это особенно справедливо, если этиология заключается в высоком вагусном положении с сенсорным дефицитом гортани. Аугментация пораженной складки не гарантирует улучшения глотания, но часто дает эффект. В случаях полного одностороннего повреждения возвратного нерва без вовлечения верхнего гортанного нерва многие пациенты глотают без усилий.

Список литературы

Arviso L.C., Johns M.M., Mathison C.C. et al. Long-term outcomes of injection laryngoplasty in patients with potentially recoverable vocal fold paralysis // Laryngoscope. 2010. N 120. P. 2237–2240.

Carroll T.L., Rosen C.A. Trial vocal fold injection // J. Voice. 2010. Vol. 24, N 4. P. 494–498.

Friedman A.D., Burns J.A., Heaton J.T. et al. Early versus late injection medialization for unilateral vocal cord paralysis // Laryngoscope. 2010. N 120. P. 2042–2046.

Lichtenberger G. Reversible lateralization of the paralyzed vocal cord without tracheostomy // Annals. Otol. Rhinol. Laryngol. 2002. Vol. 111, N 1. P. 21–26.

Morris L., Afifi S. Tracheostomies: The Complete Guide. New York : Springer, 2010.

Oertli D., Udelsman R. Surgery of the Thyroid and Parathyroid Glands. New York : Springer, 2007. P. 13–20.

Ossoff R.H., Shapshay S.M., Woodson G.E. et al. The Larynx. Philadelphia : Lippincott Williams & Wilkins, 2003. P. 3–14, 267–305.

Rosen C.A., Simpson C.B. Operative Techniques in Laryngology. Berlin : Springer-Verlag, 2008. P. 105, 240, 248.

Statham M.M., Rosen C.A., Nandedkar S.D. et al. Quantitative laryngeal electromyography: Turns and amplitude analysis // Laryngoscope. 2010. N 120. P. 2036–2041.

Vaccha B., Cunnane M.B., Mallur P. et al. Losing your voice: etiology and imaging features of vocal fold paralysis // J. Clin. Imaging. Sc. 2013. N 3. P. 15.

ГЛАВА 77

ИНТУБАЦИЯ И ТРАХЕОТОМИЯ

Джастин Кэйси, Кеннет Т. Беллиан

КЛЮЧЕВЫЕ МОМЕНТЫ

1. Общее правило измерения размеров дыхательных путей у детей — возраст/4 + 3 для трубки с манжетой и возраст/4 + 4 для трубки без манжеты. В целом безопаснее использовать эндотрахеальную трубку меньшего размера, если речь идет о выборе из двух возможных вариантов.
2. Трахеостомия не предотвращает аспирацию.
3. Инспираторный стридор с приглушенным голосом и отсутствием кашля обычно указывает на возможность эпиглоттита и риск развития ургентной ситуации. Если пациент стабилен, боковая рентгенограмма шеи может выявить утолщение надгортанника в виде «симптома большого пальца».
4. Двухфазный стридор с лающим кашлем характерен для субглоттита, или крупа. Рентгенография шеи в передней проекции может выявить «симптом шпиля», указывающий на сужение подскладкового пространства.
5. Значительное кровотечение из трахеостомы должно трактоваться угрожающим и требует исключения трахеобезымянной фистулы, ургентного состояния, достигающего уровня летальности до 73%.

Важно

1. У новорожденных следует использовать вертикальный разрез, снижающий риск подскладковых стенозов.
2. Трахея — это область наибольшей абсорбции кокаина на голове и шеи.
3. Давление в манжете 34 см вод.ст. компрометирует капиллярный кровоток в слизистой оболочке трахеи и вызывает прессорный некроз.
4. Что следует предпринять в случае воспламенения дыхательных путей?
   - Отключить поток кислорода.
   - Погасить пламя изотоническим раствором натрия хлорида.
   - Удалить поврежденную трубку.
   - Переинтубировать как можно атравматичнее.
   - Ввести глюкокортикоиды и антибиотики.
   - Выполнить бронхоскопию до перевода из операционной для удаления обугленной ткани и некротизированных масс, а также для оценки объема поражения.
   - Проводить отсроченную экстубацию с регулярным эндоскопическим осмотром дыхательных путей.

ВОПРОСЫ

1. **Какие объективные методы оценки используются перед интубацией?**
   Положение нёба по Фридману (рис. 77.1):
   - I степень — визуализируются целиком язычок (*uvulae*) и миндалины/тонзиллярные дужки;
   - II степень — визуализируется *uvulae*, но не миндалины;

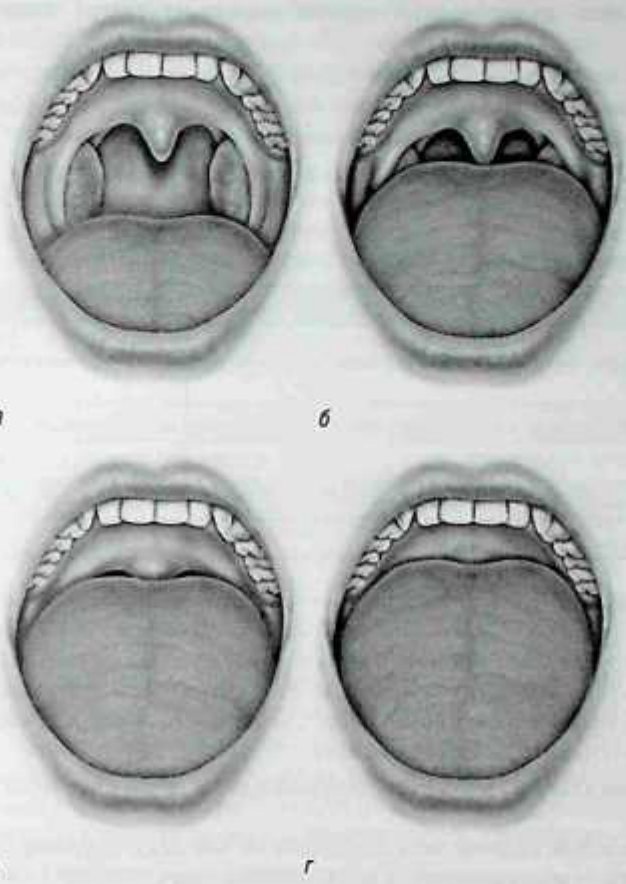

Рис. 77.1. Позиция нёба по Фридману: *а* — I степень, полностью видны *uvulae* и миндалины /нёбные дужки; *б* — II степень, виден *uvulae*, но не миндалины; *в* — III степень, видно мягкое нёбо, но не *uvulae*; *г* — IV степень, видно только твердое нёбо. *Источник*: M. Friedman и соавт. (2002)

- III степень — визуализируется мягкое нёбо, но не *uvulae*;
- IV степень — визуализируется только твердое нёбо.

Классификация Маллампати (Mallampati) сходна (чаще используется в анестезиологии):

- I класс — видны мягкое нёбо, *uvulae*, зев, нёбные дужки;
- II класс — видны мягкое нёбо, *uvulae*, зев;
- III класс — видны мягкое нёбо, основание *uvulae*;
- IV класс — мягкое нёбо не видно.

Чем выше показатель, тем сложнее вывести гортань при интубации.

2. Что означает размер эндотрахеальной трубки?

Число указывает на внутренний диаметр эндотрахеальной трубки, то есть 5,0ET имеет внутренний диаметр 5 мм, 5,5ET — внутренний диаметр 5,5 мм и т.д. Внешний диаметр трубки может варьировать в зависимости от материала, производителя и типа трубки.

3. **Каким способом можно быстро оценить размер требуемой эндотрахеальной трубки для детей?**
   - Трубка с манжетой — возраст/4 + 3.
   - Трубка без манжеты — возраст/4 + 4.

   Правило работает довольно точно у детей в возрасте от 1 года до 12 лет.
4. **Как выбрать трубку необходимого размера для остальных пациентов?**
   См. табл. 77.1.

Таблица 77.1. Размер эндотрахеальной трубки в зависимости от возраста

Возрастная категория	Размер трубки
Новорожденные	2,5–3,0
Грудные, 1–6 мес	3,0–3,5
Грудные, 6–12 мес	3,5–4,0
Дети	4,0–5,0
Взрослые женщины	6,0–7,0
Взрослые мужчины	7,0–8,0

Общее правило: следует отдать предпочтение эндотрахеальной трубке несколько меньшего размера, если выбор необходимо сделать из двух вариантов, поскольку меньшая трубка легче пройдет в дыхательные пути. Если вентиляция затруднена из-за маленького размера трубки, можно изменить способ вентиляции или заменить на трубку с бóльшим диаметром с использованием проводника, что существенно снижает риск потерять дыхательные пути.

5. **Какой способ классификации размеров дыхательных путей чаще всего используется при интубации?**
   Вид гортани при прямой ларингоскопии по Кормаку–Лихейну (Cormack–Lehane):
   - I степень — визуализируется вся голосовая щель;
   - II степень — голосовая щель видна частично;
   - III степень — визуализируется только надгортанник;
   - IV степень — не виден даже надгортанник.
6. **Какие звуки (шумы) характерны для обструкции дыхательных путей на различных уровнях?**
   - Трахея — обычно экспираторный, иногда инспираторный.
   - Подскладковый отдел — двухфазный стридор, лающий кашель, хриплый голос.
   - Складковый отдел — двухфазный или инспираторный стридор, хриплый голос.
   - Надскладковый отдел — инспираторный стридор, ослабленный голос, невозможность питания, отсутствие кашля.
   - Ротоглотка/носоглотка — стертор, ослабленный или показательный голос.
7. **Какие консервативные меры могут быть приняты при обструкции верхних дыхательных путей?**
   Поднятие подбородка с выдвижением челюсти, орофарингеальная или назофарингеальная вентиляция, манипуляции, способные смягчить обструкцию дыхательных путей. Первые два метода обычно используются в отношении пациентов без сознания. Последний — у пациентов с оральной обструкцией (например, травмами, ангиной Людвига) или у новорожденных с носовой обструкцией. При обструк-

ции дыхательных путей для доставки кислорода может использоваться Heliox[1]. Heliox — это смесь гелия и кислорода, газ с меньшей плотностью, чем комнатный воздух или чистый кислород. Смесь обеспечивает более высокий уровень потока, снижение турбулентного потока назад и доставку кислорода через зону обструкции дистально к легким. Редукция турбулентного потока также уменьшает градиент давления, необходимый для прохождения воздуха через обструкцию и, следовательно, снижает сопротивление дыхательных путей при дыхании. Обычно используется пропорция кислорода по отношению к гелию 21%:79%. Гелий инертен, нерастворим в тканях человека и не горюч. Heliox используется как временная мера в процессе планирования вмешательств для постоянной стабилизации дыхательного просвета.

8. **Какие еще неинвазивные мероприятия могут уменьшить обструкцию верхних дыхательных путей?**
   - Рацемический эпинефрин вводят через небулайзер для вазоконстрикции и уменьшения отека слизистой оболочки. Рацемический эпинефрин показал эффективность при лечении крупа и постэкстубационного стридора вследствие отека гортани. Препарат неэффективен при эпиглоттите, а применение в этой ситуации может быть опасным, поскольку может вызывать у этих пациентов возбуждение и острую обструкцию вследствие отека надгортанника.
   - Глюкокортикоиды IV поколения, такие как дексаметазон, используются для уменьшения воспаления и отека дыхательных путей. Предполагается, что эффект связан с уменьшением дилатации капилляров, снижением экстравазации плазмы и выделения медиаторов воспаления. Они также показаны при крупе и отеке гортани и часто применяются в лечении других состояний, вызывающих обструкцию верхних дыхательных путей (например, абсцессах или других инфекционных отеках, включающих эпиглоттит, ангионевротический отек). Глюкокортикоиды IV поколения действуют постепенно, в то время как рацемический эпинефрин — быстро.

9. **Каковы показания к фиброоптической интубации?**
   - История затрудненной интубации, потребовавшей фиброоптическую интубацию.
   - Микрогнатия или другие краниофациальные аномалии.
   - Патология шейного отдела позвоночника (смещение дисков, нестабильность шейных позвонков).
   - Травма лица.
   - Обструкция верхних дыхательных путей (уровень голосовой щели и надголосовое пространство).
   - Необходимость интубации в сознании (невозможность масочной вентиляции).
   - Тризм.

10. **Каковы наиболее частые показания к трахеотомии?**
    - Ургентная обструкция верхних дыхательных путей или невозможность интубации.
    - Пролонгированная интубация/вентиляционная поддержка.
    - Складковая/надскладковая обструкция (включая опухоль, инфекцию, травму, хирургические изменения).
    - Пульмональный туалет.
    - Хроническая аспирация (сходные показания).

[1] В РФ — кислородно-гелиевая смесь. — *Прим. научн. ред.*

- Тяжелое обструктивное ночное апноэ, неконтролируемое CPAP или менее инвазивные вмешательства.

11. В чем разница между трахеостомией и трахеотомией?

Трахеотомия — это процедура рассечения и вскрытия просвета гортани. Трахеостомия — это технический термин, обозначающий формирование перманентного тракта от трахеи к коже. На практике обычно выполняется трахеотомия, которая становится трахеостомией — трактом от кожи к дыхательным путям. Однако трахеостомия может быть выполнена во время трахеотомии подшиванием кожи к трахее, обеспечивая тем самым более стабильные дыхательные пути на случай непредвиденной деканюляции. Термины часто используются взаимозаменяемо.

12. Каковы хирургические ориентиры для трахеотомии?

Хирургическим маркером помечают щитовидную выемку, перстневидный хрящ и грудинную выемку.

13. В каком отделе трахеи следует выполнять трахеотомию?

Между вторым и третьим трахеальными кольцами. Выше этого уровня трубка может повредить или сломать перстневидный хрящ, что может привести к подскладковому стенозу. Ниже этого уровня возникает риск для структур средостения, таких как безымянная артерия.

14. Каковы основные этапы трахеотомии?

1. Процедуру начинают с расположения пациента на спине с разогнутой шеей. Для максимального разгибания полезно использование валика под плечи.
2. Затем помечают основные ориентиры, а шею инфильтрируют смесью лидокаина и эпинефрина.
3. Манжету трахеостомической трубки проверяют раздуванием баллона и полным сдуванием; затем смазывают для облегчения введения. При введении баллон может повредиться, а смазка минимизирует такую возможность.
4. Инцизию кожи выполняют вертикально или горизонтально в зависимости от предпочтений хирурга и возраста пациента. Эта инцизия ориентируется над вторым и третьим кольцами трахеи, что можно определить шириной двух пальцев над стернальной выемкой. Инцизия проходит через кожу, подкожную клетчатку и платизму. В этой части диссекции может быть обнаружена передняя яремная вена.
5. На следующем этапе разделяют мышцы по средней линии вдоль срединного шва до обнаружения претрахеальной фасции и перешейка щитовидной железы снизу. Находясь на средней линии в процессе диссекции, следует минимизировать кровотечение и непредвиденное повреждение других структур.
6. Перешеек щитовидной железы смещают кверху или книзу в зависимости от его подвижности. При невозможности смещения перешеек рассекают с выходом на трахею.
7. На этом же этапе следует привлечь внимание анестезиологической группы. Переднюю поверхность трахеи освобождают от фасций и мягких тканей, всякое кровотечение останавливают для обеспечения надежного обзора трахеи перед инцизией.
8. Разрез трахеи делают между вторым и третьим кольцами. Это выполняется холодным инструментом для предотвращения риска воспламенения трубки от электрокаутера. Чаще всего удаляют часть хряща трахеи («трахеальное окно») или формируют лоскут Бьёрка (Bjork) (см. далее).

9. Анестезиолог медленно удаляет эндотрахеальную трубку под визуальным контролем хирургов. Как только трубка освобождает просвет трахеи, вводят трахеостомическую трубку с обтуратором. Интубационная трубка остается на месте до момента полного контроля положения трахеостомической трубки и ее фиксации.

15. Каковы следующие этапы и меры предосторожности после того, как трахеостомическая трубка введена в дыхательные пути?

Одна рука всегда должна удерживать трубку. Нужно удалить обтуратор и ввести внутреннюю канюлю. Манжету необходимо раздуть. Затем следует подсоединить дыхательный аппарат и продолжить вентиляцию. Несколько показателей оценивается сразу:

1) проверяют уровень CO_2;
2) проводят экскурсию грудной клетки;
3) осматривают соединение трубки на предмет конденсата;
4) убеждаются в целостности манжеты;
5) проверяют, проходит ли мягкий аспирационный катетер через трахеостомическую трубку.

Анестезиолог должен выслушать ровные дыхательные шумы. В заключение трубку фиксируют швами и специальным «воротником» на шее.

16. Что такое крикотиреоидотомия?

В противоположность трахеотомии, описанной выше, крикотиреоидотомия является ургентной процедурой, обеспечивающей дыхательный просвет в жизнеугрожающих ситуациях. Многие считают, что эта процедура проще и быстрее, чем трахеотомия, для подавляющего большинства медицинского персонала. Существует несколько наборов и техник, которые могут использоваться для чрескожной или открытой крикотиреоидотомии, но все они начинаются с четкого пальпаторного определения крикотиреоидной мембраны между нижним краем щитовидного хряща и верхним краем перстневидного хряща. Мембрана составляет около 1 см по высоте, в зависимости от положения шеи. Затем выполняется вертикальный разрез кожи над мембраной. Крикотиреоидная мембрана снова пальпируется и визуализируется, а после этого выполняется горизонтальный разрез с доступом в дыхательный просвет. После видимого появления пузырьков воздуха в ране края стомы расширяются [с использованием трахеального крючка, дилататора Труссо (Trousseau) или изогнутого зажима], и трубка может быть введена при полном визуальном контроле просвета дыхательных путей. Некоторые наборы подразумевают чрескожное введение иглы и затем введение дилататоров по методу Сельдингера (Seldinger).

17. Трахеотомия или крикотиреоидотомия?

Для плановой процедуры трахеотомия предпочтительнее, поскольку обеспечивает продолжительный и стабильный просвет. Крикотиреоидотомия должна быть переведена в трахеотомию как можно скорее для предотвращения эрозии перстневидного хряща или трахеального стеноза.

Относительно ургентных случаев ведется дискуссия. Некоторые ЛОР-хирурги, выполняющие трахеотомию, считают, что эта операция должна выполняться и в ургентной ситуации. Другие утверждают, что крикотиреоидотомия быстрее, с меньшим кровотечением и имеет больше очевидных ориентиров у пациентов с анатомическими особенностями (например, короткой и/или толстой шеей).

У младенцев и маленьких детей нет крикотиреоидной мембраны, поэтому им требуется выполнение трахеотомии.

18. Каковы основные интраоперационные осложнения трахеотомии?

Осложнений можно избежать при надежном взаимодействии с анестезиологом и персоналом операционной. Например, воспламенение интубационной трубки — одно из наиболее деструктивных осложнений. Это может произойти при использовании электрокаутера во время трахеотомии, если концентрация фракции вдыхаемого кислорода (FiO_2) слишком высока. Именно поэтому очень важно попросить анестезиолога уменьшить FiO_2 за несколько минут до того, как может возникнуть ситуация непреднамеренного проникновения в трахею электрокаутером. До этого момента высокий уровень FiO_2 может потребоваться для глубокой преоксигенации пациента перед экстубацией и введением трахеостомической трубки. Эндотрахеальную трубку нужно извлекать медленно под прямым визуальным контролем хирурга через разрез трахеи. Если возможно, анестезиолог должен наблюдать за процессом над анестезиологической занавеской. Между хирургом и анестезиологом в этот период должен поддерживаться надежный контакт.

Другими периоперационными осложнениями могут быть подкожная эмфизема, пневмоторакс и/или пневмомедиастинум. Предполагается, что подкожная эмфизема возникает, когда воздух под давлением нагнетается в мягкие ткани шеи. Механизмы пневмоторакса и пневмомедиастинума менее понятны. Возможно, пневмомедиастинум формируется, когда подкожная эмфизема распространяется в грудную клетку вследствие отрицательного внутригрудного давления или кашля, проталкивающих воздух в глубокие пространства шеи и средостения. Одной из теорий, объясняющих пневмоторакс, является прямое повреждение верхушечной плевры при операции в нижних отделах шеи. Другая предполагает, что прогрессирующий пневмомедиастинум вызывает повреждение плевры воздухом, идущим в грудную полость.

19. Какие меры нужно предпринимать при возникновении подкожной эмфиземы у пациента после трахеотомии?

Рассечь швы и раздуть манжету (если это не выполнено прежде) — это первые шаги. Затем нужно выполнить рентгенографию грудной клетки и разобраться в причине осложнения.

20. Каковы жизнеугрожающие осложнения в послеоперационном периоде трахеотомии?

- Кровотечение и/или трахеобезымянная фистула.
- Закупорка вязкой мокротой, коркообразование.
- Непредвиденная деканюляция.
- Ложный канал при введении трахеостомической трубки.

21. Что такое трахеобезымянная фистула?

Трахеобезымянная фистула возникает вследствие эрозии трахеостомической трубки через стенку трахеи в безымянную (брахиоцефальную) артерию. Эта ургентная ситуация требует немедленного вмешательства. Фистула обычно возникает из-за прессорного некроза от раздутой манжеты или дистального конца трахеостомической трубки. Факторы, способствующие развитию этого осложнения, — чрезмерно раздутая манжета, плохой уход за раной и плохо подобранная трубка. Фистула обычно формируется через 2 нед после операции, но описаны случаи возникновения и раннее 2 сут. Уровень летальности составляет около 73%. Характерно «сигнальное» кровотечение (sentinel bleed) за несколько часов или суток, обычно проявляющееся интенсивным, но кратковременным кровотечением, прекращающимся спонтанно. Для выявления причины у стабильного пациента может быть выполнена КТ-ангиография.

22. Что следует предпринять при остром кровотечении у пациента с трахеостомой?

Первым этапом при интенсивном кровотечении из трахеостомы или вблизи нее следует выполнить раздувание или перераздувание манжеты. Если трубка без манжеты либо пациент кашляет, а кровь поступает через трубку вопреки перераздуванию манжеты, следует сменить трубку на 6,0 с манжетой. Манжету нужно разместить дистально от источника кровотечения и раздуть. В заключение, если имеется подозрение на трахеобезымянную фистулу, следует ввести в раневой канал указательный палец и надавить кпереди, прижав безымянную артерию к грудине. Пациент должен быть немедленно переведен в операционную.

23. Что такое лоскут по Бьёрку?

Лоскут по Бьёрку подразумевает использование хряща трахеи, который обычно иссекают и удаляют при трахеотомии. Выполняют верхний и латеральные разрезы хряща, а нижний край остается интактным, с формированием лоскута с основанием внизу. Этот лоскут затем подшивают к мышцам/фасциям и коже стомы так, чтобы он служил «дном» канала стомы. Это позволяет сохранить состоятельный канал в случае непредвиденной деканюляции. Лоскут по Бьёрку формирует трахеостому, которая вряд ли закроется спонтанно при деканюляции (трахеокутанная фистула), поэтому применяется в основном у пациентов, нуждающихся в длительном ношении трахеостомы (рис. 77.2).

24. Каковы основы послеоперационного ухода за трахеостомой?

Некоторые клиницисты предпочитают выполнять рентгенографию грудной клетки, чтобы убедиться в отсутствии пневмоторакса. Однако новейшие источники литературы указывают на крайне низкий уровень вероятности развития пневмоторакса как осложнения без характерных симптомов и признаков.

Стандартный протокол ухода за трахеостомой подразумевает как можно меньшее количество послеоперационных воздействий. Отсасывание содержимого из раневого канала должно выполняться с самого раннего периода и требуется каждые 15 мин в первые несколько часов. Если количество секрета уменьшается, отсасывание осуществляют все реже. Медицинская сестра и специалисты респираторной поддержки должны инстиллировать изотонический раствор натрия хлорида для

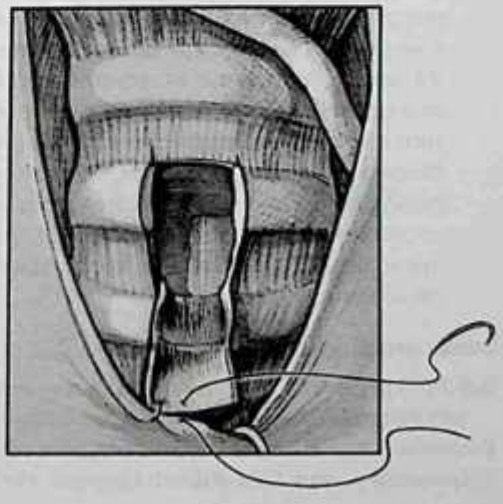

Рис. 77.2. Лоскут по Бьёрку. *Источник*: W.C. Scurry, Jr. и соавт. (2007)

лаважа и отсасывания с целью предотвращения затвердевания мокроты, а также увлажнять подаваемый воздух для предотвращения коркообразования и обтурации дыхательных путей с помощью специальных увлажнителей и устройств, подсоединяемых к трахеостоме.

ОБСУЖДЕНИЕ

25. Когда показана трубка с манжетой? Помогает ли она предотвратить аспирацию?

Трубка с манжетой используется, если для проведения вентиляции требуется положительное давление в дыхательных путях. Это показано при полной вентиляционной поддержке, а также при BiPAP/CPAP-терапии. Трубки с манжетой также помогают при слабой аспирации у пациентов, неспособных контролировать секрецию. В других случаях манжета всегда должна быть спущена. Это обеспечивает фонацию и снижает риск прессорного повреждения слизистой оболочки трахеи.

В целом трахеотомия не показана при аспирации. Трахеостомическая трубка с манжетой может быть полезна для пульмонального туалета у пациента с аспирацией или снижения секреции легких у пациентов с сенсорными либо мышечными нарушениями верхних дыхательных путей. Тем не менее трубки с манжетой не предотвращают хроническую аспирацию. На практике трахеостомы могут повышать риск аспирации, препятствуя полноценной хиоларингеальной элевации во время глотания.

26. Каковы преимущества открытой чрескожной трахеотомии?

Открытая трахеотомия — это хирургическая процедура, которую проводят в операционной. Она подразумевает открытую рану для лучшей визуализации трахеи перед вскрытием просвета дыхательных путей. Она также обеспечивает идентификацию и контроль таких структур, как сосуды различного калибра, или щитовидной железой, которые теоретически могут приводить к легким и тяжелым осложнениям во время операции или кровотечению в послеоперационном периоде. Однако в настоящее время проведено большое количество крупномасштабных исследований, оценивающих безопасность перкутанной трахеотомии в реанимационной койке, подразумевающих метод Сельдингера. Многие из этих исследований показали, что процедура так же безопасна, как и традиционная, и имеет схожие осложнения, в том числе и у пациентов с ожирением. Сторонники указывают, что процедура намного быстрее и дешевле, чем открытая трахеотомия. Критики считают, что проспективных данных недостаточно и потенциально сложные дыхательные пути все равно требуют открытого подхода. Некоторые противники говорят о потенциальном риске катастрофического осложнения — повреждения высоко расположенной безымянной артерии при перкутанной трахеотомии. Эта угроза столь значительна, что следует воздерживаться от данной методики. К тому же введение инструментов через кожу и трахею может приводить к повреждению колец трахеи с последующим отдаленным трахеальным стенозам или трахеомаляции.

Список литературы

Ball J.A.S., Rhodes A., Grounds R.M. A review of the use of helium in the treatment of acute respiratory failure // Clinical. Intensive. Care. 2001. N 12. P. 105–113.

Benjamin B.R. Prolonged intubation injuries of the larynx: endoscopic diagnosis, classification, and treatment // Ann. Otol. Rhinol. Laryngol. 1993. Supple 160. P. 1–15.

Dennis B.M., Eckert M.J., Gunter O.L. et al. Safety of bedside percutaneous tracheostomy in the critically ill: evaluation of more than 3,000 procedures // J. Am. Coll. Surg. 2013. Vol. 216, N 4. P. 858–865.

Depuydt S., Nauwynck M., Bourgeois M. et al. Acute epiglottitis in children: a review following an atypical case // Acta Anaesth. Belg. 2003. N 54. P. 237–241.

Durbin C.G., Jr. Tracheostomy: why, when, and how? // Respir. Care. 2010. Vol. 55, N 8. P. 1056–1068.

Fernandez R., Tizon A.I., Gonzalez J. et al. Intensive care unit discharge to the ward with a tracheostomy cannula as a risk factor for mortality: a prospective, multicenter propensity analysis // Crit. Care Med. 2011. Vol. 39, N 10. P. 2240–2245.

Friedman M., Hani I., Bass L. Clinical staging for sleep disordered breathing // Otolaryngol. Head and Neck Surg. 2002. N 127. P. 13–21.

Goldenberg D., Gov E.G., Golz A. et al. Tracheotomy complications: a retrospective study of 1130 cases // Otolaryngol. Head and Neck Surg. 2000. N 123. P. 495–500.

Kairys S.W., Olmstead E.M., O'Conner G.T. Steroid treatment of laryngotracheitis: a meta-analysis of the evidence from randomized trials // Pediatrics. 1989. N 83. P. 683–693.

Lalwani A.K. Current Diagnosis & Treatment in Otolaryngology: Head & Neck Surgery. New York : McGraw-Hill Medical, 2008.

Scurry W.C., Jr., McGinn J.D. Operative tracheotomy // Operative Techniques Otolaryngol. Head and Neck Surg. 2007. Vol. 18, N 2. P. 85–89.

ГЛАВА 78

ТРАВМЫ ГОРТАНИ

Брук К. Мак-Коннелл, Джереми Д. Прагер

КЛЮЧЕВЫЕ МОМЕНТЫ

1. Переломы гортани — это редкие травмы, которые могут сочетаться с жизнеугрожающим стенозом дыхательного просвета.
2. Первой и наиболее важной ступенью лечения травмы гортани является сохранение и обеспечение дыхательного просвета.
3. Перед переводом пациента в операционную необходимо выполнить эзофагоскопию для исключения сопутствующего повреждения.
4. Самой частой причиной внутренней травмы гортани является эндотрахеальная интубация, особенно в случае пролонгированной интубации.
5. Дислокация черпаловидного хряща — редкое состояние, проявляющееся сходно с односторонним параличом голосовой складки.

Важно

1. Лечением дыхательных путей должен заниматься опытный клиницист, а эндотрахеальная интубация должна выполняться только при адекватной визуализации и когда гортань и трахея полностью оценены.
2. Интубация пациента вслепую может перевести стабильный дыхательный просвет в нестабильный.
3. Наиболее эффективный путь предотвращения внутренней травмы гортани — это отказ от пролонгированной интубации.
4. Выбор минимально возможного размера эндотрахеальной трубки, обеспечивающей адекватную вентиляцию, помогает минимизировать травму слизистой оболочки.
5. При обследовании пациента с параличом гортани ларингеальная травма должна быть включена в дифференциальную диагностику.

ВОПРОСЫ

Наружная травма гортани

1. Какова встречаемость наружных травм гортани?

Наружные травмы гортани встречаются редко и составляют около 1 пациента на 137 тыс. стационарных случаев и 1 на 30 тыс. в ургентном приемном покое. Повреждения гортани в педиатрической практике наблюдаются еще реже и составляют <0,5% всех травм и около 1% травм взрослых. Встречаемость тупых повреждений снизилась в последние несколько десятилетий благодаря улучшению автомобильной безопасности. Однако встречаемость проникающих травм увеличилась в связи с ростом криминального насилия.

2. Какие анатомические особенности служат защитой против травм гортани?

- **Окружающие структуры.** Различные окружающие структуры служат щитом, обеспечивающим защиту от наружной травмы. Этими структурами являются: сверху —

нижняя челюсть, снизу — грудина и ключицы, латерально — грудино-ключично-сосцевидные мышцы, сзади — позвоночник. Спереди мягкие ткани представлены мышцами, обеспечивающими минимальную защиту от направленной спереди силы. У детей гортань расположена выше на шее и поэтому лучше защищена нижней челюстью.

- **Подвижность гортани.** Гортань подвижна в различных направлениях, в наибольшей степени латерально, но также кпереди/кзади и кверху/книзу. Мобильность позволяет смещаться при воздействии внешних сил.
- **Упругость тканей.** У взрослых оссификация гортани повышает шансы на перелом в условиях тупой травмы. У детей хрящи гортани остаются упругими, что делает их более устойчивыми к переломам.

3. Опишите этиологию наружных травм гортани.

Тупая травма возникает в результате воздействия силы спереди, сдавливающей гортань о фиксированный позвоночный столб. Такие повреждения возникают в автомобильных авариях, когда перерастянутая шея ударяется о приборную панель или руль управления во время резкого торможения. Другим вариантом этих повреждений являются травмы типа «бельевой веревки» при ударе о тонкие горизонтальные структуры (например, колючую проволоку).

Тяжесть травмы вариабельна и зависит от многих факторов. Скорость, с которой ехал пациент, является ключевым моментом, поскольку тяжесть травмы пропорциональна скорости. Размер и конфигурация поверхности контакта с шеей также играют большую роль при рассмотрении, потому чем большая сила действует на меньшую поверхность, тем выше становится вероятность проникающей травмы относительно тупой.

Проникающие травмы более характерны для случаев криминального насилия и военных конфликтов. Энергия проникающего объекта — важный элемент трактовки возможного повреждения дыхательного просвета. Существенна также любая дополнительная информация о проникающем объекте, которая может помочь понять объем сопутствующих повреждений.

4. Каковы основные симптомы и признаки тупой травмы гортани?

Данные осмотра варьируют от асимптоматических до критически тяжелых, однако только симптомы могут быть недостаточными для оценки тяжести повреждений. Наиболее частыми первичными симптомами являются дисфония, дисфагия, боль и затруднение дыхания. У пациента могут наблюдаться небольшие симптомы с прогрессированием компрометации дыхательного просвета в течение минут или часов вследствие нарастания отека, гематомы или нестабильности ларинготрахеального каркаса. Если позволяют анамнез и состояние, может быть рекомендовано наблюдение. Разрыв дыхательных путей может проявляться крепитацией шеи, особенно в случаях, если использовалась вентиляция с позитивным давлением. У этих тяжелых пациентов надо следить за развитием (либо избежать) пневмомедиастинума, пневмоторакса и ухудшением респираторного статуса. Помните, что у таких пациентов высок риск сопутствующих повреждений шейного отдела позвоночника и сосудов шеи. Исчезновение анатомических ориентиров на шее при пальпации может указывать на перелом подъязычной кости или гортани либо гематому. Кровохарканье говорит о разрыве слизистой оболочки.

5. Опишите лечение острого сужения дыхательных путей после травмы гортани.

Первым шагом при обследовании является определение признаков и симптомов угрожающего сужения дыхательных путей, таких как стридор, диспноэ, респираторный

дистресс или афония. Если у пациента имеются симптомы сужения просвета дыхательных путей, безопасность последних должна быть обеспечена как можно раньше. Существует несколько методов обезопасить дыхательную функцию после травмы гортани, таких как интубация, трахеотомия и крикотиреоидотомия. Для выбора метода обеспечения дыхания должны быть учтены различные факторы, такие как стабильность пациента и тяжесть повреждения. Если позволяет ситуация, контроль дыхательных путей должен проводиться в ургентном приемном покое или операционной, где возможно проведение эндоскопии. Для проведения эндотрахеальной интубации гортань и трахея должны быть полностью интактны, без повреждений слизистой оболочки, чтобы избежать дальнейших травм слизистой оболочки, ларинготрахеальной сепарации, ложного хода в окружающие ткани и дальнейшего усугубления респираторной компрометации. Очень важно, чтобы интубация выполнялась опытным специалистом, что позволяет снизить риск интубационной травмы (рис. 78.1).

Крикотиреоидотомия может применяться у пациентов с быстро нарастающим сужением длительного просвета, при отсутствии приемлемых условий для интубации или трахеотомии вследствие состояния пациента или опытных в этом вопросе специалистов. Крикотиреоидотомия зависит от сохранности перстневидного хряща и трахеи. Крикотиреоидотомию необходимо перевести в трахеостомию для предотвращения развития подскладкового стеноза. После ургентного обеспечения дыхательных путей этим пациентам необходимо выполнить эндоскопическое обследование аэродигестивного тракта в условиях операционной.

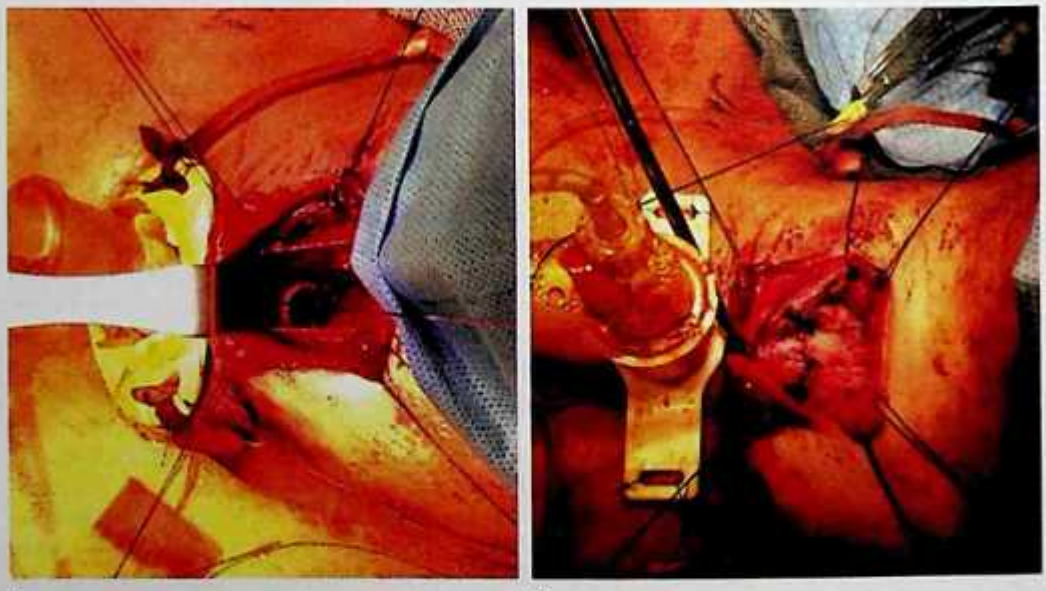

а *б*

Рис. 78.1. Повреждение «бельевой веревки» после интубации, полный отрыв гортани от трахеи: *а* — пациенту выполнена низкая трахеотомия после исследования; дыхательные пути были повреждены между перстневидным хрящом и первым трахеальным кольцом, которое было сломано и повреждено; *б* — был сформирован анастомоз между вторым трахеальным кольцом и перстневидным хрящом

6. Опишите важные аспекты обследования и лечения стабильного пациента с наружной травмой гортани.

- Анамнез.
  - Механизм травмы: будьте бдительны в случаях повреждений объектами, с высокой скоростью направленными на шею спереди.
  - Динамическое развитие: определите, усугубляются ли симптомы.
- Физикальное обследование.
  - Осмотр головы и шеи: костная и мягкотканая травма, качество голоса, респираторные усилия, потеря ориентиров, крепитация.
  - Сопутствующие повреждения: неврологические, сосудистые, спинальные.
- Гибкая ларингоскопия: повреждение слизистой оболочки надскладкового отдела, повреждение голосовых складок (отслойка слизистой оболочки, гематома, обнажение мышц или хряща), подвижность голосовых складок.
- Основное лечение.
  - Нехирургическое лечение.
    - Возможность обратимых повреждений при тупой травме: эндоларингеальный отек, гематома, контузия, абразия, переломы без смещения и небольшие размозжения. Обычно у этих пациентов имеется дисфония, боль в области шеи и болезненность при пальпации.
    - Наблюдение 12–24 ч после травмы. Возможно применять глюкокортикоиды, ингибиторы протонной помпы, холодные водные ингаляции.
    - Обсуждаются фиксация/реконструкция структур каркаса гортани. Некоторые авторы предпочитают фиксацию даже несмещенных отломков, поскольку они могут смещаться со временем.
  - Хирургическое лечение: целью является сохранение целостности и функциональности дыхательных путей. Более ранее вмешательство дает лучшие результаты. Хирургический доступ может быть одним из следующих:
    - срединная тиротомия;
    - восстановление повреждений слизистой оболочки, разрывов мышц, повреждений хряща;
    - стентирование (возможно), опыт/предпочтения хирурга диктуют выбор;
    - реконструкция скелета гортани при переломах, осуществляемая металлической проволокой, швами, пластинами. Использование пластин может быть затруднено при «хрящевой» гортани в педиатрической практике.

7. Какой томографический метод предпочтителен при оценке травмы гортани?

У пациентов со стабильным дыхательным просветом предпочтительным методом диагностики является КТ в связи с быстротой выполнения и адекватным представлением гортани и окружающих структур. Важно помнить, что при обследовании томографию нельзя откладывать. Томография особенно важна у пациентов с тупыми травмами, когда сложно установить тяжесть повреждения и/или когда неясна целостность эндоларинкса/трахеи.

8. Какие сопутствующие повреждения должны быть исключены у пациентов с травмами гортани?

Повреждения шейного отдела позвоночника: на основе критериев National Emergency X-Radiography Utilization Study (NEXUS) травма гортани квалифицируется как «деструктивное повреждение», радиография показана для оценки повреждений шейного отдела позвоночника. Поскольку КТ используется для обследования гортани, в исследование входит и протокол шейного отдела позвоночника.

Повреждения глотки/пищевода:

- не часто при проникающих и тупых повреждениях гортани (4–6%), но потенциально катастрофически;
- ригидная эзофагоскопия рекомендуется всем пациентам, подвергающимся хирургическому лечению наружных повреждений дыхательных путей;
- у нехирургических пациентов полезной может быть бариевая эзофагография.

9. Предложите алгоритм обследования и лечения при наружной травме гортани.

См. рис. 78.2.

10. Какие анатомические особенности влияют на травмы гортани в педиатрической практике?

Существует несколько различий между гортанью детей и взрослых, анатомия которых влияет на характер травм в педиатрической популяции. Некоторые из этих факторов протективны, а другие, напротив, повышают риски. С одной стороны, у маленьких детей гортань находится на уровне C_3, постепенно спускается книзу до возраста 3 лет и располагается, как у взрослых, на уровне C_6. Относительно высокое расположение детской гортани создает бóльшую защиту благодаря прикрывающей сверху и спереди нижней челюсти. Другой протективной особенностью является упругость детской гортани. В сравнении с гортанью взрослых, ригидной вследствие оссификации, детская гортань остается эластичной. Мягкость ведет к компрессии без перелома в условиях наружной тупой травмы.

С другой стороны, детская гортань относительно меньше взрослой, что создает больший потенциал сужения из-за отека. Кроме того, подслизистые ткани меньше спаяны с перихондриумом в сравнении со взрослыми, в результате чего повышен потенциал повреждения мягких тканей, отека и формирования гематомы. Комбинация этих факторов создает более высокий риск сужения дыхательных путей у детей, несмотря на протективные особенности, указанные выше.

Внутренняя травма гортани

11. Опишите этиологию внутренней травмы гортани.

Основной причиной внутренних травм гортани является ятрогенное повреждение, связанное с эндотрахеальной интубацией. Повреждение может быть результатом самой процедуры интубации или нахождения интубационной трубки: факторы риска включают пролонгированную интубацию, слишком большую эндотрахеальную трубку, интубацию в экстренном порядке и интубацию без нейромышечной блокады. Острые осложнения включают повреждение слизистой оболочки, дислокацию черпаловидного хряща и разрыв трахеи среди прочих. Травма, связанная с пролонгированной интубацией, возникает в результате длительного повышенного давления на ткани трубкой или манжетой, ведущего к некрозу тканей, воспалению и подскладковому стенозу от формирования рубца. Большая длительность коррелирует с большим гистоповреждением. Существует несколько областей повышенного риска от продленной интубации, включая узкие, как взрослых, так и детских дыхательных путей — складковое и подскладковое пространства преимущественно. У детей интубационная травма подскладковой области ведет к подскладкому стенозу. У взрослых повреждение на уровне голосовой щели обычно происходит в задних отделах и ведет к заднему складковому стенозу, а также к двусторонней неподвижности голосовых складок (рис. 78.3).

12. Какова встречаемость подскладкового стеноза после эндотрахеальной интубации?

Встречаемость в педиатрической популяции (более высокого риска) варьирует от 1 до 8%. Более поздние сообщения указывают на 0–2%. У пациентов с подскладковым стенозом 90% причин составляет эндотрахеальная интубация.

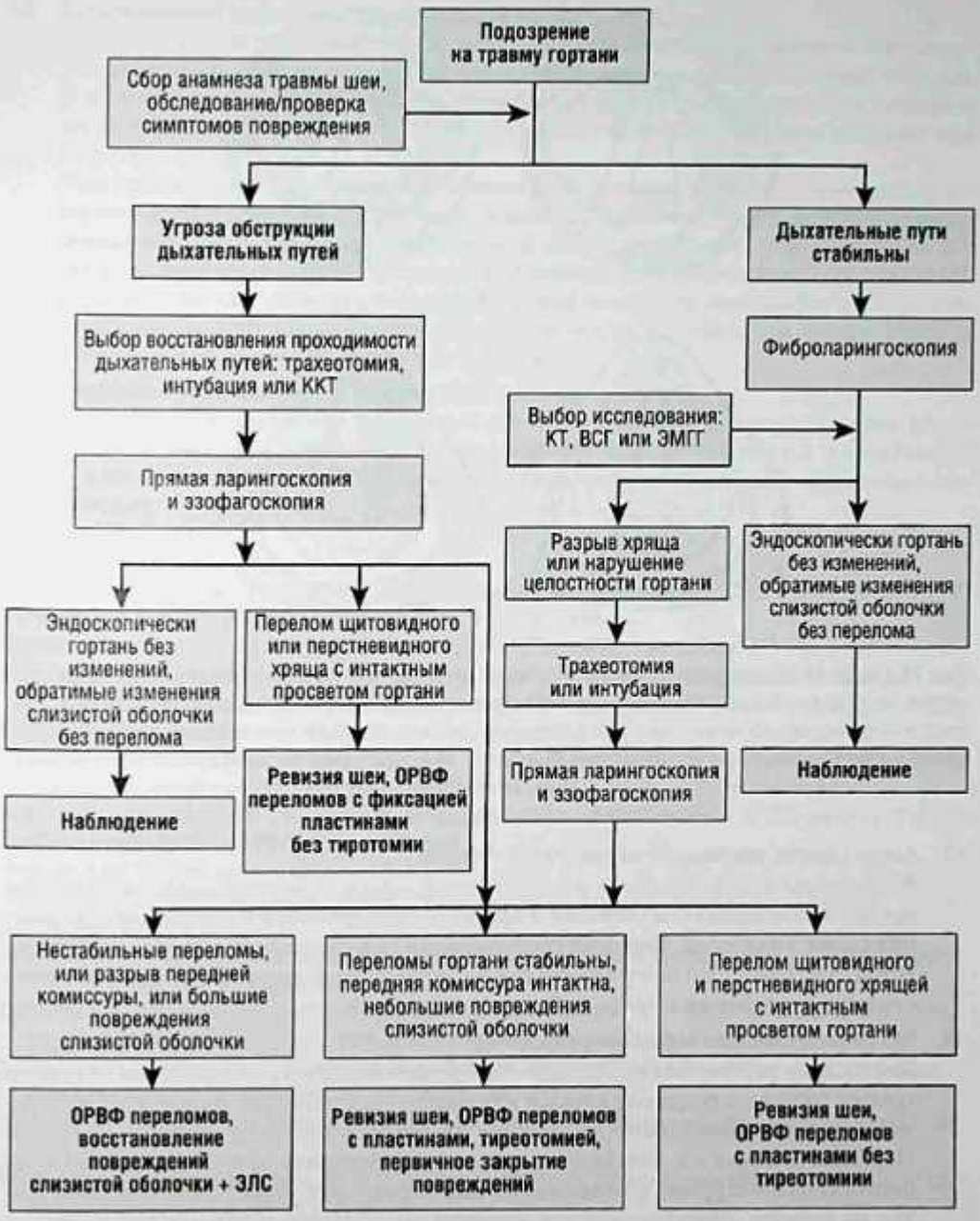

Рис. 78.2. Алгоритм раннего лечения острой наружной травмы гортани: КТ — компьютерная томография; ККТ — крикотиреоидотомия; ЭМГГ — электромиография гортани; ОРВФ — открытая редукция и внутренняя фиксация переломов скелета гортани; ЭЛС — эндоларингеальный стент или удерживатель просвета; ТТ — трахеотомия; ВСГ — видеостробоскопия гортани. *Источник*: с любезного разрешения S.D. Schaefer (2014)

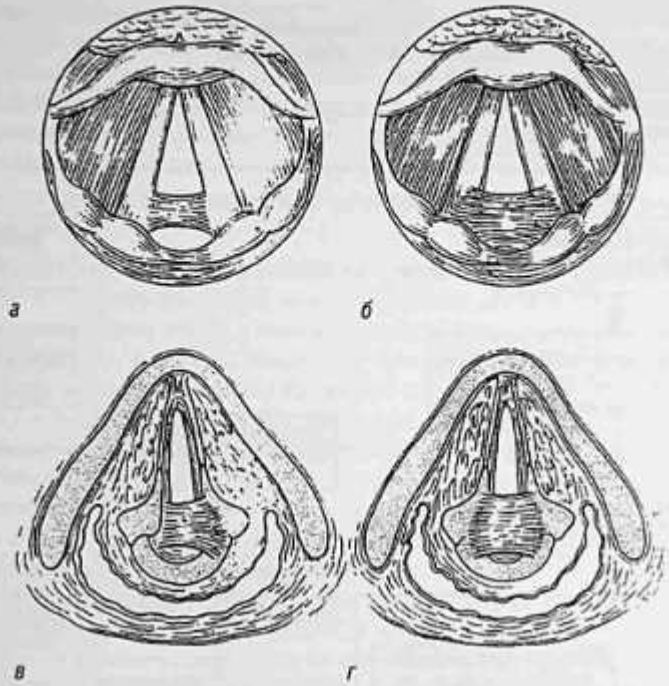

Рис. 78.3. Задний подскладковый стеноз: *а* — межчерпаловидная адгезия с разделенным сзади просветом; *б* — рубец задней комиссуры, распространяющийся на правый перстнечерпаловидный сустав; *в* — рубец задней комиссуры, распространяющийся на оба перстнечерпаловидных сустава; *г* — рубец в задней комиссуре, распространяющийся на оба перстнечерпаловидных сустава. *Источник*: G.H. Zalzal (2010)

13. Каковы другие причины внутренних травм гортани?

Воздействие едких агентов и ингаляционные ожоги — вот две основные причины внутренних повреждений гортани. Гортань повреждается в 40% случаев проглатывания едких жидкостей. Термические повреждения гортани встречаются у 30% пациентов с ожогами. Эти повреждения имеют тенденцию формирования более тяжелых стенозов в сравнении с постинтубационной травмой.

14. Что такое дислокация черпаловидного хряща?

Дислокация черпаловидного хряща — это редкое повреждение вследствие наружной травмы гортани с разрывом каркаса или чаще — как результат воздействия на верхний аэродигестивный тракт (интубации). Дислокация происходит кпереди или кзади. Передняя дислокация возникает при переднем смещении хряща при введении ларингоскопа или трубки, в то время как заднее смещение может случиться из-за усилия от шипцов, применяемых для введения трубки через голосовую щель. Другим вариантом может быть экстубация с раздутой манжетой, которая создает усилие при извлечении в заднем направлении.

15. Как часто встречается дислокация черпаловидного хряща?

Дислокация черпаловидного хряща встречается исключительно редко и возникает в 0,1% трахеальных интубаций.

16. Как проявляется дислокация черпаловидного хряща?

Типичными симптомами являются дисфония, слабость голоса, кашель и невозможность проекции голоса вследствие ограничения подвижности голосовых складок. У некоторых пациентов также может отмечаться нарушение глотания. В острой фазе после травмы гортани может появиться чувство дискомфорта в горле или боли при глотании.

При гибкой ларингоскопии и/или видеостробоскопии определяется одностороннее ограничение подвижности голосовой складки с аномальным расположением черпаловидного хряща и широким расстоянием между голосовыми складками (при КТ также может быть выявлено неправильное положение черпаловидного хряща). ЭМГ гортани позволяет отличить паралич голосовой складки от дислокации черпаловидного хряща по отсутствию электрической активности, в то время как при дислокации электрическая активность будет нормальной.

17. Опишите лечение дислокации черпаловидного хряща.

Для предотвращения анкилоза сустава рекомендуется раннее вмешательство. Микроларингоскопия с репозицией черпаловидного хряща оказывается эффективной для большинства пациентов. Как вспомогательный метод лечения эффективна фонопедия.

Список литературы

Bent J.P. III, Silver J.R., Porubsky E.S. Acute laryngeal trauma: a review of 77 patients // Otolaryngol. Head and Neck Surg. 1993. Vol. 109, N 3. Pt. 1. P. 441–449.

Esteller-More E., Ibanez J., Matino E. et al. Prognostic factors in laryngotracheal injury following intubation and/or tracheostomy in ICU patients // Eur. Arch. Otorhinolaryngol. 2005. N 262. P. 880.

Flint P.W., Haughey B.H., Lund V.J. et al. Cummings Otolaryngology: Head & Neck Surgery. Philadelphia : Saunders, Elsevier, 2015.

Hoffman J.R., Mower W.R., Wolfson A.B. et al. Validity of a set of clinical criteria to rule out injury to the cervical spine in patients with blunt trauma // N. Engl. J. Med. 2000. N 343. P. 94.

Jewett B.S., Shockley W.W., Rutledge R. External laryngeal trauma analysis of 392 patients // Arch. Otolaryngol. Head and Neck Surg. 1999. Vol. 125, N 8. P. 877–880.

Nahum A.M. Immediate care of blunt laryngeal trauma // J. Trauma. 1969. Vol. 9, N 2. P. 112–125.

Norris B.K., Schweinfurth J.M. Arytenoid dislocation: an analysis of contemporary literature // Laryngoscope. 2001. N 121. P. 142.

Schaefer S.D. Management of acute blunt and penetrating external laryngeal trauma // Laryngoscope. 2014. Vol. 124, N 1. P. 233–244.

Schaefer S.D. The acute management of external laryngeal trauma. A 27-year experience // Arch. Otolaryngol. Head and Neck. Surg. 1992. Vol. 118, N 6. P. 598–604.

Schaefer S.D. The treatment of acute external laryngeal injuries. "State of the art" // Arch. Otolaryngol. Head and Neck Surg. 1991. Vol. 117, N 1. P. 35–39.

Schaefer S.D. Management of acute blunt and penetrating external laryngeal trauma // Laryngoscope. 2014. N 124. P. 233.

Walner D.L., Loewen M.S., Kimura R.E. Neonatal subglottic stenosis — incidence and trends // Laryngoscope. 2001. Vol. 111, N 1. P. 48–51.

Zalzal G.H., Cotton R.T. Glottic and subglottic stenosis / by edited Flint P.W., Haughey B.H., Lund V.J. et al. Cummings Otolaryngology: Head & Neck Surgery. 5th ed. Philadelphia : Mosby, Elsevier, 2010. P. 2916.

ПРЕДМЕТНЫЙ УКАЗАТЕЛЬ

А

Абсцесс
– Бецольда 350, 353
– перитонзиллярный 48, 446
– Чителли 353
Агевзия 88
Аденоидит 452
Аденоиды 445, 452
Аденоидэктомия 452
Аденокарцинома 180
Акромегалия 61
Алопеция андрогенная 540
Ангина Людвига 36, 40, 49
Ангиография шеи 580
Ангиосом 570
Аномалия Арнольда–Хиари 428
Аносмия 85, 88
Анотия 482
Антростомия 267
Апноэ обструктивное ночное 60, 447
Аппарат слуховой 334
модели 335
Артерия
– внутренняя сонная 192
– наружная сонная 100, 141
Аспирация 441, 647
Астма, кашлевая форма 639
Атрезия хоан 426, 459
Аттикотомия
– Бонди 359
– холестеатомы 370
Аудиограмма 309
Аудиометрия 381
Афония 618

Б

Биопленка 345
Биопсия узла сигнального лимфатического 119
Бластомикоз 75
Блефароптоз 533
Болезнь
– гастроэзофагеальная рефлюксная 61
– Кавасаки 498
– Кастлемана 499
– Кикучи–Фуджимото 499
– Меньера 332
– от кошачьих царапин 49
– Розаи–Дорфмана 499
Боль
– головная 79
– контактного пункта 82
– – напряжения 80
– – лицевая 79
– – стойкая идиопатическая 82
Бронхоскоп 612
Бронхоскопия 608, 611
Бугорок Гиса 290

В

Варикоз складки голосовой 623
Видеоларингоскопия 609
Видеоларингостробоскопия 609
Вирус
– папиломы человека 103
– простого герпеса 58
– Эпштейна–Барр 446
Вкус 86
Волчанка системная красная 73
Восстановление аблативное лазерное 539

Г

Гемангиома 461
– подголосового пространства 174
– у новорожденных 439
Гематома перегородки носа 585
Ген противоопухолевый 103
Гиалуронидаза 556
Гигиена голоса 631
Гиперакузис 322
Гиперкальциемия 156

Гиперназальность 633
Гиперпаратиреоидизм
– вторичный 156
– первичный 155
– третичный 156
Гиперсенситивность кашлевая 635
Гипогевзия 88
Гипоназальность 633
Гипопиоэ 68
Гипосмия 85, 88
Гипотиреоз 61
Гистоплазмоз 75
Глаза енота 403
Глиома 458
Глотание 604
– нормальное 645
Глубина по Бреслоу 117
Глухота
– постлингвальная 339
– прелингвальная 339
Головокружение
– доброкачественное пароксизмальное позиционное 326, 388
– мигрень-ассоциированное 329
Гортаноглотка 96
Гортань 131, 616, 663
– анатомия 599
– развитие внутриутробное 605
Гранулема
– голосового отростка 624
– холестероловая 397
Гранулематоз
– Вегенера 71, 225, 622
– с полиангиитом 71
Графт кожный 564
Гребень решетчатый 193

Д

Дакриоцисториностомия 283, 534
Дегисценция полукружного канала 306, 389
– верхнего 297
Декомпрессия орбитальная 284
Депрессия кортикальная распространяющаяся 80
Дерма 510, 564
Дермабразия 539
Дерматохалазис 533
Дермоид носа 458
Деформация
– клювовидная 523, 530
– открытая крыша 530
– перевернутой V 530
– седловидная 523, 530
– ушной раковины 461
Децибел 309
Дизосмия 85
Дисгевзия 88
Дислокация черпаловидного хряща 688
Дисосмия 88
Диссекция
– избирательная шейная 147
– шейная
– – радикальная 164
– – селективная 165
Дисфагия 646
Дисфония 617
– гипертонусная 621
– спастическая 622
Дисфункция
– лицевого нерва 397
– обонятельная 89
Дыхание 604
– стенотическое 425

Е

Единица фолликулярная 540, 543

Ж

Железа
– околоушная слюнная 141
– паращитовидная 155
– поднижнечелюстная слюнная 141
– подъязычная слюнная 142
– слезная 282, 534
Желудочек гортанный 603
Заживление
– вторичным натяжением 510
– первичным натяжением 510
– третичным натяжением 511
Закон
– Александера 326
– Геринга 533
Зубец Кархарта 305, 363, 364

И

Иммитанс 314
Имплантация
– золотых графтов 559
– кохлеарная 338
Имплант кохлеарный 337
Инсульт 646
Интервал костно-воздушный 312
Инфекция
– пространства
– подчелюстного 48
– – подъязычного 48
– – превертебрального 46
– – пространств шеи глубоких 43
– Эпштейна–Барр 200

Й

Йод радиоактивный 155, 159

К

Канал
– видиев 193
– зрительный 280
Карман
– лицевой 359
– лобный 221
Карцинома
– аденокистозная 146, 180, 399
– базальноклеточная 108, 399
– из клеток Меркеля 110
– папиллярная 500
– плоскоклеточная 103, 108, 132, 180, 399
– – пищевода 138
– – полости рта 125
– – стадии 121
– синоназальная недифференцированная 180
Кашель
– атопический 637
– идиопатический 635
– нейропатический 635
– необъяснимый 635
– острый 635
– персистирующий 642
Кератит глаза прогрессирующий 381
Кератоакантома 111
Кератоз актинический 111
Кислота гиалуроновая 535, 554
Киста
– дермоидная 496
– протока щитоязычного 496
– связки голосовой 659
– складки голосовой 624
Клапан носовой 260
– внутренний 527
Классификация
– Бенджамина–Инглиса 437
– Людвига 541
– Майера–Коттона 436
– Норвуда 541
– Фитцпатрика 538
– Фиша 179
– Фридмана 62
– Чандлера 243
– Энгла 593
Клетка
– волосковая 295
– Галера 30, 221
– Оноди 30
Кокцидиомикоз 75
Коллаген 514
Коллапс носового клапана 261
Кольцо Вальдейера 419, 444
Компенсация вестибулярная 385
Комплекс остиомеатальный 215
Конус эластический 603
Кость височная 293
Коэффициент Гуда 527
Крикотиреоидотомия 677
Кровотечение носовое 226
– связь с гипертензией 232
– стойкое 230
– у детей 229
Круп 424, 430
Крыша орбиты 279
Кюретка 452

Л

Лаваж бронхоальвеолярный 612
Лагофтальм 559
Лазер 539
– Nd-YAG 489
– ИАГЛЭ 540
– калий-титанил-фосфатный (КТР) 624
– углекислотный 540, 624

Ларингит
– острый 620
– хронический 620
Ларинговидеостробоскопия 618, 666
Ларингомаляция 434, 435, 459
Ларингопластика
– инъекционная 669
– медиализационная 669
Ларингоскоп 609
Ларингоскопия 608
– гибкая 609
– непрямая 609
– прямая 609
Ларингостробоскопия 657
Ларингоцеле 497
Лентиго злокачественное 115
Лепра 74
Ликворея 234, 397
– причины 272
Лимфаденит шейный 50
Лимфома 495
Линия
– натяжения кожи 565
– Онгрена 21, 176, 185
– релаксации кожного натяжения 512
Лоскут
– врашающийся 566
– забор замедленный 570
– интерполируемый 566
– кожный, классификация 566
– костно-кожный 570
– местный кожный 565
– мышечно-кожный 570
– по Бьёрку 679
– регионарный 569
– свободный 569
– скользящий 566
– транспозиционный 566
– фасциально-кожный 570

М

Магнитостимуляция транскраниальная 324
Маневр
– Вальсавы 274, 664
– Дикса–Холлпайка 327
– Зимонта 329
– Масако 650
– Мендельсона 650
– Мюллера 62
– неполного кувырка 329
– Хейса–Мартина 146
– Эплея 329
Маскировка 311
Мастоидэктомия 356
– радикальная 357
Маточка 295
Медиастинит 45
Меланома 115
– лентигинозная 115
– метастазирующая 120
Мембрана
– базилярная 295
– четырехугольная 603
Менингиома 396
Менингит 350
Мешочек перепончатого лабиринта 295
Мигрень 83
– без ауры 80
– вестибулярная 326
Микротия 461, 482, 486, 507
Миндалина
– глоточная 445
– нёбная 419, 445
– – удаление 449
– носоглоточная 445
– язычная 445
Миоклония
– велопалатинная 321
– стременной мышцы 321
Мирингит буллезный 343
Мицетома 244, 250
Мозг спинной, повреждение 579
Молоточек 292
Мукозит 202
Мукормикоз 75
Мукоэпидермоид 180
Мыс полости барабанной 415
Мышца
– боковая прямая 281
– верхняя косая 281
– головы ременная 161
– голосовая 34
– гортани
– – внутренняя 602
– – наружная 601

– грудино-ключично-сосцевидная 165
– двубрюшная 161
— задняя перстнечерпаловидная 34
– лопаточно-подъязычная 98
– напрягающая барабанную перепонку 292
– нижняя косая 281
– перстнещитовидная 602
– подбородочно-подъязычная 162
– стременная 292, 315
– челюстно-подъязычная 36, 98
– щиточерпаловидная 34

Н

Назальность ассимиляционная 633
Назометрия 633
Наковальня 292
Нёбо
– вторичное 466
– первичное 466
Невралгия
– крылонёбного узла 263
– тройничного нерва 81
Недостаточность складковая 620, 666
Нейропатия травматическая оптическая 285, 587
Нерв
– блоковый 33
– блуждающий 33
– большой ушной 545, 547
– верхний гортанный 604, 664
– возвратный гортанный 604, 664
– Галена 604
– глазодвигательный 33
– зрительный 33
– – анатомия 285
– – поражение 587
– лицевой 31, 33, 293, 373, 557
– колено первое 293
– – мониторинг 147
– – обонятельный 33
– отводящий 33
– подъязычный 34
– преддверно-улитковый 33
– промежуточный 376
– спинномозговой добавочный 34
– трансплантация перекрестная 560
– транспозиция 560
– тройничный 33, 81
– черепной 99
– языкоглоточный 33
Нистагм 327
Нос, деформация седловидная 261
Носоглотка 95

О

Область Литтла 226
Облучение 514
Облысение 541
– у женщин 541
Оболочка слизистая, выстилающая гортань 602
Образование
– фиброзное 623, 624
Ожирение 61
Ожог 580
Онкоген 102
Операция
– Колдуэлла–Люка 271
– Лотропа модифицированная 267, 585
Опухоль
– гломусная 398
– мукоэпидермоидная 146
– поднижнечелюстного (вартонова) протока 144
– Уортина 500
Опыт
– Ринне 308
– Швабаха 309
Орбита 279
– сеть сосудистая 282
Орган спиральный (кортиев) 295
Основание черепа 188
Оталгия 128
Отверстие
– тимпанальное 413
– Хушке 413
Отек
– Квинке 37
– Рейнке 623, 624, 659
Отит
– наружный 342
– – злокачественный 38, 343
– – острый 342, 343
– – хронический 343
– острый 349
– средний 344

– – секреторный 347
– – хронический суппуративный 348, 349
Отоликворея 406
Отопластика 480
Отосклероз 304, 362
– билатеральный 365
Отохирургия 361
Отросток
– голосовой 604
– крючковидный 219
– мышечный 604
– сосцевидный 356
– улитковый 415
Офтальмопатия Грейвса 279, 283
Охриплость 617

П

Пазуха
– верхнечелюстная 30, 216
– клиновидная 217
– лобная 218
– – вскрытие 267
– околоносовая 215
– – вскрытие 266
– решетчатая 217
Папиллома назальная 177
Папилломатоз рецидивирующий респираторный 440, 623
Параганглиома 170, 398
– яремная 173
Паралич
– Белла 378, 379
– нижней губы 379
Паротит эпидемический 143
Пенетрация 441, 647
Перегородка носа 215
– искривление 255
Переливание крови 579
Перелом 583
– blowout 586
– в области симфиза 593
– дуги скуловой 588
– задней стенки лобной пазухи 595
– комплекса назо-орбито-этмоидального 585
– костей носа 585
– Лефор I 589
– Лефор II 589
– Лефор III 589
– панфациальный 590
– с выпадением глазного яблока 586
– стенки лобной пазухи
– – задней 583, 584
– – передней 583, 584
– тела нижней челюсти 593
– трехножковый 588
– отростка мышелкового 592
– угла нижней челюсти 592
– челюсти нижней 591
– – у детей 594
Перепонка барабанная 292
Пересечение вестибулярного нерва 387
Переслушивание 311
Перилимфа 293
Перфорация перегородки носа 261
Пилинг химический 538
Плакода носовая 467
Пластинка поверхностная собственная 656
Платизмопластика корсетная 548
Плоскость
– лицевая 516
– Франкфорта горизонтальная 515
Пневмония аспирационная 645, 668
Подбор шума 320
Полип складки голосовой 622
Полипы
– полости носа 90, 234, 238, 246, 249, 250, 252, 268
– складок голосовых 624, 658
Полихондрит рецидивирующий 73
Полость
– носовая, изъязвление 231
– рта 95, 124
Последовательность Робина 427
Правило
– пятых 519
– третей 517
Пресбикузис 301
Прижигание 229
Признак Квикенштедта 352
Принципы Холстеда 512
Проба
– Вальсальвы 306, 344, 616
– Коттла 527

Пространство
– опасное 96
– позадиглоточное 96
– предпозвоночниковое 96
Проток
– поднижнечелюстной (вартонов) 142
– ривинусов 142
– стенонов 141
– щитоязычный 456
Протокол
– трансфузионный 579
– Фрейзера 651
Протоонкоген 102
Пятно портвейновое 490

Р

Рабдомиосаркома 501
Радиотерапия 204
Разрез Киллиана 255
Рак
– гортани 132
– – лечение 135
– орофарингеальный 128
– синоназальный 176
– слюнной железы 105
– щитовидной железы 105, 152
– анапластический 154
Раковина
– носовая 215
– – гипертрофия 259
– – средняя 260
– ушная 73, 141
Рана
– высушивание 512
– закрытие вакуумное 514
– увлажнение 512
Расщелина
– ларингеальная 460
– ларинготрахеальная 460
– подслизистая 467
Реакция слуховая ствола мозга 315
Рекрутмент громкости 335
Рентгенограмма
– грудной клетки 579
– шеи 580
Ретидэктомия 508
Рефлюкс
– гастрофарингеальный 132
– ларингофарингеальный 616, 625
– ларингоэзофагеальный 459
– слезный 283
Рецептор вкусовой 86
Ринит 234
– аллергический 236, 638
– с эозинофилией 235
– – атрофический 235
– вкусовой 236
– гормональный 235
– медикаментозный 235
– связанный с профессиональными вредностями 235
Риноликворея 406
Ринопластика 523
– закрытая 531
– открытая 528, 531
– эндоназальная (закрытая) 528
Ринорея 241, 585
Риносинусит
– аллергический грибковый 244, 250
– острый 240
– – бактериальный 241
– хронический 223, 246, 265
Риносклерома 74
Риноспоридоз 76
Ритидэктомия цервикофациальная 545
Ротоглотка 127
Рубец 510
– складки голосовой 659

С

Саркоидоз 70
Связка голосовая 656, 663
Связь акустическая обратная 335
Септопластика эндоскопическая 256
Симптом
– Бэттла 403
– Виллизия 363
– распорки 37
– треножника 37
– Фюрстенберга 274
– Швартце 363
Синдром
– CHARGE 291
– Ашера 475

– Бехчета 73
– бранхиоториальный 291, 476
– Варденбурга 475
– Вернета 398
– Гийена–Барре 379
– Гольденхара 291
– Градениго 353
– Джеруэлла–Ланге-Нилсена 475
– Ди Георге 291
– кашля дыхательных путей 637
– – верхних 638
– Клиппеля–Треноне 462
– Крузона 292
– Лемьера 49
– Мёбиуса 379
– Мелкерссона–Розенталя 379
– Милларда–Гюблера 379
– носа пустого 259
– обструкции врожденной дыхательных путей верхних 421
– отверстия яремного 398
– Пендреда 475
– Рендю–Вебера–Ослера 231
– седла пустого турецкого 273
– синуса кавернозного 186
– слизисто-кожный лимфатический 498
– Стерджа–Вебера 462, 491
– Стивенса–Джонсона 57
– Стиклера 476
– токсического шока 262
– Тричера Коллинза 291
– Фрея 147, 381
– Ханта 384
– Хеерфорда 71
– Черджа–Стросс 72
– Шегрена 72
– яичников поликистозных 61
Синкинезия 378, 558
Синусит инвазивный грибковый 245
– острый 39
Синус тимпанальный 415
Система слезная 282
Сифилис 74
Складка голосовая 655
– истинная 663
– ложная 663
– неподвижность 665
– паралич 666
– – двусторонний 666
– – полный односторонний 666
– парез 666
Скрофулез 50
Слух
– бимодальный 339
– нормальный 311
– снижение 317
Слухопротезирование 336
– консультация 335
Соматошум 320
Сонография фокусная абдоминальная при травме 580
Сосочек вкусовой 86
Сплетение
– Вудраффа 226
– Киссельбаха 226
Стапедотомия 366
Стеноз подскладковый 436
Стимуляция бимодальная 339
Стремя 292
Стридор 424, 425, 435
Стробоскопия 619, 657
Струна барабанная 376
Сустав перстнещитовидный 603

Т

Тампонада
– задняя 230
– передняя 229
Теория канцерогенеза накопительная 102
Терапия
– голоса резонансная 631
– лучевая 204
– молекулярная 207
– системная 207
– химическая 207
Тератома 496
Тест
– Аллена 571
– аудиометрии компьютерной 316
– водный 3-oz 649
– доверия 331
– импульсный 331
– калорический 332
– камертональный 309
– кукольных глаз 331

– на принудительное смещение глазного яблока 588
– определения речевого порога 313
– разборчивости речи 313
– стимуляции максимальной 380
– тракционный 588
– чувствительности нерва 380
– Ширмера 380
– Эвана 648
Тимпаномастоидоэктомия 356
Тимпанометрия 314
Тиннитус 319, 322
Ткань подкожная соединительная 564
Токсин ботулинический 551
Тонзиллит острый 445
Тонзиллолиты 445
Травма
– гортани наружная 682
– лицевая 583
– снижающая слух 304
Трансплантат
– кожный 564
– полнослойный 564
– расщепленный 564
Трахеит бактериальный 430
Трахеомаляция 439
Трахеостомия 676
Трахеотомия 676, 677
– открытая 680
Треугольник
– Киллиана 422
– Пауэлла и Хамфри, эстетический 517
Триада Меньера 326
Тризм 47
Труба евстахиева 344
Трубка
– тимпаностомическая 347
– трахеостомическая 435, 678
– эндотрахеальная 678
– – размер 435, 611, 673
Тугоухость
– врожденная 473
– детская 473
– кондуктивная 300, 307, 407
– сенсоневральная 300, 307, 407
– старческая 301

У

Увулопалатофарингопластика 68
Угол
– ментоцервикальный 517
– мостомозжечковый 391
– назолабиальный 517, 526
– назоментальный 517
– назофациальный 517, 526
– назофронтальный 517, 526
Узел лимфатический 35
– реактивный 495
– уровни 161
Узелок 624
– складки голосовой 623, 658
Умами 86
Уровень речевых частот 311
Ухо
– наружное 289, 507
– оттопыренность 461, 482
– среднее 292, 293

Ф

Фарингит вирусный 446
Фасшит некротизирующий 50
Фасция глубокая шейная 96
Фейслифтинг 507, 545, 547
Фиброларингоскопия 619
Физиотерапия 558
Фистула
– трахеобезымянная 40, 678
Фономикрохирургия 655
Фонопедия 624, 627, 643, 660
Фотография высокоскоростная 657
Фототермолиз 539

Х

Хейлит актинический 112
Хемосенсация 85
Хирургия
– микрографическая по методу Моса 112
– носа у детей 262
– пазух, осложнение 268
– под визуализационным контролем 269
– трансоральная роботоассистируемая 130
– трансоральная углекислотная лазерная 129

– уха эндоскопическая 361
– фетальная 472
– функциональная эндоскопическая пазух околоносовых 265
– холестеатомы 361
Хоана 459
Холестеатома 305, 367
– врожденная 368
– приобретенная 369
Храп 59
– лечение 65

Ч

Челюсть нижняя 591

Ш

Шар грибковый 244, 250
Шея 31
Шкала
– комы Глазго 578
– Хауса–Брекманна 378, 557
Шлифовка
– лазерная 535
– неаблативная 540
– фракционная 540
Шок
– геморрагический 578
– кардиогенный 578
– нейрогенный 578
– септический 578

Щ

Щель
– верхняя глазничная 280
– жаберная, аномалия 94

Э

Эзофагоскопия 608, 613
Эктропион 533, 559
Электромиография 25, 381
– гортани 662, 667
– при параличе лицевого нерва 558
Электронейронография 380
Электростимуляция
– нейромышечная 653
Эмиссия отоакустическая 316
Энтропион 533
Энцефалоцеле 274, 458
Эпиглоттит 37, 429
Эпидермис 510, 564
Эпителий обонятельный 87
Эстезионейробластома 180
Эффект Тиндаля 555
Эффлювий постхирургический 543

Я

Ямка
– крылонёбная 100, 185
– подвисочная 186
– тонзиллярная 419

Книги Издательской группы «ГЭОТАР-Медиа» вы можете приобрести у следующих региональных представителей:

Архангельск. «АВФ-книга»:
ул. Ленина, 3;
тел.: (8182) 65-38-79

Архангельск.
Книготорговая фирма «Рамкона»:
ул. Шубина, 3, оф. 47А;
тел.: (8182) 47-00-77;
www.ramcona.ru

Астрахань. «Медицинская книга»:
ул. Бакинская, 121 / ул. Кирова, 51
(около Медицинского университета);
тел.: (8512) 60-87-06, (917) 170-25-22;
факс: (8512) 25-87-06

Барнаул. ИП Сидоренко П.А.:
ул. Новоугольная, 24;
тел.: (902) 999-22-22

Владивосток. «Медицинская книга»:
Партизанский пр-т, 62А,
Дворец культуры железнодорожников;
тел.: (914) 792-11-26

Владикавказ. «Книгия»: ул. Маркуса, 26;
тел.: (8672) 45-16-08, 50-56-63

Волгоград. «Современник»:
пр-т Ленина, 2;
тел.: (8442) 38-33-94, 38-33-96

Воронеж. ИП Собацкий Е.Н.,
«Медицинская книга»:
ул. Кольцовская, 6;
тел.: (4732) 40-59-55 (моб.)

Екатеринбург. Магазин медицинской книги: ул. Волгоградская, 184;
тел., факс: (343) 338-77-25;
http://www.mtbook.ru/;
торговый представитель
г. Тюмень, ул. Одесская, 59,
Магазин «Мигал»,
отдел «Медкнига»

Екатеринбург. «Дом книги»:
ул. Антона Валека, 12;
тел.: (343) 253-50-10

Кемерово. «РОСС»:
ул. Октябрьская, 42А;
тел.: (8732) 46-88-09

Иваново. «Новая мысль»:
пр-т Ленина, 5; тел.: (4932) 41-64-16

Ижевск. Магазин «Медицинская литература» (ИП Тюлькин А.В.):
ул. Лихвинцева, 46
(ТЦ «Виктория»);
тел.: (912) 850-71-72, (950) 165-32-15;
e-mail: alextyulkin@yandex.ru;
www.doctorbooks.ru

Иркутск. Магазин «Медкнига»:
ул. К. Либкнехта, 157;
тел.: (3952) 20-06-68, (914) 910-53-48;
мкр. Юбилейный, 100, МАПО;
тел.: (914) 901-91-17

Казань. Магазин «Медкнига»:
ул. Бутлерова, 31;
тел.: (843) 238-8-239,
(950) 312-80-27

Казань. Ул. Бутлерова, 36 (КГМА);
тел.: (952) 038-11-12

Киров. ИП Комм В.З.:
ул. Маклина, 39, оф. 2;
тел.: (8332) 54-88-51, (919) 515-87-69

Краснодар. ИП Горбанев К.А.
(«Медицинская книга»): ул. Седина, 6/1;
тел.: (908) 671-63-91

Краснодар. ИП Белик Е.Н.:
ул. Седина, 4; тел.: (918) 330-08-73

Красноярск. «Академкнига»:
ул. Сурикова, 45;
тел.: (391) 227-03-90, 227-34-26;
e-mail: akademkniga@bk.ru

Махачкала. «АРБАТ-МЕДИА»:
ул. Толстого, 9; ул. А. Акушинского, 11М
(напротив старой автостанции);
тел.: (8722) 78-06-38;
e-mail: arbat@list-arbat.ru

Москва. Дом книги «Молодая гвардия»:
ул. Б. Полянка, 28, стр. 1;
тел.: (495) 780-33-70, 238-50-21

Книги Издательской группы «ГЭОТАР-Медиа» вы можете приобрести у следующих региональных представителей:

Москва. Торговый дом «Библио-Глобус»:
ул. Мясницкая, 6/3, стр. 1;
тел.: (495) 781-19-00; факс: (495) 628-87-58

Нальчик. Магазин «Твоя книга»:
ул. Кирова, 353;
тел.: (928) 704-93-87

Нижний Новгород. «Дом книги»:
ул. Советская, 14;
тел.: (831) 246-22-92,
246-22-73, 277-52-07;
e-mail: kniga@kis.ru

Новосибирск. «Книги Сибири»:
ул. Часовая, 6/2;
тел.: (383) 335-61-63

Оренбург. Фирма «Фолиант»:
ул. Советская, 24;
тел.: (3532) 77-40-33,
77-46-92, 77-20-24

Пермь. Книжный магазин
«Пермкнига»: ул. Лодыгина, 6;
тел.: (342) 278-33-23,
242-84-90, 242-72-74

Пятигорск. Магазин «Твоя книга»:
ул. Береговая, 14;
тел.: (8793) 39-02-53

Республика Крым и г. Севастополь.
ИП Славгородский Л.Л.:
Симферополь, б-р Ленина, 2А
(здание Военторга, 1-й этаж);
тел.: (978) 769-88-67 (МТС РФ),
(978) 796-36-99 (МТС РФ),
(978) 941-40-05 (К-Телеком),
(987) 852-61-62 (МТС РФ);
http://knigamed.com/

Ростов-на-Дону. «РОСТОВКНИГА»:
ул. Таганрогская, 106;
тел.: (863) 295-89-36;
tovaroved@rostovkniga.com

Рязань. Супермаркет «Книги»:
Московское ш., 5А, ТД «БАРС-1»;
тел.: (4912) 93-29-54

Санкт-Петербург. «Санкт-Петербургский дом книги»: Невский пр-т, 28;
тел.: (812) 318-49-15, 312-01-84

Санкт-Петербург. СЗГМУ
им. И.И. Мечникова: ул. Кирочная, 41

Санкт-Петербург. ИП Кузьменок И.В.
(медицинская и ветеринарная
литература): ДК им. Крупской, 2-й этаж,
место № 54, 80; тел.: (962) 708-77-64
(место № 54), (911) 24-22-54 (место № 80);
http://krupaspb.ru/uchastniki/;
e-mail: personal/medkniga.htm

Санкт-Петербург. «Медицинская
литература на Боткинской, 3»:
ул. Боткинская, 3 (ТК «У метро»,
помещение 209);
тел.: (921) 927-27-37, (905) 259-85-84

Саратов. «Стержень»:
ул. Валовая, 92; тел.: (8452) 23-46-44;
факс: (8452) 23-56-99

Смоленск. СГМУ, магазин «Пульс»:
ул. Крупской, 28;
тел.: (4812) 31-09-25

Ставрополь. «Мир Знаний»:
ул. Лермонтова, 191, корп. 43;
тел.: (8652) 24-28-77;
e-mail: mz@kavkazinterpress.ru

Уфа. Магазин «Медицинская книга»
(ИП Сахаутдинов Р.Г.):
ул. Пушкина, 96/98, корп. 7
(здание БГМУ, 1-й эт.);
тел.: (905) 002-34-91

Хабаровск. «Деловая книга»:
ул. Промышленная, 20Д, Д1;
тел.: (4212) 45-06-65,
46-95-31, 45-06-64

Челябинск. ЧП Луговых А.Ю.,
Южно-Уральский ГМУ (главный корпус,
1-й этаж): ул. Воровского, 64;
тел.: (351) 775-77-47,
(912) 895-26-36

ГДЕ И КАК КУПИТЬ КНИГИ

115035, Москва, ул. Садовническая, д. 11, стр. 12

Отдел оптовых продаж (вузы + опт)

Тел.: (495) 921-39-07 (доб. 112, 113, 152, 192, 109);
моб.: (916) 876-90-59;
e-mail: opt@geotar.ru, iragor@geotar.ru, sitnikova@geotar.ru, sa@geotar.ru

Отдел продаж медицинским училищам и колледжам

Тел./факс: (495) 228-09-74, 921-39-07 (доб. 138, 207, 252);
моб.: (926) 817-51-50, (985) 339-53-01;
e-mail: sales2@geotar.ru, zhernova@geotar.ru

Отдел розничных продаж и выставок

Тел./факс: (495) 921-39-07 (доб. 255, 280); моб.: (926) 168-42-16;
e-mail: bobyleva@geotar.ru, gnezdilov@geotar.ru

Интернет-магазин «Медкнигасервис»

Тел.: 8 (800) 555-99-92; www.medknigaservis.ru;
e-mail: bookpost@medknigaservis.ru;
доставка по всей России

Фирменные магазины (Москва)

М. «Фрунзенская», Комсомольский пр-т, д. 28, подъезд 3 (здание Московского дворца молодежи, вход в магазин со стороны Комсомольского проспекта). Ежедневно с 9 до 20 ч.
Тел.: **(499) 685-12-47**; моб.: **(916) 877-06-84**



М. «Новокузнецкая», **«Третьяковская»**, ул. Садовническая, д. 13, стр. 11.
Ежедневно с 9 до 20 ч.
Тел.: **(495) 921-39-07 (доб. 602, 603)**



М. «Савёловская», ул. Сущёвский Вал, д. 9, стр. 1
(вход справа от Мебельного центра).
Ежедневно с 9 до 20 ч.
Тел.: **(495) 921-39-07 (доб. 729)**; моб.: **(985) 387-14-57**



Фирменные магазины «Медкнига» (Республика Татарстан)

г. Казань, ул. Бутлерова, 31. Тел.: +7 (843) 238-8-239, +7 (950) 312-80-27;
e-mail: gafurovan@mail.ru, kazanmedkniga@mail.ru
Время работы: ежедневно с 09.00 до 20.00.

г. Казань, ул. Бутлерова, д. 36, КГМА, 1-й этаж. Тел.: +7 (952) 038-11-12
Время работы: понедельник – пятница с 09.00 до 20.00

Фирменный магазин «Медкнига» (Краснодарский край)

г. Краснодар, ул Митрофана Седина, дом 6/1. Тел.: +7 (908) 671-63-91
Время работы: понедельник – суббота с 08.00 до 18.00

РЕАЛИЗАЦИЯ МЕДИЦИНСКОЙ ЛИТЕРАТУРЫ В СНГ (ПРЕДСТАВИТЕЛЬСТВА ИЗДАТЕЛЬСТВА, ФИЛИАЛЫ, ДИЛЕРЫ, МАГАЗИНЫ)

Представительство Издательской группы «ГЭОТАР-КазМедиа» ТОО «ГЭОТАР-КазМедиа»

Республика Казахстан,
010000, г. Астана, ул. Бейбитшилик, 54, кв. 3. Тел.: (7172) 39-82-62;
e-mail: yuliya_borisenko@list.ru

Издательская группа «ГЭОТАР-Медиа» в Украине

Винница. Интернет-магазин «Медкнига»
г. Винница, ул. Блока, 14/2.
Тел.: +38 (068) 834-73-89,
+38 (095) 337-12-25,
+38 (063) 351-03-02, +38 (043) 266-05-10;
www.medkniga.com.ua;
e-mail: info@medkniga.com.ua;
Viber & WhatsApp: +380635210302;
Skype: medkniga_max@outlook.com

Киев. Интернет-магазин «Librabook»
(доставка курьером по Киеву,
почтой по Украине).
Тел.: +38 (044) 383-20-95,
+38 (093) 204-33-66, +38 (094) 927-90-95;
www.librabook.com.ua;
e-mail: info@librabook.com.ua;
ICQ: 570-251-870

Дилер Издательской группы «ГЭОТАР-Медиа» в Республике Беларусь ЧПТУП «Дар-Ника»

Республика Беларусь, 247760, г. Мозырь,
ул. Ленинская, 9/10.
Тел.: (37529) 662-46-51,
(37529) 730-13-66

Дилер Издательской группы «ГЭОТАР-Медиа» в Республике Беларусь ООО «Лебенскрафт»

Республика Беларусь, 210024, г. Витебск,
пр-т Победы, 7/1, комн. 112.
Тел.: (37529) 718-41-51

ПРИГЛАШЕНИЕ К СОТРУДНИЧЕСТВУ

Издательская группа «ГЭОТАР-Медиа» приглашает к сотрудничеству авторов и редакторов медицинской литературы.

ИЗДАТЕЛЬСТВО СПЕЦИАЛИЗИРУЕТСЯ НА ВЫПУСКЕ
учебной литературы для вузов и колледжей, атласов, руководств для врачей, переводных изданий.

По вопросам издания рукописей обращайтесь в отдел по работе с авторами.
Тел. (495) 921-39-07.

Научно-практическое издание

ОТОРИНОЛАРИНГОЛОГИЯ: ТЕОРИЯ И ПРАКТИКА

Под редакцией Мелиссы А. **Скоулз**, Виджая Р. **Рамакришнана**

Перевод с английского под редакцией
С.А. **Карпищенко**

Главный редактор издательства *Т.А. Андреева*
Зав. редакцией *А.В. Андреева*
Менеджер проекта *Т.Б. Макарова*
Выпускающий редактор *Т.Б. Макарова*
Редактор *А.С. Кузьмина*
Корректор *В.М. Гончар*
Компьютерная верстка *И.Н. Варламова*
Дизайн обложки *Д.Т. Халмурзина*
Технолог *О.А. Ильина*

Подписано в печать 14.05.2018. Формат 70×100 1/16.
Бумага мелованная. Печать офсетная.
Объем 56,76 усл. печ. л. Тираж 1000 экз. Заказ № 3861.

ООО Издательская группа «ГЭОТАР-Медиа».
115035, Москва, ул. Садовническая, д. 11, стр. 12.
Тел.: 8 (495) 921-39-07.
E-mail: info@geotar.ru, http://www.geotar.ru.

АО «Первая Образцовая типография».
Филиал «Чеховский Печатный Двор».
142300, Московская обл., г. Чехов, ул. Полиграфистов, д. 1.

ISBN 978-5-9704-4509-9



ОТОРИНОЛАРИНГОЛОГИЯ
ТЕОРИЯ И ПРАКТИКА

Под редакцией Мелиссы А. Скоулз, Виджая Р. Рамакришнана

Перевод с английского под редакцией профессора С.А. Карпищенко

Книга представляет собой всеобъемлющее практическое руководство по оториноларингологии, написанное на современном уровне группой практикующих врачей из США. Материал изложен в нетрадиционной форме — в виде вопросов и ответов: на каждый поставленный вопрос дается конкретный развернутый ответ. Обсуждаются проблемы общей анатомии и эмбриологии, подходы к лечению заболеваний полости рта, ротоглотки, гортани, полости носа и околоносовых пазух, слюнных, щитовидных и паращитовидных желез. Рассмотрена природа опухолей, поражающих эти области. Затронуты причины снижения слуха и варианты его восстановления с помощью слуховых аппаратов и имплантируемых устройств. Особо выделены проблемы, возникающие в педиатрической оториноларингологии. Приведены «рецепты» в области пластической хирургии лица и его реконструкции. Сформулированы рекомендации, основанные на многолетней клинической практике, для большинства видов амбулаторных хирургических вмешательств и процедур.

Руководство предназначено специалистам в области оториноларингологии, челюстно-лицевой хирургии, нейрохирургии, офтальмологии, пластической и общей хирургии, онкологии, анестезиологии, а также может быть полезно студентам старших курсов медицинских вузов и ординаторам.

1044959

ISBN 978-5-9704-4509-9
9 785970 445099 >

www.geotar.ru
www.medknigaservis.ru