829582

Райнхард Рокамм

Цветной атлас по НЕВРОЛОГИИ

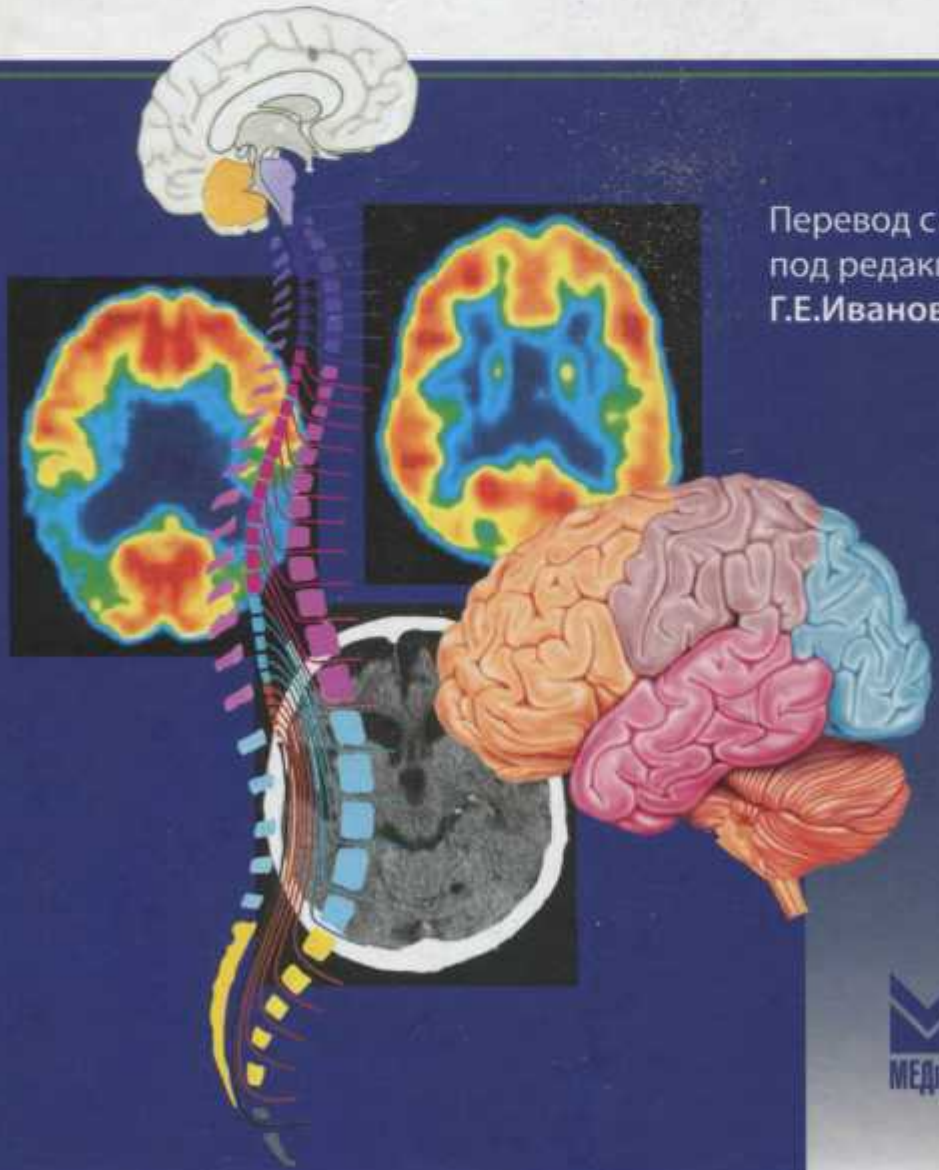

Перевод с английского
под редакцией
Г.Е.Ивановой

МЕДпресс

829582

Цветной атлас по неврологии

Райнхард Рокамм

Перевод с английского
под редакцией ***Г.Е.Ивановой***

Москва
«МЕДпресс-инфор
2017

УДК 616.8
ББК 56.12
Р66

Все права защищены. Никакая часть данной книги не может быть воспроизведена в любой форме и любыми средствами без письменного разрешения владельцев авторских прав.

Авторы и издательство приложили все усилия, чтобы обеспечить точность приведенных в данной книге показаний, побочных реакций, рекомендуемых доз лекарств. Однако эти сведения могут изменяться.

Информация для врачей. Внимательно изучайте сопроводительные инструкции изготовителя по применению лекарственных средств.

Книга предназначена для медицинских работников.

Перевод с английского: ***Е.К.Вишневская***.

Книга выпущена при содействии ООО «Издательство "Диалект"»

Рокамм Р.

Р66 Цветной атлас по неврологии / Райнхард Рокамм ; пер. с англ. под ред. Г.Е.Ивановой. – М. : МЕДпресс-информ, 2017. – 584 с. : ил.

ISBN 978-5-00030-417-4

Атлас содержит описание неврологических функциональных систем и связанных с ними синдромов, облегчая подход к клинической диагностике неврологических заболеваний. Каждый подраздел, помимо текстового содержимого, проиллюстрирован наглядными цветными изображениями. Ключевые дифференциально-диагностические параметры для каждого тематического раздела книги представлены в виде таблиц. Приведены заключительные краткие описания неврологических и параклинических исследований. Издание может служить как иллюстрированным справочником, так и наглядным пособием для обучающихся или пациентов.

Атлас предназначен для врачей-неврологов, специалистов широкого профиля, студентов медицинских вузов и факультетов, слушателей курсов постдипломного образования.

УДК 616.8
ББК 56.12

ISBN 978-3-13-130932-7

ISBN 978-5-00030-417-4

© 2014 of the original English language edition by Georg Thieme Verlag KG, Stuttgart, Germany. Original title: «Color Atlas of Neurology», 2nd edition, by Reinhard Rohkamm

© Издание на русском языке, перевод на русский язык, оформление, оригинал-макет. Издательство «МЕДпресс-информ», 2017

Предисловие ко второму изданию

Идея создания карманного атласа по клинической неврологии возникла в 1989 г., а в 2000 г. вышло его первое издание. Работа над книгой продолжалась несколько лет при постоянной поддержке издательства Georg Thieme Verlag. Первоначальные эскизы большого формата были выполнены г-ном Güther классическим способом, на бумаге, но так как необходимые улучшения были сложными и требовали временных затрат, в рисунки были внесены изменения в технике цифровых иллюстраций.

С тех пор неврология как область медицины непрерывно развивалась, в ней произошли существенные изменения. Текст и иллюстрации второго английского издания были полностью пересмотрены с учетом этих изменений. Однако был сохранен первоначальный замысел книги: описание неврологических функциональных систем и связанных с ними синдромов как подход к клинической диагностике неврологических заболеваний, иллюстрирующий важные аспекты этих состояний. Подробности каждого тематического раздела представлены в таблицах. Заключительные короткие описания неврологических и параклинических исследований приведены, чтобы проиллюстрировать практическое применение неврологических знаний. Несмотря на впечатляющие технические и лечебные возможности современной неврологии, или в действительности благодаря им, сбор анамнеза и осмотр пациента по-прежнему остаются основами клинической неврологии.

Я приношу сердечную благодарность издательству Georg Thieme Verlag за выпуск этого нового издания книги. Особая благодарность за профессиональную и моральную поддержку г-же Angelika Findgott и г-же Annie Hollins. Г-н Güther снова внес огромный вклад в работу над книгой, сделав прекрасные рисунки. Г-жа Güther оказала нам неоценимую помощь в применении компьютерных программ. Я особенно признателен профессору Pawel Kermer, директору отделения неврологии клиники Nordwest-Krankenhaus Sanderbusch за его помощь в редактировании текста и иллюстраций.

Многочисленные благодарности и конструктивные замечания читателей, отраженные в переработанном издании, сыграли значительную роль в его появлении.

Работа над книгой осуществлялась параллельно с проведением ежедневной клинической практики, это было довольно трудным и кропотливым занятием. Работа была выполнена в огромной степени благодаря поддержке моих пациентов и, конечно же, благодаря любви моих близких, которым я и посвящаю эту книгу.

Reinhard Rohkamm

Предисловие к русскому изданию

Предлагаемое читателю издание можно по праву назвать первой и самой необходимой книгой для подготовки специалиста по нейрореабилитации. Нарушение функции нервной системы и мышц наблюдается практически при всех заболеваниях и повреждениях, что затрудняет постановку диагноза и проведение дифференциальной диагностики. В предлагаемом издании впервые проясняются самые сложные понятия при помощи точного, логичного и простого в изложении текста и очень хороших иллюстраций.

Книга содержит в себе весь необходимый объем информации: от функциональной анатомии и физиологии и их структурных основ, широкого спектра неврологических синдромов, методов диагностики до описания отдельных симптомов, признаков заболеваний неврологического характера, соединенных в структурные элементы, очень удобные для быстрой идентификации нарушений, запоминания их и применения полученных знаний в клинической практике. Интересны разделы о лимбической системе, сосудистой сети мозжечка, цереброспинальной жидкости, раздел о нейромедиаторах и многое другое.

Особенно важны для каждого специалиста, занимающегося нейрореабилитацией, главы «Функциональные системы» и «Синдромы», содержащие описание неврологических функциональных систем и связанных с ними синдромов как подход к клинической диагностике неврологических заболеваний, иллюстрирующий важные для реабилитации аспекты этих состояний.

Впервые учебное пособие представляет системный подход к описанию строения, функций нервной системы и неразрывно связанных с ней мышц и других внутренних органов. Иллюстрации собраны таким образом, что создают всеобъемлющее пространственное представление о протекающих процессах, способах выявления отклонений функций и делают очень сложный материал доступным для восприятия и запоминания читателя, позволяют создать целостный образ функционирующего тела в норме и при всех существующих вариантах нарушений функции нервной системы, включая нейроиммунные, нейрогенетические, нейродегенеративные расстройства.

«Цветной атлас по неврологии» вносит значительный вклад в развитие неврологии и нейрореабилитации, подготовку квалифицированных кадров и совершенствование повседневной клинической практики.

Г.Е.Иванова

Содержание

1 Основные положения 11

Общий обзор ... 12
Череп ... 14
Мозговые оболочки ... 16
Цереброспинальная жидкость ... 18
Ствол головного мозга ... 21
Черепные нервы ... 23
Сонные артерии ... 25
Передние мозговые артерии ... 27
Вертебробазилярные артерии ... 30
Артерии мозжечка ... 32
Задние мозговые артерии ... 34
Мозговые и внемозговые вены ... 36
Внемозговые вены ... 38
Спинальное кровообращение ... 40
Полушария мозга ... 42
Позвоночник и позвоночный канал ... 46
Спинной мозг ... 48
Двигательные проводящие пути ... 50
Проводящие пути мозжечка ... 52
Соматосенсорные проводящие пути ... 54
Дерматомы и миотомы ... 56
Периферическая нервная система ... 58
Скелетная мускулатура ... 68
Вегетативная (автономная) нервная система ... 70
Лимбическая система ... 76
Нейроиммунология ... 78
Нейрогенетика ... 80
Дегенерация нервной системы ... 82

2 Функциональные системы 85

Рефлексы ... 86
Управление движениями ... 88
Базальные ганглии ... 90
Зрительная система ... 92
Глазодвигательная функция ... 95
Пупилломоторная функция ... 99
Тройничный нерв ... 101
Лицевой нерв ... 104
Вестибулярная система ... 106
Слух ... 108
Боль ... 110
Циркадианные ритмы ... 112
Сознание ... 115
Язык ... 117
Речь ... 119
Память ... 121
Нейроэндокринный контроль ... 123
Автономная нервная система. Сердце и кровообращение ... 125
Автономная нервная система. Дыхание ... 127
Автономная нервная система. Терморегуляция ... 129
Автономная нервная система. Функции желудочно-кишечного тракта ... 131
Автономная нервная система. Функция мочевого пузыря и сексуальная функция ... 133
Барьерные системы ЦНС ... 136
Внутричерепное давление ... 138
Нейротрансмиттерные системы ... 140

3 Синдромы 143

Поражение верхних моторных нейронов ... 144
Поражение спинного мозга ... 146
Поражение нижних моторных нейронов ... 148
Мышечная слабость ... 150
Нарушения походки ... 152
Мозжечковые синдромы ... 155
Тремор ... 157
Хорея, дискинезия, миоклонус ... 159
Миоклонус, тики ... 160
Дистония ... 163
Сенсорные нарушения ... 165
Боль ... 168
Вертиго ... 170
Нистагм ... 172
Глазодвигательные нарушения ... 174
Дефекты поля зрения ... 176
Нарушение функции зрачков ... 178
Поражения лицевого нерва ... 181
Нарушения обоняния ... 183
Нарушения вкуса ... 185
Дисфагия (затруднение глотания) ... 187
Стволовые синдромы ... 189
Синдромы поражения основания черепа ... 193
Поведенческие расстройства ... 196
Агнозия ... 198
Нарушения памяти ... 200

Афазия ... 202
Дизартрия ... 204
Языковые нарушения ... 206
Нарушения сна ... 209
Нарушения сознания ... 211
Комоподобные состояния.
Смерть мозга ... 213
Изменения внутричерепного давления 215
Воспалительные заболевания ЦНС ... 220
Эпилептические припадки ... 222
Неэпилептические припадки ... 226
Цереброваскулярные синдромы ... 230
Периферическая нейропатия ... 235
Боль в спине, поражение корешков ... 237
Плексопатия ... 240
Миопатия ... 242
Психогенные синдромы
в неврологической практике ... 244

4 Неврологические заболевания 247

Инсульт ... 248
Ишемический инсульт ... 250
Геморрагический инсульт ... 254
Диагностика инсульта ... 259
Лечение инсульта ... 261
Тромбоз мозговых вен, васкулиты ... 263
Головная боль ... 265
Эпилепсия ... 276
Рассеянный склероз ... 282
Инфекции ЦНС ... 290
Болезнь Лайма (нейроборрелиоз) ... 294
Нейросифилис ... 297
Туберкулез ЦНС ... 299
Ботулизм и столбняк ... 301
Инфекции, вызываемые вирусом
простого герпеса ... 303
Инфекции, вызываемые вирусом
varicella–zoster ... 305
ВИЧ-инфекция ... 307
Полиомиелит ... 310
Инфекция, вызываемая JC-вирусом,
цитомегаловирусная инфекция ... 312
Бешенство ... 314
Оппортунистические грибковые
инфекции ... 316
Токсоплазмоз, нейроцистицеркоз,
малярия ... 319
Прионные болезни человека ... 322
Старение и нервная система ... 324
Болезнь Паркинсона ... 326
Атипичный паркинсонизм ... 335
Деменция ... 337
Болезнь Гентингтона ... 344
Заболевания мозжечка (атаксии) ... 346
Опухоли головного мозга ... 351
Опухоли мозга I и II степени
злокачественности
по классификации ВОЗ ... 353
Опухоли головного мозга
специфической локализации ... 355
Опухоли мозга III и IV степени
злокачественности
по классификации ВОЗ ... 357
Метастатическая болезнь ... 359
Классификация и лечение
опухолей ЦНС ... 361
Наследственные метаболические
энцефалопатии ... 363
Приобретенные энцефалопатии ... 366
Черепно-мозговая травма ... 375
Травмы позвоночника ... 382
Повреждение спинного мозга ... 384
Миелопатии ... 386
Болезни моторных нейронов ... 394
Боль в спине ... 396
Плексопатия, периферические
нейропатии ... 399
Миопатии ... 413
Нервно-мышечные синдромы ... 424
Аномалии развития ЦНС ... 426

5 Клинический метод 435

Беседа с пациентом ... 436
Неврологический осмотр ... 438
Диагностические тесты ... 443

6 Приложение 449

Литература 571

Сокращения

FLAIR	режим инверсии-восстановления с подавлением сигнала от воды
HTLV	Т-лимфотропный вирус человека 1-го типа
JC-вирус	вирус Джона Каннингема
$PaCO_2$	парциальное давление (напряжение) углекислого газа в артериальной крови
PaO_2	парциальное давление (напряжение) кислорода в артериальной крови
SpO_2	насыщение артериальной крови кислородом
АВМ	артериовенозная мальформация
АГ	артериальная гипертензия
АД	артериальное давление
АДГ	антидиуретический гормон
АКТГ	адренокортикотропный гормон
АПК	антигенпредставляющие клетки
БА	болезнь Альцгеймера
БАС	боковой амиотрофический склероз
ББДГ	(англ. *non-REM*) сон без быстрых движений глаз
БГ	болезнь Гентингтона
БДГ	(англ. *REM*) сон с быстрыми движениями глаз
БП	болезнь Паркинсона
БПА	белок-предшественник амилоида
БШв	внутренний сегмент бледного шара
БШн	наружный сегмент бледного шара
ВИЧ	вирус иммунодефицита человека
ВМК	внутримозговое кровоизлияние
ВП	вызванные потенциалы
ВПГ	вирус простого герпеса
ВЧД	внутричерепное давление
ГАМК	γ-аминомасляная кислота
ГКГС	главный комплекс гистосовместимости
ГнРГ	гонадотропин-рилизинг-гормон
ГТКП	генерализованные тонико-клонические приступы
ГЭБ	гематоэнцефалический барьер
ДВИ	диффузионно-взвешенное изображение
ДППВ	доброкачественное пароксизмальное позиционное вертиго
ДТЛ	деменция с тельцами Леви
ИЛ	интерлейкин
ИФН	интерферон
КБД	кортико-базальная дегенерация
КРБС	комплексный регионарный болевой синдром
КТ	компьютерная томография
ЛВД	лобно-височная деменция
ЛГ	лютеинизирующий гормон
МГ	миастения гравис
МД	мышечная дистрофия
МК	мозговой кровоток
МПП	медиальный продольный пучок
МРТ	магнитно-резонансная томография
МСА	мультисистемная атрофия
МЯО	межъядерная офтальмоплегия

НПВС	нестероидные противовоспалительные средства
ОВДП	острая воспалительная демиелинизирующая полинейропатия
ОСВ	околоводопроводное серое вещество
ОФЭКТ	однофотонная эмиссионная компьютерная томография
ПВИ	перфузионно-взвешенное изображение
ПМЛ	прогрессирующая мультифокальная лейкоэнцефалопатия
ПНП	прогрессирующий надъядерный паралич
ПНС	периферическая нервная система
ПП	периодический паралич
ПРФМ	парамедианная ретикулярная формация моста
ПСА	передняя соединительная артерия
ПЦР	полимеразная цепная реакция
ПЭТ	позитронно-эмиссионная томография
риМПП	ростральное интерстициальное ядро медиального продольного пучка
РС	рассеянный склероз
САК	субарахноидальное кровоизлияние
СГБ	синдром Гийена–Барре
СД	сахарный диабет
СНСАДГ	синдром неадекватной секреции АДГ
СОЦВ	синдром обратимой церебральной вазоконстрикции
СЦА	спиноцеребеллярная атаксия
Т1(Т2)-ВИ	Т1(Т2)-взвешенное изображение
Т2*-ВИ	Т2*-взвешенное изображение (на основе градиентного эха)
ТИА	транзиторная ишемическая атака
ТТГ	тиреотропный гормон
ФНОα	фактор некроза опухоли α
ФСГ	фолликулостимулирующий гормон
ХВДП	хроническая воспалительная демиелинизирующая полинейропатия
ЦАДАСИЛ	церебральная аутосомно-доминантная артериопатия с субкортикальными инфарктами и лейкоэнцефалопатией
ЦМВ	цитомегаловирус
ЦНС	центральная нервная система
ЦСЖ	цереброспинальная жидкость
ЧДД	частота дыхательных движений
ЧМТ	черепно-мозговая травма
ЧН	черепной нерв
ЧС	черная субстанция
ЧСС	частота сердечных сокращений
ШКГ	шкала комы Глазго
ШМТ	болезнь Шарко–Мари–Тута
ЭКГ	электрокардиография
ЭМГ	электромиография
ЭОГ	электроокулография
ЭхоКГ	эхокардиография
ЭЭГ	электроэнцефалография

1 Основные положения

- Нейроанатомия
- Проводящие пути
- Дерматомы и миотомы
- Периферическая нервная система
- Скелетная мускулатура
- Автономная (вегетативная) нервная система
- Лимбическая система
- Нейроиммунология
- Нейрогенетика
- Дегенеративные изменения нервной системы

Общий обзор

Неврология – это раздел медицины, посвященный заболеваниям нервной системы и скелетной мускулатуры. Нервная система морфологически и функционально подразделяется на центральную, периферическую (соматическую) и автономную (вегетативную).

Центральная нервная система

▪ Головной мозг (см. Приложение, табл. 1)

Передний мозг, или *prosencephalon* (супратенториальная часть головного мозга), состоит из конечного мозга (*telencephalon*) – двух полушарий и соединяющих их срединных структур и промежуточного мозга (*diencephalon*).

Ствол головного мозга (инфратенториальная часть головного мозга) состоит из среднего мозга (*mesencephalon*) и ромбовидного или заднего мозга (*rhombencephalon*). Ромбовидный мозг состоит из моста (*pons*), мозжечка (*cerebellum*) и продолговатого мозга (*medulla oblongata*).

▪ Спинной мозг

Длина спинного мозга у взрослого человека составляет примерно 45 см. Вверху спинной мозг переходит в продолговатый мозг, начинаясь сразу от места выхода первой пары шейных нервов. Заканчивается он мозговым конусом (*conus medullaris*), у новорожденных – на уровне третьего поясничного позвонка (L3), а у взрослых – на уровне межпозвонкового диска L1–L2. Мозговой конус переходит в концевую нить (*filum terminale*), которая состоит главным образом из глии и соединительной ткани. Вместе с дорсальными и вентральными корешками спинальных нервов она образует конский хвост (*cauda equina*) и прикрепляется к дорсальной поверхности копчика. В соответствии с сегментарным строением позвоночника и положением спинальных нервов в спинном мозге различают шейный, грудной, поясничный и крестцовый отделы.

Периферическая нервная система

Периферическая нервная система (ПНС) осуществляет связь центральной нервной системы (ЦНС) с другими частями тела. В основном все моторные, сенсорные и автономные нервные клетки и волокна за пределами ЦНС являются частью ПНС. ПНС состоит из вентральных (моторных) нервных корешков, дорсальных (сенсорных) нервных корешков, спинальных ганглиев, спинальных и периферических нервов и их окончаний, а также из главной части автономной нервной системы, симпатического ствола. Два первых черепных нерва (обонятельный и зрительный) принадлежат к ЦНС, а остальные – к ПНС.

Периферические нервы могут быть чисто моторными или сенсорными, но обычно являются смешанными и содержат моторные, сенсорные и вегетативные волокна (аксоны) в разных пропорциях. Любой периферический нерв состоит из отдельных пучков аксонов, каждый из которых покрыт оболочкой из соединительной ткани (перинервием). Соединительная ткань, расположенная между аксонами внутри пучков, называется эндоневрием, а пучки, окруженные общей соединительнотканной оболочкой, – эпиневрием. Пучки содержат миелинизированные и *немиелинизированные* волокна, эндоневрий и капилляры. Каждое нервное волокно окружено вспомогательными (шванновскими) клетками. У немиелинизированных нервных волокон одна шванновская клетка окружает несколько аксонов. В миелинизированных волокнах мембрана шванновской клетки многократно обертывается вокруг аксона, образуя слой миелина. Шванновские клетки в миелинизированных волокнах расположены на небольших расстояниях друг от друга. Интервалы между ними называются перехватами Ранвье. Скорость проведения импульса по нервному волокну тем выше, чем толще слой миелина. Особая зона контакта между моторным нервным волокном и мышцей, которую оно иннервирует, называется нервно-мышечным соединением или концевой моторной бляшкой. Импульсы, возникающие в рецепторах

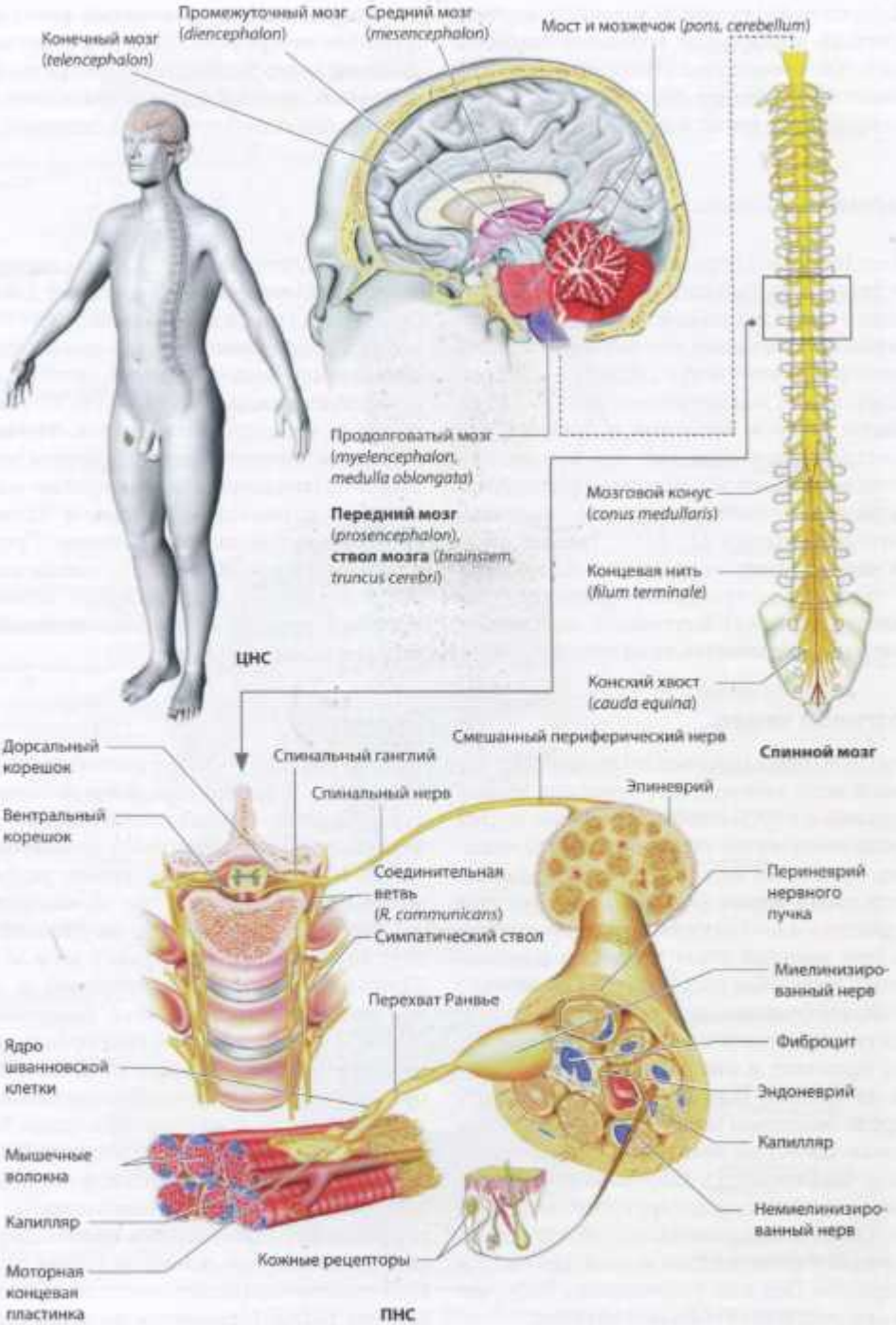
Промежуточный мозг (diencephalon)
Средний мозг (mesencephalon)
Мост и мозжечок (pons, cerebellum)
Конечный мозг (telencephalon)
Продолговатый мозг (myelencephalon, medulla oblongata)
Передний мозг (prosencephalon), ствол мозга (brainstem, truncus cerebri)
ЦНС
Мозговой конус (conus medullaris)
Концевая нить (filum terminale)
Конский хвост (cauda equina)
Спинной мозг
Дорсальный корешок
Спинальный ганглий
Смешанный периферический нерв
Спинальный нерв
Эпиневрий
Вентральный корешок
Соединительная ветвь (R. communicans)
Симпатический ствол
Периневрий нервного пучка
Миелинизированный нерв
Перехват Ранвье
Ядро шванновской клетки
Фиброцит
Эндоневрий
Капилляр
Мышечные волокна
Капилляр
Немиелинизированный нерв
Моторная концевая пластинка
Кожные рецепторы
ПНС

кожи, фасций, мышц, суставов, внутренних органов, передаются в ЦНС по сенсорным (афферентным) нервным волокнам, идущим в составе дорсальных корешков спинного мозга. Клеточные тела сенсорных нейронов находятся в ганглиях дорсальных корешков (псевдоуниполярные клетки).

Автономная (вегетативная) нервная система

Автономная нервная система регулирует функции внутренних органов в ответ на изменения внутренней и внешней среды. В автономной нервной системе выделяют центральный и периферический отделы (с. 70).

Череп

Череп (*cranium*) определяет форму головы. Он легко пальпируется через тонкий слой мышц и соединительной ткани, которые его покрывают. Толщина его варьирует: кости толще и прочнее в тех областях, которые подвергаются механическим воздействиям. Тонкие кости в височной и орбитальной областях черепа образуют так называемые костные окна, через которые при помощи ультразвука можно исследовать базальные мозговые артерии (с. 446). Тонкие области черепа более подвержены переломам. Единственными суставами черепа являются сочленения между слуховыми косточками и височно-нижнечелюстной сустав.

Мозговой череп

Мозговой череп (*neurocranium*) вмещает головной мозг, лабиринт и среднее ухо. Между наружной и внутренней пластинками костей черепа содержится губчатое костное вещество, состоящее из костных ячеек (*diploe*). Кости свода черепа (*calvaria*) у подростков и взрослых плотно соединяются друг с другом при помощи швов и хрящей (синхондрозы). Венечный шов проходит поперечно и отделяет фронтальную треть свода черепа. Сагиттальный шов идет вдоль средней линии, проходит в переднезаднем направлении по средней линии черепа, оканчиваясь спереди венечным швом, а сзади – ламбдовидным швом; он начинается от венечного шва и заканчивается бифуркацией над затылочной костью, формируя ламбдовидный шов. Область соединения лобной, теменной, височной и клиновидной костей называется «птерион». Под ним расположена бифуркация средней менингеальной артерии.

Внутреннее основание черепа формирует дно полости черепа, в котором выделяют переднюю, среднюю и заднюю черепную ямку. Передняя ямка образует ложе для обонятельного тракта и базальной поверхности лобных долей, средняя ямка – для базальной поверхности височных долей, гипоталамуса и гипофиза, задняя ямка – для мозжечка, моста и продолговатого мозга. Передняя и средняя черепные ямки разделены между собой латерально задними краями малых крыльев клиновидной кости, а медиально – клиновидным возвышением. Средняя и задняя черепные ямки разделены между собой латерально верхним краем пирамиды височной кости, а медиально – спинкой турецкого седла.

Скальп

Скальп состоит из кожи (включая эпидермис, дерму и волосы), подкожной соединительной ткани, сухожильного шлема – надчерепного апоневроза (*galea aponeurotica*), рыхлой соединительной ткани, расположенной под апоневрозом, и надкостницы (*pericranium*). Волосы на скальпе растут со скоростью примерно 1 см в месяц. Соединение между апоневрозом и надкостницей подвижно на всей поверхности, за исключением верхнего края орбиты, дуги скуловой кости и наружного затылочного бугра. Повреждения черепа выше апоневроза не вызывают появления обширных гематом, а края кожных ран обычно не расходятся. Ранения скальпа приводят к появлению зияющих ран. Скальпированные раны – это повреждения, при которых происходит отрыв сухожильного шлема от надкостницы. Субгалеальные (подапоневротические) гематомы распространяются по поверхности черепа.

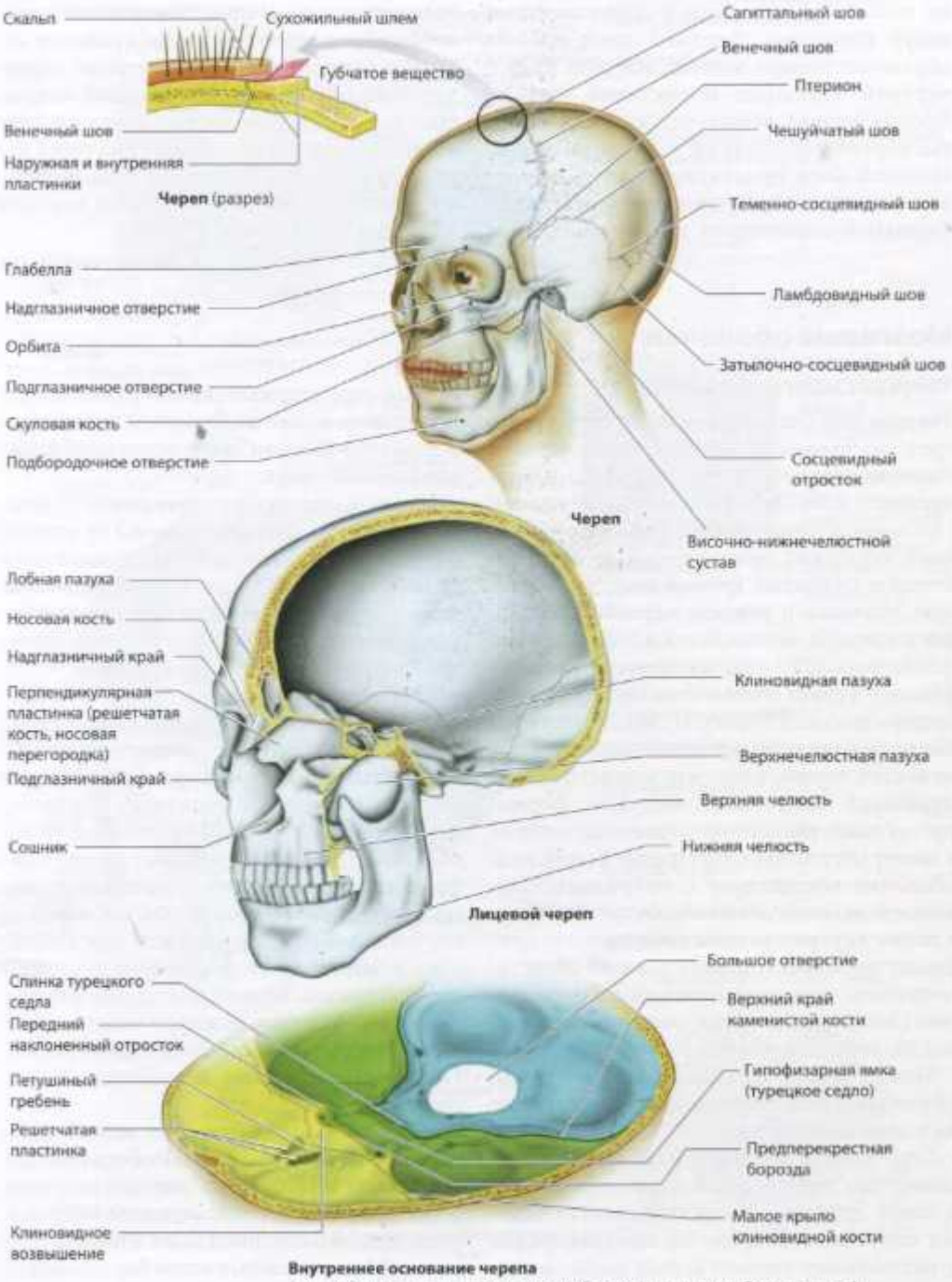

Внутреннее основание черепа
(желтый цвет: передняя ямка; зеленый: средняя ямка; синий: задняя ямка)

Лицевой череп

Лицевой череп (*viscerocranium*) состоит из костей орбиты, носа и параназальных пазух (синусов). Верхний край орбиты образован лобной костью, нижний край – верхней челюстью и скуловой костью. Лобная пазуха лежит над крышей орбиты, верхнечелюстная пазуха – ниже ее дна. Полость носа простирается от передних отверстий (ноздри) до задних отверстий (хоаны) и соединяется с параназальными пазухами: верхнечелюстной, лобной, клиновидной (сфеноидальной) и решетчатой (этмоидальной). Инфраорбитальный канал, который содержит инфраорбитальные сосуды и нерв, расположен в верхней (орбитальной) стенке верхнечелюстной пазухи. Часть решетчатой кости, покрывающая клиновидную пазуху, образует на своей наружной поверхности костные края зрительных каналов, предперекрестные борозды и гипофизарную ямку.

Мозговые оболочки

Твердая мозговая оболочка

Твердая мозговая оболочка (лат. *dura mater*, греч. *pachymeninx*) состоит из наружного слоя, контактирующего с черепом, и внутреннего слоя, обращенного к паутинной (арахноидальной) оболочке. Наружный слой содержит менингеальные артерии, которые снабжают кровью твердую мозговую оболочку и полость черепа. Капилляры в твердой мозговой оболочке частично фенестрированы (т.е. их эпителий продырявлен), в связи с чем в этих местах гематоэнцефалический барьер (ГЭБ) отсутствует. Когда твердая мозговая оболочка отделяется от костей черепа, например вследствие эпидуральной гематомы (с. 376, 378), формируется эпидуральное пространство, которое в норме отсутствует. Внутренний слой этой оболочки соседствует с нейроэпителием арахноидальной оболочки. Отсутствующее в норме внутричерепное субдуральное пространство может возникнуть в этой области, например, при кровотечении из переходных (*bridging*) вен (субдуральная гематома, с. 376, 380).

Между двумя слоями твердой мозговой оболочки расположены синусы, которые не имеют клапанов.

Серп большого мозга (*falx cerebri*) разделяет два полушария и ограничен сверху и снизу верхним и нижним сагиттальными синусами. Спереди он прикрепляется к петушиному гребню (*crista galli*), а сзади срастается с наметом мозжечка. В пространстве между серпом и расщеплением намета мозжечка расположен прямой синус. Малый серп (серп мозжечка) разделяет два полушария мозжечка, сзади он прикреплен к затылочной кости, в его основании лежит затылочный синус.

Намет мозжечка (*tentorium cerebelli*) отделяет верхнюю область мозжечка от нижней области затылочной доли. Он поднимается по направлению к средней линии, принимая форму палатки. Отверстие между двумя половинами намета, известное как тенториальная вырезка, проходит по среднему мозгу. Медиальный край намета прилегает к обеим сторонам среднего мозга. Сзади намет прикреплен к борозде поперечного синуса, латерально к краю пирамиды височной кости, а впереди – к переднему и заднему наклоненным отросткам клиновидной кости. Намет мозжечка разделяет супра- и инфратенториальные пространства. Воронка гипофиза (*infundibulum*) с покрывающей ее паутинной оболочкой проходит через отверстие в задней части диафрагмы турецкого седла, горизонтальной пластинки твердой мозговой оболочки, лежащей между передним и задним наклоненными отростками. Гипофиз расположен в турецком седле, ниже диафрагмы.

Менингеальные ветви трех ветвей тройничного нерва (с. 23, 101) обеспечивают сенсорную иннервацию твердой мозговой оболочки свода черепа, передней черепной ямки, средней черепной ямки и намета мозжечка. Менингеальные ветви блуждающего нерва (с. 23), языкоглоточный нерв и два первых шейных нерва обеспечивают сенсорную иннервацию задней черепной ямки.

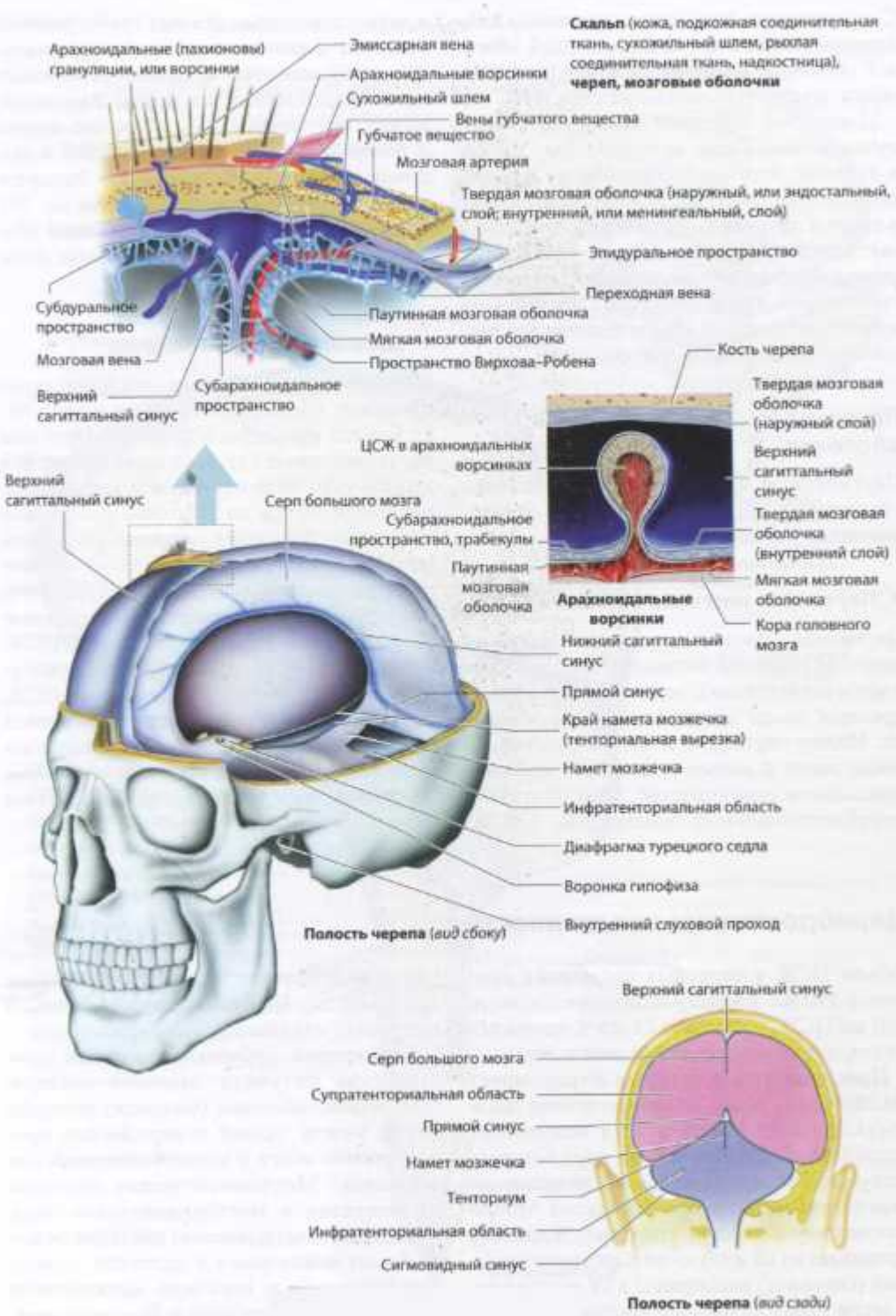
Скальп (кожа, подкожная соединительная ткань, сухожильный шлем, рыхлая соединительная ткань, надкостница), череп, мозговые оболочки
Арахноидальные (пахионовы) грануляции, или ворсинки
Эмиссарная вена
Арахноидальные ворсинки
Сухожильный шлем
Вены губчатого вещества
Губчатое вещество
Мозговая артерия
Твердая мозговая оболочка (наружный, или эндостальный, слой; внутренний, или менингеальный, слой)
Эпидуральное пространство
Переходная вена
Субдуральное пространство
Паутинная мозговая оболочка
Мягкая мозговая оболочка
Мозговая вена
Пространство Вирхова–Робена
Верхний сагиттальный синус
Субарахноидальное пространство
Кость черепа
Твердая мозговая оболочка (наружный слой)
ЦСЖ в арахноидальных ворсинках
Верхний сагиттальный синус
Твердая мозговая оболочка (внутренний слой)
Мягкая мозговая оболочка
Кора головного мозга
Арахноидальные ворсинки
Верхний сагиттальный синус
Серп большого мозга
Субарахноидальное пространство, трабекулы
Паутинная мозговая оболочка
Нижний сагиттальный синус
Прямой синус
Край намета мозжечка (тенториальная вырезка)
Намет мозжечка
Инфратенториальная область
Диафрагма турецкого седла
Воронка гипофиза
Внутренний слуховой проход
Полость черепа (вид сбоку)
Верхний сагиттальный синус
Серп большого мозга
Супратенториальная область
Прямой синус
Намет мозжечка
Тенториум
Инфратенториальная область
Сигмовидный синус
Полость черепа (вид сзади)

Следовательно, боль может ощущаться в ответ на болевую стимуляцию твердой мозговой оболочки, тогда как вещество головного мозга чувствительностью не обладает.

Некоторые черепные нервы (ЧН) и сосуды, снабжающие мозг кровью, входят в твердую мозговую оболочку на небольшом расстоянии от места их проникновения в череп и поэтому имеют интракраниальный экстрадуральный сегмент определенной длины. Следовательно, корешки, например тройничного нерва, могут быть доступными для хирургического вмешательства без рассечения твердой мозговой оболочки.

Паутинная и мягкая мозговые оболочки

Паутинную и мягкую мозговые оболочки объединяют под общим названием «лептоменинкс» (*leptomeninx*).

▪ Паутинная мозговая оболочка

Паутинная (арахноидальная, *arachnoidea*) мозговая оболочка состоит из слоя плоских клеток (нейротелия), лежащих рядом с внутренним слоем твердой мозговой оболочки. Между паутинной и мягкой мозговыми оболочками в норме существует субарахноидальное пространство. Оно заполнено цереброспинальной жидкостью (ЦСЖ) и пересечено сетью нежных трабекулярных волокон. Через него проходят кортикальные ветви мозговых артерий и переходных вен (поверхностных вен мозга). Расстояние между внутренней поверхностью черепа и поверхностью мозга неодинаково в различных участках. Пространства большего размера называются цистернами (с. 19). Выпячивания (протрузии) паутинной оболочки в верхний сагиттальный синус называются ворсинками.

▪ Мягкая мозговая оболочка

Мягкая мозговая оболочка (*pia mater*) тесно прилежит к поверхности мозга и окутывает все его извилины и борозды. Прободая ее, кровеносные сосуды входят в мозг. Все эти сосуды, за исключением капилляров, сопровождаются на коротком расстоянии пиальным футляром, а затем глиальной мембраной, которая отделяет их от нейропиля. Периваскулярное пространство, окруженное этой мембраной (пространство Вирхова–Робена), содержит ЦСЖ. Сосудистое (хориоидное) сплетение желудочков мозга, которое секретирует ЦСЖ, образовано складками мягкой мозговой оболочки, содержащими кровеносные сосуды (сосудистая основа, *tela choroidea*), покрытые слоем вентрикулярного эпителия (эпендимой).

Цереброспинальная жидкость

Объем ЦСЖ у взрослых составляет примерно 150 мл. Ежедневно образуется около 500 мл ЦСЖ, или около 21 мл/ч, таким образом, она обновляется 3–4 раза в день.

Пространства, в которых циркулирует ЦСЖ. ЦСЖ (син.: спинномозговая жидкость, ликвор) содержится в желудочках головного мозга. Каждый из двух боковых желудочков сообщается с III желудочком через межжелудочковые отверстия Монро (по одному с каждой стороны). Жидкость проникает из III желудочка через церебральный (сильвиев) водопровод в IV желудочек, а затем через одиночное срединное отверстие (Мажанди) и два боковых отверстия (Лушки) поступает в субарахноидальное пространство. Центральная часть бокового желудочка называется *cella media*.

Расширения субарахноидального пространства получили название цистерн. Мозжечково-мозговая (большая) цистерна лежит между задней поверхностью продолговатого мозга и нижней поверхностью мозжечка. Мостомозжечковая цистерна расположена в мостомозжечковом углу. Обводная (охватывающая) цистерна лежит по бокам ножек мозга и содержит заднюю церебральную и верхнюю мозжечковую артерии, базальную вену и блоковый нерв. Межножковая цистерна лежит по средней

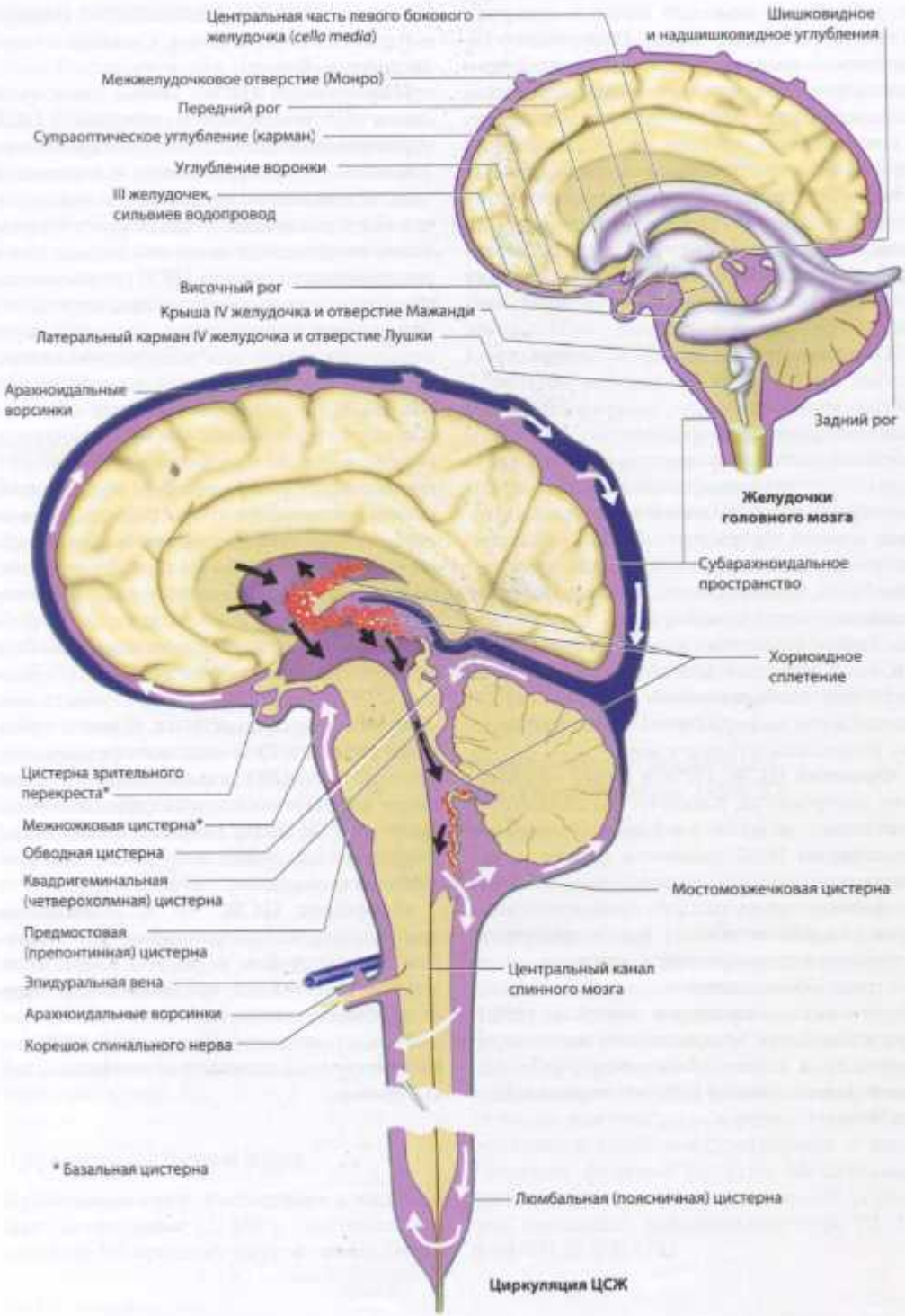
Центральная часть левого бокового желудочка (cella media)
Шишковидное и надшишковидное углубления
Межжелудочковое отверстие (Монро)
Передний рог
Супраоптическое углубление (карман)
Углубление воронки
III желудочек, сильвиев водопровод
Височный рог
Крыша IV желудочка и отверстие Мажанди
Латеральный карман IV желудочка и отверстие Лушки
Задний рог
Желудочки головного мозга
Арахноидальные ворсинки
Субарахноидальное пространство
Хориоидное сплетение
Цистерна зрительного перекреста*
Межножковая цистерна*
Обводная цистерна
Квадригеминальная (четверохолмная) цистерна
Предмостовая (препонтинная) цистерна
Эпидуральная вена
Арахноидальные ворсинки
Корешок спинального нерва
Мостомозжечковая цистерна
Центральный канал спинного мозга
* Базальная цистерна
Люмбальная (поясничная) цистерна
Циркуляция ЦСЖ

линии между ножками мозга и содержит глазодвигательные нервы, бифуркацию базилярной артерии и начало верхних мозжечковых и задних мозжечковых артерий. Кпереди от нее лежит цистерна перекреста (хиазмальная), которая окружает область перекреста зрительных нервов и воронку гипофиза. Часть субарахноидального пространства, расположенная между большим отверстием и спинкой турецкого седла, называется задней цистерной, а часть между спинкой седла и петушиным гребнем – передней базальной цистерной.

Образование ЦСЖ. ЦСЖ представляет собой прозрачную бесцветную жидкость, образующуюся путем ультрафильтрации плазмы крови. Она продуцируется главным образом клетками фенестрированных сосудов сосудистого сплетения (с. 136). Сосуды арахноидальной и мягкой мозговых оболочек, а также экстрацеллюлярные пространства паренхимы мозга тоже служат источником ЦСЖ. За исключением белков, которые продуцируются в мозге, ЦСЖ содержит те же самые компоненты, что и плазма крови, но в меньшей концентрации (с. 464). Поэтому лабораторные анализы ЦСЖ не слишком информативны, если неизвестны результаты анализа крови.

Функции ЦСЖ. ЦСЖ в норме не содержит эритроцитов, а количество лейкоцитов составляет не более 4 в 1 мкл. Основными функциями ЦСЖ являются механическая (предохраняет головной и спинной мозг от механических воздействий, компенсирует колебания объема мозга, участвует в создании своеобразной амортизирующей системы, обеспечивает поддержание постоянного внутричерепного давления [ВЧД] при изменениях артериального и венозного давления, а также осмотическое равновесие в тканях мозга) и метаболическая (обеспечивает доставку питательных веществ и гормонов внутри мозга, удаление из него продуктов обмена).

Циркуляция ЦСЖ. Нормальная пульсация внутричерепной и спинальной ЦСЖ отражает изменения объема артериального и венозного русла, дыхания и положения тела. Направление потока ЦСЖ варьирует, так как в различных отделах мозга направление ее пульсаций различно. Модель однонаправленного течения ЦСЖ (от сосудистого сплетения к арахноидальным ворсинкам) была заменена динамической моделью, которая учитывает эти разнонаправленные пульсации. Согласно этой модели общий ток ЦСЖ не одинаков в разных областях и является производным ее изменяющегося объема в одном из участков заполненного ею пространства. Например, на выпуклой поверхности мозга тока ЦСЖ не отмечается, но он обнаруживается в области отверстий Мажанди и Лушки. Результатом пульсаций ЦСЖ является ее эффективное перемешивание. Скорость тока ЦСЖ зависит от возраста и состояния здоровья. Она служит определяющим фактором содержания в ЦСЖ белка. Чем выше скорость, тем меньше концентрация белка. Компьютерная томография (КТ) и магнитно-резонансная томография (МРТ) демонстрируют последствия возникновения препятствий свободному току ЦСЖ (с. 138). Это может быть, например, дилатация желудочков или развитие гидроцефалии.

Абсорбция ЦСЖ. ЦСЖ всасывается арахноидальными ворсинками, через периневральные муфты корешков спинальных нервов, зрительного, преддверно-улиткового и обонятельного нервов (в области решетчатой пластинки). Компоненты ЦСЖ реабсорбируются венозной и лимфатической системами.

Ствол головного мозга

Ствол головного мозга (*brainstem*) состоит из среднего мозга, моста и продолговатого мозга (с. 12). Он содержит ядра ЧН, а также восходящие и нисходящие проводящие пути, идущие к коре, мозжечку и спинному мозгу. Здесь расположены автономные центры, регулирующие функции сердечно-сосудистой и дыхательной систем, пищевое поведение (с. 125), а также слуховые и вестибулярные переключательные (релейные) ядра. Передача информации по афферентным и эфферентным волокнам регулируется рефлекторными системами (с. 115).

Топография

Вид спереди. На вентральной части среднего мозга можно увидеть ножки мозга, расположенные над мостом; на передней поверхности продолговатого мозга расположены пирамиды, а под ними – перекрест пирамид. В области среднего мозга видны III и IV ЧН, в области моста располагаются V–VIII ЧН, а IX–XII ЧН – в области продолговатого мозга.

Вид сбоку (с. 190). В этой проекции можно увидеть мозжечок. После его удаления можно обнаружить места выхода ЧН, за исключением блокового (IV), который выходит сзади. В среднем мозге расположены верхний и нижний холмики, в области моста – ножки мозжечка, в продолговатом мозге – оливы.

Вид сзади. IV желудочек расположен ниже мозжечка (дно IV желудочка соответствует ромбовидной ямке), а ножки мозжечка находятся по обе стороны от него (см. рис. на с. 22: *1* – верхняя ножка мозжечка, *2* – нижняя ножка мозжечка, *3* – средняя ножка мозжечка).

Проводящие пути и ядра

Проводящие пути. Восходящие и нисходящие двигательные (с. 50) и сенсорные волокна (с. 54) проходят внутри ствола мозга и сообщаются с его внутренними структурами на различных уровнях. Центральные симпатические пути (с. 99) начинаются в гипоталамусе.

Ядра. Красное ядро и черная субстанция (ЧС) находятся в среднем мозге. Ядра моста расположены между пучками волокон. Эти ядра содержат нейроны второго порядка корково-мостомозжечкового пути (с. 52). Ядра ЧН, расположенные в различных отделах ствола:

- *Средний мозг*: III с добавочным ядром, IV, V (ядра среднего мозга).
- *Мост*: V (главное и двигательное ядро), VI, VII с верхним слюноотделительным ядром, VIII (верхнее вестибулярное ядро, переднее кохлеарное ядро).
- *Продолговатый мозг*: VIII (нижнее и латеральное вестибулярное ядро, заднее кохлеарное ядро), IX (ядро одиночного пути, нижнее слюноотделительное ядро, двойное ядро), X (дорсальное ядро, двойное ядро, ядро одиночного пути), XI (двойное ядро), XII.
- *Спинной мозг*: V (спинальное ядро), XI.

Ретикулярная формация (см. Приложение, табл. 2)

Ретикулярная формация представляет собой сеть ядер и соединяющих их нервных волокон, расположенных вдоль всего ствола мозга. Каудальная часть ретикулярной формации находится в области задних рогов спинного мозга, а краниально простирается до медиального таламуса.

Ретикулярная формация получает афферентные импульсы из всех областей ЦНС. Эфферентные проекции идут к коре и спинному мозгу. Эта обширная сеть играет очень важную роль в рефлекторной координации сенсорных, моторных и вегетативных функций (с. 115). Медиальные продольные волокна ретикулярной формации связывают двигательные ядра III, IV и VI ЧН (с. 95, 174).

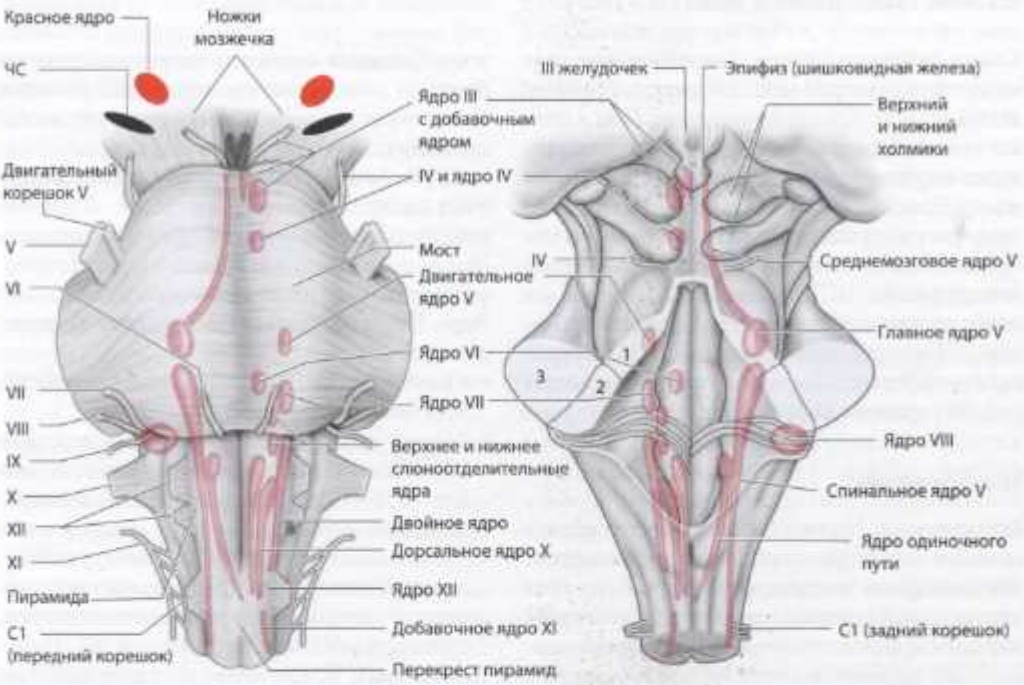

Ствол мозга (*вид спереди*)

Ствол мозга (*вид сзади, с удаленным мозжечком*)

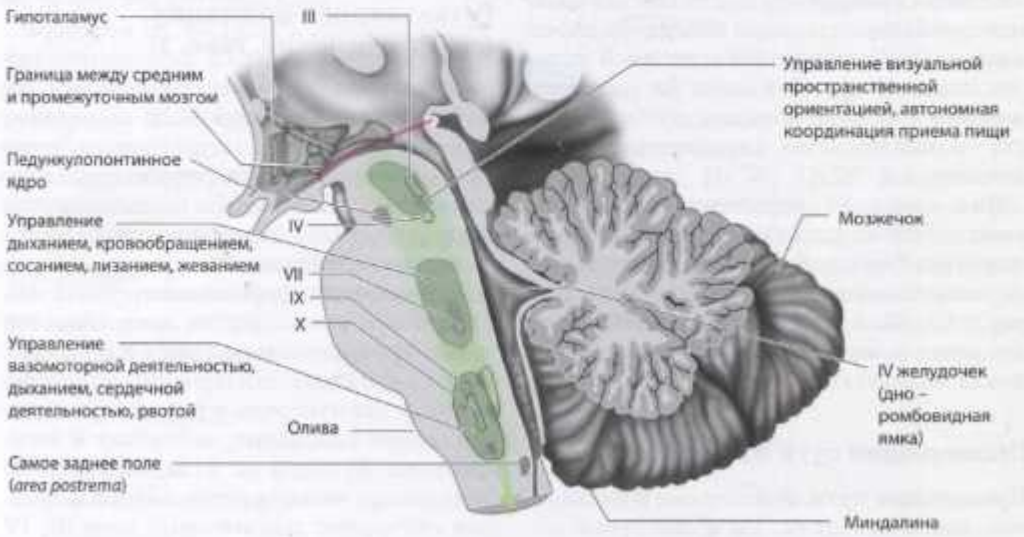

Ретикулярная формация
(*зеленый цвет*: ствол мозга и мозжечок, сагиттальный срез)

Черепные нервы

Все ЧН, кроме первых двух, являющихся частью ЦНС, относятся к ПНС. Они нумеруются от I до XII в соответствии с порядком их выхода из ствола мозга. В зависимости от выполняемой функции ЧН содержат афферентные, эфферентные, соматические/двигательные и висцеральные/автономные волокна (с. 451). В отличие от спинальных нервов, в местах входа и выхода ЧН из ствола мозга они не разделяются на задние (сенсорные) и передние (моторные) корешки.

Пути ЧН

ЧН	Начало и путь
I (с. 183)	Обонятельный нерв → решетчатая пластинка → обонятельная луковица → обонятельный тракт → переднее перфорированное вещество → латеральная обонятельная полоска (→ парагиппокампальная извилина) и медиальная обонятельная полоска (→ лимбическая система)
II (с. 94)	Ганглиозные клетки сетчатки → зрительный диск → зрительный нерв → орбита → зрительный канал → зрительный перекрест → зрительный тракт → латеральное коленчатое тело (→ зрительная лучистость → затылочная доля) и верхние холмики (→ претектальная область)
III (с. 95)	Средний мозг → межножковая ямка → между верхней мозжечковой артерией и задней мозжечковой артерией → край намета мозжечка → кавернозный синус → медиальная вырезка орбиты → глазодвигательный нерв, верхняя ветвь (мышца, поднимающая верхнее веко, и верхняя прямая мышца), нижняя ветвь (медиальная и нижняя прямые мышцы и нижняя косая мышца) и парасимпатические волокна → ресничный ганглий
IV (с. 95)	Средний мозг → дорсальная область ствола мозга под нижними холмиками → вокруг ножек мозга → латеральная стенка кавернозного синуса → глазничная щель → верхняя косая мышца
V (с. 101)	Мост → около 50 корешковых волокон (сенсорный корешок = бóльшая часть, двигательный корешок = меньшая часть) → верхушка пирамиды → сквозь твердую мозговую оболочку → тройничный ганглий (V_1 → глазничная щель, V_2 → круглое отверстие, V_3 + моторные волокна → овальное отверстие)
VI (с. 95)	Дорсальный край моста → вверх к скату → сквозь твердую мозговую оболочку → верхушка пирамиды → в кавернозный синус, латерально по отношению к внутренней сонной артерии → глазничная щель → латеральная прямая мышца
VII (с. 103)	Мост (мостомозжечковый угол) над оливой → внутренний слуховой проход → пирамида височной кости (канал лицевого нерва) → колено лицевого нерва (→ промежуточный нерв/большой каменистый нерв → крылонёбный ганглий) → стременной нерв (стременная мышца) → барабанная струна (→ поднижнечелюстной ганглий, вкусовые волокна) → шилососцевидное отверстие → мимические мышцы
VIII (с. 106)	Латеральнее VII ЧН → вестибулярный нерв, кохлеарный нерв
IX (с. 187)	Продолговатый мозг → яремное отверстие → между сонной артерией и внутренней яремной веной → корень языка
X (с. 187)	Заднелатеральная борозда продолговатого мозга → яремное отверстие → внутренние органы
XI (с. 452)	Черепные и спинальные корешки → ствол добавочного нерва → яремное отверстие → мышцы гортани[1], трапециевидная мышца, грудино-ключично-сосцевидная мышца
XII (с. 187, 394)	Продолговатый мозг → подъязычный канал → мышцы языка

[1] Все мышцы гортани, кроме перстнещитовидной.

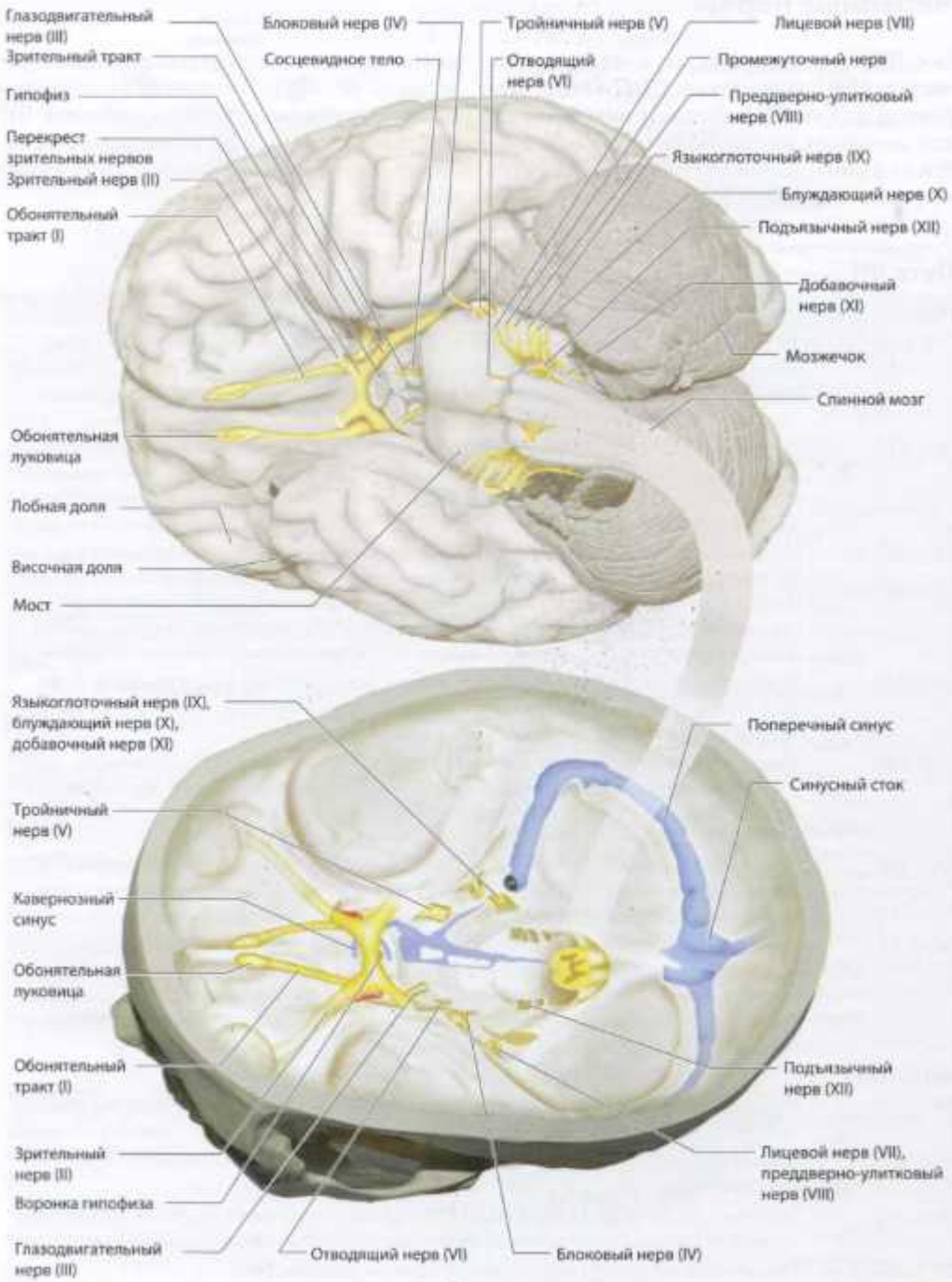

ЧН

Расположение на основании мозга (*вверху*) и на основании черепа (*внизу*)

Обозначения ЧН	
I	Обонятельный нерв
II	Зрительный нерв
III	Глазодвигательный нерв
IV	Блоковый нерв
V	Тройничный нерв
VI	Отводящий нерв
VII	Лицевой нерв
VIII	Преддверно-улитковый нерв
IX	Языкоглоточный нерв
X	Блуждающий нерв
XI	Добавочный нерв
XII	Подъязычный нерв

Сонные артерии

Мозговое кровообращение

Кровь поступает из левого желудочка сердца в дугу аорты, а затем в мозговые артерии. К *экстракраниальным церебральным артериям* относятся все артерии, снабжающие кровью мозг и расположенные между сердцем и основанием черепа. Передние и задние мозговые артерии относятся к *интракраниальным мозговым артериям*. *Передние мозговые артерии* (с. 27) снабжают кровью глаза, базальные ганглии, часть гипоталамуса, лобные и теменные доли и бóльшую часть височных долей, а *задние мозговые артерии* (с. 30) – ствол мозга, мозжечок, внутреннее ухо, часть гипоталамуса, таламус, височные доли, а также затылочные доли.

Отток крови из *поверхностных и глубоких мозговых вен* осуществляется через дуральные венозные синусы в правую и левую яремные вены, а затем через брахиоцефальные вены в верхнюю полую вену и правое предсердие.

Сонные артерии

▪ Экстракраниальная (внечерепная) часть

Брахиоцефальный ствол отходит от дуги аорты позади рукоятки грудины и разделяется на две части на уровне грудино-ключичного сочленения, образуя правую подключичную и правую общую сонную артерию. Левая общая сонная артерия (обычно примыкающая к брахиоцефальному стволу) и подключичная артерия начинаются непосредственно от дуги аорты. На уровне щитовидного хряща каждая общая сонная артерия делится на две ветви, образуя внутреннюю и наружную сонные артерии. Наружная сонная артерия расположена медиальнее внутренней сонной артерии. Расширение общей сонной артерии обычно на уровне позвонка C4 в области ее бифуркации называется *каротидным синусом*.

От *наружной сонной артерии* спереди отходят верхняя щитовидная, язычная, лицевая и верхнечелюстная артерии, медиально восходящая глоточная артерия, сзади затылочная и задняя ушная артерии. Верхнечелюстная и поверхностная височная артерии являются конечными ветвями. Важной ветвью верхнечелюстной артерии является *средняя менингеальная артерия*.

Внутренняя сонная артерия не отдает экстракраниальных ветвей. Ее шейная часть (шейный сегмент, C1) проходит латерально или дорсолатерально от наружной сонной артерии, затем дорсомедиально вдоль стенки глотки (парафарингеальное пространство) впереди поперечных отростков первых трех шейных позвонков и, наконец, поворачивает медиально к каротидному отверстию.

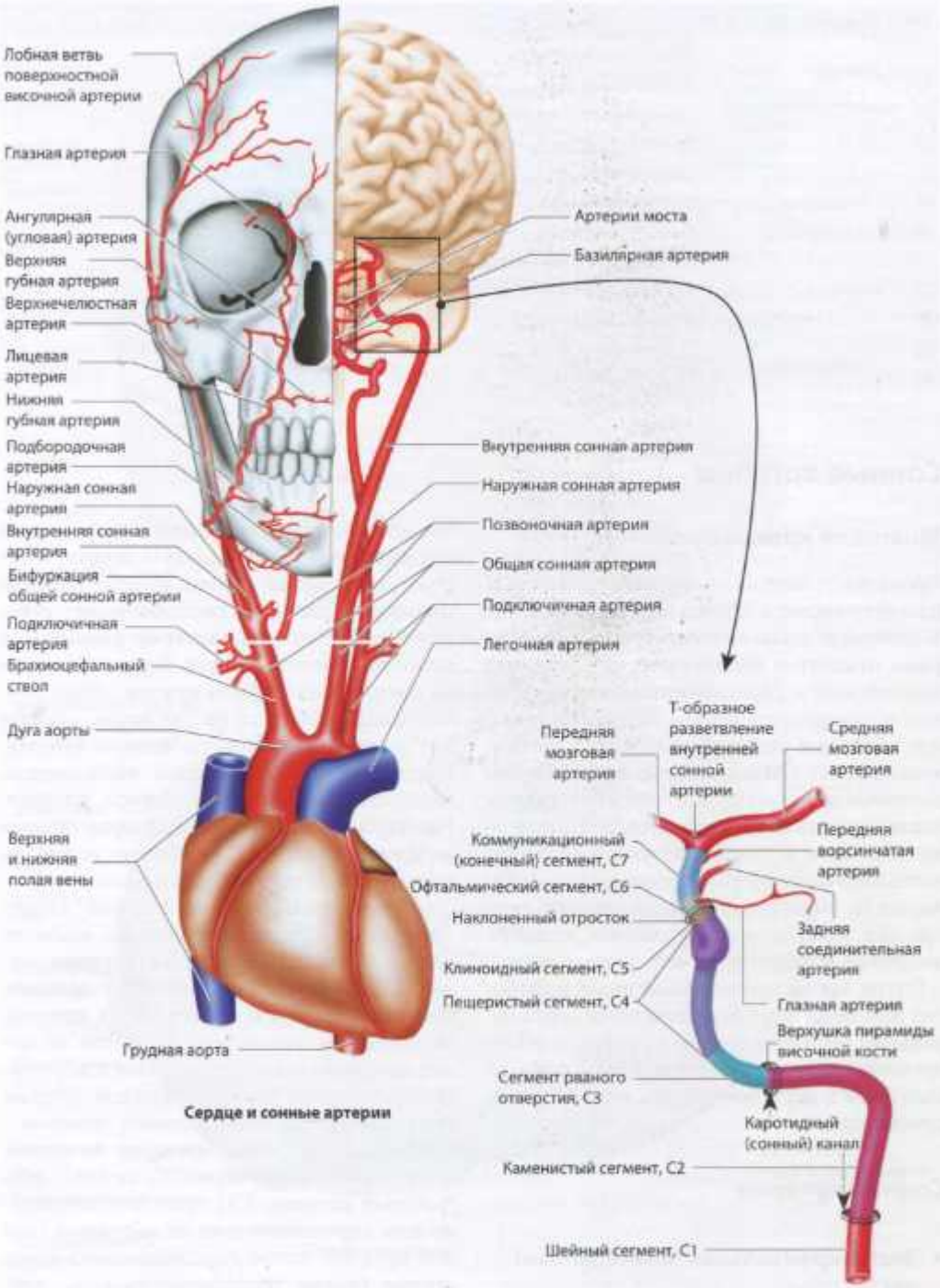

Сердце и сонные артерии

Левая внутренняя сонная артерия
(вид спереди)

▪ Интракраниальная (внутричерепная) часть

Внутренняя сонная артерия проходит сквозь основание черепа в каротидный (сонный) канал, который лежит внутри каменистой части височной кости (каменистый сегмент, С2). Она идет вверх примерно на 1 см, затем поворачивает вперед и медиально, затем следует к верхушке пирамиды, где распространяется выше рваного отверстия, поворачивая к пещеристому синусу (сегмент рваного отверстия, С3). Внутри синуса внутренняя сонная артерия проходит вдоль боковой поверхности тела клиновидной кости (пещеристый сегмент, С4), затем поворачивает кпереди и проходит латеральнее турецкого седла, вдоль латеральной стенки клиновидной кости. Затем она резко поворачивает назад под корнем переднего наклоненного отростка (клиноидный сегмент, С5). После выхода из пещеристого синуса она пенетрирует твердую мозговую оболочку медиальнее переднего наклоненного отростка и проходит под зрительным нервом (офтальмический сегмент, С6). Затем она поднимается в субарахноидальном пространстве (коммуникативный сегмент, С7), пока не достигнет виллизиева круга, места конечной бифуркации.

Глазная артерия отходит от внутренней сонной артерии в области изгиба (*сифона*) и проходит в зрительном канале ниже зрительного нерва. Одна из ее ветвей, центральная артерия сетчатки, проходит к сетчатке вместе со зрительным нервом, где ее можно обнаружить с помощью офтальмоскопии.

Медиальнее наклоненного отростка из задней стенки внутренней сонной артерии выходит *задняя соединительная артерия*. Она идет назад рядом с глазодвигательным нервом, а затем присоединяется к задней мозговой артерии.

Передняя ворсинчатая артерия обычно отходит от внутренней сонной артерии, а иногда от средней мозговой артерии. Она снизу пересекает зрительный тракт, проходит латерально к ножке мозга и латеральному коленчатому телу и входит в нижний рог бокового желудочка, где присоединяется к сосудистой основе (*tela choroidea*).

Передние мозговые артерии

Передняя и средняя мозговые артерии являются конечными ветвями внутренней сонной артерии. Они начинаются от ее бифуркации, расположенной в виллизиевом круге, на уровне переднего наклоненного отростка клиновидной кости, между перекрестом зрительных нервов и височной долей.

Передняя мозговая артерия

Передняя мозговая артерия из двух артерий, отходящих от бифуркации внутренней сонной артерии, расположена более медиально. Она поднимается латеральнее переднего наклоненного отростка, минует зрительный нерв и его перекрест, отдавая мелкую ветвь, переднюю соединительную артерию, которая пересекает среднюю линию и анастомозирует с одноименной артерией противоположной стороны. Сегмент передней мозговой артерии, расположенный проксимальнее начала передней соединительной артерии, называется прекоммуникационным сегментом мозговой артерии (А1). Сегменты А1 каждой стороны и передняя соединительная артерия вместе образуют переднюю половину виллизиева круга. Сегмент А1 отдает в среднем восемь базальных перфорирующих артерий (центральные артерии), которые входят в мозг через переднее продырявленное вещество. Возвратная артерия Гейбнера отходит от передней мозговой артерии рядом с началом передней соединительной артерии, либо от дистальной части А1, либо от проксимальной части А2.

Посткоммуникационный сегмент передней мозговой артерии (сегменты А2–А5) поднимается между лобными долями и направляется к затылку по межполушарной щели, вдоль мозолистого тела и ниже свободного края серпа мозга, как перикаллезная артерия. Сегмент А2, который обычно отдает фронтополярную артерию, заканчивается там, где артерия поворачивает

вперед, чтобы достичь колена мозолистого тела. Сегмент А3 – это фронтальная конвекситальная дуга сосуда, которая идет вдоль колена. Сегменты А4 и А5 идут горизонтально над поверхностью мозолистого тела и отдают супракаллезные ветви, которые направляются кзади.

Распределение. Базальные перфорирующие артерии, отходящие от А1, снабжают кровью гипоталамус и часть воронки гипофиза. Артерия Гейбнера снабжает кровью головку хвостатого ядра, 4/5 ростральной части скорлупы, бледный шар и внутреннюю капсулу. Кровоснабжение нижней части колена мозолистого тела и обонятельных луковицы, тракта и треугольника варьирует.

Передняя соединительная артерия отдает несколько мелких ветвей (переднемедиальные центральные ветви) к гипоталамусу.

Ветви от посткоммуникационного сегмента передней мозговой артерии снабжают кровью нижнюю поверхность лобной доли (лобно-базилярная артерия), медиальную и парасагиттальную поверхности лобной доли (*мозолисто-краевая артерия*), парацентральную дольку (парацентральная артерия), медиальную и парасагиттальную поверхности теменной доли (*предклинная артерия*) и кору в области теменно-затылочной борозды (*теменно-затылочная артерия*).

Средняя мозговая артерия

Средняя мозговая артерия расположена более латерально из двух артерий, отходящих от бифуркации внутренней сонной артерии. Ее первый сегмент (М1, сфеноидальный/горизонтальный) следует на протяжении 1–2 см вдоль наклоненного отростка. Затем средняя мозговая артерия поворачивает латерально и погружается в глубину сильвиевой щели (так называемой сильвиевой цистерны), где располагается на поверхности островка и отдает к нему ветви (М2, островковый сегмент). Она резко поворачивает назад и идет вдоль оперкулярной поверхности (М3, оперкулярный сегмент), а затем выходит через сильвиеву щель на латеральную поверхность мозга (М4 и М5, конечные сегменты).

Распределение. Мелкие ветви М1 (*таламостриарные и лентикулостриарные артерии*) снабжают кровью базальные ганглии, клауструм (ограду), внутреннюю, наружную и крайнюю капсулы. Ветви М2 и М3 снабжают кровью островок (*островковые артерии*), латеральную часть орбитальной и нижней лобной извилины (*лобно-базилярная артерия*) и височную покрышку, включая поперечную извилину Гешля (*височные артерии*). Ветви М4 и М5 снабжают кровью бóльшую часть коры латеральной поверхности мозга, включая части лобной доли (*артерии прецентральной и угловой извилин*), теменную долю (*передние и задние париетальные артерии*), височную долю (*артерии центральной и постцентральной борозд*). Важные части коры, которые снабжают кровью М4 и М5, – главные моторные и сенсорные области (*прецентральная и постцентральная извилины*) и речевые области Брока и Вернике.



Передняя мозговая артерия
(*голубой цвет*: распределение передней мозговой артерии, срезы A–E)



Средняя мозговая артерия
(*красный цвет*: распределение средней мозговой артерии)

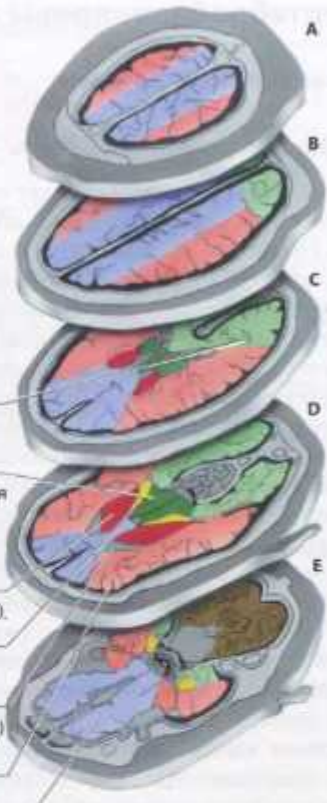

Горизонтальные срезы A–E

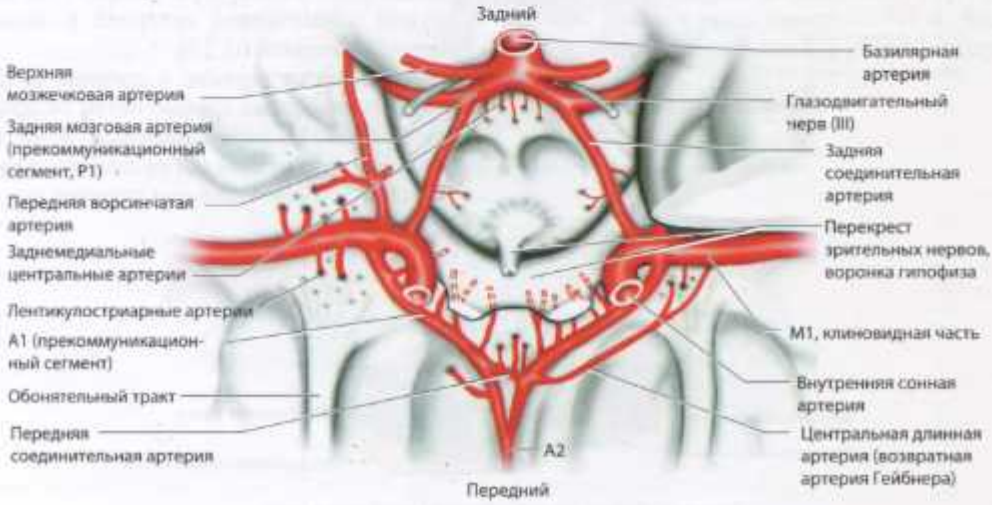

Виллизиев круг

Вертебробазилярные артерии

Позвоночные артерии

▪ Экстракраниальная часть

Позвоночные артерии отходят от дуги подключичной артерии в точке, обозначенной V0. Предпозвоночный сегмент, или сегмент V1, простирается от V0 до входа в канал поперечного отростка C6. Поперечный сегмент, или сегмент V2, проходит вертикально от места входа в канал до места выхода из поперечного отростка C2 вместе с венозным сплетением и симпатическими нервами, отходящими от шейных ганглиев. Он отдает ветви к шейным нервам, позвонкам и межпозвонковым суставам, мышцам шеи и шейному отделу спинного мозга. Часто основная ветвь на уровне C5 анастомозирует с передней спинальной артерией. Сегмент V3, также называемый петлей атланта (C1), идет в латеральном направлении, а затем вверх к поперечному отверстию позвонка C1; пройдя через него, направляется медиально вдоль латеральной поверхности C1, прободает заднюю атланто-затылочную мембрану позади атланто-затылочного сочленения, а затем и твердую мозговую и паутинную оболочки на уровне большого затылочного отверстия. Две позвоночные артерии неодинаковы по размеру у 75% людей, в 10% случаев одна из них, обычно правая, очень сужена (гипопластическая).

▪ Интракраниальная часть

Сегмент V4 позвоночной артерии полностью лежит в субарахноидальном пространстве. Он оканчивается в месте соединения двух позвоночных артерий, формируя базилярную артерию на уровне нижней границы моста. Парамедианные ветви позвоночных артерий снабжают кровью верхнюю часть продолговатого мозга.

Проксимальнее места соединения каждая позвоночная артерия отдает ветвь, а затем они объединяются и образуют переднюю спинальную артерию (с. 32, 40), которая спускается вдоль передней поверхности продолговатого мозга к спинному мозгу. Она снабжает кровью нижнюю часть продолговатого мозга. Задние спинальные артерии (с. 40) отходят от позвоночной артерии или от задней нижней мозжечковой артерии.

Артерии ствола мозга

Базилярная артерия идет в предмостовой цистерне вдоль всей длины моста и затем разделяется на две задние церебральные артерии (с. 34). Ее нижняя часть близко примыкает к отводящему нерву, верхняя часть – к глазодвигательному нерву. Глазодвигательный нерв выходит между верхней мозжечковой артерией и задней мозговой артерией (с. 29).

Мост, а также верхние и средние ножки мозжечка снабжают кровью ветви базилярной артерии. Ее парамедианные, короткие и длинные огибающие ветви снабжают кровью мост, а также верхние и средние ножки мозжечка.



Сосуды и области кровоснабжения ствола мозга (мост)

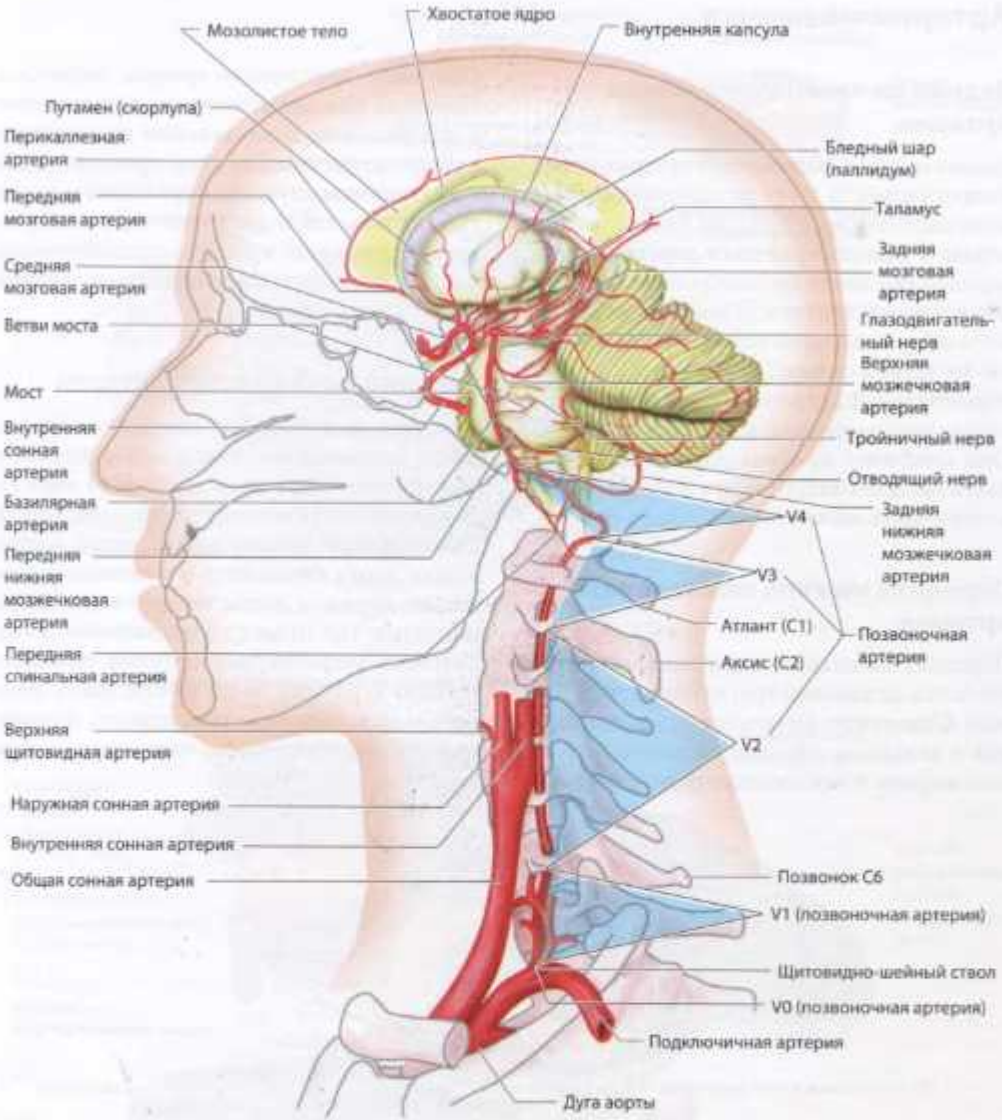

Вертебробазилярные артерии

Артерии мозжечка

Задняя нижняя мозжечковая артерия

Задняя нижняя мозжечковая артерия начинается от сегмента V4 (у разных людей уровни отличаются), делает изгиб вокруг нижней оливы и распространяется дорсально через *корешковые нити* добавочного нерва. Затем она поднимается позади волокон подъязычного и блуждающего нервов, формируя петлю на задней стенке IV желудочка, и отдает терминальные ветви к нижней поверхности полушария мозжечка, миндалинам и червю. Она снабжает кровью дорсолатеральную часть продолговатого мозга и задненижнюю поверхность мозжечка.

Передняя нижняя мозжечковая артерия

Передняя нижняя мозжечковая артерия начинается от нижней трети базилярной артерии. Она лежит базальнее отводящего нерва и вентромедиальнее лицевого и слухового нервов в мостомозжечковой цистерне. Она часто дает начало артерии лабиринта. Передняя нижняя мозжечковая артерия идет в латеральном и каудальном направлении к мостомозжечковому углу, проходит рядом с внутренним слуховым проходом и достигает клочка, где отдает конечные ветви, которые снабжают кровью передненижнюю часть коры мозжечка и некоторые мозжечковые ядра.

Верхняя мозжечковая артерия

Верхняя мозжечковая артерия начинается от базилярного ствола сразу ниже его бифуркации. Она проходит через перимезэнцефальную цистерну дорсальнее глазодвигательного нерва, делает изгиб вокруг ножки мозга каудальнее и медиальнее блокового нерва, а затем входит в обводную цистерну, где отдает терминальные ветви. Верхняя мозжечковая артерия снабжает кровью верхнюю часть моста, часть среднего мозга, верхнюю поверхность полушарий мозжечка, верхнюю часть червя и ядра мозжечка.

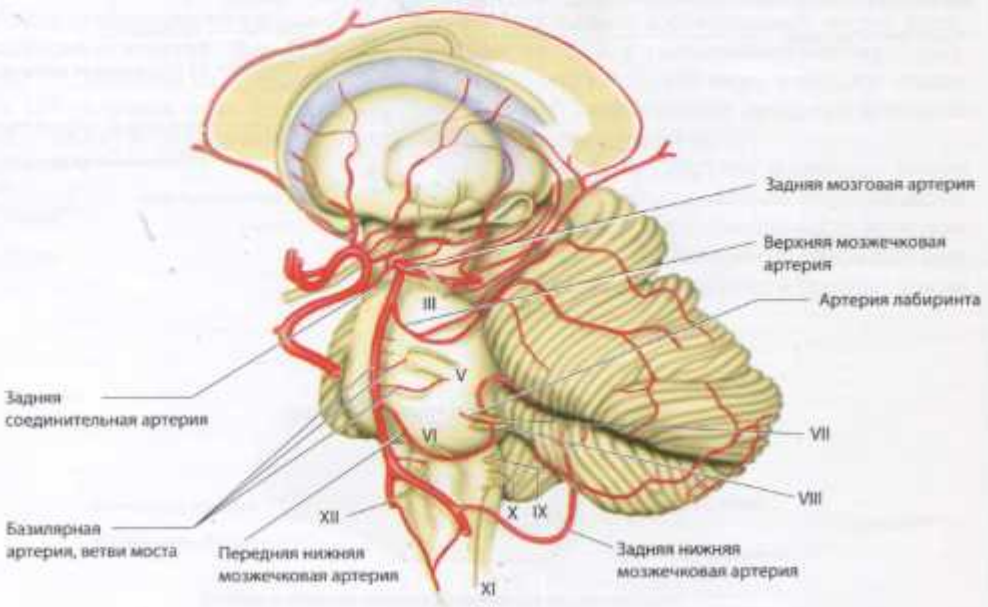

Вертебробазилярная система (интракраниальная)



Артериальное кровоснабжение среднего мозга (A)



Артериальное кровоснабжение ствола мозга и мозжечка



Артериальное кровоснабжение моста и мозжечка (B)



Артериальное кровоснабжение продолговатого мозга и мозжечка (C)

Задние мозговые артерии

Задняя мозговая артерия

Прекоммуникационный сегмент задней мозговой артерии (P1, с. 29) начинается от бифуркации базилярной артерии, давая начало задней соединительной артерии. Она идет внутри межножковой цистерны, которая ограничена скатом и двумя ножками мозга. Глазодвигательный нерв после его выхода из ствола мозга проходит между задней мозговой артерией и верхней мозжечковой артерией. Посткоммуникационный сегмент образует изгиб латерально и кзади вокруг ножки мозга и достигает задней поверхности среднего мозга на интеркликулярном уровне.

Прекоммуникационный и посткоммуникационный сегменты вместе носят название циркулярной части (*pars circularis*) задней мозговой артерии. В свою очередь, *pars circularis* можно условно разделить на три сегмента: межножковый, обводной (P2) и квадригеминальный (P3) по названию цистерн, которые они пересекают. Дистальнее циркулярной части находится конечная часть (*pars terminalis*), которая разделяется над наметом мозжечка (шпорный сегмент, P4) и каудальнее латерального коленчатого тела образует конечные ветви, а именно медиальную и латеральную затылочные артерии.

Циркулярная часть (*pars circularis*). Прекоммуникационный сегмент отдает тонкие ветви (заднемедиальные центральные артерии, с. 29), которые прободают продырявленное вещество и снабжают кровью таламус, стенку III желудочка и бледный шар. Посткоммуникационный сегмент отдает тонкие ветви (заднелатеральные центральные артерии) к ножкам мозга, задней части таламуса, эпифизу, холмикам среднего мозга и медиальному коленчатому телу. Более отдаленные ветви снабжают кровью заднюю часть таламуса (таламические ветви), ножки мозга (ножковые ветви), латеральное коленчатое тело и ворсинчатое сплетение III и боковых желудочков (задние ворсинчатые ветви).

Конечная часть (*pars terminalis*). Латеральная затылочная артерия (вместе с височными ветвями) снабжает кровью крючок, извилину гиппокампа и нижнюю поверхность затылочной доли. Медиальная затылочная артерия проходит под валиком мозолистого тела, отдавая ветви, которые снабжают кровью его (дорсальная ветвь), а также клин и предклинье (теменно-затылочная ветвь), полосатую кору (шпорная борозда) и медиальную поверхность затылочной и височной долей, включая парасагиттальную часть затылочной доли (затылочно-височные и височные ветви).

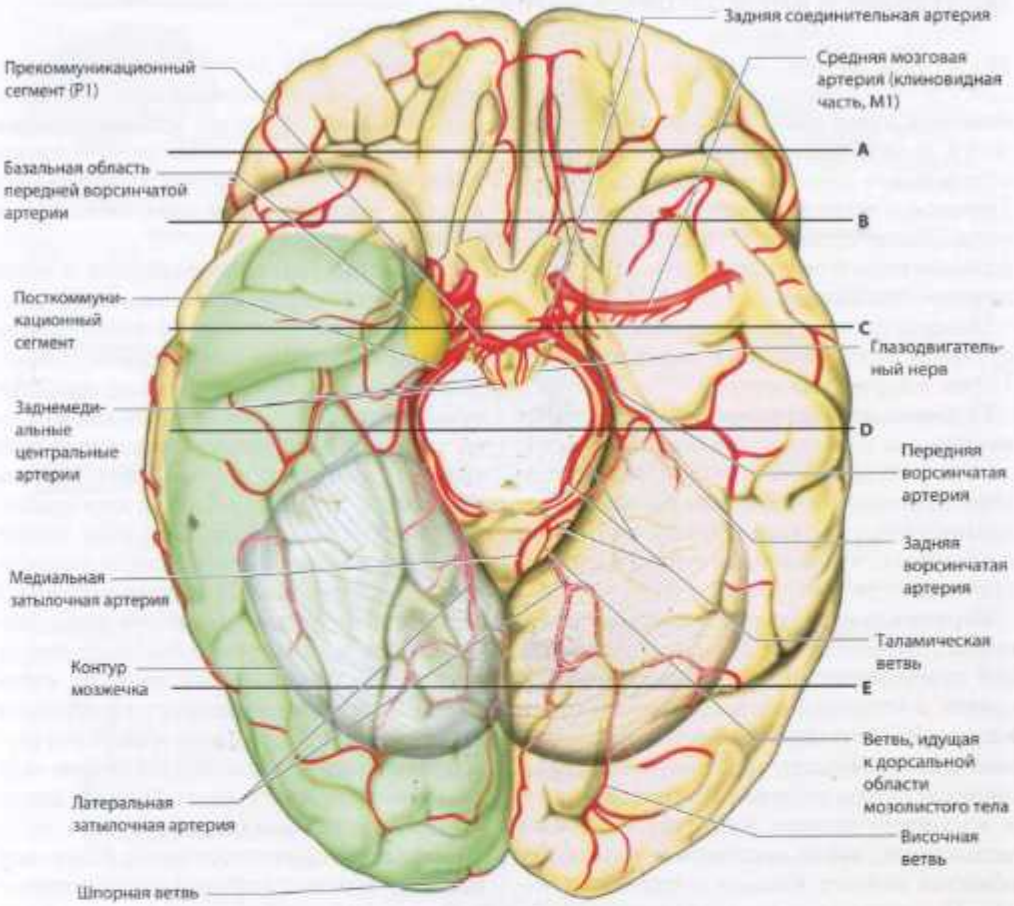

Задняя мозговая артерия
(*зеленый цвет*: периферические ветви)



Регионарный артериальный кровоток (корональная проекция, A–E)

Мозговые и внемозговые вены

Мозговые вены

Венозная кровь собирается в вены внутри мозга и на его поверхности и отводится в дуральные венозные синусы, лишенные клапанов, а затем в две внутренние яремные вены. Далее кровь поступает в брахиоцефальные вены и верхнюю полую вену, затем в правое предсердие.

Поверхностные кортикальные вены несут кровь от внешнего слоя мозга толщиной 1–2 см в дуральные синусы.

Глубокие церебральные вены дренируют внутренние области мозга (белое вещество полушарий, базальные ганглии, мозолистое тело, хориоидное сплетение) и некоторые кортикальные области. Между глубокими и поверхностными венами существуют анастомозы.

Кортикальные (супратенториальные) вены. Поверхностные вены лежат на внешней поверхности мозга. Вены лобной, височной и теменной областей отводят кровь в верхний сагиттальный синус. Эти переходные вены прободают паутинную оболочку, проходят сквозь субдуральное пространство и достигают синуса. Кортикальные вены затылочной, части височной и базальных областей отводят кровь в поперечный синус. Поверхностная средняя мозговая вена обычно идет вдоль задней части сильвиевой борозды к пещеристому и поперечному синусу. Она дренирует область височного полюса.

Центральные (супратенториальные) вены. Внутренняя мозговая вена начинается с обеих сторон на уровне межжелудочкового отверстия (Монро). Она пересекает поперечную мозговую борозду и направляется к точке, расположенной сразу ниже валика мозолистого тела.

Венозный угол, расположенный в месте соединения внутренней мозговой вены с верхней таламостриарной веной, можно визуализировать на ангиограмме в боковой проекции. Две внутренние мозговые вены соединяются под валиком мозолистого тела, образуя большую мозговую вену (Галена), в которую впадает базальная вена (Розенталя). Большая мозговая вена впадает в прямой синус у переднего края намета мозжечка на уровне пластинки четверохолмия. Базальная вена Розенталя образуется от слияния передней мозговой вены, глубокой средней мозговой вены и стриарных вен. Две базальные вены проходят сзади и медиальнее зрительного тракта, образуют изгиб вокруг ножки мозга и впадают во внутреннюю вену или большую мозговую вену позади ствола мозга. Они образуют венозный круг на нижней стороне мозга.

Инфратенториальные вены. Мозжечковые вены впадают в прямой синус, поперечный синус и большую мозговую вену. Вены от ствола мозга идут каудально, к спинальному венозному сплетению (с. 38), а краниально соединяются с базальными венами Розенталя.

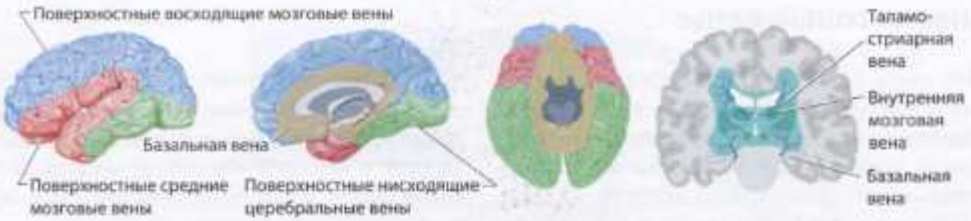

Области, дренируемые поверхностными и глубокими (*справа*) мозговыми венами

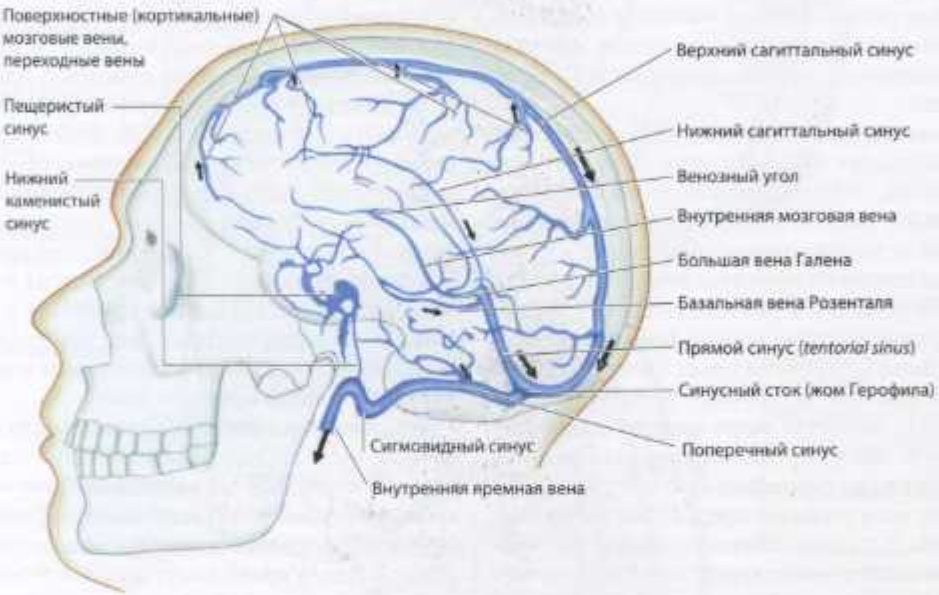

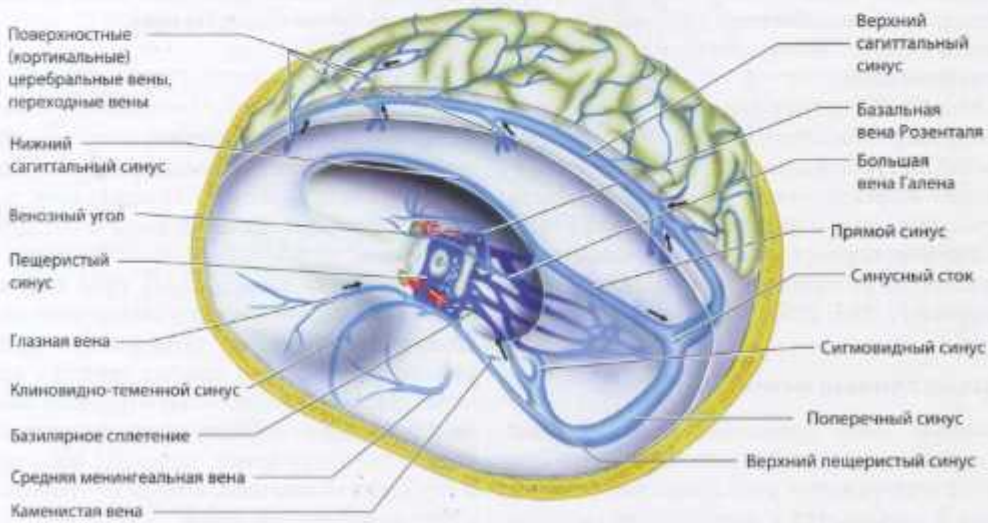

Венозный дренаж полушарий мозга

Внемозговые вены

Мозговые вены соединяются с внемозговыми венами с помощью многочисленных анастомозов, лишенных клапанов. Поэтому иногда внемозговые инфекции могут проникать во внутримозговой отдел (с. 38, 291).

Диплоические вены (вены губчатого вещества) (с. 17) впадают во внемозговые вены скальпа и внутримозговые вены (венозные синусы твердой мозговой оболочки).

Эмиссарные вены соединяют синусы, диплоические вены и поверхностные вены черепа.

Кожные вены головы одной стороны соединяются анастомозами с противоположными. Венозная кровь из лицевой, височной и лобной областей поступает в лицевые и занижнечелюстные вены, а затем во внутреннюю яремную вену. Часть крови от лба оттекает через носолобные, угловые и верхние глазные вены в пещеристый синус. Затылочная вена несет кровь от задней части скальпа в глубокие вены шеи и наружную яремную вену, а затем в подключичную вену. Кровь из яремных вен поступает в брахиоцефальную вену, верхнюю полую вену и правое предсердие. Венозные сосуды в канале спинного мозга и транскраниальные эмиссарные вены играют минимальную роль в дренировании черепа. Крыловидное сплетение связывает кавернозный синус, лицевую вену и внутреннюю яремную вену.

Многочисленные анастомозы между экстрацеребральными венами и дуральными синусами способствуют проникновению инфекционных агентов из области скальпа и лица в интракраниальный отдел. Например, периорбитальная и назальная инфекции могут вызвать септический тромбоз синусов (с. 263, 290).

Краниальные вены

Лицевая вена дренирует область лица и переднюю часть скальпа. Она начинается от внутреннего угла глаза как угловая вена и сообщается с пещеристым синусом через верхнюю глазную вену. Под углом нижней челюсти она объединяется с занижнечелюстной веной и верхней щитовидной и верхней гортанной венами. Затем она впадает во внутреннюю яремную вену в каротидном треугольнике.

Вены височной области, наружного уха, височно-нижнечелюстного сустава и боковой поверхности лица соединяются впереди уха и образуют занижнечелюстную вену, которая либо соединяется с лицевой веной, либо впадает прямо во внутреннюю яремную вену. Ее верхняя часть отдает одну дорсокаудальную ветвь, которая переходит через грудино-ключично-сосцевидную мышцу и соединяет заднюю ушную вену с наружной яремной веной. Венозная кровь от задней части скальпа, сосцевидных и затылочных эмиссарных вен поступает в затылочную вену, которая анастомозирует с затылочным венозным сплетением и впадает в наружную яремную вену.

Крыловидное сплетение лежит между височной, медиальной крыловидной и латеральной крыловидной мышцами и получает кровь от глубоких областей лица, наружного уха, околоушной железы и пещеристого синуса. Далее кровь поступает в верхнечелюстные и нижнечелюстные вены, а затем во внутреннюю яремную вену.

Вены шеи

Глубокая вена шеи начинается от затылочной вены и подзатылочного сплетения. Она сопровождает глубокую артерию шеи, достигает брахиоцефальной вены и соединяется с ней.

Позвоночная вена, которая тоже начинается от затылочной вены и подзатылочного сплетения, покрывает позвоночную артерию подобно сети и следует вместе с ней через отверстия поперечных отростков шейных позвонков, собирая кровь от шейного отдела спинного мозга, мозговых оболочек и глубоких мышц шеи, а затем соединяется с брахиоцефальной веной.

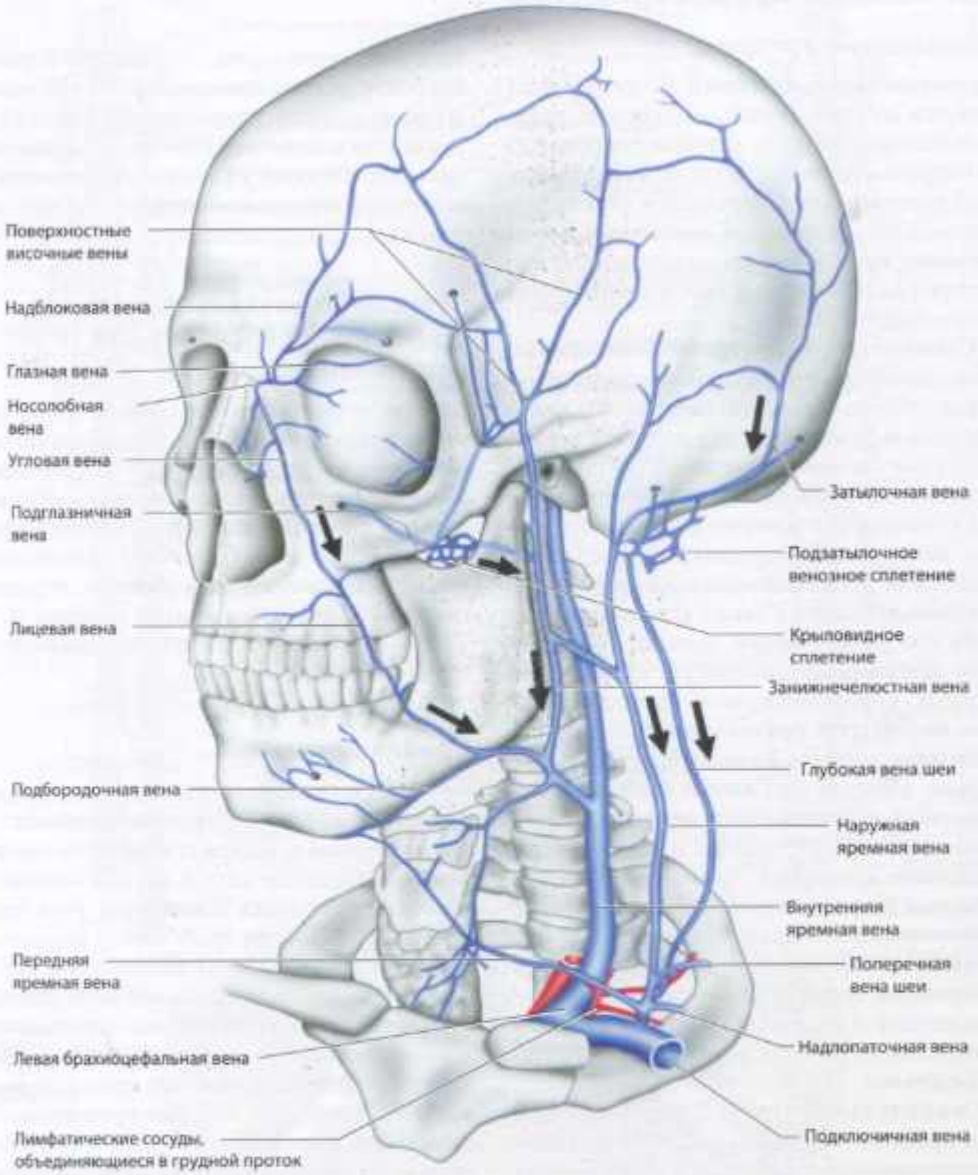

Экстракраниальные вены и вены шеи

Спинальное кровообращение

Спинальные артерии

Кровоснабжение спинного мозга осуществляется из горизонтальных сегментарных спинальных артерий, которые сопровождают нервные корешки, а также из вертикальных артерий: одной передней и двух задних спинальных артерий. Сегментарные спинальные артерии не являются конечными артериями, так как соединены многочисленными анастомозами.

Сегментарные артерии. Позвоночные, восходящие шейные и глубокие шейные артерии отдают шейные сегментарные ветви. Грудная и брюшная аорта отдают грудопоясничные сегментарные ветви посредством задних межреберных и поясничных артерий.

Сегментарные артерии отдают корешковые ветви, которые входят в межпозвонковые отверстия и снабжают кровью передние и задние корешки, а также спинальные ганглии соответствующих уровней. Спинной мозг получает артериальную кровь из непарных спинномозговых артерий, которые начинаются от сегментарных артерий. Анатомия спинномозговых артерий вариабельна. Обычно они имеют от 5 до 8 вентральных и дорсальных ветвей, которые соединяются с передними и задними спинальными артериями. Часто имеется единственная большая корешковая ветвь на одной стороне, большая корешковая артерия (Адамкевича), которая снабжает кровью нижние две трети спинного мозга. Обычно она входит в спинальный канал, сопровождая один из нижних грудных нервов с левой стороны.

Спинальные артерии. Спинальные артерии проходят вертикально вдоль спинного мозга и начинаются от позвоночной артерии (с. 30, 32). Непарная передняя спинальная артерия лежит в передней срединной вырезке спинного мозга и снабжает кровью его передние две трети. Диаметр артерии постепенно увеличивается ниже уровня Т2. Две задние спинальные артерии снабжают кровью задние столбы и основания задних рогов с обеих сторон. Многочисленные анастомозы спинальных артерий внутри мягкой мозговой оболочки образуют вокруг спинного мозга сосудистую корону. Глубокие отделы спинного мозга получают кровь из артерий, проникающих в него с поверхности и из ветвей передней спинальной артерии, а также из передней срединной вырезки (бороздчато-комиссуральные артерии).

Зоны «водораздела», или зоны смежного кровоснабжения (watershed zones)

Так как горизонтальные сегментарные артерии разделяются Т-образно, кровь может течь либо вверх, либо вниз, а пограничные зоны между распределением двух смежных артерий работают как зоны смежного кровоснабжения двух бассейнов. Такие уязвимые зоны находятся в шейном, верхнем грудном и нижнем грудном отделах (С4, Т3–Т4 и Т8–Т9). Спинальные инфаркты случаются редко.

Спинальные вены

Кровь из спинного мозга течет по внутримозговым венам (их анатомия вариабельна) к передней и задней спинальным венам, которые образуют сеть в мягкой мозговой оболочке. Передняя спинальная вена дренирует передние две трети серого вещества, а задняя и латеральная спинальные вены дренируют остальной спинной мозг. Эти сосуды сообщаются при помощи корешковых вен с наружным и внутренним позвоночными венозными сплетениями, группами бесклапанных сосудов, которые простираются от копчика до основания черепа и соединяются с дуральными венозными синусами через подзатылочные вены.

Венозная кровь от шейного отдела отводится в верхнюю полую вену позвоночными венами и глубокими венами шеи, от грудного и поясничного отделов – задними межреберными и поясничными венами в непарные и полунепарные вены, а от крестцового отдела – медиальной и латеральной крестцовой веной в общую подвздошную вену.

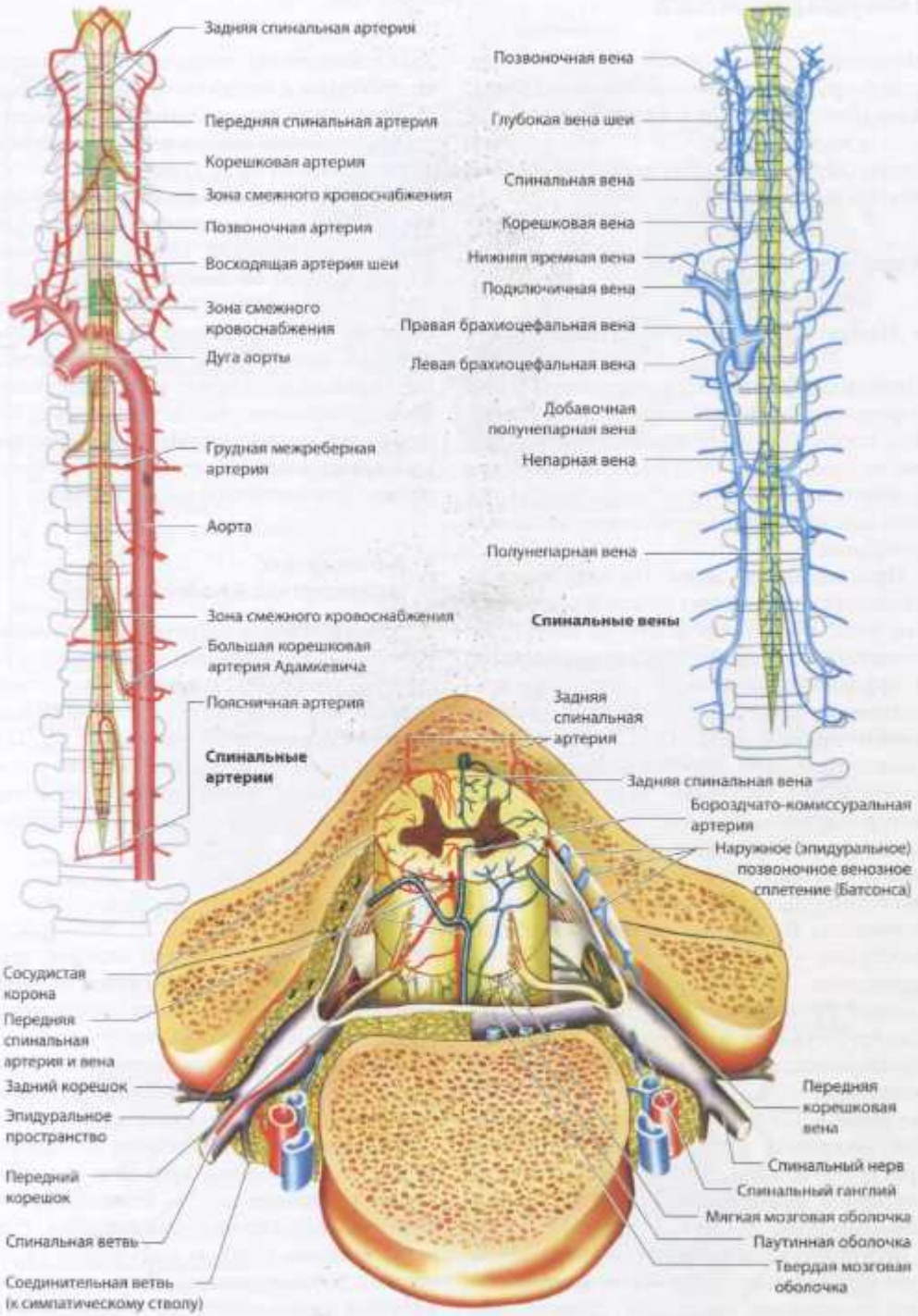

Сосуды спинного мозга (слева артерии, справа вены)

Полушария мозга

Полушария мозга состоят из серого вещества (коры), белого вещества и подкорковых ядер (базальные ядра = базальные ганглии; миндалевидный ядерный комплекс = миндалевидное тело; ограда мозга – *claustrum*) внутри белого вещества.

Кора мозга

▪ Новая кора (неокортекс, изокортекс)

Цитоархитектоника. Гистологически неокортекс состоит из шести различных клеточных слоев. Для обозначения корковых полей со сходным гистологическим строением применяется схема нумерации Бродманна, хотя она не всегда соответствует корковым функциям.

Проекционные зоны. По ходу аксонов, входящих и выходящих из какой-либо области коры, можно определить те структуры, с которыми она соединяется афферентными и эфферентными путями. Первичные проекционные зоны – это те области, которые имеют прямой вход. Они организованы соматотопически и обслуживают противоположную половину тела. Первичная моторная кора соответствует полю 4 по Бродманну. Первичная сенсорная информация проецируется в полях 1, 2 и 3 (соматосенсорных), 17 (зрительном), 41 и 42 (слуховых). Вторичные проекционные зоны (моторные – 6, 8, 44; сенсорные 5, 7а, 40; зрительная – 18; слуховая – 42) выполняют высшие функции координации и обработки соответствующей информации. Третичные проекционные зоны (моторные – 9–11; сенсорные – 7в, 39; зрительные – 19–21; слуховая – 22) отвечают за сложные функции, например произвольные движения, пространственную организацию входящей сенсорной информации, сознание, память, речь и эмоции.

Функциональные зоны. Функциональную организацию коры мозга можно изучать различными способами: прямой электрической стимуляцией коры во время нейрохирургических операций, измерением ее электрической активности (ЭЭГ и вызванные потенциалы), измерением регионарного кровотока и метаболической активности. Соответствия между цитоархитектоникой, проекционными зонами и функциями мозга демонстрируют тесную связь его структуры и функций. Специализированные поля играют важную роль в выполнении каких-либо конкретных функций, однако эти функции сосредоточены не только в одном морфологическом регионе, но также и в других областях ЦНС, благодаря многочисленным связям с ними. Таким образом, повреждение одной области может вызвать серьезную функциональную недостаточность, хотя благодаря компенсаторным возможностям неповрежденных областей может наступить полное или частичное выздоровление.

▪ Аллокортекс (архикортекс + палеокортекс)

Аллокортекс филогенетически представляет собой более старый тип коры, которая состоит из трех слоев. К архикортексу (старой коре) относится гиппокамп, который входит в состав лимбической системы (с. 76, 121). Частью аллокортекса является также ринэнцефалон (обонятельный мозг), миндалевидное тело (с. 121) относится к палеокортексу (древней коре).

Белое вещество мозга

Белое вещество состоит из аксонов, которые связывают различные области мозга, обеспечивая информационный обмен между ними. Прерывание связей между двумя полушариями или другими частями мозга приводит к возникновению дисконнекционных синдромов (синдром расщепленного мозга).

Комиссуральные волокна. Соединяют аналогичные участки правой и левой половин головного мозга, координируя их функции. Многие задачи выполняет, главным образом, одно из полушарий (полушарное доминирование). Левое полушарие является доминирующим у большинства правшей (с. 117). Важным комиссуральным (спаечным) путем является мозолистое тело. Полное рассечение мозолистого тела приво-

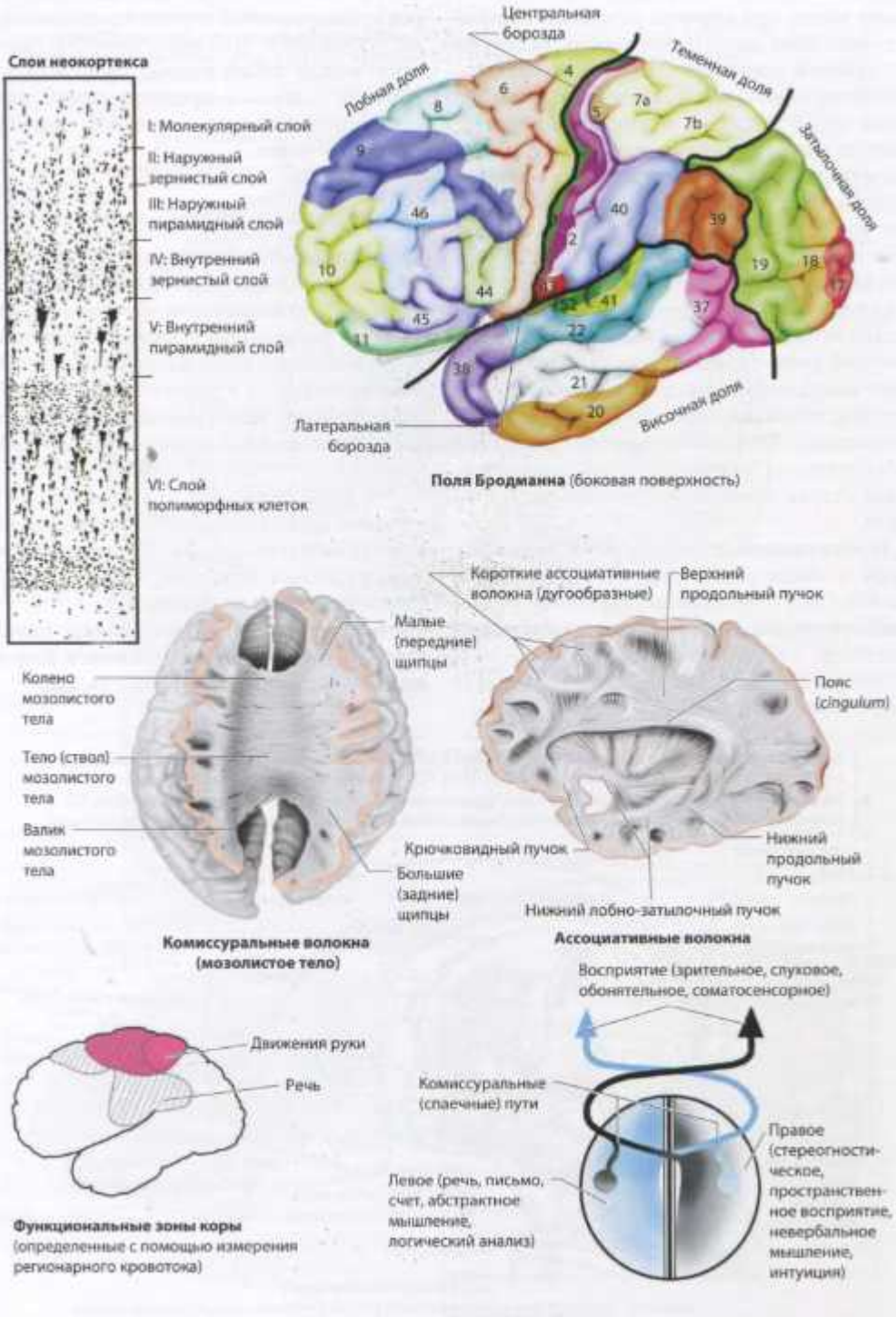
Слои неокортекса
I: Молекулярный слой
II: Наружный зернистый слой
III: Наружный пирамидный слой
IV: Внутренний зернистый слой
V: Внутренний пирамидный слой
VI: Слой полиморфных клеток
Центральная борозда
Лобная доля
Теменная доля
Затылочная доля
Височная доля
Латеральная борозда
Поля Бродманна (боковая поверхность)
Колено мозолистого тела
Тело (ствол) мозолистого тела
Валик мозолистого тела
Малые (передние) щипцы
Большие (задние) щипцы
Комиссуральные волокна (мозолистое тело)
Короткие ассоциативные волокна (дугообразные)
Верхний продольный пучок
Пояс (cingulum)
Крючковидный пучок
Нижний продольный пучок
Нижний лобно-затылочный пучок
Ассоциативные волокна
Движения руки
Речь
Функциональные зоны коры (определенные с помощью измерения регионарного кровотока)
Восприятие (зрительное, слуховое, обонятельное, соматосенсорное)
Комиссуральные (спаечные) пути
Левое (речь, письмо, счет, абстрактное мышление, логический анализ)
Правое (стереогностическое, пространственное восприятие, невербальное мышление, интуиция)
Доминирование полушарий

дит к возникновению синдрома расщепленного мозга, при котором речевые и перцептивные поля левого полушария отделены от правого полушария. Следовательно, пациент не может назвать предмет, ощупываемый левой рукой, если его глаза закрыты, или не может прочитать слова, которые находятся у него в левом поле зрения (левостороннее пространственное игнорирование), не может писать левой рукой (левосторонняя гемиаграфия) и совершать пантомимические движения левой рукой (левосторонняя гемиапраксия). Повреждения передней части мозолистого тела вызывают синдром «чужой руки», при котором пациент не может координировать движения обеих рук (агонистическая или диагонистическая апраксия). Дисконнекционные синдромы обычно не наблюдаются у лиц с врожденным отсутствием (агенезией) мозолистого тела.

Проекционные волокна. Связывают кору с подкорковыми областями мозга (с. 45). Свод (*fornix*) является специализированным проекционным путем лимбической системы.

Ассоциативные волокна. Связывают различные участки коры в пределах одного полушария. Длинные волокна связывают между собой разные доли, короткие волокна – зоны в пределах одной доли, U-образные волокна – смежные зоны коры головного мозга.

Подкорковые ядра

К базальным (подкорковым) ганглиям относятся хвостатое ядро и **скорлупа,** образующие полосатое тело (*corpus striatum*), а также внутренний и наружный бледный шар (*globus pallidus*). Скорлупа и бледный шар объединены в чечевицеобразное ядро (*nucleus lentiformis*). Дополнительными подкорковыми ядрами являются миндалевидное тело и ограда.

Эти ядра находятся в тесной близости с ядрами таламуса, субталамическим ядром, ядрами гипоталамуса и функционально связаны с красным ядром, ЧС и педункулопонтинными ядрами (с. 21, 88).

Эти структуры осуществляют наряду с другими задачами интеграцию и координацию двигательных функций (с. 88).

Афферентные связи педункулопонтинных ядер: кора мозга (лобная доля, первичная слуховая кора), мозжечок, базальные ганглии (субталамическое ядро, ЧС, полосатое тело), покрышка, ствол мозга
Эфферентные связи педункулопонтинных ядер: базальные ганглии (субталамическое ядро, БШв, ЧС, полосатое тело), таламус, покрышка (верхние/нижние холмики), передний мозг, ствол мозга, спинной мозг

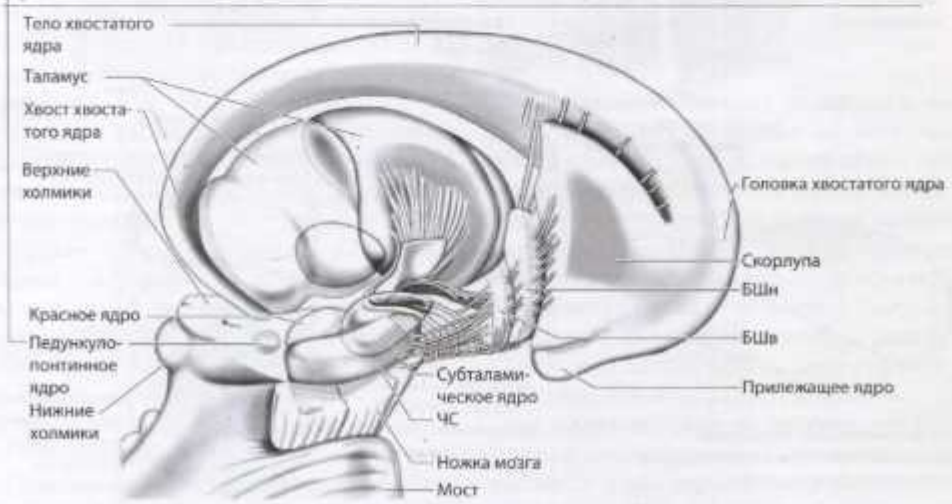

Базальные ганглии

- Бледный шар = БШв + БШн
- Полосатое тело = хвостатое ядро + скорлупа
- Чечевицеобразное ядро = скорлупа + бледный шар (+ пучки волокон)
- Базальные ядра (ганглии) = полосатое тело + бледный шар (ограда, ЧС и субталамическое ядро включены клинически)

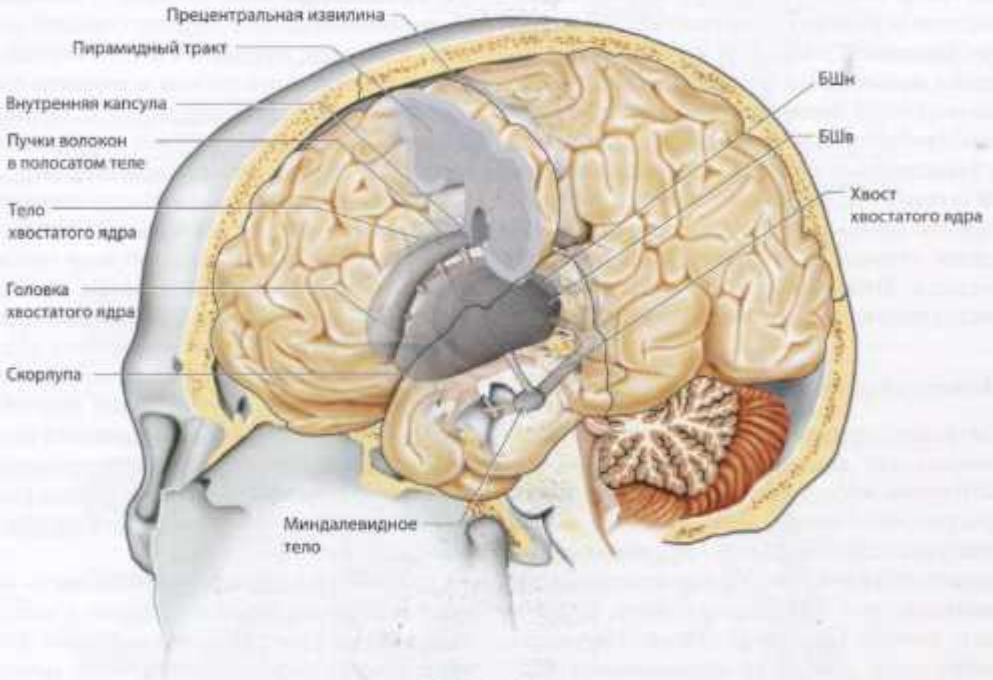

Базальные ганглии
(ограда не показана)



Подкорковые структуры
(*слева* горизонтальный/поперечный срез, *справа* корональный/фронтальный срез)

Позвоночник и позвоночный канал

Позвоночник

Позвоночник (позвоночный столб) – основная часть осевого скелета, несет груз головы, шеи и верхних конечностей. Он наиболее подвижен в шейном и поясничном отделе и наименее – в нижнем грудном отделе. Позвоночник состоит из 7 шейных, 12 грудных (в британской традиции дорсальных) и 5 поясничных позвонков. Верхние позвонки (атлант и аксис) сочленяются с черепом; нижняя часть, крестец (состоит из 5 сросшихся позвонков), сочленяется с тазовыми костями. Ниже крестца находится копчик, состоящий из 3–6 копчиковых позвонков.

Межпозвонковые диски

Смежные позвонки разделяются межпозвонковыми дисками. Начиная с 3-го десятилетия жизни межпозвонковые диски прогрессивно теряют воду, поэтому их высота уменьшается. Межпозвонковые диски соединяются с выше- и нижележащими позвонками при помощи внешнего фиброзного кольца (*anulus fibrosus*). Упругость фиброзного кольца поддерживается благодаря давлению в центральном пульпозном ядре (*nucleus pulposus*), которое изменяется в зависимости от положения тела. Внутридисковое давление в положении сидя вдвое выше, чем в положении стоя, а в положении лежа в 3 раза ниже. Внутренние отделы диска не имеют болевых рецепторов, в отличие от периоста позвонков, капсул межпозвонковых суставов, задней продольной связки, дорсальной части фиброзного кольца и сосудов, которые иннервируются менингеальной ветвью сегментарного спинального нерва.

Позвоночный канал

Позвоночный канал образован соединениями отверстий позвонков, расположенных друг над другом. Спереди он ограничен телами позвонков, а сзади – дужками позвонков (пластинками). Его стенки укреплены межпозвонковыми дисками и связками. Позвоночный канал содержит спинной мозг и его оболочки, жировую и соединительную ткань, кровеносные сосуды и корешки спинальных нервов. В норме его сагиттальный диаметр составляет 13–22 мм в шейном отделе и 22–25 мм в поясничном отделе.

Твердая оболочка (*dura mater*) спинного мозга начинается от края большого затылочного отверстия и идет вниз, образуя трубку, покрывающую спинной мозг. Ее просвет оканчивается на уровне S1–S2 и далее переходит в наружную концевую нить (*filum terminale externum*), которая прикрепляется к крестцу. В отличие от твердой мозговой оболочки головного мозга спинальная отделена от окружающих костей эпидуральным пространством, которое содержит жир, рыхлую соединительную ткань и бесклапанные венозные сплетения.

Спинной мозг, как и головной мозг, покрыт мягкой мозговой оболочкой с многочисленными кровеносными сосудами. Она простирается ниже спинного мозга (мозговой конус, на уровне L1–L2) и заканчивается внутренней концевой нитью (*filum terminale internum*). Эта нить окружена передними и задними нервными корешками (конский хвост, с. 13, 385). Спинальное субарахноидальное пространство сообщается с субарахноидальным пространством головного мозга (с. 16). Так как спинной мозг оканчивается на уровне L1–L2, т.е. выше, чем мозговые оболочки, а субарахноидальное пространство расширяется, то в этом месте наиболее безопасно выполнять люмбальные пункции (с. 444). Зубчатая связка проходит между мягкой и твердой мозговыми оболочками и скрепляет спинной мозг с твердой мозговой оболочкой. Посредством спинного мозга осуществляется связь периферических нервов с высшими центрами ЦНС.

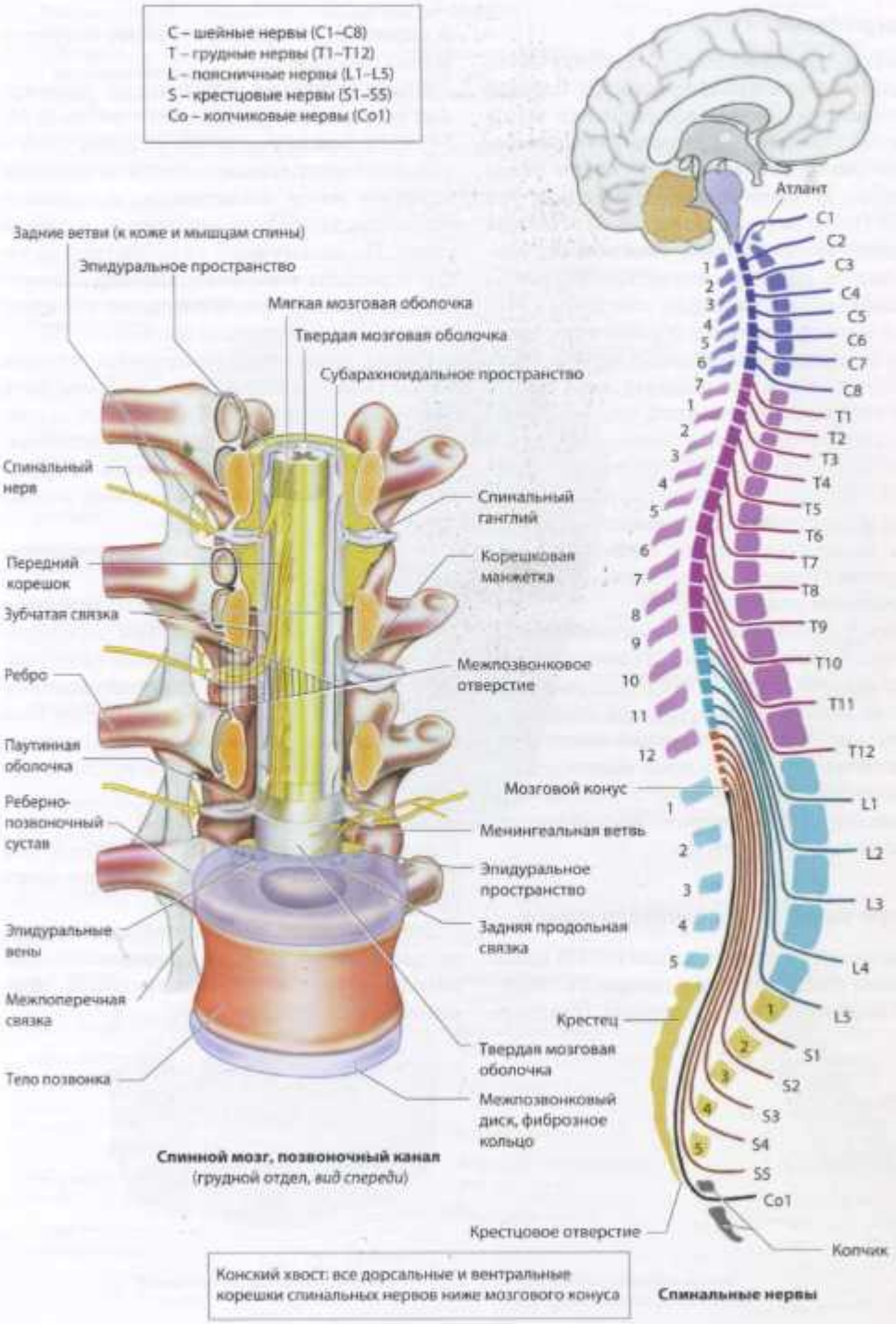
C – шейные нервы (C1–C8)
T – грудные нервы (T1–T12)
L – поясничные нервы (L1–L5)
S – крестцовые нервы (S1–S5)
Co – копчиковые нервы (Co1)
Задние ветви (к коже и мышцам спины)
Эпидуральное пространство
Мягкая мозговая оболочка
Твердая мозговая оболочка
Субарахноидальное пространство
Спинальный нерв
Передний корешок
Зубчатая связка
Ребро
Паутинная оболочка
Реберно-позвоночный сустав
Эпидуральные вены
Межпоперечная связка
Тело позвонка
Спинальный ганглий
Корешковая манжетка
Межпозвонковое отверстие
Менингеальная ветвь
Эпидуральное пространство
Задняя продольная связка
Твердая мозговая оболочка
Межпозвонковый диск, фиброзное кольцо
Спинной мозг, позвоночный канал
(грудной отдел, вид спереди)
Атлант
C1
C2
C3
C4
C5
C6
C7
C8
T1
T2
T3
T4
T5
T6
T7
T8
T9
T10
T11
T12
L1
L2
L3
L4
L5
S1
S2
S3
S4
S5
Co1
Мозговой конус
Крестец
Крестцовое отверстие
Копчик
Конский хвост: все дорсальные и вентральные корешки спинальных нервов ниже мозгового конуса
Спинальные нервы

Спинной мозг

Топография

Передняя (вентральная) срединная щель и задняя (дорсальная) срединная борозда простираются вдоль всего спинного мозга. Передние, боковые и задние канатики содержат нервные тракты и образуют белое вещество. В сером веществе выделяют три столба (канатика): передний (двигательные нейроны, мотонейроны), боковой (симпатические и парасимпатические нейроны) и задний (чувствительные, сенсорные нейроны). Корешковые нити образуют передние и задние корешки спинальных нервов, которые сливаются в спинальный нерв (с. 47, 59). Участок спинного мозга, соответствующий одному спинальному нерву, называется спинальным сегментом. Существуют 8 шейных, 12 грудных, 5 поясничных и 5 крестцовых сегментов. Спинальные сегменты не соответствуют уровню позвонков из-за различной скорости продольного роста позвоночника и спинного мозга.

Первый спинальный нерв, который является чисто двигательным, находится краниальнее атланта, поэтому все остальные шейные спинальные нервы тоже расположены краниальнее соответствующих позвонков, за исключением C8, который идет каудальнее позвонка C7. Грудные и поясничные спинальные нервы выходят каудальнее соответствующих позвонков.

Поперечный срез спинного мозга

В отличие от головного мозга (с. 42) белое вещество спинного мозга находится снаружи, а серое вещество – внутри. Передние и задние рога придают серому веществу форму бабочки.

Белое вещество. Белое вещество содержит восходящие и нисходящие тракты (с. 50, 54, 452). Большинство нисходящих (двигательных) трактов оканчивается на нейронах передних рогов. Большинство восходящих (сенсорных) трактов начинается в задних рогах. По своему ходу волокна трактов часто переходят на противоположную сторону, в результате чего в головном мозге они представлены контралатерально (с. 55).

Серое вещество. Сенсорные волокна первых нейронов ганглиев задних корешков оканчиваются в заднем роге, где образуют синапсы со вторыми нейронами (протопатическая система, с. 54). Третьи нейроны этих трактов обычно расположены в таламусе (с. 110).

Передние рога содержат мотонейроны (с. 51).

Боковые рога имеются только на уровне C8–L2/3. Они содержат первые периферические симпатические нейроны (интермедиолатеральное ядро), которые образуют синапсы со вторыми нейронами ганглиев симпатической цепочки (с. 70). Боковые рога наиболее выражены в грудном отделе.

Первый парасимпатический нейрон расположен в стволе мозга (III, VII, IX и X ЧН) и в крестцовых сегментах спинного мозга (S1–S4).

Таким образом, автономная система имеет два главных отдела: грудопоясничный симпатический и краниосакральный парасимпатический.

[1] Сознательная проприоцепция, вибрация, тонкие прикосновения
[2] Бессознательная проприоцепция (глубокая чувствительность)
[3] Сенсорный; переднебоковой тракт
[4] Моторный, проксимальные части конечностей и аксиальная мускулатура; экстрапирамидный тракт
[5] Моторный, дистальные части конечностей; пирамидный тракт
[6] Боль, температура
[7] Давление, прикосновение

Отделы:
C – шейный
T – грудной
L – поясничный
S – крестцовый
Co – копчиковый



Спинальные проводящие пути
(передние корешки не показаны)



Поперечный срез спинного мозга



Сегменты спинного мозга, позвонки, спинальные нервы

Двигательные проводящие пути

Пирамидный тракт

Каждое волокно пирамидного тракта начинается от первого или верхнего мотонейрона, тело которого лежит в первичном двигательном поле (поле 4, прецентральная извилина), первичных сенсорных полях (поля 1–3, постцентральная извилина), дополнительном двигательном поле или премоторном поле (поле 6 и отчасти 8). Волокна спускаются через заднюю часть внутренней капсулы, через ножку мозга, мост и продолговатый мозг, образуя небольшую выпуклость (пирамиду) на его передней поверхности. 80% волокон пересекают среднюю линию в перекресте пирамид, а затем проходят в составе латерального кортико-спинального тракта. Большинство волокон, которые не переходят на другую сторону, идут в составе переднего кортико-спинального тракта и пересекают среднюю линию в составе передней комиссуры спинного мозга, только достигнув определенного уровня (того, где лежит мотонейрон, с которым волокно образует синапс).

Волокна, исходящие из премоторного и дополнительного моторного полей, идут ипсилатерально и контралатерально и иннервируют мышцы туловища и проксимальные части конечностей, обеспечивая вертикальное положение тела. Благодаря билатеральной иннервации парезы, возникающие при повреждении этих проводящих путей, разрешаются легче, чем дистальные парезы (так как в этих случаях иннервация является преимущественно унилатеральной и обеспечивается первичным моторным полем). Соматотопическая организация тракта поддерживается на всем протяжении до его окончания на мотонейроне переднего рога.

В стволе мозга пирамидный тракт отдает волокна к двигательным нейронам ЧН (кортико-понтинные и кортико-бульбарные волокна). Двигательные ядра III, V, VII (только фронтальная ветвь), IX и X (двойное ядро) ЧН получают билатеральную кортикальную иннервацию, поэтому одностороннее повреждение пирамидного тракта не вызывает параличей соответствующих мышц. Двигательные ядра VII (нижние две трети лица), XI (спинальное ядро) и XII ЧН иннервируются унилатерально. В стволе мозга часть их нервных волокон переходит на противоположную сторону, поэтому одностороннее супрануклеарное (надъядерное) поражение вызывает неврологический дефицит на противоположной стороне.

Экстрапирамидные двигательные тракты

Другие двигательные пути идут от коры мозга через мост к мозжечку и от коры мозга к полосатому телу (хвостатое ядро и скорлупа), таламусу, ЧС, красному ядру и ретикулярной формации. Эти проводящие пути располагаются рядом с пирамидным трактом. Поражения пирамидного тракта обычно затрагивают смежные экстрапирамидные пути и вызывают спастические параличи. Редкие изолированные пирамидные поражения вызывают вялые параличи (с. 144).

Кортико-понтинные волокна. Кортико-понтинные волокна начинаются в лобной, височной, теменной и затылочной долях и проходят во внутренней капсуле рядом с пирамидным трактом. Ядра моста образуют проекции к мозжечку (с. 53).

Другие функционально важные тракты (с. 452). Руброспинальный тракт начинается в красном ядре, его волокна сразу переходят на противоположную сторону, образуя синапсы с интернейронами в стволе мозга, далее спускаются в спинной мозг, где заканчиваются в переднем роге. Руброспинальные импульсы активируют мышцы-сгибатели и подавляют разгибатели, как и импульсы, которые проводятся медуллярной частью ретикулоспинального тракта. С другой стороны, импульсы, проводимые понтинной частью ретикулоспинального тракта и вестибулоспинальным трактом, активируют разгибатели и подавляют сгибатели.

Моторная единица

Моторная (двигательная) единица – это функциональная единица, которая состоит из двигательного нейрона и мышечных волокон, иннервируемых этим нейроном. Двигательные нейроны расположены в ство-

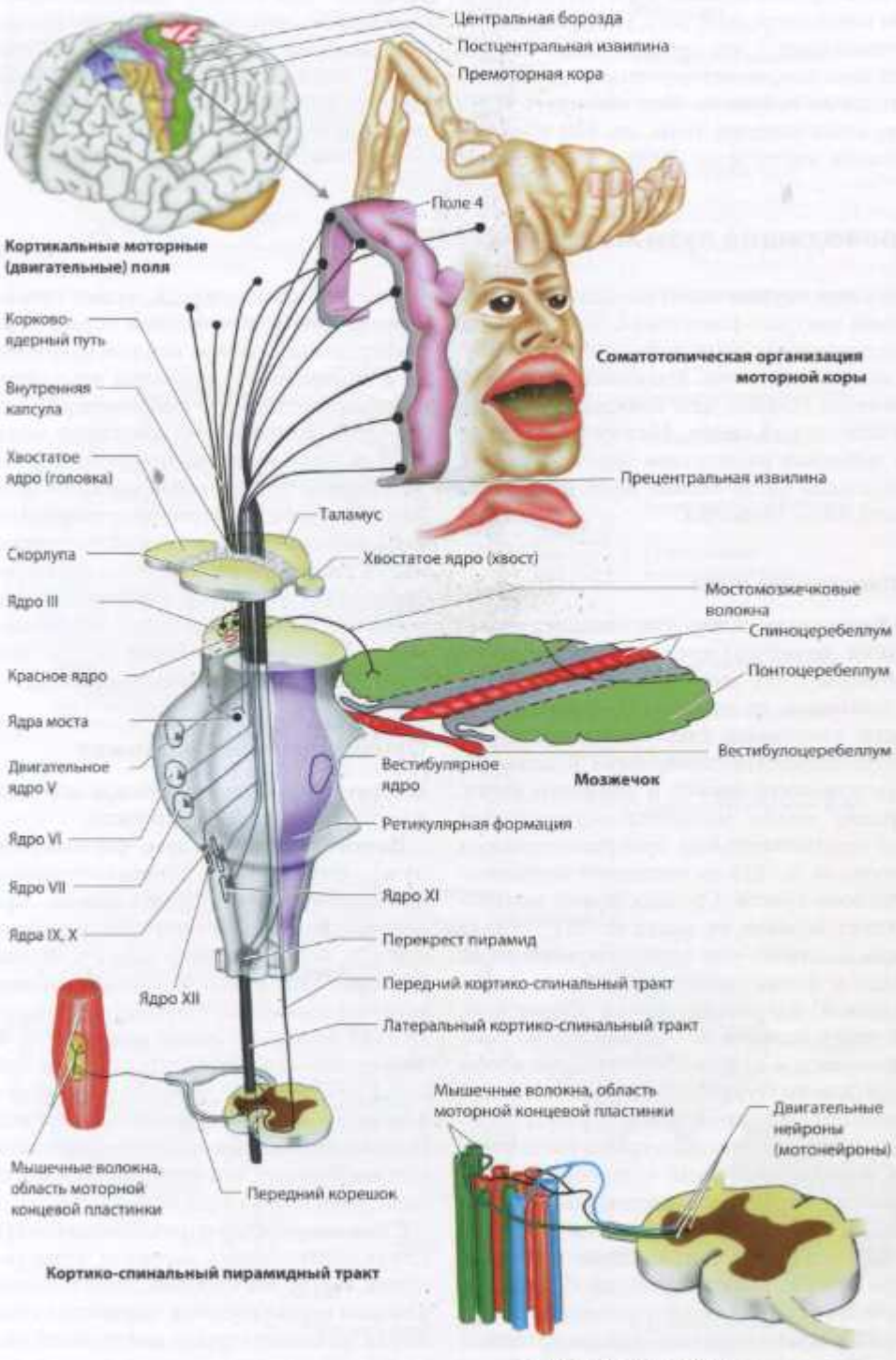
Центральная борозда
Постцентральная извилина
Премоторная кора
Поле 4
Кортикальные моторные (двигательные) поля
Соматотопическая организация моторной коры
Прецентральная извилина
Корково-ядерный путь
Внутренняя капсула
Хвостатое ядро (головка)
Таламус
Скорлупа
Хвостатое ядро (хвост)
Ядро III
Мостомозжечковые волокна
Спиноцеребеллум
Понтоцеребеллум
Красное ядро
Ядра моста
Вестибулоцеребеллум
Двигательное ядро V
Вестибулярное ядро
Мозжечок
Ядро VI
Ретикулярная формация
Ядро VII
Ядро XI
Ядра IX, X
Перекрест пирамид
Ядро XII
Передний кортико-спинальный тракт
Латеральный кортико-спинальный тракт
Мышечные волокна, область моторной концевой пластинки
Передний корешок
Кортико-спинальный пирамидный тракт
Мышечные волокна, область моторной концевой пластинки
Двигательные нейроны (мотонейроны)
Три моторных единицы

ле мозга (двигательные ядра ЧН) и в спинном мозге (передний рог). Иннервационное соотношение – это среднее число мышечных волокон, иннервируемых одним двигательным нейроном. Оно варьирует до 3 в наружных мышцах глаза, до 100 в мелких мышцах кисти и до 2000 в икроножных мышцах. Чем меньше иннервационное соотношение, тем тоньше силовая градация. Мышечные волокна одной моторной единицы не лежат в непосредственной близости друг от друга, а распределены в мышце поперечно на расстоянии 5–11 мм.

Проводящие пути мозжечка

Мозжечок осуществляет координацию движений, контроль равновесия, позы, походки и целенаправленных движений, регулирует мышечный тонус. Извилины и борозды мозжечка тоньше, чем извилины и борозды полушарий мозга. Между полушариями мозжечка расположен червь мозжечка. Каудальная часть задней доли называется миндалиной мозжечка.

Проводящие пути

Афферентные связи. Три больших тракта (ножки мозжечка) проводят афферентные импульсы в его кору от коры полушарий (в частности, от зрительных полей), ядер моста, стволовых ядер тройничного, вестибулярного (преддверного) и слухового (улиткового) нервов и спинного мозга. Верхняя ножка мозжечка осуществляет вход ипсилатеральных проприоцептивных импульсов (с. 55) от переднего спиномозжечкового тракта. Средняя ножка мозжечка несет волокна от моста (с. 51), нижняя ножка мозжечка – от вестибулярного нерва и ядра к флоккулонодулярной (клочково-узелковой) доле и ядру шатра. Кроме того, она несет волокна от нижней оливы противоположной стороны к полушариям мозжечка (клетки Пуркинье, оливомозжечковый тракт), проприоцептивные импульсы от заднего спиномозжечкового тракта (от мышечных веретен к передней и задней порциям парамедианной коры мозжечка; с. 54) и волокна от ретикулярной формации ствола.

Эфферентные связи. Ядра мозжечка (ядро шатра, шаровидное, пробковидное и зубчатое, с. 89) отдают проекции через верхнюю ножку мозжечка противоположной стороны к контралатеральному красному ядру, таламусу и ретикулярной формации. Таламус, в свою очередь, отдает проекции к премоторной и первичной моторной коре, эфферентные волокна которой направляются к мосту, откуда проекции идут обратно к мозжечку, образуя нейроанатомический круг. Мозжечковые эфферентные волокна идут к мотонейронам спинного мозга той же стороны через красное ядро и руброспинальный тракт. Эфферентные волокна нижней ножки мозжечка идут к вестибулярному ядру и ретикулярной формации ствола мозга (участвуя в образовании вестибуломозжечковой петли обратной связи) и мотонейронам спинного мозга по вестибулоспинальному и ретикулоспинальному трактам.

Функциональная анатомия

В структурно-функциональном отношении в мозжечке выделяют три части.

Вестибулоцеребеллум (архицеребеллум). Структуры: флоккулонодулярная (клочково-узелковая) доля и язычок. Афферентные волокна от полукружных каналов и макул, вестибулярного ядра и зрительной системы (латеральное коленчатое тело), верхних холмиков и области полосатого тела достигают червя мозжечка (с. 68). Эфферентные волокна идут от ядра шатра к вестибулярному ядру и ретикулярной формации. Функции: контроль равновесия. Поражение вызывает туловищную атаксию, головокружение, нистагм и нарушения стабилизации взора (осциллопсия).

Спиноцеребеллум (палеоцеребеллум). Структуры: область верхнего червя (верхушка червя, центральная долька), область нижнего червя (втулочка, пирамида) и полушария мозжечка (крыло центральной дольки, четырехугольная долька, околоклочок). Афферентные волокна, идущие к промежу-



Вестибулоцеребеллум

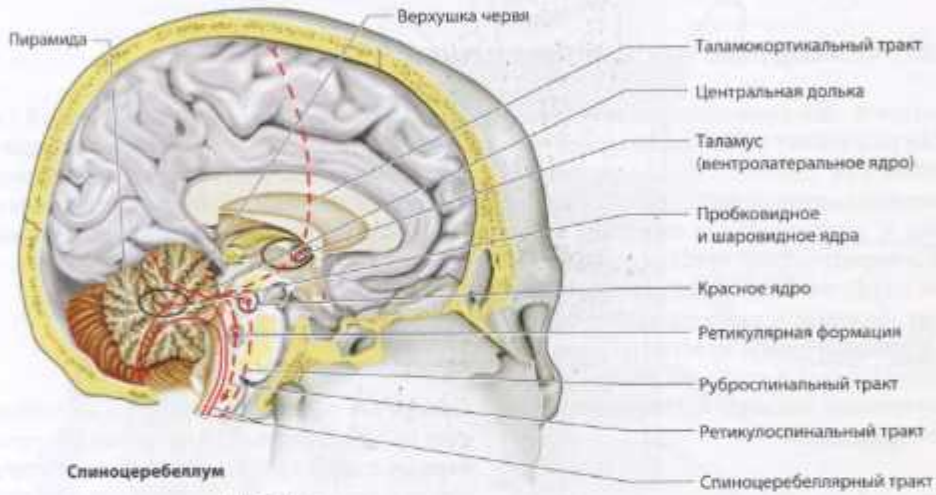

Спиноцеребеллум

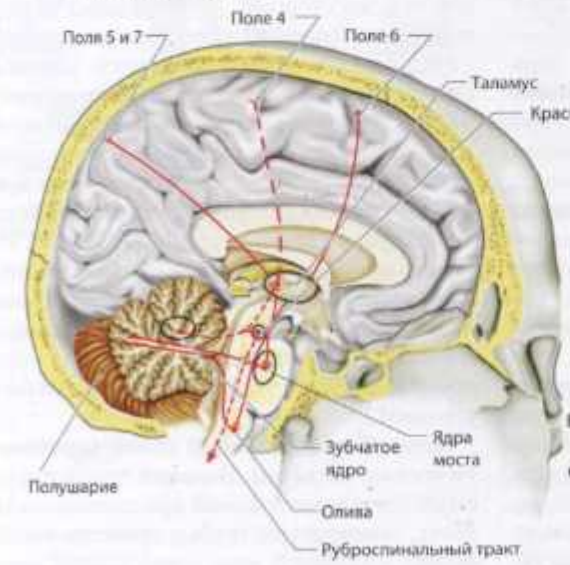

Понтоцеребеллум

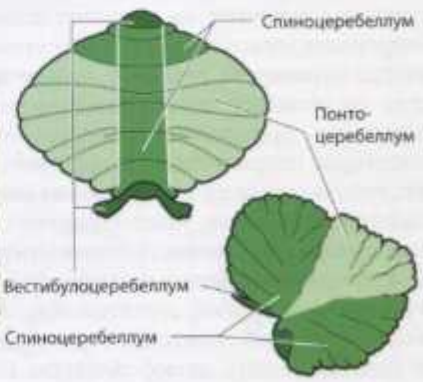

Структуры мозжечка
(вид сверху; срединный разрез червя справа)

точной части, принадлежат спиномозжечковому тракту, проекциям первичной моторной и соматосенсорной коры, слуховым, зрительным и вестибулярным областям. Эфферентные волокна от вставочного ядра идут к ретикулярной формации, красному ядру и вентролатеральным ядрам таламуса, а также к полю 4 коры. Функции: контроль мышечного тонуса и саккад. Поражение вызывает атаксию при ходьбе, нарушения постурального контроля, дизартрию (с. 204), мышечную гипотонию, зрительную дисметрию.

Понтоцеребеллум (неоцеребеллум). Структуры: бóльшая часть полушарий, включая скат, листок и бугор червя. Афферентные волокна идут от сенсорных и моторных корковых полей, премоторной коры и теменных долей через ядра моста и нижнюю оливу. Эфферентные волокна идут через зубчатое ядро к красному ядру, вентролатеральному ядру таламуса и к моторной и премоторной коре. Функции: координация и регулировка движений. Поражение вызывает дисметрию, интенционный тремор и некоординированные движения.

Соматосенсорные проводящие пути

Существуют два функционально и анатомически различных типа соматической чувствительности и боли. Пространственная и временна́я точная перцепция тактильных, болевых и температурных стимулов называется эпикритической чувствительностью, а более диффузная перцепция сильных тактильных, болевых и температурных стимулов – протопатической чувствительностью. Чувствительность в глубоких тканях (мышцы, внутренние органы) преимущественно протопатическая.

Рецепторы

Сенсорные стимулы воздействуют на нервную систему путем физического взаимодействия с сенсорами (рецепторами). Экстерорецепторы отвечают на внешние стимулы, интерорецепторы – на внутренние стимулы. Стимул активирует рецептор только тогда, когда он обладает достаточной интенсивностью (т.е. превышает сенсорный порог). Рецепторы подразделяют в соответствии с активирующими их стимулами на механорецепторы (давление, прикосновение), проприоцепторы (положение суставов, сокращение и растяжение мышц), висцерорецепторы (сердечно-сосудистые, дыхательные, желудочно-кишечные стимулы), терморецепторы (тепло, холод), хеморецепторы (боль, запах, зуд, вкус) и фоторецепторы (свет). Кожные рецепторы представлены двумя типами: «свободными» нервными окончаниями и специальными рецепторами (тельца Мейсснера и Фатера–Пачини). Первый тип отвечает за восприятие боли и температуры, второй – за тактильную чувствительность (прикосновение, давление, вибрация). На коже, покрытой волосами, тактильные рецепторы имеются вокруг корней волос.

Главные соматосенсорные проводящие пути (с. 452)

Обзор. От рецептора информация передается на афферентные волокна псевдоуниполярных клеток ганглиев дорсальных корешков той же стороны, а затем через задний корешок в спинной мозг. Волокна псевдоуниполярных клеток образуют синапсы со вторым нейроном. Второй нейрон лежит либо в заднем роге (протопатическая система), либо в стволе мозга (лемнискальная система) и переходит на противоположную сторону на соответствующих уровнях. В таламусе располагается третий нейрон, от которого проводящие пути (таламокортикальный тракт) направляются в постцентральную извилину первичной соматосенсорной коры. Соматотопическая организация этого соматосенсорного пути сохраняется на всех уровнях.

Переднелатеральный столб (протопатическая система). Волокна протопатического пути соматической чувствительности (боль, температура, грубые прикосновения) входят в спинной мозг через задний корешок, а затем, поднявшись по той же стороне на 1–3 сегмента, переходят на противопо-

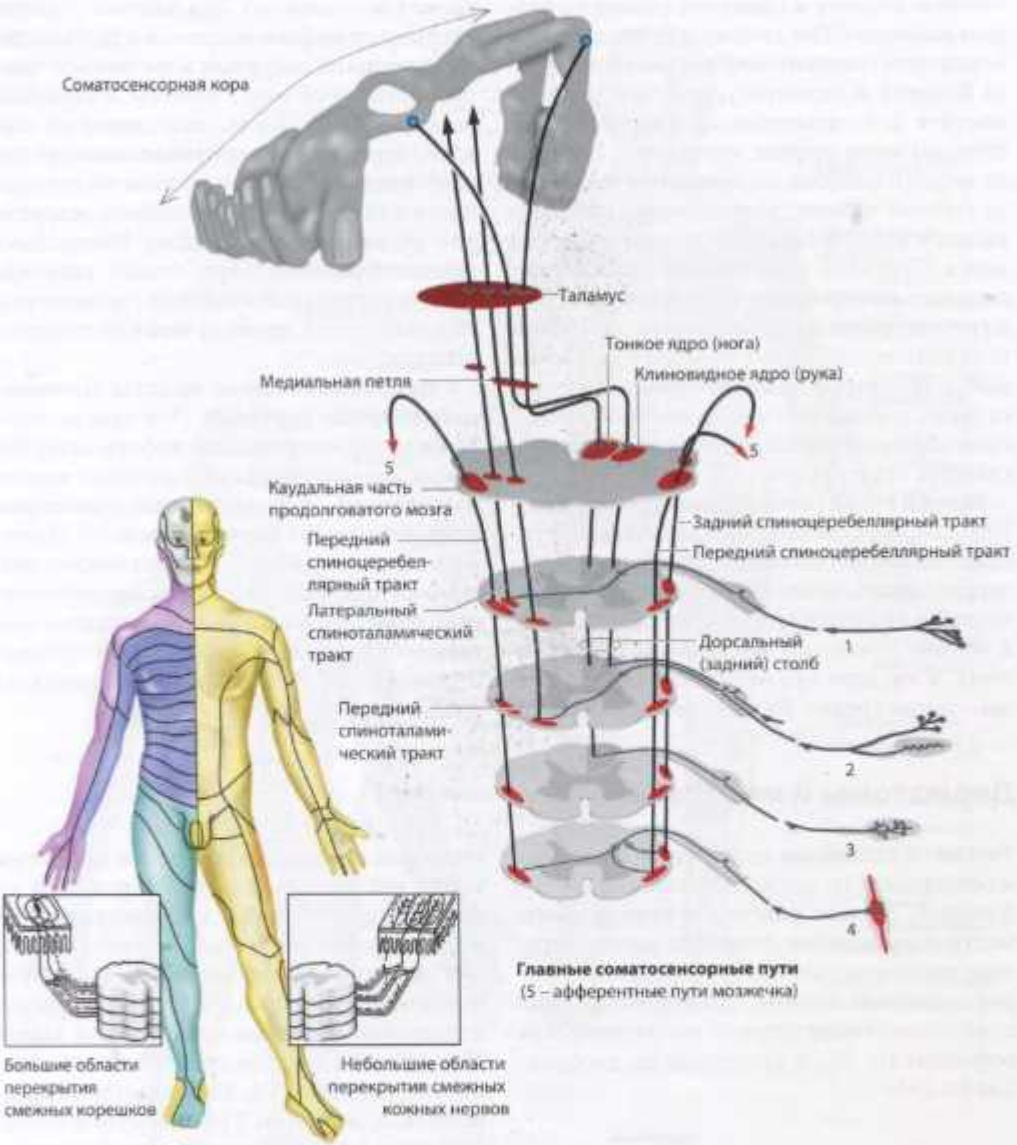

Области иннервации
(*слева:* нервные корешки/дерматомы, *справа:* кожные нервы)

Главные соматосенсорные пути
(5 – афферентные пути мозжечка)



Бессознательная проприоцепция	Сознательная проприоцепция, вибрация	Тонкие прикосновения, давление	Боль, температура, грубые прикосновения
Спиноцеребеллярный тракт	**Задний столб**	**Задний столб, спиноталамический тракт**	**Спиноталамический тракт**

ложную сторону и образуют синапс со вторым нейроном. Вот почему при латеральном поражении спинного мозга происходит утрата болевой и температурной чувствительности в 2–3 сегментах противоположной стороны ниже уровня поражения. Волокна от второго нейрона поднимаются к таламусу (третий нейрон, вентральное заднелатеральное ядро) в передней спайке спинного мозга. Передний спиноталамический тракт передает информацию о сильном давлении и грубом прикосновении. Латеральный спиноталамический тракт передает информацию о болевых и температурных стимулах (а также о щекотке и зуде). Эти проводящие пути образуют синапсы в желатинозной субстанции заднего рога.

Задний столб (лемнискальная система). Волокна, передающие эпикритическую чувствительность (вибрация, проприоцепция, легкие прикосновения) от нижних конечностей и нижней части туловища, находятся в тонком пучке той же стороны (медиальном), а от верхних конечностей, туловища – выше уровня Т6 и шеи в клиновидном пучке (латеральном). Эти волокна образуют синапсы со вторым нейроном в соответствующем соматосенсорном ядре нижней части продолговатого мозга (тонком и клиновидном ядрах). Волокна, исходящие из этих ядер, переходят на противоположную сторону и поднимаются в составе медиальной петли к таламусу (третий нейрон, вентральное заднелатеральное ядро). Вентральное заднелатеральное ядро отдает проекции к постцентральной извилине (таламокортикальный тракт), проходя через внутреннюю капсулу.

Спиномозжечковые тракты (спиноцеребеллярная система). Эти тракты передают проприоцептивную информацию. Волокна, начинающиеся от мышечных веретен и сухожилий, образуют синапсы со вторым нейроном столба Кларка в пределах заднего рога на уровне Т1–L2. Аксоны второго нейрона формируют задний спиноцеребеллярный тракт той же стороны и передний спиноцеребеллярный тракт той же и противоположной сторон. Эти тракты оканчиваются в спиноцеребеллуме (с. 52).

Дерматомы и миотомы

Точная локализация нарушений моторных и сенсорных (легкое прикосновение и боль) функций служит ключом к определению места повреждения спинного мозга, нервных корешков, нервных сплетений и периферических нервов. Дополнительными доказательствами служат патологические рефлексы (с. 60) и вегетативная дисфункция (с. 235).

Дерматомы

Дерматом представляет собой участок кожи, сенсорная иннервация которого осуществляется одним спинальным нервом (т.е. задним корешком). Деление поверхности кожи на дерматомы отражает сегментарную организацию спинного мозга и спинальных нервов. Когда в каком-то определенном дерматоме выявляется сенсорная недостаточность, это помогает установить место повреждения (нервный корешок, спинальный сегмент). Однако для клинической диагностики важнее представлять известную схему распределения дерматомов, чем их точную карту. Полезно запомнить расположение дерматомов на теле человека и знать, что дерматом С4 простирается по наружной поверхности плеча, С7–С8 – по лучевой и локтевой областям предплечья и кисти. Дерматом Т1 идет по средней линии предплечья, дерматом Т4–Т5 находится на уровне сосков, дерматом Т10 – на уровне пупка, дерматом L1 – в области паховой складки, L5 – в области лодыжки и большого пальца ноги, а S1 – на внешней поверхности стопы и пятки.

Дерматомы болевой чувствительности более узкие и перекрывают друг друга в значительно меньшей степени, чем дерматомы тактильной чувствительности (с. 55). Таким образом, уровень поражения спинного мозга или нервного корешка, вызывающего сенсорную недостаточность, легче определить при помощи булавочного укола, чем при помощи легкого прикосновения. При

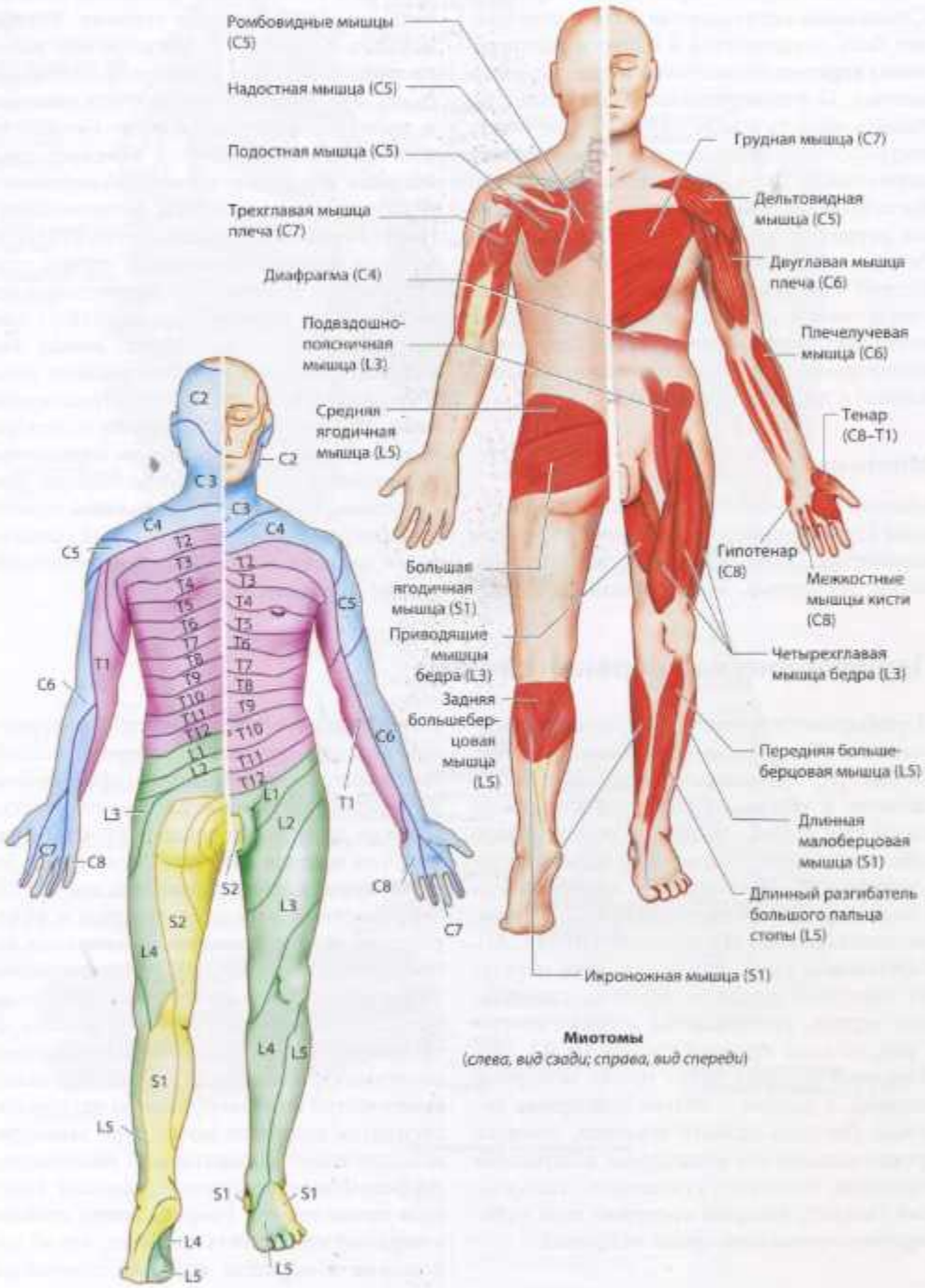

Миотомы
(слева, вид сзади; справа, вид спереди)

Дерматомы *(слева, вид сзади; справа, вид спереди)*

поражении нервов справедливо обратное. Спинальная сегментарная боль и корешковая боль локализуется в области распределения корешка спинального нерва, т.е. в дерматоме. Псевдокорешковая боль может занимать область в виде полосы, но не может быть ассоциирована с одним определенным дерматомом. Псевдокорешковая боль может быть вызвана тендомиозитом (боль в мышце, осуществляющей движения в каком-либо суставе), генерализованной тендомиопатией или фибромиалгией, фасеточным синдромом (воспаление межпозвонковых суставов), миогелозом (персистирующим мышечным спазмом вследствие перенапряжения) и другими причинами.

Миотомы

Миотом – это мышечная группа, иннервируемая одним спинальным нервом (передним корешком). Таким образом, он является аналогом дерматома. Многие мышцы стенки живота и конечностей иннервируются несколькими спинальными нервами. Это происходит, потому что двигательные волокна реорганизуются в нервных сплетениях (с. 60, 64), а также из-за слияния миотомов в процессе развития мышц. Сегментарное строение сохраняется в межреберных мышцах и паравертебральной мускулатуре спины (выпрямителях позвоночника). Иннервация этих мышц осуществляется задними ветвями спинальных нервов, отдающих к ним латеральные двигательные ветви. Каждому *сегменту* соответствует одна или несколько *индикаторных мышц*. Знание миотомов каждого спинального нерва и индикаторных мышц (см. Приложение, табл. 5) позволяет клинически и электромиографически локализовать корешковые поражения, вызывающие моторную дисфункцию. Индикаторные мышцы обычно иннервируются одним или двумя спинальными нервами, хотя существуют и анатомические вариации.

Периферическая нервная система

Периферическая нервная система представлена обонятельными нервами (с. 184), III–XII ЧН, спинальными нервами с их передними и задними корешками и спинальными ганглиями, нервными сплетениями, собственно периферическими нервами с их сенсорными и моторными окончаниями и отделами вегетативной нервной системы, расположенными за пределами ЦНС (с. 72). Корешковые нити, которые вместе образуют передние и задние корешки спинальных нервов, расположены с обеих сторон в ряд по ходу спинного мозга (с. 47, 48). Передний корешок несет только моторные волокна, а задний – только сенсорные волокна. По ходу заднего корешка, немного проксимальнее его соединения с передним корешком, находится утолщение – спинальный ганглий, который содержит тела псевдоуниполярных сенсорных нейронов.

Периферические нервы

Смешанный периферический нерв содержит афферентные волокна (поверхностная и глубокая чувствительность), эфферентные волокна, идущие к поперечнополосатым мышцам, и автономные (афферентные и эфферентные) волокна. Симпатические волокна нервных корешков T1–L2/3, прежде чем войти в симпатический ствол, отдают ветви в спинальный ганглий (с. 75). Эфферентные передние корешки и афферентные задние корешки соединяются непосредственно в периферические нервы только в грудном отделе (сегментарный принцип иннервации). Нервные волокна реорганизуются в брахиальном и поясничном сплетениях, поэтому большинство мышц конечностей иннервируются из нескольких сегментов спинного мозга. При этом происходит сдвиг сегментарной иннервации. Афферентные сенсорные волокна ведут себя точно так же. Реорганизация волокон в нервных сплетениях означает, что их положение в нервном корешке отличается от положения в периферическом нерве, поэтому сегментарная иннервация может отличаться от периферической иннервации (с. 56, 60).

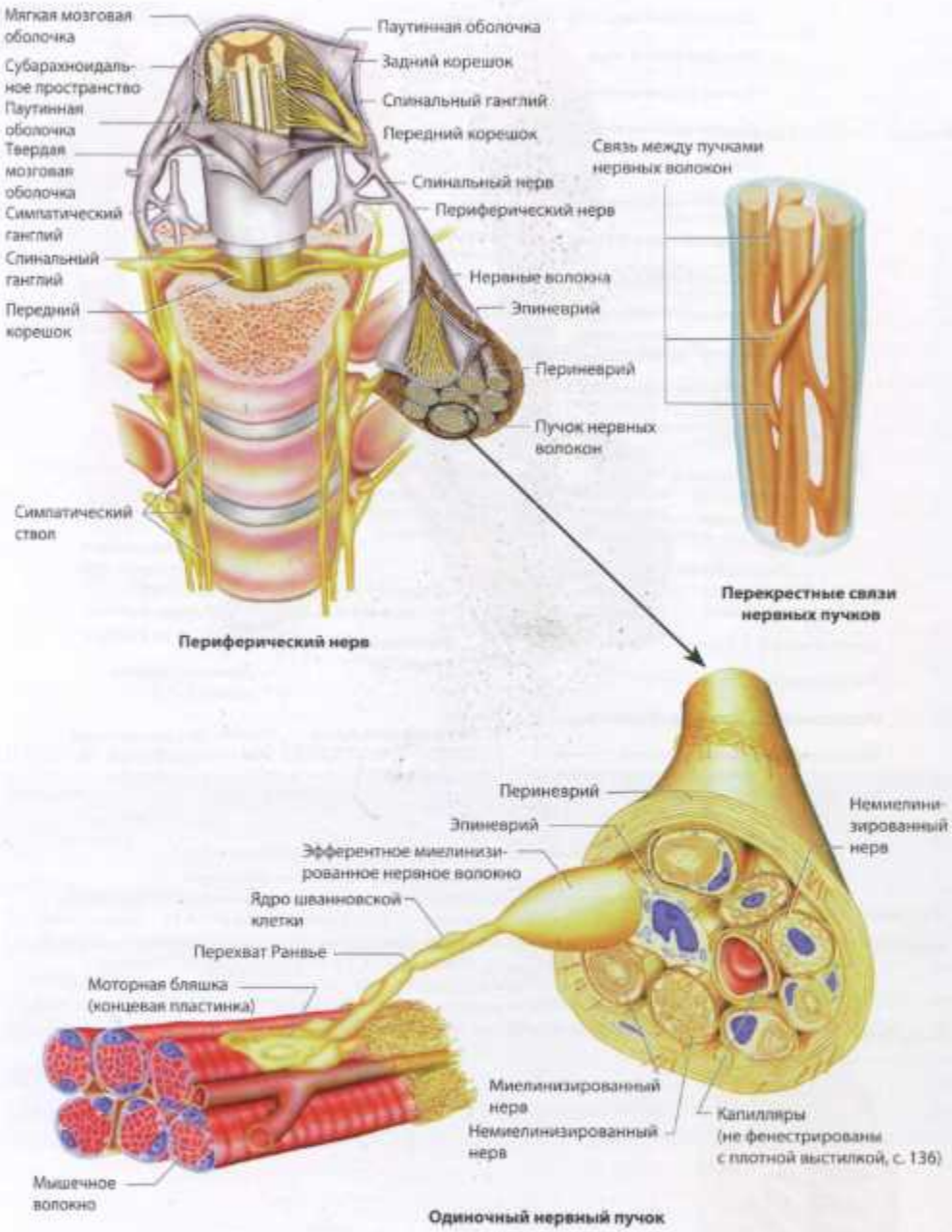
Мягкая мозговая оболочка
Субарахноидальное пространство
Паутинная оболочка
Твердая мозговая оболочка
Симпатический ганглий
Спинальный ганглий
Передний корешок
Паутинная оболочка
Задний корешок
Спинальный ганглий
Передний корешок
Спинальный нерв
Периферический нерв
Нервные волокна
Эпиневрий
Периневрий
Пучок нервных волокон
Симпатический ствол
Периферический нерв
Связь между пучками нервных волокон
Перекрестные связи нервных пучков
Периневрий
Эпиневрий
Эфферентное миелинизированное нервное волокно
Ядро шванновской клетки
Перехват Ранвье
Моторная бляшка (концевая пластинка)
Мышечное волокно
Немиелинизированный нерв
Миелинизированный нерв
Немиелинизированный нерв
Капилляры (не фенестрированы с плотной выстилкой, с. 136)
Одиночный нервный пучок

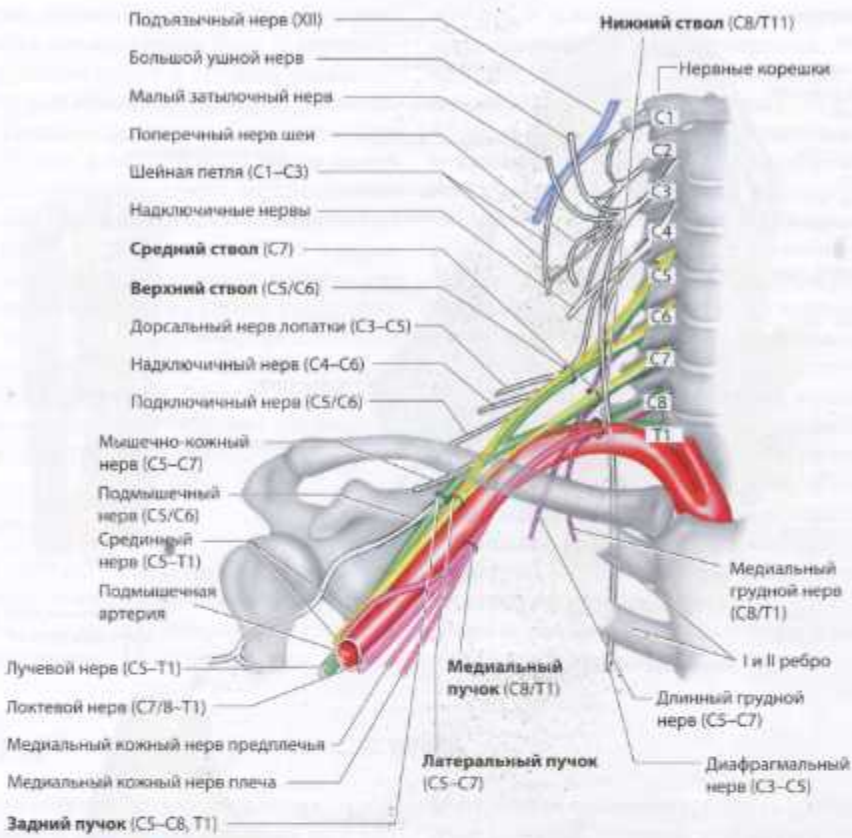



C2, C3, C4

Плечевое (брахиальное) сплетение

Плечевое сплетение образовано передними нервными корешками C5–C8 и T1. C5 и C6 образуют верхний ствол, C7 – средний ствол, а C8 и T1 – нижний ствол. Каждый ствол расщепляется на ветви, которые вновь объединяются и образуют латеральный (C5–C7), задний (C5–C8, T1) и медиальный (C8/T1) пучки, положение которых определяется по отношению к подмышечной артерии. Надключичные ветви иннервируют мышцы шеи и плеча, а подключичные ветви разделяются на нервы, иннервирующие плечо и руку.

Диафрагмальный нерв иннервирует диафрагму, отдает чувствительные ветви к перикарду, брюшине, медиастинальной и диафрагмальной плевре.

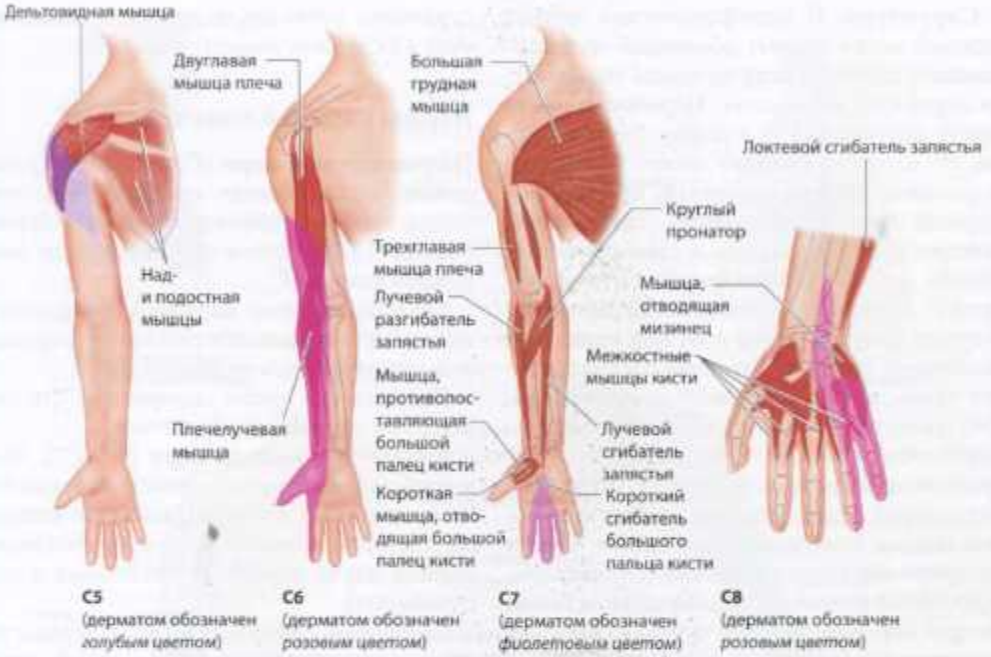

Шейные корешковые синдромы

Корешок (уровень диска в скобках)	**Чувствительность**	**Мышца**	**Рефлекс**
C2/3	Нижняя челюсть, шея	Диафрагма	0
C4 (C3/4)	Плечо	Диафрагма	0
C5 (C4/C5)	Плечо	Дельтовидная	С двуглавой мышцы
C6 (C5/6)	Лучевая сторона руки, большой палец	Двуглавая и плечелучевая	С двуглавой мышцы
C7 (C6/7)	II–IV пальцы (ладонная и тыльная стороны)	Трехглавая, большая грудная, длинный сгибатель пальцев	С трехглавой мышцы
C8 (C7/T1)	Локтевая сторона руки, IV–V пальцы	Гипотенар, межкостные	Тремнера +/–

Структура. В периферических нервах каждый аксон покрыт оболочкой из шванновских клеток. Такие единицы называются нервными волокнами. Нервные волокна могут достигать 1 м в длину. Тело нейрона, от которого отходит аксон, находится в спинном мозге (моторный, преганглионарный висцеромоторный), спинальном ганглии (сенсорный) или в симпатическом стволе (постганглионарный симпатический). Нервные волокна объединяются в пучки. Внутри пучка и между нервными волокнами находится нежная соединительная ткань, которая называется эндоневрий. Она является продолжением мягкой мозговой оболочки, поэтому связана с субарахноидальным пространством. Дистально эндоневрий соединяется с интерстициальной тканью иннервируемого органа. Пучки содержат миелинизированные и *немиелинизированные* волокна. Соединительная ткань, которая окружает каждый пучок, называется периневрий. Несколько пучков окружены эпиневрием. Эта соединительная ткань является продолжением твердой и паутинной мозговых оболочек и покрывает в том числе передние и задние нервные корешки. Эпиневрий обеспечивает подвижность периферических нервов, например, при движениях конечностей. Он содержит артерии и вены, которые питают нерв. Как и ЦНС (с. 136), ПНС защищена барьерной системой (гематонейрональный барьер – отделяет кровеносные сосуды от периферических нервов). В состав барьера входят эндоневральные капилляры, стенки их не фенестрированы, имеют плотную внутреннюю выстилку. Этот барьер менее эффективен в спинальных и автономных ганглиях, а также дистальных нервах.

Нервные волокна. В миелинизированных волокнах шванновские клетки образуют слой миелина, который отсутствует в перехватах Ранвье. Миелин работает как электрический изолятор, поэтому импульс проводится только от одного перехвата Ранвье к следующему (сальтаторное проведение). Скорость проведения нервного импульса зависит от толщины миелина (с. 453). Несколько *немиелинизированных* волокон соединяются одной шванновской клеткой. Импульсы проводятся постоянно, распространение потенциала действия определяется в основном диаметром аксона.

Нервы верхней конечности

Подмышечный нерв (C5–C6). *Моторные ветви:* дельтовидная мышца (отведение плеча, наиболее эффективно при отведении больше 15°) и малая круглая мышца (наружная ротация).

Сенсорные ветви: наружная поверхность плеча. При поражении сенсорные нарушения минимальны или отсутствуют.

Специальные пробы: латеральное отведение руки против сопротивления.

Мышечно-кожный нерв (C5–C7). *Моторные ветви:* клювовидно-плечевая мышца (внутренняя ротация), плечевая мышца (сгибание в локтевом суставе) и двуглавая мышца плеча (сгибание предплечья и его супинация).

Сенсорные ветви: лучевая поверхность предплечья (латеральный кожный нерв предплечья). При поражении сенсорные нарушения минимальны или отсутствуют. Изолированные поражения нерва встречаются редко.

Специальные пробы: сгибание супинированного предплечья в локтевом суставе.

Лучевой нерв (C5–T1). *Моторные ветви:* трехглавая мышца плеча (разгибание предплечья), плечевая мышца и плечелучевая мышца (сгибание предплечья), лучевой разгибатель запястья (разгибание кисти и отведение ее в лучевую сторону), мышца-супинатор (супинация предплечья и кисти), разгибатель пальцев (разгибание в пястно-фаланговых суставах), лучевые разгибатели запястья, короткий и длинный (разгибание кисти, отведение ее в лучевую сторону), локтевой разгибатель запястья (разгибание кисти, отведение ее в локтевую сторону), разгибатель мизинца (разгибание мизинца), длинный разгибатель большого пальца кисти (разгибание дистальной фаланги большого пальца), короткий разгибатель большого пальца кисти (разгибание проксимальной фаланги большого пальца), разгибатель указательного пальца.

Сенсорные ветви: наружная поверхность плеча (латеральный кожный нерв плеча), наружная поверхность предплечья (задний



Шейное сплетение
(C1–C4, кожные ветви)



Подмышечный нерв



Мышечно-кожный нерв



Лучевой нерв



Срединный нерв **Локтевой нерв**

кожный нерв плеча), лучевая сторона руки до I–IV пальцев (задний кожный нерв предплечья), межкостное пространство (поверхностная ветвь).

Специальные пробы: чем выше поражение нерва, тем больше выявляется мышц-разгибателей с нарушенной функцией. Разгибание и сгибание руки в локтевом суставе в среднем положении между пронацией и супинацией (плечелучевая мышца), дорсальное разгибание кисти с согнутыми пальцами (лучевой разгибатель запястья), разгибание пальцев (общий разгибатель пальцев), отведение большого пальца, разгибание большого пальца.

Срединный нерв (C5–T1). *Моторные ветви:* круглый и квадратный пронаторы (пронация предплечья и кисти), лучевой сгибатель запястья, длинная ладонная мышца (сгибание кисти), поверхностный сгибатель пальцев (сгибание в проксимальных межфаланговых суставах), глубокий сгибатель пальцев (сгибание дистальных фаланг II–III пальцев), длинный сгибатель большого пальца (сгибание дистальной фаланги большого пальца), короткий сгибатель большого пальца (сгибание в пястно-фаланговом суставе), короткая мышца, отводящая большой палец, мышца, противопоставляющая большой палец (вращение, противопоставление большого пальца), червеобразные мышцы (сгибание в пястно-фаланговых суставах I–II пальцев).

Сенсорные ветви: лучевая сторона ладони, I–III пальцы и лучевая половина IV пальца.

Специальные пробы: пронация согнутого предплечья (круглый и квадратный пронаторы), сгибание кисти в лучезапястном суставе (лучевой сгибатель кисти), сгибание среднего пальца в пястно-фаланговом суставе (поверхностный сгибатель пальцев), сгибание II–III пальцев в дистальных межфаланговых суставах (глубокий сгибатель пальцев), сгибание большого пальца в межфаланговом суставе (длинный сгибатель большого пальца), отведение большого пальца (пациенту предлагают обхватить горлышко бутылки).

Локтевой нерв (C8–T1). *Моторные ветви:* локтевой сгибатель запястья (сгибание кисти), глубокий сгибатель пальцев (сгибание дистальных фаланг IV–V пальцев), короткая ладонная мышца (кожная мышца в области гипотенара), мышца, отводящая мизинец (отведение мизинца), мышца, противопоставляющая мизинец (противопоставление мизинца), короткий сгибатель мизинца (сгибание в пястно-фаланговом суставе), червеобразные мышцы III–IV пальцев (сгибание в пястно-фаланговых суставах), межкостные мышцы (сгибание, отведение и приведение пальцев), мышца, приводящая большой палец (приведение большого пальца), короткий сгибатель большого пальца (сгибание большого пальца в пястно-фаланговом суставе).

Сенсорные ветви: локтевая сторона кисти, локтевая половина безымянного пальца, мизинец.

Специальные пробы: сгибание в запястье, сгибание мизинца в дистальном межфаланговом суставе, разведение пальцев (особенно латеральные движения среднего пальца), взятие предметов большим и указательным пальцами (симптом Фромана), сгибание пальцев в пястно-фаланговых суставах.

Поясничное и крестцовое сплетения

Поясничное сплетение (T12/L1–L4) расположено позади и в толще большой поясничной мышцы. Оно иннервирует тазовый пояс и бедро, в частности сгибатели бедра и разгибатели коленного сустава (голени).

Крестцовое сплетение расположено на грушевидной мышце. Оно разделяется на две части: седалищное сплетение (L4–S3; ветви идут к тазовому поясу и к ноге, в частности к разгибателям бедра, сгибателям коленного сустава и мышцам голени и стопы) и половое (срамное) сплетение (S2–S4; ветви идут к тазовому дну, промежности, наружным половым органам). Двустороннее поражение приводит к недержанию мочи и импотенции. Копчиковое сплетение (S3–S5) иннервирует кожу над копчиком (его поражение может стать причиной кокцигодинии).

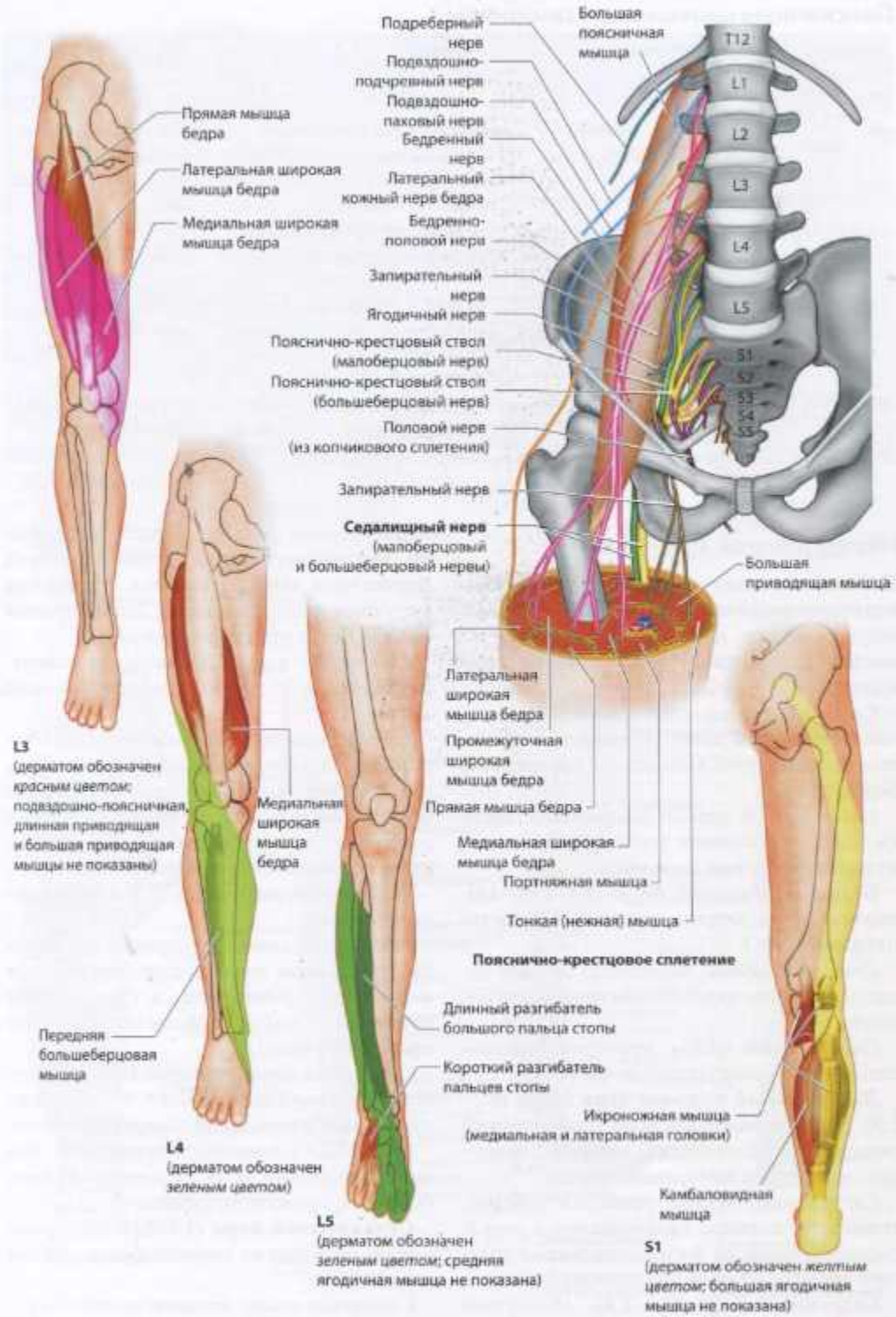
Подреберный нерв
Подвздошно-подчревный нерв
Подвздошно-паховый нерв
Бедренный нерв
Латеральный кожный нерв бедра
Бедренно-половой нерв
Запирательный нерв
Ягодичный нерв
Пояснично-крестцовый ствол (малоберцовый нерв)
Пояснично-крестцовый ствол (большеберцовый нерв)
Половой нерв (из копчикового сплетения)
Запирательный нерв
Седалищный нерв (малоберцовый и большеберцовый нервы)
Большая поясничная мышца
T12
L1
L2
L3
L4
L5
S1
S2
S3
S4
S5
Большая приводящая мышца
Прямая мышца бедра
Латеральная широкая мышца бедра
Медиальная широкая мышца бедра
L3 (дерматом обозначен красным цветом; подвздошно-поясничная, длинная приводящая и большая приводящая мышцы не показаны)
Медиальная широкая мышца бедра
Передняя большеберцовая мышца
L4 (дерматом обозначен зеленым цветом)
Латеральная широкая мышца бедра
Промежуточная широкая мышца бедра
Прямая мышца бедра
Медиальная широкая мышца бедра
Портняжная мышца
Тонкая (нежная) мышца
Пояснично-крестцовое сплетение
Длинный разгибатель большого пальца стопы
Короткий разгибатель пальцев стопы
L5 (дерматом обозначен зеленым цветом; средняя ягодичная мышца не показана)
Икроножная мышца (медиальная и латеральная головки)
Камбаловидная мышца
S1 (дерматом обозначен желтым цветом; большая ягодичная мышца не показана)

Поясничные корешковые синдромы

Корешок (уровень диска в скобках)	Чувствительность	Мышцы	Рефлекс
L2	Ниже паховой связки	Подвздошно-поясничная	С приводящих мышц
L3 (L2/L3)	Передняя поверхность бедра	Четырехглавая мышца бедра, подвздошно-поясничная, приводящие мышцы	С четырехглавой мышцы бедра (коленный)
L4 (L3/L4)	Латеральная поверхность бедра, медиальная поверхность голени	Четырехглавая мышца бедра, подвздошно-поясничная	С четырехглавой мышцы бедра
L5 (L4/L5)	Переднелатеральная поверхность голени, большой палец стопы	Длинный разгибатель большого пальца стопы, передняя большеберцовая, средняя ягодичная	С задней большеберцовой мышцы
S1 (L5/S1)	Задняя поверхность бедра и голени, мизинец стопы	Трехглавая мышца голени, большая ягодичная, короткая и длинная малоберцовые	С трехглавой мышцы голени (ахиллов)

Нервы нижней конечности

Подвздошно-подчревный нерв и подвздошно-паховый нервы (T12–L1). *Моторные ветви:* поперечная и внутренняя косая мышцы живота (нижняя часть стенки живота).

Сенсорные ветви: подвздошный гребень, паховая область, пенис, мошонка или большие половые губы, медиальная поверхность бедра.

Специальные пробы: напряжение стенки живота (вставание [прием Вальсальвы] из положения лежа на спине).

Бедренно-половой нерв (L1–L2). *Моторные ветви:* мышца, поднимающая яичко (половая ветвь).

Сенсорные ветви: медиальная паховая область, мошонка или большие половые губы, пенис.

Специальные пробы: проверка чувствительности, кремастерный рефлекс.

Латеральный кожный нерв бедра (L2–L3). Чисто сенсорный нерв (клинический синдром: парестетическая мералгия, возникает вследствие компрессии нерва).

Специальные пробы: проверка чувствительности, сильное надавливание в точке, расположенной на 3 см медиальнее переднего верхнего гребня подвздошной кости.

Бедренный нерв (L1–L4). *Моторные ветви:* подвздошная мышца (сгибание и внутренняя ротация бедра), подвздошно-поясничная мышца (сгибание бедра), портняжная мышца (сгибание, приведение, наружная ротация бедра), четырехглавая мышца бедра (разгибание голени).

Сенсорные ветви: медиальная поверхность бедра и голени (подкожный нерв ноги).

Специальные пробы: сгибание бедра в положении сидя (подвздошно-поясничная мышца), сгибание, приведение, наружная ротация бедра («поза портного», портняжная мышца), разгибание голени (четырехглавая мышца). Рефлекс с четырехглавой мышцы бедра.

Запирательный нерв (L2–L4). Иллюстрации нет.

Моторные ветви: запирательная мышца, гребенчатая мышца, длинная, короткая и большая приводящие, а также тонкая мышцы (все они в основном осуществляют приведение бедра).

Сенсорные ветви: капсула коленного сустава, крестообразные связки, кожа дистального отдела медиальной поверхности бедра.

Специальные пробы: приведение бедра в положении лежа на спине и на боку. Рефлекс с приводящих мышц.

Седалищный нерв (L4–S3). *Моторные ветви:* все задние мышцы бедра, голени и стопы.

Сенсорные ветви: ягодица, задняя поверхность бедра.

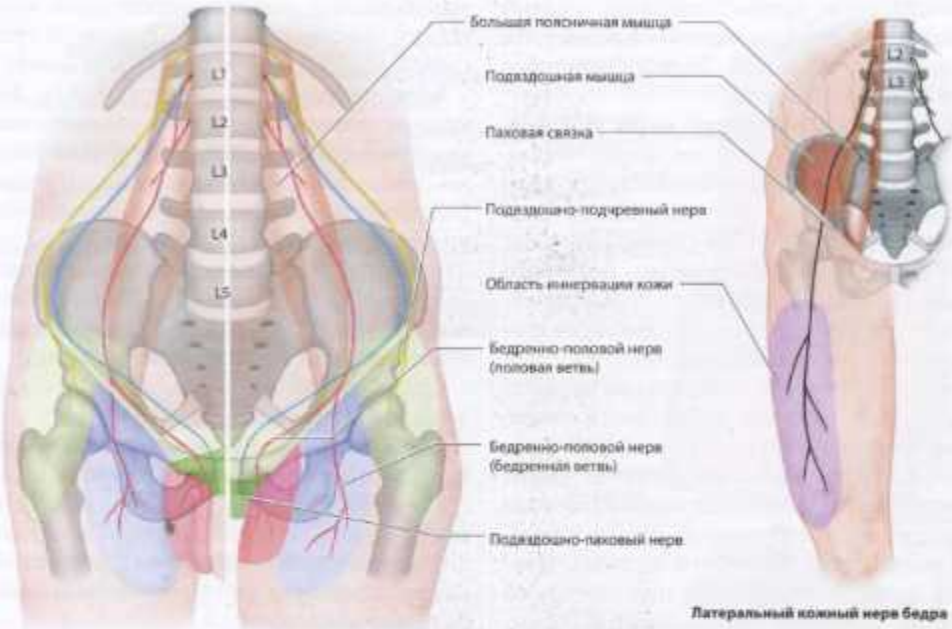

Иннервация кожи паховой области
(слева у мужчин, справа у женщин)

Латеральный кожный нерв бедра



Бедренный нерв

Бедренный нерв
(иннервация кожи)



Седалищный нерв, малоберцовый нерв
(фиолетовый цвет: область иннервации кожи)

Седалищный нерв, большеберцовый нерв
(фиолетовый цвет: область иннервации кожи)

Специальные пробы: сгибание голени в положении лежа на животе. Кроме того, оценивается функция большеберцового и малоберцового нервов.

Общий малоберцовый нерв (L4–S2). *Моторные ветви:* передняя большеберцовая мышца (поднимает медиальный край стопы), длинный разгибатель пальцев (поднимает латеральный край стопы, разгибает пальцы), длинный разгибатель большого пальца (поднимает/разгибает большой палец), малоберцовые мышцы (пронация стопы, подошвенное сгибание).

Сенсорные ветви: латеральная поверхность голени, тыльная поверхность стопы, кроме мизинца.

Специальные пробы: поднимание стопы (передняя большеберцовая мышца), поднимание/разгибание большого пальца (длинный разгибатель большого пальца), пронация стопы в положении подошвенного сгибания (подъем латерального края стопы; малоберцовая мышца), определение нарушения чувствительности. Рефлекс с трехглавой мышцы голени (ахиллов рефлекс).

Большеберцовый нерв (L4–S3). *Моторные ветви:* икроножная, подошвенная, камбаловидная мышцы (сгибание голени, подошвенное сгибание стопы), задняя большеберцовая мышца (супинация стопы), подколенная мышца (супинация стопы, подошвенное сгибание), длинный сгибатель пальцев (подошвенное сгибание, супинация, сгибание большого пальца), мелкие мышцы стопы (разведение и сгибание пальцев).

Сенсорные ветви: задняя поверхность голени, пятка, подошва.

Специальные пробы: вставание на цыпочки (камбаловидная, икроножная мышцы), сгибание большого пальца (длинный сгибатель пальцев), супинация стопы в положении подошвенного сгибания (поднимание медиального края стопы; передняя большеберцовая мышца).

Скелетная мускулатура

На долю скелетной мускулатуры приходится примерно 45% массы тела человека. Быстрые сокращения и расслабления фазических мышц позволяют совершать произвольные движения, тонические (постуральные) мышцы служат для поддержания вертикального положения тела, отвечают за позу и осанку. Аномалии мышц приводят к возникновению определенных заболеваний (миопатий).

Мышцы прочно прикрепляются к костям при помощи сухожилий. Мышечная ткань состоит из мышечных волокон (многоядерных мышечных клеток), которые простираются по всей длине мышцы. Мышечное волокно покрыто сарколеммой (плазмолеммой, плазматической мембраной). Сателлитные клетки, лежащие в углублениях сарколеммы, способны делиться, что обеспечивает регенерацию мышц. Мышечные волокна с их сателлитами окружены внеклеточным матриксом. Каждое мышечное волокно окружено эндомизием. Волокна сгруппированы в пучки, а они, в свою очередь, окружены соединительной тканью, которая называется перимизием. Наконец, все пучки окружены эпимизием, который образует часть мышечной фасции. Соединительная ткань сопровождает кровеносные сосуды и нервы.

Мышечные волокна

Различают два типа мышечных волокон:

- I тип («медленные» волокна): содержат много митохондрий, миоглобина и мало гликогена, медленно сокращаются и расслабляются;
- II тип («быстрые» волокна): содержат различное количество митохондрий, миоглобина, много гликогена, быстро сокращаются и расслабляются.

Мышечные волокна состоят главным образом из миофибрилл, которые окружены саркоплазматическим ретикулумом. Каждая миофибрилла состоит из миофиламентов (сократительных нитей), ее функциональной единицей является саркомер. Саркомер состоит из толстых (миозин и связанные с ним белки) и тонких (актин, тропонин, тропомиозин) филаментов. Мышечное сокращение происходит тогда, когда нити



Белки дистрофин-ассоциированного комплекса (выборочно)

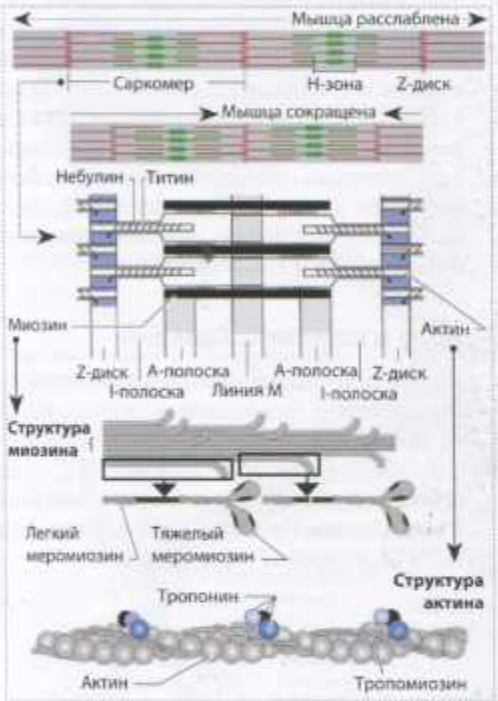

Сократительные белки в саркомере (выборочно)



Ядро и комплекс Гольджи



Структура скелетных мышц

сдвигаются относительно друг друга. Правильное расположение филаментов придает мышцам их поперечнополосатый узор, наблюдаемый при световой микроскопии. Протеиновые комплексы, образующие цитоскелет, передают механическое усилие сокращения. Комплексы белков (винкулин, талин, интегрин, киназа очаговой адгезии), находящихся под сарколеммой, называются костамерами и соединяют диск Z с внеклеточным матриксом. Дистрофин-гликопротеиновый комплекс (дистрофин, дистрогликаны, саркогликаны, синтрофины) взаимодействует с костамерами, в результате чего актиновые нити прикрепляются к внеклеточному матриксу. Промежуточные нити, например десмин, который окружает диск Z и соединяется с костамерами и ядерной мембраной, и ламин A/C (на внутренней ядерной мембране) способствуют стабилизации мышечных волокон. Таким образом, цитоскелет передает на внеклеточный матрикс силу, которая возникает при сокращении саркомера, и в то же время препятствует возникновению нежелательных деформаций.

Сарколемма и внеклеточное пространство

В области моторной концевой пластинки на сарколемме имеются складки; в этом месте она работает как постсинаптический рецептор (с. 421). Здесь обнаружены многочисленные белковые комплексы, в том числе ацетилхолинэстераза, специфическая мышечная тирозинкиназа, рапсин и утрофин. Для стабилизации сарколеммы особенно важен дистрофин-гликопротеиновый комплекс. Посредством мерозина (ламинина-2) он обеспечивает связь сарколеммы с внеклеточным пространством. При повреждении сарколеммы в ее восстановлении участвуют кавеолин-3, дисферлин, аннексин A1 и A2, а также *mitsugumin 53 (белок MG53)*. Внешний слой внеклеточного пространства образуют коллагены (коллаген IV и VI, перлекан, декорин). Мембраносвязанные белки образуют каналы с избирательной проницаемостью для ионов натрия, калия, хлора и кальция (ионные каналы, с. 414).

Ядра и комплекс Гольджи

Ядра мышечных волокон расположены под сарколеммой. В ядерной мембране имеются поры. Белки внутренней поверхности ядерной мембраны – ламины A/C – тесно взаимодействуют с белком эмерином. С комплексом Гольджи тесно связаны белки POMT1, POMGnT1 и фукутин.

Вегетативная (автономная) нервная система

Вегетативная (автономная) нервная система. Центральный отдел

Центральные компоненты автономной нервной системы находятся в коре головного мозга (островковая, энторинальная, глазнично-лобная, лобно-височная области), гипоталамусе, лимбической системе, среднем мозге (околоводопроводное серое вещество – ОСВ), стволе мозга (ядро одиночного пути, вентролатеральные и вентромедиальные области продолговатого мозга), спинном мозге (различные тракты и ядра).

Афферентные связи. Афферентные импульсы входят в автономную нервную систему из спинальных трактов (переднелатеральный пучок* = спиноталамический + спиномозжечковый + спиноретикулярный тракты), трактов ствола (в ретикулярной формации), кортико-таламических трактов и органов циркумвентрикулярной системы. Последние представляют собой мелкие кластеры специализированных нейронов, расположенных на поверхности желудочковой системы и улавливающих изменения в химическом составе крови и ЦСЖ (с. 136).

Эфферентные связи. Проекции от гипоталамуса и ствола мозга, в частности от ре-

* В отечественной литературе термином «переднелатеральный пучок» (*fasciculus anterolateralis*) обычно обозначают передний спиномозжечковый путь – пучок Говерса. – *Прим. ред.*

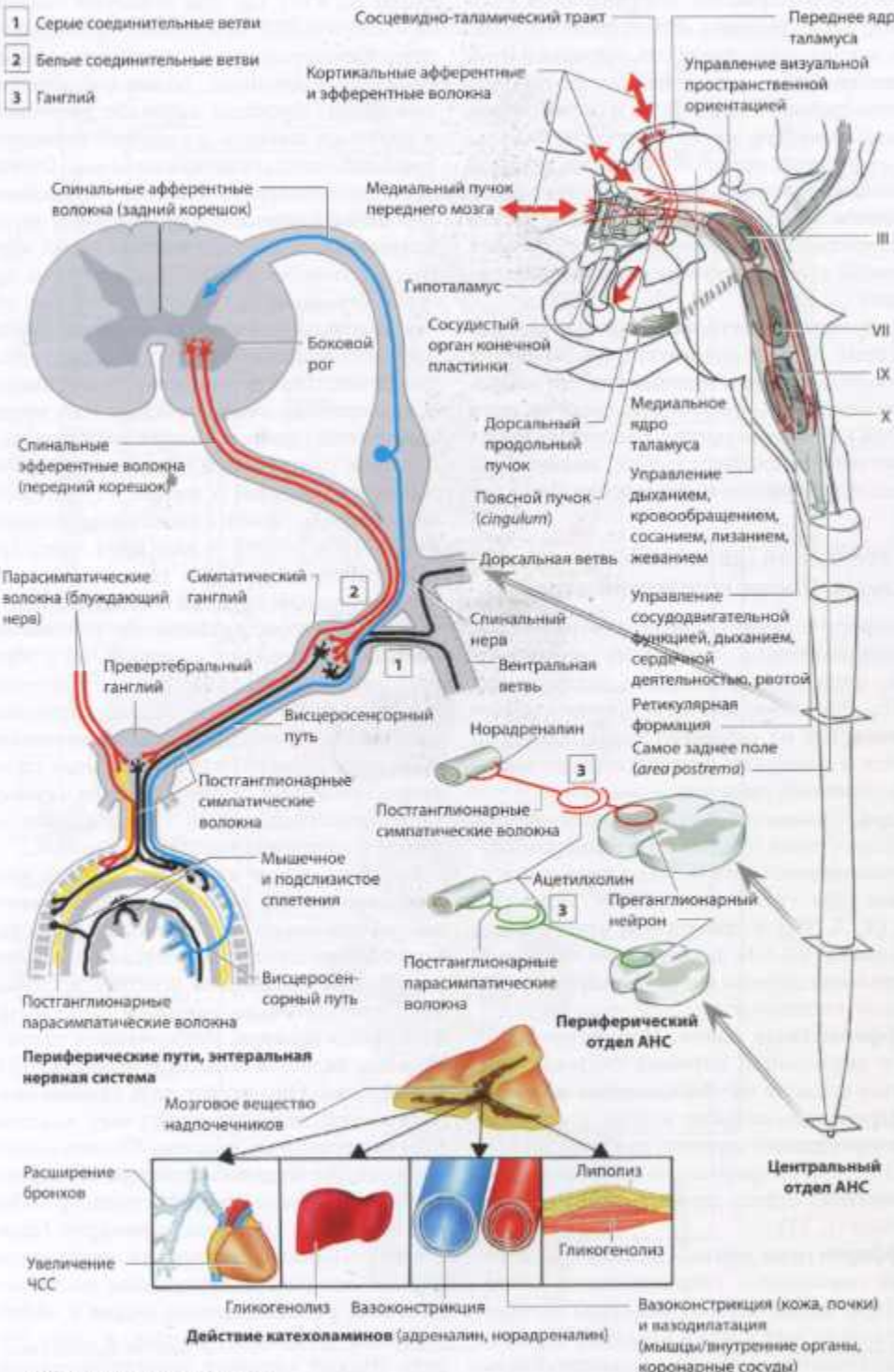

АНС – автономная нервная система

тикулярной формации, направляются в боковые рога грудного и поясничного отделов, откуда, в свою очередь, проекции идут к симпатическим ганглиям. Парасимпатические нейроны в стволе мозга и в крестцовом отделе спинного мозга получают импульсы из высших центров таким же образом и отдают проекции к парасимпатическим ганглиям. Гипоталамус принимает участие в корреляции различных соматических функций с помощью гормонов и нейросекреции (с. 123).

Нейротрансмиттеры. Главным возбуждающим нейротрансмиттером является глутамат, а главным ингибирующим нейротрансмиттером – γ-аминомасляная кислота (ГАМК). К модулирующим нейротрансмиттерам относятся ацетилхолин, амины, нейропептиды, пурины и оксид азота (NO).

Вегетативная (автономная) нервная система. Периферический отдел

Периферический отдел анатомически и функционально состоит из симпатических, парасимпатических и энтеральных систем. Мозговое вещество надпочечников развивается из симпатического нервного гребня и содержит функционально модифицированные нейроны.

Ядра. Симпатические ядра расположены в боковых рогах грудного и поясничного отделов спинного мозга (с. 48), а парасимпатические ядра – в стволе головного мозга (III, VII, IX, X ЧН) и крестцовом отделе спинного мозга (S2–S4). В кишечнике находится энтеральная нервная система с ядрами в мышечном и поделизистом сплетениях (с. 131).

Афферентные связи. Периферический отдел автономной нервной системы полностью состоит из эфферентных волокон. Афферентные волокна входят в спинной мозг через задние корешки или в составе III, VII, IX, X ЧН и формально относятся к соматическому отделу периферческой нервной системы (с. 12).

Эфферентные связи. Проекционные волокна спинальных симпатических нейронов (преганглионарные волокна) выходят из спинного мозга через передние корешки и направляются к парным паравертебральным и непарным превертебральным ганглиям (с. 454), где они образуют синапсы со следующими нейронами проводящего пути. Некоторые преганглионарные волокна (миелинизированные, белые соединительные ветви) проходят короткое расстояние и образуют синапсы в ганглиях паравертебральной симпатической цепочки. Отсюда постганглионарные волокна (немиелинизированные, серые соединительные ветви) направляются обратно в спинальный нерв. Вместе они достигают эффекторных органов (кровеносных сосудов, потовых желез, мышц, поднимающих волосы). Другие преганглионарные волокна проходят через симпатические ганглии и образуют синапсы в превертебральных (чревных или мезентериальных) либо в мелких терминальных ганглиях (например, в стенке кишки). Они образуют большой и малый внутренностные нервы. Преганглионарные волокна от T1–T3 к голове и шее идут через три симпатических шейных ганглия (нижний, или звездчатый, средний и верхний).

Черепные парасимпатические преганглионарные волокна идут в составе ЧН и образуют синапсы в ганглиях рядом с эффекторными органами (с. 454). Преганглионарные волокна из крестцовых парасимпатических ядер, расположенных в латеральном сером веществе S2–S4, идут в составе тазовых внутренностных нервов. Они образуют синапсы в нижнем подчревном сплетении.

Симпатические преганглионарные миелинизированные волокна проходят короткое расстояние до паравертебрального симпатического ствола, а постганглионарные немиелинизированные волокна проделывают относительно длинный путь до эффекторных органов. Исключением из этого правила является мозговое вещество надпочечников. Оно играет роль ганглия симпатической цепочки и получает длинные преганглионарные волокна. Однако вместо того, чтобы отдавать постганглионарные волокна, мозговое вещество надпочечников секретирует в кровоток эпинефрин (адреналин). Парасимпатические преганглионарные волокна длинные, они достигают ганглиев, расположенных рядом с эффекторными органами, которые, в свою очередь, отдают короткие постганглионарные волокна.

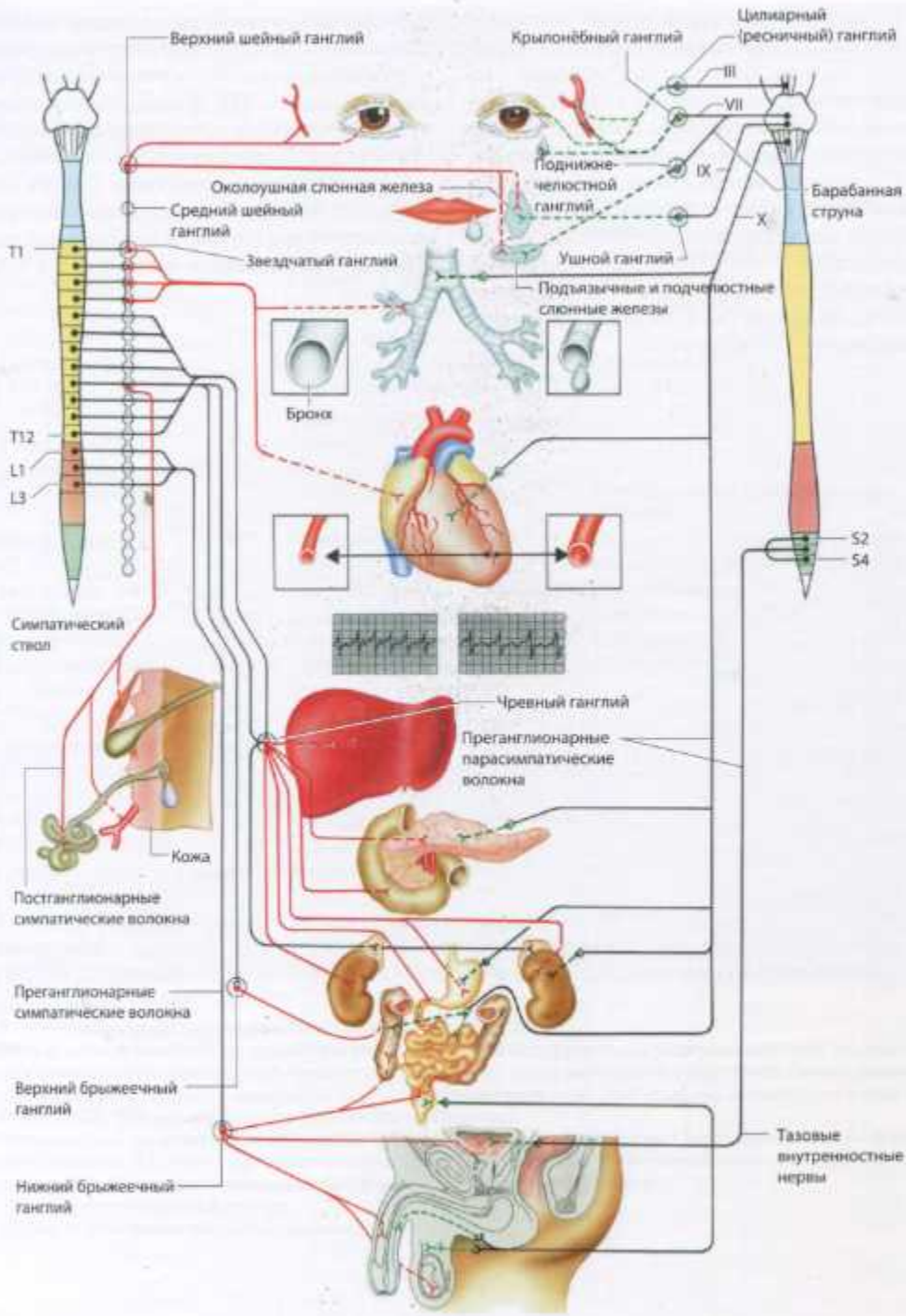
Верхний шейный ганглий
Крылонёбный ганглий
Цилиарный (ресничный) ганглий
III
VII
IX
X
Поднижнечелюстной ганглий
Околоушная слюнная железа
Средний шейный ганглий
Звездчатый ганглий
Ушной ганглий
Барабанная струна
Подъязычные и подчелюстные слюнные железы
T1
Бронх
T12
L1
L3
S2
S4
Симпатический ствол
Чревный ганглий
Преганглионарные парасимпатические волокна
Кожа
Постганглионарные симпатические волокна
Преганглионарные симпатические волокна
Верхний брыжеечный ганглий
Нижний брыжеечный ганглий
Тазовые внутренностные нервы
Симпатическая система
Парасимпатическая система

Нейротрансмиттеры. Нейротрансмиттером в симпатических и парасимпатических ганглиях, а также в постганглионарных парасимпатических волокнах служит ацетилхолин, в постганглионарных симпатических волокнах – норэпинефрин (норадреналин).

К нейромодуляторам относятся нейропептиды (субстанция P, соматостатин, вазоактивные интестинальные полипептиды, тиреотропин-рилизинг-гормон, холецистокинин, бомбезин, кальцитонин ген-связанный пептид, нейропептид Y, галанин, окситоцин, энкефалины) и оксид азота.

Мозговое вещество надпочечников. Катехоламины адреналин и норадреналин образуются клетками мозгового вещества надпочечников. Их функцией управляют преганглионарные симпатические нейроны (T5–T11; симпатоадреналовая система).

Клиническая диагностика. Список клинических и лабораторных тестов, которые используют для изучения вегетативной дисфункции, представлен в таблице 14 Приложения.

Симпатический эффект[1] (тип рецептора[2])	Эффекторный орган	Парасимпатический эффект[1] (тип рецептора[3])
	Глаз	
Сокращение → расширение зрачка, мидриаз (α_1)	Мышца, расширяющая зрачок	–
Сокращение → поднятие века	Тарзальные мышцы (мышцы Мюллера)	–
–	Сфинктер зрачка	Сокращение → сужение зрачка, миоз (М3)
–	Цилиарная мышца	Сокращение → аккомодация (М3)
Секреция ↓ (α_2?)	Слезная железа	Секреция ↑ (М3)
Секреция ↓ (α_2?)	Слюнные железы	Секреция ↑ (М3)
	Органы грудной клетки	
Расширение (β_2)	Гладкие мышцы бронхов	Сокращение (М3)
↑ ЧСС (β_1)	Синоатриальный узел	↓ ЧСС (М2)
	Органы брюшной полости	
Гликогенолиз (β_2)	Печень	–
Стимуляция (β_3)	Жировые клетки	–
Ингибирование (β_2)	Гладкие мышцы желудка и кишечника	Сокращение (М3), расслабление (NO, VIP[4])
Ингибирование (α_2)	Экзокринные железы ЖКТ	Желудок ↑ (М1), кишечник, печень, поджелудочная железа ↑ (М3, VIP)
Сокращение (α_1)	Сфинктер мочевого пузыря	Расслабление (NO)
Расслабление (β_2)	Детрузор мочевого пузыря	Сокращение (М3, АТФ)
Расслабление (β_2)	Гладкие мышцы прямой кишки	Сокращение (М3)
Сокращение (α_1)	Эректильная ткань	Расслабление (NO)
Сокращение (α_1)	Семявыносящий проток	–
	Кожа	
Секреция: генерализованная (холинергические М3), местная[5]	Потовые железы	–
Сокращение (α_1)	Мышцы, поднимающие волосы	–
	Кровеносные сосуды	
Сужение сосудов (α_1), расширение сосудов? (NO?)	Кожные артерии	–
Сужение сосудов (α_1), расширение сосудов (β_2)	Артерии скелетных мышц	–
Сужение сосудов (α_1)	Висцеральные артерии	Расширение (М3 через NO, VIP)

Цит. по: Benarroch (2008).

[1] В этом столбце представлена реакция соответствующих органов.

[2] Это в основном мембранные рецепторы для адреналина и норадреналина (адренорецепторы). Норадреналин в основном действует на α- и β_1-рецепторы, адреналин – на все типы адренорецепторов. Симпатомиметик увеличивает симпатическую активность (агонист адренорецепторов), симпатолитик снижает симпатическую активность (антагонист адренорецепторов, адреноблокатор).

[3] Мускариновые рецепторы. Парасимпатомиметик – это агонист мускариновых рецепторов; непрямой парасимпатомиметик блокирует ацетилхолинэстеразу; парасимпатолитик (антихолинергетик) – это антагонист мускариновых рецепторов; антипарасимпатотоник – это ботулинический токсин.

[4] VIP – вазоинтестинальный пептид.

[5] Ладони (адренергическое потоотделение).

Лимбическая система

Лимбическая система состоит из комплекса волокон, образующих сеть ядер и трактов, которые обеспечивают сохранение и обработку разнообразной информации. Она связана с многочисленными областями мозга, как структурно, так и функционально.

Структура

Лимбическая система состоит из внутренней и внешней порций, которые вместе напоминают кольцо. Внешняя порция простирается от ростральных структур (подмозолистое поле) в краниокаудальном направлении (поясная извилина, серый покров мозолистого тела) до полюса височной доли (парагиппокампальная извилина). Внутренняя порция идет от сосцевидных тел через паратерминальную (подмозолистую) извилину, септальную область и свод к зубчатой извилине, гиппокампу и миндалине. Лимбическая система связана также с передними ядрами таламуса, ядрами уздечки, дорсальными ядрами покрышки и межножковыми ядрами.

Проводящие пути

Нейроанатомическая петля гиппокамп → свод → сосцевидные тела → сосцевидно-таламический тракт → переднее таламическое ядро → поясная извилина → поясной пучок → и назад к гиппокампу называется кругом Папеца. Многочисленные проводящие пути, значительная часть которых являются билатеральными, связывают лимбическую систему с таламусом, корой, обонятельной луковицей, а также со стволом мозга. Медиальный пучок переднего мозга связывает перегородку и преоптическую область с гипоталамусом и средним мозгом. Волокна из миндалины проходят в конечных полосках, занимающих углубление между хвостатым ядром и таламусом, к септальной области и гипоталамусу. Короткие волокна из миндалины направляются к гиппокампу. Передняя спайка связывает миндалины, а спайка свода связывает между собой правый и левый гиппокамп.

Гиппокамп

Гиппокампальная формация состоит из аммонова рога (от лат. *cornu Ammonis* – CA; подразделяется на четыре области: CA1–CA4), зубчатой извилины, субикулума (основания гиппокампа), парагиппокампальной извилины и энторинальной коры. Энторинальная кора служит воротами в гиппокамп, так как через нее гиппокамп связан с различными областями мозга. Эфферентные волокна круга Папеца (идут через свод к сосцевидным телам) и септальной области начинаются от пирамидных клеток аммонова рога.

Связи

Обширные связи, которые имеются внутри и вне лимбической системы, означают, что она участвует в координации многочисленных функций. К ним относятся модификация поведения, мотивация, внимание, эмоции, регуляция активности автономной нервной системы и нейроэндокринных процессов. Лимбическая система отвечает за декларативную (эксплицитную, или вербальную) память, нарушение которой часто встречается в клинической практике (с. 121). Лимбическая система – это не просто «склад памяти», она работает, суммируя различные воспоминания, хранящиеся в коре. Поражение лимбической системы разрушает не воспоминания, а сознательное воспроизведение их содержания (амнестический синдром, с. 200). Недекларативная (имплицитная) память продолжает функционировать, поэтому, например, моторные задания могут выполняться «бессознательно».



Свод и гиппокамп



Мониторинг внутренней среды | Зрительная информация | Акустическая информация | Соматосенсорная информация | Вкус, запах

Компоненты внешней порции



Компоненты внутренней порции



Гиппокамп (разрез)

Нейроиммунология

Неврологические иммунные нарушения затрагивают как ЦНС, так и ПНС, а также скелетную мускулатуру. Эти синдромы возникают вследствие иммунологических процессов, которые либо разворачиваются в отдельных органах (например, рассеянный склероз [РС], лимбический энцефалит, полимиозит, миастения), либо являются системными иммунологическими заболеваниями (системная красная волчанка, васкулит, саркоидоз). Неврологические нарушения могут возникнуть в определенный период, например после перенесенной инфекции, или быть результатом персистирующей иммунной реакции (аутоиммунное заболевание). Паранеопластические неврологические синдромы как результат экспрессии нейроспецифических белков (онконевральных антигенов) при злокачественных опухолях часто развиваются в области, отдаленной от места их происхождения, еще до того момента, как станут заметными проявления новообразования. Компоненты иммунной системы см. на с. 454.

ЦНС. Поражение ЦНС стимулирует центральные (ауто-)иммунные процессы, которые активируют местные иммунные клетки: микроглию, астроциты, эндотелий. В результате этого высвобождаются цитокины и хемокины, которые усиливают проницаемость ГЭБ для мононуклеарных клеток (моноцитов, лимфоцитов, дендритных клеток). Клетки микроглии способствуют воспалительному процессу. Активированные дендритные клетки (антигенпредставляющие клетки, АПК) предъявляют специфический антиген Т-клеткам, которые тоже активируются и дифференцируются в Th1 (Т-хелперы I типа) и Th2 (Т-хелперы II типа) $CD4^+$-клетки. Th1-клетки стимулируют астроциты, микроглию и макрофаги, которые вырабатывают провоспалительные цитокины и цитотоксины, например перекись водорода и оксид азота. Th2-клетки отвечают за выработку антител В-клетками. Цитотоксические антитела экспонируют дополнительные антигены, которые усиливают иммунную реакцию. В ЦНС мигрируют гранулоциты и макрофаги. Параллельно с этим антигены из очага поражения ЦНС достигают периферических иммунокомпетентных органов. Дендритные клетки лимфатических узлов и вторичных лимфоидных органов предъявляют эти антигены, связанные с главными комплексами гистосовместимости (ГКГС) классов I и II, Т-клеткам. Имеет место также активация и клональная экспансия В-клеток. Активированные В-клетки проникают через ГЭБ и заселяют периваскулярное и лептоменингеальное пространство.

Т-клетки не могут в норме преодолевать ГЭБ. Однако их активация специфическими антигенами за пределами ЦНС способствует проникновению через него. Этот механизм лежит в основе вовлечения ЦНС в периферический аутоиммунный процесс, который затем неизбежно запускает воспалительный процесс в ЦНС.

ПНС. Барьер ПНС (с. 58) более проницаем, чем ГЭБ. Корешки спинальных нервов и моторные концевые пластинки особенно уязвимы, поэтому именно в этих местах возникают иммунные нарушения. При этом работают как клеточный, так и гуморальный механизмы. Потенциальными аутоантигенами являются фракции миелина P0, P1, P2 и ганглиозиды. Аутоантигены, представленные активированными АПК, вызывают ответ по Th1- или Th2-типу. Th1-клетки активируют макрофаги, которые фагоцитируют миелин и высвобождают различные цитотоксические факторы (провоспалительные цитокины, оксид азота, протеазы, свободные кислородные радикалы). Th2-клетки активируют В-клетки, вырабатывающие аутоантитела к миелину.

Скелетная мускулатура. Патологический иммунный процесс может возникнуть в области моторной концевой пластинки и в самой мышце. Иммуногенные поражения в области моторной концевой пластинки преимущественно опосредованы антителами, а аномальный иммунный процесс может быть пре- или постсинаптическим (с. 420). Воспалительные иммунные заболевания мышц затрагивают различные мышечные структуры, например артериальные капилляры (дерматомиозит), мышечные клетки

- LFA-1 – антиген 1, ассоциированный с функцией лейкоцитов
- CD 31 – 31-й кластер дифференцировки
- ICAM – молекулы межклеточной адгезии
- VCAM – молекулы адгезии клеток сосудов
- Интегрины – гликопротеины на поверхности клеток, могут действовать как молекулы адгезии
- АПК (астроциты, микроглия, макрофаги)
- ММР – матриксные металлопротеиназы

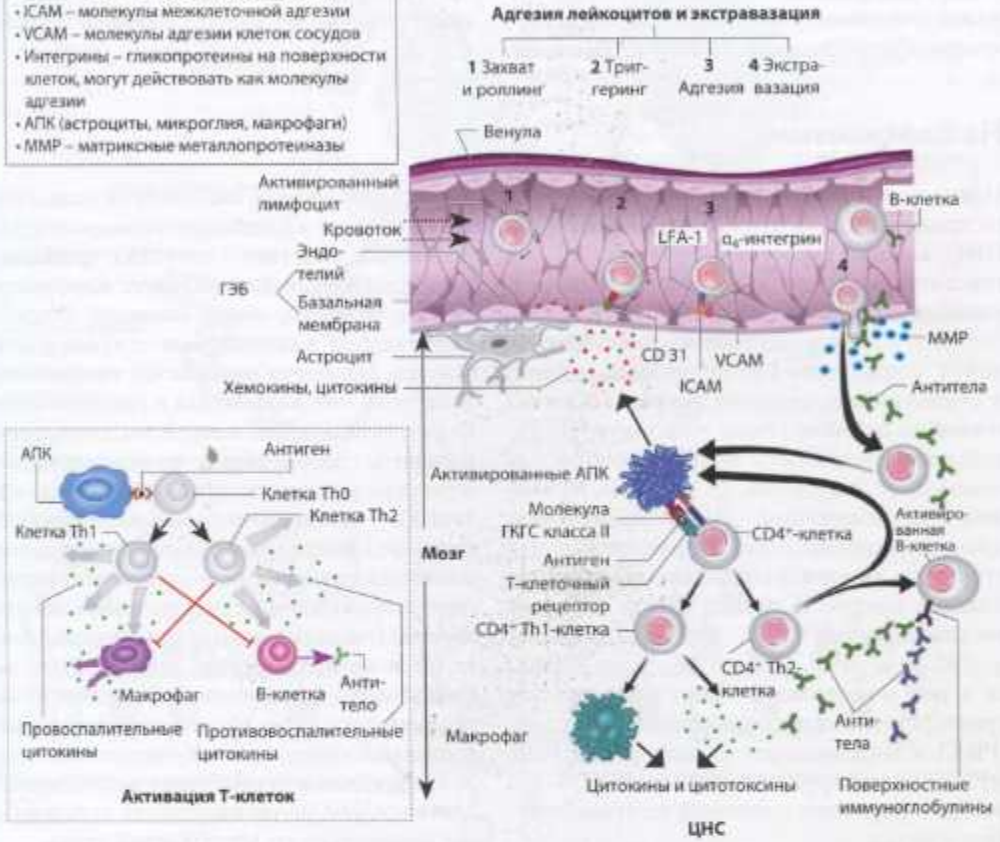

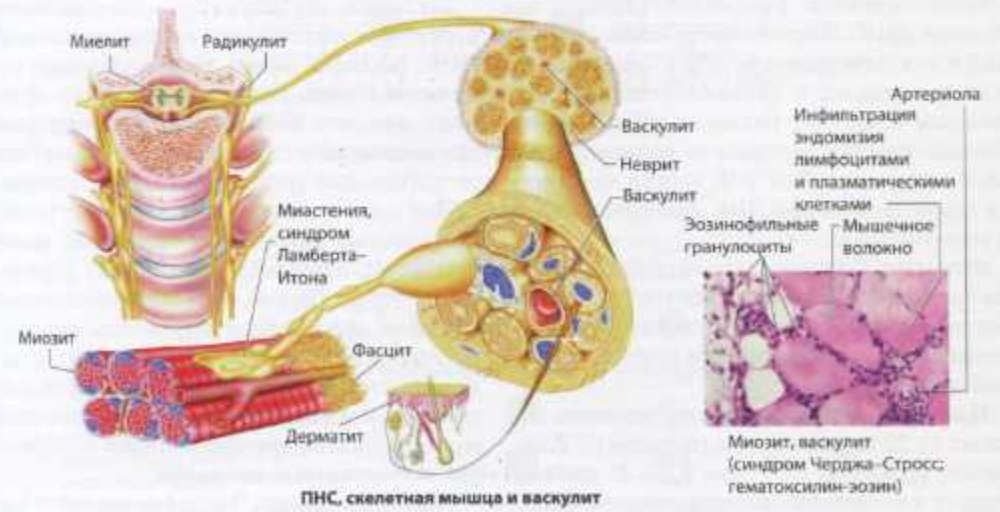

(полимиозит, коллагенозы) или соединительную ткань (фасциты).

Васкулит. Воспалительный процесс поражает кровеносные сосуды и вызывает вторичное поражение органов. Васкулит может затрагивать определенные области (например, гигантоклеточный артериит) или быть генерализованным (при гепатите С, гранулематозе Вегенера, синдроме Черджа–Стросс).

Нейрогенетика

Неврологические нарушения генетического происхождения затрагивают ЦНС и/или ПНС, а также скелетную мускулатуру. Все генетические процессы обусловлены дезоксирибонуклеиновой кислотой (ДНК). Она состоит из двух спирально закрученных цепей, соединенных водородными связями и образующих двойную спираль. Каждая молекула дезоксирибозы в полинуклеотидной цепи соединена с одним из азотистых оснований: аденином, цитозином, гуанином или тимидином. ДНК в хромосомах прочно соединена с белками, ее спиральная структура видна только во время метафазы деления клетки. В период между делениями (в интерфазе) ДНК деконденсирована, и только в этом состоянии содержащаяся в ней информация может подвергаться транскрипции на рибонуклеиновую кислоту (РНК) и переноситься транспортной РНК (тРНК). Некодирующая РНК (нкРНК) – это РНК, информация с которой не транслируется в белки.

Гены являются функциональными единицами ДНК. Последовательность оснований в них определяет порядок аминокислот в полипептидах и белках. Отрезки ДНК, которые кодируют белки, называются экзонами, участки, которые не кодируют белки, – интронами. Вся ДНК клетки называется геномом. У людей ДНК находится в ядре и митохондриях.

Фенотип. Фенотип – это внешние признаки организма, которые являются продуктом индивидуального генетического набора (генотипа), экспрессии генов и влияния внешней среды.

Наследственность. Геном человека состоит из 22 пар хромосом (аутосом) и 2 половых хромосом (XX или XY). В соматических клетках содержится полный набор хромосом, в половых клетках – только его половина. Половину хромосом организм получает от матери, половину от отца. Гены расположены в линейном порядке, в определенных участках (локусах) хромосом. Альтернативные формы генов, или генетические маркеры, носят название аллелей. Если аллели в одинаковых локусах различаются, организм называется гетерозиготным, если они идентичны, – гомозиготным. В результате этого возможны следующие варианты: заболевание, вызванное одним измененным геном (гетерозиготная мутация), – аутосомно-доминантное наследование; заболевание, вызванное двумя измененными генами, – аутосомно-рецессивное наследование (исключение: две различных патогенных мутации одного гена ведут к возникновению рецессивного заболевания – компаундной [составной] гетерозиготы); если наследственные характеристики находятся в Х-хромосоме – это Х-хромосомное рецессивное наследование. Митохондриальные нарушения передаются исключительно по материнской линии.

Мутации. Мутация гена – это изменение структуры ядерной или митохондриальной ДНК. Мутация может затрагивать одно основание (точечная мутация, миссенс-мутация), вызывать изменения последовательности оснований в гене (нонсенс-мутация) или нестабильные трехнуклеотидные повторы. Кроме того, существуют геномные мутации, при которых происходит изменение числа хромосом, например трисомия 21 (причина синдрома Дауна), а также хромосомные мутации, при которых нарушается структура хромосомы. Мутации происходят в половых клетках (герминативные мутации) либо в соматических клетках (соматические мутации). Соматические мутации вызывают рак и врожденные аномалии.

Мальформация. Мальформация – это структурная аномалия органа или части тела у индивидуума, остальные органы которо-

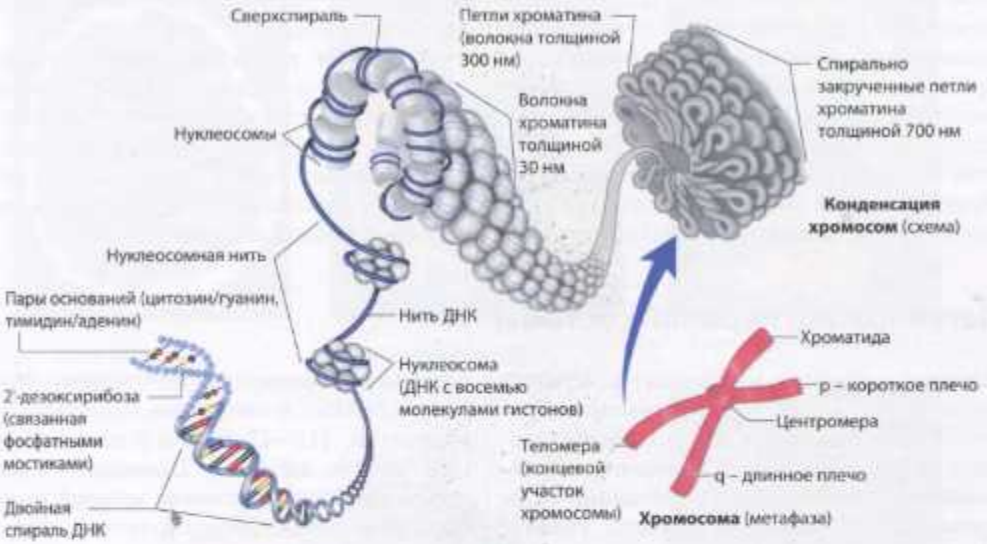

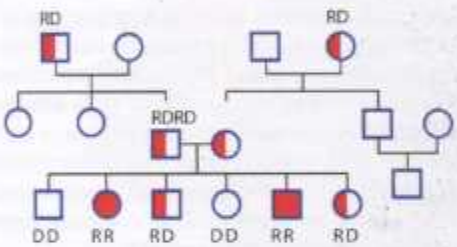

Аутосомно-рецессивное наследование

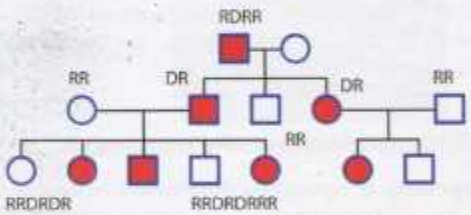

Аутосомно-доминантное наследование

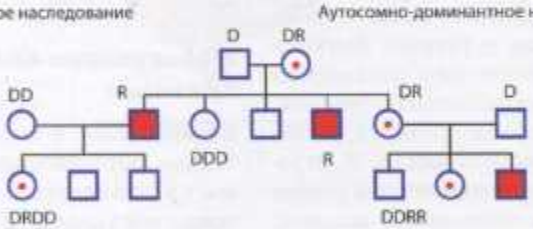

Наследование, сцепленное с Х-хромосомой

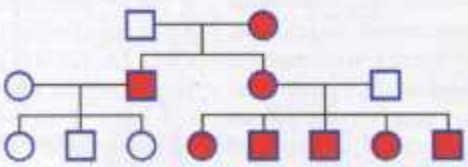

Наследование по материнской линии (митохондриальное)

D – доминантный аллель
R – рецессивный аллель
RR/DD – гомозигота
RD/DR – гетерозигота



Виды наследования (примеры)

го остаются нормальными. Мальформации возникают в пренатальном периоде вследствие первичного отсутствия или аномалии примордиальной ткани, из которой должен развиться тот или иной орган или часть тела. Дисплазия – это мальформация, возникающая из-за неправильной организации или функции тканей и их компонентов. Среди дисплазий различают нейрофиброматоз, нарушения миграции и различные неопластические заболевания.

Аномалии развития. Нарушение роста органа или части тела после нормального предшествующего развития может вызвать вторичные аномалии развития. Механические воздействия в период развития могут вызвать аномальное положение или деформацию органа или части тела.

Дегенерация нервной системы

Процессы, которые происходят в нервной системе вследствие прогрессивного поражения нейронов или их деструкции, называются нейродегенерацией. Большинство нейродегенеративных заболеваний клинически проявляются в пожилом возрасте. Различные синдромы могут затрагивать преимущественно области головного и/или спинного мозга и, таким образом, влиять на специфические моторные, сенсорные, автономные и/или когнитивные функции.

Нейропатологические признаки

Старение. В процессе нормального старения (с. 324) морфологические изменения возникают без какой-либо связи с заболеванием (инволюция = регресс функции органа). К макроскопическим изменениям относятся утолщение мозговых оболочек, уменьшение объема головного мозга, увеличение пространств, содержащих ЦСЖ, атрофия извилин. На микроскопическом уровне наблюдается утрата нейронов и аксонов, выраженная в различной степени в разных областях нервной системы, пролиферация глии, структурные изменения нейронов. Среди последних отмечается накопление липофусцина и нейромеланина, грануловаскулярная дегенерация, микротубулярные нейрофибриллярные сплетения, сенильные бляшки, тельца Лафоры и Леви.

Нейродегенерация. Дегенеративные заболевания характеризуются увеличением количества возрастных изменений и другими морфологическими признаками. Характерно внутриклеточное и внеклеточное накопление протеинов. Среди них τ-протеин (протеинкиназа, ассоциированная с микротрубочками, – MAPK), α-синуклеин, полиглутамин, убиквитин, TDP-43, FUS и β-амилоид (см. Приложение, табл. 10). Происходит также гибель нейронов, механизм которой может быть различным: апоптотическим, некротическим, аутофагическим или цитоплазмическим. Гибель нейронов сопровождается воспалительной реакцией, исключение составляет апоптоз. Нейродегенеративные заболевания в зависимости от вида накапливающегося протеина подразделяются на таупатии, синуклеинопатии или полиглутаминовые и прионные болезни. Протеиновые комплексы ассоциированы с изменениями в генах, которые их кодируют.

Молекулярно-биологические признаки

В дополнение к образованию аномальных белков, обусловленному дефектной укладкой их субъединиц и агрегацией, имеет значение нарушение функции митохондрий. Страдают подвижность и метаболизм, а также регенерация поврежденных митохондрий. Такие изменения обнаружены при CMT2A (с. 411), моногенных синдромах Паркинсона (с. 533), атаксии Фридрейха (с. 347). Современные исследования сосредоточены на выяснении роли воспаления (при инфекциях, острых ишемических повреждениях, РС), внешних воздействий на функции клеток (в том числе окислительного стресса), матриксных металлопротеиназ и шаперонов (см. Приложение, табл. 9). Функции некодирующей РНК (с. 80) тоже требуют детального объяснения.

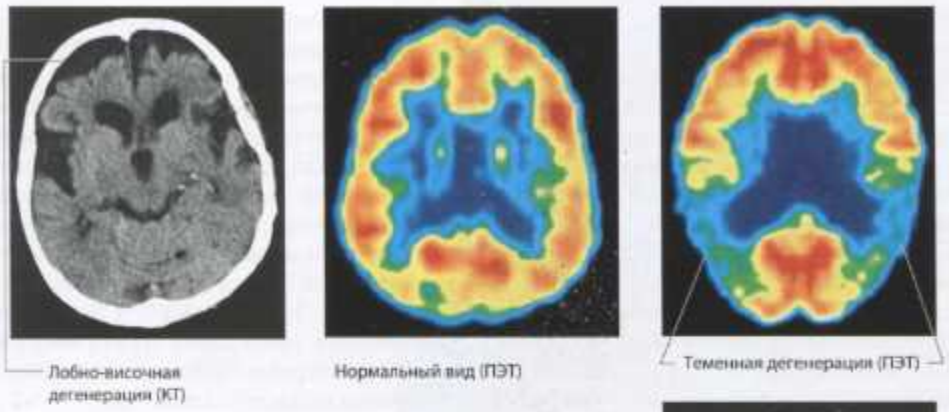

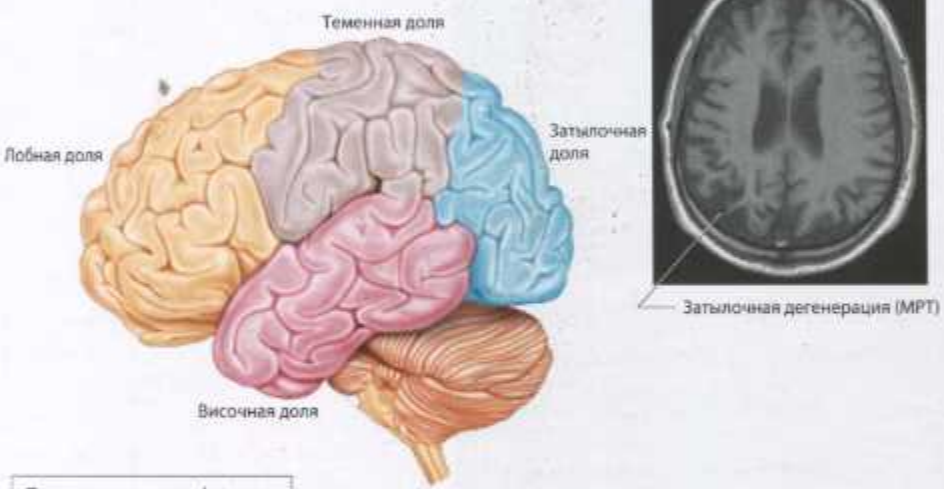

Нейродегенеративные синдромы

Предрасполагающие факторы:
- Окислительный стресс
- Цитокины
- Токсины
- Эксайтотоксичность
- Дефицит фактора роста
- Перегрев, радиация



Апоптоз
(запрограммированная, опосредованная генами деструкция клетки = гибель клетки)

Клинические признаки

Клинические проявления нейродегенеративных заболеваний (с. 326) разнообразны. Их общими признаками являются постепенное, временами асимметричное начало, иногда выявляется семейный характер и более или менее прогрессивное течение. Однако симптоматика может длительное время оставаться такой же или усиливаться очень медленно, производя впечатление стабильного состояния. Обычно страдают несколько функциональных неврологических систем. Некоторые основные симптомы становятся очевидными в начальном периоде или через некоторое время, что позволяет вместе с дополнительными тестами (визуализирующими исследованиями, анализом ЦСЖ, другими лабораторными исследованиями и нейрофизиологическими методами) установить диагноз. Нарушения движений превалируют при синдромах Паркинсона (с. 326), когнитивные расстройства характерны для болезни Альцгеймера (БА, с. 337), а нейрогенные парезы и мышечная атрофия являются основными признаками заболевания мотонейронов (с. 394). КТ, МРТ и позитронно-эмиссионная томография (ПЭТ) могут выявить характерные особенности поражения различных областей мозга.

2 Функциональные системы

- Рефлексы
- Моторная система
- Функции II–VIII черепных нервов
- Боль
- Циркадианные ритмы
- Сознание
- Язык и речь
- Память
- Нейроэндокринология
- Автономная система
- Барьерные системы ЦНС
- Внутричерепное давление
- Системы нейротрансмиттеров

Рефлексы

Рефлексы – это непроизвольные и относительно стереотипные ответы на специфические стимулы. Они необходимы для нормального функционирования организма (например, поддержания позы, осуществления целенаправленных движений), а нарушения рефлексов являются важными объективными признаками при неврологическом осмотре.

Афферентные волокна несут импульсы от активированных рецепторов к нейронам ЦНС, которые возбуждаются и передают импульсы по эфферентным волокнам к клеткам, мышцам и другим органам, которые обеспечивают рефлекторный ответ. Этот путь называется рефлекторной дугой. Рецепторы находятся в начале сенсорных путей в коже, слизистых оболочках, мышцах, сухожилиях, периосте, сетчатке, внутреннем ухе, слизистой оболочке носа и языка. В рефлекторном ответе участвуют моторные, сенсорные и автономные компоненты. Большинство рефлексов относительно независимы от состояния сознания. Прерывание рефлекторной дуги в любом участке приводит к ослаблению или исчезновению рефлекса. Внутренние рефлексы – это рефлексы, рецепторы и эффекторы которых находятся в одном и том же органе (например, рефлекс с четырехглавой мышцы бедра – коленный). Внешние рефлексы – это рефлексы, эффекторы и рецепторы которых находятся в разных органах (например, вестибулоокулярный рефлекс).

Рефлексы, которые можно вызвать только в болезненном состоянии, называются патологическими. К патологическим рефлексам, указывающим на дисфункцию пирамидного (кортико-спинального) тракта, относится симптом Бабинского (тоническое дорсальное сгибание большого пальца стопы при стимуляции латеральной стороны подошвы). Это надежный признак поражения первого мотонейрона. У новорожденных этот рефлекс является физиологическим.

Внутренние мышечные рефлексы (глубокие сухожильные рефлексы)

Внутренние мышечные рефлексы возникают при растяжении рецепторов, находящихся внутри мышцы (аннулоспиральные нервные окончания мышечных веретен). Импульсы, которые генерируют эти рецепторы, передаются по быстропроводящим афферентным волокнам Ia-типа к спинальным α-мотонейронам, откуда через эфферентные α_1-волокна импульс поступает к мышце-агонисту. Одновременно спинальные интернейроны (вставочные нейроны) передают тормозящие импульсы на мотонейроны, отвечающие за сокращение мышцы-антогониста, в результате чего происходит ее расслабление в момент сокращения мышцы-агониста. Возникающее мышечное сокращение расслабляет мышечные веретена, прекращая генерацию импульсов.

Дуга спинального рефлекса испытывает влияние высших двигательных центров. Аномальный рефлекторный ответ подразумевает патологию мускулатуры, рефлекторной дуги или двигательных центров. Некоторые рефлексы имеют большое значение для клинической диагностики (с. 61 и 66).

Внешние рефлексы

В отличие от глубоких сухожильных рефлексов (внутренних), которые являются моносинаптическими, внешние рефлексы – полисинаптические. Между их афферентной и эфферентной частью лежит цепь спинальных вставочных нейронов (интернейронов). Внешние рефлексы возникают в ответ на стимулы различных типов, например, в результате растяжения мышц, прикосновения к коже (абдоминальный рефлекс) или роговице (роговичный рефлекс), раздражения слизистой (чихание), воздействия света (зажмуривание глаз в ответ на яркую вспышку) или звука (акустический рефлекс). Интенсивность ответа снижается, если стимул повторяется несколько раз (привыкание – габитуация). Так как внешние рефлексы полисинаптические, их латентный период

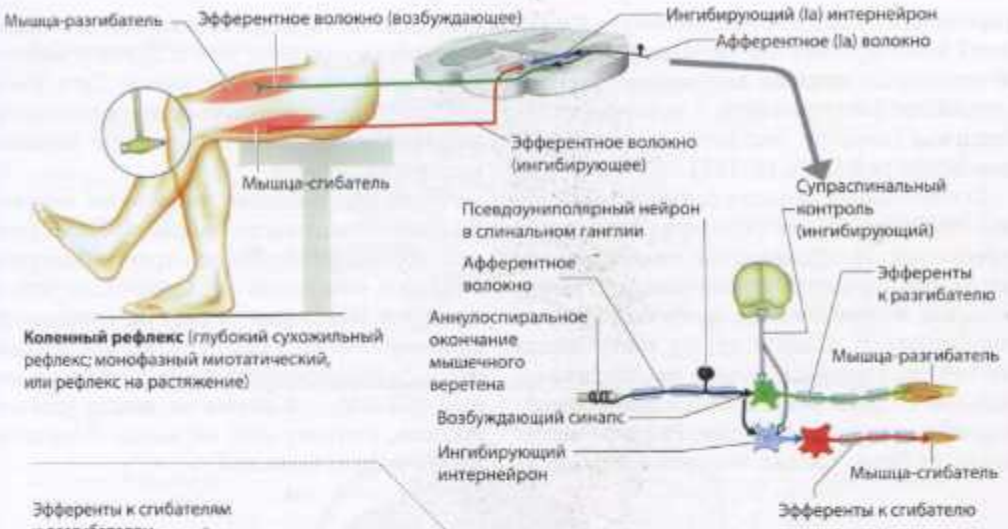

Коленный рефлекс (глубокий сухожильный рефлекс; монофазный миотатический, или рефлекс на растяжение)

Моносинаптический путь (глубокий сухожильный рефлекс, или рефлекс на растяжение)

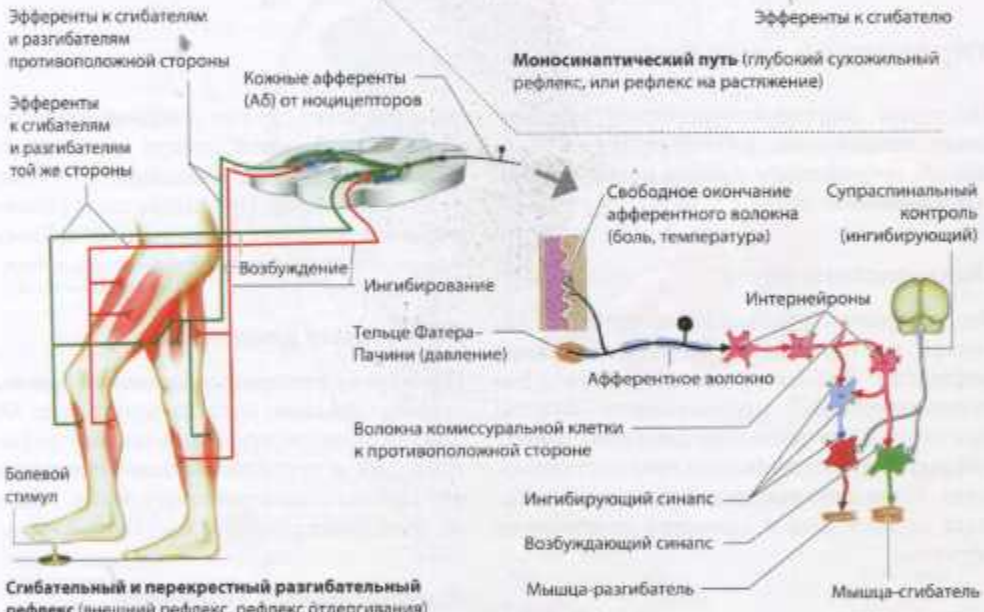

Сгибательный и перекрестный разгибательный рефлекс (внешний рефлекс, рефлекс отдергивания)

Полисинаптический путь (сгибательный рефлекс)

Глубокий сухожильный рефлекс	Шкала
Отсутствует*	0
Следовой или наблюдаемый только при отвлечении внимания пациента**	1+
Нормальный	2+
Оживленный**	3+
Неустойчивый клонус***	4+
Сопровождается устойчивым клонусом*	5+

* Всегда аномальный.
** Может быть и нормальным, и аномальным.
*** Обычно аномальный.



Рефлекторный мышечный ответ (глубокий сухожильный рефлекс)

(время между воздействием стимула и ответом) дольше, чем у внутренних рефлексов. К некоторым важным внешним рефлексам относятся постуральный и установочный, пищевые (сосание, глотание, лизание) и автономные рефлексы (с. 168).

Сгибательный рефлекс запускается болевой стимуляцией, например уколом острым предметом. Возбуждающие интернейроны активируют α-мотонейроны спинного мозга, которые, в свою очередь, возбуждают мышцы-сгибатели и ингибируют разгибатели на той же стороне. Однако на противоположной стороне сокращаются разгибатели, а сгибатели расслабляются. Рефлекс не зависит от боли, так как человек испытывает ее только тогда, когда активируются сенсорные поля в головном мозге. К этому моменту рефлекс уже осуществился. Дуга этого рефлекса, подобно глубоким сухожильным рефлексам, испытывает влияние высших моторных центров.

Аномалии внешних рефлексов подразумевают прерывание рефлекторной дуги или кортико-спинального тракта (который передает импульсы от высших нервных центров). Некоторые рефлексы, – например абдоминальный (T6–T12), кремастерный (L1–L2), бульбокавернозный (S3–S4), анальный (S3–S5), – в норме не всегда удается вызвать, поэтому они не имеют большого клинического значения.

Управление движениями

Моторная система контролирует длительность, направление, амплитуду и силу движений, координируя работу мышц-агонистов и антагонистов.

Поддержание позы

Тело сохраняет стабильное положение благодаря постуральному и установочному рефлексам. Рефлекторные движения – это непроизвольные, стереотипные ответы на стимулы. Ритмические движения имеют рефлекторную и произвольную составляющую. Произвольные движения проделываются сознательно и являются результатом обучения.

Рефлекторные движения

Примером рефлекторного движения служит отдергивание конечности при воздействии болевого стимула. Внутренние мышечные рефлексы регулируют тонус и эластичность мышц и играют важную роль в поддержании позы и координации работы различных мышечных групп. Специфические функции, например стабилизация положения суставов или регулировка силы мышечного сокращения, осуществляются при помощи спинальных *вставочных тормозных нейронов*. Внешние рефлексы подразделяются на защитные и постуральные. Примером защитного рефлекса служит сгибание конечности в ответ на болевой стимул и роговичный рефлекс в ответ на попадание инородного тела на роговицу. Примером постурального рефлекса является защитная *разгибательная реакция* при падении.

Ритмичные движения

Примерами ритмичных движений являются ходьба, дыхание, езда на велосипеде. Они обслуживаются как спинальными рефлексами, так и супраспинальными влияниями со стороны ствола головного мозга, мозжечка, базальных ганглиев и моторной коры.

Произвольные движения

Произвольные движения зависят от двигательных программ (эфферентных копий), которые приводят к желаемому результату. Следовательно, различные части тела способны выполнять сходные движения (моторная эквивалентность) с бóльшим или меньшим успехом (например, ротация большого пальца, стопы, голени, бедра, таза и туловища). Произвольные движения включают элементы основных рефлексов и ритмичных паттернов. Их беглое выполнение зависит от эффективной обратной связи зрительной, вестибулярной и проприоцептивной систем с моторными центрами спинного мозга,

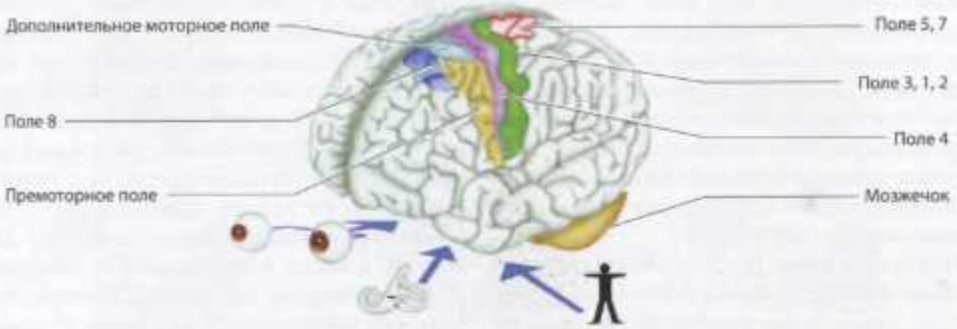

Корковые моторные поля, афферентные связи (зрительные, слуховые, соматосенсорные)

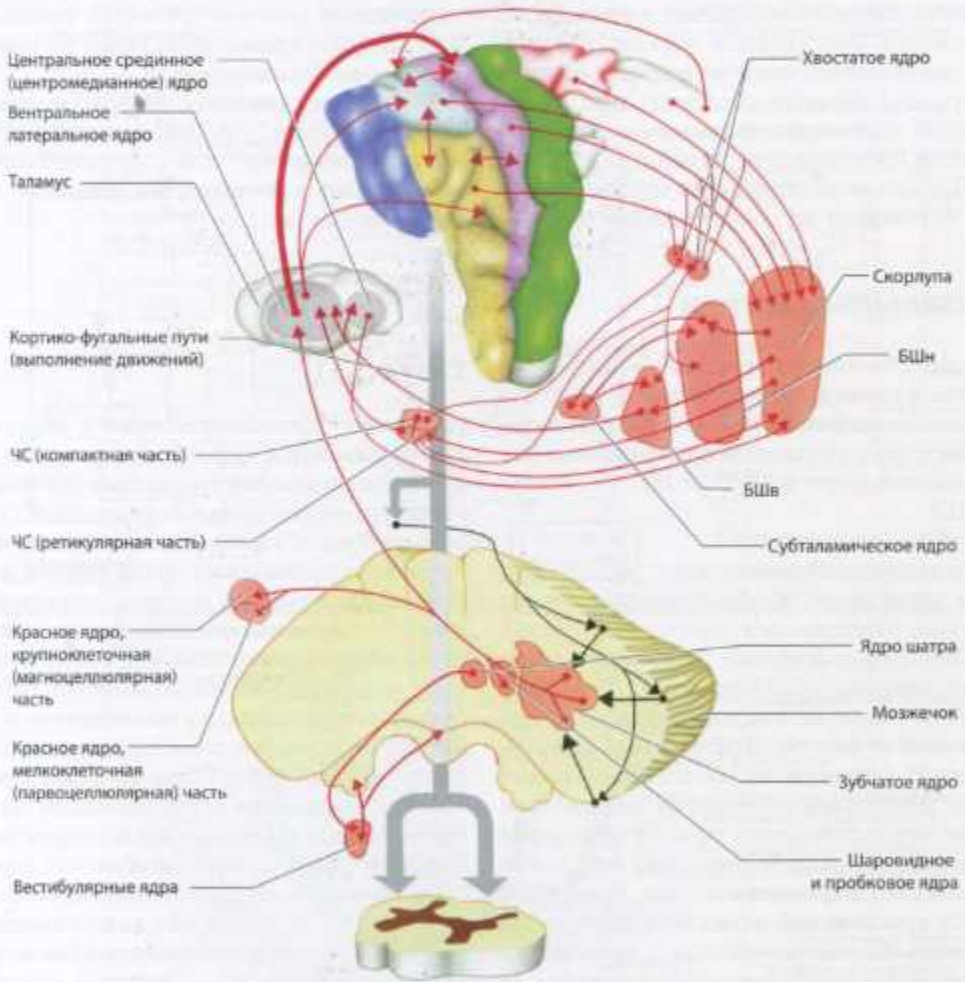

Двигательные проводящие пути
(кора, базальные ганглии, таламус, ствол мозга, мозжечок, спинной мозг)

ствола головного мозга и коры. Дальнейшая модификация произвольных движений обеспечивается мозжечком и базальными ганглиями, волокна которых достигают коры через релейные (переключательные) ядра таламуса. Таким образом, тонкая регулировка движений зависит от постоянного взаимодействия между эфферентной копией и выполнением движения.

Моторная кора (с. 50). Моторная кора связана с подкорковыми областями (таламусом, базальными ганглиями, мозжечком и стволом мозга) и спинным мозгом. Первичное моторное поле (поле 4) регулирует силу мышечного сокращения и направление движения. Оно, главным образом, управляет дистальными группами мышц (тонкий контроль). Функция скелетных мышц в моторной коре характеризуется *соматотопическим* представительством (с. 51).

Премоторная (вторичная моторная) кора (с. 42) состоит из дополнительного моторного поля и премоторного поля. Дополнительное моторное поле участвует в программировании движений. Премоторное поле доминантного полушария включает область Брока (с. 117), а премоторное поле обоих полушарий – фронтальные зрительные поля (с. 95). Премоторная кора получает нервные импульсы от задней теменной коры. Она участвует в планировании сложных движений, а также в визуальном и соматосенсорном контроле движений. Главным образом, она контролирует движения туловища и проксимальных отделов конечностей.

Мозжечок (с. 52). Мозжечок координирует движения конечностей и глаз, участвует в поддержании равновесия тела и регулировании мышечного тонуса.

Базальные ганглии (с. 44, 90). Базальные ганглии имеют тесные анатомические и функциональные связи с моторной корой и участвуют в координации движений конечностей и глаз.

Базальные ганглии

Область базальных ганглиев состоит из четырех функциональных полей:

- полосатое тело (*corpus striatum*) = хвостатое ядро + скорлупа + прилежащее ядро;
- бледный шар = БШн + БШв;
- ЧС;
- субталамическое ядро.

Педункулопонтинные ядра, расположенные каудальнее ЧС, функционально тесно связаны с базальными ганглиями (с. 21, 44).

Скорлупа и бледный шар вместе образуют чечевицеобразное ядро. Хвостатое ядро и скорлупа вместе составляют дорсальный стриатум. Вентральный (лимбический) стриатум включает прилежащее ядро, обонятельный бугорок и центральное ядро миндалевидного тела. Ретикулярная вентральная часть ЧС содержит небольшое количество дофамина и железа, придающего ей красноватый оттенок, а компактная дорсальная часть – большое количество дофамина и меланина, окрашивающего ее в черный цвет (по этой причине и возникло ее название).

Связи

Базальные ганглии участвуют в управлении движениями, когнитивными процессами, ассоциативными процессами обучения, кратковременной памятью и эмоциями. Они образуют часть параллельных, разделенных продольно проводящих путей (кругов или петель), каждый из которых начинается и оканчивается в каком-либо кортикальном поле, выполняющем специфическую функцию: моторную (скелетные мышцы), глазодвигательную (саккады), ассоциативно-когнитивную (префронтальное поле), эмоционально-мотивационную (лимбическая кора). Эти круги проходят через несколько переключательных станций от коры к стриатуму, бледному шару, таламусу и обратно к коре.

Стриатум и субталамическое ядро служат входной станцией для возбуждающих проекций от моторной коры, а БШв и ретикулярная часть ЧС – выходной станцией для тормозных проекций к таламусу. Существуют два круговых пути, обслуживающих моторные функции: так называемые прямой и непрямой. *Прямой* путь связывает

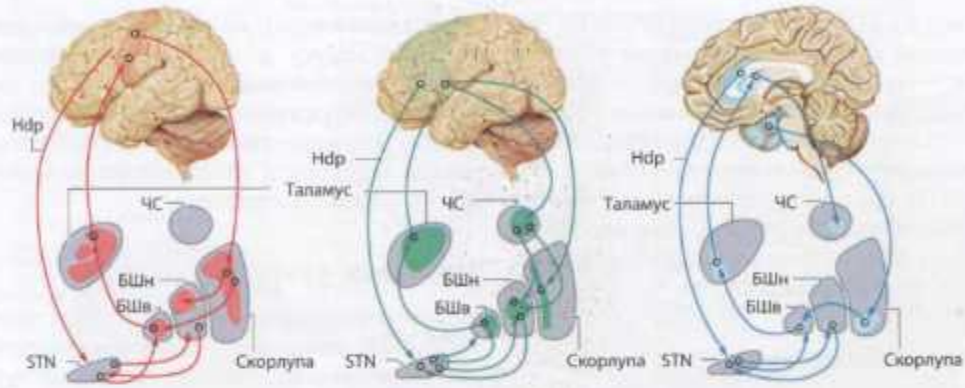

Скелетомоторная петля (сенсомоторная и премоторная кора)

Префронтальный круговой путь (дорсолатеральная префронтальная и латеральная глазнично-лобная кора)

Лимбический круговой путь (лимбическая и паралимбическая кора, гиппокамп и миндалевидное тело)

Общая организация круговых путей базальных ганглиев (Obeso et al., 2008)



Нормальная организация базальных ганглиев (модель; ингибирующие связи показаны *красными стрелками*, возбуждающие – *зелеными*. Связи педункулопонтинных ядер см. на с. 44)

Двигательные функции зависят от возраста

Нейротрансмиттеры и нейропептиды

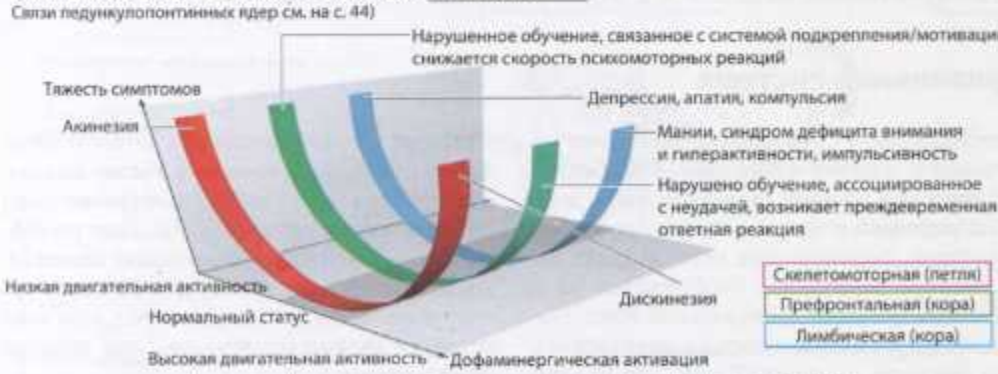

Влияние дофаминергической активации на поведение (Volkmann et al., 2010)

Hdp – «суперпрямой» путь; STN – субталамическое ядро; PPN – педункулопонтинное ядро; ЧСк – компактная часть ЧС; ЧСр – ретикулярная часть ЧС; MENK – мет-энкефалин; Ацх – ацетилхолин; SP/Dyn – субстанция P/динорфин; MSN – средние шиповидные нейроны; Glu – глутамат.

стриатум с БШв и ретикулярной частью ЧС. *Непрямой* путь идет следующим образом: БШн → субталамическое ядро → БШв → ретикулярная часть ЧС. Проекция от коры к субталамическому ядру называется *«суперпрямым»* путем (*«hyperdirect pathway»* – *Hdp*). По последним данным, внутри этих путей существуют реципрокные проекции, поэтому информация здесь не просто передается, но и модифицируется.

Нейротрансмиттеры (с. 141, 332)

Медиатором возбуждающих импульсов от коры, миндалевидного тела и гиппокампа к стриатуму служит глутамат. Синапсы между волокнами субталамического ядра, клетками БШв и ретикулярной части ЧС тоже глутаматергические. Возбуждающие и тормозные проекции, идущие от компактной части ЧС к базальным ганглиям, дофаминергические. В стриатуме на теле нейронов расположены дофаминовые рецепторы преимущественно двух типов – D1- и D2-рецепторы, имеющие подтипы. D1-рецепторы – возбуждающие, а D2 – тормозные. В стриатуме холинергические нейроны образуют переключательную станцию базальных ганглиев (трансмиттер ацетилхолин). Средние шиловидные (шипиковые) нейроны стриатума отдают тормозные проекции к БШн и БШв и к ретикулярной части ЧС (трансмиттеры: ГАМК, субстанция Р, динорфин и мет-энкефалин). Другие ингибирующие ГАМКергические проекции идут от БШн к субталамическому ядру, от БШв к таламусу (вентролатеральное и переднее вентральное ядра), от ретикулярной части ЧС к таламусу и педункулопонтинным ядрам. Таламокортикальные проекции являются возбуждающими (глутаматергическими). Влияние изменений дофаминергической активности на циркулярную активность показано на рисунке.

Моторная функция

БШв и ретикулярная часть ЧС (ЧСр) дают тормозные проекции, оказывая непрерывное *ингибиторное* влияние на *таламокортикальные* нейроны. В системе *прямого пути* скорлупа активируется кортикальными и дофаминергическими (из компактной части ЧС) проекциями и, в свою очередь, направляет тормозные проекции к БШв/ЧСр, а те посылают тормозной импульс к таламическим ядрам, результатом чего является облегчение произвольных движений. При *непрямом пути* скорлупа получает тормозную афферентацию через кортикальные проекции и посылает тормозные проекции к БШн и субталамическому ядру. В результате происходит усиление активности БШв/ЧСр, что приводит к чистому эффекту таламокортикального торможения движений. «Суперпрямой» путь непосредственно активирует субталамические структуры стриатума, оказывая тормозной эффект на таламус, что в итоге приводит к снижению двигательной активности. Педункулопонтинное ядро играет важную роль в локомоции и постуральном контроле, т.е. в регуляции положения тела в пространстве.

Зрительная система

Видимый свет – это электромагнитное излучение с длиной волны 350–750 нм. Диоптрический аппарат глаза (роговица, жидкость передней и задней камер глаза, зрачок, хрусталик, стекловидное тело) создает миниатюрное зеркальное изображение поля зрения на сетчатке. Центральная ямка, расположенная в макуле сетчатки, является задним полюсом глазного яблока. Это область наиболее ясного видения при дневном свете. Кровь поступает к глазному яблоку по глазной артерии через цилиарные (ресничные) артерии (снабжают кровью сосудистую оболочку) и центральную артерию сетчатки. Диск зрительного нерва, центральную артерию сетчатки, а также центральную вену сетчатки можно исследовать при помощи офтальмоскопа.

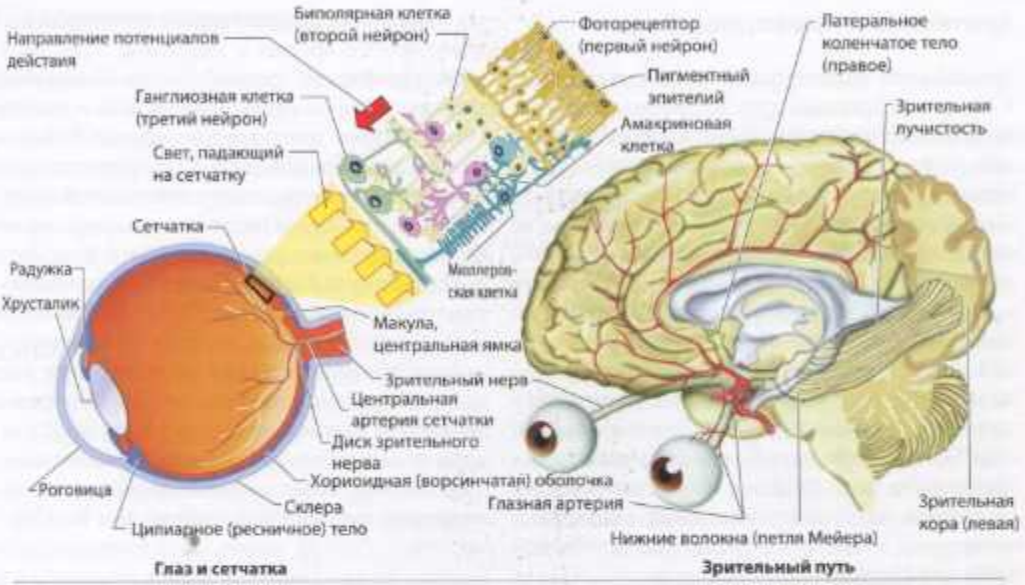

Глаз и сетчатка

Зрительный путь

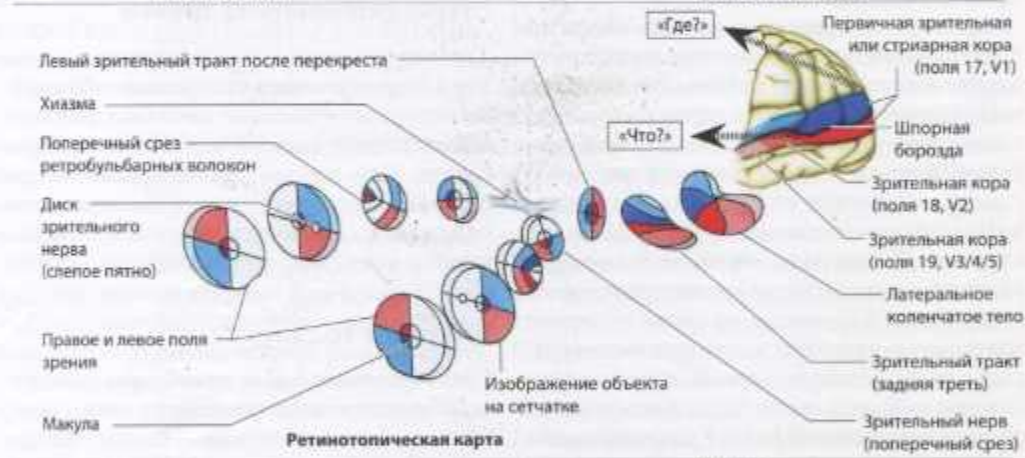

Ретинотопическая карта



Поле зрения и первичная зрительная кора

Зрительный проводящий путь

Зрительный проводящий путь начинается в сетчатке (первые три нейрона), продолжается как зрительный нерв, затем проходит через хиазму (перекрест зрительных нервов), далее продолжается как зрительный тракт, который достигает латерального коленчатого тела. Зрительная лучистость начинается в латеральном коленчатом теле и оканчивается в первичном (17) и вторичном (18, V_2 и V_3) зрительных полях затылочной доли. Зрительная информация обрабатывается в двух различных областях коры: затылочно-теменной (отвечает на вопрос «где?», т.е. определяет пространственно-временну́ю локализацию объекта; поля 7, 19, 39) и затылочно-височной (отвечает на вопрос «что?», т.е. распознает объект и его цвет; поля 19, 20, 37).

Волокна нейронов сетчатки сходятся в зрительном диске; в составе зрительного нерва они следуют до хиазмы, где медиальные (назальные) волокна переходят на противоположную сторону. Таким образом, зрительный тракт несет волокна от височной половины сетчатки своей стороны и назальной половины сетчатки противоположной стороны. В латеральном коленчатом теле находятся четвертые нейроны зрительного пути. Их эфферентные волокна образуют зрительную лучистость, которая заканчивается в зрительной (стриарной) коре затылочной доли. Лучше всего здесь представлена область центральной ямки. Кровоснабжение этого участка коры осуществляется из задней мозговой артерии, а также из коллатералей ветвей средней мозговой артерии.

Поле зрения

Монокулярное поле зрения – эта та часть окружающего мира, которую можно увидеть, когда один глаз фокусирует изображение в центральной ямке, а бинокулярное – когда это делают оба глаза. Поля зрения обоих глаз перекрываются. Общее поле зрения, таким образом, состоит из центральной зоны ясного бинокулярного видения, образованного левой и правой центральными ямками, периферической зоны поля бинокулярного зрения и височной зоны поля монокулярного зрения (зоны височного полулуния). Частичный перекрест в хиазме обеспечивает поступление зрительной информации с правой (левой) стороны на противоположную половину зрительной коры. Поле зрения представлено топографически на всех уровнях зрительного пути от сетчатки до ко́ры. Повреждение на каком-либо уровне вызывает появление дефектов поля зрения характерного типа. Если изображение на обеих сетчатках смещается на некоторое критическое расстояние, возникает двоение в глазах (диплопия). Она обусловлена в основном нарушениями, затрагивающими наружные мышцы глазного яблока, например параличом одной из них (с. 174).

Стереоскопическое зрение

Трехмерное зрительное восприятие объектов (стереоскопическое зрение) обеспечивается сопоставлением немного различающихся изображений, созданных каждым глазом. При монокулярном зрении потеря стереоскопического зрения частично компенсируется благодаря, например, наличию теней и движения, а также опыту.

Цветовое зрение

Светочувствительные рецепторы (фоторецепторы) сетчатки различают цвета (колбочки, обеспечивающие дневное зрение, сосредоточены в центральной ямке) или свет и темноту (палочки, обеспечивающие сумеречное зрение, сосредоточены на периферии сетчатки). Рецепторы передают информацию в ганглиозные клетки через вставочные нейроны (горизонтальные, биполярные и амакриновые интернейроны).

Лимбическая система

Связи с лимбической системой (гиппокампом, миндалевидным телом и парагиппокампальной извилиной; с. 76) обеспечивают возможность эмоциональной реакции на зрительные стимулы.

Глазодвигательная функция

Орбиты. Глазное яблоко подвижно внутри конической костной орбиты, выстланной жировой тканью. На вершине конуса сухожилия шести глазных мышц и мышца, поднимающая верхнее веко, образуют общее фиброзное кольцо, через которое проходят зрительный (II), глазодвигательный (III), отводящий (VI) нервы и глазная артерия. Блоковый нерв (IV) проходит за пределами фиброзного кольца над мышцей, поднимающей верхнее веко. Первая ветвь тройничного нерва (V_1) разделяется внутри орбиты (с. 101). Цилиарный (ресничный) ганглий расположен латеральнее зрительного нерва; он является переключательной (релейной) станцией для парасимпатических волокон глазодвигательного нерва (с. 99). Глазная вена отводит кровь в кавернозный синус, который имеет прямую связь с угловой и лицевой венами.

Глазные мышцы. Глазное яблоко совершает движения с помощью четырех прямых и двух косых мышц. Движение вверх (элевацию) обеспечивает верхняя прямая мышца, вниз (депрессию) – нижняя прямая мышца, латерально (отведение) – латеральная прямая мышца, медиально (приведение) – медиальная прямая мышца. Две косые мышцы совершают внутреннюю (верхняя косая мышца) и наружную (нижняя косая мышца) ротацию глаза. Торсионные движения – это вращательные движения одного или обоих глаз.

Веки. Поперечнополосатая круговая мышца глаза обеспечивает смыкание век. Открывание глаз обеспечивает мышца, поднимающая верхнее веко, которому помогает гладкая мышца (верхняя тарзальная, или мюллерова, мышца). Фронтальная часть затылочно-лобной мышцы тоже может принимать участие в открывании глаз. Когда сокращена круговая мышца и расслаблена мышца, поднимающая верхнее веко, веки сомкнуты. И наоборот, когда активность круговой мышцы снижена, мышца, поднимающая верхнее веко, поднимает его. Опущение век называется птозом. Птоз следует отличать от псевдоптоза, вызванного блефароспазмом, ретракцией противоположного века, косоглазием книзу (гипотропией) или дерматохалазисом (возрастным ослаблением кожи век). Выворот века, или эктропион, – состояние, при котором веко (обычно нижнее) выворачивается кнаружи. Ретракция верхнего века с обнажением участка склеры над лимбом (симптом Кольера) наблюдается при опухолях орбиты, заболеваниях щитовидной железы, болезни Паркинсона (БП), прогрессирующем надъядерном параличе (ПНП), дорсальном синдроме среднего мозга и гидроцефалии у детей.

Движения век. Круговая мышца глаза иннервируется лицевым нервом. Произвольное смыкание век контролируют мотонейроны коры нижней части прецентральной извилины (с. 51, 103). Спонтанное и эмоциональное мигание относится к экстрапирамидным движениям (с. 50). Мигательный рефлекс (рефлекс круговой мышцы) вызывает смыкание век обоих глаз, когда стимулируются афферентные пути. Они идут от роговицы, конъюнктивы, ресниц и переносицы к стволу мозга в составе тройничного нерва (прикосновение и боль), слухового пути (с. 108) и, вероятно, в составе зрительных претектальных путей (с. 94). Открывание глаз при участии мышц, поднимающих верхние веки, контролируется комплексом ядер глазодвигательного нерва. Симпатические волокна из верхнего шейного ганглия достигают тарзальной мышцы через каротидное сплетение вместе с глазной артерией (с. 100). Движения глаз сопровождаются движениями верхних и нижних век. Это обеспечивает оптимальное раскрытие глазной щели в направлении взора.

Топография. Медиальный продольный пучок (МПП) связывает ядра III, IV и VI ЧН. Кортикальные глазные поля генерируют саккады. Волокна идут от лобных и теменно-затылочных глазных полей в контралатеральную парамедианную ретикулярную формацию моста (ПРФМ). Горизонтальные саккады, осуществляемые ипсилатеральной латеральной прямой мышцей (VI) и контралатеральной медиальной прямой мышцей (III), запускаются ПРФМ посредством МПП. Медиальное вестибулярное ядро и предлежащее ядро подъязычного нерва, получающие проекции из мозжечка,

стабилизируют саккады и другие движения глаз. Вертикальные и торсионные саккады контролируются кортикальными глазными полями посредством рострального интерстициального ядра медиального продольного пучка (риМПП) и интерстициального ядра Кахаля. Медленные движения глаз контролируются ипсилатеральными проекциями затылочно-височной зрительной коры, идущими к ядру отводящего нерва (горизонтальные движения) и к ядру Кахаля (вертикальные движения) через медиальное вестибулярное ядро и предлежащее ядро подъязычного нерва. Конвергентные движения и аккомодация контролируются теменно-затылочными и префронтальными полями. Проекции от них идут к глазодвигательным ядрам в претектальной области (с. 94). Рефлекторные движения глаз в горизонтальной и вертикальной плоскости и торсионные движения контролируются проекциями, идущими от полукружных каналов к ядрам III, IV и VI ЧН (с. 106). Эта вестибулярная подсистема, локализованная только в стволе мозга, стабилизирует фовеальное изображение во время движений головы и глаз.

Зрительные оси глаз при спокойном взоре направлены прямо вперед (угол между ними и наиболее латеральными осями орбиты составляет 23°). Движения глаза осуществляются шестью наружными мышцами. Латеральная и медиальная прямые мышцы обеспечивают горизонтальные движения. Вертикальные движения обслуживаются верхней и нижней прямыми мышцами, а также верхней и нижней косыми мышцами. Прямые мышцы поднимают и опускают глазное яблоко, когда оно находится в положении абдукции (отведения), косые мышцы делают то же самое в положении аддукции (приведения). Две мышцы каждой синергической пары (например, левая латеральная прямая мышца и правая медиальная прямая мышца) имеют симметричную иннервацию (закон Геринга). Устойчивое фовеальное изображение обеспечивается стабилизацией взора, которую, в свою очередь, обеспечивают четыре координационных системы: быстрые (саккады) и медленные движения глаз, вергентные движения и вестибулярная система.

Саккады. Саккады – это быстрые, скачкообразные содружественные движения глаз, которые регулируют фиксацию объекта на центральной ямке сетчатки. Саккады бывают спонтанными, рефлекторными (в ответ на акустические, визуальные или тактильные стимулы) или произвольными (в ответ на команду, положение объекта в поле зрения или при отсутствии визуального объекта). Быстрая фаза нистагма является саккадой. Сдвиг фиксации взора более чем на 10° сопровождается движением головы.

Медленное движение глаз (слежение). Произвольное слежение возникает только тогда, когда имеется движущийся визуальный стимул (например, проезжающий автомобиль). И наоборот, фиксация взора на неподвижном объекте, когда голова находится в движении, вызывает скользящие движения глаз.

Вергентные движения. Конвергенция и дивергенция – это противоположные движения обоих глаз по направлению к средней линии или от нее. Они вызываются движением объекта к голове или от нее в сагиттальной плоскости. Эти движения служат для того, чтобы изображение объекта точно приходилось на область центральной ямки сетчатки каждого глаза. Конвергенция и дивергенция сопровождаются изменением кривизны хрусталика (аккомодацией; с. 99), что позволяет удерживать объект в фокусе.

Вестибулоокулярный рефлекс. В ответ на быстрое движение головы глаза начинают двигаться с той же скоростью, но в противоположную сторону. При этом изображение на сетчатке не раздваивается. Полукружные каналы лабиринта регистрируют вращательные движения головы в трех плоскостях (с. 106, 172), а наружные глазные мышцы тянут глазное яблоко в направлении, соответствующем пространственной ориентации полукружных каналов. Например, стимуляция горизонтального полукружного канала активирует ипсилатеральную медиальную прямую мышцу и контралатеральную латеральную прямую мышцу. Проводящие пути проходят через вестибулярный ганглий и область ядер вестибулярного, глазодвигательного, отводящего и блокового нервов (трехнейронная рефлекторная дуга). Когда голова и фиксированный объект движут-



Орбита и глазодвигательные мышцы

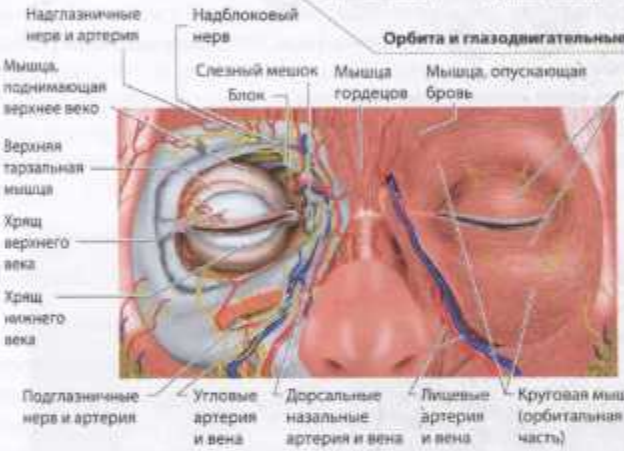

Веки и область орбиты



Области коры, контролирующие движения глаз

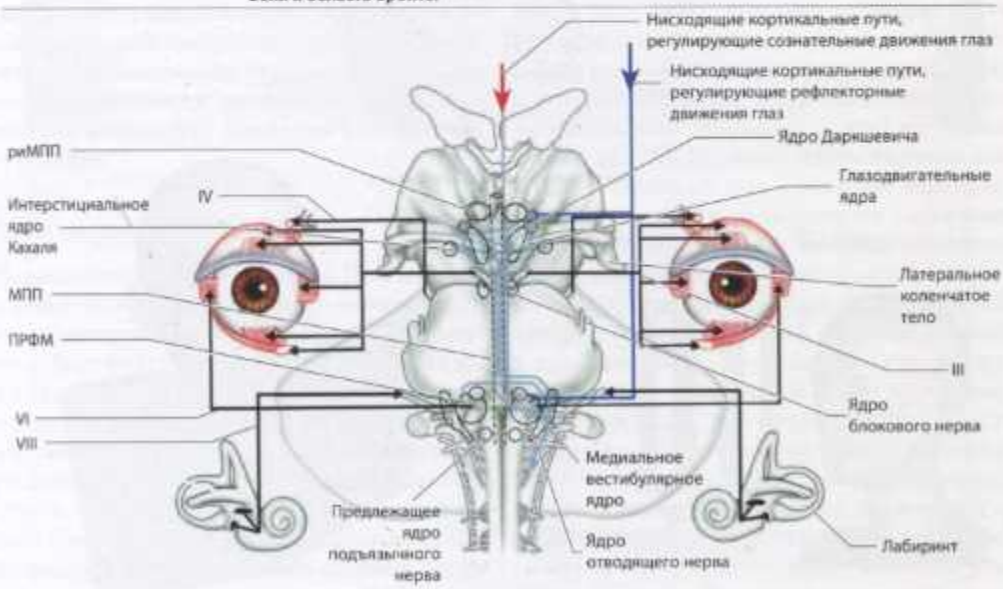

Наружные мышцы глазного яблока, ЧН и ядра (*вид спереди*)

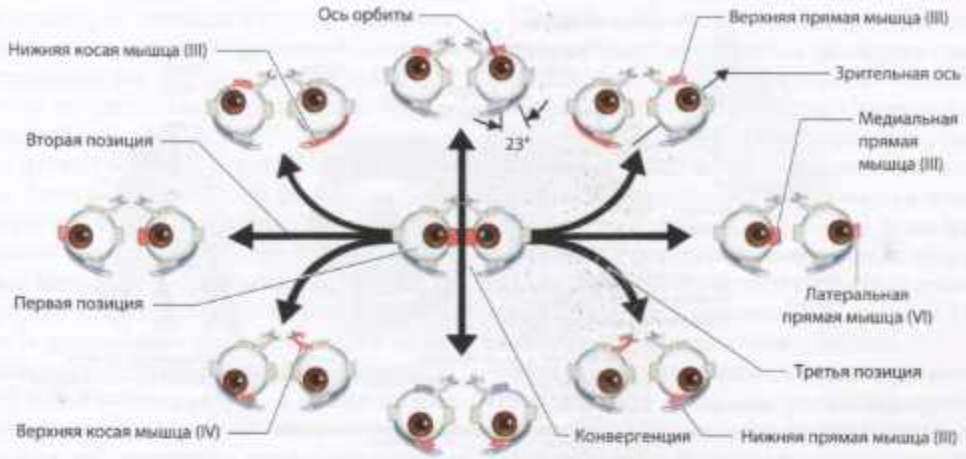

Содружественные и вергентные движения глаз

(*стрелками* показано направление взора, *красным цветом* – работающие мышцы)



Вестибулоокулярный рефлекс

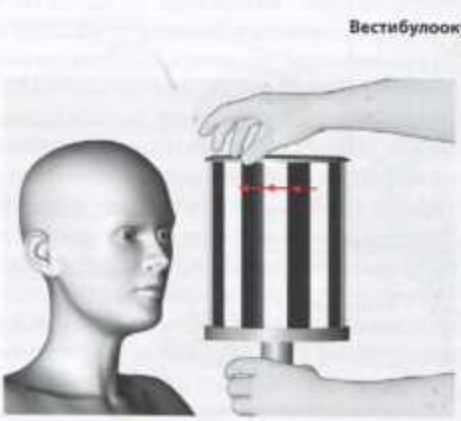

Оптокинетический рефлекс



Саккады

ся с одинаковой скоростью, для удержания объекта в поле зрения вестибулоокулярный рефлекс должен быть подавлен (фиксационное подавление). Рефлекс проверяют, удерживая голову пациента двумя руками, при этом пациента просят зафиксировать взор на кончике носа врача. Если вестибулоокулярный рефлекс сохранен, быстрые горизонтальные движения головы с амплитудой 10–20° вызывают компенсаторные движения глаз в противоположном направлении и они остаются фиксированными на кончике носа (импульсный тест головы – HIT, проба Хальмаги). Если имеются какие-либо лабиринтные нарушения, например, справа, глаза следуют за движением головы вправо, а затем двигаются влево до точки фиксации. При аномалиях фиксационного подавления возникает несколько саккад, которые происходят с той же угловой скоростью (подтверждение центрального нарушения, обычно мозжечкового).

Оптокинетический рефлекс. Оптокинетический нистагм запускается визуальными стимулами. Он характеризуется медленными, скользящими содружественными движениями глаз в направлении объекта, движущегося через поле зрения горизонтально (как это происходит при взгляде из окна движущегося поезда) или вертикально, чередующимися с быстрым движением в противоположном направлении (саккады). При психогенной слепоте (псевдослепоте) оптокинетический нистагм не нарушен. Он сохраняется при гомонимной гемианопсии, возникшей вследствие повреждения первичной зрительной коры, но ипсилатеральные следящие движения утрачиваются при повреждении теменно-затылочной области.

Пупилломоторная функция

Окрашенная область глаза, или радужка, представляет собой заднюю стенку передней камеры глаза. Ее внутренний край окружает отверстие (зрачок). Сфинктер зрачка – мышца, суживающая зрачок, а дилататор – мышца, его расширяющая. При сокращении цилиарной мышцы волокна цилиарной связки расслабляются, хрусталик благодаря своей эластичности приобретает более выпуклую форму, что приводит к усилению рефракции.

Пути нервов

Парасимпатические волокна. Преганглионарные волокна выходят из добавочного ядра глазодвигательного нерва (ядра Эдингера–Вестфаля), следуют в составе глазодвигательного нерва в его наружной части и входят в ресничный ганглий, постганглионарные волокна образуют до 20 коротких ресничных нервов, идущих к ресничному телу и сфинктеру зрачка. Парасимпатические и все другие наружные волокна III ЧН получают кровь из пиальных сосудов, тогда как его основной ствол кровоснабжается посредством *vasa nervorum*.

Симпатические волокна. Центральные симпатические волокна исходят из заднелатеральной области гипоталамуса (первые преганглионарные нейроны), затем идут по той же стороне через покрышку среднего мозга, мост, дорсолатеральную часть продолговатого мозга и образуют синапсы на вторых преганглионарных нейронах в интермедиолатеральном столбе спинного мозга (цилиоспинальный центр) на уровне C8–T2 (с. 75). Бóльшая часть волокон выходит из спинного мозга в составе вентрального корешка T1 и направляется к нижнему (звездчатому) ганглию впереди позвонка T1. Затем волокна образуют подключичную петлю, которая идет вокруг подключичной артерии и через средний шейный ганглий к верхнему шейному ганглию, где образуют (третьи) синапсы на постганглионарных нейронах. Далее ветви следуют вместе с внутренней сонной артерией (в составе каротидного сплетения) через кавернозный синус к дилататору зрачка по маршруту глазной артерии, в составе носоресничного нерва (с. 101) и, наконец, длинных ресничных нервов. Другие постганглионарные симпатические волокна идут к верхней и нижней тарзальным мышцам (с. 95) и со-

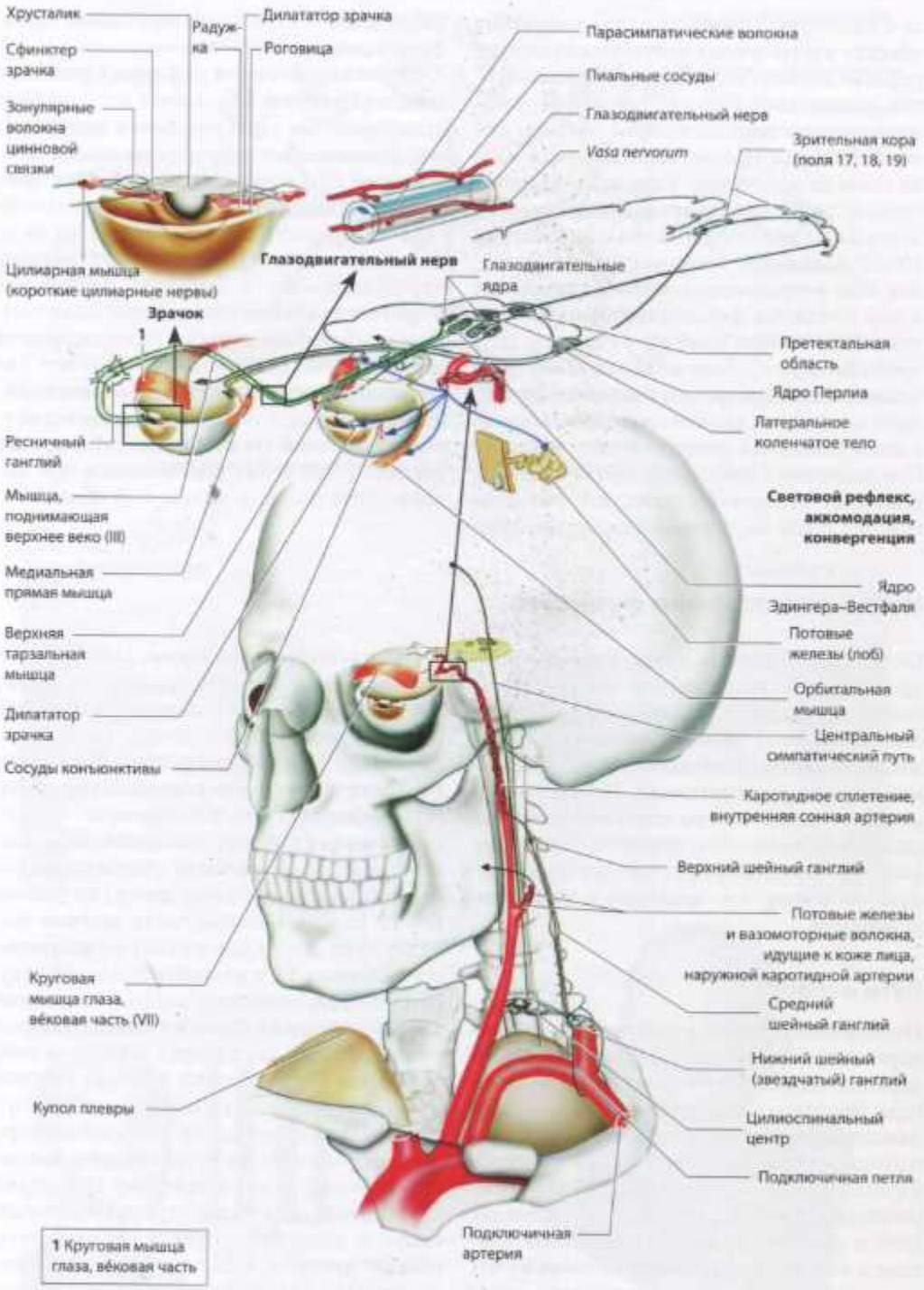

Пупилломоторная функция

судам конъюнктивы. Поражение симпатических волокон в корешках Т2–Т3 до их входа в звездчатый ганглий приводит к возникновению на той же стороне ангидроза лица без синдрома Горнера (→ синдром Арлекина), так как симпатические волокна к глазу идут от С8–Т1. Поражения ниже верхнего шейного ганглия вызывают ангидроз лица на той же стороне, а поражения дистальнее ганглия и бифуркации общей сонной артерии вызывают только ангидроз медиальной части лба и носа.

Световой рефлекс

Световой рефлекс регулирует диаметр зрачка в соответствии с количеством света, попадающего в глаз. Каждый зрачок сокращается на свету и расширяется в темноте. Афферентное плечо рефлекторной дуги состоит из волокон зрительного нерва, которые переходят на противоположную сторону в хиазме, а затем огибают латеральное коленчатое тело и оканчиваются в претектальной области среднего мозга как на своей, так и на противоположной стороне. Парасимпатические волокна составляют эфферентное плечо рефлекторной дуги. Ядра Эдингера–Вестфаля противоположных сторон соединяются друг с другом посредством интернейронов. Таким образом, импульсы от каждого зрительного нерва поступают в оба ядра Эдингера–Вестфаля, и свет, попадающий в один глаз, вызывает сокращение обоих зрачков (прямой световой рефлекс и согласованный световой рефлекс). Сокращение зрачка (≤2 мм) называется миозом, а расширение (≥6 мм) – мидриазом. Анизокорией называется неодинаковый размер зрачков; клинически допустимой считается разница ≈0,4 мм. Быстрые изменения размера зрачков (гиппус) могут возникать спонтанно в сумерках и не имеют клинического значения, однако они часто наблюдаются при метаболической энцефалопатии.

Конвергенция и аккомодация

Когда человек смотрит на приближающийся объект, происходят три вещи: глаза конвергируют (с. 96), зрачки сокращаются, а кривизна хрусталика увеличивается благодаря работе цилиарной мышцы (конвергентная реакция). Эту реакцию можно вызвать произвольно (скашивая глаза), но чаще всего это происходит рефлекторно. Афферентная часть дуги светового зрачкового рефлекса представляет собой зрительный путь, оканчивающийся в зрительной коре. Эфферентное плечо рефлекторной дуги представлено нисходящими волокнами, идущими к претектальному центру конвергенции (ядро Перлиа) и далее к глазодвигательному ядру (область медиальной прямой мышцы). Эфференты, обеспечивающие сокращение зрачка и аккомодацию, – это парасимпатические проекции ядра Эдингера–Вестфаля.

Тройничный нерв

Полулунный тройничный (гассеров) ганглий лежит в тройничной полости твердой мозговой оболочки на переднемедиальной поверхности пирамиды височной кости над рваным отверстием.

Периферические сенсорные волокна

Глазной нерв (V_1). V_1 отдает возвратную ветвь к намету мозжечка и серпу мозга (тенториальная ветвь), образует слезный, лобный и носоресничный нервы, которые входят в глазницу через верхнюю глазничную щель. Слезный нерв иннервирует слезную железу, конъюнктиву и латеральную часть верхнего века. Лобный нерв разделяется на надблоковый (иннервирует внутренний отдел угла глазной щели) и надглазничный (проходит через надглазничную вырезку и иннервирует конъюнктиву, верхнее веко, кожу лба и лобную пазуху) нервы. Носоресничный нерв отдает ветви к коже медиального угла глазной щели, спинке и кончику носа, слизистой носовых пазух (передний решетчатый нерв) и клиновидной пазухе, а также к решетчатой кости (задний решетчатый нерв).

Верхнечелюстной нерв (V_2). Перед вхождением в круглое отверстие V_2 отдает среднюю менингеальную ветвь, которая иннервирует твердую мозговую оболочку медиальной черепной ямки и среднюю менингеальную артерию. Другие ветви иннервируют кожу скуловой области, виска (скуловой нерв) и щеки (подглазничный нерв). Подглазничный нерв входит через нижнюю глазничную щель и следует через подглазничный канал; он иннервирует щеку и зубы верхней челюсти (верхние альвеолярные нервы).

Нижнечелюстной нерв (V_3). Сразу после выхода из овального отверстия V_3 отдает менингеальную ветвь (остистый нерв), которая снова входит в полость черепа через остистое отверстие; остистый нерв иннервирует твердую мозговую оболочку, часть клиновидной пазухи и воздухоносные ячейки сосцевидного отростка. Далее от V_3 отходят ушно-височный, язычный, нижний альвеолярный, подбородочный и щечный нервы. Ушно-височный нерв иннервирует височно-нижнечелюстной сустав, кожу височной области, наружный слуховой проход, барабанную перепонку, околоушную железу и наружную поверхность ушной раковины. Язычный нерв иннервирует миндалины, слизистую оболочку дна полости рта и передних двух третей языка. Нижний альвеолярный нерв иннервирует зубы нижней челюсти и десны. Подбородочный нерв иннервирует нижнюю губу, кожу подбородка и десны передних зубов. Щечный нерв иннервирует слизистую щеки. Угол нижней челюсти иннервируется от С2 (большой ушной нерв).

Периферические моторные волокна

Двигательный корешок V ЧН содержит волокна, которые идут от его моторного ядра, расположенного в средней части моста, и, следуя в составе нижнечелюстного нерва, иннервируют жевательные мышцы (височную, жевательную, медиальную и латеральную крыловидные), подъязычную мышцу (переднее брюшко двубрюшной мышцы, челюстно-подъязычная мышца), мышцу, напрягающую нёбную занавеску, и мышцу, напрягающую барабанную перепонку.

Центральные связи

Сенсорные волокна, обеспечивающие эпикритическую чувствительность, оканчиваются в главном сенсорном ядре тройничного нерва, расположенном в мосту. Кроме того, они образуют афферентное плечо роговичного рефлекса, эфферентами которого являются волокна лицевого нерва. Волокна, обеспечивающие протопатическую чувствительность, оканчиваются в спинальном ядре тройничного нерва, группе клеток, которая простирается вдоль продолговатого мозга до верхней части шейного отдела спинного мозга. Спинальное ядро организовано соматотопически. Его верхняя часть обеспечивает чувствительность области вокруг рта, а нижняя – чувствительность периферических отделов лица (чем ниже уровень, тем более периферический отдел он обслуживает). Каудальная часть спинального ядра получает волокна от VII, IX и X ЧН, несущих болевые импульсы от уха, задней трети языка, глотки и гортани.

Среднемозговое ядро тройничного нерва. Это ядро содержит псевдоуниполярные нейроны, длинные дендриты которых проходят через тройничный узел, не формируя синапсов, и несут афферентные импульсы от веретен жевательных мышц и барорецепторов (регулируют давление при жевании).

Тригеминокортикальный тракт. Волокна, выходящие из спинального ядра, переходят на противоположную сторону в стволе мозга, поднимаются в составе тригеминальной петли (смежной со спиноталамическим трактом) и вместе с медиальной петлей идут к вентральному заднемедиальному и заднему ядрам таламуса, где расположены третьи нейроны сенсорного пути. Эти таламические ядра отдают проекции, идущие через внутреннюю капсулу к постцентральной извилине. Надъядерная иннервация моторного ядра осуществляется из каудальной части прецентральной извилины (билатерально) по кортико-нуклеарному тракту (с. 51).

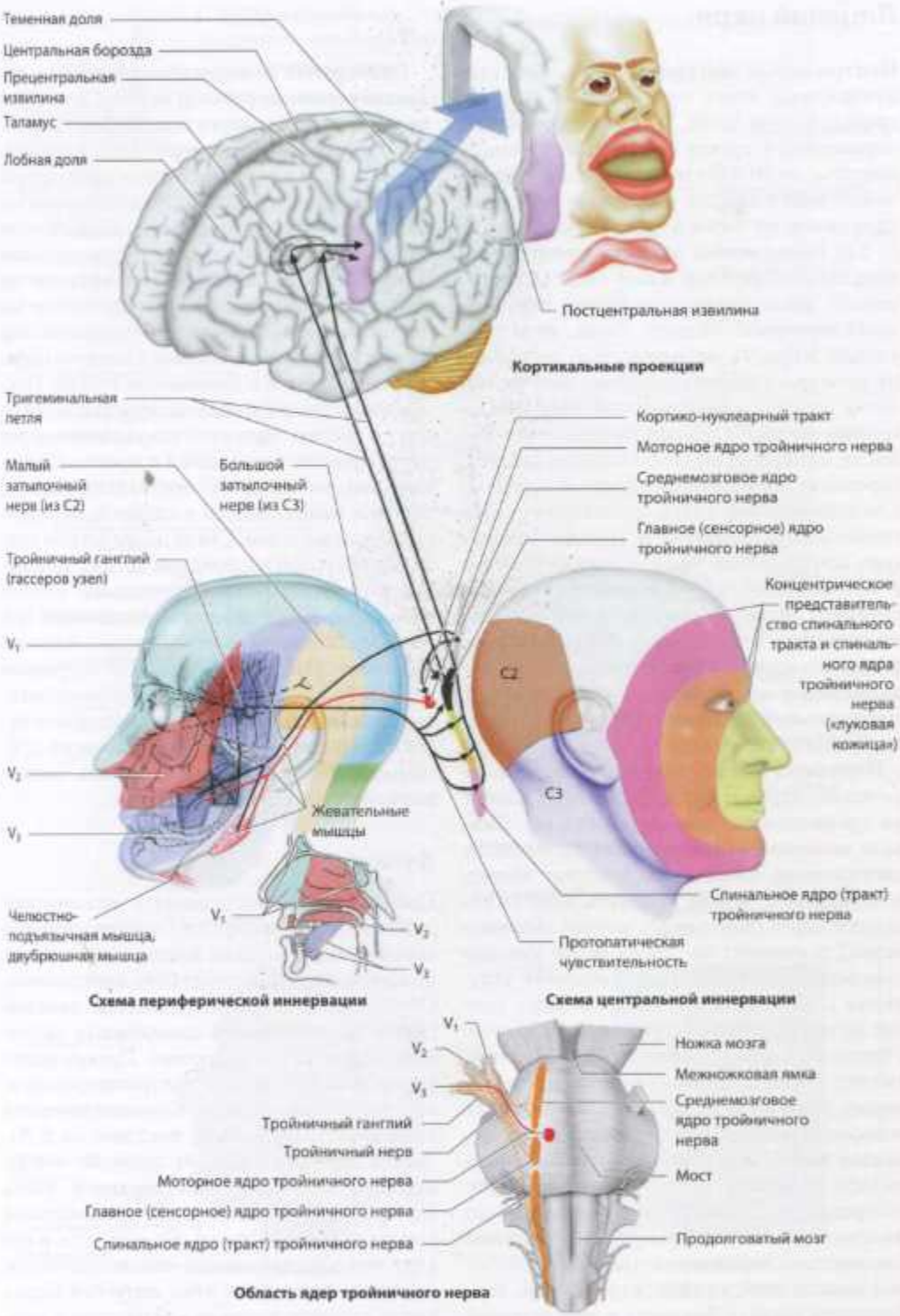
Теменная доля
Центральная борозда
Прецентральная извилина
Таламус
Лобная доля
Постцентральная извилина
Кортикальные проекции
Тригеминальная петля
Малый затылочный нерв (из С2)
Большой затылочный нерв (из С3)
Тройничный ганглий (гассеров узел)
V1
V2
V3
Челюстно-подъязычная мышца, двубрюшная мышца
Жевательные мышцы
Кортико-нуклеарный тракт
Моторное ядро тройничного нерва
Среднемозговое ядро тройничного нерва
Главное (сенсорное) ядро тройничного нерва
Концентрическое представительство спинального тракта и спинального ядра тройничного нерва («луковая кожица»)
C2
C3
Спинальное ядро (тракт) тройничного нерва
Протопатическая чувствительность
Схема периферической иннервации
Схема центральной иннервации
Ножка мозга
Межножковая ямка
Среднемозговое ядро тройничного нерва
Мост
Продолговатый мозг
Тройничный ганглий
Тройничный нерв
Моторное ядро тройничного нерва
Главное (сенсорное) ядро тройничного нерва
Спинальное ядро (тракт) тройничного нерва
Область ядер тройничного нерва

Лицевой нерв

Центральные моторные пути. Кортиконуклеарный тракт начинается в прецентральной коре (поле 8), проходит впереди пирамидного тракта в колене внутренней капсулы, затем идет по медиальной порции ножки мозга той же стороны и достигает ядра лицевого нерва в нижней части моста (с. 51). Надъядерные волокна, иннервирующие мышцы верхней части лица (лобную, мышцу, нахмуривающую брови, верхнюю часть круговой мышцы глаза, верхнюю ушную мышцу), не полностью переходят на противоположную сторону моста, поэтому перечисленные мышцы имеют билатеральную надъядерную иннервацию. Волокна, иннервирующие остальные мышцы, переходят на противоположную сторону в полном составе; в этом случае иннервация только контралатеральная. Прецентральная кора контролирует произвольную мимику, а экстрапирамидные моторные связи обеспечивают автоматический и эмоциональный компоненты мимики. Эти анатомические факты объясняют диссоциированные функциональные нарушения, которые отличают кортикальный лицевой паралич от субкортикального (см. ниже).

Периферические моторные пути. Ядро лицевого нерва и его эфферентные волокна организованы соматотопически. Вначале волокна следуют в дорсомедиальном направлении, затем поворачивают вперед и латерально, чтобы обогнуть ядро отводящего нерва (внутреннее колено лицевого нерва), и выходят из ствола мозга уже как лицевой нерв в мостомозжечковом углу, рядом с VI и VIII ЧН. Лицевой нерв входит во внутренний слуховой проход вместе с промежуточным нервом и VIII ЧН, затем входит в канал лицевого нерва, проходит между улиткой и лабиринтом, затем снова поворачивает назад (наружное колено лицевого нерва, коленчатый ганглий). После выхода из черепа через шилососцевидное отверстие он проходит через околоушную железу и отдает моторные ветви ко всем мимическим мышцам, а также к подкожной мышце шеи, ушным, стременной, двубрюшной (заднее брюшко) и шиловидной мышцам.

Сенсорные и парасимпатические волокна (промежуточный нерв). Сенсорные волокна из коленчатого ганглия идут к верхнему слюноотделительному ядру, ядру одиночного пути и ядру спинномозгового тракта тройничного нерва (с. 22, 102). Вкусовые волокна от передних двух третей языка вместе с парасимпатическими преганглионарными волокнами направляются к подчелюстному ганглию, из которого постганглионарные волокна идут к подъязычной и подчелюстной железам, следуют в составе язычного нерва и продолжаются в барабанной струне. Преганглионарные парасимпатические волокна идут в составе большого каменистого нерва через крыловидный канал к крылонёбному ганглию, из которого постганглионарные волокна направляются к слезной, носовым и нёбным железам. Связи посредством контралатеральной медиальной петли с таламусом и гипоталамусом обслуживают слюноотделительный рефлекс, возникающий при ощущении запаха и вкуса пищи. Лицевой нерв несет сенсорные волокна от наружного слухового прохода, барабанной перепонки, наружного уха и области сосцевидного отростка (задний ушной нерв), а также проприоцептивные волокна от мышц, иннервируемых им.

Функции

Произвольная составляющая мимических движений регулируется прецентральной корой. Только верхние мышцы лица имеют билатеральную надъядерную иннервацию. Следовательно, при центральном лицевом параличе сохраняется способность закрывать глаз и двигать бровью. Другие мышцы лица имеют только контралатеральную моторную иннервацию. Соматотопическое представительство лица показано на с. 51. Таким образом, паралич лицевых мышц, который не затрагивает верхнюю часть лица, не обязательно имеет надъядерное происхождение. Так как лицевой нерв и его ядро тоже организованы соматотопически, неполное поражение этих структур может иметь сходные проявления. Важной и иногда полезной особенностью является то, что

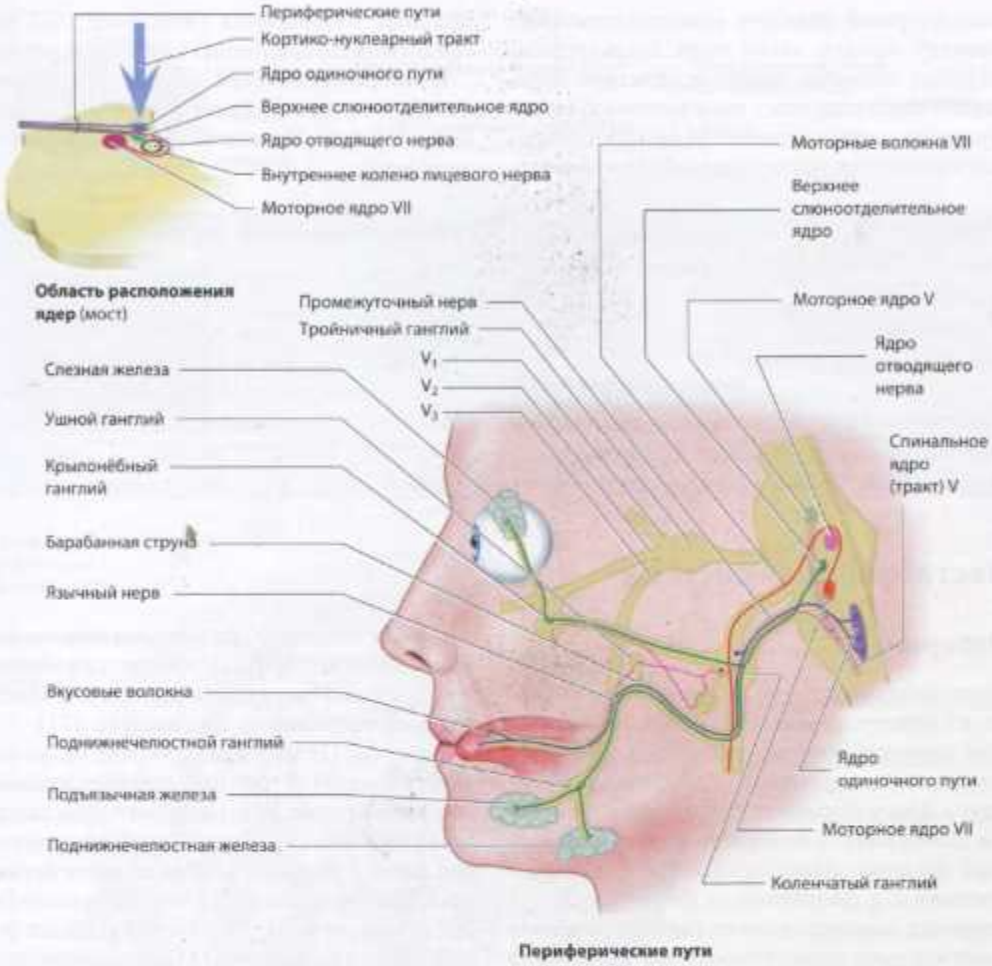
Периферические пути
Кортико-нуклеарный тракт
Ядро одиночного пути
Верхнее слюноотделительное ядро
Ядро отводящего нерва
Внутреннее колено лицевого нерва
Моторное ядро VII
Область расположения ядер (мост)
Моторные волокна VII
Верхнее слюноотделительное ядро
Моторное ядро V
Ядро отводящего нерва
Спинальное ядро (тракт) V
Промежуточный нерв
Тройничный ганглий
V1
V2
V3
Слезная железа
Ушной ганглий
Крылонёбный ганглий
Барабанная струна
Язычный нерв
Вкусовые волокна
Поднижнечелюстной ганглий
Подъязычная железа
Поднижнечелюстная железа
Ядро одиночного пути
Моторное ядро VII
Коленчатый ганглий
Периферические пути
Задний ушной нерв
Височная ветвь
Ушно-височный нерв
Большой затылочный (C2/3) и малый затылочный (C2) нервы
Скуловая ветвь
Щечная ветвь
Околоушное сплетение
Нижнечелюстная ветвь
Шейная ветвь
Моторные ветви
Языкоглоточный (IX) и блуждающий (X) нервы
Область иннервации лицевого нерва (красные точки)
Наружное ухо (сенсорная иннервация)

надъядерный паралич может затрагивать мимику нижней части лица. Надъядерный паралич лицевых мышц вследствие поражения коры нарушает произвольную мимику, но при этом сохраняется эмоциональная составляющая (смех, плач). При субкортикальных поражениях (например, БП, наследственной дистонии) картина обратная.

Сенсорные волокна обеспечивают вкусовые ощущения (посредством барабанной струны), секрецию слезной жидкости и слюны.

Рефлексы	Афферентное плечо	Эфферентное плечо
Рефлекс круговой мышцы глаза (мигательный)	V_1	VII
Роговичный	V_1	VII
Сосательный	V_2, V_3, XI	V, VII, IX, X, XII
Ладонно-подбородочный	Ладонь	VII, ипсилатеральная подбородочная мышца
Мигательный рефлекс на звуковой раздражитель	VIII	VII
Мигательный рефлекс на зрительный раздражитель	II	VII
Рефлекс круговой мышцы рта (корневой рефлекс)	V_2	VII

Вестибулярная система

Лабиринт

Вестибулярный аппарат (лабиринт) состоит из мешочка, маточки и трех полукружных каналов, которые расположены в трех плоскостях, примерно под прямым углом друг к другу. Лабиринт заполнен жидкостью (эндолимфой) и содержит пять рецепторных органов. Ампулярные гребешки расположены в расширениях (ампулах) полукружных каналов, макула (пятно) мешочка (вертикально ориентированное сенсорное поле) располагается на медиальной стенке мешочка, макула (пятно) маточки (горизонтально ориентированное сенсорное поле) располагается на дне маточки, параллельном основанию черепа.

Полукружные каналы. Угловое ускорение воспринимается волосковыми клетками ампулярных гребешков и желатинозным куполом, расположенным над клетками. Вращение вокруг оси одного из полукружных каналов заставляет купол смещаться в противоположном направлении, так как его обратному перемещению препятствует более медленный ток эндолимфы. При вращении с постоянной угловой скоростью (нулевое угловое ускорение) купол возвращается в нейтральное положение. Если вращение внезапно прекращается, купол вновь сдвигается, на этот раз в направлении вращения, так как этому способствует медленно движущаяся эндолимфа. Человеку кажется, что он вращается в направлении, обратном первоначальному, и может упасть в направлении вращения (с. 171).

Макулы. Отолитовая мембрана макул мешочка и маточки плотнее, чем окружающая эндолимфа, так как содержит кристаллы солей кальция (отолиты). Линейное ускорение головы оказывает большее воздействие на отолитовую мембрану, чем на эндолимфу, что приводит к активации макулярных рецепторных (волосковых) клеток. Восприятие положения тела происходит благодаря информации от макул и визуальным сигналам.

Проводящие пути. Полукружные органы в основном отдают проекции к верхнему и среднему вестибулярным ядрам. Вестибулярная часть мозжечка (вестибулоцеребеллум) имеет как афферентные, так и эфферентные связи с вестибулярными ядрами, в частности, латеральное вестибулярное ядро получает волокна из парамедианной области коры мозжечка. Волокна из спинного мозга достигают вестибулярного ядра своей стороны, а также обеих сторон, следуя через ядро шатра мозжечка. Глазодвигательные ядра отдают проекции к ипсилатеральным вестибулярным ядрам посредством продольного пучка. Ядра мозжечка связаны между собой посредством межъядерных и комиссуральных волокон.



Ампула



Макула маточки



Вестибулярный аппарат, улитка, преддверно-улитковый нерв

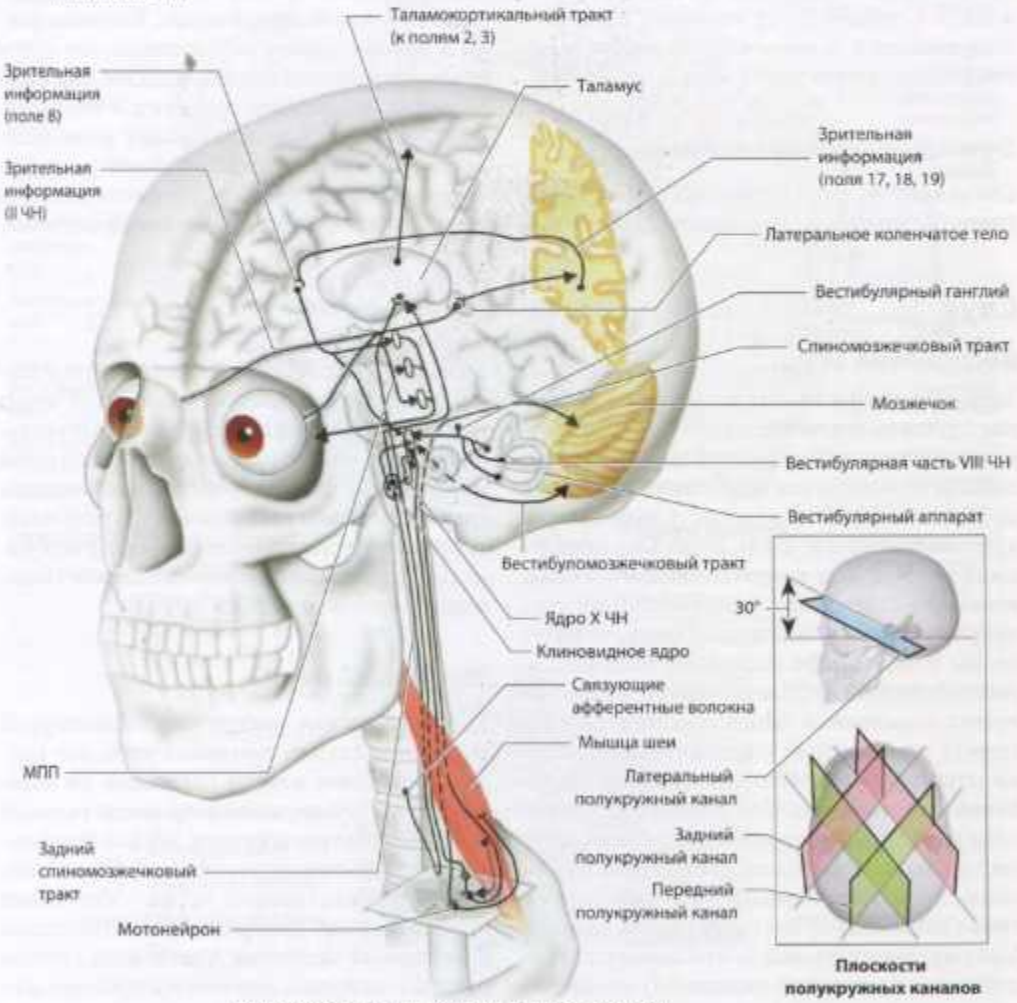

Плоскости полукружных каналов

Анатомические пути и функциональные системы

Эфферентные связи. Вестибулоцеребеллум отдает проекции к ипсилатеральным узелку, втулочке и передней доле червя и – билатерально – клочку. Латеральный вестибулоспинальный тракт отдает проекции к ипсилатеральным мотонейронам спинного мозга и также отдает волокна к X и XI ЧН. Волокна, идущие в составе медиального вестибулоспинального тракта, переходят на противоположную сторону и направляются к мотонейронам шейного отдела спинного мозга. МПП (с. 95, 174) каудально отдает волокна к мотонейронам спинного мозга, а ростально – к *ядрам глазодвигательных* нервов с обеих сторон. Другие волокна пересекают среднюю линию и идут к таламусу, от которого импульсы направляются в корковую проекционную соматосенсорную зону (поля 2, 3).

Функциональные системы

Связи вестибулярной системы с мозжечком, спинным мозгом и глазодвигательным аппаратом позволяют координировать движения головы, тела и глаз. Вестибулярная система влияет на тонус мышц-разгибателей и рефлексы посредством вестибулоспинального тракта (постуральная моторная система). МПП осуществляет сочетанный контроль тонуса мышц шеи и движений глаз. Глазодвигательная система (с. 95) связана с вестибулярными ядрами, мозжечком и спинным мозгом при помощи МПП и проекционных волокон моста. Таким образом, движения глаз координируются с движениями тела. Проприоцептивная информация о положении суставов и мышечном тонусе достигает вестибулярной системы через мозжечок. Таламокортикальные связи обеспечивают пространственную ориентацию. Тошнота, рвота и потоотделение осуществляются путем взаимодействия с гипоталамусом, рвотным центром продолговатого мозга и блуждающим нервом. Эмоциональный компонент вестибулярной чувствительности (удовольствие или дискомфорт) обеспечивается взаимодействиями с лимбической системой.

Слух

Восприятие звука

Звуковые волны входят в ухо через наружное слуховое отверстие и следуют через слуховой проход к барабанной перепонке, заставляя ее колебаться. Колебания с частотой от 20 Гц до 16 000 Гц (область наибольшей чувствительности 2000–5000 Гц) передаются на слуховые косточки (молоточек, наковальню, стремечко). Основание стремечка вибрирует возле овального окна, образуя волны в перилимфе вестибулярного канала (вестибулярной лестнице) улитки. Затем эти волны передаются через соединительный проход на верхушке улитки (геликотрему) на перилимфу барабанного канала (барабанную лестницу). Осцилляции круглого окна компенсируют изменение объема жидкости, вызванное колебаниями овального окна. Звуковые волны достигают улитки также и прямым путем (через кости черепа). Мигрирующие волны – это совокупность движений базилярной (основной) мембраны улиткового протока. Они распространяются от стремечка до геликотремы с понижающейся скоростью, отчасти потому, что у верхушки улитки мембрана становится менее плотной. Эти волны имеют наибольшую амплитуду на различных участках базилярной мембраны, в зависимости от своей частоты (тонотопическая организация). В результате возникает частотно-специфическое возбуждение слуховых рецепторных клеток (волосковых клеток кортиева органа).

Улитковый нерв

Тонотопическая организация базилярной мембраны служит причиной того, что каждая волосковая клетка настроена на определенную звуковую частоту (спектральный анализ). Внутри кортиева органа волосковая клетка соединяется с афферентным волокном улиткового нерва. Улитковый нерв образован центральными отростками биполярных нейронов улиткового ганглия (первые нейроны слухового проводящего пути). Он выходит из внутреннего слухового отверстия каменистой части височ-

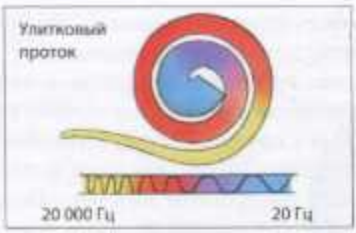

Мигрирующая волна, спектральный анализ, тонотопическая организация

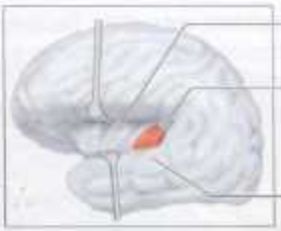

Первичная слуховая кора

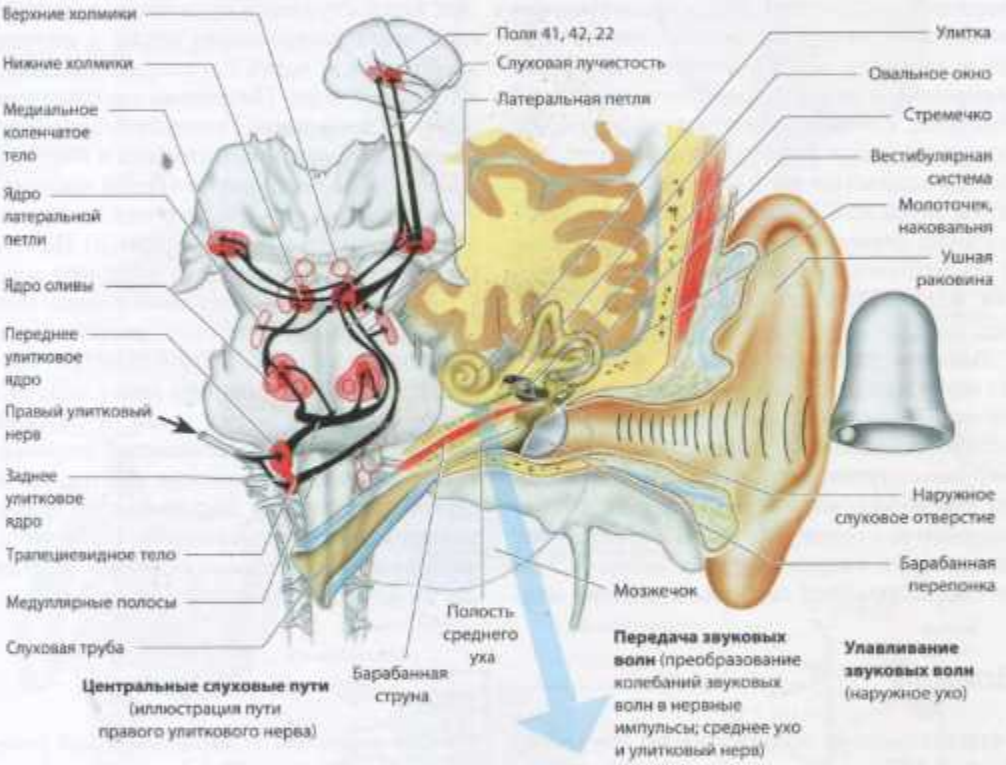



Улитка

ной кости, проходит короткое расстояние в субарахноидальном пространстве и входит в ствол мозга в мостомозжечковом углу. Центральная обработка слуховой информации представляет собой интерпретацию характера и временной последовательности потенциалов действия, возникающих в улитковом нерве.

Слуховой проводящий путь

Проходя от улитки к коре, слуховой проводящий путь отдает коллатеральные проекции к мозжечку, ядрам глазодвигательного и лицевого нервов, шейным моторным нейронам и ретикулярной активирующей системе, которые образуют эфферентное плечо слуховых рефлексов (например, движения глаз и головы в направлении источника звука или вздрагивание). Различные волокна слухового пути образуют синапсы с последовательно соединенными нейронами, количество которых может достигать шести.

Аксоны улиткового нерва, выходящие из верхушки и основания улитки, оканчиваются в переднем и заднем улитковых ядрах соответственно. Эти ядра содержат вторые нейроны слухового пути. Волокна из заднего улиткового ядра переходят на противоположную сторону на дне IV желудочка, затем идут вверх, входят в латеральную петлю и образуют синапсы в нижних холмиках (третьи нейроны). Нижние холмики проецируются на медиальное коленчатое тело, проекции которого, в свою очередь, образуют слуховую лучистость и направляются к слуховой коре. Слуховая лучистость проходит ниже таламуса и идет в задний лимб внутренней капсулы. Волокна из переднего улиткового ядра тоже переходят на противоположную сторону, в основном в трапециевидном теле, и образуют синапсы со следующими (третьими) нейронами в ядре оливы или ядре латеральной петли. Эта ветвь слухового пути затем продолжается через латеральную петлю к нижним холмиками и через слуховую лучистость к слуховой коре. Первичная слуховая кора (поле 41, в извилине Гешля, поперечной височной извилине) расположена в височной покрышке – оперкулуме (части височной доли, лежащей поверх островка и отделенной от него сильвиевой цистерной). Поля 42 и 22 образуют вторичную слуховую кору, в которой слуховые сигналы подвергаются дальнейшей обработке, распознаются и сравниваются со слуховой памятью. Слуховая кора обеих половин мозга получает информацию от обоих ушей (в большей степени от уха противоположной стороны). Односторонние поражения центрального слухового пути или слуховой коры не вызывают клинически значимой утраты слуха, но приводят к затруднению в определении местоположения источника звука.

Боль

Международная ассоциация по изучению боли (IASP) дает следующее определение боли: *«Боль – это неприятное сенсорное и эмоциональное переживание, связанное с действительным или потенциальным повреждением ткани или описываемое в терминах такого повреждения»*. «Болевая система» (ноцицептивная система) распознает и локализует процесс повреждения тканей. Боль выполняет защитную функцию. В ней различают четыре основных компонента: 1) продукция боли (ноцицепция = рецепция боли + трансмиссия боли + перцепция боли); 2) болевая реакция (ноцисенсорная активность = моторная активность + автономные рефлексы + эмоциональный резонанс + осознание); 3) локализация боли; 4) модуляция боли.

Рецепция (восприятие) боли. Ноцицепторы для механических, температурных и химических стимулов расположены во всех органах и частях тела, за исключением головного и спинного мозга. Плотность ноцицепторов в разных органах неодинакова. Ноцицепторы представляют собой свободные нервные окончания Aδ- или C-волокон (с. 453). Высвобождая нейропептиды (субстанцию P, кальцитонин ген-связанный пептид, соматостатин), они могут вызвать нейрогенное стерильное воспале-

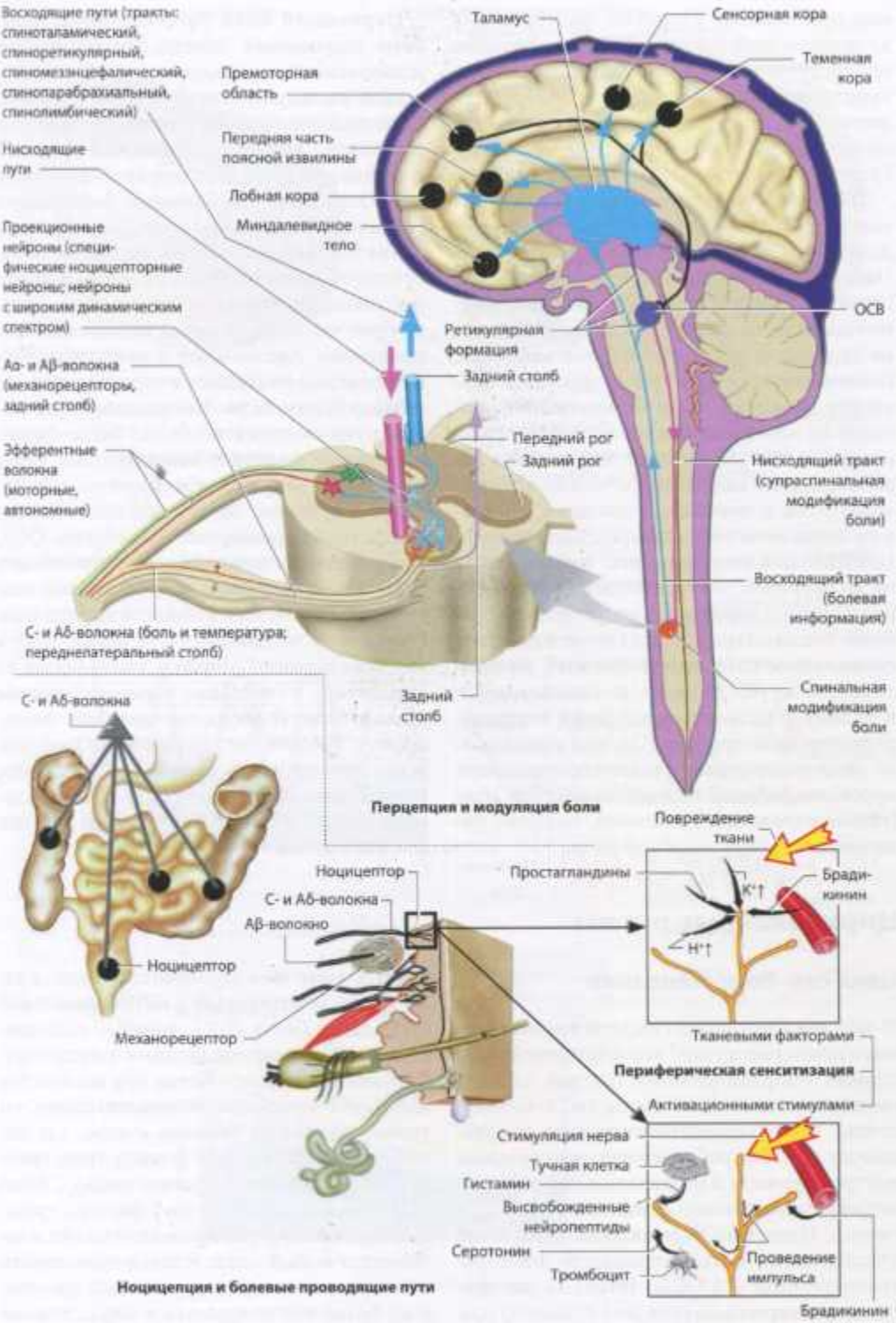
Восходящие пути (тракты: спиноталамический, спиноретикулярный, спиномезэнцефалический, спинопарабрахиальный, спинолимбический)
Нисходящие пути
Проекционные нейроны (специфические ноцицепторные нейроны; нейроны с широким динамическим спектром)
Aδ- и Aβ-волокна (механорецепторы, задний столб)
Эфферентные волокна (моторные, автономные)
C- и Aδ-волокна (боль и температура; переднелатеральный столб)
Премоторная область
Передняя часть поясной извилины
Лобная кора
Миндалевидное тело
Таламус
Сенсорная кора
Теменная кора
ОСВ
Ретикулярная формация
Задний столб
Передний рог
Задний рог
Нисходящий тракт (супраспинальная модификация боли)
Восходящий тракт (болевая информация)
Спинальная модификация боли
Задний столб
Перцепция и модуляция боли
C- и Aδ-волокна
Ноцицептор
Механорецептор
Ноцицептор
C- и Aδ-волокна
Aβ-волокно
Повреждение ткани
Простагландины
Брадикинин
K+↑
H+↑
Тканевыми факторами
Периферическая сенситизация
Активационными стимулами
Стимуляция нерва
Тучная клетка
Гистамин
Высвобожденные нейропептиды
Серотонин
Тромбоцит
Проведение импульса
Брадикинин
Ноцицепция и болевые проводящие пути

ние при помощи тканевых факторов или активационных стимулов. Это воспаление опосредуется гистамином, брадикинином, простагландином E_2; данные процессы усиливают ноцицепцию (периферическую сенситизацию). Зуд возникает при активации гистамином С-волокон.

Трансмиссия (проведение) боли. Болевые импульсы следуют по аксонам ноцицепторов к заднему рогу спинного мозга. Первичные ноцицептивные афференты от различных частей тела (кожи, внутренних органов, мышц, суставов) оканчиваются на индивидуальных спинальных нейронах. Конвергенция гетерогенного импульса объясняет проекцию боли от внутренних органов на определенные области кожи (зона головы, с. 169). Входящая информация обрабатывается как специфическими (болевыми), так и неспецифическими (с широким динамическим спектром) нейронами. Центральная сенситизация, возникающая на этом уровне, может снизить болевой порог и спровоцировать развитие хронической боли. Аксоны большинства ноцицептивных спинальных нейронов переходят на противоположную сторону и оканчиваются в таламусе (спиноталамический и спиноретикулярный тракты). Отсюда начинаются многочисленные таламокортикальные проекции, идущие к соматосенсорной коре (постцентральной извилине), поясной извилине, островку и лобной доле.

Перцепция боли (формирование болевого ощущения). Место, интенсивность и качество боли, вероятно, отображаются в виде карты в постцентральной извилине. Эмоциональная составляющая боли (страх, страдание) возникает в поясной извилине и миндалевидном теле лимбической системы. Островок, по-видимому, интегрирует различные компоненты боли. После повреждения островка боль воспринимается, но отсутствует соответствующая болевая реакция. Лобная доля отвечает за сознательную оценку боли как «угрожающей жизни» или «неприятной». Автономные и нейроэндокринные реакции возникают в гипоталамусе.

Модуляция боли. Нисходящие пути модулируют восприятие боли. Такие физиологические факторы, как ожидание, страх или стресс, могут ослабить или усилить болевое ощущение. За это отвечают области мозга, проецирующиеся на нейроны ОСВ. Аксоны этих нейронов идут к голубоватому пятну (*locus coeruleus*), продолговатому мозгу и ноцицептивным нейронам заднего рога. На систему модуляции боли можно влиять медикаментозно. Морфин увеличивает ее активность, а серотонин тормозит нейроны заднего рога. В обоих случаях боль уменьшается. И наоборот, дисфункция системы, модулирующей боль, может способствовать возникновению хронической и генерализованной боли, например такой, как при фибромиалгии.

Циркадианные ритмы

Цикл сон–бодрствование

У человека цикл сон–бодрствование занимает примерно сутки, что и подразумевает термин «циркадианный» (от лат. *circa* – около, кругом и *dies* – день, т.е. в течение суток). Супрахиазматическое ядро гипоталамуса (с. 124) работает как центральные внутренние часы и управляется генетически запрограммированной автономной обратной связью. Известны 20 генов и их продуктов, участвующих в этом процессе. Факторы транскрипции (CLOCK, BMAL1) активируют транскрипцию гена per1 (= period) при помощи положительной обратной связи, и мРНК этого гена переносится из ядра в цитоплазму. В цитоплазме с мРНК происходит трансляция белка PER1, который встраивается вместе с другими белками в мультипротеиновый комплекс. Когда его количество достигает критической концентрации, он транспортируется обратно в ядро, где ингибирует собственный фактор транскрипции (отрицательная обратная связь). Синтез PER1 уменьшается, поэтому факторы транскрипции становятся более активными и начинается новый цикл. Клетки практически всех органов экспрессируют гены времени, и их белки синтезируются в циркадианном ритме, а супрахиазматическое ядро выпол-

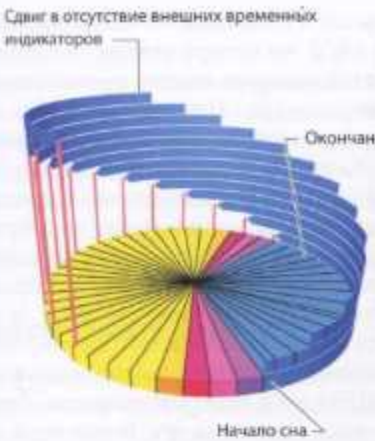

Циркадианный ритм

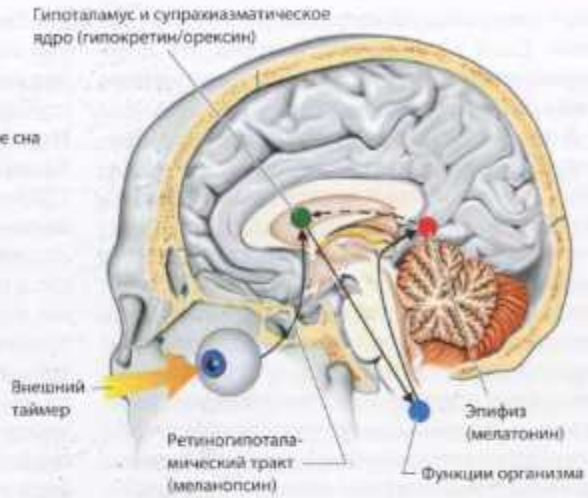

Управление циркадианной системой
(в скобках указаны нейропептиды)

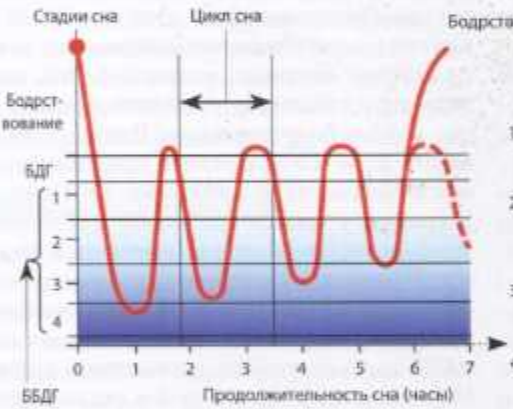

Профиль сна (4 цикла сна)

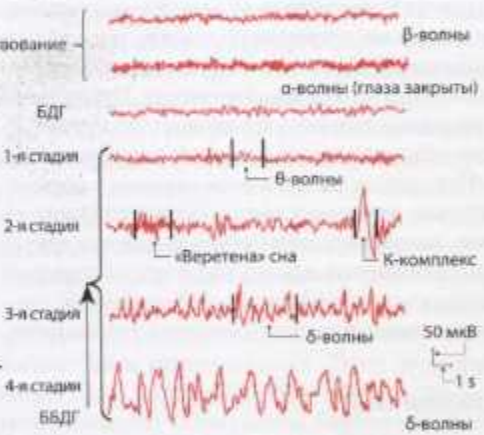

ЭЭГ стадий сна

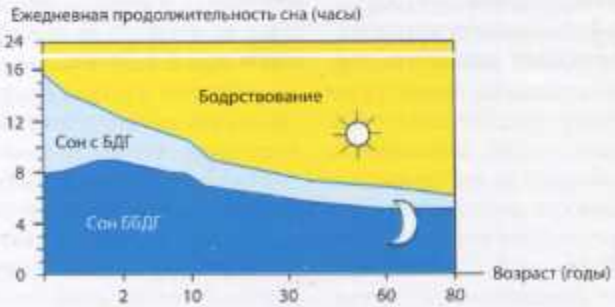

Изменения структуры сна с возрастом

няет центральную координационную функцию. Если в результате болезни это ядро перестает функционировать, внутренние часы десинхронизируются.

К внешним временны́м индикаторам, которые синхронизируются с внутренними часами, относятся свет и социальные контакты. Если внешние индикаторы отсутствуют, циркадианный ритм сохраняется, но длится более 24 ч, а начало цикла с каждым днем запаздывает. Аксоны светочувствительных ганглиозных клеток сетчатки, содержащие меланопсин, идут прямо к супрахиазматическому ядру (ретиногипоталамическая связь), и это увязывает циркадианные ритмы с освещенностью внешней среды. Проекции от сетчатки к эпифизу оказывают влияние на образование в нем мелатонина.

Не только сон и бодрствование, но и многие другие функции организма, в том числе сердечно-сосудистая и дыхательная системы, а также секреция гормонов, количество митозов, ВЧД и внимание, следуют циркадианным ритмам (хронобиология). Проявления циркадианных ритмов важны для организации рабочего места и другой деятельности.

Некоторые заболевания связаны с определенным временем суток (хронопатология). Это, например, некоторые виды эпилептических судорог, астма, кластерная головная боль, гастроэзофагеальный рефлюкс, инфаркт миокарда, желудочковая тахикардия.

Стадии сна

В периоде сна выделяют две стадии: с быстрыми движениями глаз (БДГ, в английском варианте – *REM*, или *rapid eye movements*) и без быстрых движений глаз (ББДГ, *non-REM*). Полиграфическая регистрация (ЭЭГ, ЭОГ, ЭМГ) позволяет различить эти два типа сна и используется для подразделения сна ББДГ на четыре стадии. Последние две из этих четырех стадий соответствуют глубокому сну (см. Приложение, табл. 11). Нормальный сон осуществляется циклически. Каждый цикл продолжается 90–120 мин; четыре или пять циклов приходятся на ночной сон, длительность которого составляет примерно 8 ч. Циклы регулируются гипоталамическими REM-on нейронами, запускающими стадию сна ББДГ, и активацией и дезактивацией систем нейронов, запускающих и выключающих стадию сна с БДГ (REM-on и REM-off нейроны) и расположенных в стволе мозга. Возможные последствия нарушений сна и его отсутствия представлены в таблице 12 Приложения.

Профиль сна

Ритм сон–бодрствование изменяется с возрастом. Новорожденные дети спят 16–18 ч в сутки с нерегулярными интервалами. Когда ребенок достигает возраста 1 года, паттерн сна стабилизируется: теперь это 12 ч сна и 12 ч бодрствования. Взрослые спят ночью по 4–10 ч. Средняя продолжительность сна составляет примерно 8 ч. По мере старения у людей возникает тенденция спать днем; дневной сон становится более продолжительным и более частым, ночной сон – менее глубоким. Возрастные особенности сна следующие: у новорожденных сон с БДГ составляет 50%, у взрослых – только 18%. После 50 лет 3-я и 4-я стадии занимают только 5% продолжительности сна. Паттерны сон–бодрствование (сомнотипы) у людей различны. Есть утренний тип («жаворонки») и ночной тип («совы»). Время вечернего отхода ко сну отличается у этих типов на 2 ч и более.

Сознание

Сознание – это активный процесс с множественными индивидуальными составляющими, включая бодрствование, активацию, восприятие себя и окружающей обстановки, внимание, память, мотивацию, речь, настроение, абстрактное/логическое мышление и целенаправленную деятельность.

Структурные признаки

Морфологически уровень сознания связан с восходящей активирующей ретикулярной системой (ВАРС). В ее состав входит набор ядер моста и среднего мозга начиная от продолговатого мозга до интраламинарных ядер таламуса. ВАРС отдает многочисленные билатеральные проекции к коре через интраламинарные ядра таламуса, гипоталамус и основание лобной доли. Кора отдает проекции обратно к ВАРС. Нейротрансмиттерами здесь служат преимущественно ацетилхолин, моноамины (норадреналин, дофамин, серотонин), ГАМК (тормозной медиатор) и глутамат (возбуждающий медиатор).

Клинические признаки

При клинической оценке сознания проверяют восприятие пациентом собственной личности и окружающей обстановки, его поведение и ответы на внешние стимулы. Оценка включает в себя три категории: уровень сознания (статус/ясность сознания/количественный уровень сознания/активное внимание, букв.: бдительность, концентрация); содержание сознания (качество сознания, ориентированность) и уровень бодрствования. Изменения любой из этих категорий затрагивают и остальные. При нормальном статусе сознание у человека ясное, он бодр, живо реагирует на окружающее и ориентирован. Все эти категории подвержены циркадианным изменениям. В зависимости от времени суток человек может быть совершенно бодрым или сонливым, более или менее сконцентрированным, его мышление может быть четким или дезорганизованным, но нормальное сознание всегда можно восстановить энергичными стимулами. Проверяют спонтанную позу и движения, мышечный тонус и внутренние рефлексы, выполнение инструкций и реакции на стимулы. Руброспинальный тракт (от красного ядра к среднему мозгу) активирует мышцы-сгибатели, а вестибулоспинальный тракт – разгибатели всех четырех конечностей (с. 50, 155).

Стволовые рефлексы (с. 492) дают информацию о функции различных областей ствола мозга: диаметр зрачков и реакция на свет (средний мозг), вестибулоокулярный рефлекс (средний мозг до каудальной части моста), роговичный рефлекс (мост), рвотный и кашлевой рефлекс (продолговатый мозг).

Медикаменты или токсические вещества (с. 494) могут имитировать структурные поражения. У бодрствующего пациента в норме возникает фиксационная супрессия вестибулоокулярного рефлекса (с. 97). Если ее нет, как, например, при двустороннем поражении полушарий или метаболических нарушениях, то проверяют окулоцефалический рефлекс. Поворачивают голову пациента из стороны в сторону или вверх-вниз; при этом его глаза должны быть открыты. Если стволовые глазодвигательные пути интактны, возникают движения глаз в противоположном направлении (феномен «кукольных глаз»). Окулоцефалический рефлекс нельзя проверять при подозрении на травму шейного отдела позвоночника. Этот рефлекс может быть отрицательным при некоторых интоксикациях (алкоголем, барбитуратами, фенитоином, панкуронием или трициклическими антидепрессантами).

Респираторные нарушения (с. 127) всегда носят угрожающий характер, когда сочетаются с нарушениями сознания. Неврологические заболевания могут влиять на функцию дыхания на нескольких уровнях и в конце концов приводить к нарушениям сознания. Дыхательная недостаточность возникает из-за нарушений работы дыхательного центра, проходимости дыхательных путей или респираторной механики (см. Приложение, табл. 15). Одышка в покое может быть неочевидной, особенно при неврологических заболеваниях. При нарушениях глотания существует риск бессимптомной аспирации (с. 187).



Клинические признаки сознания

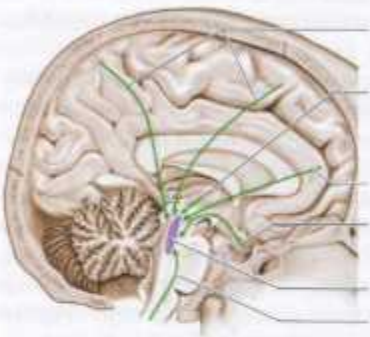

Афференты к ВАРС

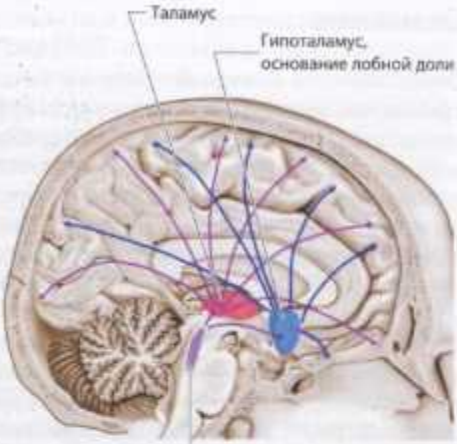

Проекции от ВАРС

Проверка функций среднего мозга и глазодвигательных функций (афференты II ЧН, эфференты III ЧН)



Реакция зрачков на свет (прямая и согласованная)

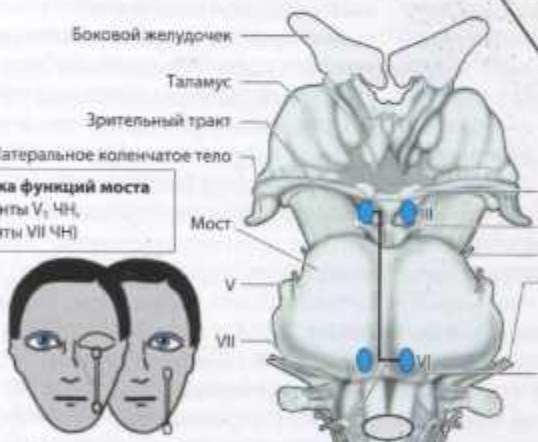

Проверка функций моста (афференты V_1 ЧН, эфференты VII ЧН)

Роговичный рефлекс

Проверка функций среднего мозга и моста (афференты VIII ЧН, эфференты III/IV/VI ЧН)



Окулоцефалический рефлекс/ вестибулоокулярный рефлекс

Межъядерные связи ядер VI и III ЧН одной стороны (МПП)

Группы респираторных нейронов (продолговатый мозг)

Дыхание (функция продолговатого мозга)



Рвотный рефлекс

Проверка функций продолговатого мозга (афференты IX, X, V_2 ЧН, эфференты IX, X ЧН)

Стволовые рефлексы, дыхание

Язык

Язык – это средство передачи и обработки информации, организующее сенсорное восприятие и выражающее мысли, чувства и намерения. Содержание языка охватывает прошлое, настоящее и будущее. Для развития языка не обязательно требуется речь и акустическое восприятие: глухонемые обучаются общению при помощи языка знаков. Язык легче всего усваивается в детстве. Языковые сообщения передаются и воспринимаются посредством речи и слуха, письма и чтения или (в случае языка знаков) при помощи жестов и их интерпретации. Мозговые языковые поля расположены в левом полушарии примерно у 95% правшей и у 60–70% левшей. У остальных людей они расположены в обоих полушариях, и лишь в 1–2% случаев – исключительно в правом полушарии. Левое (доминантное) полушарие отвечает за когнитивную обработку языка, а правое (недоминантное) продуцирует и распознает эмоциональную составляющую языка (просодия = эмфазис, ритм, мелодия). Язык обслуживается и субкортикальными ядрами (левая половина таламуса, левое хвостатое ядро, ассоциативные проводящие пути). Языковая функция зависит от скоординированной работы широкой сети нейронов в левом полушарии. Продукция и понимание языка осуществляются посредством однонаправленного потока информации через цепь независимо работающих областей мозга, объединенных в серии. Показано, что любая частная языковая функция (чтение, письмо, речь) осуществляется благодаря одновременной активации многочисленных разрозненных корковых полей. Упрощенной модели языка, которая представлена ниже (предложена Вернике и в дальнейшем разработана Гешвиндом), обычно вполне достаточно для клинической диагностики.

Слух и речь. Звуковые сигналы поступают во внутреннее ухо и в улитковом нерве преобразуются в нервные импульсы, которые в составе слухового пути и через его релейные станции поднимаются к первичной и вторичной слуховой коре (с. 108). Далее информация передается в область Вернике («задняя языковая область»), состоящую из собственно поля Вернике в верхней височной извилине (поле Бродманна 22), а также из угловой и надкраевой (супрамаргинальной) извилин (поля 39, 40). Угловая извилина обрабатывает звуковую, визуальную и тактильную информацию, тогда как поле Вернике является центром понимания устной речи. Именно отсюда начинается дугообразный (аркуатный) пучок, волокна которого несут языковую информацию к области Брока (поля 44 и 45; «передняя языковая область»). В области Брока представлены грамматические структуры и артикуляционные программы. Отсюда импульсы поступают к моторной коре (речь; с. 120). Разговорный язык регулируется слуховым кругом обратной связи, благодаря которому говорящий слышит собственную речь, а кортикальные языковые поля модулируют его речь с учетом услышанного.

Чтение и письмо. Зрительный путь несет визуальную информацию к первичной и вторичной зрительной коре (с. 92), которая, в свою очередь, проецируется на угловую извилину и поле Вернике. Здесь происходит понимание визуально воспринятых слов, вероятно, после предварительного «перевода» в фонетические формы. Как сказано выше, область Вернике отдает проекции посредством дугообразного пучка к области Брока. Область Брока посылает волокна к моторной коре (область речи и область руки для осуществления письма). Этот путь позволяет распознавать и понимать письменную речь, а также осуществлять чтение вслух. Нарушения речи представлены в таблице 42 Приложения.

Зеркальные нейроны

Паттерны активации коры были открыты у обезьян, когда они выполняли активные движения и наблюдали выполнение этих движений другими особями, но значение этих паттернов для людей во многом неясно. Происхождение данного термина («зеркальные нейроны») объясняется тем, что «отраженная» активность нейронов возникает в одной и той же области и при наблюдении, и при совершении движений. Премоторная область у обезьян (поле 5c) соответствует

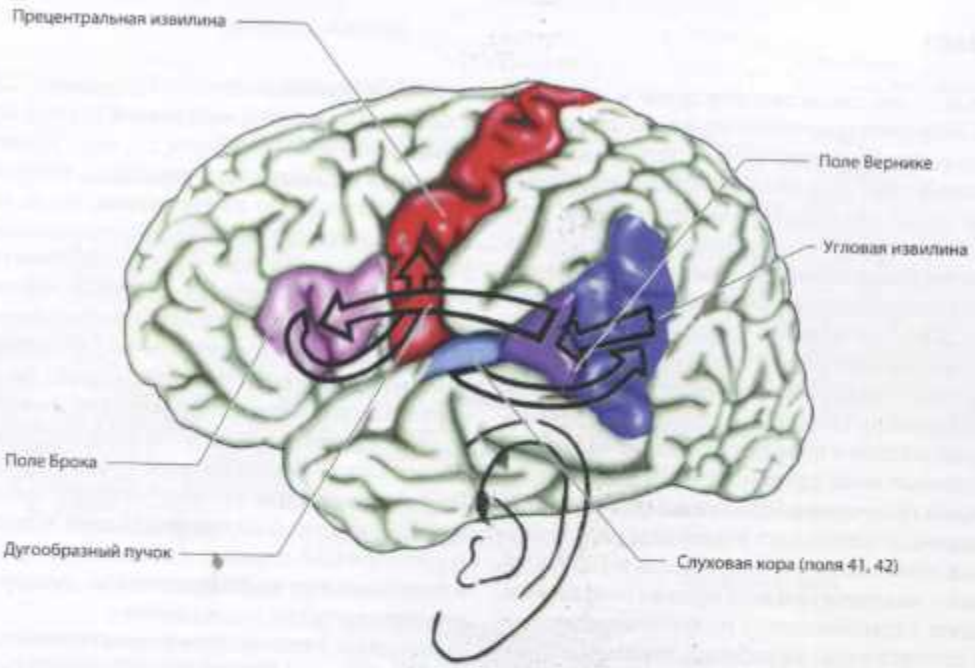

Слушание речи

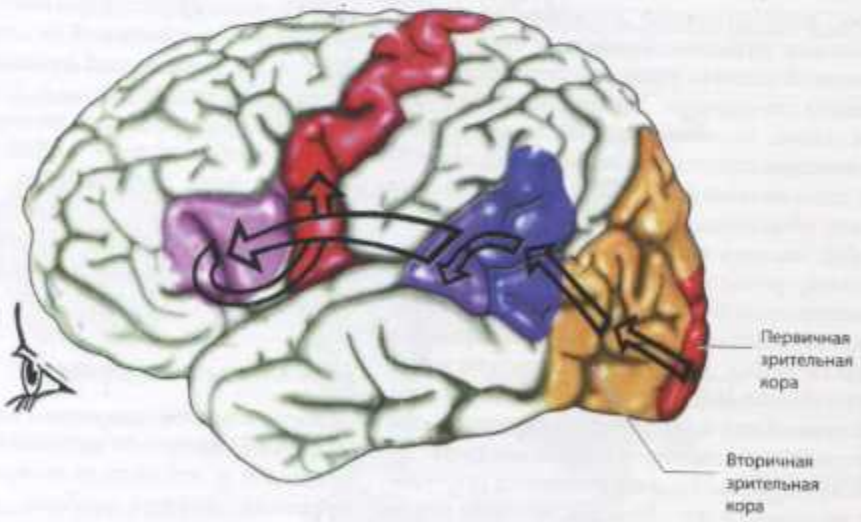

Чтение

области Брока и премоторной коре у людей (с. 88). Зеркальные нейроны образуют ту часть нейронной сети, которая необходима для процесса обучения (посредством имитации) и развития речи.

Речь

Речь требует хорошей координации дыхания, работы голосовых связок, гортани, нёба, языка, губ и лица.

Неврологические основы

Речевые двигательные программы генерируются премоторной корой (поле 6), модулируются при помощи информации, поступающей из мозжечка и базальных ганглиев, и передаются моторной коре (нижняя часть прецентральной извилины, поле 4) для выполнения. Проекции от моторной коры идут в составе кортико-понтинного и кортико-бульбарного трактов к двигательным ядрам ЧН, находящимся в стволе мозга. Нижнечелюстной нерв управляет мышцами, которые поднимают и опускают челюсть (жевательной, височной, медиальной и латеральной крыловидными мышцами). VII ЧН управляет мимикой лица и движениями губ, X и в меньшей степени IX ЧН контролируют движения мягкого нёба, глотки и гортани, XII ЧН – движения языка. Речевые импульсы к дыхательным мышцам идут (наряду с другими путями) от моторной коры к клеткам переднего рога спинного мозга. Для координации речи важны связи с базальными ганглиями и мозжечком. Сенсорные импульсы от кожи, слизистых оболочек и мышц возвращаются в мозг через V_2, V_3 (верхнечелюстной и нижнечелюстной), IX и X нервы. Эти импульсы обрабатываются нейронными сетями (ретикулярная формация, таламус, прецентральная кора), осуществляющими обратную связь при управлении речью. Центральная иннервация речевых путей преимущественно билатеральная, следовательно, дизартрия при одностороннем поражении обычно бывает преходящей.

Образование звуков (фонация)

При вибрации голосовых связок возникает звук базовой частоты, дополненный смесью компонентов более высокой частоты, что придает голосу тембр (музыкальное качество). Тембр зависит от резонирующих полостей, расположенных над голосовыми связками (глотка, полость рта, полость носа). Объем голоса регулируется натяжением и расслаблением голосовых складок и давлением воздуха в полости гортани. Поток воздуха, необходимый для фонации, образуется в респираторном тракте (диафрагма, легкие, грудная клетка, трахея). Индивидуальные анатомические особенности гортани, особенно длина голосовых складок, определяют высоту голоса. Шепот возникает при тесном смыкании голосовых складок и отсутствии их вибрации.

Произнесение звуков (артикуляция)

Звуки речи создаются посредством изменения конфигурации резонансных полостей и артикуляционных зон. Объем резонансного пространства меняется при движениях нёбной занавески (отделяет полость рта от полости глотки) и языка (разделяет полость рта). Каждый гласный звук («а», «е», «и», «о», «у» и т.д.) образуется при определенном положении языка в полости рта. Нёбо, зубы, губы – это артикуляционные зоны, при помощи которых образуются согласные звуки («б», «в», «з», «т» и т.д.).

Нарушения речи представлены в таблице 42 Приложения. Дизартрией называется нарушение произносительной стороны речи. Дисфазия (афазия) – это нарушение формирования устной или письменной речи и/или ее понимания, обусловленное приобретенным поражением головного мозга. Эти состояния следует отличать от языковых и речевых нарушений развития.

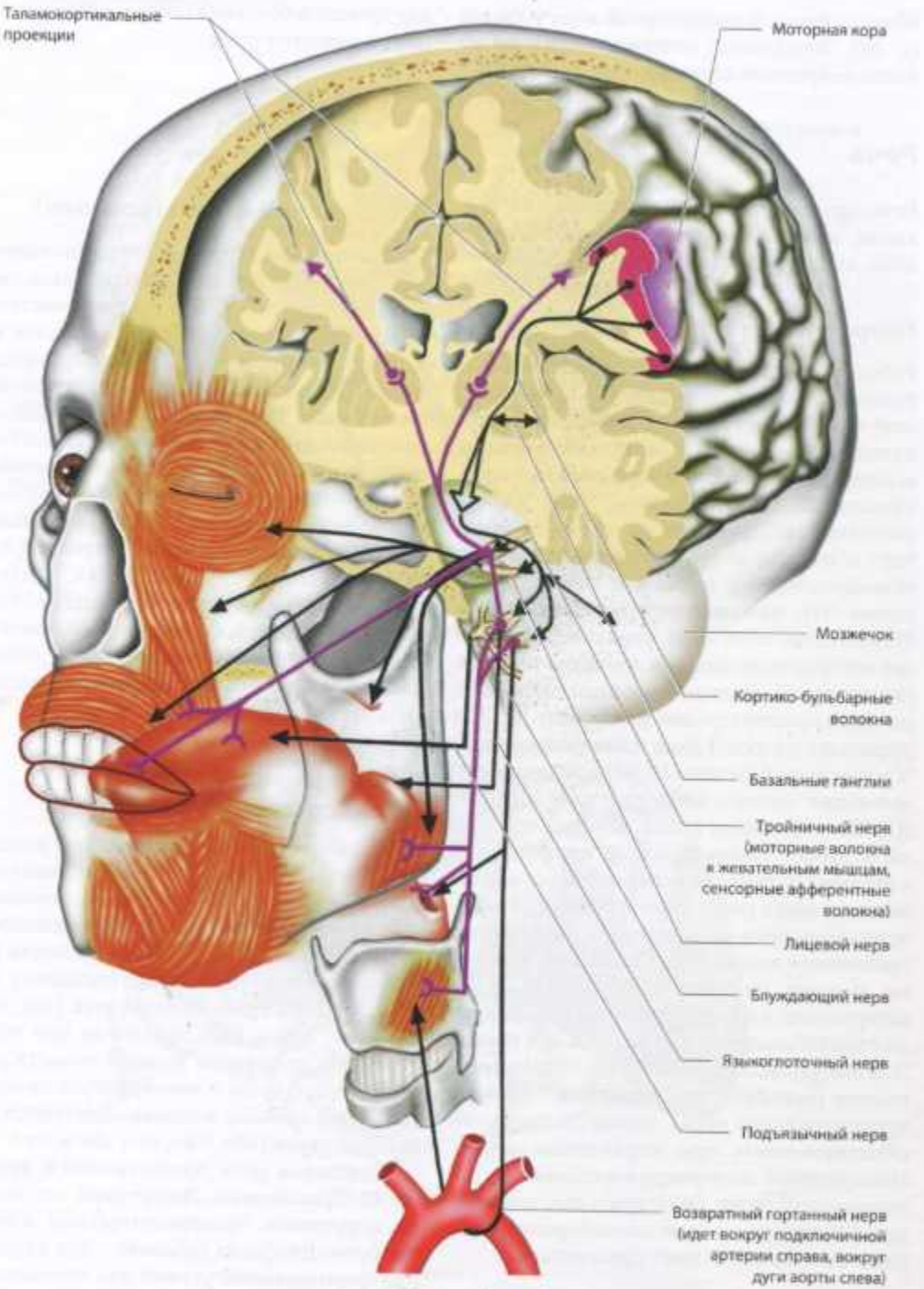

Неврологические структуры управления речью
(афферентные волокна – *фиолетовые*, эфферентные волокна – *черные*)

Память

Память включает в себя приобретение, хранение, вспоминание и адекватное воспроизведение информации.

Приобретение

Наш мозг получает информацию благодаря визуальной, слуховой, обонятельной, вкусовой и сенсорной перцепции. Эта информация содержится в сенсорной (ультракороткой) памяти только в течение долей секунды. Различные регистры сенсорной памяти называются иконографической (зрительная информация), эхоической (слуховая информация) и гаптической (тактильная информация) памятью.

Хранение

Далее информация обрабатывается и хранится в кратковременной, или рабочей, памяти. Кратковременная память продолжается несколько секунд или минут, и ее возможности ограниченны. Кратковременная память обладает четырьмя активными компонентами:

- приобретение и связывание информации (центральное действие);
- визуально-пространственное хранение;
- вербальное хранение;
- эпизодические накопители, которые сравнивают информацию, полученную по разным каналам.

Долговременная память имеет большой объем и может хранить информацию в течение длительного периода. Долговременную память можно описать как декларативную и недекларативную.

Декларативная (эксплицитная) память хранит факты и события, которые можно воспроизвести сознательно. Эпизодическая память хранит личный опыт о минутах, часах и целой жизни человека (автобиографическая память). Эти воспоминания тесно связаны с эмоциями и позволяют воспроизводить различные эпизоды со всеми их сенсорными особенностями. Семантическая память хранит знания, не относящиеся к личному опыту (например, количество сантиметров в метре, названия столиц разных стран и т.д.). Где и когда были узнаны эти факты, не имеет значения.

Содержимое недекларативной (имплицитной) памяти нельзя воспроизвести сознательно. К этой категории относятся выученные моторные программы (процедурные программы: например, езда на велосипеде, плавание, игра на пианино), решение проблем (правила), узнавание и интерпретация информации, полученной ранее (перцептуальная память), влияние прежнего контекста на скорость опознания стимулов (прайминг), ситуационное обучение (например, осторожное обращение с горячими или острыми предметами, спокойное сидение на уроке в школе).

Вспоминание

Сенсорная память важна для активации систем внимания, поэтому входящая информация может фокусироваться и фильтроваться. Кратковременная память позволяет подстраиваться к изменяющимся условиям, а долговременная память позволяет жить на основе приобретенного опыта и полученных навыков. О том, как происходит вспоминание, известно очень мало.

Топография

Память структурно и функционально связана с лимбической системой и ассоциированными с ней областями мозга. Поражение любой из этих областей приводит к возникновению специфических нарушений памяти (см. Приложение, табл. 39).



Анатомия памяти
(показаны не все анатомические структуры)

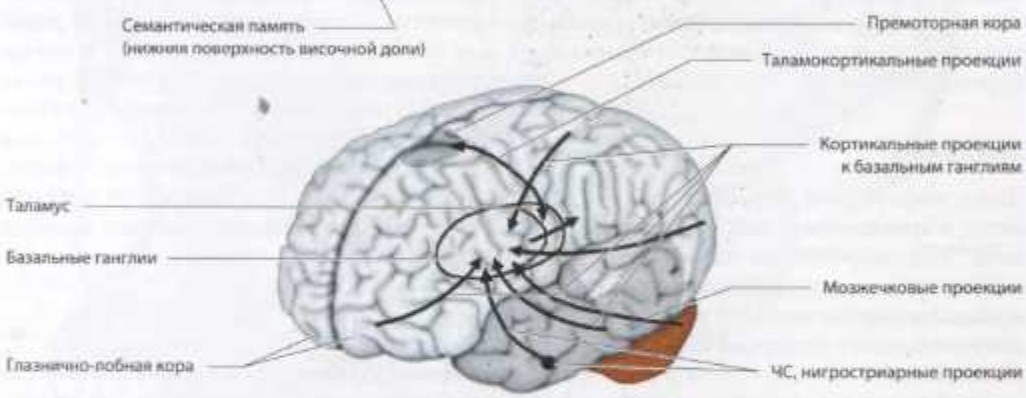

Ассоциированные области мозга

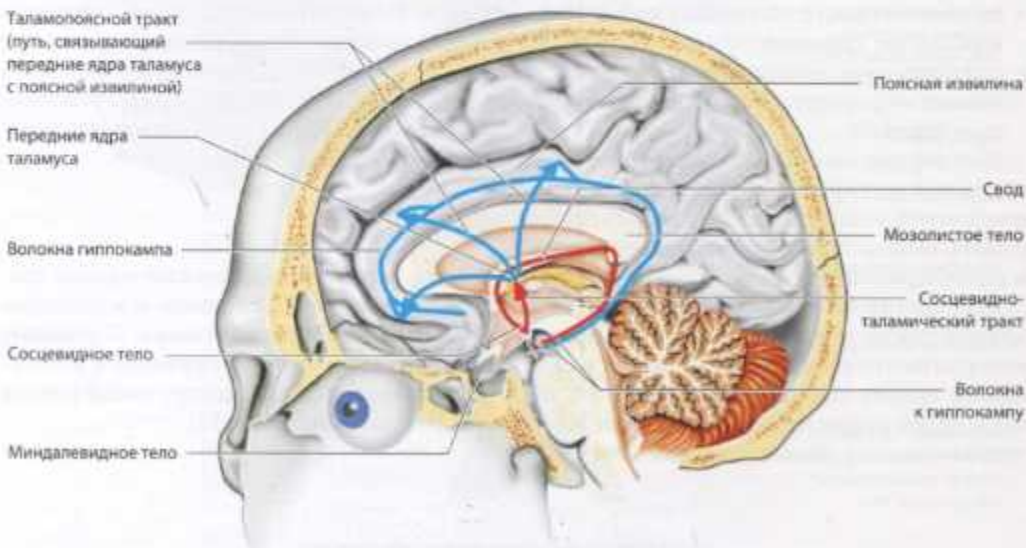

Лимбическая система
(внешнее кольцо [круг Папеца] – *голубые стрелки*, внутреннее кольцо – *красные стрелки*)

Нейроэндокринный контроль

Концентрацию в плазме крови различных гормонов регулируют гипоталамус и гипофиз, находящиеся в тесной анатомической и функциональной связи (ось гипоталамус–гипофиз) (см. Приложение, табл. 13).

Гипоталамус

Гипоталамус расположен в передней части промежуточного мозга, ниже таламуса и над гипофизом. Он образует часть стенки и дна III желудочка. К его анатомическим компонентам относятся преоптическая область, хиазма, воронка, нейрогипофиз, серый бугор и сосцевидные тела. Гипоталамус контролирует и интегрирует эндокринные функции, управляет терморегуляцией (с. 129), приемом пищи (с. 131) и жидкости (с. 368), функцией сердечно-сосудистой системы (с. 125), дыханием (с. 127), сексуальной функцией (с. 134), поведением, памятью (с. 121, 196) и циклами сон–бодрствование (с. 113).

Афферентные связи (с. 73, 77). Медиальный пучок переднего мозга связывает преоптические ядра с обонятельными центрами и ретикулярной формацией среднего мозга. Обонятельная и аффективная (эмоциональная) информация идет из миндалевидного тела через терминальную полоску к преоптической области и вентромедиальному ядру. Лимбическая система связана с гипоталамусом через свод посредством сосцевидного тела. Сосцевидное тело (с. 77) передает информацию от периферического отдела автономной нервной системы (с. 72), сосков и гениталий к гипоталамусу. Гормоны, образующиеся в мозге, различным образом преодолевают ГЭБ (с. 136): через рецепторы циркумвентрикулярных органов (обходя барьер), с помощью простой диффузии в результате образования жирорастворимых веществ, рецепторных систем (для трансцитоза) или специфических транспортных систем (для тиреоидных гормонов).

Эфферентные связи. Задний продольный пучок проецируется на ствол головного мозга. Он соединяет парасимпатические ядра III, VII, IX и X ЧН с гипоталамусом. Другие проводящие пути идут к автономным областям (управление дыханием, циркуляцией крови, приемом пищи) и моторным ядрам (V, VII, X и XII ЧН) ствола мозга. Они координируют акты питья, жевания, глотания. Другие тракты соединяют гипоталамус и переднее таламическое ядро (сосцевидно-таламический тракт). Сосцевидно-таламический тракт, в свою очередь, отдает проекции к поясной извилине (лимбическая система), к покрышке среднего мозга с проекциями к ретикулярной формации. Нейроны гипоталамуса в супраоптическом и паравентрикулярном ядрах секретируют окситоцин и вазопрессин, которые по надзрительно-гипофизарному тракту поступают в нейрогипофиз.

Гипофиз

Аденогипофиз (передняя доля гипофиза). Нейроны гипоталамуса выделяют в локальную сосудистую сеть (портальную систему) различные регуляторные гормоны (рилизинг- и ингибирующие гормоны), которые поступают в аденогипофиз и регулируют секрецию гипофизарных гормонов в системный кровоток. Гипофиз выделяет гландотропные гормоны (АКТГ, ТТГ, ФСГ, ЛГ), которые регулируют секрецию эффекторных гормонов эндокринными железами. Эффекторные гормоны, в свою очередь, влияют на функции органов-мишеней. Кроме того, гипофиз секретирует негландотропные гормоны (СТГ, ЛГ), которые сами воздействуют на органы-мишени. Концентрация в плазме эффекторных и негландотропных гормонов влияет на секрецию гипоталамусом его регуляторных гормонов (механизм отрицательной обратной связи).

Нейрогипофиз (задняя доля гипофиза). Нейроны супраоптического и паравентрикулярного ядер гипоталамуса отдают аксоны к нейрогипофизу. Расширенные окончания этих аксонов накапливают окситоцин и вазопрессин (антидиуретический гормон – АДГ) и выделяют их в кровоток (нейросекреция). Эти гормоны действуют непосредственно на эффекторные органы. Их концентрация в плазме влияет на работу нейронов гипоталамуса (механизм отрицательной обратной связи).

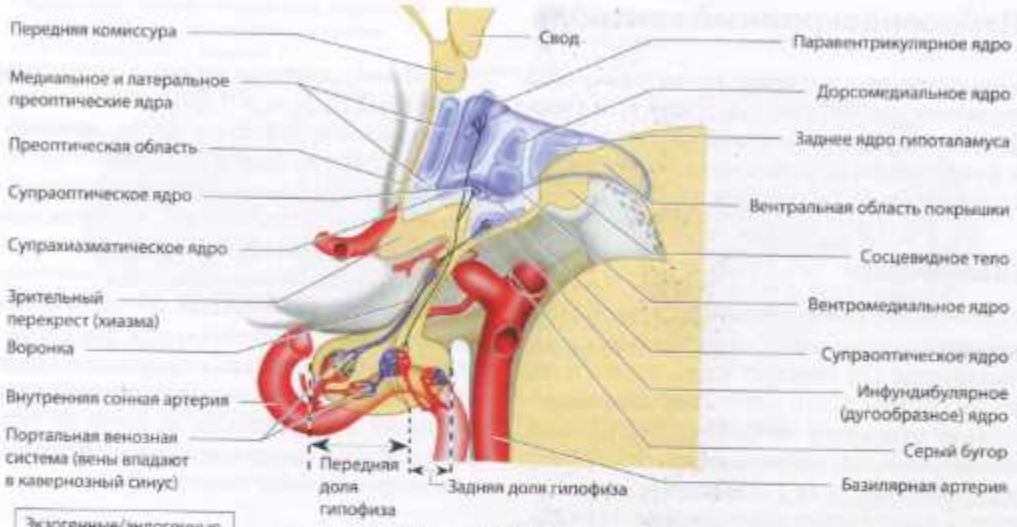

Гипоталамус и гипофиз



Баланс жидкости и АД



Тиреоидные гормоны



Кортикостероиды



Гонадотропины

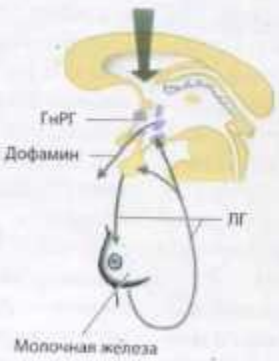

Пролактин



Гормон роста (соматотропин)

(См. Приложение, табл. 13)

Автономная нервная система. Сердце и кровообращение

Симпатические эфферентные импульсы вызывают констрикцию артерий и вен, ускорение сердечного ритма, активацию ренин-ангиотензин-альдостероновой системы и секрецию адреналина/норадреналина надпочечниками. АД и объем крови увеличиваются; кровь перераспределяется из сосудов кожи (бледность), внутренних органов и почек к сердцу и мозгу. Напротив, парасимпатические эфферентные импульсы вызывают вазодилатацию и замедляют сердечный ритм.

Афферентные связи. Прессорецепторы расположены между средней и адвентициальной оболочкой каротидного синуса (иннервируется IX ЧН), дуги аорты (X ЧН) и брахиоцефального ствола (X ЧН). Импульсы, которые они генерируют, передаются в ядро одиночного пути, главным образом в его дорсомедиальную часть. Полисинаптическое переключение импульсов осуществляется интернейронами; импульсы следуют в каудальную часть вентролатерального отдела продолговатого мозга (кВЛПМ), откуда проецируются к тормозным нейронам ростральной части вентролатерального отдела продолговатого мозга (рВЛПМ). Все другие гипоталамические, хемосенсорные ($PaCO_2$, PaO_2), респираторные и спинальные механические и ноцицептивные афферентные связи с кВЛПМ оказывают возбуждающее симпатическое действие. Другие волокна из ядра одиночного пути идут к двойному ядру (двойное ядро – парасимпатическое). Прессорецепторы (барорецепторы), находящиеся в предсердиях и полых венах возле их впадения в сердце, служат для оценки объема циркулирующей крови и генерируют импульсы, которые передаются по волокнам блуждающего нерва к ядру одиночного пути и гипоталамусу.

Эфферентные связи. Симпатические импульсы передаются от кВЛПМ в составе заднебокового столба спинного мозга к интермедиолатеральному ядру, которое отдает проекции к мозговому веществу надпочечников, и через переключательные нейроны симпатических ганглиев – к сердцу, сосудам и почкам. Парасимпатические волокна ядра одиночного пути переключаются в двойном ядре и дорсальном ядре блуждающего нерва и направляются к сердцу и сосудам.

Центральная нервная регуляция. Кортикальные проекции к центрам, регулирующим циркуляцию крови, позволяют сердечно-сосудистой системе функционировать должным образом при выполнении произвольных движений. Уменьшение мозгового перфузионного давления из-за острого повышения ВЧД (с. 138) приводит к повышению АД и ускорению сердечного ритма (симпатическая активность ↑), а впоследствии – к брадикардии (парасимпатическая активность ↑) и респираторным нарушениям (рефлекс/реакция Кушинга).

Нейрогенные аритмии бывают наджелудочковыми или желудочковыми и могут быть связаны с субарахноидальным (САК) и внутримозговым (ВМК) кровоизлиянием, травмой головы, ишемическим инсультом, РС, эпилептическими судорогами, опухолями мозга, синдромом каротидного синуса (кардиоингибиторный тип), невралгией языкоглоточного нерва, наследственным синдромом удлиненного интервала QT и обширными нейрохирургическими вмешательствами.

Изменения ЭКГ (депрессия или подъем ST, инверсия волны T) могут наблюдаться при САК, мозговом кровоизлиянии или мозговом инфаркте. Их следует отличать от изменений, вызванных ишемией миокарда или, реже, кардиомиопатией такоцубо (стрессовой кардиомиопатией).

Изменения гемодинамики. Уровни гипертензии: мозговое кровоизлияние, рефлекс Кушинга с поражением ствола мозга, порфирия, энцефалопатия Вернике (сопровождаемая аритмией) и опухоли задней черепной ямки. Уровни гипотензии: повреждения головы, заболевания спинного мозга (сирингомиелия, травма, миелит, фуникулярный миелоз), мультисистемная атрофия (МСА), ПНП, БП, периферические нейропатии (при сахарном диабете [СД], амилоидозе, синдроме Гийена–Барре [СГБ], почечной недостаточности).

Синкопе. Синкопе (обморок) – это острая транзиторная потеря сознания из-за снижения мозговой перфузии (с. 226). Причиной

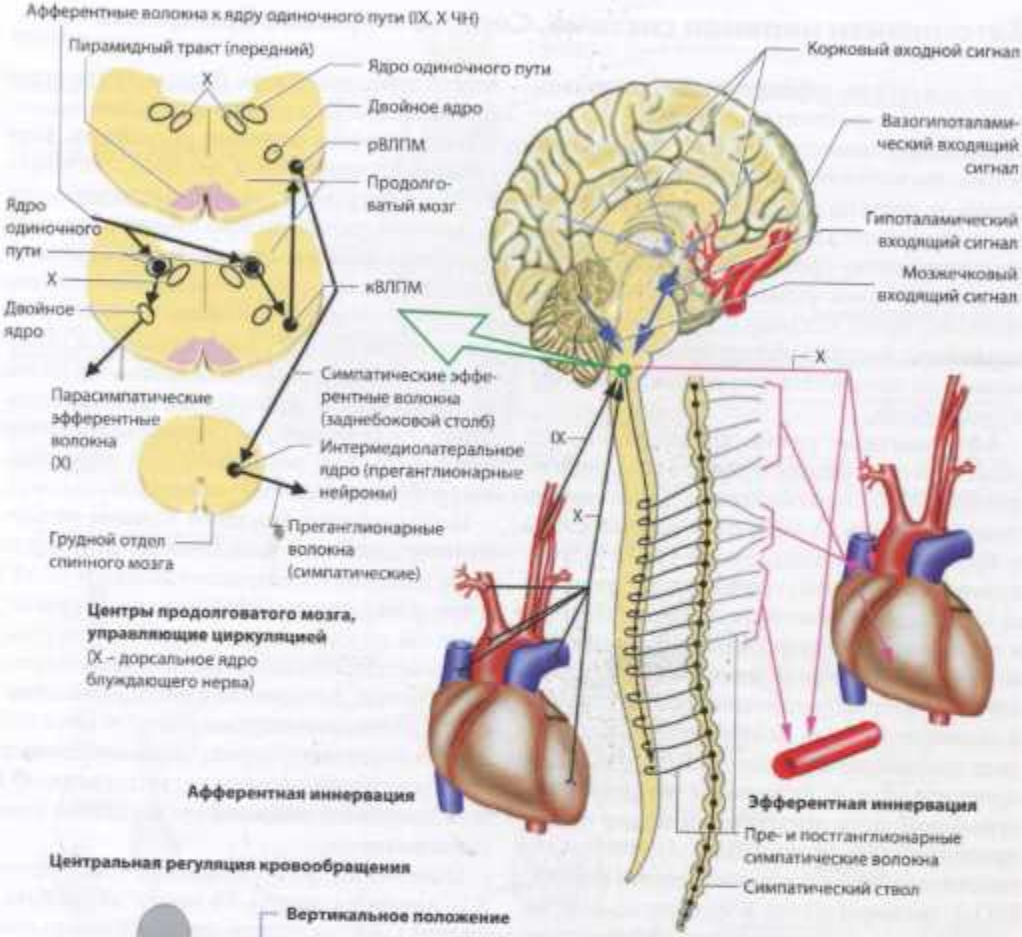



Вертикальное положение

- Накопление 500–1000 мл крови в венах ниже диафрагмы и капиллярная фильтрация плазмы в ткани
- Снижение венозного возврата
- Уменьшение сердечного выброса
- Падение АД уменьшает активность прессорецепторов
- Нормальная реакция: систолическое давление падает на 5–10 мм рт.ст., диастолическое давление повышается на 5–10 мм рт.ст., пульс учащается на 10–30 уд./мин



- Симпатическая вазомоторная активность ↑
- Тонус вагуса ↓
- Ренин-ангиотензиновая система ↓
- Приток крови к коже, жировой ткани, мышцам ↓
- Мышечный тонус ↓
- Активность прессорецепторов ↓

Эффекты, возникающие при вставании из положения лежа

Положение тела и регуляция кровообращения

этого состояния служит снижение объема циркулирующей крови, обычно инициированного застоем венозной крови в ногах. Уменьшение венозного притока к сердцу приводит к снижению сердечного выброса и падению АД. Если систолическое давление падает ниже 50–70 мм рт.ст. без адекватных компенсаторных рефлексов (↑ симпатической активности, ↓ парасимпатической активности), происходят уменьшение мозгового перфузионного давления (→ прекращение церебральной ауторегуляции, с. 138) и потеря сознания.

Автономная нервная система. Дыхание

Дыхание обеспечивает адекватное поступление кислорода к тканям организма и поддержание кислотно-основного состояния.

Дыхательные движения. Вдох происходит при сокращении диафрагмы (диафрагмальное дыхание) и/или межреберных мышц (реберное дыхание). Вспомогательные респираторные мышцы плечевого пояса еще больше расширяют грудную клетку, если это необходимо для глубокого дыхания. Выдох происходит пассивно. Вспомогательными мышцами при выдохе служат мышцы стенки живота и широчайшая мышца спины. Другие мышцы (подбородочно-язычная мышца, констриктор глотки и мышцы гортани) позволяют верхним респираторным путям оставаться открытыми. Механические нарушения дыхания вызывают гиперкапнию, тогда как гипоксемия развивается при нарушениях газообмена в альвеолах. Эти нарушения могут наблюдаться в различных сочетаниях.

Афферентные связи. Хемосенсоры, реагирующие на изменения парциального давления в артериальной крови кислорода (PaO_2), углекислого газа ($PaCO_2$) и pH, находятся в каротидном гломусе (сонном клубке) и связаны с дыхательным центром через языкоглоточный нерв (IX ЧН), дуге аорты (X ЧН), парааортальных тельцах (X ЧН). Импульсы от этих хеморецепторов и механорецепторов дыхательной мускулатуры (сенсорные афферентные связи → диафрагмальный нерв, 2–12-й межреберные нервы, IX ЧН) и легких (бронходилатация → легочное сплетение, симпатический нерв T1–T4) следуют к дорсальной респираторной группе нейронов, расположенных вокруг ядра одиночного пути. Затем волокна следуют к релейным интернейронам и далее к вентральной респираторной группе продолговатого мозга. Дорсальная респираторная группа получает афферентные волокна от сердечно-сосудистой системы, которая, таким образом, может влиять на функцию дыхания. Изменения pH и концентрации углекислого газа во внеклеточной и цереброспинальной жидкости тоже улавливаются медуллярными хеморецепторами. На функцию дыхания влияет также целый ряд других феноменов: холод, жара, гормоны, рефлексы (чихание, кашель, зевание, глотание), сон, ментальный статус (тревожность, страх), пение, смех, мышечная деятельность (спорт, физическая работа), сексуальная активность и температура тела.

Эфферентные связи. Мышцы глотки, гортани и бронхоконстрикторы иннервируются X ЧН. Диафрагмальный нерв (C3–C5) и моторные ветви спинальных нервов (2–9-й межреберные нервы/T2–T11 → межреберные мышцы; 6–12-й межреберные нервы/T6–T12 → мышцы стенки живота) иннервируют вспомогательные респираторные мышцы.

Ритм дыхания. Ритмичное дыхание происходит благодаря возбуждению и торможению, поочередно возникающим в вентральной респираторной группе. Во время вдоха группы инспираторных нейронов вентральной респираторной группы последовательно тормозятся, а группы экспираторных нейронов – возбуждаются. На ритм дыхания влияют афферентные импульсы от хеморецепторов, отражающих изменения в газовом составе крови (снижение pH и концентрации кислорода, возрастание концентрации углекислого газа → углубление дыхания, ↑ частоты дыхательных движений [ЧДД]), внеклеточной или цереброспинальной жидкости (снижение pH, возрастание концентрации углекислого газа → углубление

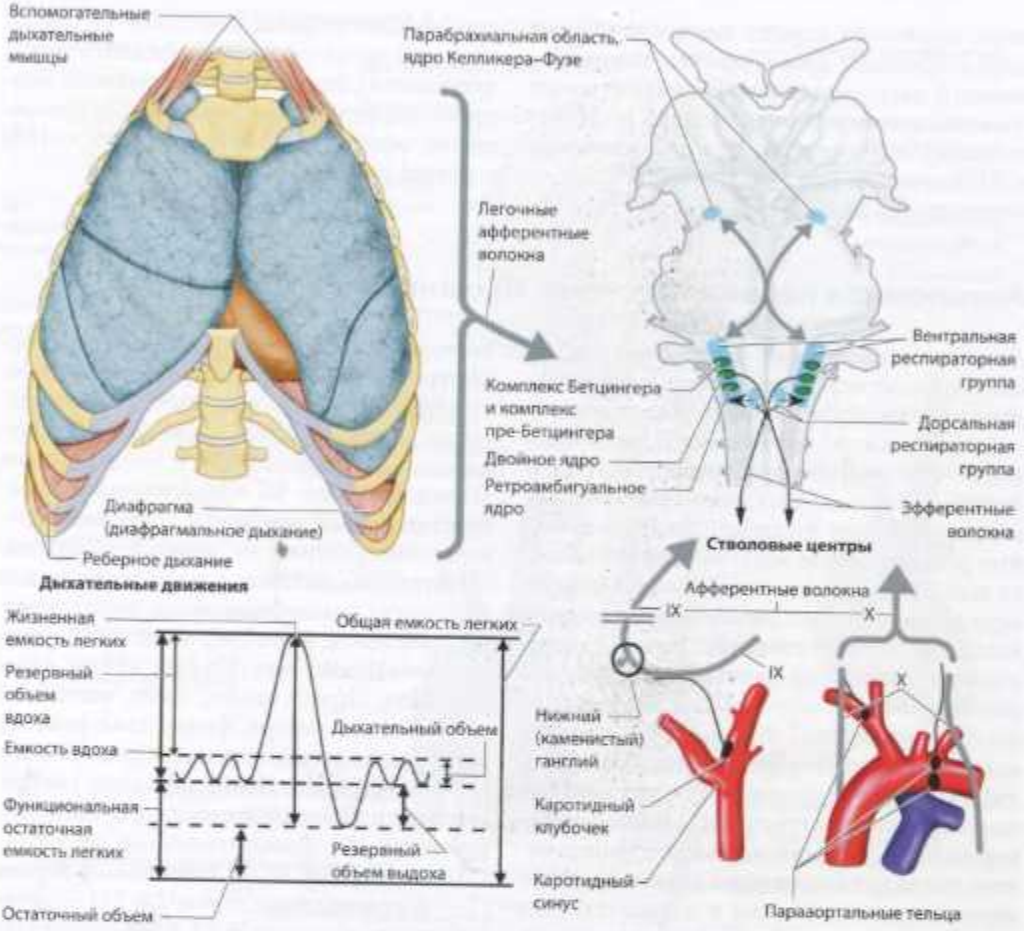

Параметр	Норма	Критические значения
Жизненная емкость легких, мл/кг	40–70	20
Максимальное инспираторное давление, см вод.ст.	Мужчины: ≥ –100 Женщины: ≥ –70	–30
Максимальное экспираторное давление, см вод.ст.	Мужчины: >100 Женщины: >40	40

Параметры при нейромышечных респираторных нарушениях



Аномальные виды дыхания
(показан дыхательный объем)

дыхания, ↑ ЧДД). Вентральная респираторная группа испытывает влияние понтинных ядер.

Виды патологического дыхания (см. Приложение, табл. 15). Респираторные нарушения не имеют большого значения для топической диагностики. Дыхание Чейна–Стокса характеризуется чередованием периодов полной остановки дыхания с периодами постепенно увеличивающейся амплитуды и ЧДД. Этот тип дыхания обусловлен серьезными причинами, включая поражения обоих полушарий и метаболические нарушения. Медленное поверхностное дыхание обычно сопровождает метаболические или токсические поражения. Быстрое глубокое дыхание (Куссмауля) обычно характерно для поражений моста или среднего мозга, а также для метаболического ацидоза. Поражения продолговатого мозга и распространенные супратенториальные поражения вызывают атактическое, кластерное или судорожное дыхание. Начало нейромышечного респираторного нарушения обычно развивается постепенно, сопровождается орофарингеальной слабостью («пища попадает не в то горло», приступы кашля), натужным дыханием (одышка при разговоре, возбуждении), укорочением (пациент не может сосчитать до 20 на одном выдохе после максимального вдоха) и учащением дыхания. Эти симптомы могут сопровождаться тахикардией, гипоксемией (выявляемой пульсоксиметром) и появлением капель пота на лбу. Головная боль по утрам, усталость, дневная сонливость и нарушения концентрации могут быть признаками рефлекторной (ночной) гиповентиляции.

Автономная нервная система. Терморегуляция

Температура тела зависит от поглощения, продукции и выделения тепла. Температура тела в норме колеблется около 37°C, не превышая этой отметки. На нее могут влиять менструальный цикл, беременность и другие гормональные факторы, а также поглощение и переваривание пищи и возраст.

Центральный контроль. Интегрирующий центр терморегуляции находится в переднемедиальной преоптической области переднего отдела гипоталамуса (с. 124). Выделение тепла происходит через кожу (тепловое излучение, конвекция, потоотделение → охлаждение посредством испарения), легкие (испарение) и посредством циркуляции крови (перенос тепла из внутренних областей к поверхности тела). Продукция тепла осуществляется при метаболических процессах (под влиянием тиреоидных гормонов) и сокращении мышц (произвольных движениях, дрожании). Термосенсоры кожи, внутренних органов и кровеносных сосудов передают информацию о температуре тела теплочувствительным нейронам гипоталамуса непосредственно по спиноталамическому тракту или непрямым путем через сенсоры ствола мозга. Гипоталамус имеет обширные связи с другими областями мозга. Его главные эфферентные пути, отвечающие за терморегуляцию (вазомоторные и потовыделительные пути), следуют в составе ипсилатерального бокового канатика спинного мозга к спинальным симпатическим (преганглионарным) ядрам. От них начинаются постганглионарные волокна, которые идут в составе периферических нервов к коже. Потовыделительные волокна находятся только в передних корешках T1/2–L2, т.е. их распределение отличается от распределения дерматомной чувствительности. Потовыделительные волокна идут к голове вдоль внутренней и наружной сонных артерий, а затем присоединяются к ветвям тройничного нерва и достигают кожи. Нейротрансмиттером симпатической иннервации потовых желез служит ацетилхолин.

Аномалии температуры тела. Гипертермия – это повышение температуры тела вследствие нарушения терморегуляции ЦНС. Ее механизм обусловлен либо избыточной продукцией, либо избыточным поглощением (например, в жарком климате), либо неадекватным выделением тепла. Лихорадкой называется повышение оральной температуры до 37,2°C утром и до 37,7°C вечером (ректальная температура на 0,6°C выше). Причиной лихорадки служит не на-

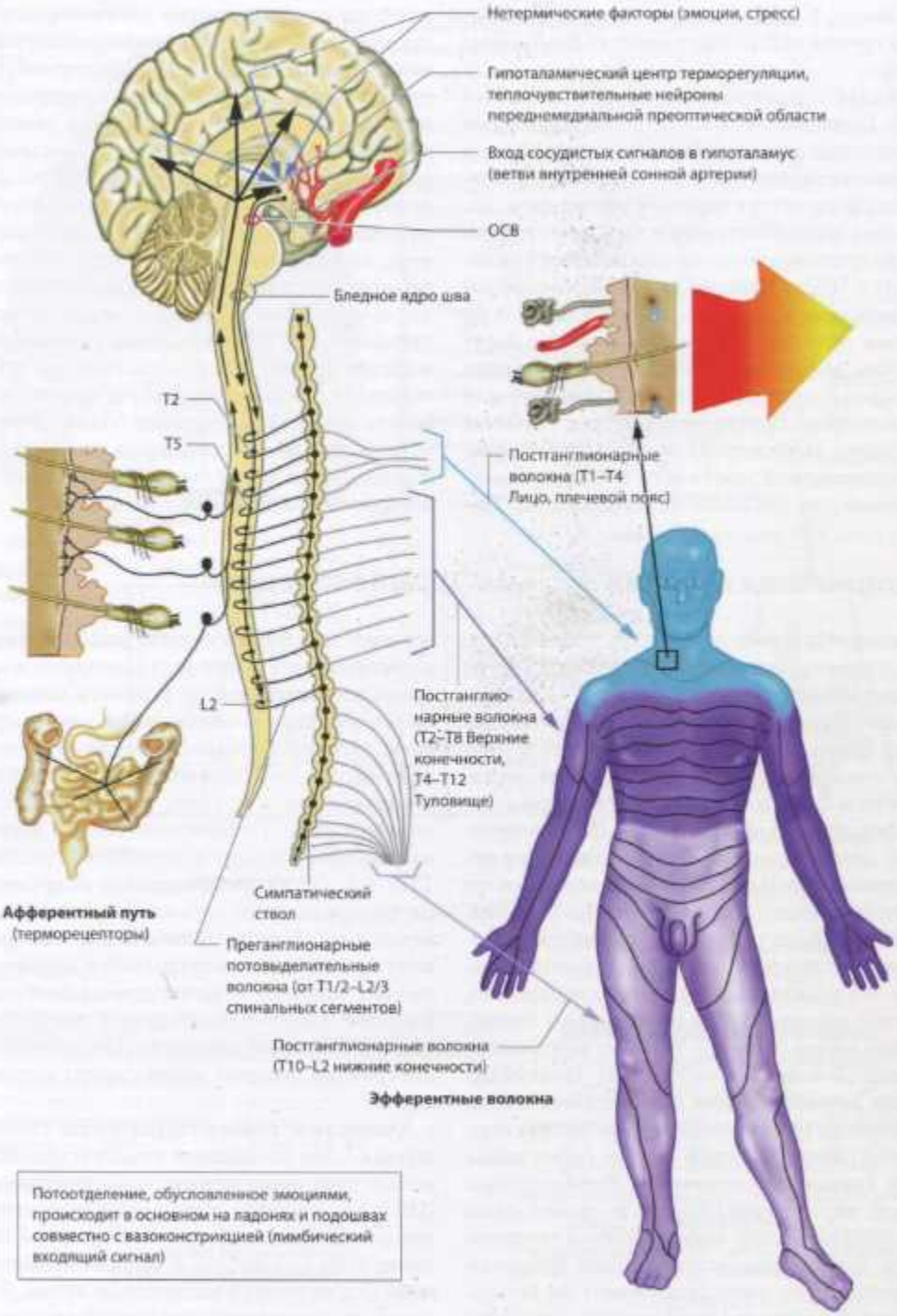
Нетермические факторы (эмоции, стресс)
Гипоталамический центр терморегуляции, теплочувствительные нейроны переднемедиальной преоптической области
Вход сосудистых сигналов в гипоталамус (ветви внутренней сонной артерии)
ОСВ
Бледное ядро шва
T2
T5
L2
Постганглионарные волокна (T1–T4 Лицо, плечевой пояс)
Постганглионарные волокна (T2–T8 Верхние конечности, T4–T12 Туловище)
Симпатический ствол
Преганглионарные потовыделительные волокна (от T1/2–L2/3 спинальных сегментов)
Постганглионарные волокна (T10–L2 нижние конечности)
Афферентный путь (терморецепторы)
Эфферентные волокна
Потоотделение, обусловленное эмоциями, происходит в основном на ладонях и подошвах совместно с вазоконстрикцией (лимбический входящий сигнал)
Терморегуляция

рушение терморегуляции, а, скорее, изменение заданного режима температуры, который устанавливается гипоталамическим центром терморегуляции. Такое изменение может быть вызвано циркулирующими пирогенными цитокинами (интерлейкин-1 [ИЛ-1], фактор некроза опухоли [ФНО], интерферон α [ИФНα]), которые оказывают влияние на гипоталамус путем взаимодействия с циркумвентрикулярными органами (с. 136). Гипотермия возникает при температуре тела ниже 35°С.

Нарушения терморегулирующего потоотделения

Осмотр. Кожу пальпируют для определения ее влажности и температуры, выполняют количественный тест вызванного судомоторного аксон-рефлекса (QSART), проводят гравиметрию, йод-крахмальную и нингидриновую пробу.

Нарушения потоотделения (см. Приложение, табл. 16) характеризуются его повышением (гипергидроз), понижением (гипогидроз) или отсутствием (ангидроз). Генерализованный ангидроз сопряжен с риском гипертермии. Монорадикулярные или полирадикулярные поражения шейного или пояснично-крестцового отделов не влияют на функцию потоотделения. Поражения симпатического ствола вызывают сегментарный ангидроз. Поражения сплетений и изолированные или комбинированные нейропатии вызывают ангидроз в области сенсорных нарушений.

Гипертермия может быть обусловлена поражением гипоталамуса (инфаркт, кровоизлияние, опухоль, энцефалит, нейросаркоидоз, травма), интоксикацией (антихолинергические агенты, салицилаты, амфетамины, кокаин), острой трансекцией спинного мозга выше Т3/4, возникновением делирия, кататонией, злокачественным нейролептическим синдромом, злокачественной гипертермией, дегидратацией, тепловым ударом и генерализованными судорогами.

Лихорадка. *Симптомы*: дрожь, зябкость, озноб, тошнота, рвота и сонливость. ЧСС и АД повышаются, терморегулирующее потоотделение уменьшается, происходит перераспределение крови от поверхности кожи к внутренним органам.

Автономная нервная система. Функции желудочно-кишечного тракта

Процессы приема пищи, ее прохождения по ЖКТ, переваривания, всасывания питательных веществ и выведения непереваренных остатков находятся под контролем внешней и внутренней автономной (вегетативной) нервной системы ЖКТ (см. Приложение, табл. 17).

Внешняя вегетативная система модулирует функции внутренней системы в соответствии с функциями других органов. Ядра головного мозга участвуют в запуске желудочно-кишечных рефлексов, а корковые, лимбические (гипоталамус, миндалина) и мозжечковые центры (ядро шатра мозжечка) передают восприятие насыщения, реакции на голод и запах, эмоциональные влияния на алиментарную функцию. Парасимпатическая иннервация пищевода, желудка, тонкой кишки и проксимальной части толстой кишки, а также левого (селезеночного) изгиба ободочной кишки осуществляется блуждающим нервом. Дистальная часть толстой кишки (нисходящая ободочная кишка) и анальный сфинктер иннервируются из сегментов S2–S4. Парасимпатические волокна стимулируют двигательную активность кишечника (перистальтику) и секрецию желез. Симпатическая иннервация верхнего отдела пищевода осуществляется из верхнего шейного ганглия, нижнего отдела пищевода и желудка – из чревного ганглия, толстого кишечника – из брыжеечных ганглиев. Симпатические волокна замедляют перистальтику, снижают интестинальный кровоток и способствуют констрикции сфинктеров (нижнего сфинктера пищевода, пилорического, внутреннего анального).

Внутренняя (энтеральная) система состоит из мышечного и подслизистого сплетений (с. 70), простирающихся от пищево-

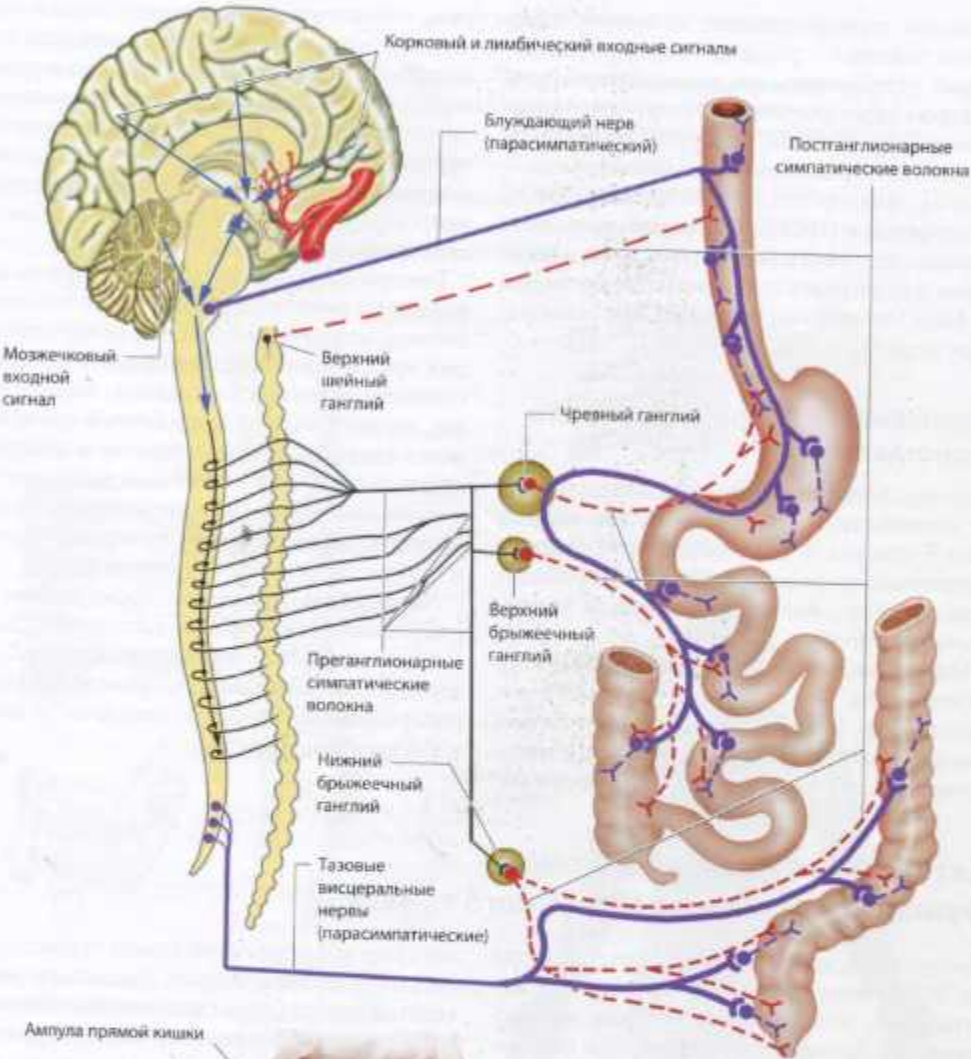

Внешняя система
(афферентные волокна не показаны)



Прямая кишка

да до внутреннего анального сфинктера. Она содержит независимую сеть рецепторных, моторных и вставочных нейронов. Энтеральная вегетативная нервная система получает химические, болевые, механические и осмотические стимулы, обрабатывает полученную информацию и продуцирует эфферентные импульсы, регулируя моторную и секреторную активность желудка и кишечника. Вместе с различными нейротрансмиттерами эти импульсы обеспечивают перистальтику (антероградную и ретроградную) и дефекацию.

Тазовое дно. Прямая кишка и внутренний анальный сфинктер имеют автономную иннервацию, а наружный сфинктер и мышца, поднимающая задний проход, иннервируются соматическим половым нервом (S2–S4, ядро Онуфа, с. 134), заднепроходно-копчиковыми нервами и перианальными ветвями корешка S4. Афферентные нервы от кожи перианальной области и анальных рецепторов растяжения идут к спинному мозгу в составе полового нерва.

Регуляция акта дефекации (удержание каловых масс). Внутренний анальный сфинктер и специфическое устройство артериовенозных анастомозов (пещеристые тела прямой кишки) составляют основу регулирования дефекации. Наполняясь кровью, геморроидальные сосуды герметизируют анальный канал, дополняя функцию сфинктера. Сокращение внутреннего сфинктера контролируется рефлекторно, при участии тормозных стимулов от энтеральной системы и возбуждающих стимулов от крестцовых нейронов. Наружный сфинктер играет в процессе регулирования дефекации незначительную роль.

Дефекация. Растяжение дистального отдела прямой кишки до объема 150 мл вызывает позыв на дефекацию. В то же время энтеральная система усиливает сокращение нисходящей ободочной, сигмовидной и прямой кишки. При дефекации сознательно увеличивается внутрибрюшное давление посредством маневра Вальсальвы, опускается тазовое дно и расслабляются внутренний и наружный сфинктеры. В результате снижения тонуса внутреннего сфинктера геморроидальные вены опорожняются. Дефекацию можно задержать при помощи произвольного сокращения наружного сфинктера.

Расстройства функций проксимального отдела ЖКТ. Нарушения двигательной функции пищевода могут принимать форму задержки его опорожнения (при СД), ахалазии или диффузного спазма пищевода. Парез желудка может сопутствовать СД или паранеопластическому синдрому.

Расстройства функций дистального отдела ЖКТ. Автономная нейропатическая дисфункция при СД является возможной причиной диареи. При недержании кала и запорах могут иметь значение различные факторы.

Автономная нервная система. Функция мочевого пузыря и сексуальная функция

Функция мочевого пузыря

Мочевой пузырь накапливает (удерживает) и выводит мочу, образовавшуюся в почках. Его функция находится под управлением нескольких рефлекторных дуг: произвольного мочеиспускания или его задержки (парацентральная долька, префронтальная кора, базальные ганглии); координации мочеиспускания путем расслабления сфинктера и сокращения детрузора (ОСВ, мостовой центр мочеиспускания); рефлекторного мочеиспускания (симпатические, парасимпатические волокна и мотонейроны центра мочеиспускания, расположенного в крестцовом отделе спинного мозга).

Автономное (непроизвольное) мочеиспускание. Симпатические волокна выходят из сегментов T10–L2 и следуют через подчревное сплетение. Они контролируют удержание мочи, ингибируя детрузор (β_3-адренорецепторы) и стимулируя шейку мочевого пузыря (треугольник, внутренний сфинктер; α-адренорецепторы). Парасимпатические волокна выходят из сегментов S2–S4 (крестцовый центр мочеиспускания, ядро детрузора) и следуют через тазовое

сплетение. Они управляют мочеиспусканием, активируя мышцу-детрузор.

Соматическое (произвольное) мочеиспускание. Моторные волокна выходят из сегментов S2–S4 (ядро Онуфа), следуют в составе полового нерва к наружному сфинктеру и мышцам тазового дна. Ядро Онуфа – это группа нейронов в переднем роге крестцового отдела спинного мозга. Здесь оканчиваются различные модулирующие афференты, и, таким образом, мотонейроны активируются (например, при кашле сфинктер напрягается и удерживает мочу). Центральная координация мочеиспускания осуществляется ОСВ и мостовым центром мочеиспускания. Подходящее время для мочеиспускания определяют влияния супратенториальной области на ОСВ.

Афферентные связи. Соматосенсорные волокна выходят из мочевого пузыря и следуют в составе подчревного, тазового и полового нервов к T10–L2 и S2–S4 уровням спинного мозга. Среди этих волокон миелинизированные Aδ- и немиелинизированные С-волокна (болевые). Нейроны второго порядка в спинном мозге проецируются на различные области, в том числе на каудальный отдел ствола и ОСВ.

Удержание мочи. Здоровый мочевой пузырь может удерживать до 500 мл мочи. Удержание мочи обеспечивается сокращением шейки мочевого пузыря, наружного сфинктера, мышц тазового дна и расслаблением детрузора.

Мочеиспускание. Когда в пузыре накапливается 150–250 мл мочи, рецепторы растяжения генерируют импульсы, которые вызывают ощущение переполнения мочевого пузыря. Центрально активированное мочеиспускание начинается, когда объем мочи составляет 300–400 мл. Купол мочевого пузыря получает стимул к сокращению, а шейка и мышцы тазового дна – к расслаблению. Сокращение мышц стенки живота увеличивает давление в полости пузыря и облегчает мочеиспускание.

Нейрогенная дисфункция мочевого пузыря (см. Приложение, табл. 18). Поражения мозгового центра мочеиспускания вызывают спазм детрузора и/или парез сфинктера (гиперактивность детрузора, детрузорно-сфинктерная диссинергия), а более каудальные поражения – периферический вялый парез. Количество остаточной мочи не должно превышать 15–20% нормальной емкости мочевого пузыря (менее 100 мл у взрослых).

Сексуальная функция

Половые органы получают симпатическую (T11–L2), парасимпатическую (S2–S4), соматическую моторную (ядро Онуфа) и соматосенсорную (S2–S4) иннервацию. Они находятся под супраспинальным контролем, который осуществляется с помощью проекций гипоталамуса к спинному мозгу. Важную роль играют также гормональные факторы (с. 123). Неврологические заболевания часто вызывают эректильную дисфункцию в сочетании с дисфункцией мочевого пузыря. Изолированная эректильная дисфункция и/или эякуляторная дисфункция чаще обусловлена физиологическими факторами (депрессией, тревожностью), СД, курением и некоторыми лекарственными препаратами (ингибиторы ацетилхолинэстеразы, β-блокаторы, тиазиды, трициклические антидепрессанты).

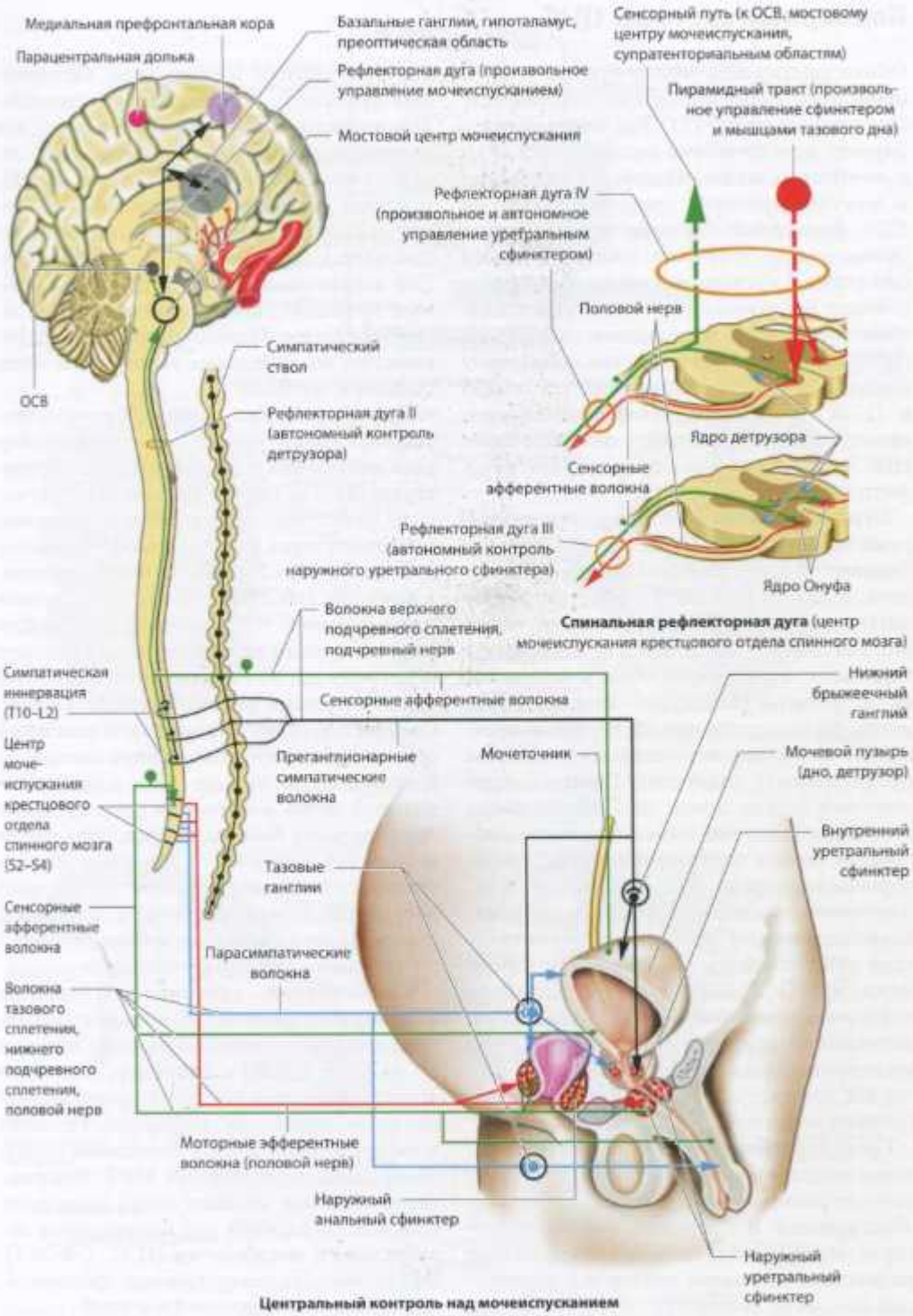

Центральный контроль над мочеиспусканием

Барьерные системы ЦНС

Обмен молекулами между кровью и ЦНС происходит через барьерные системы (см. Приложение, табл. 19). Эти системы регулируют осмотические (мониторинг ВЧД и внутричерепного объема), эндокринные и иммунологические процессы (с. 18, 78, 123). Барьерные системы контролируют обмен между четырьмя компартментами (отсеками): кровеносными сосудами (головного и спинного мозга, сосудами мозговых оболочек и хориоидного сплетения), паренхимой (нейроны, клетки глии), внеклеточным пространством (интерстиций) и ЦСЖ (желудочки, субарахноидальное пространство). Кроме того, они защищают ЦНС от токсинов и различных патогенных факторов.

Структура. ГЭБ образован нефенестрированным эндотелием, клетки которого соединяются плотными контактами. Кроме того, в его образовании участвуют астроциты и перициты. Последние имеют значение для дифференцировки и пролиферации эндотелия, а также способны к фагоцитозу. Астроциты регулируют концентрацию ионов во внеклеточной жидкости и метаболизм нейронов, а также могут изменять проницаемость эндотелия. Гематоспинномозговой барьер похож на ГЭБ, но имеет некоторые отличия (проницаемость, экспрессия белков плотных контактов, транспортные молекулы). Это объясняет предрасположенность спинного мозга к некоторым неврологическим заболеваниям (оптический нейромиелит и полиомиелит). Барьер между кровью и ЦСЖ образуется благодаря плотным контактам между эпителиальными клетками хориоидного сплетения и клетками нейротелия паутинной оболочки (с. 16), так как сосудистый эндотелий здесь лишен плотных контактов.

Транспорт веществ через ГЭБ. Прохождение веществ через барьер происходит при помощи различных механизмов: диффузии, облегченного и энергозатратного транспорта, через ионные каналы. Липофильные вещества, в том числе кислород и углекислый газ, легко проникают через клеточные мембраны ГЭБ и гематоликворного барьера. Специальные канальцевые белки (аквапорин-4) улучшают пассаж воды. Облегченный транспорт обеспечивается специальными механизмами (переносчиками) или рецепторами. Например, облегченному переносу глюкозы способствует белок GLUT1, переносу аминокислот – транспортные системы L, A, ASC, а выведению гидрофобных токсичных соединений – P-гликопротеин. Для активного транспорта (секреция, ионный транспорт, абсорбция) требуются затраты энергии. Транспорт при помощи пиноцитоза в нормальных условиях не имеет большого значения.

Циркумвентрикулярные органы. Это специфические области на границе полостей желудочков и субарахноидального пространства. Так как эти органы содержат сосуды фенестрированного типа, а типичный ГЭБ отсутствует, то гормоны, образующиеся в мозге (с. 70, 123), поступают в кровоток, и наоборот, небелковые вещества поступают из крови в мозг. Например, циркулирующие в крови токсины вызывают тошноту и рвоту через зону заднего поля, а циркулирующий холецистокинин регулирует прием пищи. Сосудистый орган терминальной пластинки осуществляет контроль уровня цитокинов и температуры тела (с. 130), а субфорникальный орган участвует в регулировании АД и водного баланса посредством секреции ангиотензина II (с. 124, 259). Эпифиз участвует в циркадианном ритме, который регулируется мелатонином, а срединное (медиальное) возвышение и нейрогипофиз – в управлении функцией гипофиза.

Клиническое значение. Изменения в барьерных системах можно обнаружить при помощи визуализирующих методов (с. 447, КТ и МРТ), например, благодаря поглощению контрастного средства при опухолях, инфекциях, инфарктах. Различия в распределении воды в паренхиме можно обнаружить при помощи МРТ. Радиоактивно меченые частицы могут пересекать ГЭБ и используются для исследования церебрального метаболизма (ПЭТ, ОФЭКТ). Эффективность лекарственных препаратов, применяемых в неврологии, в значительной степени зависит от их способности проникать через барьерные системы.



Жидкостные компартменты и барьерные системы ЦНС



ГЭБ



Барьер между кровью и ЦСЖ
(капилляр хориоидного сплетения)



Циркумвентрикулярные органы

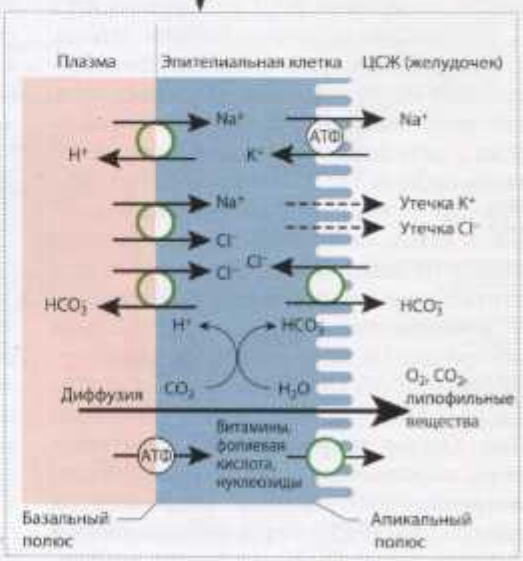

Перенос веществ через ГЭБ
(АТФ-энергозатратный активный транспорт, *зеленые круги* – облегченная диффузия)

Внутричерепное давление

Внутричерепное давление определяется соотношением трех компонентов: объема нервной ткани, ЦСЖ и крови, находящейся в сосудах нерастяжимой (после закрытия родничков и зарастания швов) полости черепа и позвоночного канала. Увеличение объема одного из трех компонентов должно быть нивелировано компенсаторным механизмом (гипотеза Монро–Келли), а именно перемещением ЦСЖ в спинальное субарахноидальное пространство. Когда возможности этого механизма исчерпаны, ВЧД становится некомпенсированным; кровеносные сосуды подвергаются компрессии, что снижает мозговой кровоток и приводит к ишемии и в конечном итоге к смерти мозга. ВЧД повышается у пожилых людей медленнее, чем у молодых, так как объем мозга с возрастом уменьшается. *Податливость* (церебральный комплайнс) – это отношение изменения объема головного мозга к изменению ВЧД, которое им вызвано. Таким образом, податливость является показателем способности системы противостоять внешним воздействиям. *Жесткость* – это величина, обратная податливости, отражающая неспособность системы компенсировать изменения объема. ВЧД поддерживается АД, и когда происходит остановка сердца, ВЧД становится равным атмосферному давлению. Гидроцефалия – это аномальное расширение системы желудочков. Она возникает в результате нарушений циркуляции или абсорбции ЦСЖ. Гидроцефалия, возникающая вследствие блокады циркуляции ЦСЖ в какой-либо части вентрикулярной системы, называется несообщающейся, или обструктивной, гидроцефалией. Гидроцефалия, возникающая в результате нарушения реабсорбции ЦСЖ арахноидальными ворсинками или обструкции субарахноидального пространства, называется сообщающейся. Острая гидроцефалия характеризуется расширением желудочков и острой внутричерепной гипертензией. Гидроцефалия с нормальным ВЧД и без прогрессирующей дилатации желудочков называется компенсированной или хронической гидроцефалией. Так называемая гидроцефалия нормального давления занимает промежуточное положение между этими двумя состояниями. Гидроцефалия *ex vacuo* – это термин, который используется для обозначения избытка ЦСЖ в области, где мозговая ткань утрачена в результате травмы, инсульта или оперативного вмешательства.

Мозговой кровоток (МК) зависит от церебрального перфузионного давления (ЦПД), показатели которого варьируют от 70 до 100 мм рт.ст., и цереброваскулярной резистентности (ЦВР): МК = ЦПД/ЦВР. МК поддерживается на постоянном уровне, составляющем примерно 50 мл/100 г/мин (50 мл крови, протекающей за минуту через 100 г мозга), пока среднее АД остается в пределах 50–150 мм рт.ст. (церебральная ауторегуляция). Резкое повышение АД сопровождается медленным, отсроченным повышением ВЧД. Любое повышение венозного давления вследствие маневра Вальсальвы, гиперволемии, правожелудочковой недостаточности, изменения положения тела или обструкции яремных вен повышает ВЧД на сравнимую величину. Ацидоз, возникающий вследствие гипоксии, ишемии или гиповентиляции, вызывает расширение мозговых сосудов и увеличение объема крови в них, повышая, таким образом, ВЧД. Алкалоз (например, при гипервентиляции) уменьшает объем крови в мозговых сосудах, в результате снижая ВЧД. МК и ВЧД повышаются при лихорадке и понижаются при гипотермии.

Мозговые грыжи. Грыжевые синдромы различаются в зависимости от локализации возникновения и распространенности патологического образования. При смещении полушарий мозга под серповидный отросток происходит вклинение поясной извилины под серп мозга. При транстенториальных грыжах – выпячивание мозговой ткани медиальной части височной доли через вырезку намета мозжечка. Направленные вверх грыжи задней черепной ямки представляют собой выпячивание ствола мозга и мозжечка через тенториальную вырезку, грыжи задней черепной ямки, направленные вниз, – сдвиг миндалин мозжечка через большое затылочное отверстие.

При **отеке мозга** накопление в мозговой ткани воды и электролитов вызывает

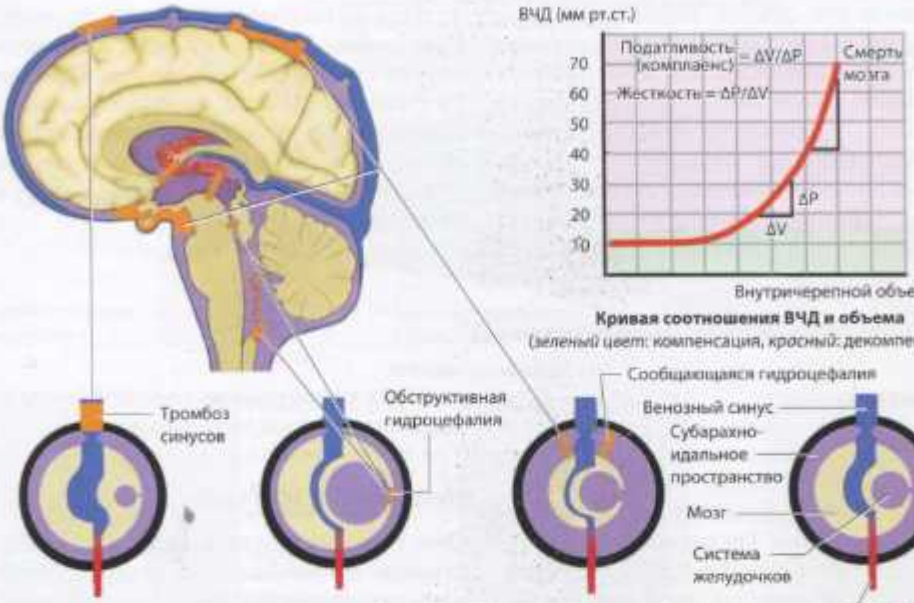

Кривая соотношения ВЧД и объема (*зеленый цвет*: компенсация, *красный*: декомпенсация)

Этиология гидроцефалии (справа – норма)

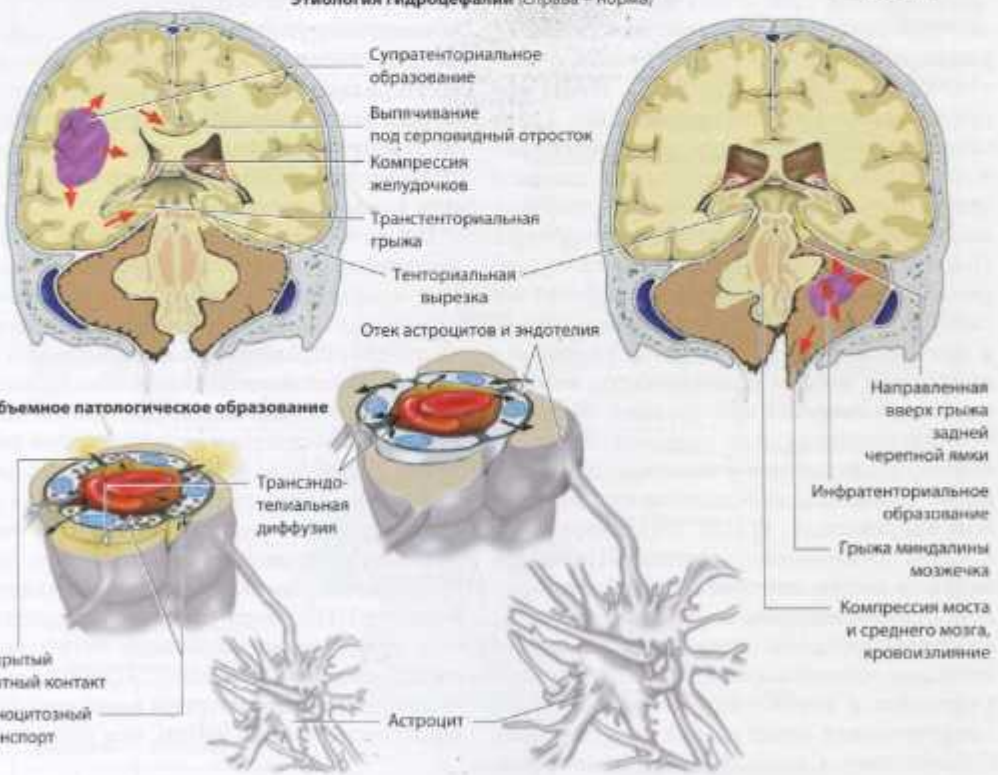

Отек мозга (*слева* – вазогенный, *справа* – цитотоксический)

увеличение его объема. Вазогенный отек мозга возникает вследствие повышения проницаемости капилляров и затрагивает в основном белое вещество. Причинами служат опухоль, абсцесс, инфаркт, травма, кровоизлияние и бактериальный менингит. Цитотоксический отек мозга затрагивает как белое, так и серое вещество и возникает в результате накопления жидкости во всех клетках мозга (нейронах, глии, эндотелии). Причинами служат гипоксия/ишемия или острая гипотоническая гипергидратация. Гидроцефалический (интерстициальный) отек мозга возникает в стенках желудочков и обусловлен движением жидкости из полостей желудочков в окружающие ткани (при острой гидроцефалии).

Нейротрансмиттерные системы

Синапсы

Информация передается нейронами через синапсы, которые состоят из пре- и постсинаптических компонентов и зоны контакта между ними. Трансмиссия в синапсах бывает электрической или химической. Электрические синапсы передают информацию в виде тока ионов через каналоподобный белковый комплекс (соединение), расположенный в области щелевого контакта между двумя клетками. Ионы могут двигаться в любом направлении. Такие синапсы обнаружены в эпителиальных и глиальных клетках. Химические синапсы могут быть возбуждающими и тормозными, в зависимости от нейротрансмиттера. Нейротрансмиттер высвобождается из пресинаптической части синапса, пересекает синаптическую щель и открывает каналы в постсинаптической части. В результате изменяется ионная проводимость, которая управляет потоком информации. В химических синапсах нет прямого контакта клеток, их разделяет узкая синаптическая щель. Импульсы передаются только в одном направлении. В ЦНС находятся в основном химические синапсы. Передачу нервных импульсов обеспечивают, помимо нейротрансмиттеров, синаптические везикулярные протеины (синаптофизин, синаптотагмин, синаптобревин, синапсин). Они участвуют в управлении движением пресинаптических везикул и их опорожнении (экзоцитозе). Способность к изменению синаптической проводимости служит основой нейропластичности, т.е. возможности нейронной сети реорганизовываться, формируя новые связи, например адаптироваться к изменениям внешней среды или компенсировать повреждения.

Нейротрансмиттеры

Они синтезируются в нейронах, присутствуют в повышенных концентрациях в пресинаптической части нейрона, оказывают влияние на постсинаптическую часть и инактивируются специальной системой в синаптической щели. Эффект нейротрансмиттера зависит от типа постсинаптического рецептора. Таким образом, в зависимости от постсинаптического рецептора нейротрансмиттер может оказывать возбуждающее и/или тормозящее действие.

По химическому строению различают низкомолекулярные трансмиттеры (например, ацетилхолин, дофамин, норадреналин) и нейропептиды (с. 72). В пресинаптической части нейротрансмиттеры заключены в везикулы. Когда потенциал действия достигает пресинаптической части, содержимое везикул высвобождается в синаптическую щель путем экзоцитоза. Действие нейротрансмиттера на рецептор может быть прямым и непрямым. Прямое действие приводит к изменению конформации рецепторов, при этом открывается ионный канал (ионотропный рецептор). Непрямое действие осуществляется при помощи вторичных метаболитов (метаботропный рецептор). Прямой трансмиттер действует быстрее и имеет меньшую продолжительность жизни, чем непрямой.

Нейротрансмиттерные системы

Синапсы называются по их главным трансмиттерам, но в пресинаптической части



Электрический синапс



Химический синапс или нейротрансмиссия

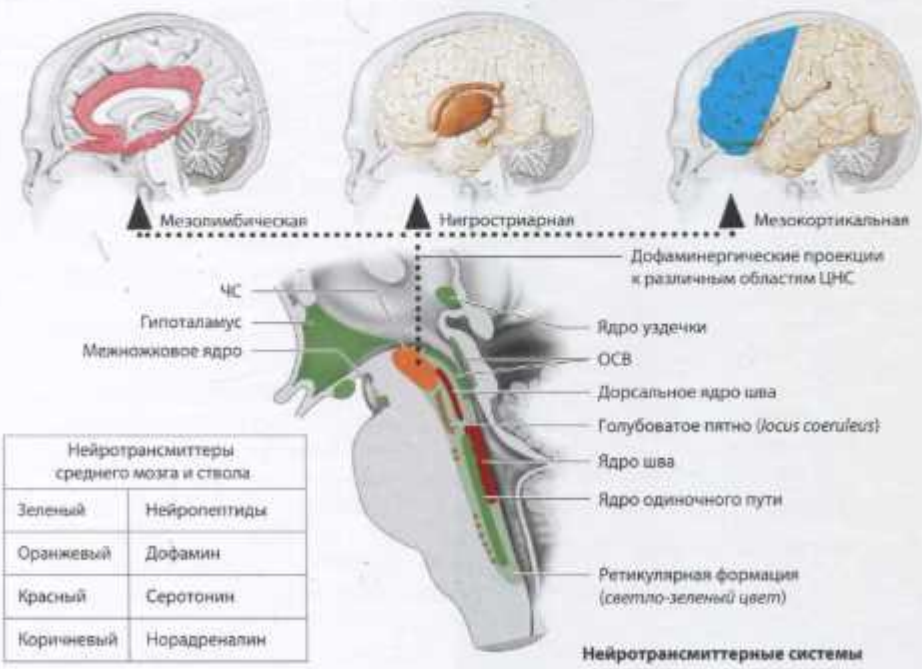

Нейротрансмиттеры среднего мозга и ствола	
Зеленый	Нейропептиды
Оранжевый	Дофамин
Красный	Серотонин
Коричневый	Норадреналин

Нейротрансмиттерные системы

присутствует несколько котрансмиттеров, которые также влияют на синапс. Различные функциональные системы нейронов называются по их главным трансмиттерам. Эти нейротрансмиттерные системы (см. Приложение, табл. 20) выполняют возбуждающую и/или тормозную функции. Они имеют разветвленные проекции в различных отделах головного и спинного мозга. Многие неврологические нарушения связаны с аномалиями нейротрансмиттерных систем. На трансмиттерные системы можно влиять фармакологически, и этот факт имеет клиническое значение.

3 Синдромы

- Мышечная слабость и паралич
- Сенсорные нарушения
- Боль
- Синдромы черепных нервов
- Дисфагия
- Стволовые синдромы и синдромы основания черепа
- Расстройства узнавания
- Расстройства памяти
- Афазия
- Дизартрия
- Языковые расстройства
- Расстройства сна
- Расстройства сознания
- Изменения внутричерепного давления
- Воспалительные процессы ЦНС
- Судороги
- Неэпилептические эпизоды
- Цереброваскулярные синдромы
- Периферические нейропатии, боль в спине и миопатии
- Психогенные причины неврологических синдромов

Поражение верхних моторных нейронов

Признаки этого заболевания возникают при повреждении верхних моторных (двигательных) нейронов и их аксонов (с. 50). Патологический процесс может быть церебральным (кора, подкорковые структуры/белое вещество, внутренняя капсула, ствол) или спинальным (с. 146). Термины «паралич» или «плегия» используют при тяжелой или полной утрате двигательной функции, а термин «парез» – при частичной ее утрате. В случае поражения верхних моторных нейронов страдают различные группы мышц. Нейрогенная мышечная атрофия не формируется при параличе, обусловленном поражением верхних мотонейронов.

Парез. Быстрые чередующиеся движения замедляются в результате одновременного сокращения мышц-антагонистов. Нижние мотонейроны получают меньше произвольных стимулов, и поэтому для произвольных движений требуется больше усилий, что вызывает значительное утомление мышц. Могут иметь место синкинезии (непроизвольные сокращения паретичных мышечных групп, возникающие при содружественных движениях, например при зевании); глобальные синкинезии – недифференцированные сопутствующие движения; зеркальные (имитационные) синкинезии – конкурентные движения непаретичной конечности при движениях пораженной (или наоборот); спинальные автоматизмы – непроизвольные движения, вызванные соматосенсорными стимулами.

Паралич. Паралич органов с билатеральной иннервацией (глаз, челюсти, глотки, шеи; с. 88) может быть частичным или вовсе отсутствовать. Тотальная гемиплегия со временем ослабевает, но выздоровление иногда сопровождается другими моторными нарушениями: тремором, гемиатаксией, гемихореей и гемибаллизмом. Обычно контроль тонких движений страдает больше, чем их сила.

Спастичность. Отличительной чертой спастичности является повышение мышечного тонуса в ответ на пассивное растяжение, при этом его степень зависит от скорости движения. Симптом «складного ножа» (внезапное падение мышечного тонуса при быстром пассивном разгибании) наблюдается редко. Спастичность обычно поражает мышцы с антигравитационной функцией (сгибатели верхних и разгибатели нижних конечностей).

Нарушения рефлексов. Внутренние мышечные рефлексы усиливаются (увеличение рефлекторных зон, клонусы), а наружные рефлексы ослабевают или исчезают. Всегда выявляется рефлекс Бабинского.

Церебральные поражения

Односторонняя мышечная слабость. Изолированное поражение первичной моторной коры (поле 4) вызывает контралатеральный вялый паралич мышц лица (центральный тип; с. 181), кисти или голени (монопарез, моноплегия). С помощью одного только осмотра бывает трудно определить, что является причиной монопареза: поражение верхних или нижних мотонейронов (с. 148). Однако одновременное сокращение (коконтракция) мышц-антагонистов имеет место только при поражении верхних моторных нейронов. Поражения смежных прецентральных и постцентральных областей или глубоких областей коры вызывают спастичность и, возможно, сопутствующие нарушения чувствительности.

Одностороннее поражение всей первичной моторной коры и/или кортико-бульбарного/кортико-спинального трактов выше продолговатого мозга (включая соматосенсорный, глазодвигательный и зрительный тракты) вызывает на противоположной стороне мышечную слабость, нарушение соматосенсорной, глазодвигательной и зрительной функций или высших корковых функций, например афазию.

Субкортикальные поражения и поражения выше продолговатого мозга вызывают на противоположной стороне чисто моторный гемипарез, дизартрию, иногда атаксию и центральный лицевой парез. Фациобрахиальный парез (преимущественно вовлекающий мышцы лица и руки) обусловлен поражением латеральной фронтальной поверхности контралатерального полушария и сопровождается афазией Брока (до-



Нарушение тонких двигательных функций

Центральное поражение

Периферическое поражение





Сжимание кисти вызывает сокращение мышц-антагонистов

Сжимание кисти не вызывает сокращения мышц-антагонистов





Свисание кисти центрального и периферического генеза



Опистотонус, сжатые челюсти

Приведенные и согнутые верхние конечности

Декортикационная (сгибательная, флексорная) поза





Правосторонний гемипарез
(поражение внутренней капсулы)





Перекрестный (альтернирующий) парез
(левостороннее поражение среднего мозга, вызвавшее паралич левого глазодвигательного нерва и парез правой верхней и нижней конечности)



Разогнутые и ротированные внутрь верхние конечности

Разогнутые и ротированные внутрь нижние конечности

Согнутые подошвы

Децеребрационная ригидность (разгибательная, экстензорная поза)

Поза тела человека, находящегося в коматозном состоянии





Перекрестный (альтернирующий) парез
(поражение на уровне пирамидного перекреста, вызвавшее парез правой верхней и левой нижней конечности)

минантное полушарие) или геминеглектом (недоминантное полушарие). Мышечная слабость на противоположной стороне с сохранением функций лицевых мышц возникает в случае, если страдают корковые области, иннервирующие конечности, либо продолговатый мозг. При поражении шейного отдела спинного мозга отмечается слабость мышц на ипсилатеральной стороне.

Одностороннее поражение ствола (с. 189) вызывает слабость на противоположной стороне и паралич ЧН на своей стороне (перекрестный паралич, альтернирующая гемиплегия). Редкое изолированное поражение продолговатого мозга на уровне перекреста пирамид вызывает парез руки на контралатеральной стороне и парез ноги на ипсилатеральной стороне.

Двусторонняя мышечная слабость. Причиной появления декортикационной позы (с. 115, 211) служат обширные поражения коры и белого вещества обоих полушарий с возможным распространением на промежуточный мозг. Вовлечение в процесс среднего мозга приводит к появлению децеребрационной позы. В редких случаях паралич обеих нижних конечностей сопровождается дисфункцией мочевого пузыря. Причиной этого является двустороннее парамедианное поражение прецентральной коры (парасагиттальный кортикальный синдром).

Поражение спинного мозга

Место и распространенность очага поражения спинного мозга можно установить при осмотре на основании имеющихся нарушений функции спинальных трактов и корешков (с. 48, 56, 60, 64–66). Тяжесть неврологических симптомов зависит также от того, насколько быстро они развиваются (остро, подостро, хронически) и от того, является поражение полным или частичным.

Паралич. Моторные нарушения и аномалии рефлексов обнаруживаются ниже уровня поражения.

Автономная дисфункция. Трансекция (разрыв) спинного мозга вызывает острый спинальный шок, полную утрату автономных функций ниже уровня разрыва (мочевой пузырь, кишечник, половые функции; вазомоторная регуляция, потоотделение). Поражение на уровне С4 и выше приводит к параличу дыхания. Медленно прогрессирующее заболевание каудального отдела спинного мозга (опухоль) может проявляться только нарушением функции мочевого пузыря или сексуальной дисфункцией.

Трансекция спинного мозга немедленно вызывает вялую параплегию или тетраплегию, анестезию и арефлексию ниже уровня поражения, двусторонний симптом Бабинского и спинальный шок. Если трансекция была неполной, моторные и сенсорные нарушения могут ослабевать в течение 6 нед. Однако при этом неизбежно наступает стабильная хроническая миелопатия, проявляющаяся спастическим пара- или тетрапарезом, а также сенсорной и автономной дисфункцией.

Неполное поражение спинного мозга. Патологические процессы, затрагивающие только часть поперечного сечения спинного мозга, вызывают специфические клинические синдромы в соответствии с их топографией (с. 55). Из них наиболее известны синдром заднего столба, синдром переднего рога (с. 150, 394), синдром заднего рога (с. 167), синдром передней спинальной артерии (с. 386) и синдром Броун-Секара. При синдроме Броун-Секара неполный (частичный) разрыв спинного мозга вызывает спастический парез и утрату вибрационной чувствительности на стороне поражения, а на противоположной стороне – утрату болевой и температурной чувствительности в одном или двух сегментах ниже уровня поражения (так называемый диссоциированный сенсорный дефицит). Центральные поражения спинного мозга – см. на с. 167.

Синдром поражения задних столбов спинного мозга (с. 167). Характерный симптом – парестезия («иголки и булавки», покалывание). Поражение задних столбов спинного мозга нарушает вибрационную и позиционную чувствительность (с. 121), а также способность определять объекты на ощупь. Сгибание шеи может вызывать

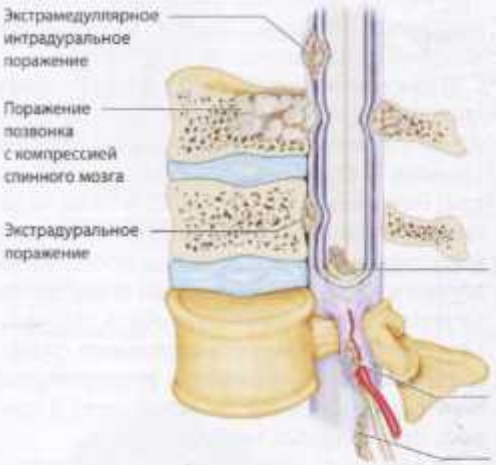

Локализация поражений спинного мозга

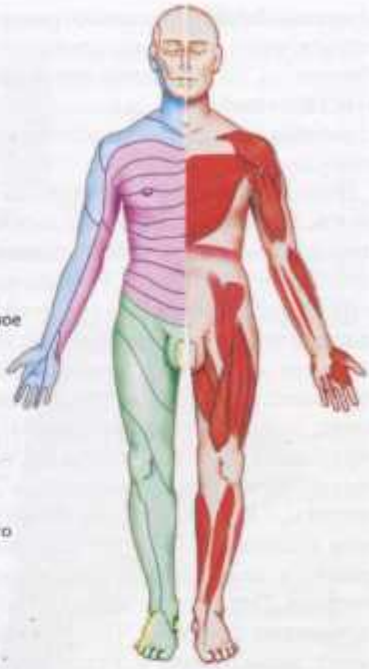

Локализация поражений
(слева: дерматомы; справа: мышцы-индикаторы поражения сегментов)



Симптом Лермитта

Симптом Ромберга

Синдром заднего столба спинного мозга

- Парестезия
- Утрата вибрационной чувствительности, ощущения движения и позы (ниже уровня поражения)
- Нарушение дискриминационной чувствительности (неспособность различить раздражители, приложенные к коже в двух точках)
- Мышечная сила, болевая и температурная чувствительность страдают мало или не нарушаются
- Симптом Ромберга (нарушение равновесия при закрытых глазах)



Парапарез



Параплегия



Боль в спине, корешковые симптомы



Сегментарная мышечная атрофия
(поражение передних рогов, корешковые поражения)



Симптом Бабинского
(поражение пирамидного тракта)

шокоподобную парестезию, распространяющуюся вниз по позвоночнику (симптом Лермитта). Может возникнуть повышенная чувствительность к тактильным и болевым стимулам (аллодиния) в областях сенсорной денервации.

Поражения шейного отдела спинного мозга. Поражение верхнего шейного отдела спинного мозга на уровне большого затылочного отверстия (с. 194) вызывает боль в шее, иррадиирующую в руки, слабость мышц плеча и предплечья (она обычно начинается на одной стороне, затем распространяется на нижние конечности и, наконец, на другую руку и плечо), атрофию внутренних (*intrinsic*) мышц кисти, синдром Лермитта, симптомы поражения X–XII ЧН, нистагм, нарушения чувствительности лица и синдром Горнера. Распространение процесса неизбежно вызывает нарушения дыхания. Поражение ниже C1 не вызывает нарушения функций ЧН. (Корешок C1 не имеет дерматомного представительства.) Поражение нижнего шейного отдела (C5–C8) вызывает симптомы полной и частичной трансекции, в том числе моторные и сенсорные нарушения. Если поражение затрагивает спинальный симпатический путь, возникает симптом Горнера. Центральный синдром спинного мозга – см. на с. 167.

Поражение грудного отдела спинного мозга. Поперечное поражение спинного мозга на уровне T1 вызывает симптом Горнера и атрофию внутренних мышц кисти. Поражение на уровне T2 и ниже не затрагивает верхние конечности. Поражение корешков вызывает боль, распространяющуюся в виде полосы с задней поверхности на переднюю, на одной или обеих сторонах. При поражениях на уровне верхнего грудного отдела (T1–T5) возникают респираторные нарушения в результате вовлечения в процесс межреберных мышц.

Поражение поясничного и крестцового отделов спинного мозга. Поражение на уровне L1–L3 вызывает вялую параплегию и дисфункцию мочевого пузыря (с. 134, 463). Слабость подвздошно-поясничной мышцы не позволяет пациенту сидеть. Симптомы поражения на уровне L4–S2, синдром мозгового конуса и синдром конского хвоста – см. на с. 238 и 385.

Поражение нижних моторных нейронов

Причиной периферического паралича может быть поражение нижнего мотонейрона (передний рог), корешка, периферического нерва или моторной концевой пластинки. Периферический паралич следует отличать от мышечной слабости, вызванной поражением самих мышц (миопатии). Слабость может быть вызвана разрывом сухожилия или повреждением костей и суставов.

Паралич. Паралич сопровождается снижением мышечного тонуса (вялостью). Величина области мышечной слабости зависит от типа, тяжести и распространенности поражения нижних моторных нейронов или периферического нерва.

Нарушения рефлексов. Внутренние мышечные рефлексы снижены или отсутствуют. Степень нарушения рефлексов может не соответствовать степени мышечной слабости. При поражении нижних моторных нейронов и параличе периферического нерва утрата рефлексов не зависит от утраты силы. При миопатии утрата рефлексов происходит параллельно утрате силы. Внешние рефлексы не страдают до тех пор, пока не подвергнутся атрофии эффекторные мышцы. Патологические рефлексы отсутствуют.

Атрофия мышц. Прогрессивная атрофия мышц парализованной конечности начинается примерно через 3 нед. после повреждения периферического нерва и нижних моторных нейронов.

Спонтанные движения. Фасцикуляции – это непроизвольные, неритмичные сокращения моторных единиц в расслабленной мышце. Они могут быть физиологическими (после физического напряжения) или патологическими (при нейрогенных поражениях и миопатии). Фасцикуляции без мышечной атрофии и паралича не имеют клинического значения. Миокимия – это продолжительное, непроизвольное, мелкое дрожание мышцы. На лице оно ассоциируется с РС, СГБ, опухолью моста или укусом змеи.

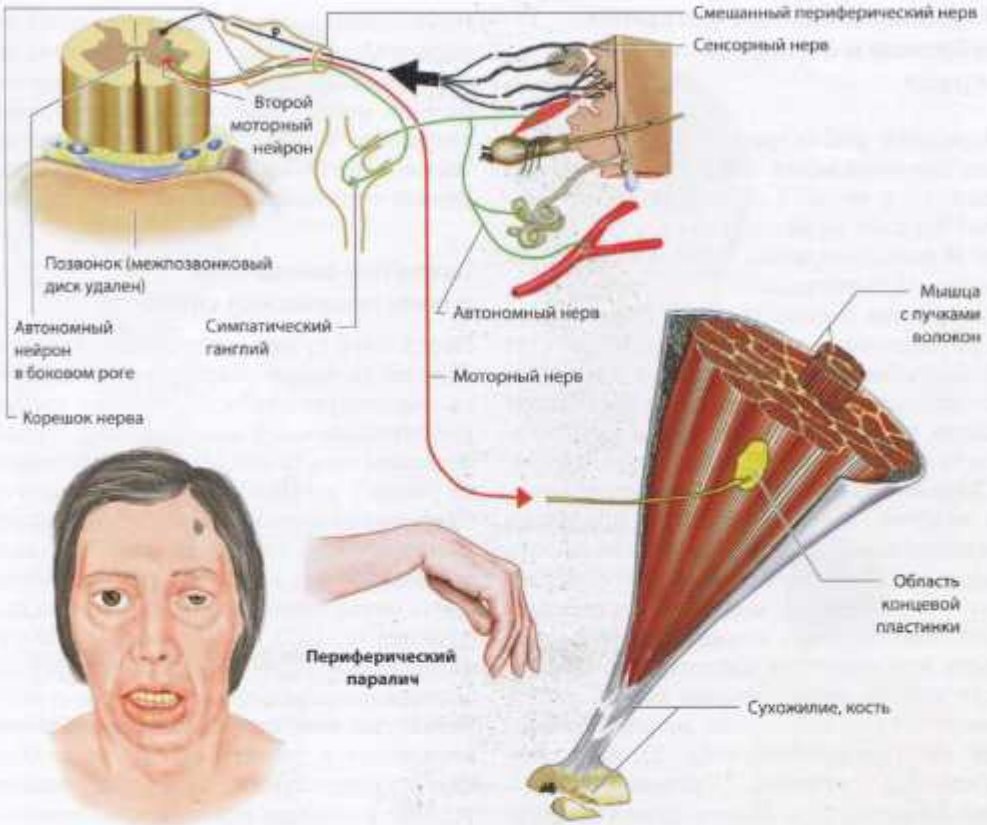

Миастеническая слабость

Возможные места поражений



Корешковая боль
(в данном случае вследствие грыжи диска поясничного отдела)



Мышечная атрофия
(кисти, ноги, язык)

Поражения нижних моторных нейронов и периферических нервов

Передний рог. Утрата моторных нейронов спинного мозга парализует моторную единицу, к которой они принадлежат. Вялый паралич может начаться асимметрично и сопровождаться тяжелой атрофией мышц. Чувствительность не нарушается. Внутренние рефлексы пораженных мышц утрачиваются на ранней стадии. Мышечная слабость бывает либо проксимальной (язык, глотка, мышцы туловища), либо дистальной (кисти, икроножные мышцы), в зависимости от этиологии поражения переднего рога.

Корешковый синдром. Поражение одного переднего корешка (например, при грыже межпозвонкового диска) вызывает слабость мышц в иннервируемом миотоме. Мышцы, иннервируемые несколькими корешками, испытывают лишь незначительную слабость или остаются интактными. Однако если мышца иннервируется только одним корешком (*индикаторная мышца* сегментов; см. Приложение, табл. 5), наступает ее паралич и атрофия. Поражение заднего рога добавляет боль и парестезию в соответствующем дерматоме. Эти симптомы могут провоцироваться чиханием, кашлем, движениями (ходьбой) или локальной перкуссией. Автономные нарушения возникают редко.

Периферический нерв. Причиной паралича может быть поражение сплетения (плексопатия), одного или нескольких периферических нервов (мононейропатия, полинейропатия; с. 60, 235). В зависимости от того, какой сегмент или нерв поражен, нарушение может быть только моторным, только сенсорным или смешанным с различной степенью автономной дисфункции.

Скелетно-мышечная и миастеническая слабость

Поражения сухожилий, связок, суставов и костей вызывают реальную или кажущуюся мышечную слабость, которая требует дифференциальной диагностики с периферическим параличом. При этих поражениях не бывает нарушений чувствительности. Скелетно-мышечные поражения приводят к ограничению движений, особенно если они болезненны, а затем и к атрофии. Может иметь место также тяжелая автономная дисфункция (с. 168). Нарушения нервно-мышечной проводимости (миастеническая слабость) характеризуются слабостью и утомляемостью мышц после нагрузки. Степень вовлечения в процесс особых мышечных групп (глаз, глотки, туловища) зависит от типа и тяжести основного заболевания. Нарушения чувствительности отсутствуют. Для синдрома Ламберта–Итона характерна гипорефлексия. Автономная дисфункция бывает при синдроме Ламберта–Итона и ботулизме.

Мышечная слабость

Миопатия бывает первичной и вторичной, т.е. может развиться в результате какого-либо другого заболевания. При миопатии обычно страдают мышцы обеих половин тела. Различные типы миопатий затрагивают различные мышечные группы. Существуют генерализованные заболевания (врожденная миопатия), а также заболевания, затрагивающие преимущественно проксимальные (мышечная дистрофия [МД] Дюшенна, полимиозит) или дистальные (миотоническая дистрофия, миозит с тельцами включения) мышцы, а также мышцы лица и шеи (митохондриальная миопатия). При миастении гравис (МГ) возникает нарушение нервно-мышечной проводимости, а мышечная слабость увеличивается при физической нагрузке.

Мышечную силу оценивают по шкале, предложенной британским Советом по медицинским исследованиям (1976).

5 – нормальная мышечная сила

4 – активное движение с преодолением сопротивления

3 – активное движение с преодолением силы тяжести (гравитации)

2 – движение осуществляется, но без преодоления силы тяжести



Слабость проксимальных мышц нижних конечностей
(чтобы подняться, пациент использует руки, опираясь на нижние конечности, – симптом Говерса, проксимальная мышечная атрофия, гипертрофия икроножных мышц, поясничный гиперлордоз)



Миопатическое лицо
(билатеральная слабость мимических мышц)





Мышечная боль
(в данном случае – миозит)

Мышечная атрофия и гипертрофия
(в данном случае – МД)



Мышечная ригидность
(тест на миотонию: после крепкого сжатия пальцев в кулак пациент не может его быстро разжать)

1 – наблюдаемое или пальпируемое сокращение, но движение отсутствует

0 – мышечное сокращение отсутствует

Вследствие слабости мимических мышц возникает характерное *миопатическое лицо*. Этот признак может сопровождаться слабостью глазных (птоз, диплопия), орофарингеальных (дизартрия, дисфония, дисфагия), окулофарингеальных или шейных мышц (передние и/или задние мышцы шеи).

Мышечная атрофия. При миопатии возникает атрофия вследствие нарушения развития, деструкции и/или недостаточной регенерации мышечных волокон. Мышечная атрофия и мышечная слабость не всегда одинаково выражены. Например, миастения не сопровождается атрофией мышц. Атрофия мышц может быть неочевидной вследствие компенсаторного развития жировой и соединительной ткани. Некоторые нервно-мышечные расстройства, например лице-лопаточно-плечевая миодистрофия, миозит с тельцами включения, миотоническая дистрофия, характеризуются особым типом атрофии (проксимальным, дистальным, односторонним).

Мышечная гипертрофия. Увеличение размеров мышц вследствие увеличения размеров мышечных клеток (генуинная гипертрофия) наблюдается при врожденной миотонии. Псевдогипертрофия в результате накопления жировой и соединительной ткани в атрофичных мышцах бывает при различных нервно-мышечных нарушениях, например при МД Дюшенна, когда затронуты икроножные мышцы, а также при поражении корешка S1.

Боль в мышцах. Миалгия (с. 424) в покое и при напряжении бывает при травме (разрыв, растяжение), накоплении молочной кислоты, компартмент-синдроме, дерматомиозите, полимиозите, вирусном миозите (вирус гриппа, вирус Коксаки группы B, вирус простого герпеса [ВПГ]), фибромиалгии, ревматической полимиалгии и мышечном спазме.

Ригидность мышц. Ригидность бывает значительной при врожденной миотонии, нейромиотонии и холодовой парамиотонии. Сразу после сокращения мышцы не расслабляются, но их ригидность уменьшается после согревания и совершения нескольких движений. Перкуссия мышцы вызывает миотоническую реакцию. Например, при постукивании молоточком по возвышению большого пальца кисти происходит его приведение и противопоставление.

Мышечная контрактура. При деструкции мышечных волокон и разрастании на их месте соединительной ткани мышца постоянно находится в сокращенном состоянии. Контрактуры возникают при дегенеративных мышечных расстройствах, а также при нейрогенной мышечной атрофии. Развивается вторичная деформация суставов. ЭМГ не выявляет электрической активности.

Утомляемость мышц. МГ, синдром Ламберта–Итона и некоторые метаболические миопатии (с. 418) характеризуются повышенной утомляемостью мышц. Умеренно повышенная утомляемость мышц может сохраняться в течение нескольких недель после вирусных инфекций.

Нарушения походки

Нормальная походка

Поза. Для осуществления ходьбы человеку необходимо принять вертикальное положение и поддерживать равновесие. Это позволяют сделать выпрямительный и антигравитационный постуральные рефлексы. Для локомоции необходимо, чтобы моторная, зрительная и соматосенсорная системы функционировали нормально. Пожилые люди не могут быстро выпрямиться, они ходят согнувшись и немного неустойчиво.

Нормальная походка. В норме ходьба начинается без задержки. Цикл ходьбы (время между двумя касаниями пола пяткой одной ноги, равен двум шагам) характеризуется ритмом (количество шагов в минуту), длиной шага (фактически длина всего цикла, т.е. два шага) и шириной шага (расстояние между линиями движения двух пяток примерно 5–10 см). Каждая нога поочередно

работает как опорная (фаза опоры, примерно 65% цикла) и как ведущая (фаза переноса тяжести тела, 35%). Во время фазы переключения обе ноги на короткое время контактируют с полом (двойная опора). Так как центр тяжести тела во время ходьбы смещается из стороны в сторону, верхняя часть тела совершает компенсаторные движения для поддержания равновесия. Руки движутся поочередно: то в направлении движения, то в противоположную сторону. В норме скорость ходьбы можно изменить мгновенно. В пожилом возрасте походка становится менее энергичной и более осторожной. Пожилые люди делают более широкие шаги, что уменьшает риск падения.

Нарушения походки

Описание	Признаки	Возможная причина
Атактическая походка	Неуверенная, с широко расставленными ногами и ротацией туловища. Шаги короткие, нерегулярные	Поражение мозжечка
	Шаткая, спотыкающаяся, с раскачиванием вперед и назад	Интоксикация, вестибулярные расстройства
	Трудности как при стоянии, так и при ходьбе. Неустойчивая, качающаяся походка, нерегулярные движения ногами с сильными ударами о пол. Улучшается при поддержке (костыли), ухудшается при отсутствии визуальных ориентиров (тусклый свет)	Проприоцептивные нарушения (полинейропатия, полирадикулопатия, ганглионарная сенсорная нейропатия, поражение заднего столба), двустороннее поражение теменных долей
Нарушение походки, вызванное болью	Медленная, хромающая, с кратковременной опорой на больную ногу	Поражение поясничного корешка, заболевание костей/суставов (остеопороз, тазобедренный или коленный остеоартрит)
Степпаж («петушиная», перонеальная походка)	Нарушение тыльного сгибания стопы (одно- или двустороннее). Больной поднимает ногу слишком высоко, а при опускании отвисающая стопа шлепает по полу	Полинейропатия, периферический парез малоберцовой группы мышц (болезнь Шарко–Мари–Тута [ШМТ], с. 411), поражение моторных нейронов (с. 394) или корешка L4/L5
Ковыляющая походка (походка «вразвалку»)	С. 242	С. 242
Спастическая походка	Нога волочится по полу, описывая полукруги. Руки согнуты	Гемиплегия со спастичностью
	Медленная походка «толчками», скованные движения ног, ноги в положении избыточного приведения («ножницы»)	Параплегия со спастичностью
Семенящая походка	Ходьба начинается с задержкой, быстрые, мелкие шаги, движение «блоком», постуральная неустойчивость, движения рук могут быть ограничены в зависимости от конкретного случая	БП, МСА, поражение лобной доли, в том числе опухоль, гидроцефалия с нормальным ВЧД, субкортикальная сосудистая энцефалопатия
Неустойчивая походка	Нерешительные осторожные движения, частые падения	ПНП (с. 335), двустороннее вестибулярное нарушение, поражение ствола или мозжечка
Психогенные (функциональные) нарушения походки	Аномальные движения, которые выполняются с усилием, раскачиванием и тремором. Нога часто волочится	Конверсионный синдром и другие психиатрические расстройства, симуляция



Нормальный цикл ходьбы



Степпаж («петушиная», «лошадиная» походка)



Поза и походка молодого (*слева*) **и пожилого** (*справа*) **человека**



Ковыляющая походка (поясничный лордоз, походка «вразвалку», слабость ягодичных мышц)



Шаткая, или «пьяная», походка



Спастическая походка (правосторонний гемипарез)



Спастическая походка (спастический парапарез)



Паркинсоническая походка (с. 326)



Лобный тип нарушения походки (шаги неуверенные, мелкие и шаркающие)

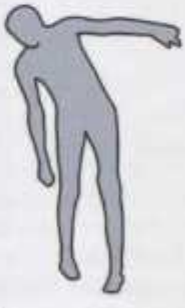

Атактическая походка (мозжечковая походка, походка сенсорной атаксии)

Мозжечковые синдромы

Поражение одного из полушарий мозжечка вызывает ипсилатеральную атаксию конечностей, интенционный тремор, дисдиадохокинез, снижение мышечного тонуса и дизартрию. При поражении червя возникают туловищные (трункальные) симптомы, например туловищная атаксия, при которой пациент не может сидеть и стоять, неустойчивая походка, саккады. В зависимости от размера очага могут появляться также и внемозжечковые симптомы, например дефицит функций ЧН, головокружение, сенсорные нарушения, гемипарез.

Признаки мозжечковой дисфункции

Утрата координации и равновесия. Атаксия – это некоординированные, беспорядочные и неточные движения (диссинергия). В типичных случаях отмечается нарушение равновесия в положении сидя (туловищная атаксия) или стоя (постуральная атаксия), избыточность или недостаточность амплитуды целенаправленных движений (дисметрия: гипо- или гиперметрия), неуверенная походка с быстрыми, неравномерными по длине шагами, при движении – сильное покачивание (атактическая походка, с. 153).

Дизартрия. Речь пациента медленная, неясная и монотонная (дизартрофония), иногда скандированная. Дыхание плохо координируется с потоком речи, в результате чего ее громкость внезапно увеличивается («взрывная» речь).

Глазодвигательные нарушения. Часто наблюдается установочный нистагм. Произвольные саккады либо очень короткие – «недолетают» до цели, либо очень длинные – «перелетают» цель (окулярная дисметрия) и сопровождаются заключительным подергиванием глазных яблок. Теряется плавность *следящих движений глаз*, они становятся прерывистыми (саккадическими). Часто пациент не способен подавить вестибулоокулярный рефлекс (с. 97), т.е. нормальное визуальное подавление нистагма нарушено (рефлекс фиксации взора не может полностью подавить нистагматический рефлекс). В результате нарушения фиксации взора при поворотах головы неподвижные объекты кажутся движущимися (осциллопсия).

Мышечный тонус. У пациентов с острым поражением одного из полушарий мозжечка мышечный тонус снижен.

Осмотр

Для выявления дисметрии, нарушения координации и тремора применяют указательные пробы. Тремор усиливается по мере приближения конечности к намеченной цели (интенционный тремор, с. 157). Пальценосовую, пальце-пальцевую и пяточно-коленную пробу проводят при открытых и закрытых глазах. Пробу Барани проводят следующим образом. Пациента просят прикоснуться указательным пальцем к указательному пальцу врача, затем опустить руку и сделать это еще раз, но уже с закрытыми глазами. При заболевании мозжечка палец пациента отклоняется в сторону поражения.

Иногда пациент теряет способность стоять (астазия). Неустойчивость сохраняется как при открытых, так и при закрытых глазах (симптом Ромберга, с. 147), что служит критерием отличия мозжечковой атаксии от спинальной (сенсорной) (степень сенситивной атаксии существенно усиливается при закрывании глаз). Если предложить пациенту в течение 30–60 с сделать несколько шагов на месте с закрытыми глазами, его тело отклонится в сторону поражения. Даже при небольшой атаксии пациенты испытывают затруднение при попытке пройти по прямой линии (абазия; проверку осуществляют, предлагая пациенту сделать несколько шагов, ставя ноги одну перед другой, так чтобы пятка одной стопы касалась пальцев другой). Часто пациент не способен выполнить быстрые чередующиеся движения (дисдиадохокинез), не может удовлетворительно изобразить параллельные линии или спираль; его почерк становится крупным (макрография) и неровным.

Сниженный мышечный тонус можно определить путем пассивного поворачивания или качания конечности, а также при помощи теста отдачи (рикошетный феномен). Пациента просят закрыть глаза и вы-



Мозжечковая походка
(туловищная атаксия; поражение червя, спиноцеребеллума)





Пальце-пальцевая проба
(интенционный тремор, см. с. 158, аппендикулярная атаксия; поражение полушарий, понтоцеребеллума)



Дисдиадохокинез
(нарушение выполнения быстрых чередующихся движений)



Мозжечковый дрейф
(рука и кисть движутся в больную сторону; поражение одного полушария)



Дисметрия (гиперметрия)



Повторяющиеся саккады при слежении



Дисметрия (гипо- и гиперметрия), установочный нистагм

Нарушения движений глаз
(поражение флокулонодулярной доли, вестибулоцеребеллума)



Феномен отдачи (пациент сгибает руку, преодолевая сопротивление врача. Когда врач внезапно ослабляет сопротивление, пациент не может прекратить движение. Внимание: пациент нуждается в защите от своих неконтролируемых движений)

тянуть руки. Затем врач слегка постукивает по запястью пациента, так чтобы его рука отклонилась от первоначального положения. При возвратном движении рука пациента либо не достигает первоначального положения, либо движется дальше, чем нужно. Пациента также просят согнуть руку в локте, преодолевая сопротивление. Когда врач внезапно ослабляет сопротивление, пациент не в состоянии прекратить движение.

Глазодвигательные нарушения представляют собой саккады, возникающие во время слежения, и дисметрию. При взгляде в сторону поражения глаза «не доходят» до объекта (гипометрия), при взгляде в противоположную сторону «перескакивают» его (гиперметрия).

Тремор

Тремор – это непроизвольные, ритмичные осцилляторные движения с почти постоянной амплитудой. Он может возникнуть в любом месте, где движение обеспечивается парой мышц-агонистом и антагонистом. Клинически тремор можно классифицировать в зависимости от условий, в которых он активируется или подавляется (например, в покое либо при сознательном или случайном движении), локализации, частоты и амплитуды (см. Приложение, табл. 21). Амплитуда тремора – наиболее важный показатель, влияющий на качество жизни. Чаще всего встречается эссенциальный и паркинсонический тремор.

Тремор покоя возникает при отсутствии произвольных движений и усиливается эмоциональным стрессом (волнением, спешкой) и ментальной активностью (разговором, чтением газет). Тремор проходит, когда конечности приходят в движение, но возникает вновь в спокойном состоянии.

Тремор действия возникает во время произвольных движений. *Постуральный тремор* возникает при активном поддержании позы, особенно когда руки вытянуты или когда они согнуты и поддерживают подбородок; тремор исчезает, когда конечности расслаблены и лежат на опоре. *Кинетический тремор* возникает во время активного произвольного движения. Он может быть наиболее сильным в начале (инициальный тремор), в середине (транзиторный тремор) или в конце (терминальный тремор) движения. *Интенционный тремор* усиливается, когда движение почти завершилось. *Эссенциальный тремор* – это разновидность постурального и кинетического тремора, который затрагивает в основном руки и голову. Часто это состояние наследуется по аутосомно-доминантному типу.

Паркинсонический тремор. Выделяют три варианта тремора при БП (с. 326): тремор покоя (тип 1), тремор покоя и тремор действия (тип 2) и тремор действия без тремора покоя (тип 3). Обычно он начинается на одной стороне тела, в дистальных отделах конечностей, главным образом рук.

Редкие формы тремора. Мозжечковый тремор может быть интенционным или постуральным, в зависимости от локализации поражения (с. 155).

Тремор Холмса – это редкая разновидность тремора с низкой частотой; он возникает в покое и при движении. Причиной служит поражение ствола мозга, мозжечка или таламуса. Часто начинается спустя недели или даже годы после острой фазы заболевания.

Дистонический тремор (например, при спастической кривошее или писчем спазме) можно прекратить определенным стимулом либо жестом (например, положить кисть руки на подбородок или крепко ее сжать).

Ортостатический тремор проявляется, когда пациент стоит, но исчезает во время ходьбы.

Писчий тремор и голосовой тремор являются примерами редкого кинетического тремора, возникающего при выполнении определенных движений (*task-specific tremor*).

Нейропатический тремор – это один из признаков периферической нейропатии, например IgM-парапротеинемической демиелинизирующей нейропатии, хронической воспалительной нейропатии, наследственной нейропатии (ШМТ, тип I; с. 411)



Тремор в покое



Постуральный тремор

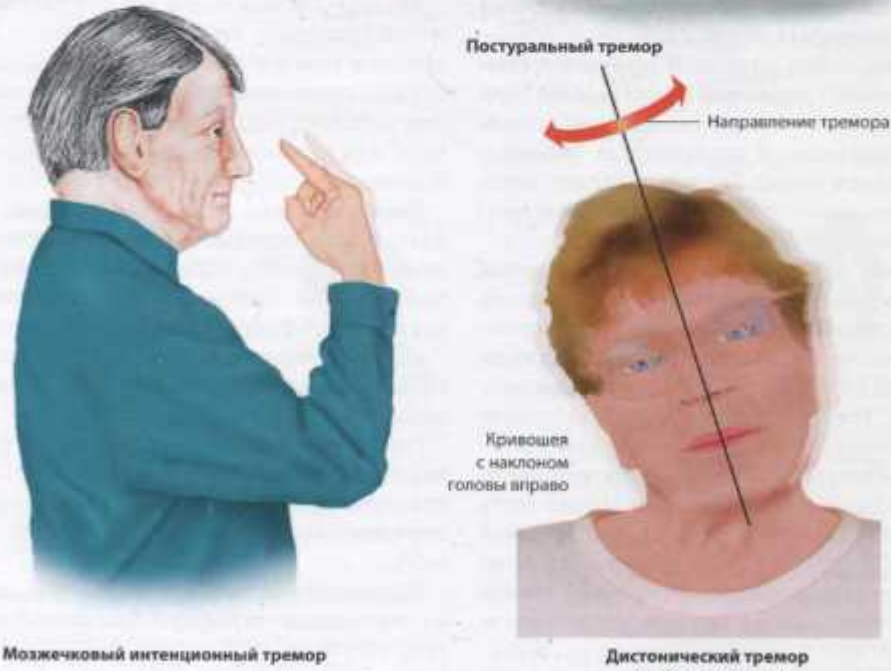

Мозжечковый интенционный тремор

Дистонический тремор
(шейная дистония)

и метаболической нейропатии (диабет, хроническая почечная недостаточность).

Генез тремора. Происхождение тремора детально не изучено. Тремор при БП возникает, по-видимому, в результате патологических ритмических разрядов с частотой 3–5 Гц нейронов регуляторных кругов базальных ганглиев, таламуса и мозжечка; эссенциальный тремор – вследствие избыточных осцилляций в оливомозжечковом циркуляторном пути, которые затем достигают моторной коры через таламус.

Интенционный тремор вызван поражением ядер мозжечка (зубчатого, шаровидного и пробкового) или их проекционных волокон, идущих к контралатеральному таламусу (вентролатеральное ядро; с. 53). При любой разновидности тремора аномальные осцилляции распространяются от моторной коры по кортико-спинальным трактам (с. 50) к клеткам передних рогов, которые воспроизводят характерный паттерн поочередного сокращения мышц-агонистов и мышц-антагонистов.

Хорея, дискинезия, миоклонус

Хорея (с. 162)

При хорее движения беспорядочные, резкие, быстрые, начинающиеся бессистемно. В процесс вовлекаются обычно дистальные отделы конечностей. При умеренной хорее гиперкинез может быть частью произвольных движений и возникает, например, при приглаживании волос. В более тяжелых случаях происходит быстрая смена причудливых, вычурных положений тела и конечностей. Баллизм состоит из насильственных разбросанных движений конечностей, обусловленных непроизвольным сокращением проксимальных мышц, и затрагивает обычно одну сторону тела (гемибаллизм). Он бывает постоянным или возникает в виде приступов, продолжающихся несколько минут. Наиболее частой причиной служит инфаркт или другой деструктивный процесс контралатерального субталамического ядра. Снижение активности субталамического ядра приводит к увеличению активности таламокортикальных моторных проекций.

Наиболее известной причиной хореи является болезнь Гентингтона (или Хантингтона; БГ), наследственное аутосомно-доминантное заболевание (с. 344). В этом случае преимущественно страдают стриарные нейроны. Среди других причин наследственные и нейродегенеративные заболевания (БА, МСА). Вторичная хорея может быть следствием инфекций, органического поражения базальных ганглиев, опухолей ствола мозга, лекарственной терапии, интоксикаций или старческого возраста (сенильная хорея).

Лекарственные дискинезии

Леводопа-ассоциированные дискинезии возникают из-за избытка экзогенного дофамина или его агонистов.

Острые дистонические реакции (с. 228) представляют собой дистонические спазмы мышц головы и шеи или генерализованную дистонию (опистотонус, тоническое боковое сгибание с осевым вращением туловища – синдром «Пизанской башни», с. 164) и лечатся с помощью антихолинергических препаратов (например, биперидена).

Тардивная дискинезия – это осложнение, возникающее обычно в пожилом возрасте после длительного приема нейролептических и антидофаминергических препаратов (фенотиазины, метоклопрамид, тиоксантены, бутирофеноны, бензамиды). После отмены лекарств дискинезия проходит только в 30% случаев. Она характеризуется аномальными стереотипными движениями рта, челюсти и языка (орофациальная дискинезия), иногда сопровождается респираторными нарушениями, толчкообразными движениями туловища и таза и плавными движениями конечностей. Те же лекарственные препараты могут вызывать тардивную акатизию, т.е. двигательное беспокойство с чувством внутреннего напряжения и аномальными ощущениями в ногах. Этот синдром следует отличать от синдрома беспокойных ног (с. 209) и тиков (с. 160). Указанные препараты изредка могут стать причиной тардивной краниоцервикальной дистонии, миоклонуса и тремора.

Миоклонус, тики

Миоклонус – расстройство движений, характеризующееся непроизвольными, кратковременными, внезапными, толчкообразными мышечными сокращениями. Иногда он бывает ритмическим и напоминает тремор, но чаще происходит хаотично. Приступы миоклонуса возникают либо спонтанно, либо провоцируются зрительными, звуковыми, соматосенсорными стимулами (рефлекторный миоклонус) или произвольными движениями (постуральный миоклонус, миоклонус действия).

Физиологический миоклонус. Миоклонус различной интенсивности может возникать в норме, когда человек засыпает (миоклонус сна). Икота – это миоклонические движения диафрагмы, которые в норме проходят самостоятельно. Однако тяжелая, некупируемая икота может быть следствием поражения ствола мозга. Миоклонус, который возникает после обморока, иногда ошибочно принимают за эпилептические судороги. Нормальные миоклонические рефлексы испуга (стартл-рефлексы) провоцируются звуковыми, зрительными или соматосенсорными стимулами. Их следует отличать от редких случаев нарушений рефлексов испуга – стартл-расстройств (гиперэкплексия, синдром мышечной скованности) и стартл-эпилепсии (эпилепсия вздрагивания).

Эссенциальный миоклонус – это редкое наследственное заболевание, характеризующееся постоянными, очень короткими мультифокальными миоклоническими движениями. При сочетании с дистонией (миоклонус-дистонией) аномальные движения становятся менее заметными при приеме небольших доз алкоголя.

Эпилептический миоклонус. Миоклонус может быть компонентом генетического эпилептического синдрома (ювенильная миоклоническая эпилепсия, с. 278) или возникать как фокальные эпилептические судороги (с. 222). Эпилептический миоклонус проявляется как непрогрессирующий доброкачественный семейный синдром с аутосомно-доминантным наследованием или как прогрессирующие синдромы, характеризующиеся помимо миоклонуса атаксией и деменцией. К ним относятся болезнь Лафоры, миоклоническая эпилепсия с рваными красными волокнами (MERRF-синдром), нейрональный цероид-липофусциноз (с. 329, 480) и сиалидоз типа I и II. Прогрессирующая миоклоническая эпилепсия без значительных когнитивных нарушений встречается при болезни Унферрихта–Лундборга.

Симптоматический миоклонус встречается при многих заболеваниях, в том числе при БА, кортико-базальной дегенерации, БГ, метаболических нарушениях (болезни печени, легких, гипогликемия, диализ), энцефалитах (болезнь Крейтцфельдта–Якоба, подострый склерозирующий панэнцефалит) и паранеопластическом синдроме (опсоклонус-миоклонус-синдром). Он может быть также результатом гипоксии и ишемии мозга (острый или хронический постгипоксический миоклонус действия – синдром Ланса–Адамса).

Астериксисом называют короткие, беспорядочные «хлопающие» движения вытянутых рук или кистей, обусловленные внезапным прерыванием проведения афферентных импульсов к мышцам (негативный миоклонус). Астериксис не является специфическим симптомом какого-либо конкретного заболевания.

Тики

Тики – это внезапные непроизвольные, короткие, периодические и бесцельные движения (моторные тики) или звуки (вокальные тики), которые прерывают нормальную двигательную активность. Они провоцируются стрессом, тревогой и усталостью, но могут возникать и в покое. Их можно подавить волевым усилием, но они возобновляются с большей интенсивностью при ослаблении волевого усилия. Возникновению тика часто предшествует чувство внутреннего напряжения. Тики бывают транзиторными или хроническими.

Простые тики. Простые моторные тики представляют собой изолированные движения, например мигание, сокращение мышц живота или пожимание плечами. Простые вокальные тики представляют собой хмыка-



Хорея



Орофациальная (буколингвальная) дискинезия



Гемибаллизм (левосторонний)



Острая дистоническая реакция

Причины хореи

Наследственные	БГ, нейроакантоцитоз, болезнь Вильсона, доброкачественная наследственная хорея, митохондриальные энцефалопатии
Аутоиммунные	Хорея Сиденгама, хорея беременных, постинфекционная хорея, паранеопластическая хорея, системная красная волчанка, узелковый периартериит
Воспалительные	Бактериальные (нейроборрелиоз, нейросифилис, менингит, вызванный нейссерией) и вирусные (ВИЧ, герпетический энцефалит) менингоэнцефалиты, токсоплазмоз
Органические	Инсульт, метастазы
Метаболические	Гипергликемия* (некетоновая), гипогликемия, гипокальциемия, уремическая/печеночная энцефалопатия, гипо-/гипернатриемия, гипопаратиреоз
Токсические	CO (угарный газ), марганец, ртуть, кокаин, амфетамин
Лекарственные	Литий, нейролептики, леводопа, вальпроат, кортикостероиды, баклофен, оральные контрацептивы

* Может быть причиной баллизма.

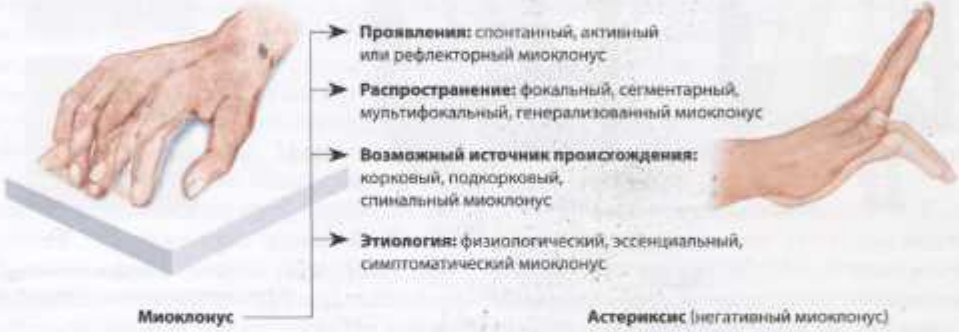



Простой моторный тик
(резкое, быстрое, изолированное мигание правым глазом)

нье, кряхтенье, покашливание, «прочистку горла», шумное дыхание или свист.

Сложные тики. Сложные моторные тики состоят из стереотипных движений, которые напоминают произвольные, например рукопожатие, почесывание, удары ногой, прикосновения или повторение движений других людей (эхопраксия). Сложные вокальные тики могут выглядеть как использование ненормативной лексики (копролалия) или повторение слов и выражений других людей (эхолалия).

Синдром Жиля де ла Туретта (часто: синдром Туретта) – хроническое заболевание, при котором различные моторные и вокальные тики появляются в подростковом возрасте и постепенно прогрессируют. К другим проявлениям заболевания относятся личностные нарушения, обсессивно-компульсивные феномены и дефицит внимания.

Дистония

Дистония – общее название двигательных расстройств, при которых происходит постоянное сокращение мышц по стереотипному паттерну, результатом чего являются медленные, быстрые или ритмичные движения и аномальная поза. Дистонические движения обычно усиливаются при произвольной активности. Дистония может возникать только во время определенных квалифицированных действий, например при письме или игре на музыкальных инструментах (дистония действия, или акционная дистония). Некоторое облегчение пациент испытывает, если избегает действий, вызывающих дистонию, и если делает особые «антагонистические» жесты (например, кладет пальцы на подбородок, лоб, шею или зевает). Дистония бывает фокальной (затрагивает только одну область тела), сегментарной (две смежных области) или мультифокальной (две и более несмежные области), генерализованной или односторонней (гемидистония). По этиологии различают первичную (идиопатическую) и вторичную (симптоматическую) дистонию, а также синдром «дистония-плюс» (см. Приложение, табл. 22).

Блефароспазм. Спастическое сокращение круговой мышцы глаза приводит к избыточному миганию и непроизвольному смыканию век. Он может сопровождаться ощущением инородного тела в глазу. Облегчение приносят отвлекающие маневры, а ухудшение вызывает состояние покоя или яркий свет. Бывает непроизвольное клоническое закрывание глаз, тоническое сужение глазной щели или затрудненное открывание глаз (апраксия открывания глаз, с. 208). Блефароспазм бывает настолько сильным, что практически лишает пациента зрения.

Оромандибулярная дистония поражает мышцы, расположенные вокруг рта, и жевательную мускулатуру. Происходит форсированное сжатие челюстей и даже дислокация челюсти при разговоре или жевании, а также дистония языка, которая мешает нормальной речи и жеванию.

Синдром Мейжа – состояние, при котором блефароспазм сопровождается оромандибулярной дистонией.

Цервикальная дистония (спастическая кривошея) может проявляться ротацией головы (тортиколлис), наклоном головы в одну сторону (латероколлис), а также наклоном головы вперед или назад (антероколлис, ретроколлис) и часто сопровождается тоническим поднятием плеч или тремором головы. Зачастую бывает трудно различить недистонический и дистонический тремор головы (с. 157). Только последний можно облегчить отвлекающими маневрами. При дистонии часто возникает боль в шее и плечах.

Дистония рук и ног чаще всего возникает в результате какой-либо сложной деятельности (*task-specific dystonia* – дистония специфического вида действия). К наиболее известным примерам этого состояния относятся писчий спазм и дистония музыкантов (пианистов, скрипачей или музыкантов, играющих на духовых инструментах).

Камптокормия – аномальное тораколюмбальное сгибание, которое усиливается



Блефароспазм
(фокальная дистония)



Сегментарная краниоцервикальная дистония
(синдром Мейжа: комбинация блефароспазма с непроизвольными движениями нижней челюсти и мимических мышц нижней части лица)



Цервикальная (фокальная) дистония
(спастический тортиколлис)



Туловищная дистония
(фокальная дистония; синдром «Пизанской башни»: тоническое боковое сгибание туловища с ротацией вокруг сагиттальной оси или без ротации)



Писчий спазм
(фокальная дистония)

во время ходьбы и уменьшается в положении лежа (с. 330).

Спастическая дисфония. Во время обычного разговора голос становится грубым, звучит напряженно и форсированно и прерывается постоянными паузами (аддукторный тип), реже возникает придыхание или пациент переходит на шепот (абдукторный тип). При пении, смехе и шепоте аномалия отсутствует.

Дофа-зависимая дистония (с. 326, 468) вызывает нарушения походки, возможно, с умеренными симптомами паркинсонизма. Заболевание начинается в детстве, чаще у девочек, чем у мальчиков, симптомы нарастают в течение дня, а также после физической нагрузки. Облегчение приносят даже небольшие дозы леводопы.

Пароксизмальные дискинезии. Эти генерализованные дискинезии характеризуются повторными приступами дискинезии вместе с другими гиперкинетическими движениями (например, хореей). Продолжительность приступов от нескольких секунд до нескольких часов. Приступы бывают кинезиогенными (провоцируются быстрыми движениями) или некинезиогенными (провоцируются кофеином, алкоголем или усталостью).

Сенсорные нарушения

Поражение периферических и/или кортико-спинальных сенсорных систем приводит к нарушениям чувствительности (см. Приложение, табл. 24). Чувствительность тесно связана с моторной и автономной функциями. В клинической практике часто встречаются комбинированные синдромы.

Сенсорные нарушения	Признаки
Анестезия	Чувствительность отсутствует, главным образом тактильная
Аналгезия/гипалгезия/гипералгезия	Отсутствует/снижена/повышена перцепция нормальных болевых стимулов
Анестезия/гипестезия/гиперестезия	Отсутствует/снижена/повышена перцепция различных стимулов
Астереогнозия	Неспособность идентифицировать предмет с помощью осязания
Атопогнозия	Неспособность локализовать стимул на коже
Диссоциированные сенсорные нарушения	Отсутствует/снижена болевая и температурная чувствительность с сохранением тактильной чувствительности и проприоцепции[1]
Графанестезия	Неспособность распознавать знаки, наносимые на кожу
Палланестезия/гипестезия	Отсутствует/снижена вибрационная чувствительность
Парестезия	Спонтанные аномальные ощущения, не обязательно неприятные (покалывание, онемение)
Стереоанестезия/гипестезия	Отсутствует/нарушено осязание (предметы)
Термоанестезия/гипестезия	Отсутствует/снижена температурная чувствительность

[1] Различные проводящие пути для эпикритической и протопатической чувствительности (с. 54, 146).

Сенсорные нарушения можно классифицировать топически по набору симптомов. Данные осмотра различаются у разных пациентов. Их нужно оценивать в комплексе с нарушениями рефлексов и парезами.

Симптомы	Локализация поражения
Локальные нарушения чувствительности (не в пределах дерматома или области иннервации какого-либо нерва[1])	Кожные нервы/рецепторы. Когда страдают крупные области (например, дистальная часть руки), возможно спинальное или церебральное поражение
Часто вначале возникает боль и парестезия, затем нарушения чувствительности в области иннервации периферического нерва	Отдельный периферический нерв (мононейропатия)
Симметричные нарушения чувствительности в дистальных отделах верхних конечностей	Периферические нервы (полинейропатия, полирадикулопатия), цервикальная миелопатия
Симметричные нарушения чувствительности в дистальных отделах нижних конечностей	Периферические нервы (полинейропатия, полирадикулопатия), синдром конского хвоста (с. 238)
Симметричные или асимметричные нарушения чувствительности в проксимальных отделах верхних и нижних конечностей	Проксимальные периферические нервы/корешки, сплетения, миелопатия
Множественные сенсорные и моторные нарушения в одной конечности	Сплетение
Одно-, двусторонний или полирадикулярный дефицит	Корешок (корешки)
Утрата позиционной или вибрационной чувствительности верхних конечностей и туловища, симптом Лермитта	Шейная миелопатия, краниоцервикальное сочленение
Спинальная атаксия, синдром неполной или полной трансекции спинного мозга	Спинной мозг
Контралатеральное или перекрестное нарушение чувствительности (с. 191)	Ствол мозга
Контралатеральная парестезия и нарушения чувствительности, боль, утрата вибрационной чувствительности	Таламус
Контралатеральная парестезия и нарушения чувствительности (астереогнозия, утрата позиционной чувствительности и способности различать прикосновение в двух точках, атопогнозия, графестезия)	Постцентральная кора

[1] При дифференциальной диагностике нужно помнить о психогенных нарушениях чувствительности.



Нарушение координации движений, неустойчивая походка с широко расставленными ногами. Ухудшение при закрытых глазах или в темноте, улучшение при визуальном контроле

Сенсорная атаксия



Поражение ганглиев

Поражение корешка (задний корешок, дерматом, с. 57)

Поражение заднего столба (утрата позиционной чувствительности, палланестезия, графанестезия, стереоанестезия, симптом Лермитта при поражениях шейного отдела)



Передний и задний спиномозжечковый тракт

Передний и боковой спиноталамический тракт

Тракты (с. 55)

Центральный синдром спинного мозга (острое повреждение шейного отдела спинного мозга вызывает слабость верхних и нижних конечностей, причем парез верхних конечностей выражен в большей степени. Потери чувствительности плеч и рук, а также дисфункция мочевого пузыря)



Поражение заднего рога (ипсилатеральная утрата болевой и температурной чувствительности, ослабление или отсутствие рефлексов; позиционная и вибрационная чувствительность сохранены)

Поражение центральных отделов спинного мозга (диссоциированное расстройство чувствительности – поражение передней комиссуры; мышечная атрофия – поражение серого вещества. В данном случае причиной является сирингомиелия)

Поражение ганглия (дерматомное распространение боли, дизестезия и везикулярные высыпания. Опоясывающий лишай)

Тактильное ощущение



Алгезия (ощущение боли)



Проприоцепция (позиционная чувствительность)



Паллестезия (вибрационная чувствительность)



Терместезия (температурная чувствительность)

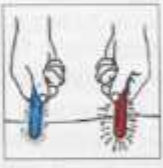

Боль

Соматическая боль является разновидностью ноцицептивной боли, которая передается по афферентным соматосенсорным волокнам. Обычно она четко локализованная, резкая, ноющая или пульсирующая. Такая боль возникает после операции, травмы или при очаговом воспалении. Висцеральная боль менее локализованная (например, головная боль при менингите, боль при желчной колике). Она бывает тупой, схваткообразной, колющей или волнообразной. На периферии эта боль передается С-волокнами, а в ЦНС – проводящими путями спинного мозга, которые оканчиваются в основном в лимбической системе (с. 110–112). Это объясняет эмоциональный дистресс, который вызывает висцеральная боль.

В зависимости от места возникновения боль может ощущаться поверхностно или глубоко, а ее локализацию можно определить точно или приблизительно. При проекционной боли место болевого ощущения и положение источника боли не совпадают, например боль в икре при радикулопатии S1, фронтальная головная боль при тенториальной менингиоме. Для правильного лечения необходимо установить причину боли и ее место.

Типы боли, ее возможные причины и определения представлены в таблицах 23 и 24 Приложения.

Отраженная висцеральная боль ощущается не во внутреннем органе, где она возникла, а в отдаленной кожной зоне (зоне Геда), соответствующей этому органу. Этот феномен объясняется тем, что сенсорные волокна от внутренних органов и соответствующих кожных зон оканчиваются в заднем роге спинного мозга на одном и том же уровне (с. 112). Поэтому мозг интерпретирует эту боль ошибочно. Боль описывают как жгучую, тянущую, давящую. Может возникнуть кожная гиперестезия в ответ даже на легкое прикосновение. При некоторых состояниях (стенокардия, холецистит, язва желудка, заболевания тонкого кишечника) можно обнаружить ипсилатеральный мидриаз. Кроме кожи, отраженная боль может ощущаться в мышцах и соединительной ткани (прессорные точки, как при симптоме Блюмберга, или точка Мак-Бернея). Следовательно, нужно уметь различать отраженную и локальную боль.

Спинальные автономные рефлексы. Афферентное плечо этих рефлексов начинается во внутренних органах и оканчивается на симпатических преганглионарных нейронах в боковых промежуточных (интермедиолатеральных) и медиальных промежуточных (интермедиомедиальных) столбах спинного мозга на уровне T1–L2 (с. 48, 70). Типичными примерами являются висцеровисцеральный рефлекс (вызывающий метеоризм и анурию при инфаркте миокарда), висцерокутанный рефлекс (висцеральные стимулы вызывают потоотделение и гиперемию в соответствующей зоне Геда), кожно-висцеральная рефлекторная дуга (ослабление колик или миогелеза с помощью массажа или компресса), висцеромоторный рефлекс (сокращение мышц в ответ на висцеральные стимулы), сосудорасширяющий аксон-рефлекс (дермографизм). У пациентов с заболеваниями спинного мозга нарушения этих рефлексов являются причиной сердечно-сосудистых, желудочно-кишечных и урогенитальных расстройств, а также нарушений терморегуляции.

Комплексный регионарный болевой синдром (КРБС). Международная ассоциация по изучению боли (IASP) рекомендует использовать этот термин для обозначения болезненных расстройств со сходным патогенезом, которые подразделяются на два типа. КРБС I типа – это рефлекторная симпатическая дистрофия без поражения периферического нерва. КРБС II типа (каузалгия) возникает при поражении периферического нерва. КРБС обычно начинается при относительно небольшом повреждении ткани. В острой фазе конечность резко болезненная, красная и отечная. Боль воспринимается как очень интенсивная, не соответствующая каузативным стимулам. Она стойкая и разлитая, жгучая, колющая или пульсирующая и распространяется проксимально. Область сенсорных расстройств не совпадает с областью иннервации корешка или периферического нерва. Боль может сопро-





Отраженная боль (зоны Геда)



Отек, блестящая кожа, гиперемия

КРБС

Спинальные автономные рефлексы



Кожно-висцеральная рефлекторная дуга (*cutivisceral reflex*)

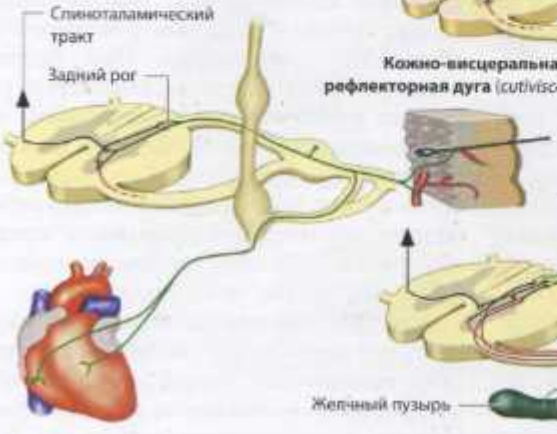

Висцерокутанный рефлекс

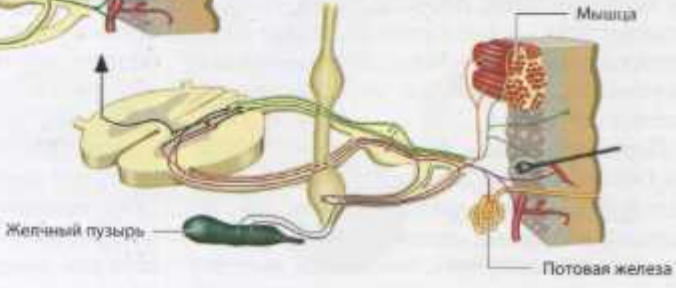

Сосудорасширяющий аксон-рефлекс, висцеромоторный и висцерокутанный рефлексы

вождаться двигательными, автономными и трофическими нарушениями (парезом или отказом двигать конечностью, очаговым потоотделением или расстройством циркуляции, отеком, мышечной атрофией, отечностью суставов, деструкцией костей) и реактивными ментальными проблемами (депрессией, тревожностью). В ранней фазе для установления диагноза КРБС необходимо исключить другие патологические процессы: перелом, васкулит, тромбоз, поражение корешка, ревматоидный артрит и т.п. Возникновение КРБС связывают с различными факторами, например нейрогенным воспалением, ноцицептивной стимуляцией и вазомоторной дисфункцией.

Вертиго

Пациенты называют головокружением разнообразные неприятные состояния (см. Приложение, табл. 25): дурноту, неустойчивость, пошатывание при ходьбе, ощущение вращения и т.п. Головокружение в таком широком смысле имеет множество причин. Вертиго (см. Приложение, табл. 26) или головокружение в узком смысле – это иллюзорное движение (вращение) пространства или самого человека. Вертиго возникает из-за несоответствия между ожидаемыми и получаемыми сенсорными импульсами (вестибулярными, зрительными и соматосенсорными) во время движения и ориентации в пространстве. Вертиго бывает вестибулярным (центральным и периферическим) и невестибулярным. Функции вестибулярной системы описаны на с. 106. Проявления вертиго одинаковы, независимо от этиологии. При нем возникают автономные, ментальные, визуальные и моторные симптомы. Автономные нарушения: сонливость, зевота, бледность, слюнотечение, повышение чувствительности к запахам, тошнота, рвота. Ментальные нарушения: снижение активности, недостаточная концентрация внимания, апатия, чувство надвигающихся неприятностей. Визуальные нарушения: осциллопсия – иллюзорное движение неподвижных предметов. Моторные нарушения: склонность к падениям, неустойчивость, шаткая походка.

Периферическое вестибулярное вертиго. Обычно возникают спонтанный горизонтальный или ротаторный нистагм, направленный в сторону, противоположную пораженному лабиринту, тенденция падения в сторону пораженного лабиринта, тошнота, рвота и осциллопсия. Причиной служат патологические изменения внутреннего уха или VIII ЧН. Периферическое вертиго можно отличить от центрального с помощью пробы Хальмаги (тест импульсного движения головы, с. 97). Ее результаты становятся аномальными при периферическом вертиго. Доброкачественное пароксизмальное позиционное вертиго (ДППВ) периферического происхождения обычно обусловлено перемещением оторвавшихся отолитов утрикулярной макулы в заднем (реже в горизонтальном) полулунном канале (каналолитиаз). Вертиго возникает при любом изменении положения головы и тела через 1–5 с после начала движения и продолжается примерно 1 мин. Провокационным тестом служит проба Дикса–Холлпайка. Сидящего пациента быстро кладут на спину, при этом его голова повернута в сторону поражения на 45°, и наблюдают, появился ли нистагм. ДППВ лечат с помощью позиционных маневров, которые удаляют отолиты из полукружного канала (с. 472). Вестибулярный неврит вызывает устойчивое вертиго с его обычными симптомами. При болезни Меньера возникают повторные приступы вертиго длительностью от нескольких минут до нескольких часов; наряду с этим возникает потеря слуха, звон и ощущение давления в ушах. Билатеральная вестибулярная болезнь характеризуется вертиго, шаткой походкой и осциллопсией при совершении движений (ходьба, повороты головы).

Центральное вестибулярное вертиго. Этот тип вертиго обусловлен патологическим процессом в стволе мозга, вестибулоцеребеллуме, таламусе, вестибулярной коре или в соединяющих их волокнах. В зависимости от этиологии (геморрагия, ишемия, опухоль, инфекция, РС, вестибулярная эпилепсия, базилярная мигрень) вертиго

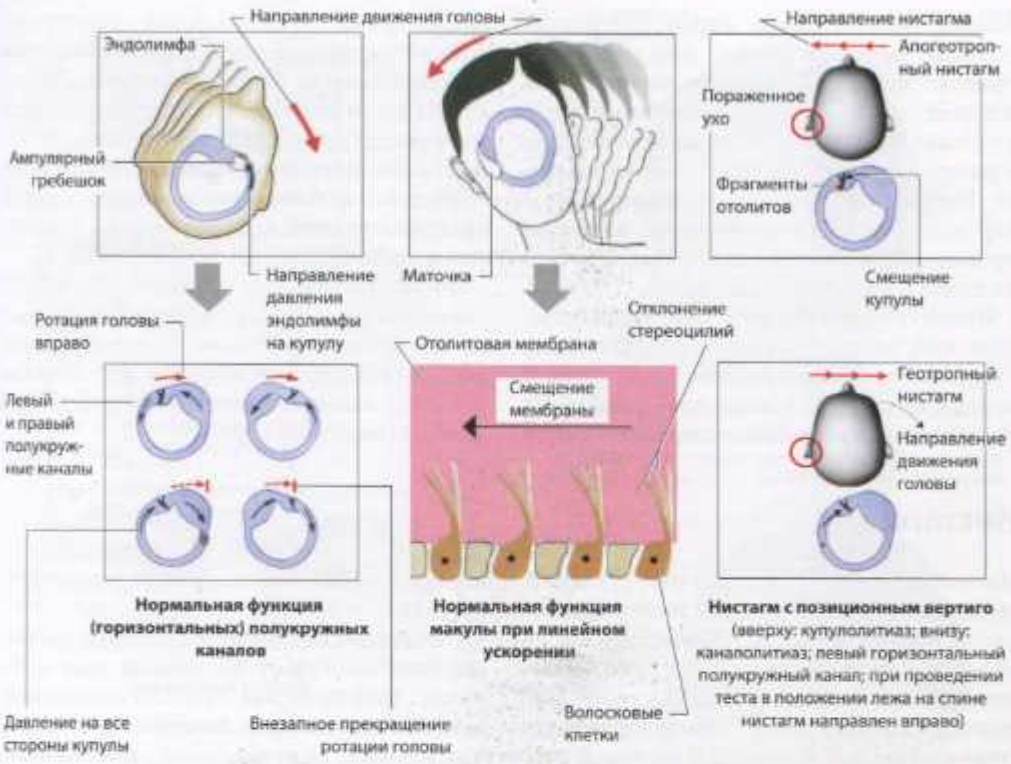



Проба Дикса–Холлпайка при ДППВ

бывает транзиторным, персистирующим, острым, эпизодическим или медленно прогрессирующим. Иногда оно сопровождается другими неврологическими нарушениями, соответствующими локализации и распространенности патологического очага. Быстрый компонент горизонтального, вертикального или ротаторного нистагма происходит в направлении взора. Нистагм не подавляется фиксацией взора.

Невестибулярное вертиго. Эпизодическое или персистирующее вертиго часто проявляется пошатыванием, неустойчивой походкой, потерей равновесия. Возможными причинами являются глазодвигательные, мозжечковые и спинальные нарушения, а также диффузное двустороннее поражение белого вещества (субкортикальная сосудистая энцефалопатия, РС), периферическая нейропатия, интоксикация, побочные эффекты лекарственной терапии, тревожность (приступы фобического головокружения), гипервентиляция, метаболические нарушения и сердечно-сосудистые заболевания.

Физиологическое вертиго. Здоровые люди могут испытывать вертиго при езде на автомобиле, плавании на судне, авиаперелете (кинетоз – воздушная или морская болезнь) или при взгляде вниз с большой высоты (высотное вертиго).

Нистагм

Нистагм (см. Приложение, табл. 27) характеризуется периодическими ритмическими движениями глазных яблок. Нистагм состоит из двух компонентов: медленного движения в одном направлении и быстрого движения (саккады) в обратном направлении (толчкообразный нистагм). Причиной дисфункции медленного компонента являются нарушения в моторной и стабилизирующей системах (с. 96). Быстрый компонент представляет собой корригирующее движение, центр генерации которого расположен в ретикулярной формации *моста*. Хотя более важным патологическим компонентом нистагма является медленное движение глаз, направление нистагма определяют по его быстрому компоненту. Интенсивность нистагма усиливается, когда взор направлен в сторону быстрого компонента.

Различают маятникообразный (медленные колебательные осцилляции без саккад), циркулярный или торсионный (ротаторный) нистагм. В большинстве случаев нистагм бывает бинокулярным.

К нарушениям саккадических движений относятся опсоклонус (нерегулярные конъюгированные саккадические осцилляции во всех направлениях; происходят в виде серий или непрерывно), трепетание глазных яблок – флаттер (нерегулярные серии горизонтальных саккад), окулярная дисметрия (с. 155), конвергентно-ретракционный нистагм (не является истинным нистагмом, так как медленная фаза отсутствует).

Оценивают следующие признаки нистагма: зависимость от положения тела и головы, координацию (конъюгированный, диссоциированный), направление (горизонтальный, вертикальный, ротаторный, ретракционный, маятникообразный), амплитуду (мелкий, средний, грубый), частоту (медленный, умеренный, быстрый).

У детей бывает врожденный нистагм (часто сцеплен с Х-хромосомой; фиксационный, наиболее выражен при фиксации взора на объекте; обычно имеет горизонтальное направление) и кивательный спазм (маятникообразный нистагм появляется на первом году жизни; часто сопровождается кивательными движениями головы и кривошеей; исчезает спонтанно).

Физиологический нистагм. Оптокинетический нистагм (с. 99) и нистагм, провоцируемый взглядом в сторону (с отклонением взора от центральной оси примерно на 35°). Возникает у здоровых людей при утомлении или вестибулярной стимуляции (калорическая проба).

Патологический нистагм бывает спонтанным, позиционным, постротаторным (провоцируется вращением головы) и взор-индуцированным. Возможные причины указаны на с. 472–473.

Периферический вестибулярный нистагм (с. 170) бывает горизонтальным и торсион-



Вызываемый взором нистагм
(в исходном положении нистагм отсутствует)



Спонтанный нистагм



Периферический вестибулярный нистагм
(в исходном положении нистагм отсутствует)



Диссоциированный вертикальный (качательный) нистагм



Горизонтальная плоскость – *yaw*, «рысканье» (вращение вокруг вертикальной оси, тенденция падения в больную сторону; горизонтальная девиация взора; снижена реакция на калорическую пробу в ипсилатеральном ухе)



Конвергентно-ретракционный нистагм
(поражение претектальной области)

Сагиттальная плоскость – *pitch*, «тангаж» (вращение вокруг поперечной оси, тенденция падения вперед и назад, ощущение «плавания», неустойчивое положение)



Фронтальная плоскость – *roll*, «крен» (вращение вокруг продольной оси, тенденция падения в сторону, латеропульсия, окулярная наклонная реакция – *ocular tilt reaction*)

Центральный вестибулярный нистагм, пространственные плоскости

ным и определяется направлением взора. Усиливается при фиксационной блокаде (смыкание век, очки Френцеля), подавляется фиксацией. Периферический нистагм не персистирует и исчезает через несколько дней. Сопровождается интенсивным вертиго.

Причиной *центрального вестибулярного нистагма* может быть поражение ствола, вестибулоцеребеллума или вестибуло-таламокортикальных проекций. Обычно ему сопутствуют другие стволовые или мозжечковые симптомы. Он не уменьшается при фиксации (не усиливается в очках Френцеля), вызывает осциллопсию, зависит от направления взора и обычно персистирует.

Феномены, связанные с центральным нистагмом, можно объяснить функциональными нарушениями в одной из трех основных пространственных плоскостей вестибулоокулярного рефлекса (с. 97). Вестибулоокулярный рефлекс координирует информацию о линейном или ротационном ускорении в каждой плоскости и о положении головы в пространстве, поступающую от вестибулярного (с. 107), зрительного и соматосенсорного аппаратов. Патологические процессы нарушают баланс между входящими потоками информации. В зависимости от того, какая плоскость затронута, нистагм может быть горизонтальным (горизонтальная плоскость, поражение вестибулярных ядер), вертикальным, направленным вверх или вниз (сагиттальная плоскость; причины см. на с. 472–473) либо торсионным (окулярная наклонная реакция, с. 189; корональная плоскость; понтомезэнцефальное или понтомедуллярное поражение).

Глазодвигательные нарушения

Ядерные и подъядерные поражения

Слабость наружных глазных мышц приводит к развитию диплопии. Диплопия больше выражена в направлении действия пораженной мышцы (с. 98). Наиболее периферическое из двух изображений, которые видит пациент, создается пораженным глазом и исчезает, если этот глаз прикрыть. Причиной может быть заболевание самой мышцы, например миастения, патология ЧН, иннервирующего мышцу, или ядра ЧН.

Поражение глазодвигательного нерва. Все наружные глазные мышцы, за исключением латеральной прямой и верхней косой, иннервируются III ЧН. Этот нерв иннервирует также мышцу, поднимающую верхнее веко, и несет парасимпатические волокна к сфинктеру зрачка и цилиарной мышце. Термин «офтальмоплегия» означает полный паралич этих мышц. Пациент жалуется на диплопию (с расходящимся косоглазием) только при пассивном поднятии опущенного в результате птоза века. Глазное яблоко отклонено книзу (действие интактной верхней косой мышцы) и кнаружи (действие латеральной прямой мышцы). Зрачок фиксирован и расширен. Размер зрачков неодинаков (анизокория). Анизокория усиливается при ярком освещении. Пораженный глаз может быть повернут кнаружи (интактный VI ЧН), а взгляд вниз вызывает внутреннюю ротацию (интактный IV ЧН). При неполном поражении глазодвигательного нерва наружные и внутренние мышцы глаза страдают в разной степени, и тогда возникает частичная, внутренняя или наружная офтальмоплегия.

Поражение блокового нерва. Вследствие слабости верхней косой мышцы при приведении пораженного глаза ограничено его опускание. Вертикальная диплопия усиливается при взгляде вниз. Для уменьшения диплопии голова наклонена в противоположную сторону.

Поражение отводящего нерва. Вследствие слабости латеральной прямой мышцы в первоначальной позиции пораженный глаз отклоняется в сторону носа. Горизонтальная диплопия усиливается при взгляде в сторону поражения.

Межъядерные и надъядерные поражения

Межъядерная офтальмоплегия (МЯО) характеризуется неспособностью приведения



Полный правосторонний паралич глазодвигательного нерва (III ЧН)
(пациент смотрит прямо вперед)



Правосторонний паралич блокового нерва (IV ЧН)
(пациент смотрит прямо вперед)



Правосторонний паралич отводящего нерва (VI ЧН)
(пациент смотрит прямо вперед)

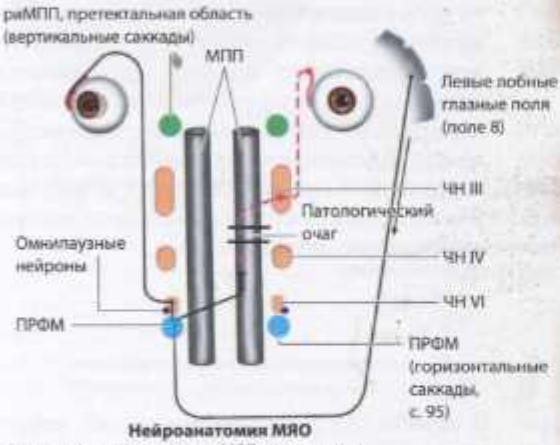

Нейроанатомия МЯО
(показано: левосторонняя МЯО при саккаде, направленной вправо; омнипаузные нейроны ингибируют ПРФМ между саккадами; омнипаузные нейроны ингибируются кортикальными импульсами, поэтому возбуждающие нейроны ПРФМ генерируют саккаду)

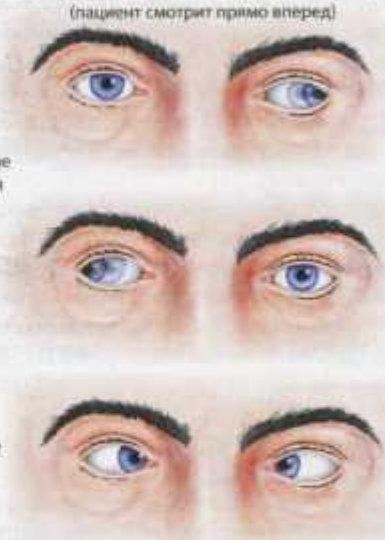

Двусторонняя МЯО
(взгляд влево и взгляд вправо; конвергенция)



Горизонтальная содружественная девиация взора в ответ на различные стимулы



Горизонтальная содружественная девиация взора при супратенториальных и понтинных поражениях

одного глаза с нистагмом противоположного, отводимого глаза (диссоциированный нистагм) при попытке взгляда в сторону. Это заболевание возникает в результате поражения МПП на стороне неприведенного глаза. При двусторонней МЯО нарушено приведение обоих глаз при взоре в горизонтальном направлении. При наличии конвергенции приведение обоих глаз может осуществляться нормально. К редким вариантам этого заболевания относятся синдром WEMINO (*wall-eyed monocular internuclear ophthalmoplegia*) – монокулярная МЯО с расходящимся косоглазием (МЯО + ипсилатеральная экзотропия) и синдром WEBINO (*wall-eyed bilateral internuclear ophthalmoplegia*) – билатеральная МЯО с расходящимся косоглазием (билатеральная экзотропия + билатеральная МЯО + нарушение конвергенции).

При одностороннем поражении моста возникает ипсилатеральный паралич взора (взор направлен в сторону, противоположную поражению), но вертикальные движения глаз сохраняются (ипсилатеральное поражение ПРФМ с интактным риМПП; см. с. 95). Вовлечение в процесс МПП и смежных ядер отводящего нерва приводит к появлению полуторного синдрома (ипсиверсивный содружественный паралич + ипсилатеральная МЯО), т.е. при левостороннем поражении возникает содружественный паралич взора влево, нарушается приведение левого глаза при взгляде вправо, а в правом глазу возникает нистагм.

Супратенториальные поражения. Распространенные корковые или подкорковые поражения полушарий вызывают контралатеральный паралич взора (пациент смотрит в сторону поражения). Так как оптокинетический рефлекс сохранен, медленные рефлекторные движения глаз возможны во всех направлениях. При поражениях затылочной области оптокинетический рефлекс отсутствует, при этом сохраняются произвольные движения глаз, но слежение за медленно движущимся объектом невозможно. Аномальное повышение активности в одном полушарии (например, вследствие эпилептических судорог) вызывает контралатеральную девиацию взора.

Дефекты поля зрения

Дефект поля зрения (скотома) возникает при поражении сетчатки, зрительного нерва, зрительного тракта, латерального коленчатого тела, зрительной лучистости или зрительной коры в затылочной доле. При центральной скотоме обычно страдают тонкие миелинизированные волокна папилломакулярного пучка. В зрительном перекресте правое и левое поля зрения меняются местами, и зрительная информация поступает в левую и правую половину мозга соответственно (с. 92). Битемпоральные дефекты поля зрения (гетеронимная гемианопсия) имеют хиазмальное происхождение, тогда как ретрохиазмальные поражения вызывают гомонимные дефекты (квадрантанопсия, гемианопсия), которые не пересекают вертикальный меридиан. При этом дефект имеется только на одной стороне поля зрения. При проведении конфронтационных тестов можно различить органическую и психогенную утрату периферического зрения. В первом случае концентрический дефект поля зрения прогрессивно расширяется с изменением дистанции, во втором остается неизменным («тубулярное поле»).

Виды скотом

Прехиазмальные поражения вызывают монокулярные скотомы. Транзиторные эпизоды монокулярной слепоты (*amaurosis fugax*, преходящая слепота) возникают вследствие эмболии сосуда сетчатки или нарушения перфузии (гемодинамические нарушения). Причиной острой или подострой монокулярной слепоты могут стать оптический или ретробульбарный неврит, отек диска зрительного нерва (передняя ишемическая оптическая нейропатия, внутричерепное объемное образование, псевдоопухоль мозга), гигантоклеточный артериит, токсические и метаболические нарушения, локальные опухоли, окклю-

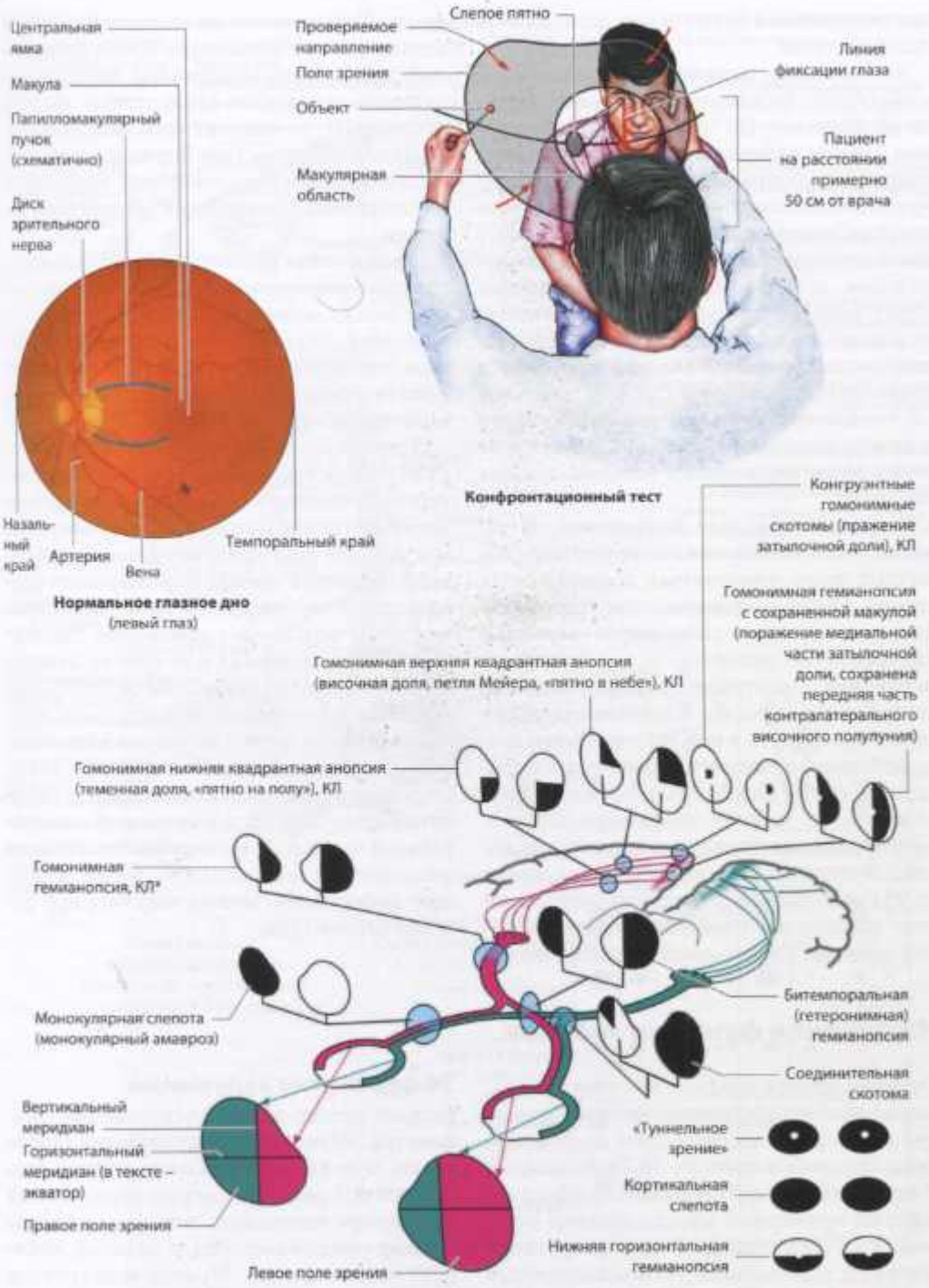

КЛ – контралатеральный

зия центральной артерии или центральной вены сетчатки.

Хиазмальные поражения. Поражения хиазмы обычно вызывают двусторонние дефекты полей зрения. Но так как медиальная порция хиазмы содержит перекрещивающиеся волокна, а латеральные порции – неперекрещивающиеся, то в зависимости от локализации патологического очага возникают различные типы дефектов. Хиазмальные поражения, которые затрагивают зрительный нерв и колено Вильбранда (передние аксоны от нижней назальной части сетчатки направляются темпорально к аксонам зрительного нерва противоположной стороны), вызывают ипсилатеральную центральную скотому и контралатеральный верхний темпоральный дефект поля зрения (соединительная скотома).

Ретрохиазмальные поражения. В зависимости от локализации возникают различные типы гомонимных дефектов поля зрения. Обычно темпоральные поражения вызывают контралатеральную верхнюю квадрантную анопсию, а париетальные поражения – контралатеральную нижнюю квадрантную анопсию. Полная гемианопсия может возникнуть в результате относительно небольшого патологического очага в зрительном тракте или латеральном коленчатом теле либо из-за более массивного дистального поражения по ходу зрительного проводящего пути. Дефект височного полулуния (с. 93) указывает на то, что патологический очаг находится в передней области височной доли или в затылочной межполушарной щели. Двусторонние гомонимные скотомы возникают при поражении обеих затылочных долей. Если центральное поле зрения остается интактным (макулярные аксоны сохранены), то пациент страдает от «туннельного зрения». При кортикальной слепоте снижается острота зрения вследствие двустороннего ретрогеникулярного поражения.

Двусторонняя альтитудинальная (горизонтальная) гомонимная гемианопсия (возникает только выше или только ниже зрительного экватора) обусловлена распространенным двусторонним поражением височной доли (верхняя скотома) или теменной доли (нижняя скотома).

Осмотр. Поля зрения обоих глаз проверяют у бодрствующего, способного контактировать пациента с помощью конфронтационных тестов. Пациент садится напротив врача. Один глаз прикрыт экраном или закрыт. Пациента просят зафиксировать взор на соответствующем глазу врача. Затем врач медленно перемещает какой-либо предмет (белый или красный) или просто двигает своим указательным пальцем от периферии к центру поля зрения на расстоянии примерно 50 см от глаза и примерно 30 см ниже и выше горизонтальной плоскости глаза. Определяется также воспринимаемая пациентом яркость объекта в назальной и темпоральной части поля зрения (она неодинакова у пациентов с гемианопсией). Более детальную информацию можно получить при помощи периметрии.

Нарушение функции зрачков

Функция зрачков страдает при нарушениях, затрагивающих эфферентное или афферентное плечо рефлекторной дуги (с. 99; причины описаны в таблице 28 Приложения). У взрослых диаметр нормального зрачка составляет примерно 3 мм при дневном освещении и 6 мм в темноте, 2 мм – при реакции зрачка на аккомодацию (аккомодационный рефлекс – *near reflex*).

Эфферентные нарушения

Разный размер зрачков (анизокория) становится очевидным и определяется клинически, если разница в размере зрачков превышает 0,4 мм. Анизокория определяется при разном освещении, неравные размеры зрачков свидетельствуют о наличии эфферентного дефекта. Мышца-констриктор зрачка иннервируется парасимпатическими волокнами, а мышца-дилататор – симпатическими.

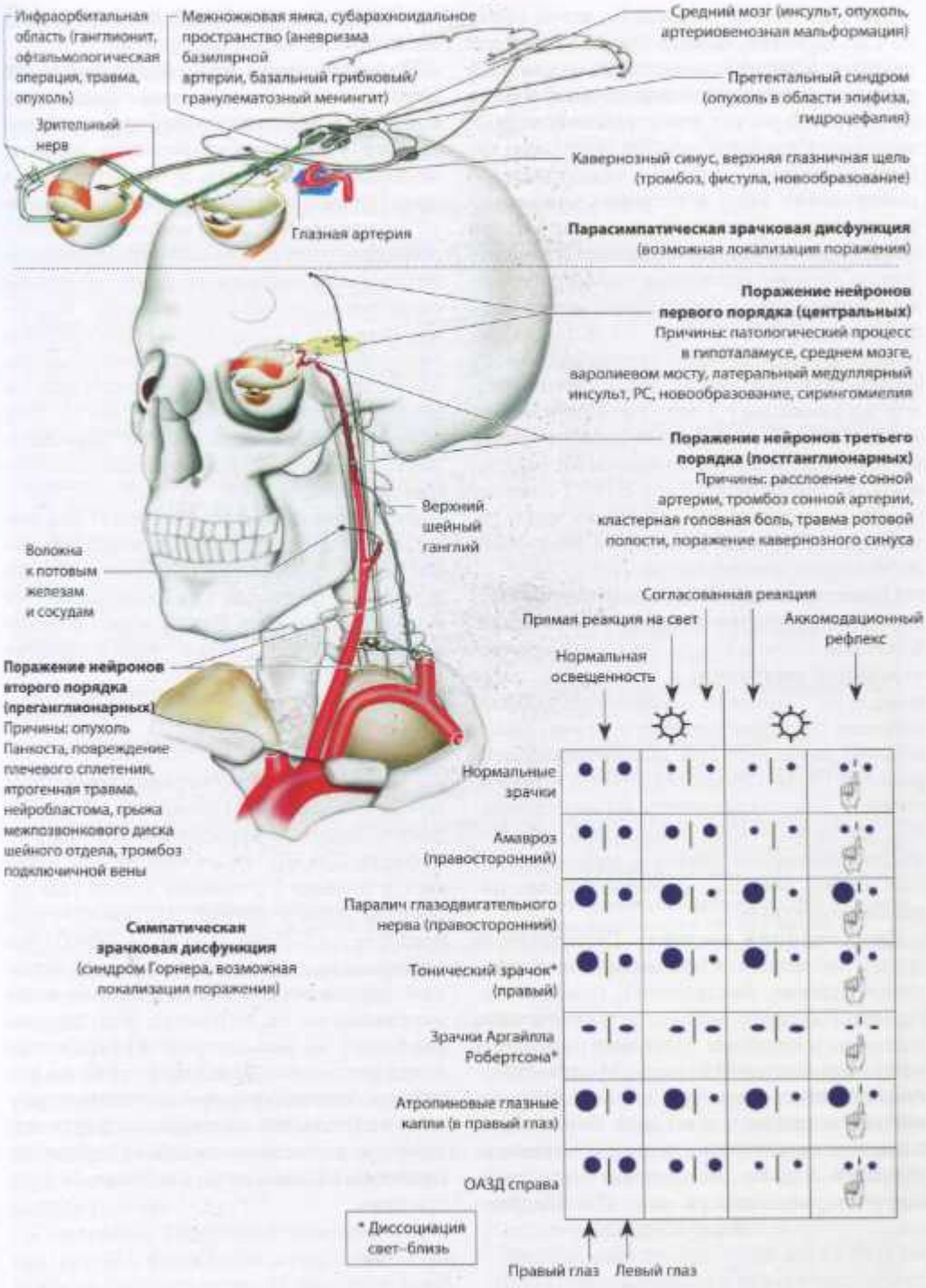

Нарушение функции зрачков

Для того чтобы установить, какой именно глаз поражен, осмотр проводят вначале на свету, а затем в темноте. Если анизокория усиливается в темноте и уменьшается на свету, это значит, что страдает глаз, размер зрачка которого меньше (нарушена работа дилататора, проблема симпатической иннервации). Если анизокория усиливается на свету и уменьшается в темноте, это значит, что страдает глаз, размер зрачка которого больше (проблема парасимпатической иннервации). Анизокория может быть и физиологической, если она остается постоянной при различном освещении. В этом случае разница между диаметрами зрачков не превышает 1 мм (см. Приложение, табл. 28). При диссоциации реакций зрачка на свет и близко расположенный раздражитель (диссоциации свет–близь) сужение зрачка происходит как составная часть реакции на ближний стимул, но не в ответ на усиление освещенности.

Односторонний мидриаз. Возникает при нарушении парасимпатической иннервации. Глазодвигательный паралич (с. 100) сопровождается мидриазом в том случае, когда поражены краевые парасимпатические волокна глазодвигательного нерва. Этого обычно не бывает при ишемической нейропатии III ЧН (например, при СД), так как краевые волокна получают кровь из пиальных сосудов (с. 106). Тонический зрачок – это расширенный зрачок с диссоциацией свет–близь. Мидриаз вызывают также парасимпатолитики.

Двусторонний мидриаз. Расширенные зрачки наблюдаются при отравлениях атропином (грибы, белладонна), трициклическими антидепрессантами, ботулиническим токсином и кокаином. Очаговые поражения (ската, среднего мозга) могут вызвать одностороннюю или двустороннюю арефлексию зрачков и мидриаз. Синдром Парино, для которого характерны среднерасширенные зрачки (4–6 мм) и диссоциации свет–близь, более подробно описан на с. 478. Мидриаз может возникнуть при генерализованных тонико-клонических судорогах.

Односторонний миоз. Наблюдается при нарушении симпатической иннервации. Синдром Горнера возникает при поражении любого участка симпатических волокон, иннервирующих глаз, и характеризуется односторонним миозом (с вялой дилатацией) и птозом (паралич мышцы Мюллера). Ангидроз (отсутствие потоотделения) и вазодилатация описаны на с. 99. Энофтальм не имеет клинического значения. Преганглионарные поражения (проксимальнее верхнего шейного ганглия) можно отличить от постганглионарных поражений при помощи фармакологических тестов (с. 474). Миоз вызывают также местные парасимпатические средства, применяемые для лечения глаукомы.

Двусторонний миоз. Возникает под действием опиатов, ингибиторов ацетилхолинэстеразы, алкоголя и барбитуратов. Зрачок Аргайлла Робертсона (зрачок меньше 3 мм и диссоциация свет–близь) может развиться при нейросифилисе, энцефалопатии Вернике и СД.

Афферентные нарушения

Перемежающийся световой тест. Этот метод позволяет установить наличие относительного афферентного зрачкового дефекта (ОАЗД). Врач направляет яркий свет в течение 2 с сначала в один глаз пациента, затем в другой. Эта манипуляция повторяется 5–7 раз. При этом нормальные зрачки остаются одинаковыми. Аномальный зрачок остается расширенным и при направленном на него свете. Этот признак указывает на асимметрию афферентного плеча светового рефлекса, а также на возможную одностороннюю или асимметричную нейропатию зрительного нерва или тяжелую аномалию макулы или сетчатки. Причины перечислены в таблице 28 Приложения.

Поражения лицевого нерва

Поражение лицевого нерва не вызывает птоза. Мышцы лба получают двустороннюю надъядерную иннервацию, поэтому при поражении верхних мотонейронов сохраняется способность наморщивать лоб и закрывать глаза.

Симптомы и локализация патологических процессов

Симптом	Локализация патологического очага
Парез лицевого нерва центрального типа[1]	
Паралич лицевых (мимических) мышц (+ поражение пирамидного тракта, с. 144), эмоциогенная мимика сохранена	Кора или внутренняя капсула
Стволовой синдром (с. 479), изредка миокимия (с. 148)	Ствол (выше ядра лицевого нерва)
Парез лицевого нерва периферического типа[2]	
Паралич мимических мышц (+ V_{1-2}, VI, VIII ЧН; с. 193–194) Гемифациальный спазм (лицевой гемиспазм)[3]	Ядро лицевого нерва, мостомозжечковый угол
Паралич мимических мышц (+ поражение других ЧН, с. 193–194)	Основание черепа, внутренний слуховой проход
Паралич мимических мышц, дисгевзия[4], гипосаливация, снижение секреции слезной жидкости, боль в ухе, гиперакузия в результате отсутствия акустического (стапедиального) рефлекса	Коленчатый ганглий
Паралич мимических мышц, дисгевзия, гипосаливация, нормальная слезная секреция, гиперакузия	Канал лицевого нерва дистальнее коленчатого ганглия
Паралич мимических мышц, дисгевзия, гипосаливация, стапедиальный рефлекс сохранен	Проксимальнее шилососцевидного отверстия
Изолированный паралич мимических мышц	Шилососцевидное отверстие
Более или менее полный изолированный паралич мимических мышц; поражение отдельных ветвей лицевого нерва	Околоушная железа, область лица
Синдром Рамзая Ханта (преимущественно при *herpes zoster oticus*)	Промежуточный нерв, коленчатый ганглий; везикулярная сыпь в наружном слуховом проходе

[1] При надъядерном поражении (кортико-нуклеарный тракт) парез возникает на противоположной стороне.
[2] При ядерном и подъядерном поражении парез и другие симптомы возникают на той же стороне.
[3] Компрессия артерией является самой частой причиной (нижняя задняя мозжечковая артерия, нижняя передняя мозжечковая артерия, позвоночная артерия). Изредка аневризма, опухоль.
[4] Две передних трети языка и мягкое нёбо.

Самым частым фациальным расстройством является периферический паралич Белла. Диагноз ставят методом исключения. Мышечная слабость (частичная или полная) при этом развивается внезапно с одной стороны, в течение 1–2 сут.

Синдромы. Изменения мимики, например, при БП, могут создать впечатление поражения лицевого нерва. И напротив, поражение лицевого нерва может быть составной частью какого-либо другого нарушения (см. Приложение, табл. 29).

Осмотр. Моторную функцию оценивают в покое (асимметрия лица/кожные складки, атрофия, спонтанные движения, частота мигания) и при произвольных движениях мышц лба, век, бровей, щек, рта и подкожной мышцы шеи. Необходимо осмотреть уши для выявления сыпи.

Дисфункция тройничного нерва (V_1) вызывает одностороннее или двустороннее отсутствие мигательного рефлекса. При параличе мимических мышц могут наблюдаться нарушения мигания, но при этом сохраняет-



Левосторонний паралич Белла
(полный односторонний паралич)



Левосторонний центральный паралич мимических мышц (слабость верхних мотонейронов)



Двусторонний периферический паралич мимических мышц (слабость нижних мотонейронов)



Синкинезия
(аберрантная регенерация лицевого нерва после паралича Белла приводит к появлению непроизвольных движений)



Правосторонний гемифациальный спазм

ся лагофтальм, так как не повреждены наружные мышцы глаза.

Если пациент жалуется на утрату вкуса, проводят соответствующие тесты (с. 187). Для дифференциальной диагностики временного нарушения проводимости от стойкого патологического процесса можно выполнить ЭМГ. Эти обследования, так же как и определение уровня продукции слезной жидкости (проба Ширмера) и саливации, не имеют существенного значения для выяснения причин паралича мимических мышц.

Нарушения обоняния

Обонятельный эпителий. Обонятельная слизистая в обеих половинах носовой полости занимает площадь примерно 2,5 $см^2$; она расположена на крыше верхней носовой раковины и распространяется на носовую перегородку. Обонятельный эпителий состоит из клеток, на поверхности которых имеются пучки ресничек, покрыт слизью. Реснички содержат рецепторы, которые распознают запахи и начинают процесс трансформации сенсорных сигналов в электрические. Обонятельные сенсорные нейроны – это биполярные клетки, продолжительность жизни которых составляет 30–60 дней; они регулярно заменяются новыми. Каждая обонятельная клетка вырабатывает рецепторный белок только одного типа. Каждый рецептор распознает множество запахов. Запах, который имеется в данный момент, идентифицируется при активации рецепторов разных типов, а не одного рецептора.

Обонятельный путь. Аксоны всех обонятельных клеток каждой стороны соединяются в пучки (обонятельные нити – *fila olfactoria*). Эти пучки представляют собой истинные обонятельные нервы. Они проходят через продырявленную пластинку к обонятельной луковице (первичная обонятельная кора). Аксоны обонятельных клеток оканчиваются на дендритах митральных и пучковых клеток, а также на перигломерулярных интернейронах в пределах обонятельных клубочков. Нейроны других типов модулируют входящие импульсы (среди митральных клеток обнаружены гранулярные клетки). Нервные импульсы проходят по проекционным волокнам обонятельного тракта в другие области мозга, в том числе в миндалевидное тело, гипоталамус, лимбическую систему, таламус, глазнично-лобную кору, ствол и мозжечок. Эта сложная сеть обеспечивает участие запахов в формировании памяти, пищевого и сексуального поведения, эмоций и рефлексов, в том числе слюноотделения и дыхания. Тройничный нерв иннервирует слизистые оболочки полости рта, носа и глотки (с. 101). Рецепторные клетки тройничного нерва стимулируются также и молекулами пахучих веществ, но в значительно бóльших концентрациях, чем обонятельные рецепторные клетки.

Нарушения обоняния (дизосмия)

Обонятельные нарушения могут быть количественными (аносмия, гипосмия, гиперосмия) и качественными (паросмия, какосмия). Врожденные нарушения обоняния проявляются как парциальная аносмия («обонятельная слепота»). Восприятие персистирующего запаха снижается или прекращается (обонятельная адаптация). Внешние факторы, например сухость, холод или сигаретный дым, ухудшают обоняние. Запахи тесно связаны с эмоциями. Восприятие запаха может качественно изменяться (паросмия) вследствие автономных (голод, стресс) и гормональных (беременность) изменений, а также заболеваний (озена, депрессия, назофарингеальная эмпиема) и травм. Обонятельные галлюцинации могут возникать при опухолях в медиобазальных отделах височной доли (фокальная эпилепсия), прекращении приема лекарственных препаратов или алкоголя, при психических заболеваниях (шизофрения, депрессия).

Обонятельные нарушения могут возникнуть также при БП, БА, РС, синдроме Каллмана (врожденная аносмия и гипогонадизм), менингоэнцефалоцеле, альбинизме, болезни Рефсума, поверхностном сидерозе, циррозе печени и почечной недостаточности. Причиной односторонней аносмии может быть опухоль (менингиома). При корса-

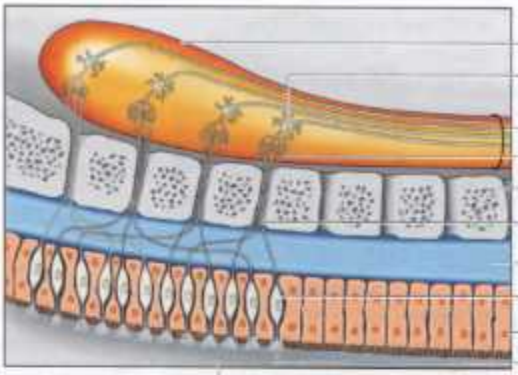

Обонятельный эпителий и луковица
(* базальные клетки и боуменова [обонятельная] железа не показаны)

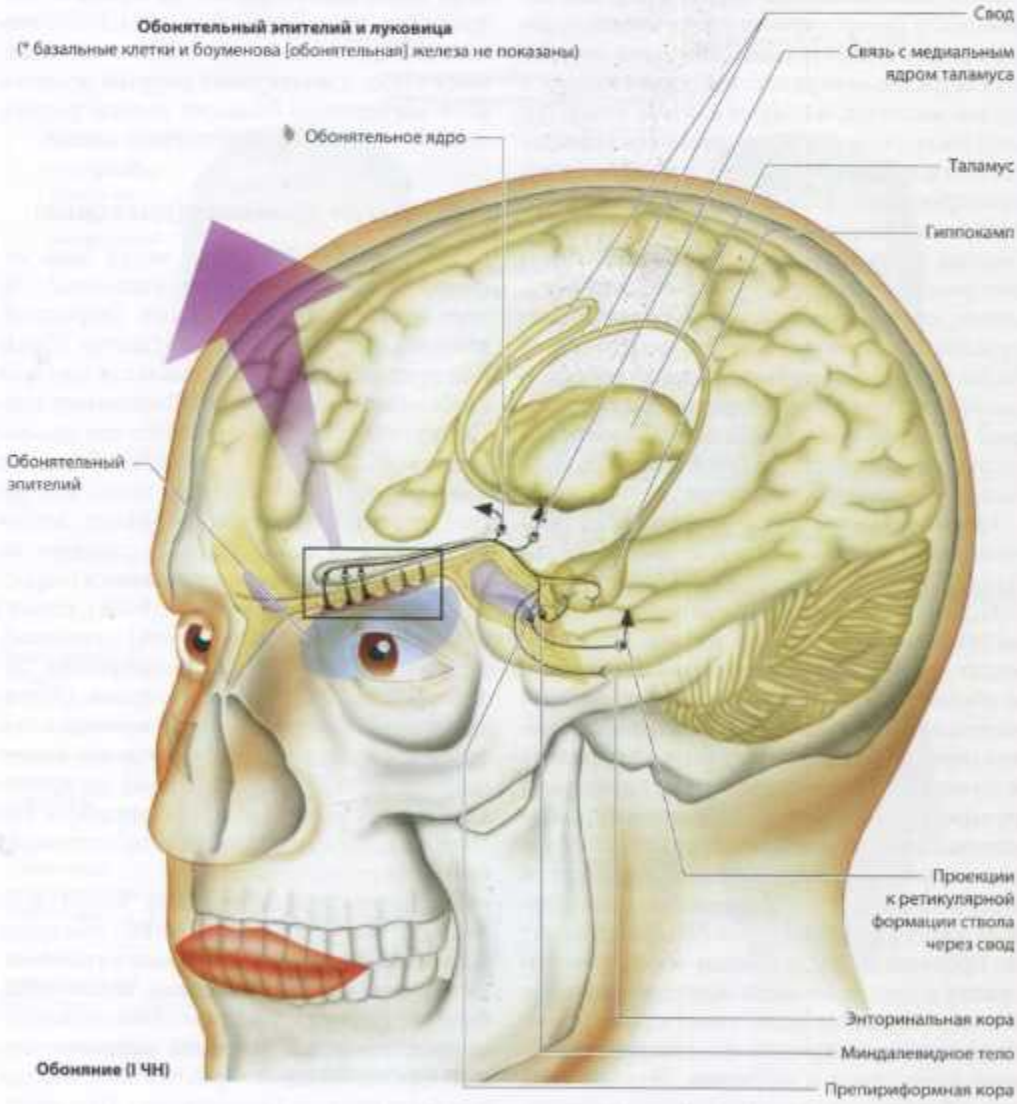

Обоняние (I ЧН)

ковском синдроме пациент может утратить способность идентифицировать запахи. Вирусные инфекции, курение и токсические вещества повреждают обонятельный эпителий. Травма (разрыв обонятельных нервов, кровоизлияние в лобную долю), опухоль, менингит или лучевая терапия могут повреждать обонятельный путь.

Осмотр. Пациент закрывает глаза и плотно зажимает одну ноздрю. К другой ноздре врач подносит флакон с тестируемым веществом, например мылом, кофе, шоколадом. Пациента просят втянуть носом воздух и сказать, какой запах он чувствует. Восприятие запаха указывает на то, что периферическая часть обонятельного тракта интактна. Узнавание запаха указывает, что корковая часть обонятельного тракта тоже интактна. В некоторых случаях, например при нейродегенеративных заболеваниях, может потребоваться более сложное тестирование. Тестирование психогенных нарушений с применением аммония ненадежно.

Нарушения вкуса

Вкусовые луковицы. Вкусовые луковицы находятся на краях и в бороздках вкусовых сосочков различных типов (грибовидных, листовидных и окруженных валиком). Каждая вкусовая луковица состоит из 50–150 вкусовых клеток и воспринимает один из пяти основных вкусов: сладкий, кислый, соленый, горький и умами («пятый вкус»; пикантный, привлекательный, вкус высокобелковых веществ и глутамата натрия). Вкусовые клетки живут в течение 10 дней и регулярно заменяются новыми. Микроворсинки, которые находятся на верхнем полюсе каждой клетки, содержат рецепторы. Специфическая стимуляция рецепторов запускает процесс преобразования стимулов и приводит к деполяризации клетки. Все вкусовые луковицы реагируют на разные вкусовые стимулы, но обладают различными порогами для их восприятия. Поэтому вкусовые сосочки воспринимают преимущественно какой-нибудь один вкус, например сладкий или кислый. Чем выше концентрация тестируемого вещества, тем больше вкусовых клеток генерируют потенциал действия. Сложные вкусы кодируются различными комбинациями возбужденных клеток.

Вкусовой путь. Сенсорные импульсы следуют в мозг тремя путями: от передних двух третей языка по язычному нерву (V_3) к барабанной струне, которая отходит от лицевого нерва (промежуточный нерв, с. 105), от задней трети языка по языкоглоточному нерву, от надгортанника по блуждающему нерву (волокна отходят от нижнего ганглия). Сенсорные импульсы от мягкого нёба распространяются по нёбному нерву к крылонёбному ганглию, дальше по большому каменистому нерву и промежуточному нерву. Вся информация о вкусе собирается в ядре одиночного пути, которое отдает проекции в таламус, а затем во вкусовую кору. Вкусовой путь взаимодействует с обонятельным путем посредством гипоталамуса и миндалевидного тела, с автономной нервной системой (потоотделение и покраснение лица; слюноотделение) и с аффективными центрами (они определяют, приятен или неприятен данный вкус).

Вкусовые нарушения (дисгевзия)

При нарушениях обоняния пациент утрачивает способность различать тонкие вкусы, но может определять основные. Например, шоколадный пудинг идентифицируется как «сладкий», но не как «шоколадный». Снижение вкуса (гипогевзия) встречается чаще, чем полная утрата вкуса (агевзия). Вкусовые луковицы повреждаются при сухости во рту (синдром Шегрена), избыточном употреблении алкоголя, острой пищи, курении, химическом ожоге, приеме лекарств (литий, леводопа, аспирин, холестирамин, амитриптилин, винкристин), лучевой терапии, инфекционных заболеваниях и стоматитах. Поражение барабанной струны вызывает одностороннее нарушение вкуса и наблюдается у пациентов с периферическим параличом мимических мышц, хроническим средним отитом и холестеатомой. Пораже-

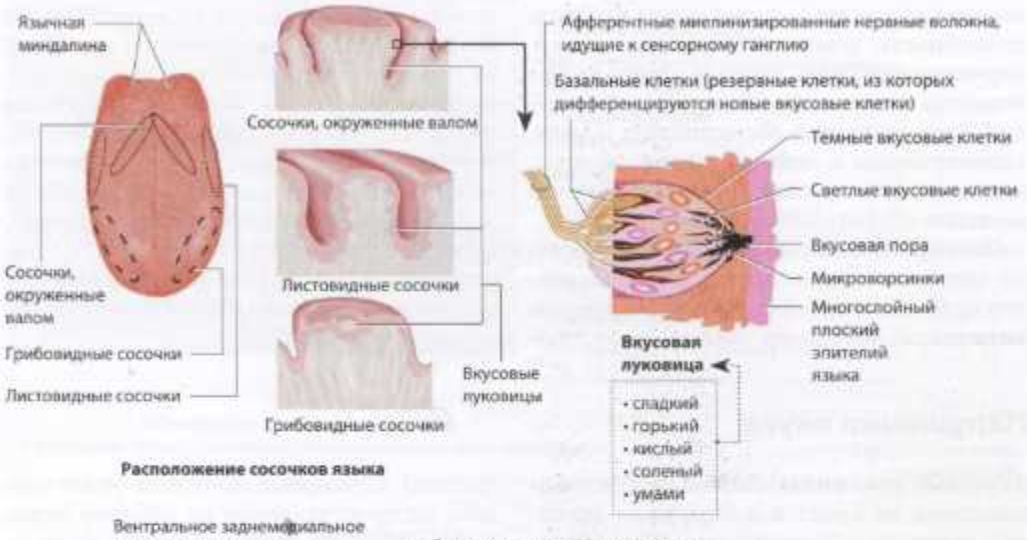

Расположение сосочков языка

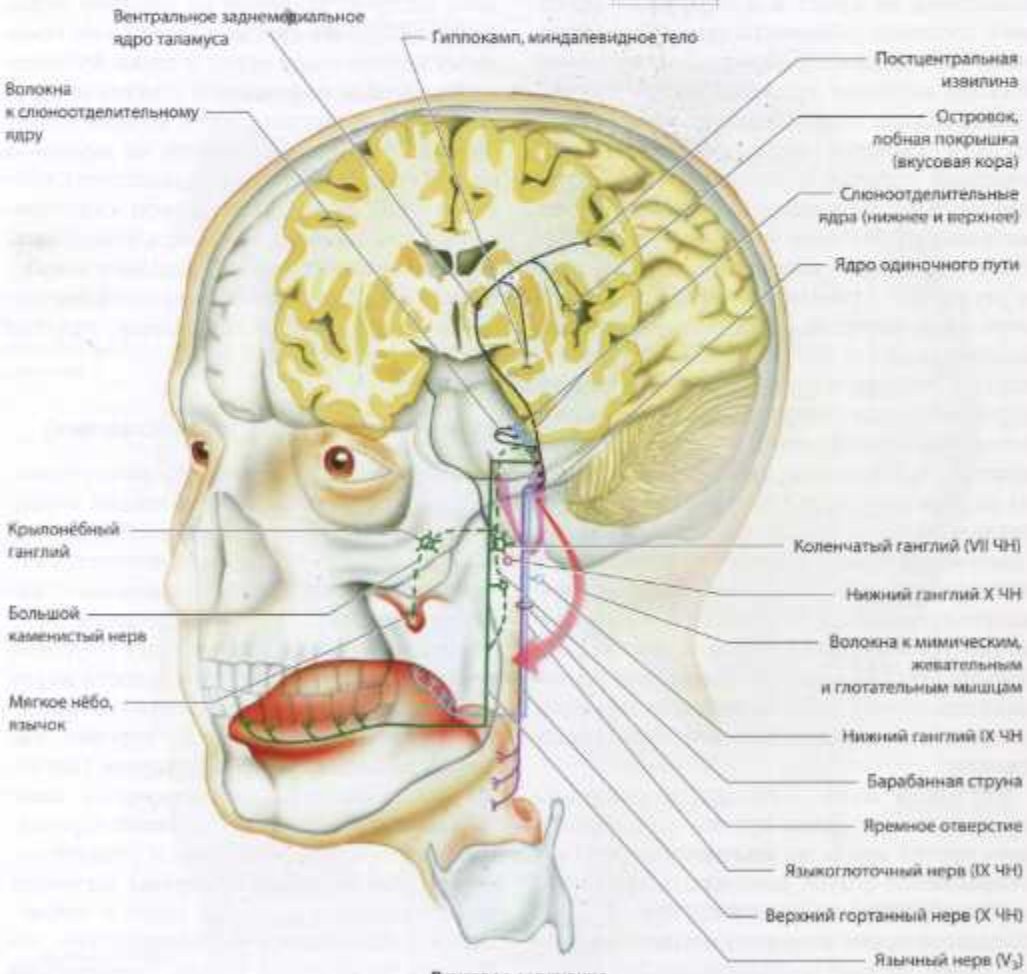

Вкусовое ощущение

ние V, IX и X ЧН приводит к искажению вкуса на задней трети языка в сочетании с парестезией (ощущение жжения или онемения). Причиной вкусовых нарушений может быть и поражение центрального вкусового пути, например при травме, опухоли, отравлении окисью углерода или РС. С возрастом интенсивность вкусовых ощущений снижается (особенно сладкого и соленого). Вкусовые ощущения меняются во время беременности, при СД, гипотиреозе, дефиците витаминов (A, B_2).

Осмотр. При вытянутом языке проводят тестирование пороговых ощущений на каждой стороне отдельно. Тестируемый раствор наносят на язык при помощи ватного тампона на 20–30 с. Затем пациента просят указать на соответствующую область условной карты, разделенной на «сладкую», «соленую», «кислую» и «горькую» зоны. Растворы для проведения теста содержат глюкозу (сладкий), хлорид натрия (соленый), лимонную кислоту (кислый) и хинин (горький). После каждого нанесения раствора рот промывают водой. Вкусовые зоны не имеют строгой топографической организации.

Дисфагия (затруднение глотания)

Глотание. Пища измельчается зубами, смачивается слюной и перемешивается при помощи языка. При этом из нее образуется легко проглатываемый комок (оральная, или ротовая, подготовительная фаза). Язык проталкивает комок пищи в ротоглотку (ротовая фаза, с. 478), где начинается рефлекторный акт глотания (фарингеальная, или глоточная, фаза). Губы и челюсти смыкаются, мягкое нёбо приподнимается, а пищевой комок толкает надгортанник назад. Пищевой комок проталкивается языком дальше, дыхание ненадолго задерживается, а приподнявшаяся гортань перекрывает доступ в дыхательные пути. Верхний сфинктер пищевода (крикофарингеальная [перстноглоточная] мышца, нижний констриктор глотки, гладкие мышцы верхнего отдела пищевода) расслабляется. В результате давления, создаваемого языком и перистальтикой глотки, пищевой комок проталкивается за надгортанник, в пищевод (эзофагеальная, или пищеводная, фаза). Гортань опускается, дыхание возобновляется, и перистальтические движения пищевода проталкивают пищевой комок в желудок. В акте глотания принимают участие 50 парных мышц.

Проводящие пути. Волокна V_2, VII, IX и X ЧН составляют афферентное плечо глотательного рефлекса (не показано). Нейроны этих ЧН связаны с моторным центром глотания (центральный генератор глотания) в продолговатом мозге. Они связаны также с ретикулярной формацией и координируют работу многочисленных мышц, участвующих в акте глотания. Эфферентные сигналы достигают этих мышц по V_3, VII, IX, X и XII ЧН. Перекрестная и односторонняя иннервация осуществляется из церебральной коры (прецентральная и постцентральная извилина, лобно-теменная покрышка, премоторная кора и передняя часть островка). В иннервации участвуют также спинальные мотонейроны (C1–C4).

Нейрогенная дисфагия

Нарушения глотания называются дисфагией, а боль при глотании – одинофагией. Дисфагия или рвота, возникающие при неврологических заболеваниях, часто приводят к аспирации (попаданию твердых или жидких пищевых масс в дыхательные пути ниже голосовых связок). Хроническая дисфагия приводит к неадекватному поступлению питательных веществ и к потере массы тела.

Ощущение «комка в горле» не зависит от акта глотания. К органическим причинам относятся дивертикул Ценкера и гастроэзофагеальный рефлюкс. Симптомы могут возникать при обсессивно-компульсивных или тревожных расстройствах.

При нейрогенной дисфагии обычно в большей степени нарушается проглатывание жидкостей, чем твердой пищи. Мягкая холодная пища (мороженое, йогурт) часто проглатывается легче. При нарушениях чув-

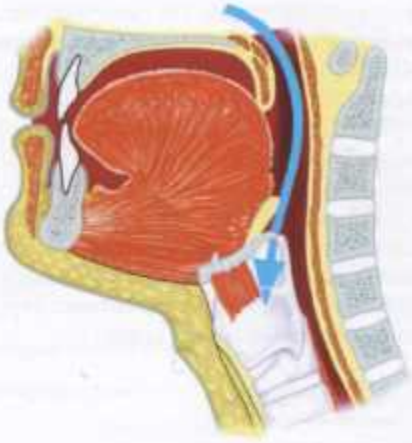

Носовое дыхание
(*стрелка* указывает направление движения воздуха)



Акт глотания
(*стрелка* указывает направление движения пищи)

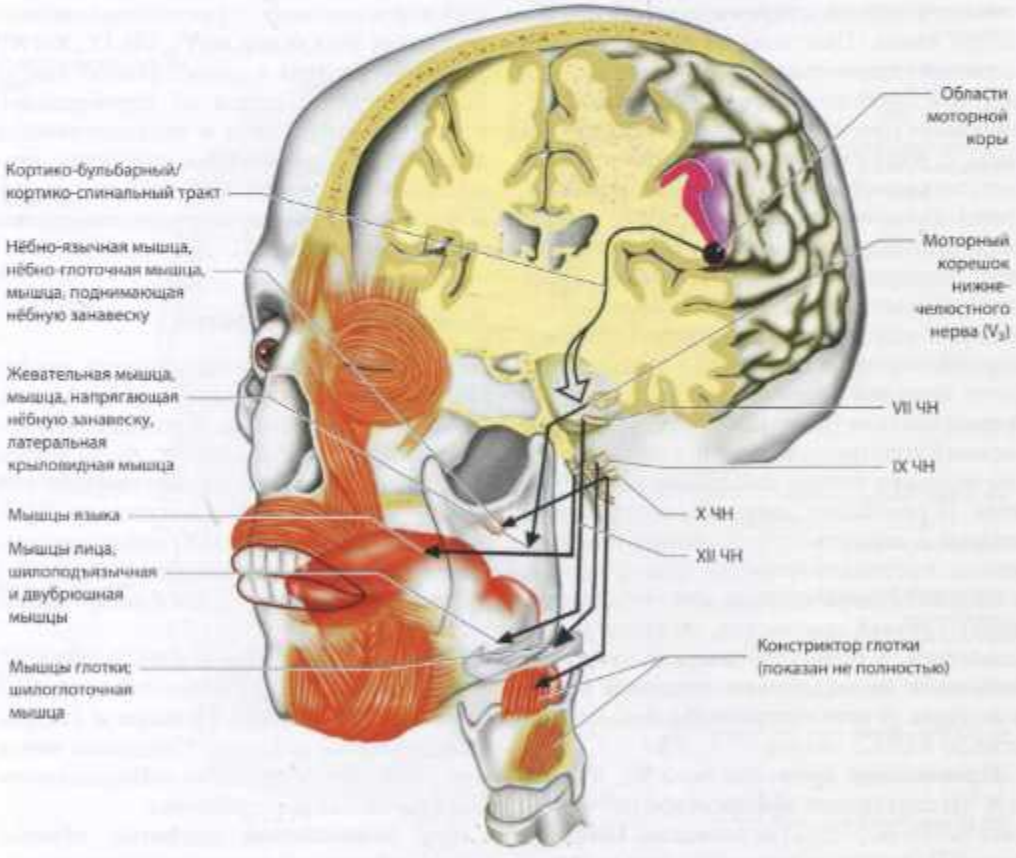

Эфферентные нервные пути и группы мышц, участвующие в акте глотания

ствительности гортани и трахеи снижается кашлевой рефлекс, а мышечная слабость может приводить к аспирации, которую пациент иногда не замечает («немая» аспирация). Дисфагия может сочетаться с дизартрией (с. 204) и дисфонией.

Осмотр. Дисфагия может возникнуть при заболеваниях, перечисленных в таблицах 30 и 31 Приложения. Симптомы, вызывающие подозрение на наличие дисфагии, требуют внимания (см. Приложение, табл. 32). Нарушение обычно проявляется в начале акта глотания (ощущение, что пища застряла в глотке, выделение жидкой или твердой пищи через нос, поперхивание, кашель). Сопутствующее воспаление может стать причиной одинофагии.

Стволовые синдромы

Точная диагностика локализации поражений ствола мозга зависит от того, насколько хорошо врач знает расположение ядер и волокон ЧН и их пространственные взаимоотношения с проводящими путями (с. 21). На основании клинических признаков можно установить уровень поражения (средний мозг, мост, продолговатый мозг), а затем определить его точную локализацию (переднюю, заднюю, медиальную или латеральную). В клинической практике редко встречаются «классические» стволовые синдромы, так как области поражения скорее имеют тенденцию накладываться друг на друга, чем быть изолированными. При поражениях ствола мозга проксимальнее перекреста проводящих путей возникают перекрестные (альтернирующие) синдромы (с. 145), следовательно, наблюдаются ипсилатеральный неврологический дефицит в области головы и контралатеральные симптомы в конечностях и туловище.

Синдромы среднего мозга (см. Приложение, табл. 33)

Патологические очаги могут локализоваться в передней части среднего мозга (ножки мозга, синдром Вебера), средней части (покрышка, синдром Бенедикта) и в задней части (крыша, синдром Парино). Окклюзия базилярной артерии на уровне среднего мозга вызывает синдром верхушки базилярной артерии (*top of the basilar syndrome*).

Синдромы поражения моста (с. 192; см. Приложение, табл. 34)

При поражениях передней и задней части моста возникают различные клинические синдромы.

▪ Парамедианные поражения

Причина. Наиболее частой причиной считаются множественные лакунарные инфаркты.

Симптомы и объективные признаки. Односторонние поражения (медиолатеральные и медиоцентральные) вызывают контралатеральный паралич, особенно дистальных мышц конечностей, дизартрию, одностороннюю или двустороннюю атаксию, а иногда поражение контралатеральных лицевого и отводящего нервов. Двусторонние поражения вызывают псевдобульбарный паралич и двусторонние двигательные и сенсорные нарушения.

▪ Латеральный понтомедуллярный синдром

Причина. Инфаркт или кровоизлияние в бассейне задней нижней мозжечковой артерии или аберрантной ветви позвоночной артерии.

Симптомы и объективные признаки. Те же, что при синдроме Валленберга (с. 480), с дополнительными ипсилатеральными симптомами: паралич лицевой мускулатуры (ядерный), ротационное вертиго, шум в ушах, утрата слуха, нистагм, мозжечковая атаксия.

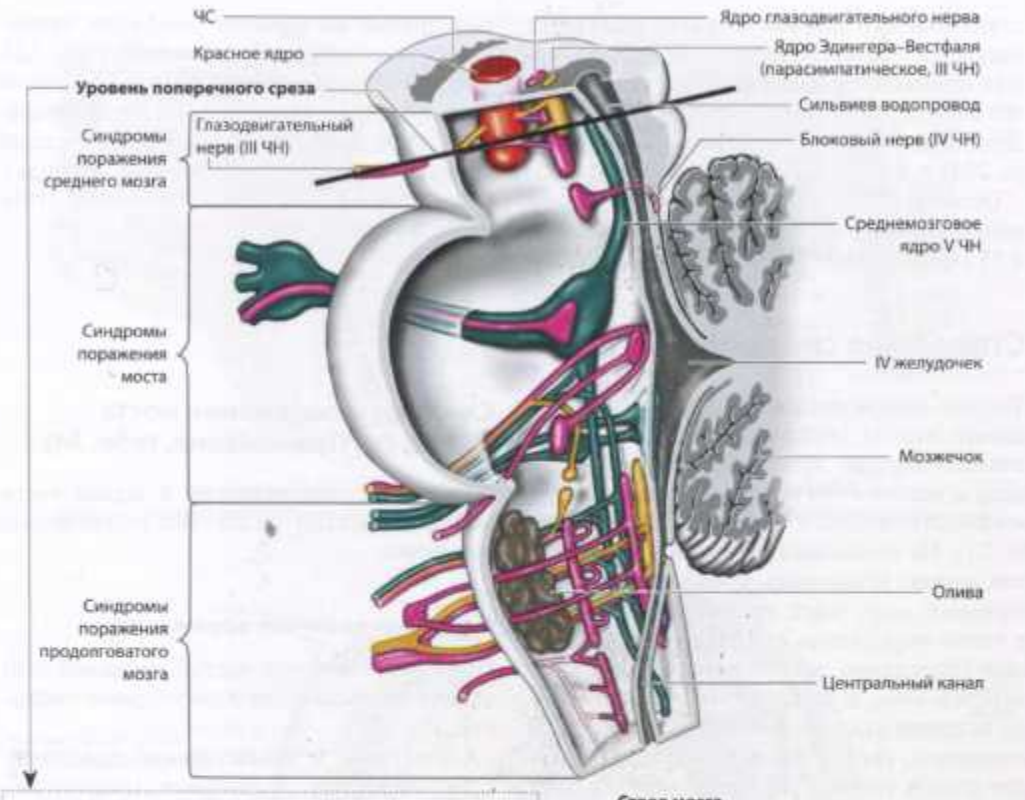

Ствол мозга



Поражения среднего мозга

- Ипсилатеральный глазодвигательный парез (птоз, расширенный зрачок)
- Контралатеральная гемиплегия (в том числе нижней области лица)
- Контралатеральная ригидность, тремор
- Дизартрия

- Ипсилатеральный глазодвигательный парез
- Контралатеральная хорея
- Контралатеральная атаксия, интенционный тремор
- Контралатеральный гемипарез возможен, если поражение распространяется кпереди
- Контралатеральная гемианестезия возможна, если поражение распространяется дорсолатерально

- Ипсилатеральный синдром Горнера (поражение симпатического тракта)
- Ипсилатеральный тремор в покое и интенционный тремор (поражение верхних мозжечковых ножек до их перекреста и вступления в контралатеральное красное ядро – красноядерный путь)
- Контралатеральная гемианестезия

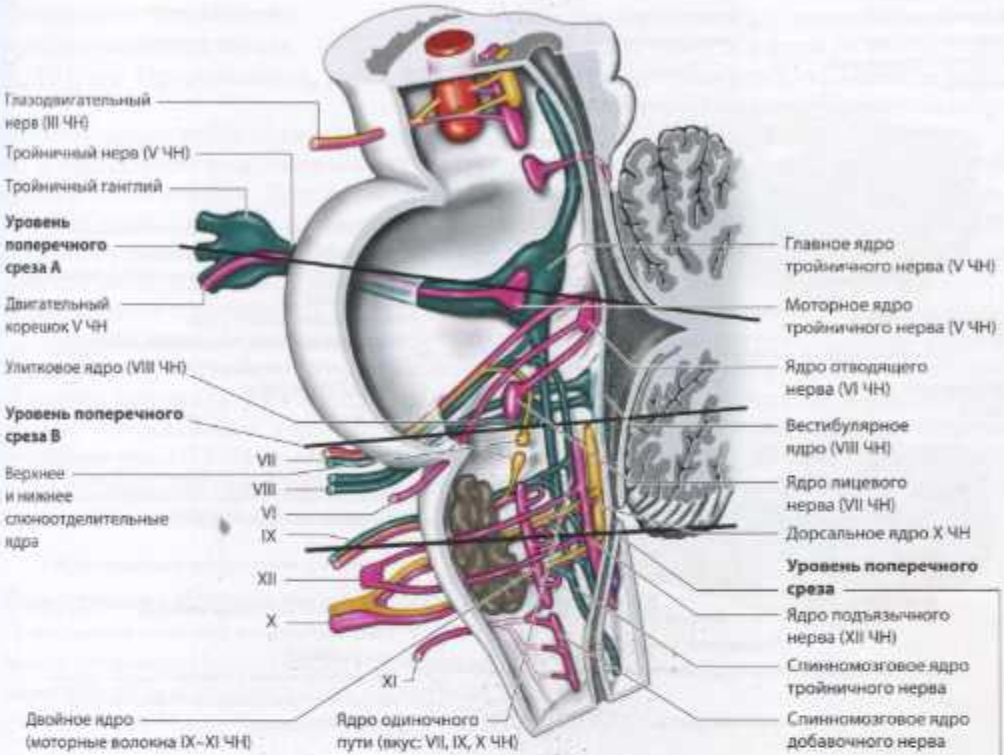



Поражения продолговатого мозга

- Ипсилатеральный парез языка вследствие поражения подъязычного нерва
- Контралатеральная слабость мышц верхней и нижней конечности
- Контралатеральное снижение позиционной и вибрационной чувствительности (поражение медиальной петли)
- Нистагм, направленный вверх, с вовлечением МПП

- Диссоциированный сенсорный дефицит (утрата болевой и температурной чувствительности: ипсилатеральная – на лице, контралатеральная – на туловище и конечностях)
- Дизартрия, охриплость, дисфагия
- Нистагм, вертиго, тошнота, рвота
- Ипсилатеральный синдром Горнера
- Ипсилатеральная атаксия, интенционный тремор
- Икота

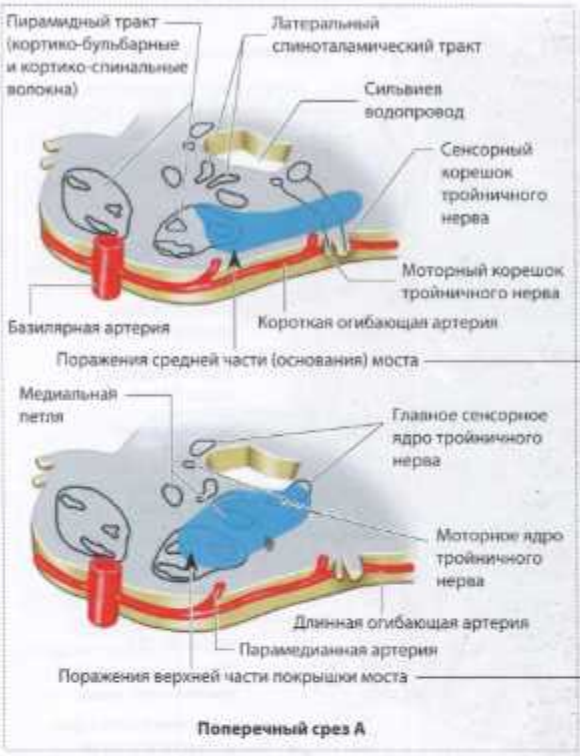

- Слабость мышц контралатеральной руки и ноги (мышцы лица не страдают)
- Ипсилатеральное снижение чувствительности мышц лица
- Ипсилатеральная атаксия
- При двусторонних поражениях вентральной части моста – синдром «запертого человека» (*locked-in syndrome*)

- Ипсилатеральная утрата чувствительности лицевых мышц и паралич жевательных мышц
- Контралатеральная утрата чувствительности тела
- Ипсилатеральная атаксия и интенционный тремор
- Может быть мышечная слабость контралатеральной руки и ноги (мышцы лица не страдают)
- Ипсилатеральный горизонтальный паралич взора (в направлении, противоположном очагу поражения)

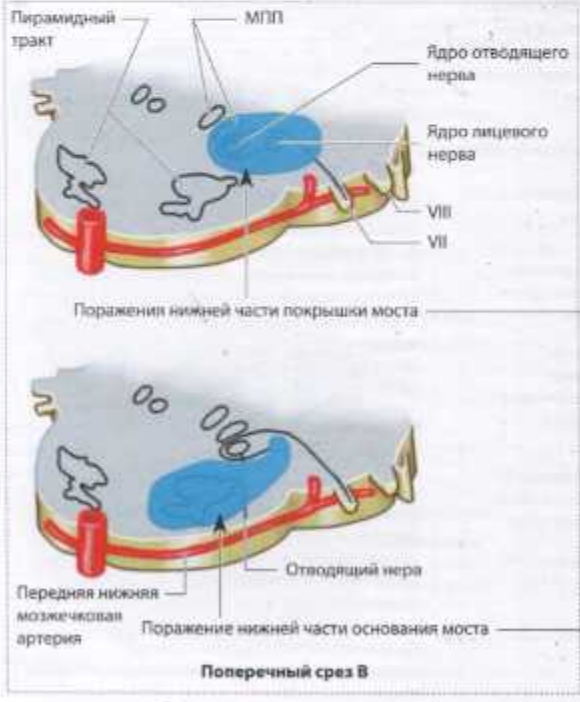

- Ипсилатеральный ядерный парез лицевых мышц
- Поражение ядра отводящего нерва (ипсилатеральный парез латеральной прямой мышцы)
- Ипсилатеральная МЯО (зависит от уровня поражения)
- Ипсилатеральный горизонтальный паралич взора
- Ипсилатеральная атаксия

- Контралатеральная гемиплегия
- Ипсилатеральный парез латеральной прямой мышцы
- Ипсилатеральный ядерный парез лицевой мускулатуры
- Контралатеральный сенсорный дефицит (при поражении медиальной петли и латерального спиноталамического тракта)

Поражения основания моста

Синдромы поражения продолговатого мозга (с. 191; см. Приложение, табл. 35)

Патологические очаги локализуются обычно в медиальной или латеральной части продолговатого мозга. Дорсолатеральный синдром продолговатого мозга называется синдромом Валленберга и может сопровождаться различными глазодвигательными и зрительными нарушениями (с. 172).

Девиация глаз. Возникает вследствие поражения проводящего пути, идущего от макулы маточки (утрата восприятия силы земного притяжения) к ядрам III и IV ЧН и мышцам шеи (с. 106). В результате происходит расхождение глазных яблок по вертикали – косая девиация (*skew deviation*). Она может сопровождаться торсией (с отклонением глаза вниз) и наклоном головы (окулярная наклонная реакция). Пациент может жаловаться на бинокулярную вертикальную диплопию.

Нистагм. Может быть горизонтальным, торсионным или смешанным. Диссоциированный вертикальный нистагм (качательный) состоит из реципрокных торсионных вертикальных нистагмов (с. 172, 472).

Аномальные саккады. Окулярная дисметрия с «проскакиванием» (саккады «перелетают» цель [гиперметрия]) при направлении взора в сторону поражения и «остановкой» (саккады «недолетают» до цели [гипометрия]) при взоре в противоположную сторону. Вертикальные движения глаз выполняются со смещением по диагонали.

Синдромы поражения основания черепа

Место патологического очага на основании черепа часто можно определить по характеру поражения ЧН.

Локализация патологического очага	Синдром	ЧН[1]	Причины[2]
Обонятельный нерв, луковица и тракт[3]	Аносмия, изменения поведения, может прогрессировать до синдрома Фостера Кеннеди	I	Травма, объемное образование в передней черепной ямке (менингиома, глиома, остеома, абсцесс)
Медиальный отдел малого крыла клиновидной кости[4]	Ипсилатеральная аносмия и атрофия зрительного нерва, отек контралатерального диска зрительного нерва	I, II	Менингиома медиального отдела малого крыла клиновидной кости, объемное образование в передней черепной ямке
Медиальный/латеральный отдел малого крыла клиновидной кости[5]	Боль в ипсилатеральном глазу, области лба, виска, экзофтальм, диплопия	V_1, III, IV	Менингиома медиального (глазные симптомы) или латерального (височная боль) отдела малого крыла клиновидной кости
Верхушка орбиты, верхняя глазничная щель[6]	Ипсилатерально: неполная или полная наружная офтальмоплегия, сенсорный дефицит в области лба, отек диска зрительного нерва, нарушения зрения, атрофия зрительного нерва	II, III, IV, V_1, VI	Опухоль (аденома гипофиза, менингиома, метастазы, назофарингеальная опухоль, лимфома), гранулема (туберкулез, грибковая инфекция, синдром Толосы–Ханта, артериит), травма, инфраклиноидная аневризма внутренней сонной артерии

Локализация патологического очага	Синдром	ЧН[1]	Причины[2]
Кавернозный синус[7]	Ипсилатеральные симптомы обычно появляются раньше, чем при синдроме верхушки орбиты, экзофтальм[8], синдром Горнера	III, IV, V_1, VI	Те же, что при синдроме верхушки орбиты + тромбоз кавернозного синуса, каротидно-кавернозная фистула
Хиазма (зрительный перекрест)[9]	Дефекты поля зрения	II	См. с. 176
Верхушка пирамиды височной кости[10]	Боль в ипсилатеральной половине лица (обычно ретроорбитальная), потеря слуха, иногда паралич лицевой мускулатуры	VI, V_1 (до V_3), VIII (VII)	Инфекция внутреннего уха, опухоль, травма
Край ската[11]	Ипсилатеральный мидриаз, может прогрессировать до полного глазодвигательного паралича	III	Повышение ВЧД (с. 215, 216)
Мостомозжечковый угол	Ипсилатеральная потеря слуха + (звон в ушах) + установочный нистагм + утрата чувствительности лица, паралич лицевой мускулатуры/спазм, поражение отводящего нерва, атаксия, головная боль	VIII, V_{1+2}, VII, VI	Невринома слухового нерва, менингиома, метастазы
Яремное отверстие[12]	Ипсилатерально: боль в области миндалин, корня языка, среднего уха, кашель, дисфагия, охриплость голоса, парез грудино-ключично-сосцевидной и трапециевидной мышц, отсутствие рвотного рефлекса, нарушение чувствительности корня языка, мягкого нёба, глотки, гортани	IX, X, XI	Метастазы, гломусная опухоль, травма, тромбоз яремной вены, абсцесс
Большое затылочное отверстие[13]	То же, что и при локализации в области яремного отверстия + ипсилатеральная глоссоплегия, боль в шее, очаговые спинальные симптомы	IX, X, XI, XII	Базилярная импрессия (базилярное вдавление), синдром Клиппеля–Фейля, опухоль/метастазы

[1] ЧН – черепной нерв (односторонний дефицит).
[2] Перечислены только наиболее часто встречающиеся причины.
[3] Синдром обонятельного нерва.
[4] Синдром Фостера Кеннеди.
[5] Синдром крыла сфеноидальной кости.
[6] Синдром верхушки орбиты, синдром верхней глазничной щели.
[7] Синдром кавернозного синуса.
[8] У пациентов с каротидно-кавернозной фистулой возникает пульсирующий экзофтальм, конъюнктивит и систолический шум, который можно выслушать над глазом и виском.
[9] Хиазмальный синдром.
[10] Синдром Градениго.
[11] Синдром ската.
[12] Синдром яремного отверстия, синдром Верне.
[13] Синдром Сикара–Колле, может сопровождаться различной степенью дисфункции всех четырех каудальных нервов с IX по XII.



Синдром обонятельного нерва

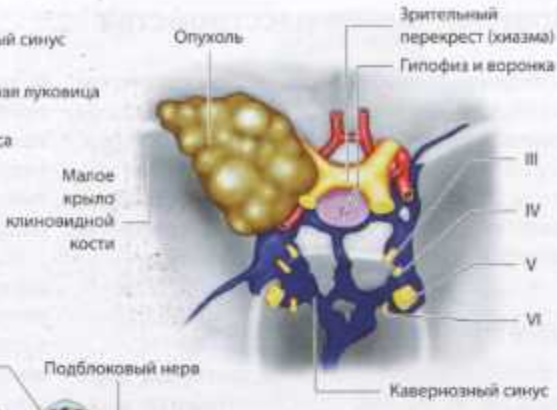

Синдром крыла сфеноидальной кости
(синдром Фостера Кеннеди)

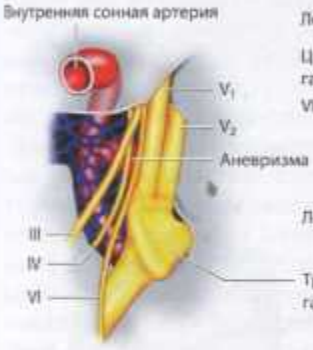

Синдром кавернозного синуса



Синдром верхушки орбиты



Хиазмальный синдром



Синдром ската



Яремное отверстие, большое затылочное отверстие



Мостомозжечковый угол

Поведенческие расстройства

Поведенческие и личностные расстройства могут возникать вследствие различных органических поражений и дисфункций мозга. Клиническая картина зависит главным образом от локализации поражения (см. Приложение, табл. 36). Чаще всего причиной является дисфункция лобных долей.

Дисфункция лобных долей

В лобных долях находится моторная кора (поля 4, 6, 8, 44), префронтальная кора (поля 9–12 и 45–47) и поясная извилина (с. 44, 76). Они обеспечивают планирование, мониторинг и выполнение двигательных, когнитивных и эмоциональных функций (исполнительные функции). Причиной возникновения лобных синдромов могут быть либо кортикальные, либо лобные и субкортикальные поражения, локализацию которых нельзя точно установить без визуализирующих методов исследования. Синдромы, перечисленные здесь, полезны для практического использования, но не подразумевают специфического диагноза или точной локализации имеющегося нарушения.

Синдромы латерализации. *Поражение левой лобной доли*, в зависимости от его локализации и распространенности, может вызвать правосторонний гемипарез или гемиплегию, транскортикальную моторную афазию (с. 204), орально-буккально-лингвальную апраксию (с. 208) и/или депрессию либо тревожность. *Поражение правой лобной доли* может вызвать левосторонний гемипарез или гемиплегию, левосторонний геминеглект (с. 198), манию и/или повышение психомоторной активности.

Отсутствие симптомов латерализации. *Лобно-орбитальные поражения* вызывают расторможенность психических процессов (драйв), нарушения памяти, конфабуляции и дезориентацию. Снижение критичности приводит к неадекватному веселью и шуткам, аномальному социальному поведению (нарушение дистанции, сексуальная импульсивность), индифферентности или неряшливости.

Поражения поясной извилины и премоторной коры вызывают синдромы, характеризующиеся различной степенью снижения активности (абулия – снижение или утрата инициативности, способности принять необходимое решение). К другим симптомам относятся апатия, утрата интересов, инерция, снижение сексуальной активности, пониженная эмоциональность, утрата способности планировать действия и даже их выполнять. Недержание мочи и кала возникает в результате утраты кортикальной перцепции позывов к мочеиспусканию и дефекации. Такие пациенты обычно не способны распределять внимание между различными стимулами, а также поддерживать и направлять внимание на конкретные предметы или задачи. Они не могут сосредоточиться, легко отвлекаются, испытывают трудности в выполнении последовательных действий и проявляют тенденцию к персеверации (повторению каких-либо действий или мыслей). Рассеянность и удлинение времени реакции отрицательно влияют на выполнение работы и бытовых действий.

Поражение проводящих путей, соединяющих лобные доли с другими кортикальными и субкортикальными областями (с. 42–44), может вызвать синдромы лобного типа; такие синдромы возникают и при других заболеваниях: МСА, БП, БА, гидроцефалии нормального давления (нормотензивной гидроцефалии) и ПНП.

Поражения мозолистого тела. См. с. 42–44.



Абулия



Нарушение концентрации и внимания



Страх, тревожность



Агрессивность, раздражительность, психомоторное возбуждение



Безудержный плач и смех, эмоциональная лабильность

Агнозия

Агнозия – нарушение узнавания, при котором сохраняются перцепция, внимание и интеллектуальные способности.

Расстройство схемы тела

Аутотопагнозия, или асоматогнозия, – это неспособность правильно воспринимать части собственного тела, их расположение по отношению друг к другу. Когда врач просит пациента указать на нос, руку или стопу, тот не в состоянии выполнить команду. Патологический очаг обычно, хотя и не всегда, находится в теменно-височной области (угловая и надкраевая извилины). У пациентов с афазией может быть кажущаяся аутотопагнозия, так как они не понимают вербальных инструкций, но афазия может сочетаться и с истинной аутотопагнозией.

Пальцевая агнозия – нарушение узнавания, называния или дифференцированного показа пальцев рук. Пораженной кистью пациент не может повторить движения пальцев врача или своей собственной здоровой руки. Нарушение ориентировки в правом-левом – неспособность различать правую и левую стороны собственного тела или тела другого человека (например, пациент не может выполнить команду прикоснуться левой рукой к правому уху). Этот тип дезориентации, связанный с поражением правой теменной доли, может вызвать апраксию одевания (с. 208), при которой пациент не может самостоятельно одеться и не знает, на какие части тела надевается рубашка, ботинки или брюки. Синдром Герстманна, возникающий в результате поражения левой угловой и надкраевой извилин, включает аграфию, акалькулию, пальцевую агнозию и право-левую дезориентацию.

Анозогнозия – игнорирование неврологического нарушения, например гемиплегии. Пациент говорит, что он просто хочет дать покой одной половине тела, или пытается демонстрировать улучшение своего состояния, не сознавая того, что двигает здоровой конечностью. У большинства таких пациентов имеется обширное поражение недоминантного полушария. Анозогнозия бывает и при дефектах поля зрения, возникающих в результате одно- или двустороннего поражения зрительной коры (гомонимная гемианопсия, кортикальная слепота). Наиболее впечатляющий пример – это синдром Антона, при котором пациент с корковой слепотой действует так, как если бы он мог видеть, и даже описывает (неправильно) детали окружающей обстановки.

Нарушения ориентации в пространстве

При некоторых типах агнозии нарушается осознание пациентом положения собственного тела в пространстве (пространственная ориентация). Причиной чаще всего служат поражения теменно-затылочной области.

Конструкционная апраксия характеризуется неспособностью представить пространственные взаимоотношения. Пациенты не могут скопировать картинку, на которой изображен велосипед или часы. Обычные дела не могут быть выполнены из-за неспособности начертить график, собрать части оборудования или инструменты, понять, какое время показывают часы (аналоговые), или написать слова в правильном порядке (пространственная аграфия).

Геминеглект (одностороннее пространственное игнорирование) – неспособность сознательно воспринимать, реагировать или классифицировать стимулы на одной половине тела, несмотря на сохранение сенсорных и моторных функций, нарушения которых можно было бы ожидать при тяжести имеющегося сенсомоторного дефицита (феномен сенсорного угасания). Геминеглект может проявляться как игнорирование пациентом половины тела (чистка зубов в одной половине рта, бритье половины лица) или одной стороны объекта (пациент ест только с одной половины тарелки или ищет очки только в одной половине комнаты). Если к пациенту обратиться, он поворачивается только в здоровую сторону. Неврологический осмотр показывает, что одновременная стимуляция (прикосновение, движение пальца) симметричных частей тела (те же участки лица или рук) не воспринимается на пораженной стороне тела, хотя при одно-

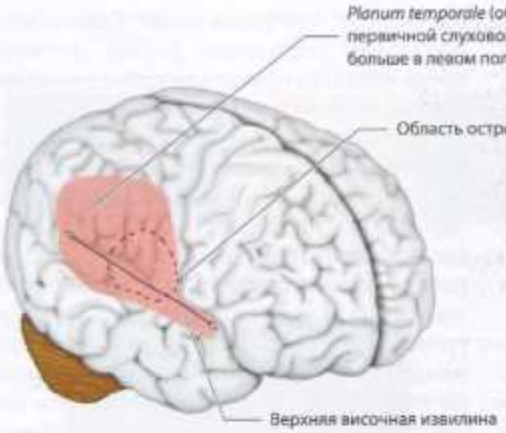

Поражения, вызывающие нарушения восприятия тела
(обычно в правом полушарии)

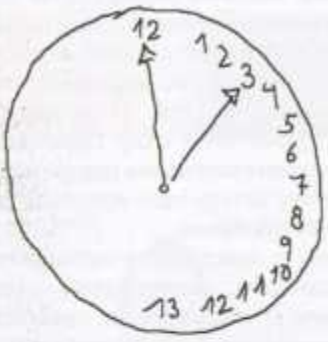

Одностороннее пространственное игнорирование
(тест с рисованием часов выявляет левосторонний геминеглект; пациенту было предложено нарисовать циферблат часов и «поставить» их на четверть первого)



Левостороннее пространственное игнорирование
(в результате инсульта в правой теменной доле)

сторонней тактильной стимуляции каждой из сторон поочередно чувствительность сохранена, включая пораженную сторону. В то же время восприятие стимула пораженной стороной количественно меньше, чем здоровой. На стороне поражения имеется акинезия конечностей, несмотря на нормальную мышечную силу. Пространственная ориентация нарушена (например, пациент копирует только одну половину рисунка с циферблатом часов).

Пациент с синдромом «отталкивания» (pusher-синдром, от англ. *push* – толкать), возникшим после инсульта, совершает активные движения в парализованную сторону из-за нарушения восприятия положения тела. В результате наклонное положение тела воспринимается им как «прямое». При зрительной агнозии пациент не может определить, что же он видит. Такая агнозия принимает следующие формы: неспособность узнавать объект как целое (апперцептивная агнозия), неспособность оценивать значение стимула (ассоциативная агнозия), неспособность узнавать и определять знакомые предметы (зрительная афазия). Может нарушаться пространственная ориентация (оптико-пространственная агнозия), пациенту требуется ощупать предмет, чтобы узнать его. При цветовой агнозии (приобретенной цветовой слепоте) отсутствует цветовое зрение (цветовая ахроматопсия) или пациент не может правильно назвать цвет (цветовая аномия). Как и при неспособности узнавать лица (прозопагнозия), очаг поражения локализуется в затылочно-височной области и может быть как односторонним, так и двусторонним.

Нарушения памяти

Когнитивность

Когнитивность – совокупность сознательных и бессознательных процессов, участвующих в умственном восприятии и переработке информации о внешних и внутренних событиях. Качества, необходимые для этого, называются когнитивными навыками. Это восприятие, внимание, зрительно-пространственный гнозис, способность к абстракции, праксис, креативность, самоанализ, память, интеллект, понимание речи, способность говорить, решать проблемы, принимать решения и планировать.

Амнезия

Амнезия – термин, которым обозначают частичную или полную утрату памяти, в частности памяти о событиях (с. 121). Процедурная память часто остается нормальной. Антероградная амнезия – это неспособность усваивать новую информацию для последующего вспоминания. Ретроградная амнезия – неспособность вспомнить недавно приобретенную информацию, хотя более отдаленные события могут воспроизводиться. У пациентов с амнезией могут отмечаться конфабуляции (т.е. заполнение пробелов в памяти придуманными событиями, часто фантастическими). Такие пациенты могут быть дезориентированными и не осознавать нарушений своей памяти (см. Приложение, табл. 38).

Легкие когнитивные расстройства

К легким когнитивным расстройствам относится снижение когнитивных способностей относительно нормального возрастного и образовательного уровня без функциональных нарушений, подходящих под критерии деменции. В частности, сохраняется способность выполнять обычные бытовые действия. Пациент и его родственники знают о когнитивном нарушении. Примерно у 70% таких пациентов развивается БА или другие виды деменции (см. Приложение, табл. 38).

Деменция

Деменция – это приобретенная, персистирующая и прогрессирующая утрата когнитивных функций (продолжающаяся по крайней мере 6 мес.), которая не позволяет человеку выполнять обычные бытовые действия и является симптомом заболевания. Ухудшается как кратковременная, так и долговре-

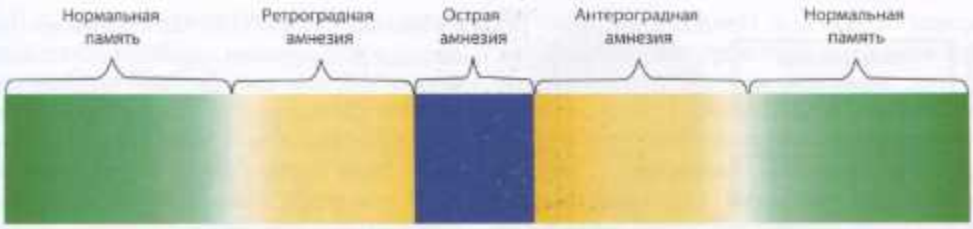

Амнезия

- **Нарушения памяти** (кратковременной и долговременной)
- **Нарушение других корковых функций** (абстракции, суждения, счета, внимания; афазия, апраксия, агнозия)
- **Личностные изменения**
- **Утрата социальных и профессиональных навыков**





Зрительно-пространственные нарушения (конструктивная апраксия при деменции)

Деменция

менная память (см. Приложение, табл. 39). При этом возникают и другие расстройства: афазия, апраксия, агнозия, нарушение абстрактного мышления, зрительно-пространственных представлений, способности принимать решения, планировать, а также личностные изменения. Страдают профессиональные, социальные и межличностные отношения, а человек чувствует все бóльшие затруднения при выполнении обычных повседневных дел. Для установления диагноза «деменция» необходимо исключить нарушения сознания (делирий) и психические заболевания (депрессию, шизофрению). Примерно в 90% случаев деменция обусловлена БА (с. 337) или сосудистыми нарушениями (с. 340). Остальные 10% имеют разнообразные причины (см. Приложение, табл. 40 и 41). Врач, столкнувшийся с начальной стадией деменции, должен дифференцировать первичную и вторичную деменцию, которая является симптомом другого заболевания. Целью является раннее выяснение этиологии деменции, особенно тех ее форм, которые излечимы или обратимы.

Осмотр. См. таблицу 37 Приложения.

Афазия

Афазия – это приобретенное нарушение понимания устной и письменной речи и/или значения слышимых слов (с. 117). При поражении различных областей доминантного полушария возникают разные типы афазии (см. Приложение, табл. 45). Перекрестная афазия, т.е. нарушение речи при поражении правого полушария, у правшей встречается редко. У большинства пациентов после нескольких недель терапии состояние значительно улучшается, хотя скорость выздоровления зависит от причины, типа и тяжести острой афазии. Положительная динамика наблюдается в течение первого года, даже если временами симптомы кажутся стабильными. По окончании первого года улучшение тоже возможно.

Афазия у билингвов (обычно) нарушает владение обоими языками. Степень утраты каждого языка зависит от возраста, в котором он был усвоен, от степени владения им до болезни и от того, изучались эти языки одновременно или нет. Афазия чаще всего возникает в результате инсульта или травмы и может сопровождаться апраксией.

Глобальная афазия. При глобальной афазии страдают все языковые аспекты, что значительно затрудняет общение. Пациент не может говорить или делает это только с большим усилием, произнося лишь фрагменты слов. Понимание речи тоже отсутствует. В лучшем случае пациент узнает отдельные слова, в том числе свое имя. Преобладают персеверация и неологизмы, а способность повторить услышанные слова значительно снижается. Резко нарушается способность называть объекты, читать и писать. Пациент может лишь копировать буквы и отдельные слова. Характерным признаком является языковой автоматизм. Поражение локализуется в бассейне средней мозговой артерии, включающем области Брока и Вернике.

Афазия Брока (другие названия: замедленная или небеглая, моторная или экспрессивная афазия) характеризуется отсутствием или значительным нарушением спонтанной речи, хотя понимание речи сохраняется. Пациент говорит с большим усилием, запинаясь и произнося искаженные слова. Отмечается фонетическая парафазия (замена одних звуков другими, перестановка звуков в слове). Конструкция фраз очень простая, часто это отдельные слова, нарушается грамматический строй речи (аграмматизм, «телеграфная речь»). Называние предметов, повторение услышанных слов, чтение вслух и письмо тоже осуществляются с большими трудностями. Поражение локализуется в области Брока (поля 44 и 45). Причиной служит инфаркт в бассейне прероландовой артерии (артерии прецентральной борозды).

Афазия Вернике (другие названия: беглая, сенсорная или рецептивная афазия) характеризуется нарушением понимания речи. Спонтанная речь пациента остается беглой, но параграмматизм, парафазия и неологизмы делают ее почти или совсем непонятной («словесный винегрет», жаргонная афазия). Называние предметов, повторение услы-



Глобальная афазия



Афазия Брока



Афазия Вернике
(фонетическая парафазия)



Транскортикальная сенсорная афазия

шанных слов, чтение вслух и письмо тоже осуществляются с большими трудностями. Поражение локализуется в области Вернике (поле 22). Причиной служит инфаркт в бассейне задней височной артерии.

Транскортикальная афазия. Пациент может повторить услышанные слова, но другие языковые функции нарушены. Возникает либо транскортикальная моторная афазия (синдром, сходный с афазией Брока), либо транскортикальная сенсорная афазия (синдром, сходный с афазией Вернике). При моторном типе поражение локализуется в левой лобной доле, граничащей с областью Брока, при сенсорном типе – в левой височно-затылочной области, дорсальнее поля Вернике. Чаще всего причиной служит инфаркт области коры, расположенной между бассейнами мозговых артерий.

Осмотр

Во время осмотра проверяют наличие у пациента спонтанной речи, его способность называть предметы и повторять услышанные слова, понимать речь, читать и писать (см. Приложение, табл. 43 и 44). Просодию и дизартрию (если они имеются; см. ниже) оценивают во время спонтанной речи. Нарушенную речь пациента можно описать как беглую или замедленную («спотыкающуюся»). Примерами первой служат парафразматизмы, бессмысленные фразы, многословие, семантическая парафазия, фонетическая парафазия, неологизмы и непонятная речь («словесный винегрет») (см. Приложение, табл. 42). Примерами второй являются аграмматизм, эхолалия и автоматизм. Для детальной оценки афазии требуется сотрудничество невропатолога и логопеда.

Дизартрия

Дизартрия – это расстройство воспроизведения устной речи. Речь пациента становится трудной для понимания из-за неправильной артикуляции. При дизартрии могут наблюдаться нарушения как артикуляции, так и речевого дыхания, фонации (дисфония) и/или резонанс. Дизартрия может сопровождаться дисфагией. При спастической (центральной) дизартрии речь пациента медленная и затрудненная, сопровождается усилением мимики и часто эмоциональной лабильностью. Гипокинетическая дизартрия характеризуется монотонной, слабой артикуляцией с придыханием. При БП дизартрия сопровождается изменениями скорости речи (поспешная речь), повторением звуков и слов (палилалия) и дисфонией. Атактическая дизартрия, характеризующаяся изменениями тона и громкости голоса (скандированная речь), нестабильным темпом речи и некоординированным дыханием, возникает в результате мозжечковых, таламических и островковых поражений. Проявлением периферической (вялой) дизартрии, например, при миастении, заболевании мотонейронов, стволовом инсульте или периферическом параличе, являются гиперназализация (ротовые звуки характеризуются повышенным носовым оттенком, например при нёбно-глоточной недостаточности, открытой ринолалии [гнусавость открытая – *rhinolalia aperta*]), медленная речь с придыханием и неточным произнесением согласных звуков. Дисфония характеризуется снижением громкости речи или низким голосом (с. 165). Артикуляция звуков «т» и «с» нарушается из-за пареза языка, а артикуляция звуков «б» и «в» – из-за паралича лицевой мускулатуры.

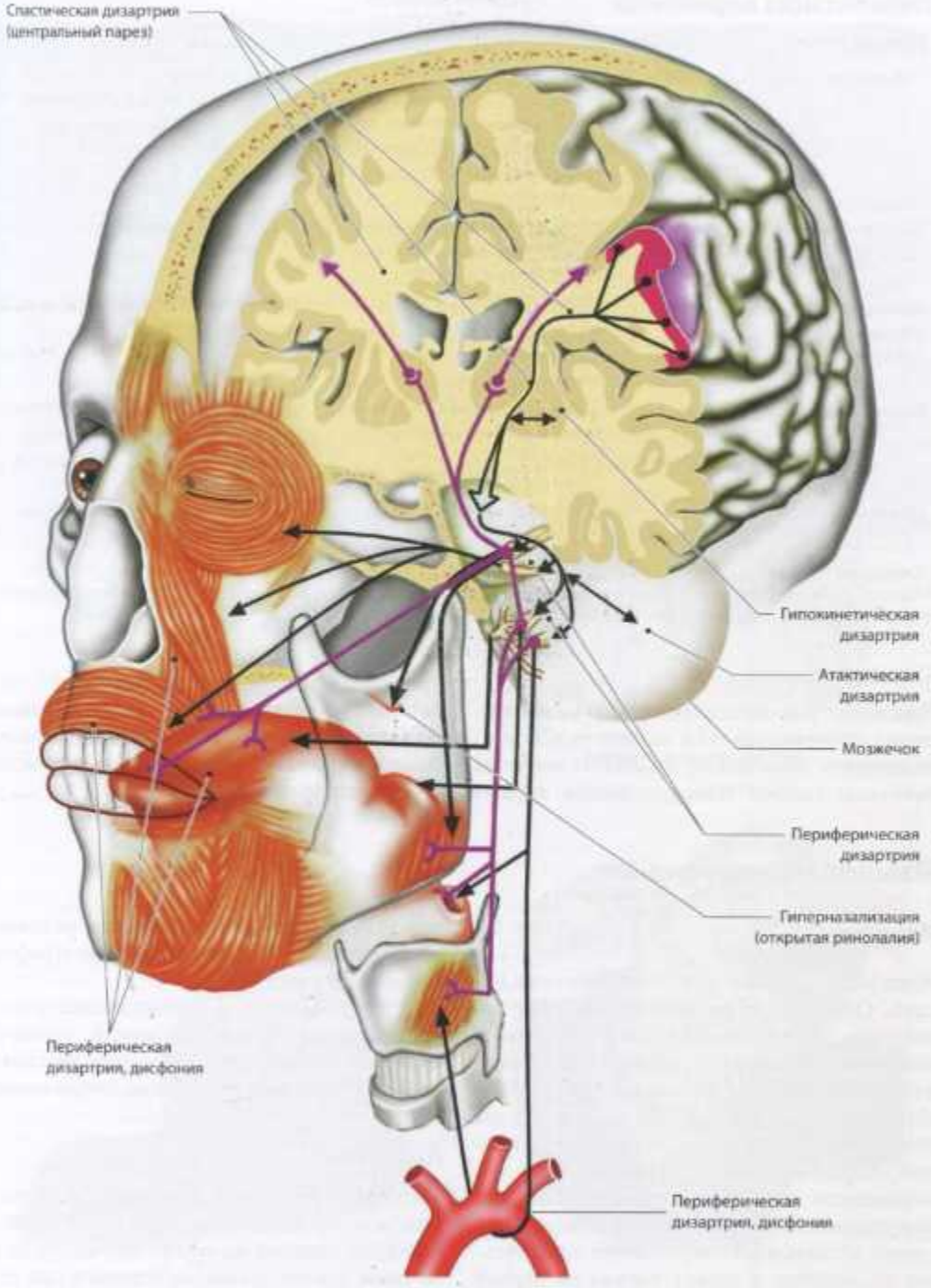

Топография поражений, при которых возникает дизартрия
(проводящие пути см. на с. 120)

Локализация поражения

Локализация	Симптомы	Возможные причины[1]
Периферическая[2]	Неразборчивая речь (нарушение лабиальной, лингвальной артикуляции, гиперназализация), диспноэ. Шепот (парез возвратного нерва гортани). Осиплость голоса (ларингит, полип голосовой связки, экстубация)	Паралич лицевой мускулатуры, МГ, боковой амиотрофический склероз [БАС], дифтерия, СГБ, сирингобульбия, опухоль
Мозжечок, ствол мозга (с. 52, 189)	Атактическая дизартрия, нарушения артикуляции, грубый, низкий голос (поражение блуждающего нерва)	См. с. 346, РС, инсульт
Базальные ганглии (гипокинетическая дизартрия)	Дизартрофония, гипофония (с. 326), спастическая дисфония (с. 165). Гиперкинетическая («взрывная», громкая, некоординированная) речь	БП, дистония, хорея, тики, миоклонус
Белое вещество, кора	Монотонная медленная речь. Низкий, флуктуирующий тон, неточная артикуляция	Двустороннее поражение белого вещества (псевдобульбарный паралич, лакунарные инфаркты, РС), односторонний инфаркт
Диффузная	Невнятная, медленная речь с большими усилиями	Интоксикация, метаболические нарушения

[1] Список неполный.
[2] Патологический очаг может быть в варолиевом мосту (бульбарный паралич), ядре (второй моторный нейрон), периферическом нерве или мышце.

Осмотр

Вид дизартрии определяют клинически, оценивая спонтанную речь пациента. Следует исключить возможные локальные и общие причины (плохо фиксированные зубные протезы, боль, травму, интоксикацию, побочные эффекты лекарств). Необходимо оценить различные аспекты речи: дыхание, фонацию, резонанс, артикуляцию, скорость, координацию и просодию.

Языковые нарушения

Аграфия

Аграфия – это нарушение способности писать. Она бывает изолированной (при поражении поля 6, нижней теменной дольки или какого-то другого участка) или сочетается с другими нарушениями. Афазическая аграфия бывает беглой или небеглой в зависимости от вида сопутствующей афазии. Апраксическая аграфия возникает при поражении теменной доли доминантного полушария, пространственная аграфия (пациент испытывает затруднения при письме по линейке и пишет только на правой половине листа) – при поражении теменной доли недоминантного полушария. Встречается сочетание алексии с аграфией. Микрография (очень мелкий почерк) бывает при БП (с. 327) и патогенетически не связана с аграфией. Различные формы аграфии встречаются при БА.

Осмотр. Пациента просят написать под диктовку несколько предложений, длинных слов или серию чисел, произнести слова по буквам и скопировать написанные слова.

Алексия

Алексия – это утрата способности читать. При изолированной алексии (алексия без аграфии) пациент не может прочитать слово (хотя узнает буквы, из которого оно состоит) и не понимает слов, произнесенных по буквам. Способность писать сохраняется. Поражение обычно затрагивает левую височно-затылочную область, а именно зри-

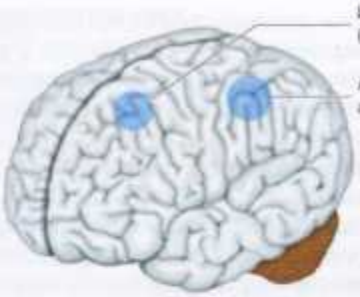

Локализация патологических очагов при аграфии

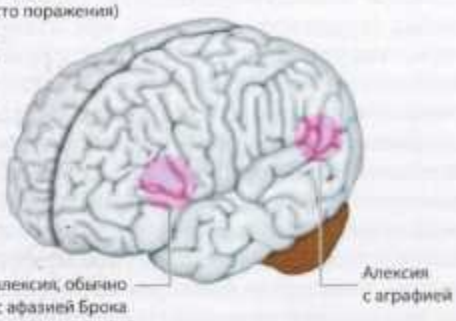

Локализация патологических очагов при алексии

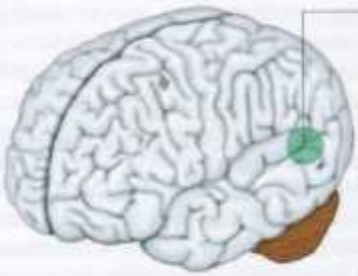

Локализация патологических очагов при акалькулии



Апраксия открывания глаз





Идеомоторная апраксия
(одевание, причесывание)

тельные и комиссуральные пути. Передняя алексия (трудности и ошибки при чтении вслух; нарушение способности писать, произносить слова по буквам и копировать слова) обычно сочетается с афазией Брока. Центральная алексия (комбинация алексии и аграфии) обычно сопровождается нарушением ориентировки в правом/левом, пальцевой агнозией и акалькулией (поражение угловой и надкраевой извилин) или афазией Вернике. Пациент не понимает написанных слов или не может произнести их по буквам, не способен писать и копировать написанный текст.

Осмотр. Пациента просят почитать вслух, прочесть отдельные слова, буквы и числа. Проверяют также понимание инструкций и слов, произнесенных по буквам.

Акалькулия

Акалькулия – это утрата способности пользоваться числами и производить простейшие арифметические действия. Пациент испытывает трудности при счете, пользовании термометром или выписывании чека. Акалькулия может возникнуть при различных поражениях.

Осмотр. Пациента просят произвести простые арифметические действия и прочитать числа.

Апраксия

Существует несколько видов апраксии. При апраксии утрачивается способность выполнять действия по заданию или целенаправленные движения. Апраксия часто сопровождается афазией.

При **идеомоторной** (идеокинетической) апраксии теряется способность выполнять запланированные действия (парапраксия); кроме того, пациент не может имитировать движения (не знает, «как сделать»). Может страдать область лица (орально-буккально-лингвальная апраксия) или конечности (апраксия конечностей). Это происходит при локализации очага поражения в доминантном полушарии или в ассоциативных проводящих путях (дисконнекционный синдром).

Осмотр. Пациента просят выполнить простые движения (открыть глаза, высунуть язык) или имитировать какие-либо действия (задуть пламя, попить через соломинку, ввернуть шуруп, нарезать бумагу, бросить шарик, причесаться, почистить зубы, ударить ногой по мячу, затушить окурок, подняться по лестнице). При этом пациент может выполнять движения в неправильной последовательности или выполнять не те действия, о которых его просят (например, дуть через соломинку, а не пить).

При **идеаторной** апраксии нарушается способность выполнять сложные, квалифицированные, целенаправленные движения в правильной логической последовательности (не знает, «что делать»). Может сохраняться способность имитировать движения. Причиной служит поражение височно-теменной области доминантного полушария.

Осмотр. Пациента просят выполнить пантомимические действия, например вскрыть конверт, открыть дверь или сделать бутерброд.

При **конструкционной** апраксии нарушается способность понимать и копировать геометрические конструкции (с. 198). Причиной служит поражение теменной доли недоминантного полушария.

Осмотр. Пациента просят срисовать геометрическую фигуру.

Апраксиеподобные синдромы. Некоторые нарушения называют «апраксией», даже если аномалия затрагивает спонтанные, а не выученные движения. То, что называется апраксией открывания глаз, представляет собой затрудненное открывание глаз по команде (блефароспазм, с. 163). Апраксия походки характеризуется затруднением начала ходьбы и короткими шагами (с. 153).

Нарушения сна

Инсомнией называется затрудненное засыпание, недостаточный, прерывистый сон или плохое качество сна. Инсомния приводит к появлению дневной сонливости и отрицательно влияет на качество жизни. Гиперсомния – это дневная сонливость при отсутствии инсомнии. Парасомнии – это связанные со сном физиологические процессы (автономные, моторные, когнитивные) или изменения поведения. Состояния, которые приводят к возникновению инсомнии или гиперсомнии, называются нарушениями сна или диссомниями. В таблицах 46 и 47 Приложения перечислены признаки диссомний и парасомний. Снотворные средства перечислены в таблице 48 Приложения.

Диссомнии и парасомнии

Внутренние причины нарушения сна. Психогенная (неорганическая) инсомния характеризуется повышенным психологическим напряжением (неспособностью расслабиться, повышенной тревожностью, безостановочными мыслями) и избыточной сосредоточенностью на самом сне («не могу заснуть», «не могу спать», «просыпаюсь слишком рано»). Сон часто улучшается при смене обстановки (например, в отпуске).

Псевдоинсомния – это субъективное ощущение бессонницы при отсутствии объективных признаков (нормальные показатели полисомнографии).

Синдром беспокойных ног характеризуется восходящими аномальными ощущениями в ногах в покое (например, когда пациент смотрит телевизор или собирается заснуть). Эти ощущения сопровождаются желанием двигать ногами, так как неприятные ощущения при движении проходят. Иногда этот синдром имеет генетическое происхождение и наследуется аутосомно-доминантно. *Периодические движения ног во время сна* – это повторяющиеся резкие мышечные сокращения, которые длятся от нескольких минут до нескольких часов. Синдром беспокойных ног и периодические движения ног могут наблюдаться по отдельности или вместе. И то, и другое бывает первичным и вторичным (например, при беременности, уремии, приеме трициклических антидепрессантов, дефиците железа).

Нарколепсия характеризуется дневной сонливостью и внезапным неконтролируемым засыпанием (императивный сон) во время чтения, прослушивания лекции, просмотра телепередачи или длительной езды на автомобиле. Она может сопровождаться катаплексией (внезапной потерей мышечного тонуса при сохранении сознания), сонным параличом (неспособностью двигаться или говорить сразу после пробуждения) и гипнагогическими (перед засыпанием) или гипнопомпическими (перед пробуждением) галлюцинациями (зрительными, тактильными, слуховыми). Полисомнография выявляет короткую латентность сна и раннее начало фазы сна с БДГ. Типирование по системе HLA не обладает специфичностью при диагностике нарколепсии; в ЦСЖ снижено содержание гипокретина-1 (орексина А).

Обструктивное апноэ во сне характеризуется сонливостью днем, дыхательными паузами ночью и храпом. Часто наблюдаются рассеянность, снижение работоспособности и головные боли. Похожие симптомы возникают при синдроме гиповентиляции.

Внешние причины диссомний. Сон могут нарушать внешние факторы: шум, свет, психологический стресс и прием лекарственных препаратов.

Нарушения циркадианных ритмов. Сон может нарушаться из-за работы в ночное время или при межконтинентальных перелетах.

Парасомнии. К ним относятся патологическая сонливость, снохождение (сомнамбулизм), ночные кошмары, энурез, миоклонус сна и скрежетание зубами во сне (бруксизм).

Вторичные нарушения сна

Психогенные нарушения сна. Сон может нарушаться при различных типах депрессии, хотя парадоксальным образом лишение сна может способствовать ее уменьшению. Люди, страдающие депрессией, обычно жалуются на раннее пробуждение по утрам, ночное беспокойство и трудности в начале



Психогенная инсомния



Синдром беспокойных ног



Нарколепсия



Нарушение цикла сон–бодрствование



Избыточная дневная сонливость

дия. Нарушения сна бывают у лиц, страдающих психозами, манией, тревожными расстройствами, алкоголизмом и наркоманией.

Нейрогенные нарушения сна могут возникать при деменции, БП, дистонии, МСА (с. 335), респираторных нарушениях, связанных с нейромышечным заболеванием (МД, БАС), эпилепсии (ночные судороги) и синдромах головной боли (кластерная головная боль, мигрень). Фатальная семейная инсомния – генетическое нарушение с аутосомно-доминантным или спорадическим наследованием (с. 322) – связана с мутацией прионного гена. У подростков бывает синдром Клейне–Левина, который включает инсомнию и когнитивные расстройства.

Нарушения сна при системных заболеваниях. Нарушения сна возникают при легочных заболеваниях (астма, хроническая обструктивная болезнь легких), стенокардии, никтурии, фибромиалгии и синдроме хронической усталости.

Нарушения сознания

Нарушения сознания (с. 115) в зависимости от их причины проявляются в виде изолированных синдромов или различных стадий прогрессивно ухудшающегося состояния.

При **спутанности сознания** страдает его содержательный аспект (когнитивные функции): внимание, концентрация, мышление, память, пространственно-временна́я ориентация и перцепция (восприятие). Спутанность может сопровождаться изменением уровня сознания (возбуждением, чередующимся с сонливостью) и нарушением цикла сон–бодрствование (с ночным возбуждением и дневной сонливостью).

Делирий (см. Приложение, табл. 49) характеризуется беспокойством, тремором, подозрительностью, возбуждением, ошибочным узнаванием людей и ситуаций, агрессивностью, раздражительностью, дезориентацией, зрительными галлюцинациями и автономными нарушениями (тахикардия, колебания АД, гипергидроз).

Нарушения уровня активации. Бодрствование обычно следует циркадианному ритму (с. 112). Диссомнии (с. 209) могут приводить к нарушениям возбудимости. Двусторонние таламические инфаркты, опухоли области III желудочка и поражения покрышки среднего мозга (с. 189, 478) вызывают гиперсомнию. При этом могут нарушиться уровень и содержание сознания. Например, у пациентов с двусторонним таламическим инфарктом в начале заболевания можно наблюдать спутанность, которая затем сменяется состоянием оглушенности и комой. Во время выздоровления после острой фазы пациенты апатичны и страдают нарушениями памяти («таламическая деменция»).

Сомнолентность (сонливость, оглушение) – это снижение уровня сознания (уменьшение спонтанных движений, психомоторная инертность и задержка реакции на вербальные стимулы), в то время как пациент остается возбудимым (легко просыпается в ответ на стимуляцию, но снова засыпает при ее прекращении). Пациент отвечает на болевые стимулы непосредственной или целесообразной защитной реакцией. Ориентация и внимание тоже снижены, но улучшаются при стимуляции.

Ступор – это значительное снижение уровня сознания. Для того чтобы пациент открыл глаза и посмотрел на врача, требуется энергичная повторная стимуляция. Пациент отвечает на вопросы медленно и неадекватно или не отвечает совсем. Он может лежать неподвижно или совершать беспокойные либо стереотипные движения. Спутанность отражает сопутствующее нарушение содержания сознания.

Кома – это бессознательное состояние, при котором человек кажется спящим. Он лежит неподвижно, с закрытыми глазами, и его нельзя разбудить даже энергичной стимуляцией (см. Приложение, табл. 50). Кома бывает при структурных поражениях мозга, эндокринных или метаболических нарушениях, глобальной мозговой дисфункции или психогенной ареактивности. Кома развивается при обширных очагах поражения в одном или обоих полушариях и при диффузных процессах, а также при метаболических, гипоксически-ишемических,

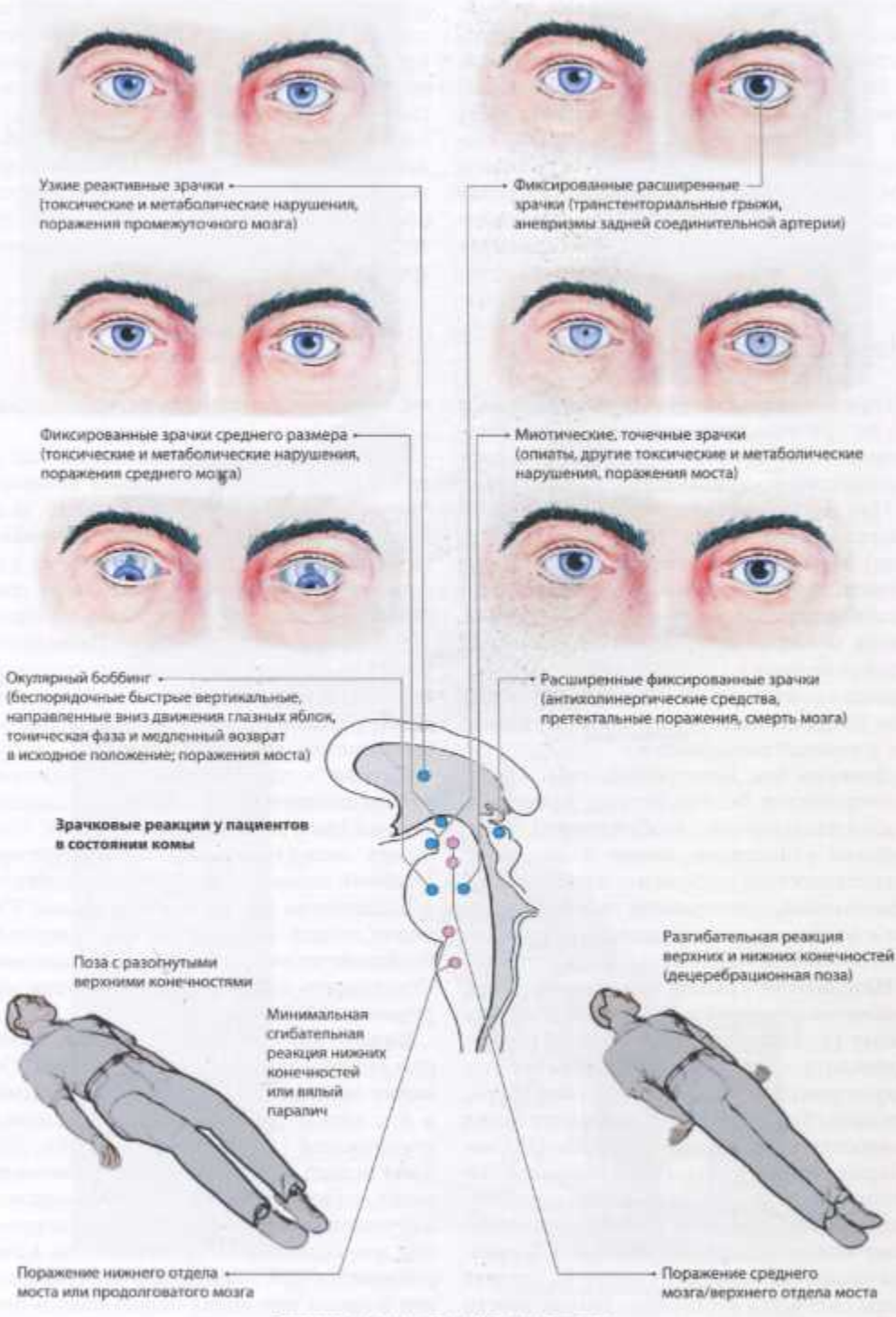
Узкие реактивные зрачки (токсические и метаболические нарушения, поражения промежуточного мозга)
Фиксированные расширенные зрачки (транстенториальные грыжи, аневризмы задней соединительной артерии)
Фиксированные зрачки среднего размера (токсические и метаболические нарушения, поражения среднего мозга)
Миотические, точечные зрачки (опиаты, другие токсические и метаболические нарушения, поражения моста)
Окулярный боббинг (беспорядочные быстрые вертикальные, направленные вниз движения глазных яблок, тоническая фаза и медленный возврат в исходное положение; поражения моста)
Расширенные фиксированные зрачки (антихолинергические средства, претектальные поражения, смерть мозга)
Зрачковые реакции у пациентов в состоянии комы
Поза с разогнутыми верхними конечностями
Минимальная сгибательная реакция нижних конечностей или вялый паралич
Разгибательная реакция верхних и нижних конечностей (децеребрационная поза)
Поражение нижнего отдела моста или продолговатого мозга
Поражение среднего мозга/верхнего отдела моста
Двигательная реакция на болевые стимулы

токсических или эндокринных нарушениях (с. 493). Степень утраты сознания обычно соответствует распространенности структурного поражения. Тяжесть и прогноз комы определяют на основании реакции пациента на стимулы (с. 115, 492; см. Приложение, табл. 51). Для оценки глубины комы используют специальные шкалы (например, шкалу комы Глазго [ШКГ, с. 546] или шкалу FOUR).

Комоподобные состояния. Смерть мозга

Комоподобные синдромы

Синдром изоляции (синдром «запертого человека», или *locked-in syndrome*) (с. 479) – это «состояние деэфферентации», при котором пациент находится в полном сознании, но не может совершить ни одного произвольного движения, за исключением движений губами и вертикальных движений глаз. Может сохраняться разгибание рук и ног в ответ на стимулы, например на перекладывание в постели или аспирацию содержимого трахеи. Следует помнить, что у таких пациентов, несмотря на тяжелое неврологическое состояние, сохраняется восприятие себя и окружающей обстановки. Самая частая причина этого состояния – поражение ствола мозга вследствие окклюзии базилярной артерии или кровоизлияния в мост. Синдром вначале может быть ошибочно расценен как кома.

Вегетативное состояние является следствием обширного поражения коры, субкортикального белого вещества или таламуса. Это состояние называется *персистирующим вегетативным состоянием*, если сохраняется более 3 мес. после нетравматического (аноксического) поражения или 12 мес. после травматического повреждения. У пациента наблюдается восстановление примитивной активности, но сознание у него отсутствует (утрата кортикальных функций). Периоды, во время которых глаза открыты и совершают спонтанные конъюгированные движения с кажущейся фиксацией, сменяются состоянием, напоминающим сон (глаза закрыты, дыхание регулярное). Пациент может моргать в ответ на визуальные стимулы (быстрые движения руки, свет), что создает впечатление сознательной перцепции, но он не выполняет вербальных команд. Конечности могут быть в положении декортикации или децеребрации (с. 145, 492). Наблюдаются нецеленаправленные движения рук, ног, головы и челюсти – либо спонтанные, либо в ответ на стимулы, – а также фрагменты речи, сосательные движения, зевание и облизывание губ. Автономные нарушения включают профузное потоотделение, тахикардию, недержание мочи и кала, гипервентиляцию. Оптокинетический нистагм отсутствует, но часто можно вызвать вестибулоокулярный рефлекс. Сохраняется спонтанное дыхание. Глотание обычно осуществляется, но пища задерживается во рту так долго, что эффективное питание таким способом невозможно. Если это состояние сохраняется более года, улучшение маловероятно.

Состояние минимального сознания характеризуется тяжелыми неврологическими нарушениями, но у пациента сохраняется непостоянная и ограниченная способность реагировать на стимулы. Он выполняет простые команды, отвечает «да» и «нет» вербально или при помощи жестов, может произносить слова или адекватно реагировать, например смеяться или плакать в ответ на эмоциональные стимулы, смотреть на предметы, дотягиваться до них и удерживать. Акинетический мутизм иногда можно с трудом отличить от состояния минимального сознания. Это состояние возникает вследствие повреждения обеих лобных долей или парамедианного таламического поражения. Основными клиническими признаками являются апатия, акинезия, сохранение функции слежения и отсутствие инициативности.

Психогенные нарушения сознания относительно редки и трудны для диагностики. Недостаточная возбудимость может быть проявлением психиатрического заболевания (конверсии или острой стрессовой реакции, тяжелой депрессии, кататонического ступора) либо симуляцией. Ключ к диагнозу иногда находится при сборе анамнеза или



Синдром «запертого человека»
(наиболее частая причина – поражение вентрального отдела моста)



Вегетативное состояние
(утрата корковых функций, поражение таламуса и субталамических структур; гипоталамические и стволовые автономные функции частично или полностью сохранены)



Вегетативное состояние
(бодрствование без признаков сознания)

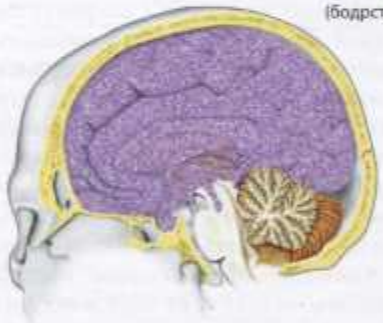

Состояние минимального сознания
(различные дисфункции коры мозга, дисфункция дизнцефальной и стволовой активирующих систем)

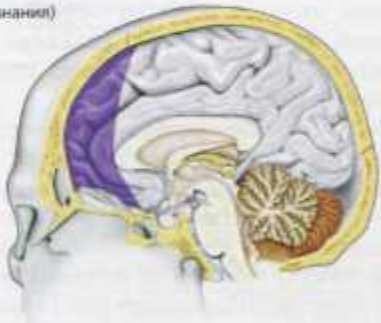

Акинетический мутизм
(дисфункция обеих лобных долей)



Смерть мозга
(необратимая утрата всех мозговых и стволовых функций)

при неврологическом осмотре (например, активное закрывание глаз, сохраненный оптокинетический и вестибулоокулярный нистагм, каталепсия, стереотипная поза).

Смерть мозга

Смерть мозга – это тотальное и необратимое прекращение всех функций мозга, т.е. корковых, мозжечковых и стволовых. Спонтанное дыхание отсутствует, хотя сердце и другие органы могут продолжать функционировать, если осуществляются поддерживающие мероприятия (вентиляция легких, прессорная терапия). При отмене этих мероприятий деятельность всех систем прекращается.

Клиническое определение смерти мозга (см. Приложение, табл. 52) основано на следующих критериях: кома, отсутствие спонтанного дыхания (апноэ-тест, с. 497), отсутствие стволовых рефлексов, отсутствие двигательных реакций в ответ на болевые стимулы. Диагноз смерти мозга требует исключения похожих, но обратимых состояний: токсических, метаболических и эндокринных нарушений, фармакологической релаксации, седации и гипотермии. Во всех этих случаях имеет место значительное повреждение структуры мозга. В установлении диагноза помогают дополнительные исследования (ЭЭГ, допплеровское УЗИ, вызванные потенциалы, перфузионная сцинтиграфия, церебральная ангиография, МРТ).

Изменения внутричерепного давления

Нормальное ВЧД (с. 138) в покое составляет 60–200 мм водн.ст., что соответствует 5–15 мм рт.ст. При увеличении ВЧД до 30 мм рт.ст. и более нарушается МК. Если ВЧД превышает 50 мм рт.ст. в течение 30 мин, наступает летальный исход. Даже кратковременное повышение ВЧД до 80 мм рт.ст. вызывает повреждение мозга. Повышение ВЧД может быть острым (развивается в течение нескольких часов или дней) или хроническим (продолжается несколько недель или месяцев). Тяжесть клинических проявлений зависит от степени повышения ВЧД, но симптомы неспецифичны. Следовательно, выяснить причину изменения ВЧД нельзя только на основании клинической картины. Необходимо провести дополнительные исследования (визуализацию поражения или прямое измерение ВЧД). У каждого пациента клиническая картина характеризуется разнообразными симптомами, которые сменяют друг друга более или менее быстро либо присутствуют одновременно (см. Приложение, табл. 54). Люмбальная пункция при высоком ВЧД противопоказана, так как может привести к развитию мозговой грыжи. Ниже описаны симптомы и синдромы, возникающие при повышении ВЧД.

Высокое внутричерепное давление (см. Приложение, табл. 55)

Интенсивность **головной боли** варьирует от умеренной до непереносимой. Пациенты обычно жалуются на давящую боль в висках, наиболее интенсивную после пробуждения от ночного или дневного сна. Боль усиливается в положении лежа, при кашле, напряжении мышц живота или наклонах и уменьшается в положении сидя или стоя. Иногда пациенты просыпаются от боли. Таким образом, может иметь место умеренная головная боль днем и сильная головная боль ночью. Можно обнаружить ригидность шейных мышц.

Тошнота часто возникает независимо от движений головы или заболеваний ЖКТ; ее интенсивность не соответствует интенсивности головной боли. Тошнота бывает умеренной или сильной и может сопровождаться икотой.

Рвота «фонтаном» возникает внезапно или после кратковременного ощущения тошноты, когда пациент садится в постели или двигает головой. Вначале рвота бывает преимущественно по утрам (на пустой желудок).

Движения глаз и зрение. Компрессия VI ЧН вызывает диплопию, компрессия III ЧН – расширение зрачков и парез на-

ружных мышц глаза (с. 178). Отек диска зрительного нерва возникает сначала в одном глазу, а затем и во втором. Острый отек диска зрительного нерва (папиллоздема) возникает обычно спустя 1–5 дней, поэтому при отсутствии этого признака нельзя исключить повышение ВЧД. Начальные проявления отека диска зрительного нерва характеризуются его гиперемией, нечеткостью контуров, расширением и исчезновением пульсации вен сетчатки и мелкими кровоизлияниями вокруг диска. При выраженном отеке диск выступает над поверхностью сетчатки; видны венозный застой, извитость окружающих диск сосудов и полоса геморрагии. Если высокое ВЧД сохраняется в течение нескольких недель или месяцев, развивается хронический отек диска, характеризующийся атрофией зрительного нерва с серовато-белым диском. При остром отеке дефекты поля зрения обычно не возникают, а острота зрения не снижается (в отличие от папиллита, с которым необходимо проводить дифференциальную диагностику). Однако физическое напряжение и повороты головы могут вызвать транзиторный приступ амблиопии, длящийся несколько секунд (туман и двоение в глазах или слепота). При хроническом отеке острота зрения снижается, появляются концентрические дефекты полей зрения и даже слепота.

Нарушения походки. Иногда наблюдается неустойчивая, медленная, неуверенная походка мелкими шажками с покачиванием из стороны в сторону.

Изменения поведения. Родственники и друзья пациентов часто наблюдают у них снижение памяти, внимания, концентрации и способности к планированию, а также замедление реакции и личностные изменения.

Реакция Кушинга – это триада симптомов: гипертензия, брадикардия и нерегулярное дыхание. Обычно она развивается в поздние сроки заболевания, особенно когда возрастает давление в задней черепной ямке. На ранних стадиях повышение АД является результатом активации симпатической системы (с. 125).

Смещение мозга и мозговые грыжи (с. 138). *Транстенториальная грыжа* со смещением медиального отдела височной доли, в частности крючка, вызывает ипсилатеральный мидриаз (*«blown pupil»* – «надутый зрачок»; затем офтальмоплегию), часто контралатеральную гемиплегию (но может вызывать и ипсилатеральную гемиплегию при компрессии кортико-спинального тракта к противоположному краю намета мозжечка) и кому (с. 212). При *центральной грыже* со смещением ствола мозга вниз наблюдаются фиксированные зрачки среднего размера, утрата вестибулоокулярного рефлекса (феномен «кукольных глаз», аномальные результаты калорической пробы), децеребрационная ригидность, обструктивная гидроцефалия, остановка дыхания и кома. Одностороннее супратенториальное объемное образование вызывает *вклинение под мозговой серп* (грыжа серпа) со смещением мозга относительно серпа.

Псевдоопухоль мозга (идиопатическая внутричерепная гипертензия) вызывает головную боль (генерализованную, двустороннюю лобную/затылочную), нарушения зрения различной степени тяжести (увеличение слепого пятна, нечеткость зрения, слепоту или диплопию из-за поражения отводящего нерва) и двусторонний отек диска зрительного нерва. КТ и МРТ выявляют отсутствие внутричерепного объемного образования, нормальный размер желудочков, утолщение зрительного нерва и синдром «пустого турецкого седла» (пролабирование супраселлярной цистерны в полость турецкого седла с дилатацией седла или без нее). ВЧД превышает 250 мм водн.ст. При лабораторном анализе ЦСЖ можно обнаружить повышенное содержание в ней белка. Псевдоопухоль мозга возникает преимущественно у молодых тучных женщин небольшого роста.

Симптоматическое повышение ВЧД бывает при тромбозе внутричерепных вен или венозных синусов, передозировке лекарственных препаратов (витамина А, тетрациклина, НПВС, кортикостероидов), увеличении концентрации белка в ЦСЖ (менингит, опухоль спинного мозга, СГБ) или изменении гормонального статуса (беременность, болезнь Аддисона, синдром Кушинга, гипотиреоз).

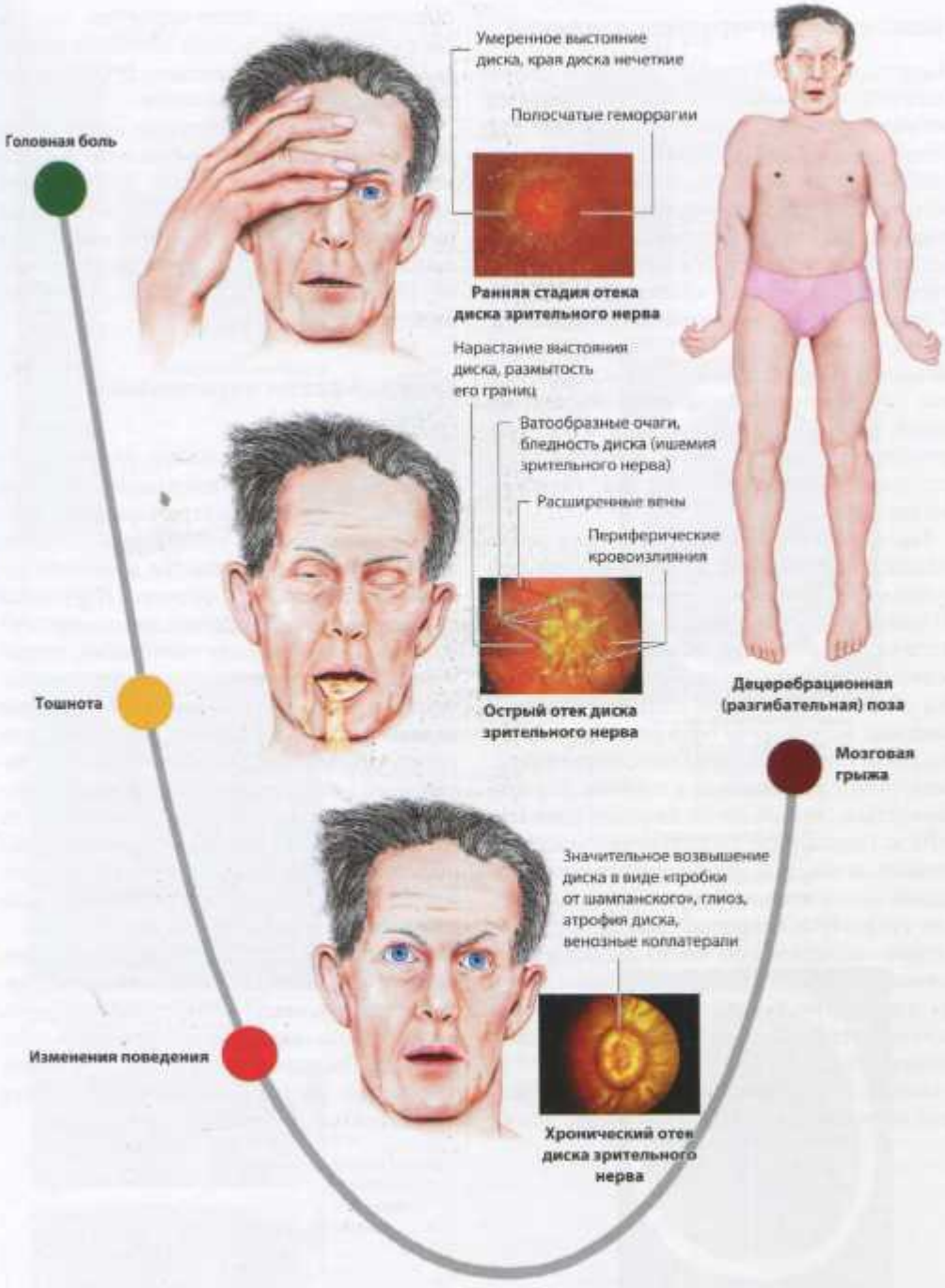
Головная боль
Умеренное выстояние диска, края диска нечеткие
Полосчатые геморрагии
Ранняя стадия отека диска зрительного нерва
Нарастание выстояния диска, размытость его границ
Ватообразные очаги, бледность диска (ишемия зрительного нерва)
Расширенные вены
Периферические кровоизлияния
Острый отек диска зрительного нерва
Децеребрационная (разгибательная) поза
Тошнота
Мозговая грыжа
Значительное возвышение диска в виде «пробки от шампанского», глиоз, атрофия диска, венозные коллатерали
Изменения поведения
Хронический отек диска зрительного нерва

Низкое внутричерепное давление

Характеризуется сильной головной болью (шейной, затылочной или лобной), которая возникает в положении сидя, стоя или при ходьбе. Боль уменьшается через несколько минут после того, как пациент ляжет, и возобновляется после принятия им вертикального положения (ортостатическая головная боль). Боль усиливается при напряжении мышц живота, кашле и маневре Вальсальвы. К другим симптомам относятся тошнота, рвота, светобоязнь и головокружение. Возможно возникновение одностороннего или двустороннего поражения отводящего нерва, звона в ушах, давления в ухе или ригидности мышц шеи. Субдуральное скопление жидкости (гематома, гигрома) возникает редко.

Такие симптомы могут появляться после люмбальной пункции. Объем взятой при пункции жидкости очень невелик. Если для люмбальной пункции используют атравматические иглы, осложнения возникают редко. Спонтанная внутричерепная гипотензия обычно напоминает постпункционный синдром, но головная боль редко возникает без связи с определенным положением тела. Боль может усиливаться в течение дня или появляться, только когда пациент ложится. МРТ с гадолинием регистрирует усиление сигнала от твердой мозговой оболочки, смещение мозга вниз, субдуральную гематому или гигрому и венозный застой. Предполагают, что причиной могло бы быть просачивание ЦСЖ в паравертебральные мышцы или другие ткани через дефект вокруг нервного корешка, но это бывает трудно обнаружить.

Пациенты с травмой головы или перенесшие нейрохирургическую операцию могут обнаружить выделение через нос или ухо светлой жидкости (следы видны на подушке). Другие причины низкого ВЧД приведены в таблице 56 Приложения.

Если ликворное давление ниже 20 мм водн.ст., ЦСЖ при люмбальной пункции не вытекает самостоятельно. При давлении ниже 0 мм водн.ст. воздух всасывается через пункционную иглу в субарахноидальное пространство и направляется вверх к голове. После этого при КТ головы могут выявляться пузырьки воздуха.

Гидроцефалия нормального давления

Гидроцефалия нормального давления может быть первичной (идиопатической) или вторичной (после внутричерепного кровоизлияния, травмы головы или менингита). Симптомы развиваются в течение нескольких недель или месяцев. Нарушения походки вначале характеризуются неустойчивостью, нарушением равновесия, затрудненным подъемом по лестнице, утомляемостью ног, мелкими шажками, частыми падениями. В дальнейшем эти нарушения прогрессируют до такой степени, что пациент не может стоять, сидеть или поворачиваться в постели. Среди сопутствующих когнитивных расстройств отмечаются нарушения ориентации в пространстве, снижение психомоторной активности и даже деменция.

Дисфункция мочевого пузыря, проявляющаяся императивными позывами, учащением мочеиспускания и недержанием мочи, возникает по мере прогрессирования заболевания. Пациенты неизбежно утрачивают ощущение растяжения мочевого пузыря и мочатся непроизвольно.

Генерализованная головная боль





Псевдоопухоль мозга



Измерение давления ЦСЖ при люмбальной пункции



Блокада субарахноидального пространства (после менингита)

Расширение желудочков



КТ в аксиальной проекции

Несообщающаяся (обструктивная) гидроцефалия



Диффузное усиление твердой мозговой оболочки, субдуральная эффузия (скопление жидкости)

Смещение вниз валика мозолистого тела

Провисание ствола мозга

Увеличение гипофиза

МРТ, сагиттальная проекция, Т1-взвешенное изображение (Т1-ВИ) с контрастным усилением

Перивентрикулярная гиподенсивная зона. Трансэпендимальное всасывание ЦСЖ

Расширение боковых желудочков не соответствует степени атрофии борозд



Гидроцефалия нормального давления, или нормотензивная гидроцефалия
(КТ, аксиальная проекция)



Двустороннее поражение отводящего нерва

Спонтанная внутричерепная гипотензия

Воспалительные заболевания ЦНС

При инфекционных поражениях ЦНС воспалительный процесс может вовлекать мозговые оболочки и пространства, содержащие ЦСЖ (менингит), систему желудочков (вентрикулит), серое и белое вещество (энцефалит) или спинной мозг (миелит). Когда одновременно имеют место симптомы менингита и энцефалита, заболевание называется «менингоэнцефалит» или «энцефаломиелит». Анализ ЦСЖ подтверждает диагноз.

Очаг бактериальной инфекции в головном мозге называется абсцессом мозга, а на ранней стадии, пока абсцесс еще не сформировался, – церебритом. Гной, скапливающийся между твердой и паутинной оболочками мозга, называется субдуральной эмпиемой, а гной за пределами твердой оболочки – эпидуральным абсцессом.

Клинические проявления могут быть острыми (гнойный менингит, листериоз ЦНС, герпетический энцефалит), подострыми (абсцесс мозга, очаговый энцефалит, нейроборрелиоз, нейросифилис, туберкулезный менингит, актиномикоз, нокардиоз, риккетсиоз, нейробруцеллез) и хроническими (нейросифилис, туберкулезный менингит, нейроборрелиоз, болезнь Уиппла, прогрессирующая мультифокальная лейкоэнцефалопатия [ПМЛ]; с. 312).

Инфекционные заболевания в зависимости от вида возбудителя бывают спорадическими, эндемическими или эпидемическими.

У некоторых групп населения эти заболевания могут протекать в атипичной форме. У новорожденных и маленьких детей наблюдаются задержка физического развития, лихорадка или гипотермия, беспокойство, респираторные нарушения, эпилептические судороги и набухание родничков. У пожилых людей лихорадка может отсутствовать, но возникают аномалии поведения, спутанность сознания, эпилептические судороги, общая слабость и нарушения сознания вплоть до комы. У пациентов с иммунодефицитом к симптомам основного заболевания присоединяется лихорадка, головная боль, ригидность мышц шеи и сонливость.

Менингеальный синдром характеризуется лихорадкой, сильной, непереносимой головной болью и болью в спине, фото- и фонофобией, тошнотой, рвотой, спутанностью и другими нарушениями сознания (75% случаев), эпилептическими судорогами (до 40% случаев), ригидностью шейных мышц, разгибательной позой с опистотонусом и болью, возникающей при сгибании шеи. Симптомы Кернига (резистентность при пассивном разгибании согнутого бедра и голени) и Брудзинского (непроизвольное сгибание голени при пассивном сгибании шеи) служат признаками вовлечения в патологический процесс оболочек мозга. Болезненная скованность шеи (ригидность) обычно выявляется при инфекционном менингите, но может присутствовать и при неинфекционном поражении оболочек мозга (раздражение мозговых оболочек, менингизм; с. 524). Изолированная ригидность шеи, вызванная непроизвольным сокращением мышц, может быть обусловлена спондилитом, переломом, грыжей межпозвонкового диска, опухолью или иметь экстрапирамидное происхождение.

При вирусном менингите тяжесть симптомов обычно менее выражена, чем при бактериальном.

Энцефалитический синдром характеризуется головной болью и лихорадкой, иногда эпилептическими судорогами (чаще фокальными), очаговыми симптомами (неврологический дефицит ЧН, особенно III, IV, VI и VII, афазия, гемипарез, гемианопсия, атаксия, хореоатетоз), изменениями поведения и нарушениями сознания (беспокойство, раздражительность, спутанность, летаргия, сонливость, кома). Развитию неврологических симптомов может предшествовать боль в конечностях (миалгия, артралгия), небольшое повышение температуры тела, недомогание. Острый церебеллит вызывает атаксию, а стволовой энцефалит – офтальмоплегию, лицевой парез, дизартрию, атаксию и потерю слуха. Неинфекционный энцефалит бывает аутоиммунным или развивается после перенесенного инфекционного заболевания (см. Приложение, табл. 87).

Миелитический синдром. Миелит проявляется сильной локальной болью, парапарезом, парестезией или их комбинацией. В первые несколько часов заболевания развивается неполная или полная параплегия либо тетраплегия (с. 146, 387).



Ригидность шейных мышц
(сопротивление при пассивном сгибании шеи)

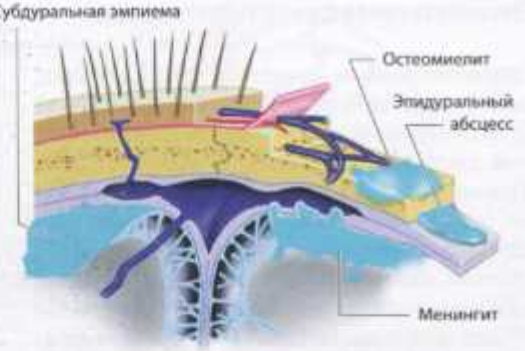

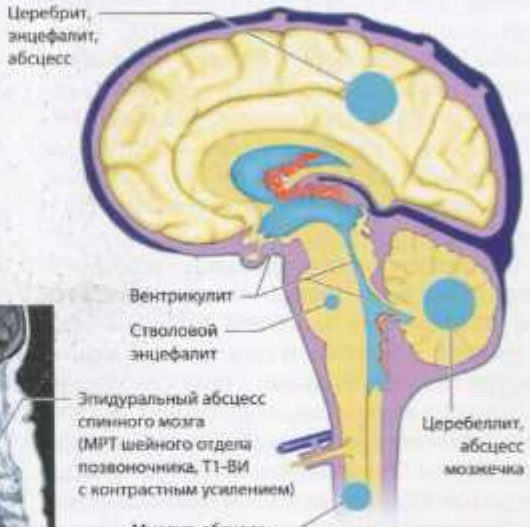

Абсцесс мозга (МРТ, сагиттальная проекция, Т1-ВИ с контрастным усилением)





Эпидуральный абсцесс спинного мозга (МРТ шейного отдела позвоночника, Т1-ВИ с контрастным усилением)

Очаги воспаления в ЦНС

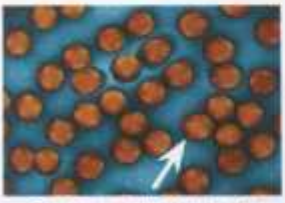

Энтеровирусы (*Enteroviruses*)



Криптококки (*Cryptococcus neoformans*)



Вирусы гриппа (*Influenza viruses*)



Грибы из рода аспергилл (*Aspergillus fumigatus*)



Боррелии (*Borrelia burgdorferi*)



Менингококки (*Neisseria meningitidis*) (грамотрицательные диплококки)

Возбудители инфекций ЦНС

Эпилептические припадки

Эпилептические припадки представляют собой эпизодические признаки фокальной (очаговой, парциальной) или генерализованной дисфункции головного мозга (с. 280). Термин «конвульсии» неприемлем, так как он описывает только непроизвольные мышечные сокращения. Судорожный приступ обычно длится не более 2 мин. В постиктальном периоде наблюдаются различные общие или очаговые неврологические симптомы. Тип и объем нарушений моторной, сенсорной и автономной функций, поведения и сознания (семиология припадков) определяются локализацией и размером поражения мозга (см. Приложение, табл. 59). Припадки с двигательными симптомами называются моторными или судорожными, а припадки без моторной составляющей – бессудорожными.

Спровоцированные припадки – обычно генерализованные тонико-клонические. Они не связаны с хронической мозговой дисфункцией и возникают при высокой температуре тела (фебрильные судороги), приеме алкоголя и наркотиков, нарушениях сна или внезапной отмене некоторых лекарственных препаратов. Эпилептический статус характеризуется либо значительной длительностью судорожного приступа, либо повторными приступами без признаков клинического улучшения между ними (с. 224). Термин *иктальный* относится к собственно припадкам; термин *постиктальный* описывает период между окончанием припадка и возвращением в нормальное состояние, а термин *интериктальный* – период между припадками.

Осмотр

При диагностике судорожного припадка необходимо ответить на следующие вопросы:

1. Каким был припадок: эпилептическим, неэпилептическим или псевдоэпилептическим (психогенным) (с. 226, 245)? Здесь важна информация, которую могут предоставить свидетели.
2. Припадок случился впервые или такие припадки уже были раньше?
3. Что послужило пусковым механизмом начала припадка? Эпилептические припадки могут иметь генетические (с. 276), структурные или метаболические причины (см. Приложение, табл. 58).

Фокальные припадки

Фокальные, или парциальные, припадки происходят при пароксизмальных разрядах, возникающих в ограниченной области мозга. Во время приступа сознание сохраняется (простые фокальные припадки) или может нарушаться (комплексные [сложные] фокальные припадки). Припадки могут быть тоническими, клоническими или тонико-клоническими, т.е. с вторичной генерализацией. Аура – это фокальные приступы с соматосенсорными или поведенческими нарушениями, но без двигательных (тонико-клонических) проявлений. Аура может быть изолированной или предшествовать генерализованному приступу. Некоторые признаки фокальных приступов представлены в таблице.

Признак	Без нарушений сознания (простые фокальные судороги)	С нарушениями сознания (сложные фокальные судороги)
Сознание	Не нарушено	Нарушено
Продолжительность приступа	Несколько секунд или минут	Минуты
Симптомы	Зависят от локализации очага, постиктальная спутанность сознания отсутствует	Зависят от локализации очага, имеется постиктальная спутанность сознания
Возраст	Любой	Любой
Иктальная ЭЭГ	Контралатеральные эпилептиформные разряды. Во многих случаях интериктальные изменения отсутствуют	Односторонние или двусторонние диффузные либо очаговые эпилептиформные разряды

Цит. по: Gram, 1990; с изменениями.

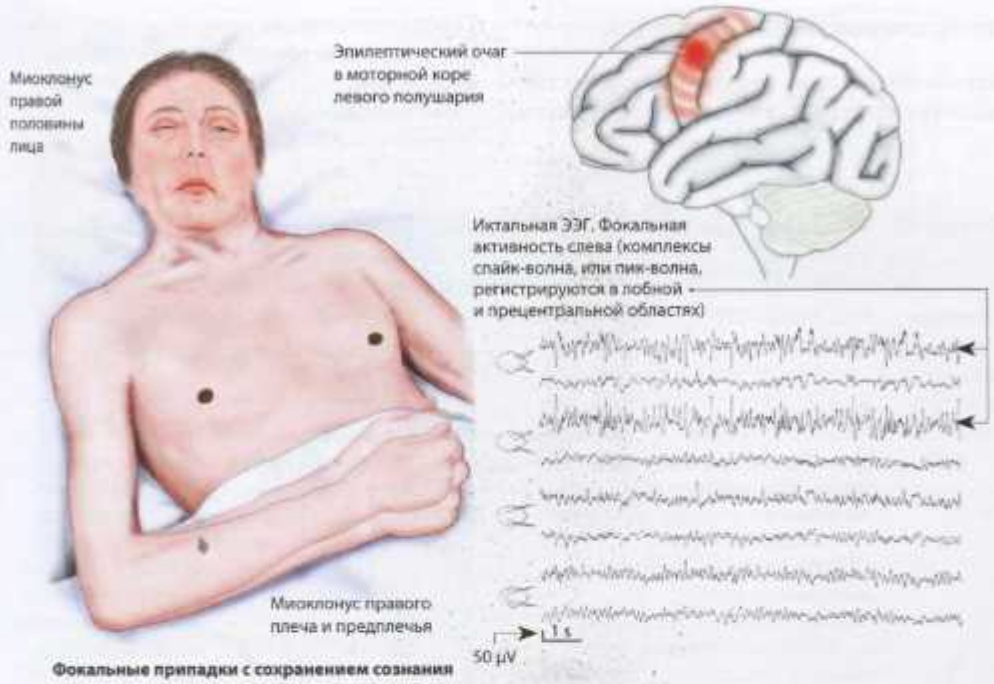

Фокальные припадки с сохранением сознания

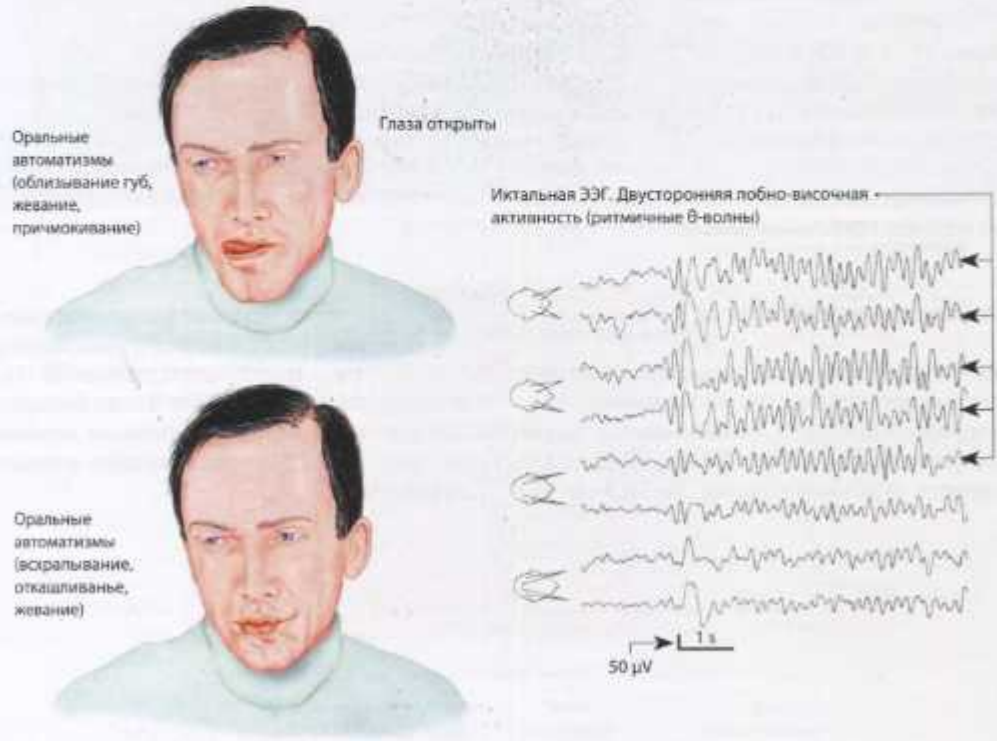

Фокальные припадки с потерей сознания

Генерализованные припадки

Пароксизмальная электрическая активность регистрируется во всех отделах мозга. Генерализованные припадки классифицируют в соответствии с клиническими проявлениями.

Признак	Абсансные припадки	Миоклонические припадки	Атонические (астатические) припадки	Тонико-клонические припадки
Сознание	Нарушено	Не нарушено	Нарушено	Нарушено
Продолжительность приступа	Менее 30 с	1–5 с	Несколько секунд	1–3 мин
Симптомы	Кратковременное выключение сознания, отсутствующий взгляд и застывшее выражение лица, после чего сразу возвращается нормальная психическая деятельность; автоматизмы (облизывание губ, жевание, хватательные движения руками)	Внезапные двусторонние подергивания рук и ног, часто в виде серий	Внезапная утрата мышечного тонуса и падение	Падение (потеря мышечного тонуса), нередко сопровождаемое криком; остановка дыхания, цианоз; тонические, затем клонические судороги, мышечная релаксация и глубокий сон; прикус языка, недержание мочи и кала
Возраст	Дети и подростки	Дети и подростки	Младенцы и дети	Любой
Иктальная ЭЭГ	Билатеральные регулярные 3 (2–4) Гц спайк-волны	Полиспайк-волны, спайк-волны или острые и медленные волны	Полиспайк-волны, уплощенная кривая или низкоамплитудная быстрая активность	Часто на характер ЭЭГ влияет избыточная мышечная активность, сопровождающаяся артефактами

Цит. по: Gram, 1990; с изменениями.

Эпилептический статус

Как судорожный, так и бессудорожный эпилептический статус могут развиться, если генерализованные тонико-клонические судороги длятся более 5 мин, фокальные судороги и абсанс – более 20–30 мин или если между приступами не наступает полного восстановления (энцефалографического и/или клинического). Эпилептический статус представляет угрозу для жизни больного и требует неотложного назначения лечения для предотвращения дальнейшего повреждения мозга.



Генерализованная спайк-волновая активность с частотой 3 Гц

Абсанс

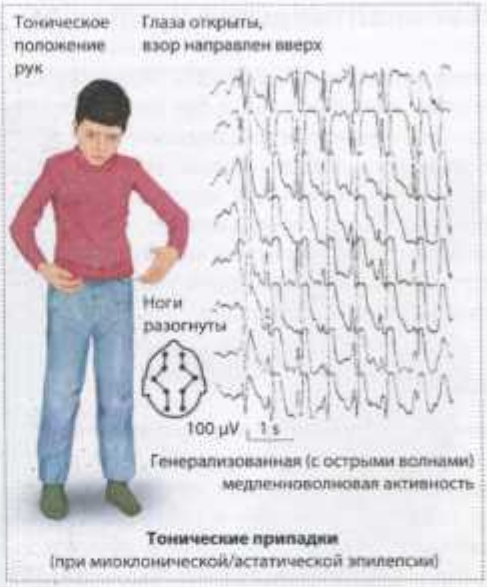

Генерализованная (с острыми волнами) медленноволновая активность

Тонические припадки
(при миоклонической/астатической эпилепсии)



Генерализованные тонико-клонические припадки
(*grand mal*, тоническая фаза; переход в клоническую фазу с сильными, сотрясающими тело судорогами)

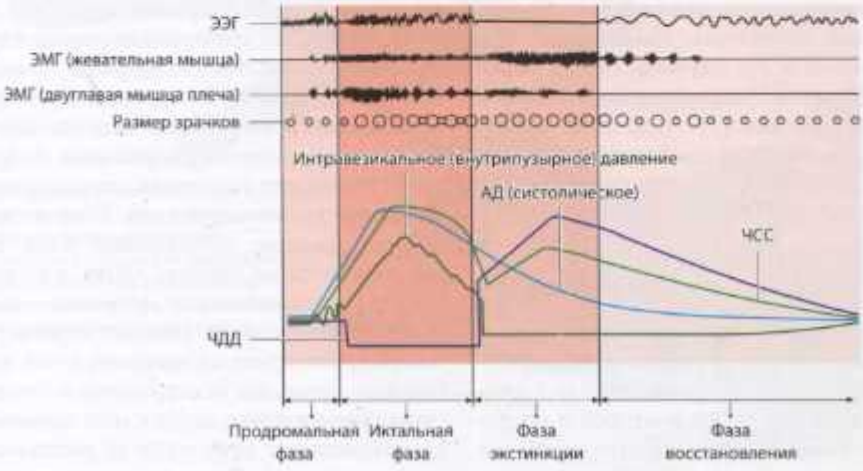

Генерализованные тонико-клонические припадки (развитие по времени)

Неэпилептические припадки

Неэпилептический припадок может протекать как с потерей, так и без потери сознания. Эти состояния напоминают эпилептический припадок, но имеют другое происхождение. К категории неэпилептических припадков относятся синкопе (обморок), психогенные судороги и симулированные судороги. Псевдоприпадки в узком смысле – это психогенные припадки.

Синкопе

Синкопе (обморок) – это кратковременная и обратимая потеря сознания вследствие транзиторного снижения мозговой перфузии (причины описаны в таблице 60 Приложения). Только 10% случаев обусловлены кардиогенной патологией. Чаще синкопе возникает в результате нейрогенной причины, результатом которой является нарушение автономной регуляции АД (с. 125). Как правило, при сборе анамнеза можно обнаружить наличие провоцирующих факторов (кровопотеря, волнение, тревога, длительное стояние на ногах, мочеиспускание, сильный кашель, боль), заболеваний сердца, психических нарушений (генерализованное тревожное расстройство, депрессия, психосоматические расстройства/синдром Брике), приема лекарств, а также выявить некоторые особенности приступа (продром, его продолжительность и длительность восстановления сознания). Изменения ЭЭГ бывают только в 2% случаев. Очень редко обморок является следствием транзиторной ишемической атаки (ТИА; с. 248). Обморок и эпилептический припадок имеют как сходные, так и отличительные признаки (см. Приложение, табл. 61).

Психогенные неэпилептические припадки

К ним относятся неорганические, неэпилептические припадки, возникающие под действием психологических факторов и протекающие без потери сознания. Эти припадки возникают непроизвольно и ненамеренно, поэтому их нужно отличать от симулированных судорог. Кроме того, нужно проводить дифференциальную диагностику с припадками лобного генеза (лобная эпилепсия) (с. 277). Психогенные судороги чаще бывают у женщин. Примерно 40% пациентов с психогенными судорогами страдают также и эпилепсией. При сборе анамнеза часто выявляются характерные факторы риска. Они могут быть личными (семейные проблемы, насилие, развод, сексуальная травма в детстве), соматическими (генетическая предрасположенность), психологическими (конфликт, стресс, потребность в сочувствии, психические заболевания) или социальными (плохие условия жизни и работы). Прототипом психогенных припадков могут быть эпилептические приступы у членов семьи и у самих пациентов.

Ранние симптомы. Психогенным припадкам могут предшествовать беспокойство, тревога или страх. Обычно приступ происходит в присутствии свидетелей и никогда во сне. Припадок можно спровоцировать или прекратить с помощью внушения.

Семиология судорог. Психогенные припадки обычно протекают как спектакль с неизвестной развязкой (с. 245). Они скорее вызывают у свидетелей сочувствие и жалость, чем отторжение и страх. Типичный приступ представляет собой внезапное падение или медленное оседание на пол, с подергиванием конечностей, тоническим сокращением мышц туловища, выгибанием (с. 229), криками, быстрыми вращениями головы и туловища и т.п. Глаза обычно закрыты, но иногда широко открыты и фиксированы. При попытке пассивного открывания глаз пациент сопротивляется, плотно смыкая веки. Во время приступа может случиться непроизвольное мочеиспускание или травма. Если во время судорог пациент прикусывает язык, рана располагается на кончике языка, в то время как при эпилептических судорогах – на его боковой поверхности. Пациент меньше, чем в норме, реагирует на внешние, в том числе болевые, стимулы, но находится в сознании (зажмуривает глаза, когда к ним прикасаются, отбрасывает руку, если ее расположить над его лицом). Кожа во время приступа не становится бледной или цианотичной. У пациентов с гипервентиляцией, возникаю-


Легкое головокружение, слабость
Избыточное потоотделение, тошнота, зевота, звон в ушах, ощущение тепла, бледность, утрата четкости зрения
Продромальные симптомы (пресинкопе)
Падение (пациент «оседает» или резко «валится». Результатом может быть травма)
Преходящая потеря сознания со спонтанным восстановлением (могут наблюдаться генерализованный миоклонус или мультифокальные подергивания; тонические спазмы, движения глаз, крики, подъем головы, присаживание или вставание, недержание мочи)
Спонтанное полное восстановление сознания и ориентации

Синкопе

щей во время судорожного припадка, бывают карпопедальные спазмы (тоническое сокращение мышц стоп и кистей). Психогенные припадки часто продолжаются более длительно, чем эпилептический приступ.

Постиктальная фаза. Очаговые неврологические симптомы не наблюдаются, но может наблюдаться психогенный ступор. Уровень пролактина в сыворотке не возрастает (что не исключает эпилептическую природу судорог). Припадок можно прекратить с помощью внушения или ухода свидетелей. Некоторые пациенты более или менее охотно рассказывают о своих приступах, другие предпочитают о них не вспоминать.

Паническое расстройство

Паническое расстройство – это внезапный приступ немотивированной тревоги, интенсивность которой варьирует от ощущения беспокойства до смертельного ужаса. Приступ обычно длится 5–30 мин и может стать причиной ночного пробуждения пациента. Сопутствующими симптомами могут быть ощущение отрыва от окружающей действительности, например деперсонализация (ощущение отделения от собственного тела) или дереализация (ощущение пребывания в нереальном мире). Кроме этого, возникают автономные нарушения и другие симптомы различной степени тяжести. Они подразделяются на сердечно-сосудистые (тахикардия, сердцебиение, бледность, боль или давление в груди), желудочно-кишечные (тошнота, сухость во рту, дисфагия, диарея), дыхательные (гипервентиляция, диспноэ, нехватка воздуха) и другие проявления (тремор, чувство «выворачивания» конечностей, головокружение, парестезия, мидриаз, недержание мочи, избыточное потоотделение). Дифференциальную диагностику проводят с эпилепсией (аура, фокальные судороги), вертиго, гипертиреозом, гипервентиляцией, феохромоцитомой, острым коронарным синдромом, тахиаритмией и гипогликемией.

Гипервентиляция

Гипервентиляция приводит к снижению в артериальной крови уровня CO_2, несмотря на его нормальную продукцию. Клинически проявляется парестезией (периоральная, симметричная дистальная или односторонняя), общей слабостью, сердцебиением, тахикардией, сухостью во рту, дисфагией, одышкой, зевотой, чувством стеснения в груди, нарушением зрения, звоном в ушах, головокружением, неустойчивой походкой, мышечной скованностью и тоническим сокращением мышц стоп и кистей. Пациенты испытывают беспокойство, панику, ощущение нереальности или спутанности. Похожие симптомы с наличием или отсутствием гипервентиляции могут быть при тетании, возникшей в результате гипокальциемии (паратиреоз, дефицит витамина D, мальабсорбция, панкреатит), и целом ряде других нарушений, в том числе гиперкалиемии, гипомагниемии, диабетическом кетоацидозе, легочной эмболии, сепсисе, пневмотораксе и нейрогенном отеке легких. Инфильтрирующие опухоли головного мозга могут вызвать центральную нейрогенную гипервентиляцию. К психическим расстройствам относятся повышенная тревожность, истерия и конфликтные ситуации. Синдром хронической гипервентиляции встречается чаще, чем острые синдромы, но более труден для диагностики.

Дроп-атаки

Внезапные беспричинные и неожиданные падения без потери сознания случаются у лиц старше 65 лет. Пациент обычно не может самостоятельно подняться. В 10–15% случаев такие эпизоды заканчиваются серьезной травмой, обычно переломом. Причины повторных падений приведены в таблице 62 Приложения.

Симптоматическая пароксизмальная дискинезия

Эти приступы представляют собой односторонние тонические мышечные сокращения (гемидистония) и не сопровождаются потерей сознания. Дистония длится от нескольких секунд до нескольких минут. Перед ее началом у некоторых пациентов возникает парестезия в пораженной конечности. Такие приступы наблюдаются при РС, це-



Психогенные судороги
(тело выгнуто в виде арки)



Паническая атака



Дроп-атака



Пароксизмальная дискинезия



Гипервентиляция



Острая дистоническая реакция

ребровaскулярных заболеваниях и мигрени. Патологический очаг может находиться в стволе мозга (мосту) или во внутренней капсуле.

Острая дистоническая реакция

Острые дистонические реакции могут возникать через несколько часов или недель после начала лечения антагонистами дофамина, например нейролептиками (бенперидол, флуфеназин, галоперидол, трифлуоперазин, перфеназин), антиэметиками (метоклопрамид, бромоприд), антагонистами кальция (флунаризин, циннаризин) или резкого увеличения дозы таких препаратов. Симптомы: очаговая или сегментарная дистония, иногда болезненная, сопровождается глазодвигательными нарушениями, блефароспазмом, судорожным сокращением мышц глотки, судорогами языка и ларингоспазмом. Бывает также оромандибулярная дистония с тоническими движениями челюсти и языка, а иногда генерализованные дистонические реакции.

Цереброваскулярные синдромы

Бассейн сонной артерии (с. 25)

▪ Плечеголовной (брахиоцефальный) ствол

Окклюзия брахиоцефального ствола эмболами, перемещающимися из дуги аорты, приводит к тем же клиническим проявлениям, что и окклюзия внутренней сонной артерии. У пациентов с хорошим коллатеральным кровотоком симптоматика отсутствует.

▪ Общая сонная артерия

Окклюзия общей сонной артерии встречается крайне редко, и даже если она возникает, то протекает бессимптомно благодаря адекватному коллатеральному кровотоку. Если симптомы все-таки появляются, они идентичны симптомам окклюзии внутренней сонной артерии.

▪ Внутренняя сонная артерия

Инфаркты в бассейне средней мозговой артерии случаются чаще, чем в бассейне передней мозговой артерии. Если просвет внутренней сонной артерии перекрывается, а коллатеральный кровоток через виллизиев круг недостаточен, развивается обширный инфаркт передних двух третей полушария, в том числе базальных ганглиев. Возникают нарушения сознания, контралатеральные гемиплегия и нарушения чувствительности, содружественное отклонение глаз в сторону поражения, гомонимная гемианопсия и парциальный синдром Горнера (отсутствует ангидроз). При инфаркте доминантного полушария возникает глобальная афазия. Если задняя мозговая артерия отходит непосредственно от внутренней сонной артерии (так называемый фетальный тип строения задней мозговой артерии), возникает поражение затылочной доли. При неадекватном коллатеральном кровотоке возникают инфаркты пограничных зон (зон «водораздела») или между бассейнами крупных мозговых артерий в верхних отделах теменной и лобной долей, а также субкортикальных областей на границе лентикулостриарного и лептоменингеального артериальных бассейнов. Окклюзия дистального отдела внутренней сонной артерии с вовлечением в процесс проксимальной передней и средней мозговой артерий (Т-образное разветвление внутренней сонной артерии; сегменты A1 и M1) вызывает обширный, угрожающий жизни инфаркт (злокачественный инсульт).

Глазная артерия. Окклюзия глазной артерии приводит к внезапной слепоте (феномен «черной занавески» или концентрическое сужение полей зрения), которая часто бывает временной (*amaurosis fugax* – транзиторная монокулярная слепота). Требуется проведение дифференциальной диагностики, так как такие же симптомы возникают и при других глазных болезнях (см. Приложение, табл. 63).

Передняя ворсинчатая артерия. Инфаркт в бассейне этой артерии в зависимо-



Ветви внутренней сонной артерии

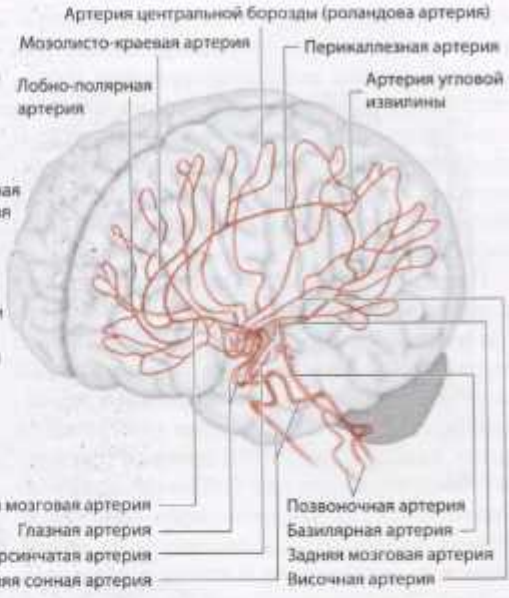

Лептоменингеальные артериальные анастомозы



Внутренняя сонная артерия

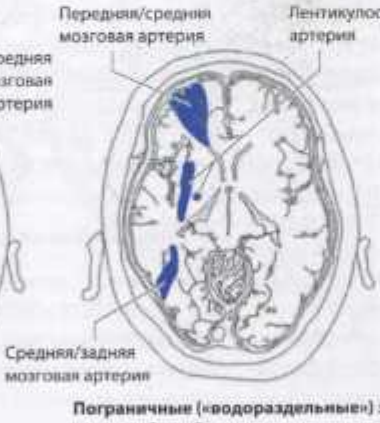

Пограничные («водораздельные») зоны между бассейнами мозговых артерий



Глазная артерия (*amaurosis fugax*, преходящая монокулярная слепота)



Передняя ворсинчатая артерия

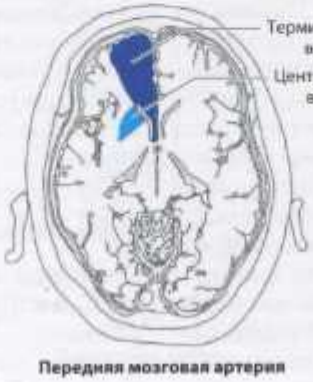

Передняя мозговая артерия



Средняя мозговая артерия

Бассейн внутренней сонной артерии

сти от точной локализации и распространенности вызывает комбинированные или изолированные контралатеральные двигательные и сенсорные нарушения, афазию, гемианеглект, ухудшение памяти и ориентации в пространстве. Реже возникают гемиатаксия, гомонимная квадрантная анопсия (верхняя и нижняя) и экстрапирамидные нарушения.

Передняя мозговая артерия. При окклюзии этой артерии наблюдается контралатеральный гемипарез, обычно наиболее выраженный в дистальных отделах нижней конечности (иногда только нижней конечности). Инфаркт в бассейне центральной ветви передней мозговой артерии (сегмент A1, возвратная артерия Гейбнера) вызывает брахиофациальный гемипарез (сочетание пареза мышц руки с поражением мышц лица и языка), иногда в комбинации с дистонией. Двусторонний инфаркт в бассейне передней мозговой артерии (когда обе артерии имеют общее начало) и инфаркт в бассейне корковых ветвей передней мозговой артерии вызывает абулию, афазию Брока (доминантное полушарие), персеверацию, появление хватательного и ладонно-подбородочного рефлекса, паратонию (т.е. сопротивление пассивным движениям) и недержание мочи. Поражение верхней и средней лобных извилин или передней порции поясной извилины вызывает дисфункцию мочевого пузыря. Дисконнекционные синдромы, развивающиеся при поражении мозолистого тела, характеризуются идеомоторной апраксией, дисграфией и тактильной аномией левой руки.

Средняя мозговая артерия. При окклюзии главного ствола (сегмент M1) возникает контралатеральный гемипарез или гемиплегия с соответствующим сенсорным дефицитом, гомонимная гемианопсия и глобальная афазия (доминантное полушарие) или контралатеральный гемианеглект (игнорирование половины пространства) с апраксией конечностей (недоминантное полушарие). Окклюзия задней главной ветви вызывает гомонимную гемианопсию или квадрантную анопсию, а также афазию Вернике, глобальную афазию (доминантное полушарие), апраксию и дискалькулию (недоминантное полушарие). Окклюзия центральной главной ветви вызывает слабость мышц плеча и лица на противоположной стороне и утрату чувствительности. Окклюзия передней ветви в доминантном полушарии приводит к афазии Брока. При окклюзии периферических ветвей возникает монопарез мышц лица, кисти или руки. Окклюзия лентикулостриарных артерий, в зависимости от локализации, вызывает (чисто моторные) гемипарез/гемиплегию или гемипарез с атаксией (лакунарный инфаркт, с. 252, 254).

Вертебробазилярный бассейн

▪ Подключичная артерия

Стеноз или окклюзия подключичной артерии проксимальнее выхода из нее позвоночной артерии вызывают обратный ток крови в позвоночной артерии, который усиливается при вытягивании пораженной руки – синдром подключичного обкрадывания. В результате рука быстро утомляется, возникает боль. Реже отмечаются вертиго и другие стволовые симптомы. Наблюдается разница АД на руках (давление на пораженной руке ниже, чем на здоровой).

▪ Позвоночная артерия

При стенозе позвоночной артерии возникают различные комбинации симптомов, в том числе дефекты поля зрения, дизартрия, дисфагия, односторонний или двусторонний паралич конечностей с нарушениями чувствительности или без них, атаксия, дропатаки (вследствие ишемии головного мозга) и нарушения сознания. Односторонняя окклюзия позвоночной артерии (в результате диссекции) приводит к развитию инфаркта в бассейне задней нижней мозжечковой артерии.

▪ Мозжечковые артерии (с. 32)

Обширные инфаркты мозжечка могут вызвать компрессию ствола мозга и гидроцефалию.

Задняя нижняя мозжечковая артерия. Инфаркт дорсолатеральной области продолговатого мозга вызывает (обычно неполный)

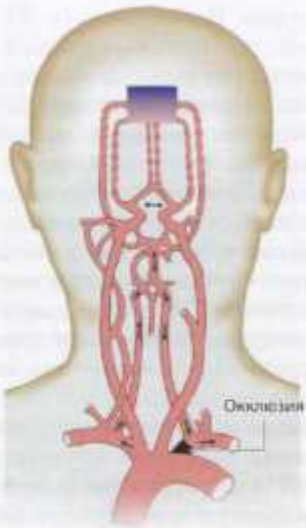

Синдром подключичного обкрадывания

Вертебробазилярные артерии

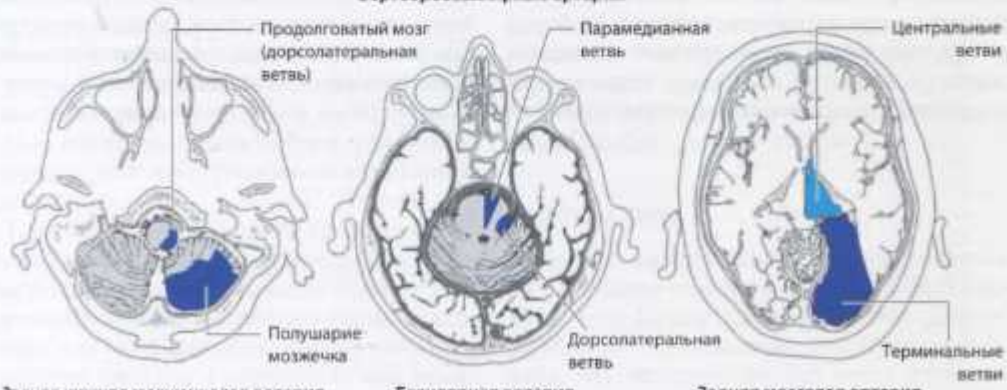

Задняя нижняя мозжечковая артерия **Базилярная артерия** **Задняя мозговая артерия**

Вертебробазилярный бассейн

синдром Валленберга (с. 480). Часто страдают только ветви, идущие в мозжечок, что приводит к появлению вертиго, головной боли, атаксии, нистагма и латеропульсии.

Передняя нижняя мозжечковая артерия. Окклюзия этой артерии встречается редко. При этом на стороне поражения наблюдаются потеря слуха, синдром Горнера, атаксия конечностей и диссоциированная утрата чувствительности лица, а на противоположной стороне – диссоциированная утрата чувствительности туловища и конечностей (главным образом, верхних) и нистагм.

Верхняя мозжечковая артерия. При окклюзии возникают ипсилатеральный синдром Горнера, атаксия конечностей, дисдиадохокинез и контралатеральная гиперестезия и гипалгезия.

▪ Базилярная артерия

Окклюзия базилярной артерии. Ранние симптомы тромбоза базилярной артерии, которые могут возникать до полного развития клинической картины, неспецифичны. Это неустойчивость, дизартрия, головная боль, изменения психики. При окклюзии базилярной артерии происходят нарушения сознания (от оглушения до комы) и психики (галлюцинации, конфабуляции, психоз), возникают тетрапарез и глазодвигательные нарушения (диплопия, паралич вертикального или горизонтального взора). Окклюзия верхушки базилярной артерии (с. 479) возникает при наличии артериального или кардиального источника эмболии. Инфаркт моста, при котором не страдает его задняя часть (покрышка), вызывает тетраплегию и мутизм с сохранением чувствительности и вертикальных движений глаз (синдром «запертого человека», с. 213, 479).

При *парамедианном инфаркте* в бассейне базилярной артерии обычно страдает мост (с. 192), при *дорсолатеральном инфаркте* – мозжечок. Окклюзия артерии лабиринта (ветвь передней нижней мозжечковой артерии) вызывает ротационное вертиго, тошноту, рвоту и нистагм.

▪ Задняя мозговая артерия

Полная односторонняя окклюзия задней мозговой артерии встречается редко. При этом возникают симптомы, сходные с симптомами инфаркта в бассейне средней мозговой артерии. Односторонняя окклюзия корковой ветви вызывает гомонимную гемианопсию с сохранением макулы (ее кровоснабжение осуществляет средняя мозговая артерия), двусторонняя окклюзия – кортикальную слепоту, а иногда – синдром Антона (с. 198). Окклюзия центральной ветви приводит к развитию инфаркта таламуса (синдром Дежерина–Русси), который вызывает транзиторный контралатеральный гемипарез, спонтанную боль («таламическая боль»), нарушения чувствительности, атаксию, абазию, хореоатетоз, появление «таламической кисти» (сгибание в пястно-фаланговых и переразгибание в межфаланговых суставах) и гомонимную гемианопсию. Если страдают ветви, идущие в средний мозг, возникает ипсилатеральный паралич III ЧН, сопровождающийся различными контралатеральными нарушениями, в том числе гемипарезом/гемиплегией, (рубральным) тремором, атаксией и нистагмом. Изолированная гемигиперестезия связана с лакунарным инфарктом таламуса.

Периферическая нейропатия

Расстройства ПНС можно разделить на два типа: *нейронопатию* – поражение тел нейронов и периферическую *нейропатию (невропатию)* – поражение периферических нервов.

К нейронопатиям относятся синдромы поражения клеток переднего рога (поражение моторных нейронов, с. 148) и синдромы сенсорных нейронов (сенсорная нейропатия, ганглиопатия, с. 167).

Периферическая нейропатия характеризуется повреждением миелинизированных оболочек (миелинопатия) и/или аксонов (аксонопатия). При нейропатии могут повреждаться нервные корешки (радикулопатия; поражение одного корешка – монорадикулопатия; поражение нескольких корешков – полирадикулопатия), отдельные нервы (мононейропатия), несколько изолированных нервов (множественная мононейропатия), множество периферических нервов (полинейропатия) или множество периферических нервов с более выраженным расстройством функций одного или нескольких из них (очаговая полинейропатия). В целом симптомы нейропатии подчиняются следующему правилу: в первую очередь поражаются наиболее дистальные периферические нервы нижних конечностей, а по мере распространения симптомов в проксимальном направлении, до уровня колена, поражаются и кончики пальцев рук. Причины возникновения симметричных симптомов обычно системные (метаболические, токсические, генетические), тогда как асимметричные симптомы возникают в результате очагового поражения периферических нервов.

При периферической нейропатии возникает моторная, сенсорная и/или автономная дисфункция.

Сенсорная дисфункция (с. 166) часто является первым проявлением нейропатии. Нарушения чувствительности бывают различными: преимущественно проксимальными или дистальными, симметричными (симптом «носков и перчаток») или асимметричными (множественная мононейропатия), ограниченными областью иннервации одного нерва (ЧН, отдельные нервы конечностей или туловища). Нарушения чувствительности (с. 168) могут проявляться гипералгезией, гиперестезией, парестезией, дизестезией или аллодинией (см. Приложение, табл. 24). Поражение толстых миелинизированных Aβ-волокон, которые проводят импульсы с высокой скоростью, вызывает ощущение уколов «иголками и булавками», а также напряжения, давления или набухания. Поражение тонких миелинизированных Aδ- и C-волокон, проводящих импульсы с низкой скоростью (нейропатия тонких волокон), вызывает гипалгезию или аналгезию с температурной гиперестезией или анестезией, аномальные ощущения тепла или холода и боль (жгучую, режущую или тупую, ноющую).

Моторная дисфункция (с. 150). Обычно вначале появляется слабость дистальных мышц. При очень медленно прогрессирующей нейропатии мышцы атрофируются еще до того, как становятся слабыми, но мышечная слабость обычно является ранним симптомом и сопровождается гипо- или арефлексией. Могут страдать и двигательные ЧН. Гиперактивность моторных Aα-волокон вызывает мышечный спазм, фасцикуляции и/или миокимию.

Автономная дисфункция (с. 125) может проявляться в виде вазомоторных (обмороки), мочевых и желудочно-кишечных (задержка мочи, диарея, запор, гастропарез), сексуальных (импотенция, ретроградная эякуляция) расстройств, а также сердечной аритмии (тахикардия, брадикардия, фиксированный пульс), гипер- или гипогидроза, нарушением зрачковых реакций и трофическими поражениями (кожными язвами, изменениями костей и суставов).

Диагностика

Диагноз нейропатии устанавливается на основании анамнеза и клинической картины (см. Приложение, табл. 64). Дополнительные обследования (см. Приложение, табл. 65), назначенные без учета клинических данных, требуют не только неоправданных расходов, но могут привести к противоречивым результатам, которые иногда



Синдром нервно-мышечных нарушений и локализация патологического очага



Симметричное дистальное

Асимметричное дистальное

Симметричное проксимальное



Парестезия

Дизестезия, аллодиния

Гиперестезия

Сенсорный дефицит

Нарушения чувствительности



Двусторонняя атрофия возвышения большого пальца и парез короткой мышцы, отводящей большой палец кисти (карпальный туннельный синдром, или синдром запястного канала)



Атрофия дистальных мышц ног, деформация стоп, нарушения походки (наследственная сенсомоторная нейропатия)

Двигательные нарушения



Автономные нарушения

обусловливают неправильный диагноз. Обычно проводят электрофизиологические тесты (исследования нервной проводимости, ЭМГ), лабораторные анализы (кровь, ЦСЖ), биопсию (нерва, кожи, мышцы) и генетический анализ.

Боль в спине, поражение корешков

Боль чаще всего возникает в поясничном и шейном отделе, гораздо реже в грудном и крестцовом. Она бывает острой, подострой (4–10 нед.) и хронической. Боль в спине называется неспецифической (см. Приложение, табл. 23), когда клиническое обследование пациента не выявляет признаков известной, специфической патологии. Визуализирующие исследования позвоночника позволяют обнаружить неспецифические изменения, например протрузию или дегенерацию диска, спондилит. Такие изменения встречаются и у людей, которые не предъявляют жалоб на боль или дискомфорт. Следовательно, диагностические визуализирующие исследования в начале заболевания не являются необходимыми. Специфическая боль в спине характеризуется особыми признаками, которые требуют дальнейших исследований и специального лечения (так называемые красные флажки – сигналы опасности; см. таблицу).

Сигналы опасности («красные флажки»)	Примечание
Возраст	Первое появление боли до 20 лет или после 50 лет
Предшествующие заболевания	Ревматизм, злокачественная опухоль, остеопороз, иммунопатия (ВИЧ, иммуносупрессивная терапия, моноклональная гаммапатия, лимфома), длительный прием кортикостероидов, вредные привычки (алкоголь, внутривенные наркотики), хронические инфекции (мочевые, легочные)
Уменьшение массы тела	Самопроизвольное
Лихорадка	При наличии инфекции или без нее
Недавняя операция на позвоночнике	Спондилит, абсцесс, кровоизлияние, нестабильность (позвоночника)
Корешковый характер распространения боли	Грыжа диска, опоясывающий лишай, нейроборрелиоз, карциноматозный менингит
Травма	Падение, несчастный случай, натужный кашель, чихание, трудности при вставании (патологический перелом)
Боль усиливается ночью в положении лежа	Кровоизлияние, абсцесс, нейроборрелиоз, метастазы
Нарушение функций мочевого пузыря и прямой кишки	Миелопатия, синдром конского хвоста
Парез верхних или нижних конечностей	Миелопатия, поражение корешка, сплетения, невралгическая амиотрофия плеча, атрофия, синдром передней спинальной артерии
Внезапное прекращение (корешковой) боли	Необратимое поражение корешка

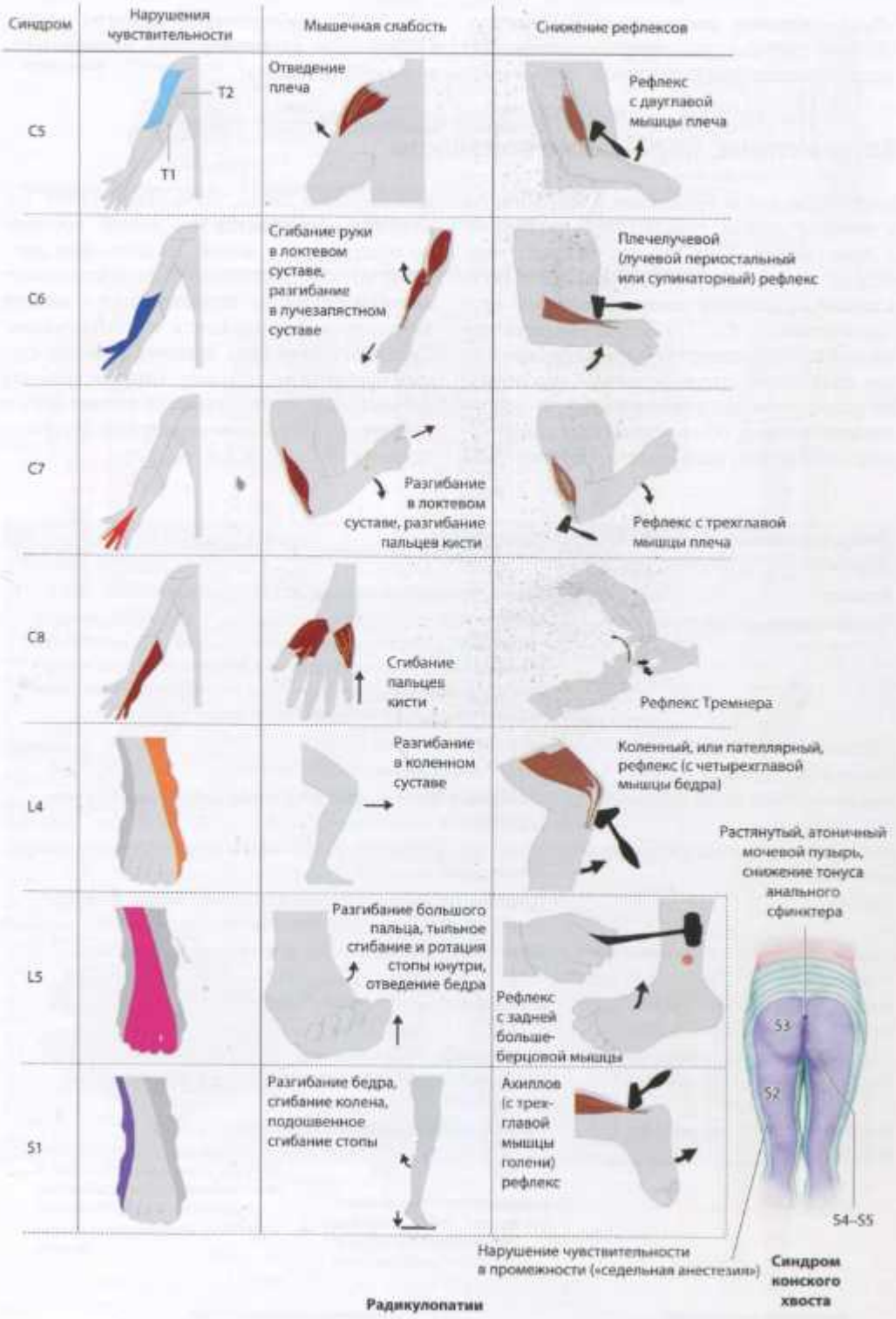
Синдром
Нарушения чувствительности
Мышечная слабость
Снижение рефлексов
C5
T2
T1
Отведение плеча
Рефлекс с двуглавой мышцы плеча
C6
Сгибание руки в локтевом суставе, разгибание в лучезапястном суставе
Плечелучевой (лучевой периостальный или супинаторный) рефлекс
C7
Разгибание в локтевом суставе, разгибание пальцев кисти
Рефлекс с трехглавой мышцы плеча
C8
Сгибание пальцев кисти
Рефлекс Тремнера
L4
Разгибание в коленном суставе
Коленный, или пателлярный, рефлекс (с четырехглавой мышцы бедра)
L5
Разгибание большого пальца, тыльное сгибание и ротация стопы внутри, отведение бедра
Рефлекс с задней большеберцовой мышцы
S1
Разгибание бедра, сгибание колена, подошвенное сгибание стопы
Ахиллов (с трехглавой мышцы голени) рефлекс
Радикулопатии
Растянутый, атоничный мочевой пузырь, снижение тонуса анального сфинктера
S3
S2
S4–S5
Нарушение чувствительности в промежности («седельная анестезия»)
Синдром конского хвоста

Радикулопатия

Монорадикулопатия чаще всего возникает в результате компрессии корешка. Пациенты жалуются главным образом на расстройства чувствительности, например покалывание, жжение и интенсивную боль, распределяющиеся в пределах одного дерматома (с. 55, 165).

Боль усиливается при кашле, дефекации, чихании или вибрации. Выявляется слабость мышц, которые преимущественно или полностью иннервируются одним нервным корешком. Ранним симптомом является сегментарная утрата глубоких сухожильных рефлексов (с. 61, 66). При компрессии корешка в пояснично-крестцовом отделе можно обнаружить ряд положительных симптомов, в том числе симптомы натяжения. Боль возникает при подъеме больной ноги (симптом Ласега, с. 240) или во время разгибания голени при согнутом бедре; симптом Брагарда (боль усиливается при дорсальном сгибании стопы с поднятой выпрямленной голенью), а также положительный перекрестный симптом Ласега (возникновение боли на стороне поражения при подъеме здоровой ноги, наблюдается при грыже диска). В случае шейной монорадикулопатии, обусловленной грыжей диска, следует помнить о возможной компрессии спинного мозга. Монорадикулопатия не вызывает сколько-нибудь заметной автономной дисфункции. Дисфункция мочевого пузыря или прямой кишки, а также сексуальная дисфункция могут быть результатом поражения спинного мозга (с. 134), конского хвоста (с. 13) или крестцового сплетения (с. 131–134, 241, 399).

Полирадикулопатия возникает при целом ряде нарушений. Это может быть поражение спинного мозга с компрессией нескольких смежных корешков, неопластическая инфильтрация мягких мозговых оболочек, поражение корешка в результате воспалительного процесса или вследствие СД. Возможные причины перечислены в таблице 64 Приложения.

Псевдокорешковые синдромы (в том числе так называемый миофасциальный синдром, тендомиалгия, миотендиноз) характеризуются болью в конечности, очаговым напряжением мышц, стремлением пациента не пользоваться больной конечностью и отсутствием корешковых симптомов (с. 56).

Плексопатия



Иррадиация боли при компрессии корешков

Плечевое сплетение

При тотальном поражении плечевого сплетения возникает анестезия и вялый паралич верхней конечности с атрофией мышц.

Поражение верхней части плечевого сплетения (C5–C6) вызывает слабость мышц, участвующих в отведении и наружной ротации плеча, сгибании и супинации предплечья с сохранением движений кисти (паралич Дюшенна–Эрба). Рука свисает вдоль тела, повернута внутрь, кисть согнута («рука официанта»). Нарушения чувствительности отмечаются по наружной поверхности плеча и предплечья.

Поражение нижней части плечевого сплетения (C8–T1) вызывает слабость мышц кисти (паралич Дежерин-Клюмпке). Кисть деформируется в результате атрофии внутренних мышц («когтистая лапа»). Нарушения чувствительности отмечаются на локтевой стороне предплечья и кисти. Вовлечение в процесс шейного отдела симпатического ствола вызывает синдром Горнера. При параличе Дюшенна–Эрба спонтанное выздоровление наступает с большей вероятностью, чем при параличе Дежерин-Клюмпке.

Пояснично-крестцовое сплетение

При тотальном поражении поясничного сплетения (L1–L4) возникает слабость мышц, участвующих в сгибании бедра и разгибании голени (поражение бедренного нерва), а также мышц, участвующих в приведении и наружной ротации бедра. Сенсорный дефицит возникает в соответствующих дерматомах (с. 64, 66).

Поражение крестцового сплетения (L5–S3) вызывает слабость ягодичных мышц, мышц задней поверхности бедра, а также мышц, участвующих в подошвенном и дорсальном сгибании стопы и пальцев. Сенсорный дефицит обнаруживается по дорсальной поверхности бедра, голени и стопы. Поражение поясничного отдела симпатического ствола вызывает боль в ноге, появление аномального чувства жара со снижением потоотделения в области стопы.



Поражение верхней части правого плечевого сплетения



Поражение нижней части левого плечевого сплетения



Парез и атрофия мышц, участвующих в сгибании бедра и разгибании голени, приведении и наружной ротации бедра



Ангидроз (поражение поясничного симпатического отдела; нингидриновая проба)

Поражение поясничного сплетения (левого)

Положительный симптом Тренделенбурга возникает при слабости мышц, участвующих в отведении бедра (может наблюдаться также при миопатии, хронической спинальной мышечной атрофии, компрессии корешка L4/5, подвывихе и вывихе бедра, переломе большого вертела, coxa vara и некоторых других состояниях, вызывающих боль в бедре)



Парез и атрофия мышц, участвующих в отведении/разгибании бедра, сгибании голени, мышц голени и стопы

Поражение крестцового сплетения (правого)

Миопатия

Миопатии представляют собой группу заболеваний скелетной (поперечнополосатой) мускулатуры. Миопатии, иногда в сочетании с поражением других органов, возникают при различных наследственных и приобретенных болезнях (см. Приложение, табл. 68). В последние годы классификация миопатий претерпела значительные изменения благодаря введению в практику молекулярно-биологических методов для диагностики наследственных болезней. Однако их лечение до сих пор представляет собой большую проблему. В настоящее время ведение пациентов с различными миопатиями состоит в симптоматическом лечении, генетическом консультировании и попытках определить точный прогноз.

Симптомы (см. Приложение, табл. 66)

Основным симптомом миопатии является мышечная слабость (с. 150). Она бывает острой, подострой, медленно прогрессирующей, флуктуирующей (эпизодической) или спровоцированной физическим напряжением. Миопатия может поражать определенные группы мышц, например мышцы глаз, глотки, плечевого или тазового пояса. Пациенты описывают мышечную слабость как общее отсутствие силы, снижение энергии и быструю утомляемость. Пациентам бывает трудно подниматься по лестнице или выходить из автомобиля. В результате пареза отводящих мышц бедра (симптом Тренделенбурга, с. 241) возникает «ковыляющая» походка, или хромота Дюшенна. Слабость разгибателей бедра приводит к развитию выраженного поясничного лордоза и компенсаторному откидыванию плеч назад (с. 415). Слабость разгибателей голени затрудняет вставание из низкого приседа. При сгибании голеней возникает риск падения, поэтому для сохранения устойчивости пациент удерживает ноги сильно разогнутыми в коленных суставах (*genu recurvatum*, с. 154).

Реже отмечаются миалгия, мышечная скованность и мышечный спазм. Может возникнуть атрофия или гипертрофия мышц, часто типичной локализации, например икроножных мышц или мышц плечевого пояса. Деформации скелета и аномальная поза могут быть первичным проявлением болезни или следствием мышечной слабости. Имеются и другие признаки: миоглобинурия, сердечная аритмия и нарушения зрения.

Диагностика (см. Приложение, табл. 66)

Диагноз миопатии ставят в первую очередь на основании анамнеза и осмотра. Тип и локализацию пареза, его интенсивность, связь с физической нагрузкой и характер (флуктуирующий или постоянный) устанавливают путем детального опроса, а сила мышц определяется с помощью соответствующей шкалы (с. 150). Для исключения периферической нейропатии (с. 235), установления специфического типа острого мышечного повреждения, а также для идентификации нарушений генерации мышечного импульса и проводимости проводятся нейрофизиологические обследования. Для дифференциальной диагностики с миастенией выполняются фармакологические тесты. Для диагностики миопатий, возникающих вследствие метаболических нарушений, проводятся различные лабораторные анализы, а также гистологическое и гистохимическое исследование мышечной ткани (биопсия). Визуализирующие исследования (УЗИ, МРТ) помогают в дифференциальной диагностике атрофии и гипертрофии. Биопсия мышц часто бывает необходима для установления окончательного диагноза, особенно при воспалительных и метаболических миопатиях. Генетическое тестирование проводится для идентификации наследственных миопатий.



Дельтовидные мышцы выглядят несоразмерно крупными

Крыловидные лопатки (лицо-лопаточно-плечевая МД)



Слабость мышц тазового пояса и бедер (симптом Говерса, с. 151)



Ребенок не держит голову и туловище вследствие врожденной слабости мышц (синдром вялого ребенка – *floppy infant syndrome*, среди возможных причин врожденная миопатия, МД, метаболическая миопатия, МГ, детский ботулизм, спинальная мышечная атрофия и энцефалопатия)



Миотоническая реакция (при перкуссии в области возвышения большого пальца кисти происходит приведение этого пальца)



Слабость мышц плечевого пояса и верхних конечностей



Двусторонняя слабость мимических мышц (неспособность плотно закрыть глаза, сжать губы, слабая мимика)

Симптомы миопатии

Психогенные синдромы в неврологической практике

К невропатологу часто направляют пациентов с необычными симптомами для того, чтобы определить, «органические» они или «психогенные». Многие из таких пациентов имеют длинную историю знакомства с представителями разных медицинских и парамедицинских специальностей и длинный список диагнозов. У других пациентов симптомы возникают остро или подостро, иногда повторно, создавая впечатление серьезного заболевания. Врач должен установить возможную физическую или психосоциальную причину проблемы и в то же время избежать применения ненужных или даже опасных диагностических тестов. Установление точного диагноза требует времени, широких знаний в неврологии и способности распознать психосоциальные механизмы, которые могли послужить причиной жалоб пациента.

Если детальный неврологический осмотр не выявил никаких отклонений, а имеющиеся симптомы нельзя отнести ни к одному неврологическому заболеванию, врач должен рассмотреть потенциальные психосоциальные причины. Они могут быть неосознанными (например, внутренний конфликт, о котором пациент не подозревает) или сознательными (например, попытка получить финансовую выгоду и особое внимание к себе, как к больному человеку). Основной причиной может быть неразрешенный социальный конфликт (семейный, профессиональный, финансовый) и/или психическое заболевание (депрессия, повышенная тревожность, обсессивно-компульсивное или личностное расстройство). Органическая дисфункция и объективные признаки неврологического заболевания непропорционально малы в сравнении с жалобами пациента, не соответствуют им или полностью отсутствуют.

Конверсионные расстройства. Теоретически такие симптомы служат тому, чтобы разрешить неосознанный внутренний конфликт, который «конвертируется» в физикальные симптомы. Разъединение физической и психической сфер при этом состоянии называется диссоциацией. Диагностика может быть особенно затруднена у пациентов, которые одновременно страдают органическим неврологическим заболеванием (например, неэпилептические припадки при эпилепсии, несоматический паралич при РС).

Соматоформные расстройства характеризуются персистирующими или возникающими периодически физикальными симптомами, для которых не удается обнаружить органической базы. При соматизированном расстройстве пациент желает обследоваться и лечиться от многочисленных, упорно возвращающихся и часто изменчивых симптомов, которые затрагивают различные системы и органы (например, дисфункция мочевого пузыря + головная боль + боль в ногах + нарушения дыхания), несмотря на отсутствие органической причины. При персистирующем соматоформном болевом расстройстве пациент предъявляет жалобы на периодически возникающую или постоянную боль. Физическое недомогание, которое такой пациент приписывает боли, может быть следствием неудовлетворенности семейными, профессиональными или социальными отношениями. Для таких пациентов боль может стать «главным делом жизни». Органическая причина боли часто имеет место, но не объясняет интенсивности, распространенности и длительности болевых ощущений. Часто пациенты злоупотребляют анальгетиками, транквилизаторами или алкоголем. При ипохондрическом расстройстве пациент больше озабочен не симптомами как таковыми, а подозрениями о существовании у него серьезного заболевания. Страхи сохраняются, несмотря на отрицательные результаты обследований. Любые минимальные изменения, которые могут быть обнаружены, только усиливают тревожность. Пациенты с синдромом Ганзера дают неточные или бессмысленные ответы на простые вопросы, кажутся дезориентированными и действуют неадекватно, что производит впечатление наличия у них деменции.

Симуляция характеризуется осознанным, преднамеренным изображением болезни для достижения какой-либо цели (например,



Депрессия и тревога
(могут вызвать психогенные неврологические синдромы)



Персистирующее соматоформное болевое расстройство



Психогенное нарушение походки
(астазия-абазия)



Психогенные неэпилептические припадки
(с. 226)

изображение головной боли для получения опиатов).

Пациенты могут симулировать или намеренно вызывать симптомы с целью обратить на себя внимание медицинского персонала. *Странствующий пациент* требует проведения диагностических тестов и инвазивного лечения у всех врачей больницы по очереди (синдром Мюнхгаузена). При синдроме *Мюнхгаузена по доверенности* симптомы фабрикуются или намеренно вызываются у ребенка родителями или лицами, которые за ним ухаживают.

4 Неврологические заболевания

- Инсульт
- Тромбоз мозговых вен
- Васкулит
- Головная боль
- Эпилепсия
- Рассеянный склероз
- Инфекции ЦНС
- Старение и нервная система
- Нейродегенеративные заболевания
- Новообразования
- Энцефалиты
- Травмы головы
- Повреждения позвоночника
- Миелопатии
- Боль в спине
- Нервно-мышечные расстройства
- Нарушения развития ЦНС

Инсульт

Инсульт – острое поражение головного мозга, спинного мозга или сетчатки, которое возникает в результате нарушения их кровоснабжения. Термин «цереброваскулярное заболевание» относится ко всем острым и хроническим мозговым сосудистым нарушениям. 80% инсультов возникают в результате ишемии, 15% вызваны ВМК, 5% – САК. Ишемический и геморрагический инсульт могут иметь сходную симптоматику, поэтому самыми надежными методами дифференциальной диагностики являются визуализирующие исследования (КТ, МРТ).

Пациенты часто не осознают ранних проявлений инсульта, потому что боль нередко отсутствует, другие симптомы незначительные или преходящие, а иногда у таких больных нарушается восприятие (анозогнозия). В результате этого обращение за медицинской помощью происходит с опозданием.

Ранняя диагностика инсульта, правильное обследование, немедленное и адекватное лечение значительно улучшают прогноз.

Симптомы инсульта	Клинические особенности
Двигательные нарушения	Гемипарез/гемиплегия, тетрапарез/тетраплегия. Утрата координации и равновесия, гиперкинезия, например гемихорея, гемибаллизм и (иногда) дистония
Нарушения чувствительности	Парестезия, нарушение тактильной, болевой, температурной, вибрационной чувствительности, нарушение стереогнозии, графестезии и позиционной чувствительности
Речевые и языковые нарушения	Дизартрия, афазия (которую можно ошибочно принять за спутанность сознания)
Глазодвигательные расстройства и нарушения зрения	Односторонние дефекты поля зрения (гемианопсия), диплопия, транзиторная монокулярная слепота
Дисфагия	Часто сочетается с дизартрией
Неглект	Геминеглект чаще всего возникает при поражении недоминантного (правого) полушария (игнорирование левой половины тела и левой половины окружающего пространства)
Головная боль	Причиной может быть расслоение артерии, САК, височный артериит, тромбоз венозного синуса, мозжечковое кровоизлияние, ВМК

ТИА. ТИА – мозговое сосудистое расстройство, симптомы которого самостоятельно проходят в течение 24 ч. Однако клинические симптомы, существующие только несколько минут или часов, могут быть следствием инфаркта. Таким образом, ТИА представляет собой очаговую ишемию головного мозга, спинного мозга или сетчатки, при которой возникает неврологический дефицит, но признаки инфаркта не выявляются при использовании визуализирующих методов (КТ с контрастным усилением, диффузионно-взвешенной МРТ). Термин ТИА не учитывает механизма развития неврологических симптомов (эмболия, геморрагия или тромбоз).

Инфаркт мозга. Ишемический инсульт может стать причиной небольшого (малый инсульт) либо значительного неврологического дефицита (инвалидизирующий или обширный инсульт). Флуктуирующее или прогрессирующее течение инсульта наблюдается редко. Обширный ишемический инсульт с масс-эффектом и компрессией мозга называется злокачественным инфарктом мозга. Немой инфаркт мозга – это инфаркт без клинических проявлений в настоящем или в прошлом. Его признаки обнаруживаются только при диагностическом визуализирующем обследовании.



Внезапные двигательные нарушения
(особенно односторонние)



Внезапное нарушение чувствительности
(особенно одностороннее)



Внезапные речевые и языковые нарушения
(затрудненная речь, затрудненное понимание речи, путаная речь)



Внезапное нарушение зрения
(двоение в глазах, нечеткое зрение или затемнение в одном или обоих глазах)



Внезапное нарушение походки
(потеря равновесия и координации, головокружение)



Внезапная сильная головная боль
(может сопровождаться головокружением, тошнотой, рвотой, нарушениями сознания, двигательными нарушениями)

Ранние симптомы инсульта



Инсульт левого полушария

Ишемический инсульт

Патофизиология

Причины. Причины, в результате которых возникают ТИА и инсульт, могут быть разделены на пять категорий (в соответствии с классификацией *TOAST*):

- атеросклероз крупной артерии (макроангиопатия);
- кардиоэмболия;
- окклюзия мелкой артерии (микроангиопатия);
- другой установленной этиологии (васкулит, расслоение артерии, нарушения свертываемости крови, анемия);
- неустановленной этиологии (выявлены две причины или более, не выявлено ни одной причины, неполное обследование; криптогенный инсульт).

Мозговая перфузия. В норме МК является неизменным и поддерживается благодаря механизму ауторегуляции на уровне 50 мл крови на 100 г ткани мозга в минуту. Этот механизм работает до тех пор, пока среднее АД остается в пределах 50–150 мм рт.ст. (с. 138). Регионарный МК регулируется в соответствии с локальными метаболическими потребностями. Если среднее АД выходит за пределы нормальных показателей, а также если возникают определенные патологические изменения (например, ишемия), ауторегуляция прекращается и колебания значений АД оказывают прямое воздействие на МК. Стеноз или окклюзия мозговых сосудов вызывают компенсаторное расширение сосудов, расположенных дистальнее, что способствует увеличению объема крови и МК (сосудистый резерв). Размер очагового поражения мозга зависит от наличия коллатерального кровотока, продолжительности гемодинамической недостаточности и чувствительности данной области мозга к ишемии. Большой неврологический дефицит возникает, когда МК падает ниже критического *порога ишемии мозга* (20 мл/100 г/мин).

Гипоперфузия. Если нормальный кровоток не восстанавливается, возникает неврологическая дисфункция, проявляющаяся клинически (нарушение мозгового метаболизма). Продолжительное сохранение значений МК ниже 10 мл/100 г/мин вызывает прогрессивное и необратимое прекращение метаболических процессов, что сопровождается структурными нарушениями (некроз).

Нарушение МК в разных зонах ишемии различно:

- центральная зона (область ядра инфаркта, МК от 0 до 10 мл/100 г/мин; некроз);
- переходная зона (зона «ишемической полутени», пенумбра, МК от 10 до 20 мл/100 г/мин; ткань под угрозой необратимого повреждения);
- зона олигемии (возможно восстановление перфузии, МК от 20 до 50 мл/100 г/мин).

Чем дольше сохраняется ишемия со значением МК ниже 20 мл/100 г/мин, тем больше вероятность необратимого повреждения клеток в переходной зоне. Следовательно, время в данном случае является важнейшим фактором сохранения жизнедеятельности мозга («время–мозг»). Зона диффузионно-перфузионного несоответствия (ДВИ-ПВИ)* отображает зону «ишемической полутени» (пенумбры), т.е. угрозу необратимого повреждения.

Топография инфаркта

Зоны инфарктов ограничиваются размерами бассейнов крупных артерий (передней, средней или задней мозговых артерий). Инфаркты пограничных областей (зон «водораздела») возникают в результате гемодинамических нарушений, например вследствие системной гипоперфузии и недостаточного коллатерального кровотока. Они могут быть передними или задними, кортикальными или субкортикальными. Лакунарные инфаркты представляют собой мелкие (1–20 мм) округлые или овальные очаги в субкортикальной перивентрикулярной области ствола мозга. Наличие множественных лакунарных инфарктов называется лакунарным статусом (с. 342). Глобальная церебральная гипоксия/ишемия вызывает

* Перфузионно-взвешенное изображение (ПВИ) позволяет выявить переходную зону и зону олигемии. Диффузионно-взвешенное изображение (ДВИ) позволяет выявить ядро инфаркта.

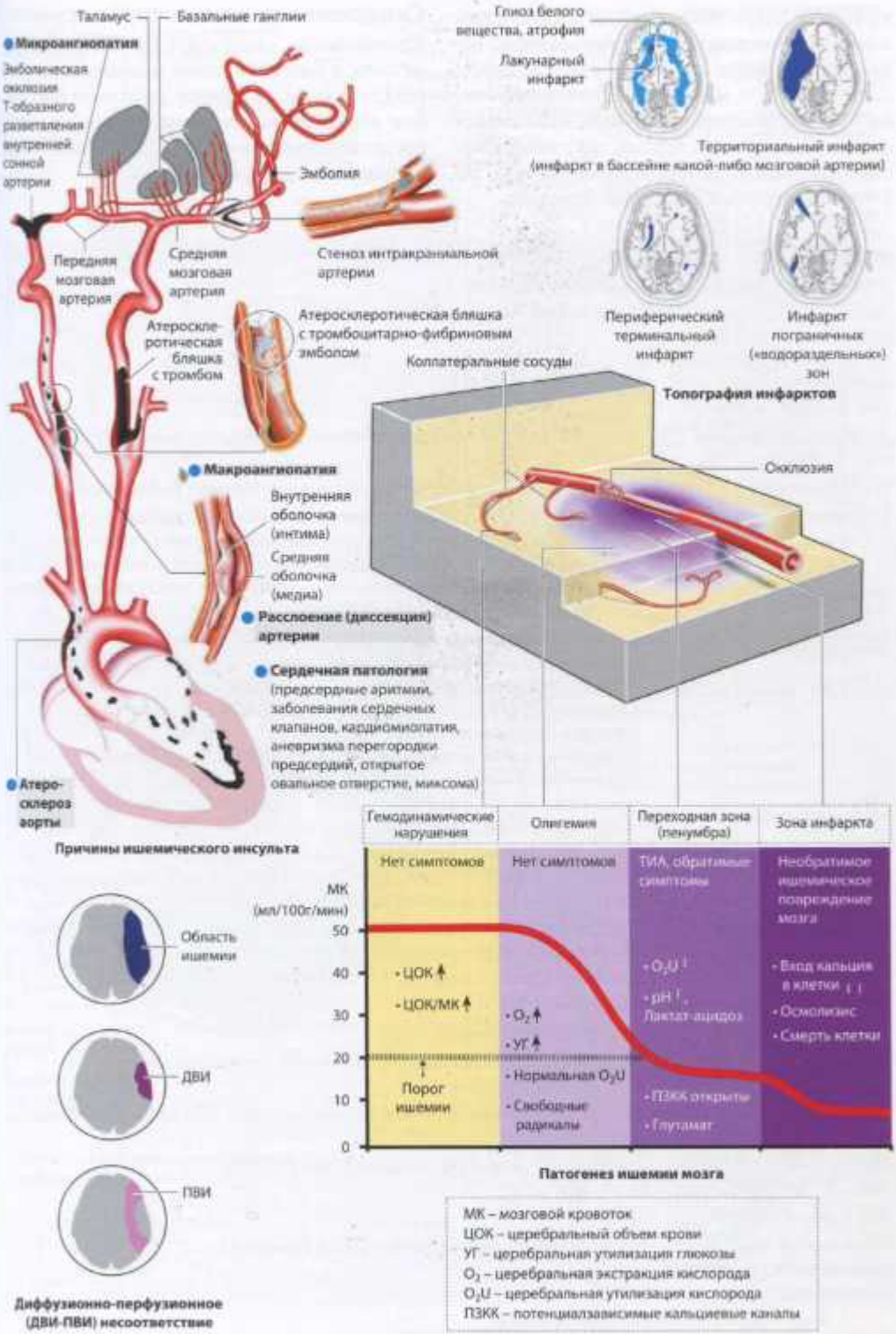

МК – мозговой кровоток
ЦОК – церебральный объем крови
УГ – церебральная утилизация глюкозы
O_2 – церебральная экстракция кислорода
O_2U – церебральная утилизация кислорода
ПЗКК – потенциалзависимые кальциевые каналы

инфаркты пограничных зон, особенно в корковых ламинарных зонах, гиппокампе, области базальных ганглиев, гипоталамусе, стволе мозга и мозжечке. Причинами глобальной церебральной гипоксии/ишемии являются остановка сердца, продолжительная гипотензия, геморрагический шок, асфиксия и отравление окисью углерода.

Синдромы ишемического инсульта

Клинические синдромы (с. 230) зависят от того, в бассейне какой мозговой артерии (с. 25) развился инфаркт. Анатомия бассейнов вариабельна, поэтому классификация, представленная ниже, дает только основные направления для диагностики.

Артерия	Синдромы
Бассейн переднего мозгового кровообращения	
Окклюзия ВСА[1]: в шейном сегменте, сифона, Т-образного разветвления внутренней сонной артерии (с. 26)	Комбинация синдромов СМА[2] и ПМА[3]
Атеросклеротический стеноз ВСА	*Amaurosis fugax* вследствие артерио-артериальной эмболии (с. 504)
Расслоение ВСА	Головная боль, ипсилатеральный синдром Горнера, эмболия СМА
Окклюзия СМА	Контралатеральные[4]: гемиплегия + нарушения чувствительности + гомонимная гемианопсия, содружественное отклонение глаз в сторону очага поражения. Глобальная афазия при поражении доминантного полушария, неглект, анозогнозия, конструктивная апраксия при поражении недоминантного полушария
Окклюзия ветвей СМА	Различные синдромы: чисто моторный контралатеральный парез руки (монопарез в результате поражения верхних мотонейронов), брахиофациальный парез, одностороннее нарушение чувствительности и/или гомонимная гемианопсия (нижняя квадрантная анопсия); содружественное отклонение глаз в сторону очага поражения. Афазия Вернике (нижняя височная ветвь) или Брока (верхняя фронтальная ветвь) при поражении доминантного полушария. При поражении недоминантного полушария контралатеральный неглект, анозогнозия, апраксия и зрительно-пространственные нарушения
Окклюзия ПМА (сегменты А1 и А2)	Контралатеральный, преимущественно дистальный паралич нижних конечностей + слабовыраженное нарушение чувствительности, транскортикальная моторная афазия при поражении доминантного полушария
Пограничная зона (в бассейнах смежного кровоснабжения ПМА и СМА)	Двусторонний инфаркт пограничной зоны с системной гипоперфузией, двусторонний проксимальный паралич верхних конечностей без нарушений чувствительности («man in a barrel» – «человек в бочке»)
Бассейн заднего мозгового кровообращения[5]	
Окклюзия ЗНМА[6]	Синдром Валленберга (с. 480)
Окклюзия базилярной артерии	Начальные симптомы: вертиго, диплопия, дизартрия, лицевая/перioральная парестезия
Односторонняя окклюзия ЗМА[7] (Р2-синдром[8])	Контралатеральная гомонимная гемианопсия с сохранением макулярного зрения
Двусторонняя окклюзия ЗМА	Полная потеря зрения, синдром Антона (с. 198)
Лакунарный инфаркт	
Пирамидный тракт (дорсальная часть внутренней капсулы, мост)	Контралатеральный чисто моторный гемипарез



Кровоснабжение таламуса
(Barth et al., 1995)

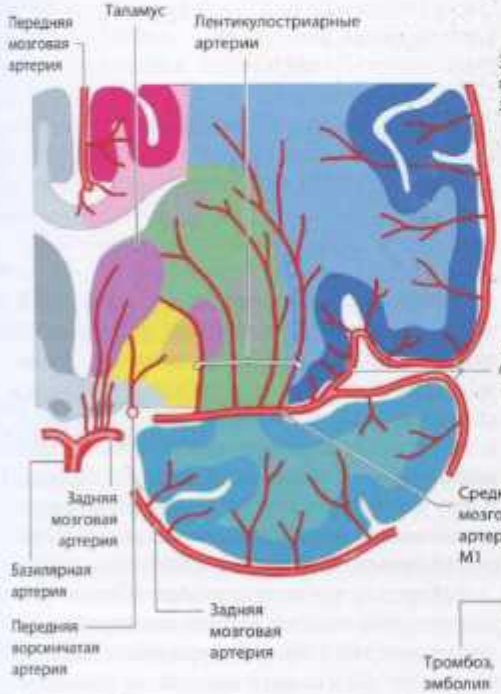

Сосудистые бассейны головного мозга
(корональная проекция)



Сосудистые бассейны головного мозга
(аксиальная проекция)

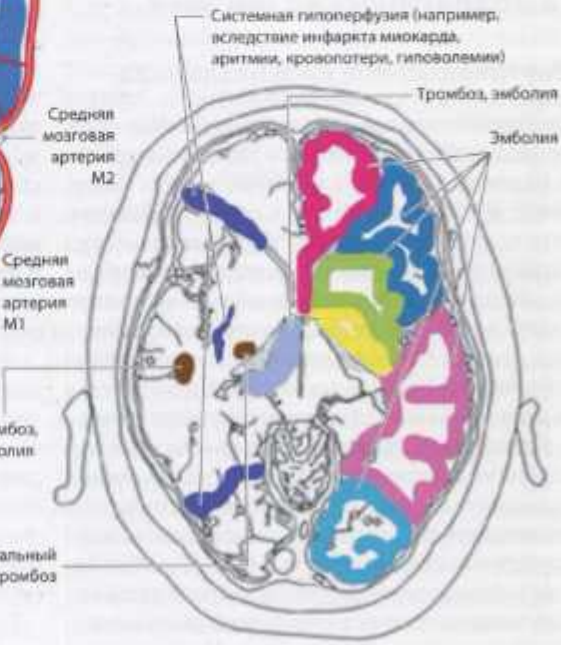

Основные причины ишемии головного мозга

Артерия	Синдромы
Таламус (вентральное заднелатеральное ядро[9])	Контралатеральный изолированный сенсорный дефицит
Таламус + внутренняя капсула	Изолированные контралатеральные сенсомоторные дефициты
Пирамидный тракт (внутренняя капсула, мост, лучистый венец)	Атактический гемипарез (ноги страдают больше, чем руки)
Основание моста	Дизартрия и контралатеральная атаксия
Инфаркт таламуса	
Кровоснабжение из задней мозговой артерии, P1[10]	В зависимости от сосудистого региона возникает комбинация симптомов: нарушение сознания или кома, нарушения памяти, апатия, абулия, атаксия, нарушения чувствительности, гемианопсия
Инфаркт мозжечка	
ПНМА[11], ЗНМА[12], ВМА[13]	Боль в затылке и шее, тошнота, рвота, атаксия, дизартрия

[1] ВСА – внутренняя сонная артерия.
[2] СМА – средняя мозговая артерия.
[3] ПМА – передняя мозговая артерия.
[4] Контралатеральный – на стороне, противоположной инфаркту, ипсилатеральный – на стороне инфаркта.
[5] Разнообразные синдромы; см. с. 232 и 478.
[6] Задняя нижняя мозжечковая артерия.
[7] Задняя мозговая артерия.
[8] Сегменты P1 и P2 задней мозговой артерии.
[9] Таламо-геникулятная артерия.
[10] Сегменты P1 и P2 задней мозговой артерии.
[11] Передняя нижняя мозжечковая артерия.
[12] Задняя нижняя мозжечковая артерия.
[13] Верхняя мозжечковая артерия.

Геморрагический инсульт

Внутримозговое кровоизлияние

Внутримозговое кровоизлияние (ВМК) – это нетравматическое очаговое скопление крови в паренхиме или желудочках мозга. Чаще всего ВМК происходит в области базальных ганглиев, таламусе, варолиевом мосту, мозжечке и больших полушариях (в порядке убывания). Характерны общие мозговые симптомы: головная боль, нарушение сознания, тошнота, рвота, а также очаговые неврологические симптомы, которые прогрессируют в течение нескольких минут или часов.

Базальные ганглии и таламус. Кровоизлияние в скорлупу вызывает контралатеральный гемипарез/гемиплегию и контралатеральные нарушения чувствительности, содружественное горизонтальное отклонение взора, гомонимную гемианопсию и афазию (доминантное полушарие) или геминеглект (недоминантное полушарие). Кровоизлияние в таламус имеет сходные проявления, но, кроме того, вызывает паралич вертикального взора, миоз, утрату зрачковых реакций, а иногда парез конвергенции. Кровоизлияние в хвостатое ядро характеризуется спутанностью сознания, дезориентацией и контралатеральным гемипарезом. Кровоизлияние в область базальных ганглиев и внутреннюю капсулу приводит к развитию комы, гомонимной гемианопсии и афазии (доминантное полушарие).

Лобарные кровоизлияния обычно возникают в коре мозга, на границе серого и белого вещества и распространяются на белое вещество. Симптомы зависят от локализации кровоизлияния. Лобная доля: боль в области лба, контралатеральный гемипарез (рука страдает больше, чем нога), абулия. Височная доля: боль вокруг уха, афазия, спутанность сознания, гемианопсия.

Теменная доля: боль в висках, контралатеральные нарушения чувствительности, афазия, гемианопсия. Затылочная доля: ип-

силатеральная боль вокруг орбиты, гемианопсия.

Кровоизлияние в мозжечок обычно ограничивается одним полушарием. Возникает тошнота, рвота, боль в лобной и затылочной области, головокружение и атаксия.

Кровоизлияние в ствол мозга. Чаще всего кровоизлияние происходит в область моста, вызывая кому, тетраплегию/децеребрацию, двусторонний миоз (точечные зрачки), нистагм (с. 172) и паралич горизонтального взора. Может развиться синдром «запертого человека».

Осложнения: увеличение размеров кровоизлияния, его прорыв в желудочки мозга, гидроцефалия, отек мозга, повышение ВЧД, судороги.

Кровоизлияние в желудочки мозга

Такие кровоизлияния редко возникают в самих желудочках – первичное кровоизлияние в желудочки мозга (артериовенозные мальформации [АВМ] сосудистого сплетения или субэпендимальное кровоизлияние, с. 255, 257). Чаще происходит внутрижелудочковое распространение ВМК (вторичное кровоизлияние).

Симптомы: острое начало, головная боль, рвота, нарушения сознания или кома.

Осложнения: увеличение размеров кровоизлияния, гидроцефалия, судороги.

Субарахноидальное кровоизлияние

Симптомы САК. Типичным проявлением разрыва аневризмы (наиболее частая причина САК) является сильная головная боль («самая ужасная головная боль в моей жизни»), часто, но не всегда сопровождающаяся нарушениями сознания, тошнотой и рвотой (см. Приложение, табл. 73). Наблюдается ригидность мышц шеи, ее сгибание вызывает боль. Возникают очаговые неврологические симптомы, фотофобия и/или боль в спине. Может произойти кровоизлияние в глазное яблоко (в сетчатку, переднюю камеру или стекловидное тело – синдром Терсона). При подозрении на САК, которое не подтверждается КТ, необходимо провести люмбальную пункцию.

Осложнения. Пока разрыв аневризмы полностью не излечен, кровотечение из нее может возобновиться в любой момент. Риск повторных кровотечений в первые 4 недели составляет 30%, максимальное их количество приходится на 2-ю неделю. Риск спазма сосудов и длительной ишемии мозга наиболее высок в период между 3-м и 14-м днем. Блокада системы желудочков или арахноидальных ворсинок сгустками крови приводит к развитию гидроцефалии обструктивного (несообщающегося) или сообщающегося типа. К другим осложнениям относятся отек мозга, гипонатриемия, нейрогенный отек легких, судороги и нарушения сердечной деятельности (изменения ЭКГ, кардиомиопатия такоцубо).

Патогенез

ВМК. Наиболее частыми причинами ВМК являются гипертензия, амилоидная ангиопатия, аневризма, АВМ и нарушения свертываемости крови (например, прием антикоагулянтов). К факторам риска относятся пожилой возраст, злоупотребление алкоголем, курение. Иногда причиной может стать болезнь мойя-мойя, коагулопатия, церебральный васкулит, тромбоз мозговых вен, злоупотребление наркотиками и некоторыми лекарственными препаратами (амфетамины, кокаин, фенилпропаноламин), метастазы и опухоли мозга. ВМК часто увеличивается в течение 24–36 ч вследствие вазогенного отека, компрессии вен с последующим венозным застоем и повреждения ГЭБ. При гипертензии ВМК возникает в результате разрыва патологически измененных (липогиалиноз) глубоких артерий. Кортикальные и субкортикальные микрогеморрагии (очаги пониженной интенсивности в паренхиме мозга, выявляемые с помощью МРТ головного мозга в режиме T2*-ВИ [на основе градиентного эха]; «немое» кровоизлияние) могут сопровождаться когнитивными нарушениями, повышенной частотой развития ВМК и ишемического инсульта. Повторные, преимущественно кортикальные и субкортикальные кровоизлияния при церебральной амилоидной ангиопатии возникают из-за ломкости мелких лептоменингеальных и кортикальных сосудов, так как в их стен-

- Головная боль
- Нарушения сознания
- Тошнота, рвота
- Очаговые неврологические симптомы
- Судороги
- Менингизм



Общие симптомы геморрагического инсульта



Интрапаренхиматозное кровоизлияние
(таламус, базальные ганглии)



Интрапаренхиматозное кровоизлияние
(лобарное)

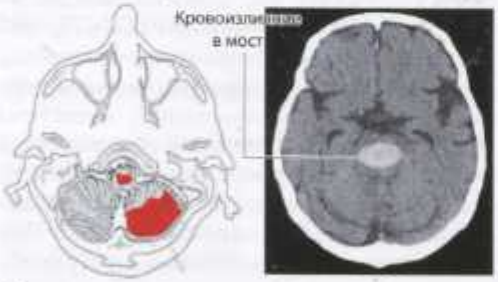

Интрапаренхиматозное кровоизлияние (мост, мозжечок)

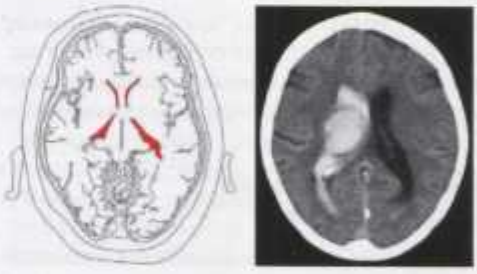

Интравентрикулярное кровоизлияние

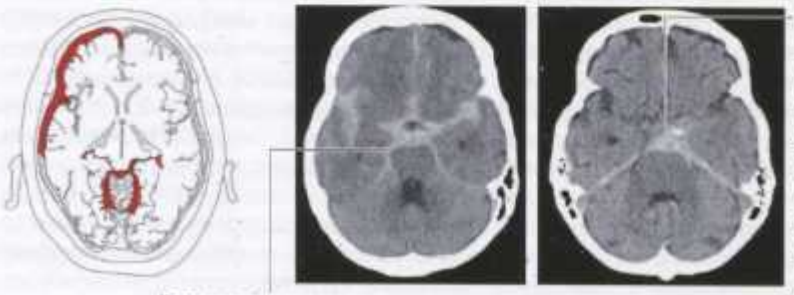

Перимезэнцефальное неаневризматическое кровоизлияние, расположенное вокруг предмостовой цистерны (предстволовое САК). В большинстве случаев источник кровотечения не выявляется с помощью ангиографии. Прогноз более благоприятный, чем у пациентов с аневризмой

САК

(КТ без контрастного усиления)

ках откладывается амилоид. Церебральная амилоидная ангиопатия нередко сочетается с БА, синдромом Дауна и пожилым возрастом.

САК. Примерно в 85% случаев причиной САК служит разрыв мешотчатой аневризмы в основании мозга. Остальные 10% случаев представляют собой неаневризматические САК, природа которых в настоящее время мало изучена. В таких случаях кровь скапливается преимущественно в перимезэнцефальной (с. 256) или предмостовой цистернах. Прогноз благоприятный. Другими причинами могут быть расслоение интракраниальных артерий, АВМ, кавернозная ангиома, церебральная амилоидная ангиопатия, васкулит, синдром обратимой церебральной вазоконстрикции (СОЦВ, с. 265), гипертензия, злоупотребление наркотиками, нарушения свертываемости крови.

Аневризма – это не врожденная деформация, а прогрессирующее очаговое расширение просвета артерии. Мешотчатая аневризма возникает преимущественно там, где от внутренней сонной артерии, передней соединительной артерии или проксимальной части средней мозговой артерии отходят более мелкие ветви. Веретенообразная (фузиформная) аневризма обычно выглядит как длинный, широкий, скрученный сегмент (долихоэктазия) базилярной артерии или супраклиноидной артерии. Причиной развития большинства аневризм является атеросклероз. Спонтанные кровоизлияния возникают редко, чаще встречается ишемия, обусловленная артерио-артериальной эмболией. Редкие микотические аневризмы, вызванные септическими эмболиями, являются вторичными и могут возникать вследствие эндокардита, менингоэнцефалита, гемодиализа или внутривенного приема наркотиков. Они локализуются в дистальных сегментах сосудов, в частности средней мозговой артерии.

Ангиома. АВМ являются врожденной сосудистой аномалией, состоящей из сложного сплетения артерий и вен, соединенных патологическими артериовенозными шунтами. Большинство АВМ локализуется возле поверхности больших полушарий. С течением времени АВМ проявляют тенденцию к расширению и могут кальцифицироваться. Они могут стать причиной САК или ВМК в любом возрасте. Клинически проявляются либо кровоизлиянием, либо головной болью, припадками или очаговой неврологической симптоматикой (афазия, гемипарез, гемианопсия).

Кавернозные ангиомы (мозговые кавернозные мальформации) – это компактные, часто кальцифицированные агрегаты расширенных кровеносных сосудов и соединительной ткани в мозге и его оболочках. Они редко кровоточат (примерно 0,5% случаев в год). Некоторые из них служат причиной возникновения припадков и очагового дефицита, другие обнаруживаются случайно при МРТ.

Тромбоз венозных синусов. См. с. 263.

Дуральная артериовенозная фистула представляет собой аномальный анастомоз между дуральными артериями и венозными синусами. Кровоизлияния наблюдаются редко, однако могут возникнуть шумы, синхронизированные с пульсом, головная боль и симптомы повышенного ВЧД.

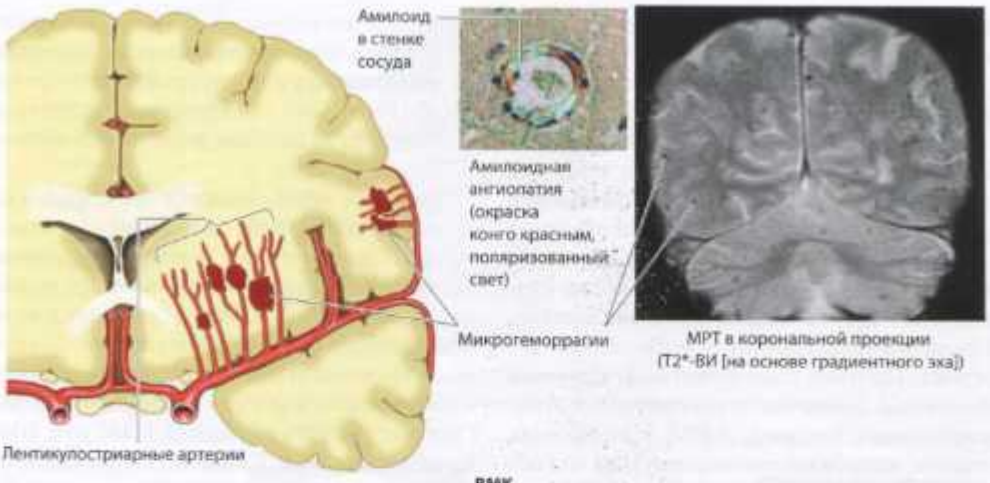

ВМК

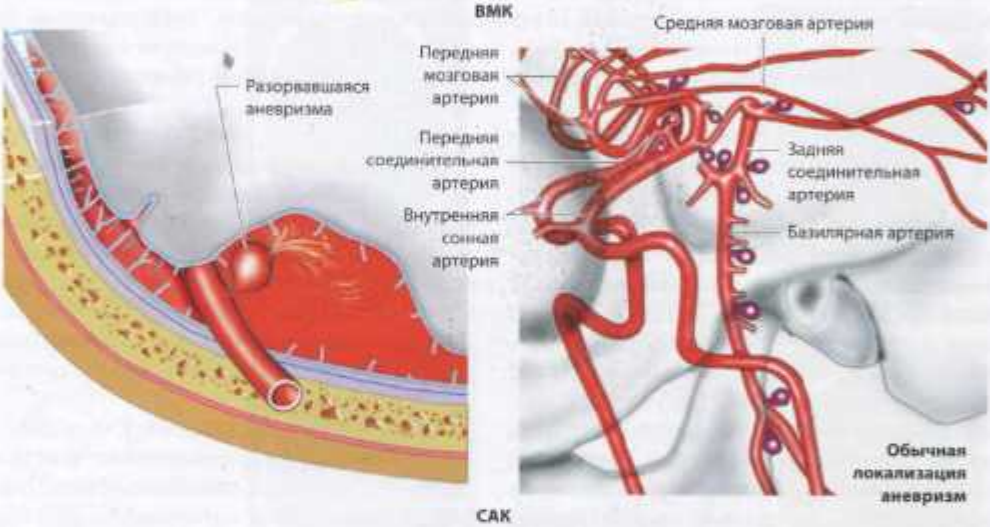

САК

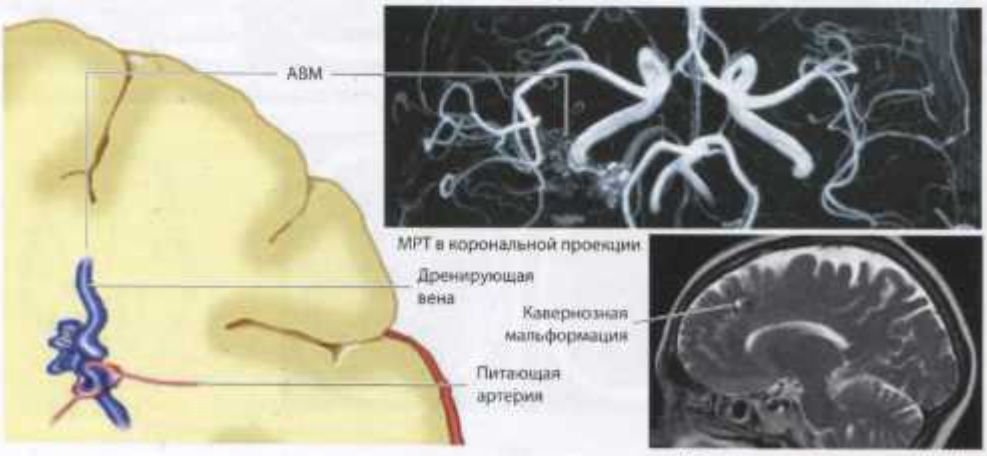

Мальформации сосудов

Диагностика инсульта

Обследования, которые назначают при инсульте, помогают установить его причину и последствия, а также снизить риск повторного инсульта (вторичная профилактика) и составить план реабилитации. Геморрагический инсульт описан на с. 254.

Неврологический осмотр. Ключевым признаком инсульта является острое начало с возникновением очагового неврологического дефицита. Обычно, когда пациента осматривает врач, неврологические симптомы уже достигают своего полного развития или проходят (в случае ТИА).

При осмотре следует обратить внимание на дыхание, АД, пульс, провести аускультацию сердца, осмотр глаз, определить уровень сознания,* проверить корковые, двигательные функции (см. Приложение, табл. 69), функции ЧН (II–XII), координацию, чувствительность, наличие менингизма (подробнее см. на сайте www.ninds.nih.gov/doctors/NIH_Stroke_Scale.pdf).

Дифференциальная диагностика требуется в том случае, когда имеются атипичные признаки, например нарушения сознания, спутанность и медленное нарастание симптоматики.

Визуализирующие исследования. КТ и МРТ помогают отличить инфаркт мозга от внутричерепного кровоизлияния. Очень часто с помощью КТ нельзя получить четкого подтверждения инфаркта раньше чем через 24–48 ч после начала заболевания. МРТ является более чувствительным методом и обеспечивает раннее и более точное выявление инфарктов и кровоизлияний. КТ и МРТ с контрастным усилением выявляют экстракраниальные и интракраниальные артерии и области, где снижена или отсутствует перфузия. Кроме того, с помощью МРТ можно обнаружить интрамуральные гематомы при расслоении артерий.

Лабораторные анализы. Специальные тесты проводят тогда, когда инсульт вызван необычными причинами (см. Приложение, табл. 72).

Нейросонография (ультрасонография головного мозга). Допплеровское и дуплексное УЗИ проводят для оценки состояния экстракраниальных и интракраниальных артерий. Эти методы позволяют выявить атеросклеротические изменения, стеноз, окклюзию, расслоение и гемодинамические нарушения.

ЭКГ. Холтеровское (суточное) мониторирование для выявления аритмий.

ЭхоКГ. Применяется с целью выявления потенциального источника эмболии, связанной с фибрилляцией предсердий или изменениями дуги аорты, открытого овального отверстия, заболеваний клапанов и миксомы предсердий.

Ангиография. Мальформации сосудов, аневризмы, васкулит, атеросклеротический стеноз и спазмы мозговых сосудов выявляют с помощью традиционной церебральной ангиографии. Этот метод можно комбинировать с эндоваскулярными вмешательствами, например баллонной ангиопластикой и стентированием артерий при стенозе, эмболизацией аневризм, механической тромбэктомией и внутриартериальным тромболизисом. Осложнения диагностической ангиографии (кровотечение из места пункции, повреждение сосуда, эмболизация, почечная недостаточность, индуцированная контрастным веществом) возникают редко. Ангиография применяется в основном в тех случаях, когда причину инсульта нельзя установить с помощью менее инвазивных методов.

Факторы риска. После ТИА (см. Приложение, табл. 71) существует высокий риск возникновения других сосудистых нарушений, в частности повторного инсульта или инфаркта миокарда. Риск инсульта выше у пожилых людей и пациентов с отягощенным семейным анамнезом, родственники которых тоже перенесли инсульт. Существуют и другие факторы риска: артериальная гипертензия (АГ), СД, заболевания сердца (фибрилляция предсердий, открытое овальное отверстие и аневризма перегородки), курение, гиперлипидемия, избыточная масса тела. Стеноз сонной артерии, в том числе протекающий бессимптомно, высокий уровень в плазме гомоцистеина, С-реактивного белка, эритроцитоз, болезнь Фабри, антитела к фосфолипидам, мигрень с аурой, злоупотребление алкоголем и наркотиками



Догоспитальный этап	Приемное отделение больницы/отделение неотложной помощи
При подозрении на инсульт зафиксировать время появления симптомов	Проверка и поддержание жизненно важных функций, насыщение крови кислородом
Проверить жизненно важные функции	Сбор анамнеза, физикальный осмотр
Поддерживать жизненно важные функции	КТ или МРТ головы
Вызвать неотложную помощь	ЭКГ в 12 отведениях
Транспортировать пациента в стационар	Лабораторные анализы

Распознать инсульт и действовать быстро

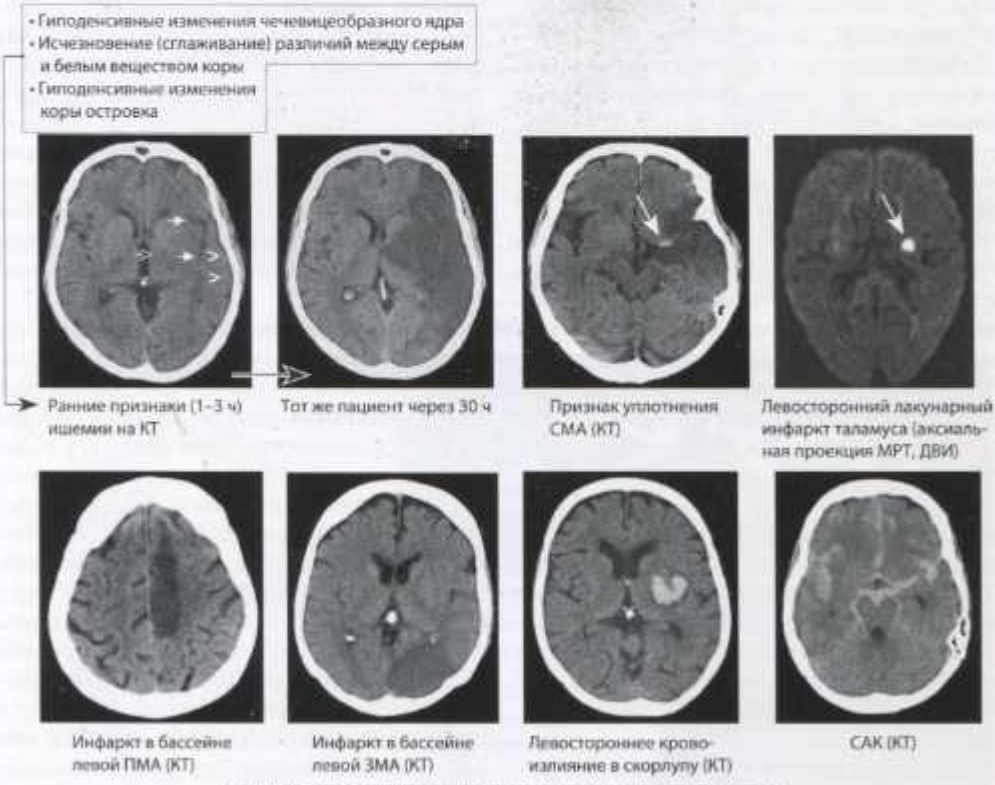

КТ- и МРТ-изображения головного мозга пациентов с инсультом

(СМА – средняя мозговая артерия, ПМА – передняя мозговая артерия, ЗМА – задняя мозговая артерия; КТ в аксиальной проекции без контрастного усиления)

(амфетамин, героин, кокаин), малоподвижный образ жизни и низкий социально-экономический статус (безработица, бедность) тоже повышают риск инсульта.

Лечение инсульта

Ишемический инсульт

Вероятность развития инсульта можно снизить при помощи модификации факторов риска (первичная профилактика; см. Приложение, табл. 74).

Лечение пациентов с инсультом в специализированных отделениях значительно улучшает прогноз и снижает смертность. Лечение в остром периоде (см. Приложение, табл. 75 и сайт www.stroke.ahajournals.org/content/44/3/870) основано на том факте, что между началом ишемии и наступлением необратимых изменений ткани мозга существует интервал в 3–4,5 ч (с. 250).

Общие лечебные мероприятия должны обеспечить адекватную работу сердечно-сосудистой и дыхательной систем, а также поддержание определенного уровня глюкозы в сыворотке крови. Он не должен превышать 200 мг/дл (11,1 ммоль/л). Необходимо проводить сбалансированное введение жидкости и бороться с гипертермией. Большое значение имеет раннее распознавание и лечение осложнений: аспирации (при дисфагии), тромбоза глубоких вен (при параличе конечностей), сердечной аритмии, пневмонии, инфекции мочевых путей и декубитальных язв. Реабилитационные мероприятия включают физиотерапию, лечебную физкультуру и занятия с логопедом, а также психологическое консультирование пациента и членов его семьи.

Специфическое лечение. Тромболитическая терапия в соответствии с текущими показаниями и противопоказаниями (4,5-часовое окно). Аспирин при проведении тромболизиса (после исключения геморрагических проявлений) не назначают; применять его начинают не ранее чем через 24 ч после тромболизиса. Проводят лечение отека мозга, который достигает максимума на 2–3-й день, рассматривают возможность хирургической декомпрессии при обширных инфарктах мозжечка или инфарктах в бассейне средней мозговой артерии. При необходимости назначают противосудорожные препараты.

Вторичная профилактика (см. Приложение, табл. 76) состоит в лечении АГ и СД. После ТИА или ишемического инсульта, возникших вследствие атеросклероза, назначают антитромбоцитарную терапию (аспирин, комбинация аспирина и дипиридамола с модифицированным высвобождением или клопидогрел). В случае эмболии, обусловленной неклапанной фибрилляцией предсердий, а также после каротидной эндартерэктомии (при симптоматическом стенозе >70%) перорально назначают антикоагулянты. Если после эндартерэктомии возникает рецидив стеноза, проводят ангиопластику и стентирование. Лечение выраженного стеноза, возникшего после проведения лучевой терапии, стеноза с плохим доступом для хирургического вмешательства и стеноза у пациентов старше 70 лет проводят с учетом индивидуальных факторов риска.

Пациентам с открытым овальным окном при инсульте назначают аспирин по 100–300 мг/сут., а при повторном инсульте – оральные антикоагулянты. Недавние исследования не выявили преимущества хирургического закрытия овального окна по сравнению со стандартной лекарственной терапией. Оптимальный способ антикоагулянтной терапии (оральные антикоагулянты или аспирин) при расслоении сонной артерии окончательно еще не выработан.

Геморрагический инсульт

ВМК. Факторы риска см. на с. 255. Необходимо устранить любые нарушения свертываемости крови и снизить АД. При обширной гематоме мозжечка, а также при некоторых супратенториальных кровоизлияниях требуется нейрохирургическое вмешательство.

САК из аневризмы. Необходимо стабилизировать дыхание и гемодинамику, обеспечить поддерживающее лечение, хорошую



Вызов неотложной помощи



Транспортировка в специализированный центр



Время – важнейший фактор сохранения жизнедеятельности мозга («время–мозг»)

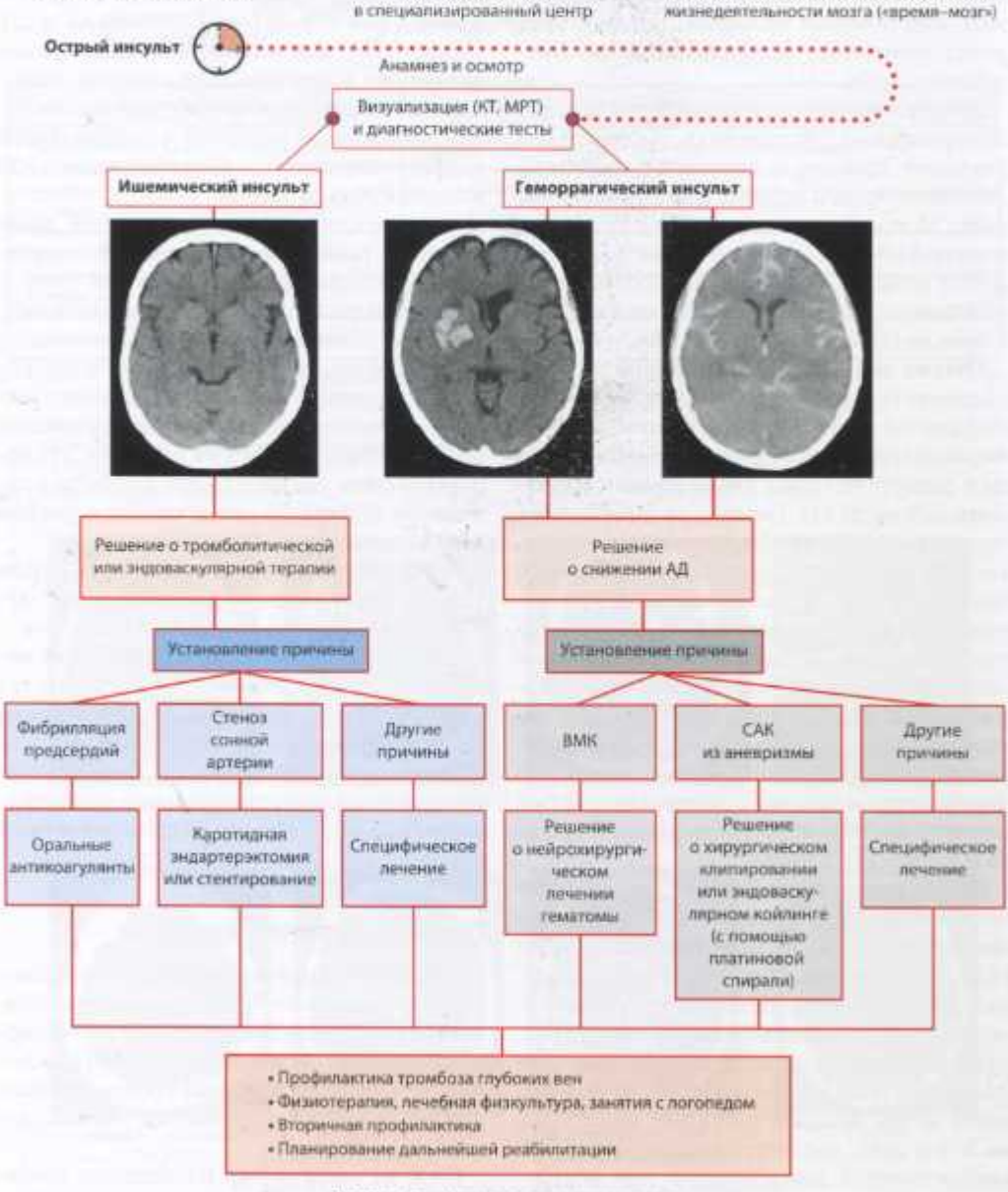

Ведение пациентов с острым инсультом

гидратацию, адекватную анестезию, а также раннее хирургическое лечение (клипирование) или эндоваскулярное лечение с использованием платиновых спиралей. Лечение спазма сосудов: нимодипин перорально с ежедневным УЗИ-скринингом. При затянувшейся церебральной ишемии проводят 3Н-терапию (triple-H-терапия – **h**emodilution, **h**ypervolemia, **h**ypertension – гемодилюция, гиперволемия, гипертензия), назначают вазодилататоры, а также рассматривают возможность интраартериальной ангиопластики. Бессимптомная острая гидроцефалия может разрешиться самостоятельно. У пациента необходимо поддерживать нормальную температуру тела и проводить коррекцию гипонатриемии.

АВМ в зависимости от их размера и топографии лечат с помощью операции, эмболизации и/или стереотаксической радиохирургии.

Тромбоз мозговых вен, васкулиты

Тромбоз синусов твердой мозговой оболочки и церебральный венозный тромбоз

Симптомы. Асептический церебральный венозный тромбоз чаще всего развивается в верхнем сагиттальном синусе и вначале вызывает головную боль, рвоту и фокальные эпилептические припадки. Затем возникают моно- или гемипарез, отек диска зрительного нерва, абулия и нарушение сознания. Прекращение венозного оттока вызывает отек мозга и разрыв растянутых мозговых вен, расположенных выше места тромбоза. Может повышаться уровень D-димеров. Тромбоз кортикальных и глубоких мозговых вен возникает редко.

Септический тромбоз клинически проявляется лихорадкой, ознобом и общим недомоганием. Помимо очаговых неврологических симптомов, могут возникнуть боль, покраснение и отек мягких тканей. Тромбоз поперечного и сигмовидного синусов часто возникает вторично при инфекциях уха и сосцевидного отростка, а тромбоз кавернозного синуса – при инфекциях в области лица.

Этиология. Асептический тромбоз может быть результатом приема некоторых лекарственных препаратов (глюкокортикоиды, оральные контрацептивы), механических факторов (травма головы, люмбальная пункция), гиперкоагуляции (генетической или приобретенной: антифосфолипидный синдром, дефицит фактора V Лейдена, злокачественное новообразование, беременность, полицитемия). Септический тромбоз синусов возникает вследствие распространения инфекции из различных очагов воспаления (синусит, средний отит, мастоидит, фурункул лица).

Диагностика. Обычно закупоренный тромбом синус выявляется при КТ- или МР-венографии, поэтому необходимости в интраартериальной ангиографии не возникает. Необходимо определить состояние свертывающей системы крови и идентифицировать возбудителя инфекции.

Лечение. При асептическом тромбозе – антитромботическая терапия. При септическом тромбозе – антибиотики и хирургическая санация очагов инфекции.

Васкулит

Первичный васкулит возникает в самих мозговых артериях и венах, вторичный является следствием других заболеваний. Системный васкулит поражает сосуды ЦНС или ПНС и/или скелетных мышц (см. табл. на с. 265).

Симптомы. При церебральном васкулите возникают различные симптомы, в том числе ТИА, ВМК или САК, персистирующая головная боль, фокальная эпилепсия, постепенно прогрессирующая очаговая неврологическая симптоматика, деменция, поведенческие нарушения, поражение ЧН и менингизм. Васкулит может поражать сосуды спинного мозга (синдром поперечного поражения спинного мозга) и сосуды, снабжающие кровью периферические нервы (мононейропатия с болевым синдромом).

Диагностика (см. Приложение, табл. 77 и 78). Изолированный церебральный васку-

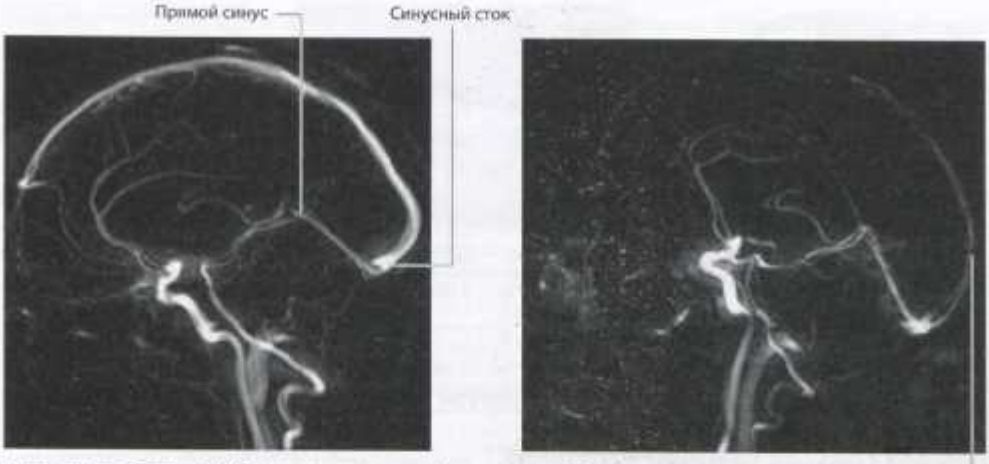

Нормальное изображение (МРТ, сагиттальная проекция)

Тромбоз верхнего сагиттального синуса

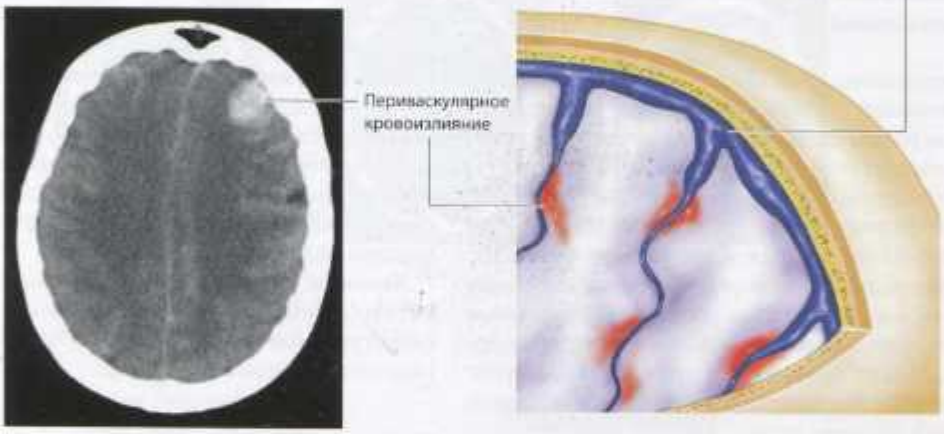

Кровоизлияние вследствие тромбоза верхнего сагиттального синуса (КТ без контрастного усиления, аксиальная проекция)

Тромбоз мозговых венозных синусов



Васкулитные синдромы
(серым цветом отмечены сосуды, которые поражаются чаще всего)

лит трудно диагностировать, поскольку его проявления неспецифичны. Окончательный диагноз можно установить только после биопсии мозга. Важно отличать васкулит от СОЦВ (с. 266).

Лечение. Инфекционный васкулит лечат противовирусными и антибактериальными препаратами, аутоиммунный васкулит – кортикостероидами и иммуносупрессорами (циклофосфамид, метотрексат, азатиоприн).

Синдром	ЦНС	ПНС	Мышцы
Синдром Черджа–Строс	++	+++	+
Гранулематоз Вегенера	++	++	+
Болезнь Бехчета	++	(+)	0
Лимфоматоидный гранулематоз	++	(+)	0
Сифилис, туберкулез, опоясывающий лишай, бактериальный менингит, грибковая инфекция	++	(+)	(+)
Височный артериит	+	(+)	0
Узелковый периартериит	+	+++	+
Артериит Такаясу	+	0	0
Лимфома	+	+	0

Примечание: (+++) – всегда, (++) – часто, + – иногда, (+) – редко, 0 – отсутствует.

Головная боль

Классификацию головной боли, разработанную Международным обществом головной боли (*International Headache Society, IHS*), можно найти на сайте www.ihs-classification.org.

Головная боль напряжения (тензионная головная боль)

Пациенты описывают свои ощущения как двустороннюю, тупую, диффузную, не пульсирующего характера боль или как сильное давление в затылке. Эти ощущения усиливаются в течение дня. Пациенты могут говорить, что голову как будто сдавливает тугая повязка или что голова вот-вот взорвется, хотя боль редко бывает настолько сильной, чтобы помешать выполнению обычных повседневных дел или работы. Боль может сопровождаться недомоганием, анорексией, невозможностью сосредоточиться, апатией и повышенной чувствительностью к свету и шуму. В отличие от мигрени, боль не усиливается при физической активности (например, подъеме по лестнице) или напряжении, не вызывает тошноты, рвоты или очаговых неврологических симптомов. Головная боль напряжения (ГБН) бывает эпизодической (приступы боли возникают с различной частотой и продолжаются от 30 мин до 1 нед.) или хронической (боль длится от нескольких часов до нескольких месяцев). Некоторые пациенты ощущают болезненность мышц задней поверхности шеи, жевательных мышц или мышц свода черепа. Внезапные приступы пронзительной боли могут возникать в одной половине головы или шеи. ГБН редко заставляет пациентов просыпаться ночью. Ее причиной не являются психологический стресс или эмоциональное напряжение, но они могут стать провоцирующими факторами.

Пациенты могут предъявлять жалобы на депрессию, повышенную тревожность, недостаток сна, утомляемость или сообщить о приеме большого количества лекарств.

Иногда, прежде чем будет установлен диагноз ГБН, возникновение головной боли ошибочно связывают с метеочувствительностью, низким АД, дегенеративными изменениями шейного отдела позвоночника, нарушениями зрения. Точная причина или причины ГБН неизвестны. Полагают, что она возникает в результате аномальной обработки ноцицептивных импульсов в головном мозге (с. 110, 112).

Головная боль, связанная с сосудистыми нарушениями

Ноцицептивная иннервация экстракраниальных и интракраниальных сосудов такова, что боль часто проецируется в какую-либо отдаленную от них область головы. Следовательно, для того чтобы определить точную локализацию нарушения, необходимы специальные диагностические исследования.

- Боль может предшествовать возникновению сосудистых нарушений (расслоению артерии, васкулиту или АВМ).
- Боль может возникнуть одновременно с каким-либо сосудистым нарушением (САК, ВМК, эпидуральной гематомой, ишемическим инсультом, тромбозом венозных синусов, гигантоклеточным артериитом [с. 274], церебральной аутосомно-доминантной артериопатией с субкортикальными инфарктами и лейкоэнцефалопатией [ЦАДАСИЛ, с. 342], каротидинией, нарушением венозного оттока при зобе или при патологическом процессе в средостении, феохромоцитомой, преэклампсией, злокачественной гипертензией).
- Боль может появиться после возникновения сосудистого поражения (субдуральная гематома, ВМК, эндартерэктомия).

СОЦВ (также носит название доброкачественной ангиопатии или синдрома Колла–Флеминг). Ранними симптомами этого еще недостаточно изученного состояния являются внезапная сильная, «бьющая как удар грома» головная боль, тошнота, рвота и светобоязнь. Заболевание может возникать спонтанно или после физической нагрузки. Вазоконстрикция вызывает целый ряд неврологических симптомов (дефекты поля зрения, гемиплегию, дизартрию, афазию, нарушения чувствительности, атаксию, судороги). Страдают преимущественно женщины в возрасте от 20 до 50 лет. Факторами, сопутствующими СОЦВ, могут быть беременность, употребление наркотиков, прием некоторых лекарственных препаратов, порфирия, травма головы, внутривенное введение иммуноглобулинов. Попытки терапии этого состояния глюкокортикоидами и антагонистами кальция оказались неэффективными. СОЦВ нужно дифференцировать с первичным васкулитом ЦНС, САК (см. Приложение, табл. 78) и синдромом задней обратимой энцефалопатии (с. 371).

Хроническая ежедневная головная боль

Персистирующая головная боль может быть вызвана целым рядом заболеваний или состояний (см. Приложение, табл. 79).

Мигрень

Мигрень – это периодически возникающая головная боль, которая часто сопровождается тошнотой и повышенной чувствительностью к свету и шуму (фото- и фонофобия). Типичный приступ состоит из продромальной фазы, ауры, фазы собственно головной боли и фазы разрешения. Характер приступа часто меняется со временем. Провоцирующими факторами могут стать голод, яркий свет, громкие звуки, перенапряжение, стресс, смена погодных условий или гормональные изменения (менструация), алкоголь и избыточный сон (мигрень выходного дня). Продолжительность приступа обычно составляет 4–72 ч.

Продромальная фаза. Приступу мигрени могут предшествовать различные продромальные феномены, длящиеся от нескольких часов до 2 дней. Многие пациенты жалуются на повышенную чувствительность к запахам и шуму, раздражительность, беспокойство, сонливость, усталость, невозможность сосредоточиться, повышенную тревожность, депрессию и полиурию. У детей основной жалобой является боль в животе и головокружение.

Аура. Аура состоит из обратимых очаговых мозговых симптомов, которые предшествуют фазе собственно головной боли. Эти симптомы обычно развиваются постепенно, в течение 5–20 мин и длятся менее 1 ч, но могут продолжаться и целую неделю (пролонгированная аура). У большинства пациентов головная боль начинается без предшествующей ауры (обычная, или простая, мигрень), другие испытывают ауру (классическая мигрень). В некоторых случаях приступ ограничивается аурой (головная боль не возникает; «эквивалент мигрени»).



Относительная частота головной боли различных типов



Персистирующая головная боль различной интенсивности, возникающая в течение дня

Предрасполагающие факторы

- Депрессия
- Тревога
- Стресс
- Шум
- Алкоголь
- Лекарственные препараты

Частота приступов

- Редко
- Часто
- Хроническая



Головная боль напряжения



Сонная артерия (общая, наружная, внутренняя)



Внутренняя сонная артерия, кавернозный синус



Задние мозговые артерии, поперечный и сигмовидный синусы



Верхний сагиттальный синус

Иррадиация боли при интракраниальном поражении сосудов



МРТ в режиме FLAIR, аксиальная проекция

Синдром обратимой констрикции мозговых сосудов

Для ауры типичны разнообразные нарушения зрения: появление перед глазами колеблющихся линий (напоминающих струи теплого воздуха), кругов, вспышек (фотопсия) или зигзагообразных линий (тейхопсия, мерцательная скотома). Эти объекты бывают белыми или окрашенными, они вызывают дефекты поля зрения и обычно имеют мерцающие края. Относительно часто возникает односторонняя парестезия (покалывание или ощущение холода в руке или в области лица, губ и языка). Может возникнуть дисфазия и дизартрия.

Фаза головной боли. Большинство пациентов (60%) жалуются на пульсирующую или непрерывную боль в одной половине головы (гемикрания). Другие ощущают боль во всей голове, особенно позади глаз, на задней поверхности шеи или в висках. Мигренозная головная боль усиливается при физической активности и часто сопровождается недомоганием, анорексией, тошнотой и рвотой.

Фаза разрешения характеризуется вялостью, невозможностью сосредоточиться и повышенной болевой чувствительностью головы.

Патофизиология. Даже между приступами пациенты, страдающие мигренью, обладают (генетически детерминированной) повышенной чувствительностью к целому ряду стимулов. Полагают, что это обусловлено нарушениями в моноаминергических (серотонин, дофамин) чувствительных областях гипоталамуса и таламуса. Полагают также, что мигренозная аура возникает в результате распространения кортикальной депрессии (волна деполяризации нейронов и глии). Это явление сопровождается олигемией (обычно не превышающей степени, при которой наступает ишемия мозга) с активацией тройничного нерва. Мигрень без ауры, по-видимому, возникает в медиальных отделах ствола мозга.

Окончания периваскулярных С-волокон тройничного нерва твердой мозговой оболочки (тригеминоваскулярная система) выделяют вазоактивные нейропептиды (субстанцию Р, нейрокинин А и кальцитонин ген-связанный пептид; с. 110), что вызывает (асептическое) нейрогенное воспаление. Эта ноцицептивная информация передается в каудальное ядро тройничного нерва (тригеминоцервикальный комплекс), а затем в таламус. Перцепция боли опосредуется таламокортикальными проекциями. Импульсы, идущие из каудального ядра тройничного нерва к верхнему слюноотделительному ядру, при посредстве лицевого нерва и крылонёбного ганглия вызывают вегетативные симптомы. Боль модифицируется в периакведуктальном сером веществе, гипоталамусе и голубоватом пятне.

У ближайших родственников больных мигренью ее риск в 1,5–4 раза выше, чем у других людей. При редко встречающейся семейной гемиплегической мигрени были обнаружены генетические мутации.

Лицевая боль

Невралгия тройничного нерва (*tic douloureux*) характеризуется внезапным возникновением резкой интенсивной боли (после пробуждения). Затем следует несколько коротких приступов (каждый менее 2 мин). Пусковым фактором может стать какой-либо незначительный стимул (жевание, глотание, прикосновение к лицу, холодный воздух, чистка зубов, бритье). Боль локализуется в области иннервации одной или двух ветвей тройничного нерва, обычно V_2 и/или V_3. Она не затрагивает область, иннервируемую ветвью V_1, или одновременно обе половины лица. Приступы могут повторяться в течение нескольких недель или месяцев либо самопроизвольно исчезать на длительный период. Невралгию ветви V_3 иногда ошибочно расценивают как одонтогенную боль, что может закончиться удалением здорового зуба. Следует различать классическую (идиопатическую) и вторичную (симптоматическую) невралгию тройничного нерва. Основной причиной классической формы невралгии тройничного нерва служит компрессия его корешка в том месте, где он выходит из ствола мозга, ветвью верхней мозжечковой артерии. Симптоматическая невралгия тройничного нерва может быть следствием опухоли мостомозжечкового угла, РС или сосудистой мальформации.

Нейропатия тройничного нерва обычно является вторичной и возникает при патологии его ядра, ганглия, преганглионарных

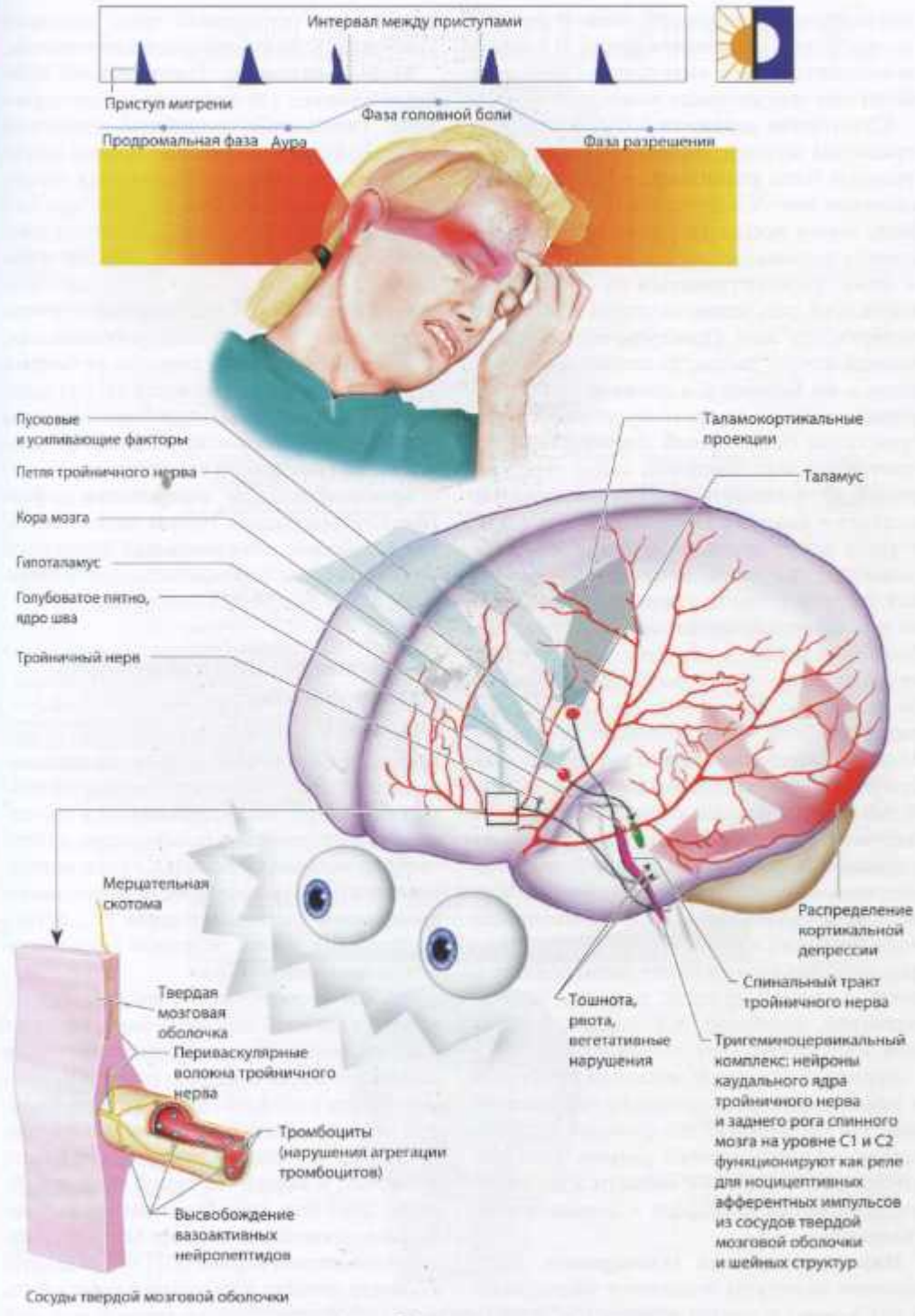

Симптомы и патогенез мигрени

или постганглионарных волокон. Идиопатическая форма встречается редко. В процесс вовлекаются чувствительные (онемение, боль) или двигательные волокна.

Кластерная головная боль. Кластерные приступы жгучей, пульсирующей, мучительной боли развиваются в течение нескольких минут и длятся от 15 мин до 3 ч. Боль почти всегда возникает в одной половине головы, позади или вокруг глаза и может распространяться на область лба, виска, уха, рта, челюсти, горла или задней поверхности шеи. Приступы обычно начинаются ночью, заставляя пациентов просыпаться, но бывают и в дневное время. Период, в течение которого происходит серия приступов (кластерный период), продолжается 1–3 мес., сменяясь затем периодом ремиссии продолжительностью в несколько месяцев и даже лет. Провоцирующими факторами могут стать физическая нагрузка, алкоголь, гистамин, нитраты. Прикладывая тепло к области глаза или надавливая на висок, пациент может немного облегчить боль. В отличие от мигрени, во время приступа кластерной головной боли возникает беспокойство или возбуждение. Этот тип головной боли чаще возникает у мужчин. Многие пациенты курят и регулярно употребляют алкоголь. Головная боль сопровождается иписилатеральными вегетативными нарушениями. Возникают односторонние глазные и назальные симптомы (слезотечение, конъюнктивит, неполный синдром Горнера, фотофобия, отек века, заложенность носа, ринорея), а также другие вегетативные расстройства (покраснение лица, болезненность височной артерии, тошнота, диарея, полиурия, колебания АД, сердечная аритмия, иписилатеральная потливость).

Вероятно, пусковой механизм приступов и их периодичность связаны с гипоталамусом, так как одной из его функций является регуляция циркадианных ритмов. Боль возникает при активации области ядер тройничного нерва и области парасимпатических ядер.

Пароксизмальная гемикрания. Ежедневные приступы возникают чаще (более 5 раз в день) и длятся меньше (2–30 мин), чем при кластерной головной боли. Пароксизмальная гемикрания чаще возникает у женщин. Боль купируется индометацином.

SUNCT-синдром. Так называют кратковременную (**s**hort-lasting) одностороннюю (**u**nilateral), подобную невралгии (**n**euralgiform) боль, возникающую вокруг глазницы и сопровождающуюся инъекцией конъюнктивы (**c**onjunctival injection) и слезотечением (**t**earing). Приступы длятся несколько секунд, но возникают очень часто (3–200 раз в день). Если слезотечение или конъюнктивит возникают изолированно или появляются другие вегетативные симптомы, такой синдром называется SUNA, т.е. кратковременная (**s**hort) односторонняя (**u**nilateral) подобная невралгии (**n**euralgiform) боль с краниальными автономными (**a**utonomic) симптомами.

Тригеминальная автономная цефалгия. Специфическая группа первичных головных болей, объединяющая кластерную головную боль, пароксизмальную гемикранию, SUNCT- и SUNA-синдромы.

Отраженная (иррадиирующая) головная боль

Отраженная боль ощущается далеко от того места, где возникают ноцицептивные импульсы (с. 168). Ткань мозга нечувствительна к боли. Крупные краниальные и проксимальные интракраниальные сосуды, а также твердая мозговая оболочка супратенториальных структур получают ноцицептивную иннервацию от глазного нерва (V_1, с. 101), а структуры задней черепной ямки иннервируются ветвями С2.

Так как ноцицептивные импульсы от передней и средней черепных ямок, венозных синусов, серпа мозга и верхней поверхности намета мозжечка следуют по ветви V_1, боль ощущается в области глаза и в лобно-теменной области. Таким же образом боль, возникающая на нижней поверхности намета мозжечка, в задней черепной ямке и в области двух или трех верхних шейных позвонков, проводится ветвями верхнешейных спинномозговых нервов (С2) и иррадиирует в область затылка и на заднюю поверхность шеи. Небольшие участки твердой мозговой оболочки в задней черепной ямке иннер-



Короткие приступы боли



Провоцирующие факторы

Невралгия тройничного нерва



Кластер (пучок)

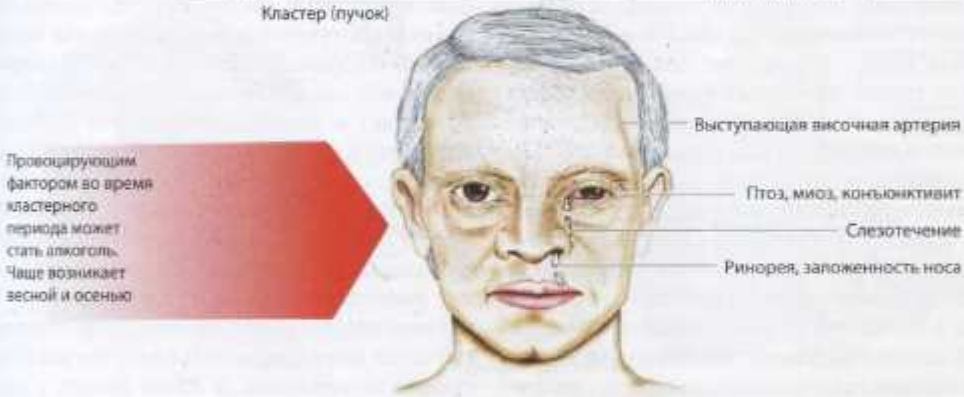

Выступающая височная артерия

Птоз, миоз, конъюнктивит

Слезотечение

Ринорея, заложенность носа

Провоцирующим фактором во время кластерного периода может стать алкоголь. Чаще возникает весной и осенью

Кластерная головная боль



Увеличение интенсивности боли



Этмоидальный синусит (боль в области между глаз, ретроорбитальная боль)

Сфеноидальный синусит (боль в области лба, ретроорбитальная боль и боль в затылке)

Фронтальный синусит (боль в надбровной области)

Верхнечелюстной (максиллярный) синусит (боль в области щеки, усиливается в положении лежа или наклоне вперед)

Отраженная боль при остром и хроническом синусите
(этмоидальный и сфеноидальный синус не показаны на рисунке)

вируются IX и X ЧН; боль, возникающая здесь, иррадиирует в область уха и горло.

Эти нейроанатомические связи объясняют, почему боль из верхней области шеи иррадиирует в глаз (общая иннервация волокнами тройничного нерва) и почему при ГБН и мигрени возникает боль в шее (тригеминоцервикальный комплекс).

Цервикогенная головная боль

Боль, исходящая из шейного отдела позвоночника и затылочной области, воспринимается как боль в шее и плечах и может иррадиировать в область лба и глаза (см. Приложение, табл. 80). Движения шеи ограничены. Боль обычно постоянная, без циркадианных изменений, но может усиливаться в дневное или ночное время, а также при активных и пассивных движениях головы. Обычно имеются мышечные спазмы и миофасциальная боль. Диагноз не должен базироваться только на данных визуализирующих исследований шейного отдела позвоночника (шейный спондилез и остеохондроз).

Причинами цервикогенной головной боли являются невралгия, аневризмы (позвоночной артерии, внутренней сонной артерии), боковое атлантоаксиальное сочленение и шейно-язычный синдром (односторонняя боль в затылке с ипсилатеральной парестезией половины языка; пусковым механизмом служит резкое движение головы, например, при ревматоидном артрите).

Головная боль, связанная с употреблением различных веществ или их отменой

Острая головная боль может возникнуть в результате действия целого ряда вазоактивных веществ. Причиной может стать алкоголь или прекращение его приема (похмельный синдром), прекращение потребления кофеина и никотина, глутамат натрия, кокаин, марихуана, дипиридамол, силденафил, доноры окиси азота (такие как изосорбида динитрат и молсидомин), дигидропиридины (дилтиазем, нифедипин, верапамил). Боль обычно локализуется в лобной или в лобно-височной области. Ее характер давящий, колющий или пульсирующий. К боли могут присоединиться тошнота, стеснение в груди, головокружение, дискомфорт в животе, трудности при концентрации и нарушения сознания.

Медикаментозно-индуцированная головная боль. У пациентов с периодически возникающей или хронической головной болью повышен риск передозировки или неконтролированного приема лекарственных препаратов (анальгетиков, опиоидов, триптанов, алкалоидов спорыньи), так называемой абузусной головной боли. При передозировке лекарственных препаратов боль возникает в дневное время. Она давящая или пульсирующая, одно- или двусторонняя, может сопровождаться общим недомоганием, тошнотой, рвотой, фоно- и фотофобией. Кроме того, пациенты жалуются на нарушения внимания, сна, нечеткое зрение, ощущение холода и перепады настроения.

Такие пациенты предпочитают принимать таблетки даже при легкой боли, так как опасаются ее усиления. В конце концов у них развивается толерантность к лекарственным препаратам, что приводит к увеличению их доз. При этом эпизодическая мигрень или ГБН становятся хроническими. Среди других побочных эффектов лекарственных препаратов – эрготизм, гастрит, язвы желудка и кишечника, почечная недостаточность, физическая зависимость и эпилептические припадки.

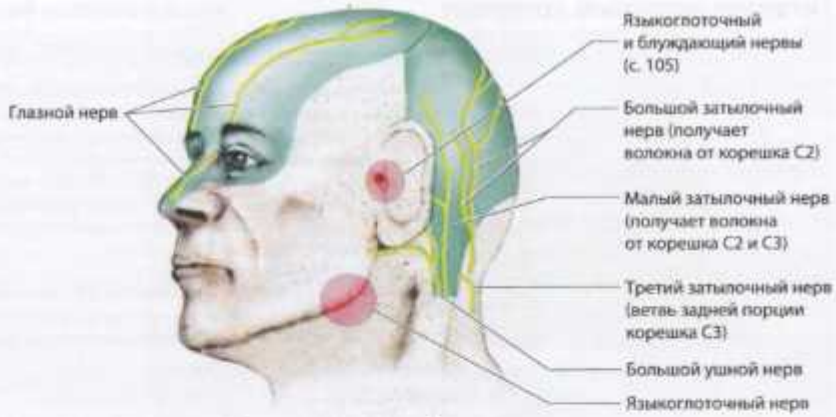

Отраженная головная боль



Цервикогенная головная боль



Цервикальная (шейная) боль
(возможные причины)



Головная боль, индуцированная употреблением различных веществ

Гигантоклеточный артериит



Симптомы

- Недавно появившаяся головная боль (любой локализации, периодическая или постоянная, болезненность скальпа)
- Миалгия, или общее недомогание, или лихорадка
- Клаудикация («хромота») нижней челюсти
- Аномалии, выявляемые при пальпации височной артерии (четкообразная, болезненная или расширенная)
- Нарушения зрения (*amaurosis fugax*, передняя ишемическая оптическая нейропатия, с. 504)
- Ревматическая полимиалгия
- Возраст, в котором начинается заболевание, ≥50 лет
- СОЭ ≥50 мм/ч, повышен уровень С-реактивного белка
- Патологические изменения, выявленные при биопсии височной артерии

Лечение

Глюкокортикостероиды (40–60 мг/сут.; при нарушениях зрения рассмотреть возможность внутривенной пульсовой терапии по 1000 мг/сут.), при неэффективности кортикостероидов назначается метотрексат



Гигантоклеточный артериит

Лечение первичной головной боли

Эффективное лечение головной боли требует установления правильного диагноза (подробнее см.: www.ihs-classification.org). Чаще всего пациенты страдают ГБН и мигренью.

Головная боль часто связана с тревогой, например, пациент боится опухоли мозга или имеет социальные проблемы (отсутствие работы, одиночество, стресс).

При планировании лечения очень важен хороший контакт между пациентом и врачом. Необходимо выяснить, какие лекарственные препараты принимает или принимал пациент, какие психологические факторы на него действуют, так как простое изменение лекарственной терапии может быть неэффективным. Пациентов учат самостоятельно облегчать боль путем изменения образа жизни. Им советуют уменьшить употребление алкоголя и кофе, изменить диету, регулярно выполнять физические упражнения, наладить регулярный сон. Кроме того, пациентам предлагают нефармакологическую помощь: релаксирующий тренинг, использование метода биологической обратной связи (*biofeedback*), лечение стресса, ведение дневника боли и другие виды психологической помощи.

▪ Лечение острой головной боли

Тип головной боли	Общие мероприятия	Фармакотерапия
Эпизодическая ГБН	Поведенческая терапия, тренировка выносливости, процедуры с мышечной релаксацией	Аспирин, ацетаминофен, ибупрофен, напроксен (на короткое время)
Мигрень	Покой, пакеты со льдом	Антиэметики (метоклопрамид или домперидон) + аспирин, ибупрофен или диклофенак[1]; или ацетаминофен; при неэффективности триптаны[2]
Кластерная головная боль	Горячий компресс	Ингаляции кислорода[3]; при неэффективности суматриптан подкожно или интраназально, октреотид подкожно
Невралгия тройничного нерва[4]	Исключение провоцирующих факторов	Карбамазепин, ламотриджин, фенитоин, топирамат, баклофен

[1] Следует принимать в самом начале приступа; малоэффективен при умеренной и сильной боли.
[2] В эту группу входят алмотриптан, элетриптан, фроватриптан, наратриптан, ризатриптан, суматриптан и золмитриптан.
[3] 10–12 л/мин в течение 15–20 мин.
[4] Если медикаментозное лечение неэффективно, нейрохирургическая операция (чрескожная термокоагуляция или микроваскулярная декомпрессия) или стереотаксическая операция с помощью гамма-ножа.

▪ Профилактика

Тип головной боли	Общие мероприятия	Фармакотерапия
Хроническая ГБН	Поведенческая терапия, тренировка выносливости, процедуры с мышечной релаксацией	Амитриптилин
Мигрень	Поведенческая терапия, тренировка выносливости, процедуры с мышечной релаксацией	Препараты первой линии: метопролол, пропранолол, топирамат, флунаризин, вальпроат. Препараты второй линии: амитриптилин, напроксен, габапентин
Кластерная головная боль	Исключение алкоголя, нитратов, гистамина и никотина	Краткосрочная терапия (*short-term therapy*): преднизолон, верапамил, эрготамин, блокада затылочного нерва. Долгосрочная терапия (*long-term therapy*): верапамил, литий, топирамат, возможна стимуляция затылочного нерва

Лечение вторичной головной боли[1]

Тип головной боли	Причины и исследования
Головная боль + очаговая неврологическая симптоматика, менингизм	КТ или МРТ: кровоизлияние, абсцесс, гидроцефалия, опухоль мозга, метастазы ЦСЖ: менингит, энцефалит, субарахноидальное/спинальное кровоизлияние, неопластический менингит, псевдоопухоль мозга, интракраниальная гипотензия (с. 218) Допплеровское УЗИ/МРТ/МР-ангиография: артериальная диссекция, тромбоз синусов, ишемический инсульт
Головная боль без менингизма	Синусит, цервикогенная головная боль (движения шеи ограничены), васкулит/височный артериит
Лицевая боль без неврологических симптомов	Синусит, опоясывающий лишай, дисфункция височно-нижнечелюстного сустава (с. 518), острый приступ глаукомы, неврит зрительного нерва, височный артериит, центральная боль
Лицевая боль с неврологическими симптомами	Диабетическая нейропатия (особенно при поражении III и VI ЧН), поражение кавернозного синуса, обширное внутричерепное поражение, опоясывающий лишай, поражение ствола

[1] Лечение зависит от причины, поэтому обычно требуются дополнительные исследования.

Эпилепсия

Эпилепсии представляют собой синдромы, характеризующиеся предрасположенностью к повторным неспровоцированным эпилептическим приступам (припадкам)*. Приступы могут быть разделены на две основные категории: фокальные (с. 222) и генерализованные припадки (с. 224). В том случае, если недостаточно информации, для того чтобы отнести припадки к фокальным или генерализованным, их определяют как «неклассифицируемые» (судороги неизвестной этиологии, например эпилептические спазмы). Причины эпилептических припадков (см. Приложение, табл. 81) можно разделить на три категории.

Этиология	Признаки
Генетическая (идиопатическая[1])	Эпилептические припадки являются прямым результатом одного или более генетических дефектов и основным симптомом этих нарушений
Структурно-метаболическая (симптоматическая[1])	Причиной служит структурное поражение (ЦНС) или метаболическое расстройство
Неизвестная (криптогенная[1])	Причина неизвестна и может быть генетической, структурной или метаболической

[1] Старый термин.

Первый приступ не позволяет поставить диагноз эпилепсии, но требует проведения дифференциальной диагностики** (с. 222; см. Приложение, табл. 57). Диагноз эпилепсии может быть установлен, если доказан высокий риск повторного приступа вследствие структурного поражения (ЦНС), метаболического расстройства или типичных эпилептических потенциалов на ЭЭГ (типичный ЭЭГ-паттерн). Противосудорожная терапия не показана при единичном или неспровоцированном приступе судорог (с. 222), если МРТ и ЭЭГ не выявляют аномалий.

Эпилептические припадки

Судорожные припадки у новорожденных – это обычно острый приступ генерализованных тонических, мультифокальных или фокальных судорог. Среди возможных причин гипоксически-ишемическая энцефалопатия, внутричерепное кровоизлияние, менингит, энцефалит или метаболические нарушения. Прогноз определяется причиной, продолжительностью и частотой судорожных приступов.

Фебрильные судороги возникают у детей в возрасте от 3 мес. до 5 лет при острых заболеваниях, сопровождающихся лихорадкой. Провоцирующим фактором является быстрый подъем температуры тела. *Простые* фебрильные судороги – обычно генерализованные тонико-клонические. Приступы продолжаются не дольше 15 мин, возникают не более 1 раза в сутки и не возобновляются после снижения температуры. Неврологический осмотр проводится в соответствии с возрастом пациента. Эпилепсия и другие неврологические нарушения обычно не развиваются. *Комплексные* фебрильные судороги часто имеют фокальный характер. При неврологическом осмотре и на ЭЭГ выявляются фокальные изменения. Эти судороги длятся более 15 мин, приступы происходят более 1 раза в сутки. Риск развития эпилепсии в будущем повышен, но длительная противоэпилептическая терапия обычно не показана.

---

* Классификация и терминология, предложенные Комиссией по классификации и терминологии Международной лиги по борьбе с эпилепсией (ILAE), 1981, 1989 и 2010.

** Ранее эпилепсию относили к расстройствам головного мозга (а некоторые авторы относят к семейству расстройств, поэтому предпочитают писать не об эпилепсии, а, как и в данном издании, – об «эпилепсиях»), характеризующимся стойкой предрасположенностью к эпилептическим приступам. В декабре 2013 г. ILAE приняла рекомендации рабочей группы, меняющие определение эпилепсии. Эпилепсию теперь принято считать заболеванием (а не расстройством) головного мозга, отвечающим следующим критериям: 1) не менее двух неспровоцированных (или рефлекторных) эпилептических приступов с интервалом более 24 ч; 2) один неспровоцированный (или рефлекторный) приступ и вероятность повторения приступов, близкая к общему риску рецидива (≥60%) после двух спонтанных приступов, в последующие 10 лет; 3) диагноз эпилептического синдрома. При подтверждении эпилептического синдрома можно считать, что эпилепсия имеется, даже если риск последующих судорожных приступов невелик. – *Прим. науч. ред.*



Фокальные моторные приступы
(повторные судороги мышц левой половины лица)



Фокальные моторные приступы
(повторные судороги мышц правой половины тела)

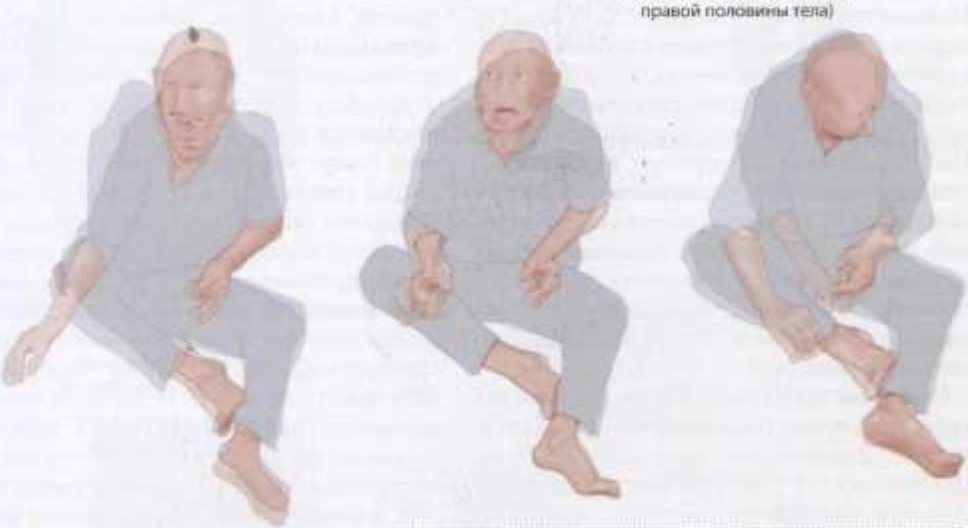

- Часто серии ночных приступов
- Редко длится более 30 с
- Частые похожие эпизоды
- Вычурные движения (удары руками, удары ногами, «бег»)
- Крики, стоны, страх
- Глаза широко открыты
- Тип припадков связан с фокальной эпилептической активностью в различных областях коры лобных долей (клонические моторные, асимметричные тонические, абсанс или судороги жевательных мышц)
- Могут быть ошибочно расценены как психогенные судороги



Лобнодолевая эпилепсия

Доброкачественная эпилепсия детского возраста с центротемпоральными пиками (роландическая эпилепсия). Это наиболее часто встречающаяся форма эпилепсии у детей в возрасте от 3 до 13 лет. Припадки возникают во сне. Они проявляются периоральной или фациальной парестезией, за которой следуют тонические и/или клонические судороги глотки, половины лица (с дизартрией и булькающими звуками) и конечностей. На ЭЭГ выявляются центротемпоральные пики. Фармакологическая терапия (например, сультиамом) не всегда показана, ввиду благоприятного прогноза и прекращения судорог в возрасте около 14 лет.

Синдром Веста (младенческие спазмы). Появляется у детей в возрасте 3–12 мес. Судороги с внезапным резким сгибанием шеи, туловища, рук, скованность, короткие кивательные движения головы (салаамовы судороги, судороги по типу «складного ножа»). На ЭЭГ между приступами наблюдается гипсаритмия. Генерализованные судороги обусловлены преимущественно структурной или метаболической энцефалопатией, которая в значительной степени определяет прогноз. В некоторых случаях причину обнаружить не удается. Встречаются генетические формы.

Синдром Леннокса–Гасто. Различные типы приступов (миоклонические, астатические, атонические, тонические, абсансы) появляются у детей в возрасте 2–8 лет. Приступ начинается внезапно, протекает бурно и сопровождается падением, поэтому существует высокий риск травмы. Умственное развитие нарушено. Лечение малоэффективно.

Миоклонически-астатические приступы. Первые приступы (атонические, миоклонические, миоклонически-астатические, абсансы) возникают в раннем детском возрасте. Прогноз без фармакотерапии неблагоприятный.

Детская абсансная эпилепсия (пикнолепсия). Типичные абсансы появляются у детей в возрасте 5–10 лет и могут быть ошибочно приняты за дневную сонливость или нарушения концентрации внимания. Чаще всего они возникают по утрам и могут провоцироваться гипервентиляцией. Впоследствии может развиться эпилепсия с большими судорожными припадками (*grand mal*) при пробуждении. На ЭЭГ регистрируются билатеральные, синхронные генерализованные спайк-волны. Прогноз благоприятный, так как заболевание часто полностью разрешается применением противоэпилептической терапии (вальпроевая кислота).

Ювенильная (юношеская) абсансная эпилепсия. Абсансы появляются в возрасте 10–17 лет, реже, чем при пикнолепсии. Они сопровождаются генерализованными тонико-клоническими, а иногда миоклоническими судорогами. Обычно требуется пожизненное лечение.

Ювенильная (юношеская) миоклоническая эпилепсия (синдром Янца, импульсивный малый припадок). Двусторонние синхронные миоклонии появляются у подростков в возрасте 13–20 лет в виде внезапных резких подергиваний конечностей (чаще рук, чем ног) и падений. Приступы возникают в основном по утрам. Предметы роняются и отбрасываются. Однако миоклонии могут быть менее выраженными, принимая форму кратковременных скручиваний. С этим типом эпилепсии относительно часто ассоциируются большие припадки при пробуждении. Спровоцировать приступы может недостаток сна или внезапное пробуждение. На ЭЭГ регистрируется спайк-волновая активность или полиспайк-волновые паттерны. Прогноз в целом благоприятный, хотя судороги могут сохраниться и в более старшем возрасте.

Генерализованные тонико-клонические приступы (ГТКП) при пробуждении. Такие приступы впервые появляются в возрасте 10–20 лет. ГТКП случаются в первые 2 часа после пробуждения и провоцируются недостатком сна, сильным физическим напряжением и алкоголем. У женщин приступы могут происходить во время месячных (катаменциальная эпилепсия). Обычно требуется длительная терапия вальпроевой кислотой или ламотриджином.

Эпилепсия у пожилых людей. Эпилепсия у лиц старше 65 лет обычно принимает форму фокальных припадков. Они могут быть распознаны не сразу, если напоминают эпизоды спутанности сознания, головокруже-



Миоклонические подергивания, чашка отбрасывается в сторону

- Внезапные нерегулярные и аритмичные миоклонические подергивания рук и плеч
- Падение, если затронуты ноги (редко)
- Возникают преимущественно по утрам (во время одевания или завтрака)
- Предрасполагающие факторы: нарушения сна, внезапное пробуждение, раннее вставание
- Сознание обычно не нарушено
- У большинства пациентов возникают ГТКП, у меньшинства – абсансы



Миоклонические припадки в положении стоя

Ювенильная миоклоническая эпилепсия



Типичный абсанс
(следует отличать от атипичного абсанса)

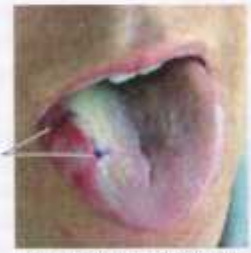

Следы зубов на боковой поверхности языка после его прикусывания во время ГТКП



- Сознание нарушено
- Глаза открыты
- Язык прикушен
- Гиперсаливация
- Двусторонние клонические движения конечностей
- Энурез
- Энкопрез

ГТКП

ния или нарушения памяти. Постиктальные симптомы, длящиеся несколько часов или дней, могут быть ошибочно приняты за деменцию. С другой стороны, эти приступы могут быть вызваны нейродегенеративным заболеванием или инсультом (см. Приложение, табл. 58).

Причины. Моногенные наследственные эпилепсии в настоящее время встречаются редко. С эпилепсией ассоциированы некоторые наследственные заболевания (туберозный склероз, синдром Стерджа–Вебера, митохондриальные энцефалопатии, сфинголипидоз). Приобретенные энцефалопатии могут проявляться фокальными или генерализованными припадками (см. Приложение, табл. 58).

Патофизиология. Полагают, что судорожная активность в головном мозге обусловлена преобладанием возбуждающих постсинаптических потенциалов (ВПСП; деполяризация постсинаптической мембраны) над тормозными постсинаптическими потенциалами (ТПСП; гиперполяризация постсинаптической мембраны), в результате чего происходит деполяризация мембраны нейрона. В зависимости от способа регистрации такая деполяризация может выглядеть в виде интериктального спайка (пик-волна), начального спайкового компонента или пролонгированной деполяризации со вспышкой разрядов (пароксизмальный деполяризационный сдвиг). Повышение возбуждающей активности и снижение тормозной активности приводят к синхронному разряду большого количества нейронов, а следовательно, к возникновению эпилептических судорог. Развитию судорог способствуют следующие факторы: изменение концентрации электролитов (натрия, калия, кальция), возбуждающих аминокислот (глутаминовая кислота), тормозных аминокислот (ГАМК), нарушение организации нервных клеток в головном мозге (корковая дисплазия, гетеротопия) и реорганизация нейрональных сетей в гиппокампе и миндалине. При фокальных припадках эпилептический очаг ограничен одним полушарием, в то время как при генерализованных припадках пароксизмальная активность распространяется по нейрональным сетям на оба полушария. Судорожная активность прекращается такими процессами, как трансмембранный перенос ионов посредством натриево-калиевого насоса, высвобождение аденозина и эндогенных опиатов, комбинированный эффект которых проявляется гиперполяризацией мембран и появлением медленных волн на ЭЭГ.

Общие лечебные мероприятия. Изменение образа жизни (ритма сон–бодрствование, исключение провоцирующих факторов). Пациенты, у которых судорогам предшествует длительная аура, могут предупредить их развитие при помощи специальных техник.

Противоэпилептические препараты. Обладают различными механизмами действия, такими как ингибирование натриевых каналов (карбамазепин, окскарбазепин, ламотриджин, фенитоин, вальпроевая кислота, зонисамид), таламических кальциевых каналов (этосуксимид) или взаимодействие с тормозными ГАМК-рецепторами (бензодиазепины, фенобарбитал, габапентин, тиагабин, леветирацетам).

Противоэпилептическая терапия показана взрослым со структурно-метаболической эпилепсией, пациентам после единственного эпилептического приступа, у которых существует высокая вероятность развития повторных приступов, пациентам с персистирующими эпилептическими изменениями на ЭЭГ, пациентам с эпилептическим статусом или пациентам, у которых возникло два судорожных приступа или более в течение 6 мес.

Лечение обычно начинают одним препаратом (монотерапия, см. Приложение, табл. 82). Если лечение не приводит к желаемому результату, несмотря на достаточную дозу, препарат заменяют другим или назначают два препарата одновременно (комбинированная терапия). Противоэпилептическую терапию можно прервать, если риск повторных судорожных приступов будет снижен.

Другие методы. Оперативное лечение показано пациентам с фармакорезистентной фокальной эпилепсией и/или с органическим поражением головного мозга (опухолью или односторонним мезиальным склерозом височной доли). Возможность имплантации стимулятора блуждающего нерва



Предрасполагающие и побудительные факторы при эпилепсии

Примеры эпилептических очагов

Нейрональная сеть



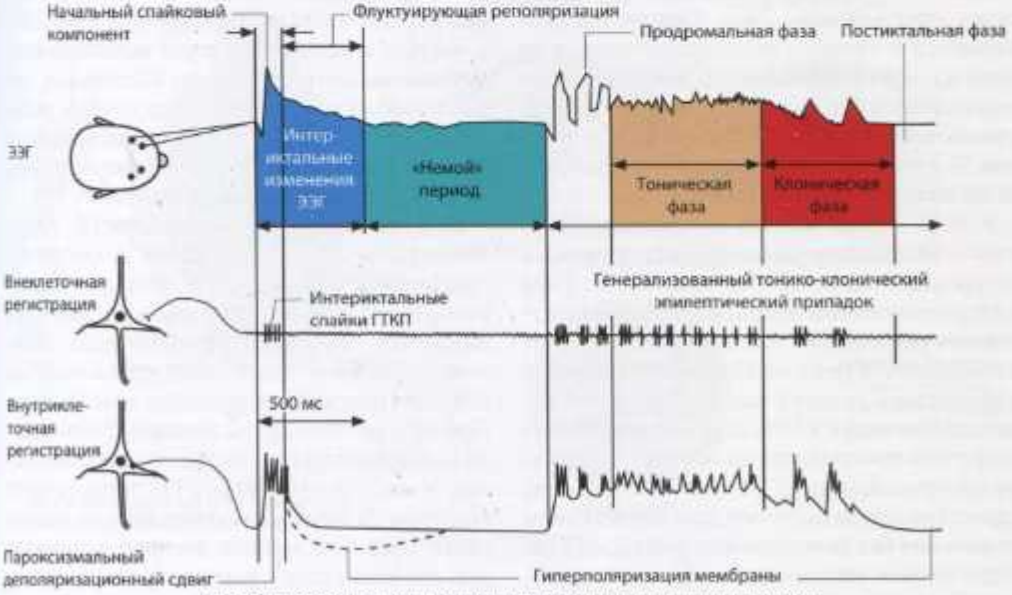

Нейрофизиологические изменения во время эпилептических судорог

рассматривается для пациентов, которым противопоказана операция. В отдельных случаях с успехом применяется глубокая стимуляция головного мозга.

Прогноз (см. Приложение, табл. 83). Противоэпилептические препараты предупреждают возникновение судорожных приступов у 70% пациентов, снижают их частоту у 25% пациентов и неэффективны в 5% случаев (фармакорезистентность). Фармакорезистентными являются лица с синдромом Леннокса–Гасто, симптоматической миоклонической эпилепсией и эпилепсией неясной этиологии.

Рассеянный склероз

Рассеянный склероз представляет собой хроническое воспалительное демиелинизирующее заболевание ЦНС (головного и спинного мозга). Очаговые поражения сопровождаются диффузными и неизбежно нарастающими изменениями как серого, так и белого вещества. Клиническая картина, данные нейровизуализирующих методов исследования (МРТ), лабораторных анализов и нейропатологические изменения, так же как и прогноз, имеют значительные индивидуальные различия. Этиология заболевания до сих пор неизвестна.

Течение заболевания. Первый клинический эпизод воспалительной демиелинизации ЦНС называется клинически изолированным синдромом. Рецидив – это появление новых неврологических симптомов или возобновление тех, которые возникали раньше. Его продолжительность составляет по крайней мере 24 ч. Симптомы развиваются в течение нескольких часов или дней и постепенно частично или полностью разрешаются (ремиссия). Одним рецидивом считаются все симптомы, возникшие в течение 30 дней. Частота рецидивов определяется их количеством в течение 1 года.

У 80% пациентов РС изначально является рецидивирующе-ремиттирующим со средней частотой рецидивов 1,8. Риск прогрессирования заболевания с последующими рецидивами или без них возрастает в процессе его течения. При отсутствии специфического лечения через 10 лет после начала заболевания в 50% случаев развивается вторично-прогрессирующий РС. Первично-прогрессирующий РС (10–15% случаев) характеризуется постепенным нарастанием симптомов без значительных ремиссий с самого начала заболевания. Прогрессирующе-рецидивирующий РС встречается редко (в 5% случаев) и напоминает первично-прогрессирующий РС с периодическими рецидивами.

Клинические проявления

Симптомы РС отражают дисфункцию отделов ЦНС, которые вовлекаются в патологический процесс и не являются специфичными для этого заболевания.

Парез, спастичность, утомляемость. Паралич вследствие поражения верхних моторных нейронов либо присутствует с самого начала заболевания, либо развивается по мере его течения. Поражение часто бывает асимметричным и на ранней стадии заболевания затрагивает преимущественно нижние конечности. Спастичность может быть экстензорной (разгибательной) и/или флексорной (сгибательной). Последняя нередко бывает болезненной, приводит к частым падениям и может вызывать сгибательные контрактуры (сгибательная параплегия). Утомляемость (ощущение усталости, которое часто возникает после весьма незначительной нагрузки) является одним из наиболее характерных симптомов РС.

Нарушения чувствительности. Эпизодическая или постоянная парестезия (ощущение покалывания или онемения, стянутости кожи, тепла, холода, жжения) возникает обычно на ранней стадии заболевания наряду с другими проявлениями неврологической дисфункции или без них. При прогрессировании болезни почти всегда наблюдаются нарушения чувствительности. У многих пациентов с РС присутствует симптом Лермитта (ощущение электрического тока или холода, которое возникает при сгибании шеи и распространяется от ее задней поверхности вниз по позвоночнику,



Симптом Лермитта



Нарушения чувствительности



Боль (например, невралгия тройничного нерва)



Двигательные нарушения
(утрата силы и/или ловкости, нарушения походки, спастичность)

Центральная скотома при неврите зрительного нерва



Тест, выявляющий дефекты поля зрения (конфронтационный тест, с. 177)

Нистагм при абдукции (отведении) глаза

Нарушение аддукции (приведения) глаза (поражение левого МПП, с. 175)



Диплопия вследствие МЯО



Височная атрофия зрительного нерва (бледность диска зрительного нерва) вследствие неврита

Глазное дно

Нарушения зрения

а иногда по ногам). Если это изолированный симптом, следует рассмотреть другие причины, которые могли бы вызвать его появление (например, опухоль шейного отдела спинного мозга, шейная спондилитическая миелопатия).

Боль при РС часто принимает форму невралгии тройничного нерва (с. 270), сильной боли в конечностях, острой пароксизмальной дискинезии (с. 229) или боли в спине, иногда с иррадиацией по (псевдо)корешковому типу. Среди других болевых феноменов отмечаются сгибательные спазмы, контрактуры и дизурия, обусловленная инфекцией мочевых путей.

Нарушения зрения при РС обычно возникают вследствие неврита зрительного нерва (главным образом, одностороннего) и сопровождаются болью в глазу или вокруг него. Вначале появляется нечеткость или затуманенность зрения, затем возникают проблемы во время чтения и дефекты поля зрения (центральная скотома или диффузные дефекты). Перемежающийся световой тест (с. 180) выявляет нарушение афферентной иннервации зрачка. Физическая нагрузка, менструация, курение, высокая температура окружающей среды могут усугублять имеющиеся нарушения зрения (феномен Утхоффа). Диплопия возникает вследствие МЯО (с. 174). Центральный нистагм (с. 174) тоже может вызвать нарушения зрения (осциллопсия – зрительная иллюзия движения окружающей среды).

Нарушения координации. Часто развиваются интенционный тремор, дизартрия, туловищная атаксия и глазодвигательная дисфункция. Неустойчивость походки вследствие нарушения координации движений воспринимается пациентами как головокружение или дурнота. Может развиться также острое вертиго с тошнотой, рвотой и центральным нистагмом.

Вегетативная дисфункция. У пациентов с РС может развиться дисфункция мочевого пузыря (увеличение частоты позывов к мочеиспусканию, задержка мочи, недержание мочи) (с. 134). Часто возникает инфекция мочевых путей. Недержание кала (с. 133) возникает редко, чаще отмечаются запоры. Сексуальная дисфункция (эректильная дисфункция или утрата либидо) бывает часто и может усугубляться спастичностью и нарушениями чувствительности в области гениталий. Имеют значение также психологические факторы (депрессия, неуверенность, семейный конфликт).

Изменения поведения. Депрессия, тревожность и когнитивные расстройства могут возникнуть и как реакция на болезнь, и как ее результат.

Пароксизмальные феномены. При РС могут возникать эпилептические судороги, невралгия тройничного нерва, приступы дизартрии с атаксией, острая пароксизмальная дискинезия, эпизодическая дизестезия, болевая и лицевая миокимия.

Дифференциальная диагностика

Так как клиника, данные визуализирующих и лабораторных методов исследования не являются специфичными для РС (с. 286), дифференциальная диагностика проводится в каждом индивидуальном случае.

Воспалительные заболевания. Первичные церебральные или системные васкулиты (с. 263), нейросаркоидоз, острый диссеминированный энцефаломиелит (с. 523), оптический нейромиелит (*neuromyelitis optica*, с. 523), подострый склерозирующий панэнцефалит, хроническая воспалительная демиелинизирующая полинейропатия (ХВДП) (с. 407), синдром Шегрена, болезнь Бехчета, антифосфолипидный синдром, системная красная волчанка.

Инфекции. ВИЧ, Т-лимфотропный вирус человека 1-го типа (HTLV-1), нейроборрелиоз, нейросифилис, болезнь Уиппла, ПМЛ.

Нейроваскулярные заболевания. Дуральная артериовенозная фистула спинного мозга, кавернома, ЦАДАСИЛ (с. 511).

Наследственные/метаболические нарушения. Спиноцеребеллярная атаксия (СЦА), наследственная спастическая параплегия, адренолейкодистрофия, метахроматическая лейкодистрофия, митохондриальная энцефаломиелопатия, наследственная нейропатия зрительного нерва Лебера, дефицит витамина B_{12} и фолиевой кислоты.

Опухоли головного или спинного мозга (лимфома, глиома, менингиома).

Мальформации. Мальформация Арнольда–Киари, платибазия.



Автономная (вегетативная) дисфункция (дисфункция мочевого пузыря, запоры, энкопрез, импотенция)



Нарушения координации (атаксия)



Изменения поведения (депрессия, когнитивная дисфункция, утомляемость)



Пароксизмальные симптомы (боль, судорожные припадки, невралгия тройничного нерва, лицевая миокимия)



Клиническое течение РС (первично-прогрессирующий и прогрессирующе-рецидивирующий РС не показаны)

Миелопатия. Центральный спинальный синдром (с. 389).

Психические заболевания. Соматоформные расстройства, депрессия, тревожные расстройства.

Прогноз

Благоприятными прогностическими признаками при РС являются моносимптомное начало заболевания, сохранение способности ходить, нарушения только чувствительности, короткие рецидивы, незначительная симптоматика в период между рецидивами и начало заболевания до 35 лет. Доброкачественное течение, подразумевающее низкую частоту рецидивов и минимальную инвалидизацию в течение первых 15–20 лет от начала заболевания, наблюдается у 10% пациентов. Злокачественное течение со значительной инвалидизацией в течение первых 5 лет встречается менее чем в 5% случаев. У половины пациентов с РС второй рецидив наступает в течение 2 лет от начала заболевания. У большинства пациентов значительная инвалидизация развивается через 10–20 лет после установления диагноза.

Диагностика (см. Приложение, табл. 84)

Симптомы РС меняются по мере течения заболевания (диссеминация во времени и пространстве). Наибольшее значение имеет дифференциальная диагностика (с. 284) первой атаки (клинически изолированный синдром, с. 282) или моносимптомных рецидивов, особенно с учетом подтипов энцефаломиелита (см. Приложение, табл. 85). Точность диагностики достигает 98%, когда использованы все клинические и параклинические методы обследования.

Симптомы

См. с. 282–284.

Диагностические тесты

Вызванные потенциалы (ВП). В острой стадии РС ВП характеризуются снижением амплитуды и замедлением скорости проведения. Зрительные ВП становятся аномальными при поражении зрительного нерва и зрительной лучистости. Существует статистически значимая корреляция между аномальными визуальными ВП и риском развития клинически подтвержденного РС. Чувствительность метода зависит от клинической стадии заболевания и составляет 42–100%. Соматосенсорные ВП становятся аномальными у 80% пациентов с РС. Метод слуховых и магнитных ВП имеет низкую чувствительность и специфичность.

Функция мочевого пузыря. Проводят скрининг инфекций мочевых путей (посев и определение чувствительности микрофлоры, общий анализ мочи), диагностическую катетеризацию и УЗИ мочевого пузыря (объем остаточной мочи), уродинамические исследования, цистоскопию.

Визуализирующие методы исследования. Для диагностики РС необходимо проведение МРТ (с. 521, 522). Она выявляет очаги поражения (диссеминация в пространстве). Острые воспалительные очаги захватывают гадолиний вследствие нарушения целостности ГЭБ. Очаги в спинном мозге обнаруживаются в 75–90% случаев. Они преобладают в шейном отделе и могут распространяться на три сегмента. Серия МРТ-изображений, выполненных с соблюдением прежних условий, выявляет диссеминацию по времени, демонстрируя новые очаги и изменения уже имеющихся.

Случайное обнаружение при МРТ типичных для РС очагов представляет собой проблему в том случае, если у пациента отсутствуют клинические симптомы РС (радиологически изолированный синдром). Радиологически изолированный синдром должен оцениваться неврологом, имеющим опыт диагностики РС.

Исследование ЦСЖ. Изменения ЦСЖ обнаруживают в 95% случаев РС. Количество лимфоцитов и моноцитов редко превышает 50 клеток в 1 мкл. Концентрация белка обычно не увеличена. Повышенный интратекальный синтез IgG (индекс IgG) выявляется примерно в 90% случаев, олигоклональные полосы IgG – в 95% случаев, антитела IgG к вирусам краснухи, кори и varicella–zoster – в 80% случаев.



Слабость верхних моторных нейронов (гиперрефлексия, спастичность, симптом Бабинского, с. 144)



Дисфункция мозжечка (с. 155)

Клинические признаки





Визуальные ВП (P 100 латентность, замедление скорости проведения слева)

Зрительные ВП



Очаги поражения в мозолистом теле вокруг вен радиально от желудочков («пальцы Доусона»)



Люмбальная пункция



Изоэлектрическая фокусировка

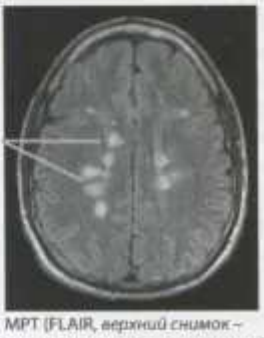

Множественные очаги в белом веществе

МРТ (FLAIR, *верхний снимок* – сагиттальная проекция, *нижний снимок* – аксиальная проекция)

Диагностические тесты

Патогенез (см. Приложение, табл. 8)

Клиническая картина на ранней стадии РС различается у разных пациентов и зависит от распространенности воспалительных и демиелинизирующих очагов поражения (бляшек) и нарушения целостности ГЭБ. Тяжесть поздних проявлений соответствует количеству очагов демиелинизации и пораженных аксонов. Предполагают, что РС возникает вследствие комбинации генетической (полигенной) предрасположенности и внешних факторов (дефицит витамина D, курение, вирус Эпштейна–Барр, диета с большим содержанием соли). В экспериментах на животных было показано, что аутореактивные Т-клетки могут вызвать появление воспалительных очагов демиелинизации в ЦНС. На основании этих и других данных возникло представление о том, что РС возникает в результате аберрантного иммунного ответа на аутоантигены в ЦНС, хотя до сих пор неизвестно, что именно стимулирует этот аутоиммунный ответ. Возможно, что каузативное событие происходит на много лет раньше, чем возникают клинические проявления болезни.

Активация. Нарушение регуляции иммунного ответа приводит к активации и клонированию циркулирующих аутореактивных Т-клеток, которые реагируют с основным белком миелина. АПК предъявляют специфический антиген Т-клеткам, которые распознают его с помощью Т-клеточных рецепторов и костимуляторов (CD28, B7, CD40, CD40L). Кроме того, можно обнаружить циркулирующие аутоантитела к миелину и к белкам глиальных клеток.

Пассаж через ГЭБ. Активированные Т-, В-клетки и макрофаги проникают через ГЭБ из венул (перивенулярное распространение воспаления). В итоге происходит взаимодействие между адгезивными молекулами, расположенными на поверхности лейкоцитов ($\alpha_4\beta_1$-интегрины), и лигандами, находящимися на поверхности эндотелиальных клеток. В регулировании этого процесса участвуют матриксные металлопротеиназы, хемокины и хемокиновые рецепторы.

Представление антигена и стимуляция. В ЦНС АПК (микроглия), распознающие молекулы (антигены ГКГС II класса) и сигналы костимуляторов запускают активацию и клональную пролиферацию Т-клеток, в результате чего образуются Th1- и Th2-клетки. Цитокины микроглии стимулируют Th17-клетки, которые высвобождают провоспалительные цитокины (ИЛ-17, ИФНγ). Они, в свою очередь, стимулируют макрофаги и микроглию, которые выделяют ткань-повреждающие факторы (ФНОα, лимфотоксин, OH^-, NO). В результате этого усиливается фагоцитоз. Th2-клетки секретируют цитокины, которые активируют В-клетки (→ миелинотоксические аутоантитела, активация комплемента, образование комплекса C5b-9, атакующего мембраны). Кроме того, Th2-клетки секретируют цитокины, которые подавляют Th1-клетки.

Демиелинизация и дегенерация аксонов. Воспалительная реакция приводит к повреждению миелинизированных оболочек, образованных олигодендроглией. Аксоны страдают в результате утраты миелинового слоя, а также вследствие нарушения функций натриевых и кальциевых каналов и митохондрий.

Формирование рубцов. Когда Т-клетки погибают в результате апоптоза, ГЭБ восстанавливается, образуются местные противовоспалительные медиаторы, воспалительная реакция уменьшается, и, благодаря клеткам-предшественникам олигодендроглии, происходит ремиелинизация поврежденных аксонов. Астроцитарная глия формирует рубцовую ткань, которая замещает погибшие клетки. Увеличение количества поврежденных аксонов является основной причиной существования перманентного неврологического дефицита.

Лечение

Специфического лечения РС до сих пор не существует, однако имеются методы, в том числе лекарственная терапия, позволяющие облегчить симптоматику, уменьшить длительность рецидивов и замедлить прогрессирование болезни. Реабилитационные мероприятия позволяют поддержать функции и улучшить качество жизни пациентов.

При **рецидивах** назначаются кортикостероиды (либо преднизолон перорально, либо

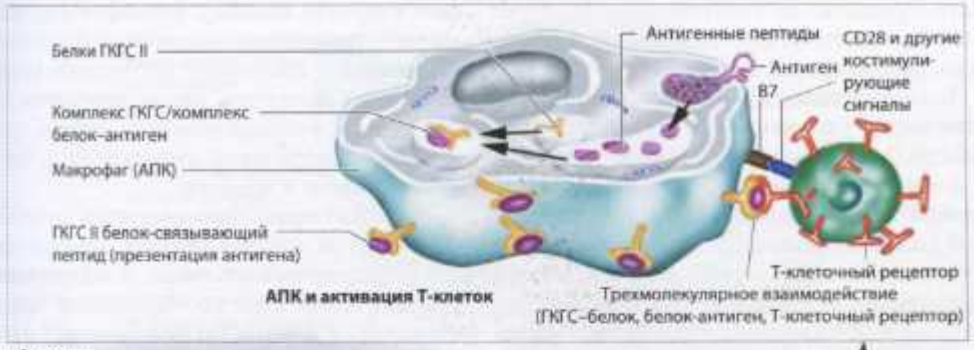

АПК и активация Т-клеток

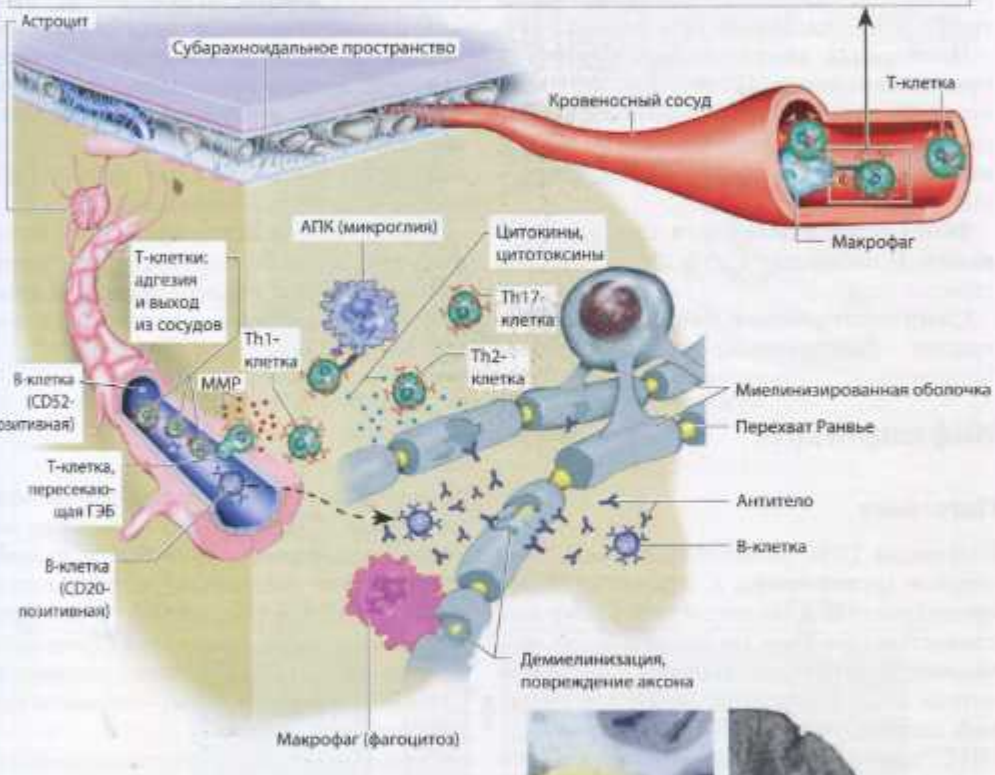

Активация и пролиферация Т-клеток в ЦНС
Активация B-клеток (ГЭБ = BBB [*blood brain barrier*])

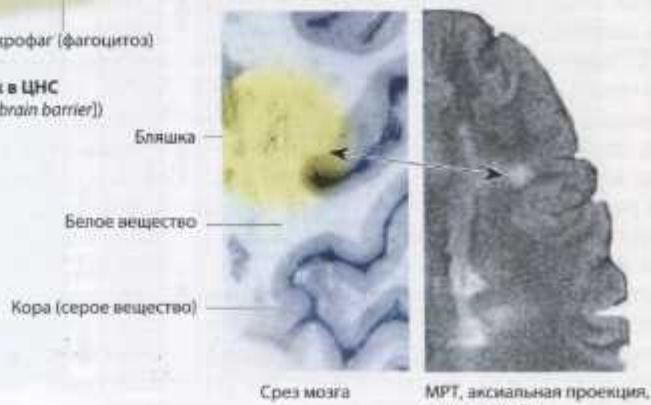

Иммунологический механизм в патогенезе РС

метилпреднизолон внутривенно). В случае неэффективности кортикостероидов может быть рекомендован плазмаферез.

Лекарственные препараты, уменьшающие частоту и интенсивность рецидивов. ИФНβ-1b п/к через день и ИФНβ-1a п/к или в/м через день или 1 раз в неделю. Глатирамера ацетат – ежедневно п/к, натализумаб (моноклональные антитела) – каждые 4 недели в/в, алемтузумаб – в/в 1 раз в год, финголимод – ежедневно перорально, терифлуномид – ежедневно перорально, диметилфумарат – ежедневно перорально.

Препараты, замедляющие вторичное прогрессирование. ИФНβ-1b и ИФНβ-1a, митоксантрон – каждые 3 месяца в/в (максимальная кумулятивная доза 140 мг/м^2), метотрексат или циклофосфамид (различные схемы).

Замедление первичного прогрессирования. В настоящее время специфической терапии нет.

Симптоматическое лечение. Далфампридин – ежедневно перорально (увеличивает скорость ходьбы), баклофен или тизанидин – перорально (мышечный релаксант), амантадин – ежедневно перорально (утомляемость). Доступны другие препараты для лечения дисфункции мочевого пузыря, эректильной дисфункции, утомляемости, боли, спастичности и тремора.

Реабилитация. Физиотерапия, лечебная физкультура, речевая терапия, терапия дисфагии, профессиональная и когнитивная реабилитация. При необходимости предоставляются советы по правильному питанию и механические средства (костыли, инвалидные кресла). Для лечения дисфункции мочевого пузыря применяется электростимуляция и/или метод биологической обратной связи по параметрам электромиограммы. При отвисании стопы – функциональная электрическая стимуляция.

Беременность. Частота рецидивов уменьшается во время беременности, но возрастает в первые 3 месяца после родов. Во время беременности терапия, влияющая на течение болезни, обычно не требуется.

Инфекции ЦНС

Патогенез

Инфекции ЦНС вызывают вирусы, бактерии и (реже) грибы и паразиты. После проникновения в организм через кожу или слизистые оболочки микроорганизмы размножаются в первичном очаге. Если возбудители не уничтожаются иммунной системой хозяина, они с током крови достигают ЦНС, проникая в нее через ворсинчатое сплетение, по дренирующим венам из очага инфекции (синусит, средний отит, мастоидит), по периферическим нервам (ВПГ 1-го типа) или непосредственно при проникающих ранениях, ликворных фистулах, нейрохирургических операциях или вследствие врожденных дефектов.

Хотя ГЭБ (с. 136) эффективен против инфекционных агентов, патогенные микроорганизмы обладают способностью преодолевать или обходить его. Например, ВПГ (*Herpes simplex*) 1-го типа, вирус varicella–zoster и вирус бешенства (*Rabies virus*) перемещаются центрипетально по периферическим нервам, менингококки (*Neisseria meningitidis*) используют механизм эндоцитоза, возбудитель малярии (*Plasmodium falciparum*) и токсоплазма гондии (*Toxoplasma gondii*) – механизм внутриклеточного транспорта (эритроциты и макрофаги соответственно), пневмококк (*Streptococcus pneumoniae*) – механизм внутриклеточной инвазии.

Субарахноидальное пространство не способно осуществлять активный острый иммунный ответ. Проникнув в пространства, содержащие ЦСЖ, патогенные микроорганизмы запускают воспалительную реакцию, характеризующуюся продукцией факторов комплемента и цитокинов (ИЛ-1, ИЛ-6, ФНОα), хемокинов и адгезивных молекул. Этот процесс приводит к миграции из сосудов лейкоцитов и макрофагов. В результате повышения проницаемости ГЭБ в ЦНС поступает больше жидкости и белков. Возникает вазогенный отек мозга (с. 140), который сопровождается цитотоксическим отеком клеток и интерстициальным отеком,

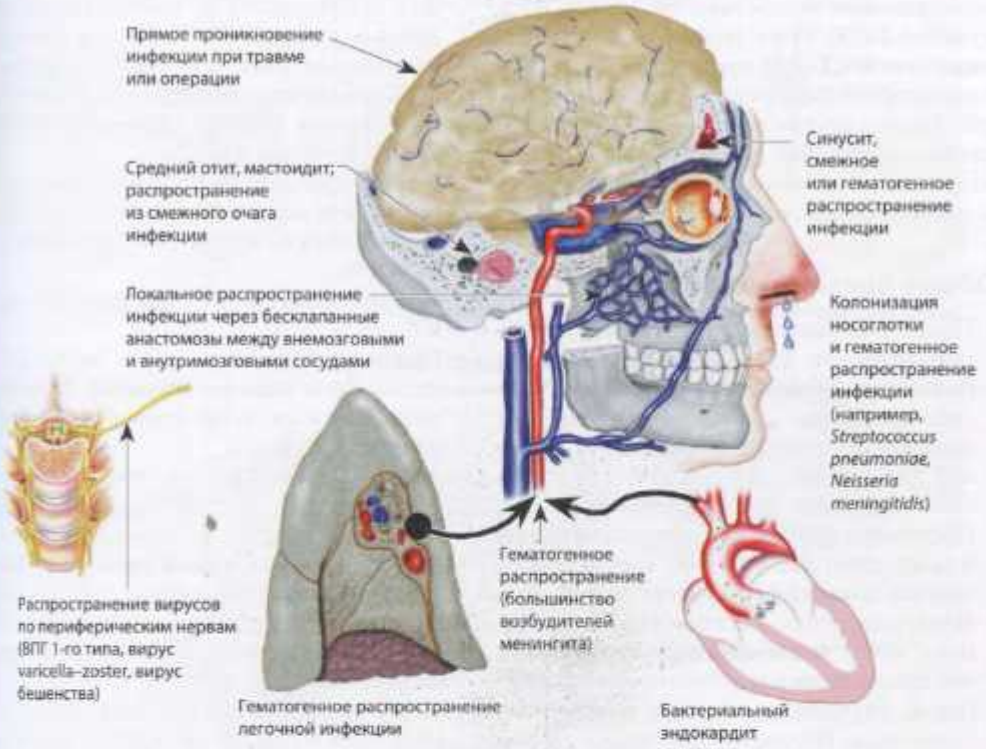

Пути проникновения инфекции в ЦНС

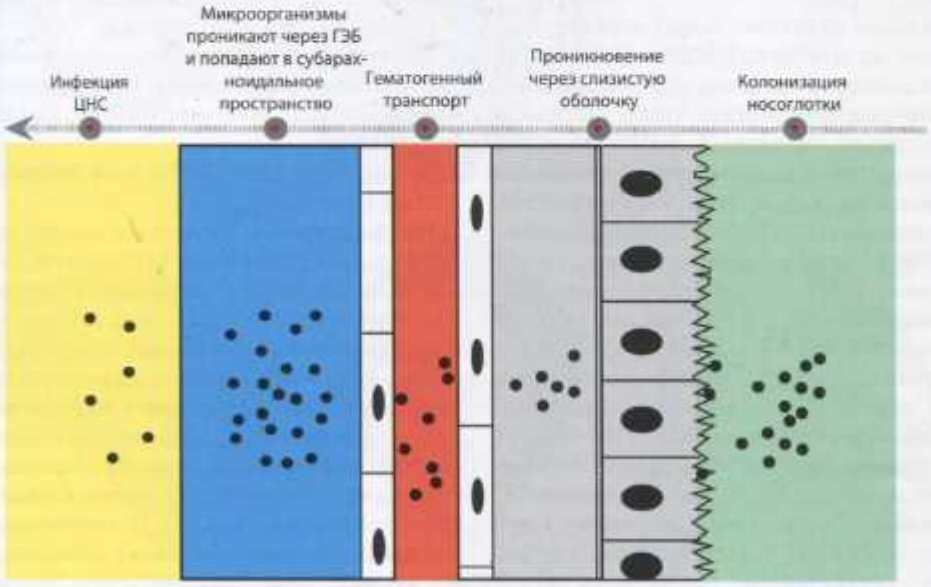

Схема патогенеза бактериального менингита

возникающим вследствие нарушения циркуляции ЦСЖ. Отек мозга приводит к повышению ВЧД. Эти процессы в сочетании с васкулитом, нарушением механизма ауторегуляции сосудов и/или колебаниями системного кровяного давления могут вызвать вторичное ишемическое, метаболическое и гипоксическое поражение мозга.

Общие признаки инфекций ЦНС

- После проникновения патогенных микроорганизмов в ЦНС иммунная система больше не способна держать их под контролем, так как иммунный ответ в субарахноидальном пространстве и нервной ткани менее эффективен, чем в других анатомических отделах организма. Проникнув в ЦНС, возбудитель попадает в благоприятные условия, способствующие его дальнейшему распространению.
- В зависимости от вида возбудителя в процесс могут вовлекаться другие органы, что проявляется различными симптомами (сыпь, петехии, миокардит, эндокардит, пневмония, синусит). Эти симптомы могут доминировать в клинической картине менингитов, энцефалитов и энцефаломиелитов (с. 220).
- При сборе анамнеза следует обратить внимание на контакты пациента с людьми, страдающими сходным заболеванием, заграничные путешествия, укусы насекомых или других животных, ЛОР-инфекции, факторы риска (алкоголизм, употребление наркотиков, СД, травма, иммуносупрессивная терапия, ВИЧ-инфекция, хроническая почечная недостаточность, спленэктомия, гематологические нарушения).
- У пациентов с нарушениями иммунитета, заболеваниями ЦНС (опухоль, инсульт), эпилепсией, отеком диска зрительного нерва, нарушениями сознания и очаговыми неврологическими симптомами следует взять кровь для посева и других лабораторных анализов и начать эмпирическую терапию антибиотиками (см. ниже), а при подозрении на герпетическую инфекцию – ацикловиром. После этого проводят КТ или МРТ и люмбальную пункцию.
- Если повышено ВЧД, возрастает риск мозговой грыжи (с. 216). Визуализирующие исследования не предоставляют надежных данных, а люмбальная пункция увеличивает риск, в связи с чем необходимо назначить эмпирическое лечение. Люмбальная пункция проводится только после снижения ВЧД.
- Во всех других случаях необходимо сразу выполнить люмбальную пункцию и провести анализы крови (см. Приложение, табл. 88).
- При энцефалитах МРТ предпочтительнее КТ.
- Признаки вирусного, пара-, постинфекционного и неинфекционного менингоэнцефалита см. в таблицах 86 и 87 Приложения.

Лечение

Острый бактериальный менингит. Дексаметазон плюс эмпирическая антибактериальная терапия (см. Приложение, табл. 89) до идентификации возбудителя (см. Приложение, табл. 90).

Подострый менингит. Идентификация возбудителя и специфическое лечение. При подозрении на туберкулезный менингит (с. 270) лечение следует начать немедленно, так как идентификация возбудителя может быть длительной и трудоемкой.

Вирусный менингит. Обычно достаточно симптоматической терапии. При менингите, вызванном ВПГ 2-го типа (с. 303), назначают ацикловир.

Энцефалит. См. с. 303 и www.braininfectionsuk.org/resources.

Профилактика. Иммунологическая профилактика с помощью вакцинации (см.: www.cdc.gov/travel). Химиопрофилактика показана в случае контакта с лицами, инфицированными палочкой инфлюэнцы (*Haemophilus influenzae*) (рифампицин) или менингококком (рифампицин, цефтриаксон или азитромицин). Профилактика новых случаев заболевания и распространения инфекции осуществляется путем обязательного оповещения властей (в соответствии с местным законодательством), карантинными мерами, дезинфекцией, стерилизацией и мерами личной профилактики.

Осложнения (см. Приложение, табл. 91).

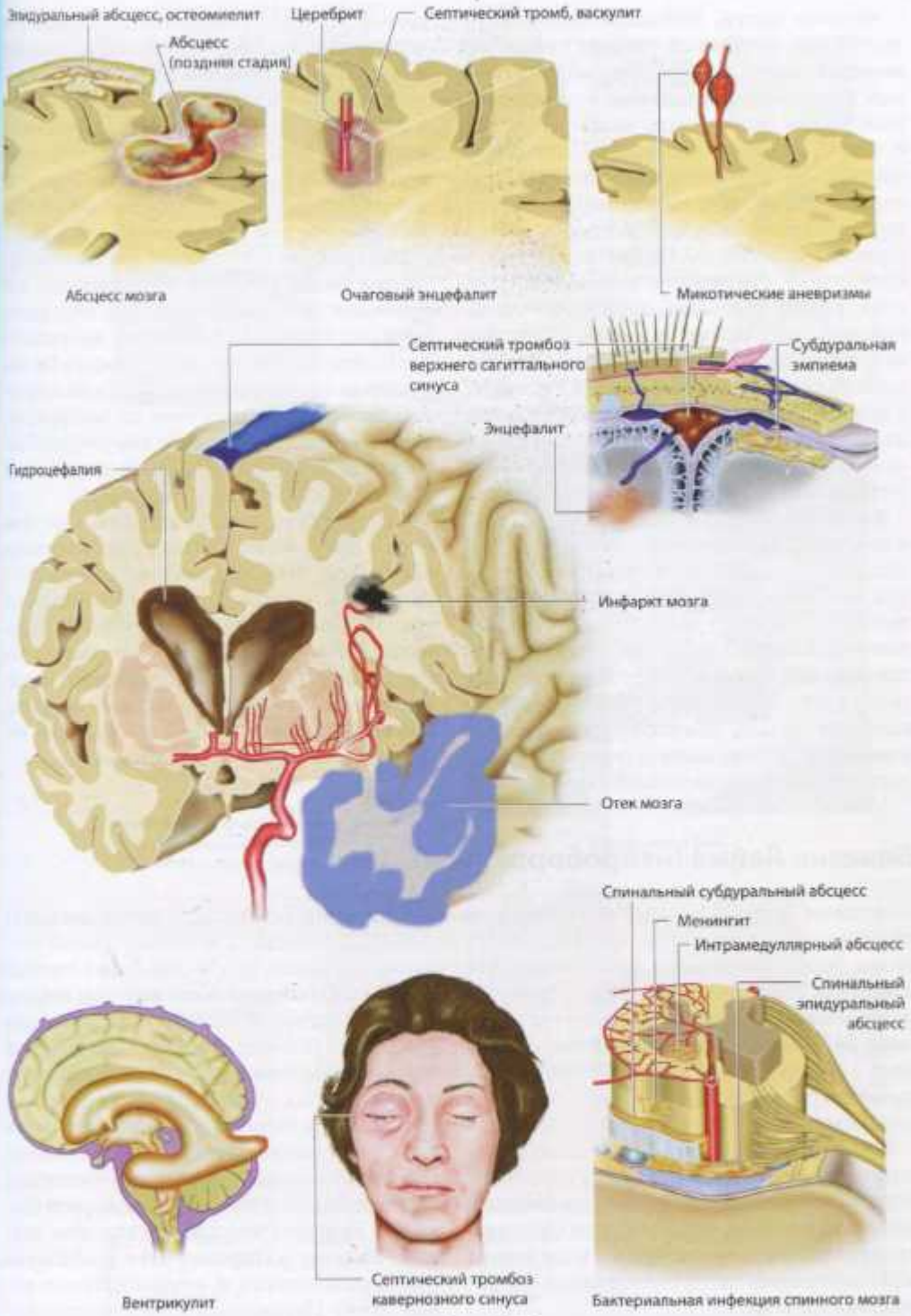

Осложнения инфекций ЦНС

Абсцесс мозга. Это заболевание начинается как локальный (ранний) церебрит, который затем трансформируется в гнойный инкапсулированный очаг с перифокальным отеком. Возбудитель может проникать в мозг местно, гематогенно (мастоидит, средний отит, синусит, остеомиелит, эндокардит, пневмония, одонтогенные инфекции, дивертикулит) или непосредственно (травма, операция). Среди клинических проявлений отмечаются менингизм, тошнота, рвота, лихорадка, нарушения сознания, эпилептические судороги и очаговая неврологическая симптоматика. Диагноз устанавливается при помощи МРТ и/или КТ с контрастным усилением (которая должна включать режим костного окна, так как инфекция может быть остеогенной) и подтверждается идентификацией возбудителя.

Васкулит. Воспаление стенки артерий в сочетании с сепсисом. Бактериальный эндокардит вызывает формирование абсцесса или инфаркта мозга путем инфекционной тромбоэмболии (→ очаговые воспалительные изменения в паренхиме мозга → метастатический или эмболический очаговый энцефалит). Этот синдром характеризуется головной болью, лихорадкой, судорогами, изменениями поведения и очаговой неврологической симптоматикой. При менингоэнцефалите артериит может возникнуть вследствие прямого вовлечения сосудов в воспалительный процесс. Эмболизация инфекционного материала может привести к развитию септических («микотических») аневризм. Бактериальный тромбофлебит или септический тромбоз венозных синусов возникает при вовлечении в воспалительный процесс вен. Диагностика: см. с. 263.

Вентрикулит. Инфекция системы желудочков (возможна при катетеризации желудочков для внутреннего или наружного дренажа ЦСЖ). Клинические проявления часто неспецифичны (сомнолентность, нарушения внимания и памяти). Если инфекция распространяется вниз по вентрикулоперитонеальному шунту, могут преобладать жалобы на боль в животе (перитонит). Диагностика: анализ ЦСЖ и посев.

Септическая энцефалопатия. При сепсисе и синдроме системного воспалительного ответа функции мозга могут нарушаться при посредстве медиаторов воспаления (цитокинов, интерлейкинов, ФНО). Проявляется рядом симптомов: спутанностью сознания, возбуждением, дезориентацией, галлюцинациями, вплоть до развития комы. Посев ЦСЖ не выявляет возбудителя, результаты КТ и МРТ отрицательные.

Болезнь Лайма (нейроборрелиоз)

Спирохета *Borrelia burgdorferi* (в широком смысле; общее название для различных видов боррелий) переносится иксодовыми клещами. Заболевание возникает, если клещ остается прикрепленным к коже по крайней мере 24 ч. Инкубационный период составляет 3–32 дня. В течении заболевания различают три стадии, описанные ниже. Эти синдромы имеют регионарные варианты.

Клиническая картина. 1-я стадия (*локализованная инфекция*). У 80% пациентов образуется безболезненная эритематозная макула или папула, которая постепенно распространяется от места укуса в виде кольца или гомогенного пятна (хроническая мигрирующая эритема).

2-я стадия (*диссеминированная инфекция*). При гематогенном распространении инфекции на 3–6-й неделе после заражения у 10–15% пациентов возникают общие симптомы: слабость, анорексия, боль в мышцах и суставах, головная боль, а иногда небольшое повышение температуры и ригидность мышц шеи. Реже встречаются регионарная или генерализованная лимфаденопатия, спленомегалия, гепатит, конъюнктивит или другие воспалительные изменения. Все эти симптомы могут разрешиться спонтанно. Кардиологические проявления: миокардит или перикардит с атриовентрикулярной блокадой. Неврологические проявления: синдром Банварта (паралич ЧН в комбинации с полирадикулитом и лимфоцитарным менингитом). Поражаются один или несколько ЧН. Чаще всего возникает односторонний или двусторонний лицевой паралич пери-

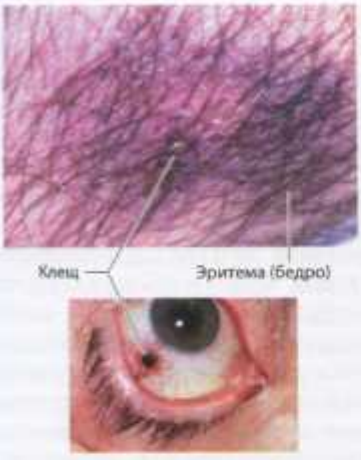



Хроническая мигрирующая эритема



Двусторонний паралич лицевых мышц
(периферического типа;
пациентка пытается закрыть глаза)



Корешковая боль

1-я стадия	2-я стадия	3-я стадия
• Хроническая мигрирующая эритема • Общие симптомы	• Общие симптомы • Синдром Банварта • Менингит • Энцефалит • Миокардит или перикардит • Миелит	• Энцефаломиелит • Энцефалопатия • Миозит • Церебральный васкулит • Хронический атрофический акродерматит • Полиневрит

Дни ---------- Недели ---------- Месяцы ----------

Инфицирование

Стадии болезни Лайма

ферического типа. Полирадикулонейропатия, которую можно ошибочно расценить как проявление грыжи межпозвонкового диска поясничного отдела, характеризуется интенсивной корешковой болью, усиливающейся по ночам, и другими неврологическими симптомами (двигательными нарушениями, нарушениями чувствительности, аномальными рефлексами, очаговой атрофией мышц). Менингит при боррелиозе обычно проявляется болью в шее и головной болью, интенсивность которой невелика; в некоторых случаях головная боль может отсутствовать. В ЦСЖ обнаруживают мононуклеарный плеоцитоз (примерно 100 клеток в 1 мкл) с преобладанием плазматических клеток и повышенную концентрацию белка; концентрация глюкозы остается нормальной. Эти изменения соответствуют изменениям при менингите. Энцефалит возникает относительно редко. МРТ выявляет поражение белого вещества головного мозга. Если возникает миелит, патологические изменения спинного мозга обнаруживают на уровне пораженных корешков.

3-я стадия (*персистирующая инфекция*). Только немногие пациенты достигают этой стадии через месяцы и годы после начала заболевания. Неврологический дефицит, ассоциированный главным образом с *B. garinii*, характеризуется атаксией, поражением ЧН, пара- или тетрапарезом и дисфункцией мочевого пузыря (боррелиозный энцефаломиелит Лайма). Энцефалопатия проявляется нарушениями внимания и памяти, инсомнией, повышенной утомляемостью, личностными изменениями и депрессией. Могут развиться миозит и церебральный васкулит. Хронический атрофический акродерматит ассоциируется главным образом с *B. afzelii*. Периферическая аксональная полинейропатия проявляется парестезией и болью корешкового типа. Рецидивирующий олигоартрит называется артритом Лайма.

Даже после того как с помощью антибактериальной терапии происходит элиминация возбудителя, у некоторых пациентов сохраняются головная боль, повышенная утомляемость и нарушения концентрации (постлаймовский синдром). При этом проводимые исследования не подтверждают наличия неврологических дефицитов и активной инфекции. Лечение симптоматическое, терапия антибиотиками не показана.

Диагностика. Диагноз нейроборрелиоза базируется на клинических неврологических симптомах, изменениях ЦСЖ и результатах серологического анализа (антитела класса IgM и IgG к боррелиям). Специфические антитела к боррелиям могут обнаруживаться в ЦСЖ или в сыворотке, несмотря на адекватную антибактериальную терапию, поэтому для диагностики боррелиоза одного только серологического метода недостаточно.

Антибактериальная терапия. 1-я стадия: доксициклин по 200 мг/сут. перорально в течение 2 нед. 2-я стадия: цефтриаксон по 2 г/сут. в течение 21 дня. 3-я стадия: цефтриаксон по 2 г/сут. в течение 14–28 дней. Подробнее см.: www.idsociety.org (guidelines).

Нейросифилис

Возбудителем сифилиса является бледная трепонема (*Treponema pallidum* подвид *pallidum*). Заражение почти всегда происходит половым путем. В течении заболевания выделяют три стадии. В 1-й и 2-й стадии серологические нетрепонемные (VDRL и RPR) и трепонемные (FTA-ABS и TPPA) тесты* дают положительные результаты. Симптомы на этих стадиях разрешаются в течение 1–6 мес. 3-я стадия протекает бессимптомно, анализ ЦСЖ нормальный, серологические тесты положительные (латентный или скрытый сифилис). В период первого года после инфицирования заболевание называется ранним латентным сифилисом, более года – поздним латентным сифилисом. Всегда следует помнить о возможности сопутствующей ВИЧ-инфекции (с. 307). Иммуноферментный анализ с трепонемным антигеном применяют для скрининга сифилиса.

Симптомы. Бледная трепонема может проникать в нервную систему на любой стадии заболевания.

Бессимптомный нейросифилис. Неврологические симптомы отсутствуют, но в 20–40% случаев имеются изменения ЦСЖ и положительные результаты серологических тестов (VDRL). В ЦСЖ обнаруживают мононуклеарный плеоцитоз, увеличение концентрации белка.

Симптоматический нейросифилис. Менингеальный сифилис обычно проявляется в течение 12 мес. после заражения. Тяжелые менингеальные симптомы могут сопровождаться неврологическим дефицитом VIII (внезапная потеря слуха), VII (паралич лицевых мышц) или II (нарушения зрения) ЧН. Менингополирадикулит встречается редко. В ЦСЖ обнаруживают лимфоцитарный плеоцитоз (до 400 клеток в 1 мкл) и увеличение концентрации белка. Менингит разрешается самопроизвольно, но могут возникнуть поздние осложнения.

При *менинговаскулярном сифилисе* флуктуирующие симптомы (головная боль, нарушения зрения и вертиго) возникают через 5–10 лет после заражения. Васкулит (гейбнеровский эндартериит) служит причиной инсультов, особенно в бассейне средней мозговой артерии, и может поражать мелкие перфорирующие сосуды, а также ЧН (VIII, VII, V). Наблюдаются также и другие разнообразные симптомы: гидроцефалия, личностные изменения, судороги, спинальные нарушения (парапарез, дисфункция мочевого пузыря, синдром передней спинальной артерии). Очень редко выявляются гуммы, обычно дуральные. В ЦСЖ обнаруживают мононуклеарный плеоцитоз (до 100 клеток в 1 мкл), повышение концентрации белка, увеличение количества олигоклональных IgG. VDRL-тест положительный (до 80% случаев).

Хронический прогрессирующий менингоэнцефалит с общим парезом возникает примерно через 20 лет после заражения. «Препаралитическая» стадия характеризуется личностными изменениями и легкими нарушениями концентрации и памяти. Затем наступает «паралитическая» стадия, характеризующаяся более тяжелыми когнитивными нарушениями, дизартрией, дисфазией, апраксией, нарушениями походки, недержанием мочи и аномальными зрачковыми рефлексами (примерно у 35% пациентов наблюдают зрачки Аргайлла Робертсона, с. 181). Изменения ЦСЖ такие же, как при менинговаскулярном сифилисе.

Спинная сухотка (*tabes dorsalis*) – позднее менинговаскулярное осложнение (через 25–30 лет после заражения), при котором возникают глазные симптомы (зрачки Аргайлла Робертсона, страбизм, атрофия зрительного нерва), боль (режущая боль в ногах, боль в животе), нарушения походки (вследствие утраты ощущения положения конечностей и проприоцепции) и автономная дисфункция (импотенция, мочевая дисфункция). Иногда наблюдается деформация суставов нижних конечностей (суставы Шарко). Изменения ЦСЖ такие же, как при менин-

* VDRL – тест Исследовательской лаборатории венерических заболеваний; RPR – тест быстрых плазменных реагинов (ускоренный плазмореагиновый тест); TPPA – реакция аглютинации бледных трепонем; FTA-ABS – реакция абсорбции флуоресцирующих антител к трепонемам. Трепонемные тесты подтверждают положительные результаты нетрепонемных тестов; они остаются положительными и после проведенного лечения.



Менингеальный сифилис (дисфункция ЧН)



Хронический прогрессирующий менингоэнцефалит
(личностные и когнитивные расстройства)

- Узкие, немного различающиеся по размеру зрачки
- Плохо расширяются в темноте
- Диссоциация свет–близь



Зрачки Аргайлла Робертсона



Спинная сухотка (режущая боль)



Развитие симптомов нейросифилиса
(время появления симптомов различается у разных пациентов)

говаскулярном сифилисе, но с относительно меньшим количеством клеток.

Врожденный сифилис. Передается плоду внутриутробно. Ранние симптомы появляются в первые 2 года жизни и соответствуют второй стадии у взрослых. Поздняя стадия может быть как бессимптомной, так и симптоматической.

Антибактериальная терапия. Бессимптомный нейросифилис: водорастворимый кристаллический пенициллин G 18–24 млн ЕД в сутки, по 3–4 млн ЕД каждые 3–4 часа в/в или в виде непрерывной инфузии в течение 10–14 дней. Более подробно и другие варианты лечения см.: www.cdc.gov (Руководство по лечению заболеваний, передающихся половым путем, 2010).

Туберкулез ЦНС

Микобактерии туберкулеза обычно передаются от человека к человеку воздушно-капельным путем при кашле, чихании или разговоре. Риск развития инфекции выше у лиц со сниженным иммунитетом (например, вследствие ВИЧ или алкоголизма), у детей и пожилых людей, а также при тесном контакте с больными. Микобактерии при легочном туберкулезе достигают ЦНС гематогенным путем или вследствие попадания содержимого субпиальных или субэпендимальных очагов (очаги Рича) в субарахноидальное пространство. В паренхиме ЦНС может формироваться туберкулема или туберкулезный абсцесс.

Симптомы. Туберкулез ЦНС обычно протекает подостро или хронически, в течение недель и месяцев. Продромальная стадия туберкулезного менингита продолжается 2–4 нед. и характеризуется изменениями поведения (летаргия, депрессия, раздражительность, спутанность, делирий, отсутствие внимания), анорексией, недомоганием, потерей массы тела, тошнотой и лихорадкой. При поражении мозговых оболочек возникает головная боль и ригидность мышц шеи. Туберкулезный экссудат преобладает в базальном отделе субарахноидального пространства (базальный менингит), латеральной борозде, стволе мозга и мозжечке. Базальное распространение или повышенное ВЧД вызывают поражение ЧН (главным образом, VI, реже II–IV, VII и VIII ЧН). Иногда вовлечение в процесс твердой мозговой оболочки вызывает гипертрофический пахименингит. Прогрессирование туберкулезного менингита проявляется нарушениями сознания, комой, очаговыми симптомами (афазия, апраксия, центральный парез, фокальные судороги) и/или повышением ВЧД либо гидроцефалией. Относительно часто вследствие различных причин возникает гипонатриемия (с. 368).

Диагноз туберкулезного менингита можно подтвердить только при обнаружении микобактерий в ЦСЖ с помощью микроскопии, посева или полимеразной цепной реакции (ПЦР). Так как прогноз при туберкулезном менингите неблагоприятный, лечение необходимо начинать, как только этот диагноз заподозрен на основании клинической картины и результатов анализа ЦСЖ. В ЦСЖ обнаруживают высокое содержание белка и лактата, низкое содержание глюкозы (<50% концентрации глюкозы в крови) и большое количество лейкоцитов (больше нескольких сотен; смешанный плеоцитоз: лимфоциты, моноциты, гранулоциты). Необходимо исключить сопутствующую ВИЧ-инфекцию.

Васкулит может стать причиной инсульта, особенно в бассейне внутренней сонной артерии. Диагностика осуществляется посредством КТ или МРТ с контрастным усилением или без него.

Туберкулема – редкое напоминающее опухоль образование с казеозом и возможной кальцификацией в центре, окруженное грануляционной тканью (гигантские клетки, лимфоциты). Туберкулемы могут быть солитарными или множественными. Их нужно отличать от туберкулезных абсцессов, в которых содержатся микобактерии и отсутствует грануляционная ткань. Диагностика осуществляется посредством КТ или МРТ с контрастным усилением или без него.

Туберкулезный поперечный миелит возникает при сочетании туберкулезного мие-



Микобактерии туберкулеза
(окраска по Цилю–Нильсену)



Очаговые симптомы
(пациент смотрит вправо)



Продромальная стадия

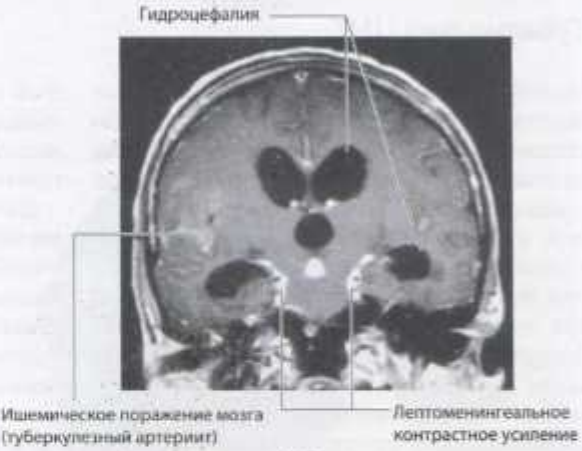

МРТ
(корональная проекция, T1-ВИ с контрастным усилением)

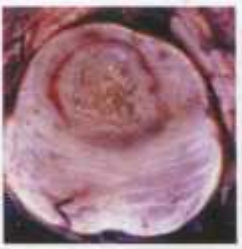

Туберкулема в стволе мозга





Менингит (базальный экссудат)

ломенингорадикулита, эпидурального туберкулезного абсцесса и туберкулезного спондилита. Диагностика: МРТ, анализ ЦСЖ.

Антибактериальная терапия. Вначале изониазид (с витамином B_6) + рифампицин + пиразинамид + этамбутол в течение 2 мес. Пациентам старше 14 лет дополнительно назначают дексаметазон. Начальная доза 0,4 мг/кг/сут.; затем дозу снижают. Подробную информацию о профилактике, длительности лечения, подборе дозы и лечении сопутствующей ВИЧ-инфекции см.: www.cdc.gov/tb или www.idsociety.org.

Ботулизм и столбняк

Оба заболевания вызывают экзотоксины, которые вырабатываются проросшими спорами грамположительных клостридиев в анаэробных условиях. Споры очень устойчивы и не погибают при термической обработке пищи.

Ботулизм

Термолабильный токсин *Clostridium botulinum* ингибирует высвобождение ацетилхолина в концевых нервно-мышечных пластинках и синапсах вегетативной нервной системы, куда он попадает с током крови. Разные типы клостридиев вырабатывают различные типы токсинов. Для человека токсичны типы A, B, E и F. Ботулизм обычно развивается после употребления в пищу продуктов, содержащих токсин. Иногда заболевание развивается после попадания в ЖКТ клостридиев и абсорбции вырабатываемого ими токсина в кишечнике (у детей в возрасте до 1 года → ботулизм младенцев, реже у взрослых → кишечный токсемический ботулизм). Заболевание может развиться при инфицировании ран (инъекции наркотиков, травма) или ятрогенно (введение больших доз препаратов, например при лечении спастичности).

Симптомы. Вначале возникает паралич ЧН, проявляющийся диплопией, светобоязнью, дизартрией, дисфонией, дисфагией, нарушением зрачковых реакций и аккомодации, а также мидриазом. Симметричный парез развивается быстро, распространяется каудально и поражает дыхательную мускулатуру. При этом возникает риск остановки дыхания. Среди вегетативных нарушений – сухость во рту, кишечная непроходимость и задержка мочи. Возможны сонливость, головокружение и парестезия, но когнитивные или сенсорные расстройства отсутствуют.

Диагноз подтверждается при обнаружении токсина в сыворотке (биопроба на мышах), фекалиях, содержимом желудка или отделяемом из раны.

Лечение проводят в отделениях интенсивной терапии; вводят ботулинический антитоксин (в первые 24 часа). Инфицированные раны: ревизия раны и терапия антибиотиками. Более подробно см.: www.bt.cdc.gov/agent/botulism.

Столбняк

Возбудитель столбняка *Clostridium tetani*, попадая в рану, в анаэробных условиях вырабатывает нейротоксин тетаноспазмин. Этот токсин связывается с окончаниями периферических черепных и спинальных (двигательных) нервов, откуда транспортируется в двигательные ядра, а затем в пресинаптические тормозные бульбарные и спинальные интернейроны. Токсин подавляет экзоцитоз везикул, содержащих трансмиттеры глицин и ГАМК. В результате подавления активности тормозных интернейронов возрастает активность вторых двигательных нейронов и преганглионарных симпатических волокон.

Столбняк может быть генерализованным (в том числе у новорожденных) или локальным (например, головной столбняк).

Симптомы. Основными симптомами генерализованного столбняка являются повышенный мышечный тонус и мышечные спазмы, которые вначале поражают жевательные мышцы (тризм), лицевые мышцы (сардоническая улыбка), мышцы гортани и глотки (дисфагия, ларингоспазм), а затем



Зараженные консервы



Clostridium botulinum



Пероральное поступление токсина



Синаптические везикулы, содержащие ацетилхолин

Ингибирование высвобождения ацетилхолина

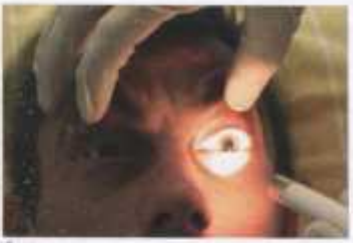

Птоз, сниженная реакция зрачков, светобоязнь

- Парез ЧН
- Головокружение
- Сухость во рту
- Краниокаудальное распространение пареза
- Маскообразное лицо (отсутствие мимики)



Диплопия, офтальмоплегия

Ботулизм



Кожная рана

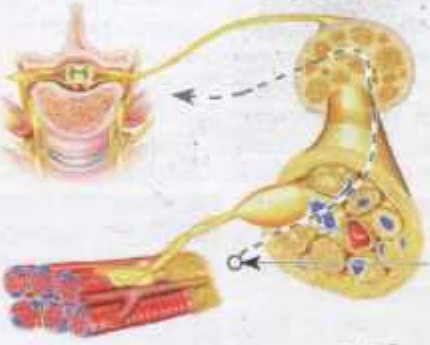

Связывание и транспорт тетаноспазмина



Споры *Clostridium tetani*



Локальный (головной) столбняк

- Повышенный мышечный тонус и мышечные спазмы
- Автономная дисфункция

Сардоническая улыбка (спазм лицевых мышц)

Столбняк

паравертебральные (опистотонус) и дыхательные мышцы. Возникает автономная дисфункция, проявляющаяся лабильностью АД, тахикардией, повышенным потоотделением, спазмом периферических сосудов. Сознание сохраняется. Руки и ноги страдают в меньшей степени. При локальном столбняке поражаются мышцы в области раны.

Диагноз устанавливается на основании клинической картины (анамнез, иммунизация, симптомы). Лабораторные анализы обычно не помогают в диагностике. При ЭМГ обнаруживаются устойчивая спонтанная мышечная активность, короткий или отсутствие периода «молчания» после электрической нервной стимуляции.

Лечение проводят в отделениях интенсивной терапии. Осуществляют элиминацию возбудителя (хирургическая обработка раны, антибиотики), раннее введение антитоксина, предупреждение мышечных спазмов (исключение стимуляции, бензодиазепин, пропофол, магнезия). Профилактика состоит в активной иммунизации и своевременной обработке ран. Более подробно см.: www.cdc.gov/vaccines/vpd-vac/tetanus/default.htm.

Инфекции, вызываемые вирусом простого герпеса

Первичное инфицирование происходит через кожу и слизистые оболочки. Вирус размножается в клетках эпидермиса и дермы, а также в регионарных лимфатических узлах. Эта стадия может протекать субклинически, особенно в детстве. Вирус проникает в чувствительные и автономные нервные волокна и достигает по ним нейронов чувствительных ганглиев. Здесь происходит его репликация. Затем вирус распространяется центрифугально и попадает в другие нервно-мышечные области. Диссеминация может сопровождаться вирусемией. После первичного инфицирования наступает латентный период, а вирус остается в нейронах в виде нуклеокапсидов (капсид – белковая оболочка, покрывающая нуклеиновую кислоту), пока не наступает его реактивация. Ее механизм до сих пор неизвестен.

Симптомы. ВПГ вызывает несколько неврологических заболеваний. Причиной герпетического энцефалита почти всегда является ВПГ 1-го типа. Заболевание может быть следствием прямого инфицирования через обонятельную луковицу и обонятельный тракт или реактивации вируса, например в корешках тройничного нерва или автономных нервов. Энцефалит начинается с короткого продромального периода, характеризующегося лихорадкой, головной болью, тошнотой, анорексией и летаргией. Затем возникают очаговые процессы (преимущественно в височной доле), приводящие к поведенческим нарушениям (спутанности, дезориентации, психозу), появлению афазии и фокальных или генерализованных припадков. Гемипарез или дефекты полей зрения наблюдаются редко. В течение нескольких часов может развиться отек мозга, что приводит к нарушению сознания и коме.

Диагностика герпетического энцефалита может вызывать затруднения, особенно если врач сталкивается с ним впервые. На ранней стадии МРТ выявляет одно- или двусторонние очаги поражения в медиобазальных отделах височной и лобной долей, иногда геморрагические. Выполнение люмбальной пункции рискованно, так как ВЧД повышено. Анализ ЦСЖ выявляет лимфомоноцитарный плеоцитоз (вначале могут преобладать гранулоциты), увеличение концентрации белка; снижение уровня глюкозы и повышение уровня лактата отмечаются редко. Могут обнаруживаться ксантохромия и эритроцитоз (геморрагический некротизирующий энцефалит). Вирусную ДНК можно обнаружить в ЦСЖ с помощью ПЦР в течение 1–2 дней от начала заболевания. Очень редко может потребоваться биопсия мозга для выявления ДНК ВПГ, антигена ВПГ и репликации ВПГ в ткани мозга.

Возбудителем *энцефалита новорожденных* в 70% случаев является ВПГ 2-го типа, а в 30% случаев – ВПГ 1-го типа. Часто причиной служит генитальная инфекция матери.

Герпетический менингит (с. 524) может быть обусловлен инфекцией ВПГ 2-го типа

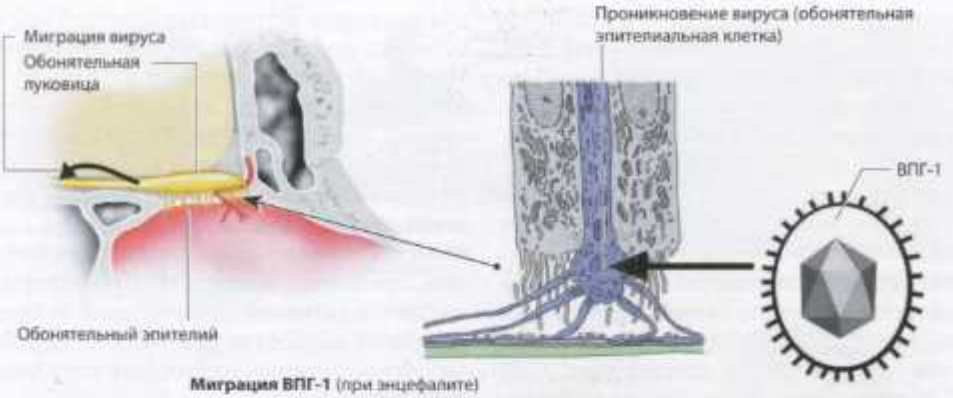

Миграция ВПГ-1 (при энцефалите)



Продромальные симптомы, изменения поведения



МРТ (*слева:* корональная проекция, Т1-ВИ с контрастным усилением; *справа:* аксиальная проекция, в режиме FLAIR)

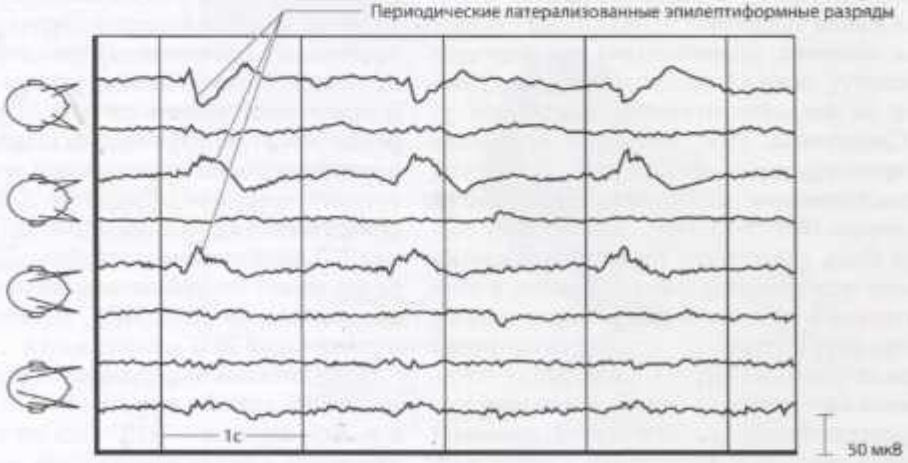

ЭЭГ

(первичный генитальный герпес). ВПГ 2-го типа также служит причиной рецидивирующего самостоятельно разрешающегося асептического менингита (менингит Молларе). В ЦСЖ обнаруживают лимфоцитоз и гранулоцитоз, а также большие мононуклеарные клетки (клетки Молларе).

Радикуломиелит. Воспаление нервных корешков пояснично-крестцового отдела вызывает нарушения чувствительности, боль, дисфункцию мочевого пузыря и кишечника. Может развиться восходящий миелит. Помимо ВПГ 2-го типа, возбудителем может быть вирус varicella–zoster, вирус Эпштейна–Барр и цитомегаловирус.

Вирусостатические средства. Герпетическую инфекцию ЦНС лечат ацикловиром. Препарат назначают в/в по 10 мг/кг каждые 8 часов в течение 14–21 дня. Более подробно см.: www.cid.oxfordjournals.org в статье «The management of encephalitis 2008».

Инфекции, вызываемые вирусом varicella–zoster

Первичное инфицирование вирусом varicella–zoster вызывает ветряную оспу. Входными воротами инфекции служит слизистая оболочка верхних дыхательных путей. Вирус размножается локально, вероятно, в носоглотке, затем проникает в клетки ретикулоэндотелиальной системы, распространяется гематогенным путем (вирусемия) и вызывает появление везикулярной сыпи. Вирус varicella–zoster предположительно проникает в ганглии задних корешков, где сохраняется в латентном состоянии. Чаще всего поражаются ганглии грудного отдела и ганглии тройничного нерва, но могут страдать также VII, IX и X ЧН. Детали реактивации вируса неизвестны. Реактивированный вирус распространяется по аксонам центрифугально в соответствующие дерматомы. При этом возникает односторонняя везикулярная сыпь, ограниченная пределами дерматома. Вирус может распространяться и по дорсальным спинномозговым корешковым ганглиям (радикулит), вызывая герпетический миелит. Сильная боль возникает при остром неврите и при постгерпетической невралгии, которая, как предполагают, обусловлена нарушениями периферического и центрального проведения ноцицептивных сигналов.

Симптомы. *Ветряная оспа.* После инкубационного периода продолжительностью 10–21 день появляется зудящая сыпь, которая в течение нескольких часов проходит стадии макулы, папулы, везикулы и корочки. Корочки отпадают через 1–2 нед. У пациентов со сниженным иммунитетом может развиться тяжелый геморрагический миелит, пневмония, энцефалит или гепатит. При остром церебеллите возникает атаксия, реже дизартрия и нистагм. В ЦСЖ обнаруживают плеоцитоз и увеличение концентрации белка. МРТ не выявляет никаких изменений. В большинстве случаев церебеллит разрешается самопроизвольно, хотя и медленно.

Опоясывающий лишай (herpes zoster). Заболеваемость выше в старших возрастных группах, среди лиц, страдающих диабетом и иммунодефицитом (ВИЧ, лимфома, трансплантация стволовых гемопоэтических клеток, химиотерапия). Заболевание начинается с общих симптомов (летаргия, лихорадка), затем возникают боль, зуд, жжение или покалывание в пораженном дерматоме (дерматомах). Чаще всего это грудная или краниоцервикальная области (особые формы: глазная, ушная и затылочно-воротниковая формы опоясывающего лишая). На коже одного или нескольких дерматомов возникает эритема, на фоне которой в течение 48–72 ч появляются группы везикул, содержащих прозрачную жидкость. Их содержимое становится мутным и желтеет через 2–3 дня. Везикулы исчезают примерно через 5 дней. Боль и дизестезия при опоясывающем герпесе обычно сохраняются не более 4 нед. Заболевание может протекать без сыпи (*sine herpete*).

Осложнения. Боль, которая сохраняется более 3 мес. после исчезновения сыпи, называется постгерпетической невралгией и чаще всего локализуется в краниальных и грудных дерматомах. При поражении ЧН возникают одно- или двусторонние офтальмологические осложнения (офтальмо-

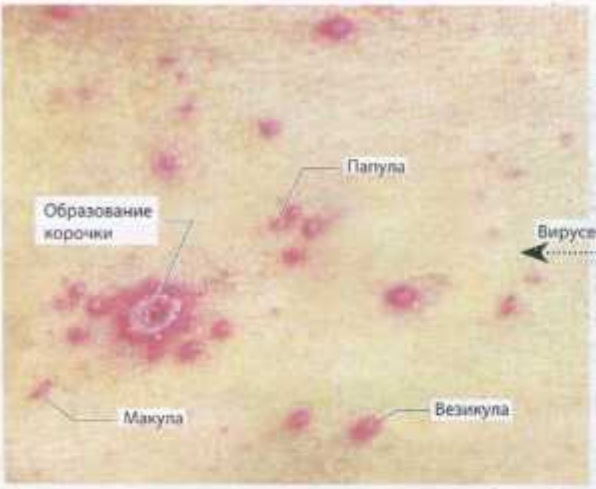

Ветряная оспа (стадии развития сыпи)

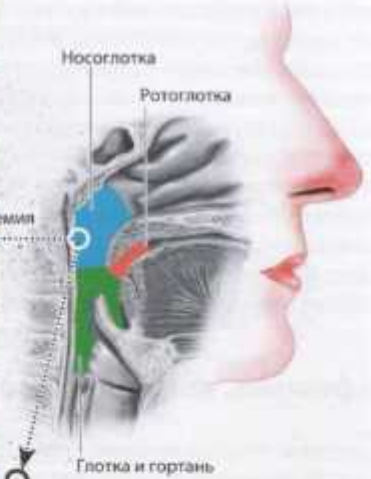

Входные ворота инфекции

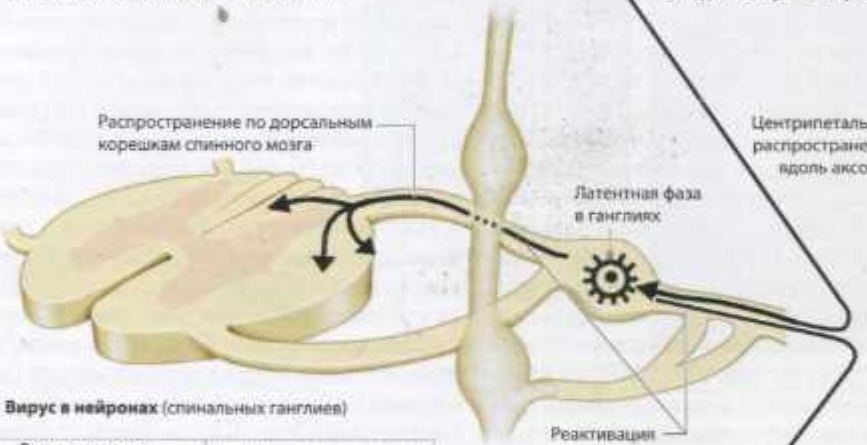

Вирус в нейронах (спинальных ганглиев)

Ветряная оспа (первичное инфицирование)	**Реактивация** (опоясывающий лишай)
• Острая мозжечковая атаксия • ОВДП • Синдром Рея • Миелит • Неврит зрительного нерва • Менингит и энцефалит • Васкулопатия	• ОВДП • Миелит • Неврит зрительного нерва • Менингит и энцефалит • Васкулопатия • Очаговая моторная слабость • Синдром Рамзая Ханта • Постгерпетическая невралгия

Цит. по: Steiner et al. (2007)

Неврологические осложнения при заражении вирусом varicella-zoster



Опоясывающий лишай
(*herpes zoster*: дерматом V1, левый)

плегия, кератоконъюнктивит, нарушения зрения) или синдром Рамзая Ханта (периферический паралич мимической мускулатуры + ушная и/или ротоглоточная формы опоясывающего лишая, потеря слуха, звон в ушах, вертиго). IX, X и XII ЧН страдают редко. Среди других осложнений СГБ, миелит, сегментарный парез/мышечная атрофия, миозит, менингит, вентрикулит, энцефалит, вегетативные нарушения (ангидроз, КРБС; с. 168), генерализованный опоясывающий лишай и васкулит (внутренняя сонная артерия и ее ветви, базилярная артерия). ДНК вируса определяют в ЦСЖ с помощью ПЦР.

Вирусостатическая терапия. Ацикловир в/в по 5 мг/кг каждые 8 часов или перорально по 800 мг 5 раз в сутки. Фамцикловир перорально по 250 мг 3 раза в сутки или валацикловир перорально по 1 г 3 раза в сутки. Лечение продолжают 5–7 дней. Эти препараты эффективны только в течение фазы репликации вируса. Профилактика: вакцинация. Более подробно см.: www.cdc.gov/shingles/index.html.

ВИЧ-инфекция

Заболевание вызывают ретровирусы ВИЧ-1 (чаще) и ВИЧ-2. Заражение происходит при контакте с инфицированными биологическими жидкостями (кровью, спермой, вагинальным секретом, грудным молоком), чаще всего при половых контактах, работе с кровью и ее продуктами. Дети заражаются от больной матери. После первичного инфицирования происходит связывание вирусного белка gp120 с молекулами CD4, которые находятся на поверхности моноцитов, макрофагов и дендритных клеток. Затем начинается репликация вируса. Внутри клеток лимфоидной ткани вирусная РНК превращается в ДНК при участии вирусной обратной транскриптазы, что приводит к развитию вирусемии, диссеминации ВИЧ и его проникновению в другие клетки-мишени. Иммунная система может частично контролировать репликацию вируса, при этом происходит серологическая конверсия. Последующий латентный (бессимптомный) период продолжается в среднем 10 лет и характеризуется постепенным увеличением нагрузки вирусом, которая способствует прогрессированию ВИЧ-инфекции в СПИД. Иммунные функции снижаются, уменьшается количество CD4-лимфоцитов, что способствует развитию разнообразных инфекций и новообразований. В нервной системе ВИЧ ассоциирован главным образом с макрофагами, микроглией и астроцитами. Нейроны поражаются, вероятно, непрямым путем вследствие продукции медиаторов воспаления.

Неврологические заболевания у пациентов, инфицированных ВИЧ

Заболевание	Признаки
Первичное инфицирование	
Асептический менингит (с. 524, 525)	Все (ранние) стадии ВИЧ, обычно спонтанная ремиссия через 2–4 нед.
ВИЧ-ассоциированное нейрокогнитивное расстройство[1]	Летаргия, головная боль, утрата социальных контактов, нарушения сна, забывчивость, нарушение внимания, апатия
Миелопатия	Атаксия, тетрапарез, спастичность, недержание мочи[2]
Периферическая нейропатия	Острый полирадикулоневрит[3] или дистальная симметричная сенсорная полинейропатия[4]
Миопатия	Различной степени тяжести[4, 5]
Вторичные оппортунистические инфекции	
Токсоплазмозный энцефалит	С. 319
Криптококковый менингит	С. 316
ПМЛ	С. 312
ЦМВ-энцефалит	С. 312
Нейросифилис	С. 297
Нейротуберкулез	С. 299
Герпетический энцефалит	С. 303
Инфекция HTLV-1	С. 394; см. Приложение, табл. 118
Амебиаз[6]	Кишечный амебиаз, абсцесс печени
Новообразования	
Первичная лимфома ЦНС	С. 353
Саркома Капоши[7]	Мультифокальное поражение сосудов кожи, слизистых и внутренних органов вначале в виде макул, затем в виде плотных узлов, которые могут быть болезненными

[1] Наиболее тяжелыми поражениями являются ВИЧ-ассоциированная деменция/ВИЧ-энцефалопатия/комплексная СПИД-деменция: брадифрения, поведенческие расстройства, нарушения координации, миоклонусы, ригидность, постуральный тремор, несдержанность, центральные парезы. КТ выявляет генерализованную атрофию, МРТ – множественные очаговые или диффузные поражения белого вещества. В ЦСЖ – неспецифические воспалительные изменения, антитела к ВИЧ.

[2] Сосудистая миелопатия; другие спинальные синдромы с чисто сенсорной атаксией (задние столбы) или парестезией нижних конечностей. Дифференциальная диагностика с ЦМВ-инфекцией (с. 312).

[3] Клиническая картина напоминает СГБ (с. 405).

[4] Может быть побочным эффектом лекарственной терапии.

[5] Увеличение креатинкиназы без пареза, или подострый парез + миалгия, или полимиозит или вастинг-синдром (синдром ВИЧ-истощения).

[6] Инфекция, вызванная дизентерийной амебой (*Entamoeba histolytica*).

[7] Ассоциирован с вирусом герпеса человека 8-го типа.

Антиретровирусная терапия. Комбинированная антиретровирусная терапия (или высокоактивная антиретровирусная терапия). Высокоактивная антиретровирусная терапия может вызвать парадоксальную активацию латентной или нелеченой оппортунистической инфекции вследствие восстановления функций иммунной системы (иммунная болезнь восстановления) или аутоиммунного заболевания (воспалительный синдром иммунной реконструкции, который также называется воспалительным синдромом восстановления иммунитета). Более подробно см.: www.aidsinfo.nih.gov.



Хроническая ВИЧ-инфекция (клинически латентная, постоянная репродукция вируса)

Вирусемия, диссеминация вируса; заселение лимфоидных органов; первичный иммунный ответ

Острая ВИЧ-инфекция (период между контактом с вирусом и завершением первичного иммунного ответа)

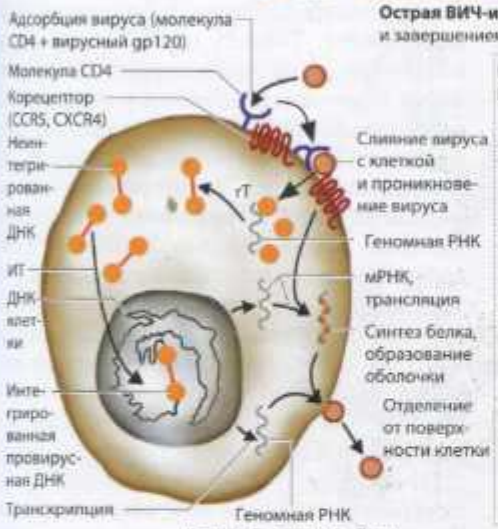

(Fauci A.S., Lane H.C., 2012)

Цикл репликации ВИЧ в CD4⁺-клетках хозяина (ОТ – обратная транскриптаза; ИТ – интеграза)

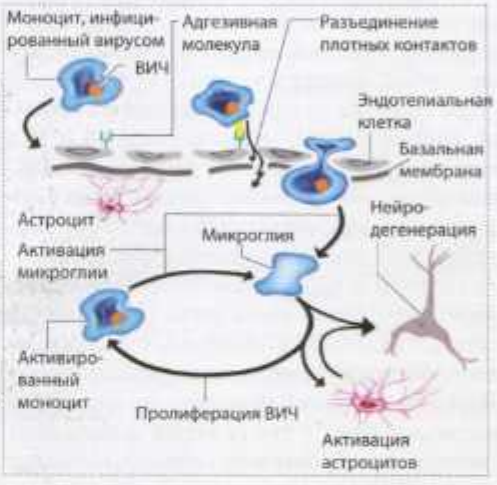

Схема вероятного проникновения ВИЧ-1 в ткани головного мозга (процесса, приводящего к развитию нейродегенерации)

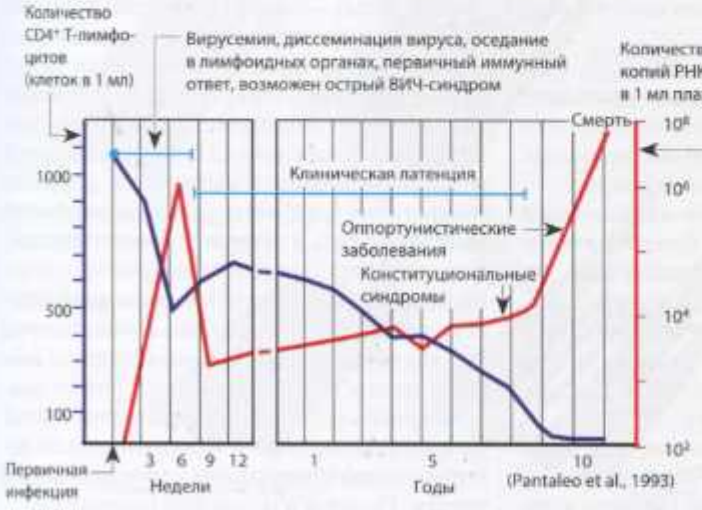

Течение нелеченой ВИЧ-инфекции



МРТ в корональной проекции. Т1-ВИ с контрастным усилением

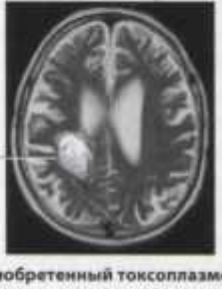

Приобретенный токсоплазмоз (внизу: МРТ в аксиальной проекции, Т2-ВИ)

Полиомиелит

Благодаря вакцинации и глобальной программе ликвидации полиомиелита произошла почти полная эрадикация этого заболевания в Европе, Северной и Южной Америке, а также на большей части территории Азии и Африки. Энтеровирусы, отличающиеся от полиовируса, часто вызывают асептические менингиты у детей и молодых взрослых (с. 523). Энтеровирус 71, особенно в Азии, вызывает синдром «рука–нога–рот» и ряд неврологических заболеваний, например асептический менингит, (стволовой) энцефалит, передний миелит с острым вялым параличом, энцефаломиелит.

Как и другие энтеровирусы (вирус Коксаки, вирусы ECHO, энтеровирусы 68 и 71), полиовирусы передаются фекально-оральным и орально-оральным путем. Попав в организм хозяина, вирус инфильтрирует эпителиальные клетки слизистых оболочек полости рта и ЖКТ, а затем проникает в лимфатическую ткань носоглотки (миндалины) и стенки кишечника (пейеровы бляшки). Затем происходит гематогенная диссеминация вируса (вирусемия). Вероятно, полиовирусы достигают ЦНС с током крови и попадают в моторные нейроны через область концевой моторной пластинки (с. 13), далее перемещаются при помощи аксонного транспорта. Изолировать вирус можно из крови, мазков из глотки, фекалий и ЦСЖ или идентифицировать с помощью ПЦР.

Симптомы. Примерно в 90–95% случаев полиовирусная инфекция протекает бессимптомно. У 5–10% заразившихся людей развивается абортивный полиомиелит, у 1–2% – паралитический полиомиелит.

Клинические проявления *абортивного полиомиелита*, или малой болезни (*minor illness*), неспецифичны. Это лихорадка, головная боль, боль в горле, в конечностях, сонливость, желудочно-кишечные расстройства (тошнота, анорексия, диарея, запор). Заболевание разрешается через 4 дня, поражения ЦНС не происходит.

Паралитический полиомиелит, или большая болезнь (*major illness*). Через несколько дней асептический менингит сменяется лихорадкой, выраженной артралгией и миалгией – пре- или непаралитическая формы полиомиелита, которые в 1–2% случаев разрешаются через 2–10 дней. Затем развивается паралитический полиомиелит. Заболевание может быть также бифазным: неспецифические симптомы проявляются в течение 1–7 дней, затем развивается паралич. Наиболее часто встречается спинальный паралитический полиомиелит, для которого характерны вялый парез (обычно это асимметричная проксимальная мышечная слабость) и арефлексия, главным образом нижних конечностей. Тяжесть пареза вариабельна, но обычно он не прогрессирует после снижения температуры. У некоторых пациентов возникает парестезия или автономная дисфункция (задержка мочи, избыточное потоотделение, запор). Вскоре развивается мышечная атрофия, но она может разрешиться частично или полностью. Бульбарный тип паралитического полиомиелита развивается у 10% пациентов (изолированно или в комбинации со спинальной формой). Поражение VII, IX и X ЧН приводит к дисфонии и дисфагии. Поражение ствола мозга вызывает гемодинамические нарушения и даже коллапс и дыхательную недостаточность вследствие аспирации. Может возникнуть паралич диафрагмального или межреберных нервов. Энцефалит (с. 220) возникает очень редко и сопровождается автономной дисфункцией.

Постполиомиелитный синдром (постполиосиндром) – повторное возникновение симптомов полиомиелита у пациента, который перенес его по крайней мере 10 лет назад. Синдром характеризуется общими симптомами (утомляемость, зябкость, цианоз пораженных конечностей), артралгией и усилением нервно-мышечного дефицита (нарастание слабости ранее пораженных мышц, слабость в прежде здоровых мышцах, новые области атрофии). Синдром иногда сопровождается дисфагией, дыхательной недостаточностью и апноэ во сне. Предполагают, что это обусловлено тем, что моторные нейроны не могут в достаточной степени компенсировать функции нейронов, утраченных во время предыдущего заболевания, а не повторным инфицированием или реактивацией вируса. Прогноз в целом благоприятный.

Профилактика. Вакцинация. Более подробно см.: www.cdc.gov/vaccines/vpd-vac/polio/default.htm.

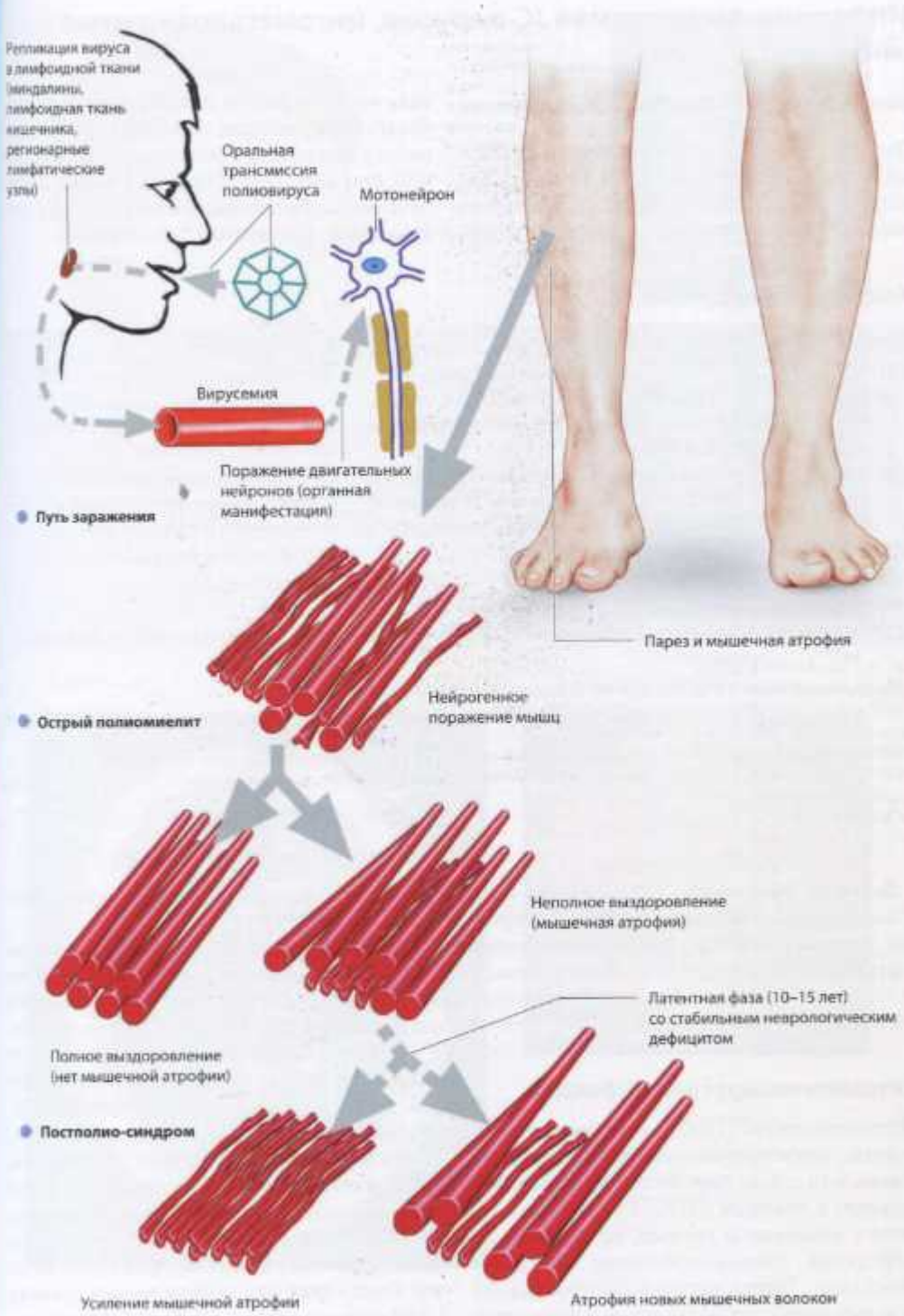
Репликация вируса в лимфоидной ткани (миндалины, лимфоидная ткань кишечника, регионарные лимфатические узлы)
Оральная трансмиссия полиовируса
Мотонейрон
Виремия
Поражение двигательных нейронов (органная манифестация)
Путь заражения
Парез и мышечная атрофия
Нейрогенное поражение мышц
Острый полиомиелит
Неполное выздоровление (мышечная атрофия)
Латентная фаза (10–15 лет) со стабильным неврологическим дефицитом
Полное выздоровление (нет мышечной атрофии)
Постполио-синдром
Усиление мышечной атрофии
Атрофия новых мышечных волокон

Инфекция, вызываемая JC-вирусом, цитомегаловирусная инфекция

Инфекция, вызываемая JC-вирусом

Этот нейротропный полиомавирус вызывает заболевание только у человека. После инфицирования, которое происходит в детстве, вирус остается в латентном состоянии в почках, костном мозге и лимфоидной ткани. Он может проникать через ГЭБ. Активация вируса происходит при иммуносупрессии или при иммунодефиците, а также после лечения моноклональными антителами (натализумаб, ритуксимаб, эфализумаб).

Клиническая картина

Синдром	Клинические проявления	Диагностика[1]
ПМЛ[2]	Зрительные расстройства, например гомонимная гемианопсия; деменция, спутанность, изменения поведения, центральный парез, атаксия	МРТ: асимметричные очаги с четкими границами (гиперинтенсивные в Т2-режиме и режиме FLAIR, гипоинтенсивные – в Т1-режиме)
ПМЛ-ВСИР[3]	Восстановление иммунитета после высокоактивной антиретровирусной терапии или прекращение иммуносупрессивной терапии	МРТ с контрастным усилением: множественные сливающиеся очаги повышенной интенсивности
JCV-НЗК[4]	Мозжечковые синдромы	МРТ: атрофия мозжечка
JCV-энцефалопатия[5]	Кортикальные симптомы	МРТ: очаги в коре
JCV-менингит	Асептический менингит	МРТ: возможна дилатация желудочков

Цит. по: Tan, Koralnik (2010).
[1] Обнаружение вируса в ЦСЖ и при необходимости в ткани мозга (биопсия).
[2] ПМЛ вследствие инфицирования JC-вирусом глиальных клеток; демиелинизация не затрагивает зрительный нерв и спинной мозг.
[3] ПМЛ, связанная с ВСИР. ВСИР – воспалительный синдром иммунной реконструкции, см. с. 308.
[4] JCV-НЗК – нейропатия зернистых клеток (мозжечка), вызванная JC-вирусом (может быть изолированной или в сочетании с ПМЛ).
[5] JCV-инфекция серого вещества.

Лечение. Эффективной терапии нет. Прекращение или приостановка иммуносупрессии. В тяжелых случаях назначаются глюкокортикоиды. Плазмаферез – если причиной является натализумаб. Более подробно см.: www.ninds.nih.gov/disorders/pml/pml.htm.

Цитомегаловирусная инфекция

Цитомегаловирус (ЦМВ) – род вирусов семейства герпесвирусов (вирус герпеса человека 5-го типа), передается воздушно-капельным и половым путем, а также при контакте с зараженной кровью, ее продуктами и органами, предназначенными для трансплантации. Вирус широко распространен по всему миру с преобладанием в некоторых регионах. Заболеваемость выше в отдельных возрастных группах. После первичного инфицирования ЦМВ персистирует в различных тканях.

Симптомы. Первичное инфицирование ЦМВ во время беременности приводит к возникновению генерализованной формы фетопатии примерно у 5% новорожденных. У иммунокомпетентных пациентов может развиться ЦМВ-мононуклеоз с лихорадкой, летаргией, миалгией, головной болью, спленомегалией и иногда полирадикулитом. У пациентов с нарушениями иммунитета, в частности с ВИЧ-инфекцией, или после трансплантации органов (реактивированная) ЦМВ-инфекция проявляется комбинацией различных симптомов, включая ретинит (частичная или полная потеря зрения), ЦМВ-пневмонией и ЦМВ-энтеритом (колитом, эзофагитом, проктитом). При поражении периферических нервов возникает



ПМЛ (дизартрия, дисфазия, когнитивные и поведенческие расстройства)

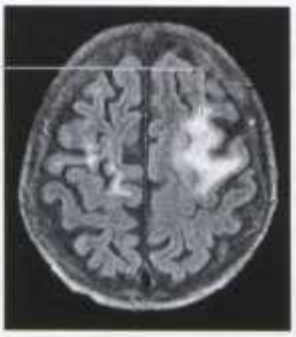

Асимметричная гиперинтенсивность в височной доле, поражение белого вещества с вовлечением U-волокон. Отсутствие масс-эффекта



Поражение U-волокон (с. 44)

ПМЛ

МРТ в аксиальной проекции в режиме FLAIR. Два пациента со СПИДом



ЦМВ-вентрикулит на МРТ (накопление контрастного препарата в эпендиме)

«Ватные пятна» (*cotton-wool spots*) возле диска зрительного нерва



Микроангиопатия

Кровоизлияние

ЦМВ-ретинит

Приобретенная ЦМВ-инфекция

СГБ или пояснично-крестцовая полирадикулопатия (подострый парапарез с болью в спине, корешковой болью или без боли). Поражение ЦНС приводит к развитию менингита, энцефалита, вентрикулита и/или миелита. ЦМВ-васкулит может стать причиной инсульта.

Для диагностики обычно бывает недостаточно только клинических данных. При ЦМВ-вентрикулите МРТ выявляет перивентрикулярное постконтрастное усиление, другие данные МРТ и КТ неспецифичны. В ЦСЖ обнаруживают плеоцитоз и повышение концентрации белка. Диагноз подтверждается при изоляции вируса, обнаружении ЦМВ-антигена или ДНК ЦМВ с помощью ПЦР крови или ЦСЖ.

Вирусостатическая терапия. ЦМВ-ретинит: ганцикловир или валганцикловир. Пациентам со сниженным иммунитетом – ганцикловир или валганцикловир, фоскарнет или цидофовир. Для пациентов с трансплантированными органами существуют специальные рекомендации. Более подробно см.: www.cdc.gov/cmv/index.html.

Бешенство

Бешенство (*rabies*) представляет собой широко распространенное вирусное зоонозное заболевание. Вирус передается при укусах больных животных, обычно собак или летучих мышей, реже других диких животных (лисиц, скунсов и т.п.). Заражение свежей раны инфицированным материалом (слюной, пылью в местах обитания летучих мышей) без укуса животного происходит редко. Не диагностированное у донора внутренних органов бешенство может вызвать заболевание у реципиента при трансплантации роговицы, почки или печени. Эффективной терапии нет.

Вирус бешенства принадлежит к семейству *Rhabdoviridae*. Средний инкубационный период составляет 1–3 мес. (реже от нескольких дней до 1 года). Репликация вируса происходит в мышечной и подкожной ткани рядом с местом укуса. Полагают, что при аэрозольной трансмиссии вируса он реплицируется в обонятельной луковице, а затем проникает в ЦНС по обонятельным нервам.

В мышцах вирус связывается с никотиновыми ацетилхолиновыми рецепторами на постсинаптической мембране нервно-мышечного соединения. Посредством ретроградного быстрого аксонного транспорта он проникает в моторные нейроны спинного мозга и ствола мозга и далее в другие отделы мозга. Здесь вирус распространяется вдоль нервных проводящих путей благодаря быстрому аксонному транспорту. Затем по чувствительным или автономным нервам вирус достигает различных органов и тканей (слюнные железы, кожа, роговица, почки, сердце, легкие). Вирус выделяется со слюной.

Симптомы. Течение заболевания можно разделить на три стадии. *Продромальная стадия* характеризуется тошнотой, недомоганием, лихорадкой и головной болью. В течение нескольких дней пациент страдает бессонницей, становится раздражительным, беспокойным, у него повышается двигательная активность. На стороне укуса часто появляется парестезия, гиперестезия и боль. На этой стадии рана уже почти полностью заживает.

Стадия сверхвозбуждения (рабический энцефалит). У 80% пациентов нарастают беспокойство, автономная дисфункция (гиперсаливация, аритмия сердца, приапизм) и болезненные спазмы конечностей. При раннем вовлечении в процесс ствола мозга возникает гидрофобия. Она характеризуется болезненными спазмами гортани, спазмами дыхательных мышц и опистотонусом с тонико-клоническими спазмами по всему телу. Вначале эти симптомы возникают при попытках выпить воды, а позднее даже при виде воды, внезапном шуме или ярком свете. Периоды крайнего возбуждения могут сменяться спокойными периодами с ясным сознанием. Без интенсивного лечения пациент погибает через несколько дней (формируется синдром множественной органной дисфункции).

Паралитическая стадия (рабический паралич). Примерно у 20% пациентов развива-

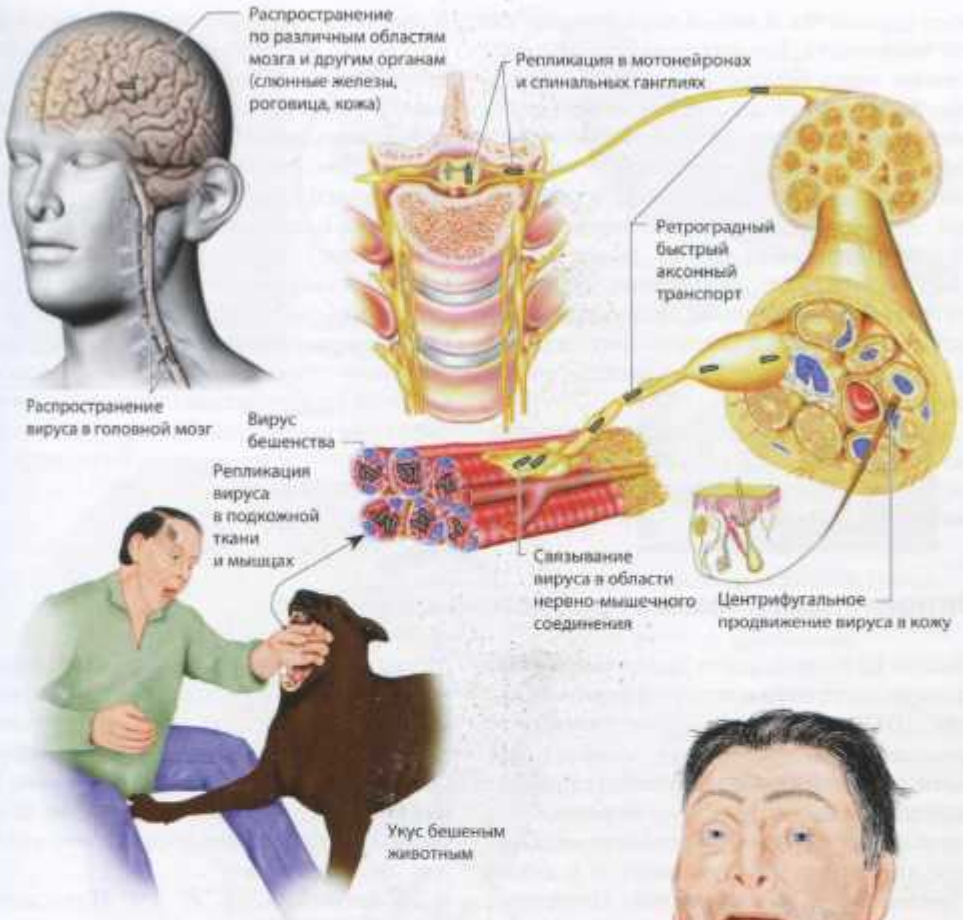

Путь передачи вируса бешенства

Гидрофобия



Стадия сверхвозбуждения

ются парестезия и вялый паралич, вначале той конечности, которая подверглась укусу, а затем очень быстро возникает тетраплегия. Характерные для стадии возбуждения симптомы исчезают. Возникают симптомы паралича ЧН (глазодвигательные нарушения, дисфагия, дизартрофония) и автономной дисфункции (аритмия сердца, отек легких, несахарный диабет, гипергидроз). Смерть наступает вследствие синдрома множественной органной дисфункции. При данной клинической картине симптомы вначале могут быть ошибочно расценены как проявление СГБ.

Диагностика без анамнестических данных затруднена. Необходимо получить подтверждение того, что укусившее пациента животное действительно было заражено. У невакцинированных пациентов в сыворотке и ЦСЖ с помощью реакции нейтрализации выявляются антитела. В ЦСЖ, слюне, коже и ткани мозга с помощью ПЦР можно обнаружить вирусную РНК. Антитела к вирусу бешенства в коже (нервы в основании волосяных фолликулов) и ткани мозга определяются с помощью теста прямой флуоресценции.

Профилактика бешенства. Общая профилактика: вакцинация лиц группы риска (ветеринары, персонал лабораторий, лица, направляющиеся в эндемичные области). Срочная профилактика после укуса антирабическим иммуноглобулином, вакцинация и адекватное лечение раны. Более подробно см.: www.cdc.gov/rabies.

Оппортунистические грибковые инфекции

Микозы ЦНС чаще всего развиваются у лиц с иммунодефицитом, который мог быть вызван ВИЧ-инфекцией, трансплантацией органов, тяжелыми ожогами, злокачественными заболеваниями, СД, заболеваниями соединительной ткани, химиотерапией или длительной терапией кортикостероидами, хотя иногда их обнаруживают и у людей с нормальным иммунитетом. Некоторые типы микозов (бластомикоз, кокцидиомикоз, гистоплазмоз) являются эндемическими и встречаются преимущественно в некоторых регионах мира (Северная и Южная Америка, Африка). Более подробно см.: www.cdc.gov/fungal.

Криптококкоз

Криптококки обнаружены в фекалиях птиц (*Cryptococcus neoformans*) или на некоторых видах деревьев (*C. gattii*). Заражение происходит при вдыхании пыли, хотя механизм их проникновения в ЦНС неизвестен. Криптококкоз у пациентов с иммунодефицитом обычно вызывает *C. neoformans*, тогда как у лиц с нормальным иммунитетом заболевание обусловлено *C. gattii*. Криптококковый менингит сопровождается симптомами легочного криптококкоза или протекает без них. Неспецифические симптомы – лихорадка, головная боль, летаргия, когнитивные расстройства – развиваются в течение нескольких недель или месяцев. Неврологические симптомы соответствуют базальному менингиту с поражением ЧН (III, IV, VI). Кроме того, возникают деменция и/или повышение ВЧД. Менингизм может отсутствовать.

Диагностика. ЦСЖ (см. Приложение, табл. 88). В ЦСЖ, смешанной с индийскими чернилами, обнаруживают частицы, окруженные ободком. В ЦСЖ и сыворотке определяют криптококковый антиген. Проводят посев ЦСЖ и сыворотки.

Лечение зависит от иммунного статуса пациента. Более подробно см.: www.cid.oxfordjournals.org/content/50/3/291.full.

Кандидоз

Грибы рода *Candida* относятся к сапрофитам, обитающим на коже и слизистых оболочках человека. У лиц с нарушениями клеточного иммунитета, например после терапии антибиотиками и при ВИЧ-инфекции, грибы *Candida* могут инфицировать ротоглотку и оттуда распространяться в верхние дыхательные пути, пищевод и кишечник.

Инфицирование ЦНС (глубокий инвазивный кандидоз) происходит гематогенно или



Кандидоз языка



Candida albicans (почкующиеся дрожжеподобные клетки)



Фекалии голубя

Кандидоз

Образец ЦСЖ, окрашенный индийскими чернилами



Светлые полисахаридные капсулы, почкующиеся дочерние клетки

Криптококкоз

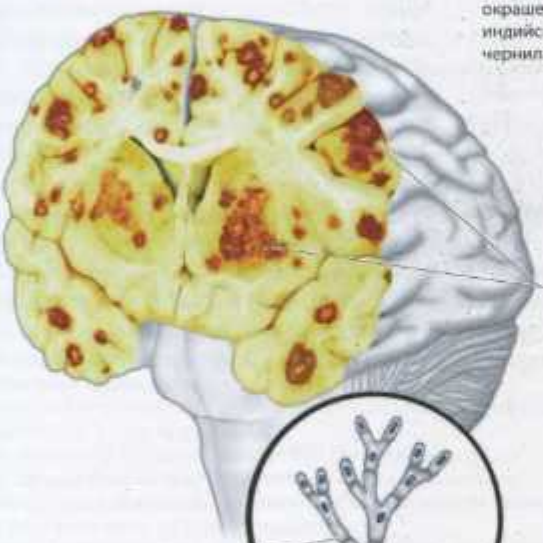

Церебральный аспергиллез (множественные геморрагически-некротические очаги)

Aspergillus fumigatus (сеть ветвящихся нитей)





Аспергиллез

Эритема, периорбитальный отек, экзофтальм, птоз, боль

Паралич лицевого нерва

Кровянистые выделения из носа



Риноцеребральный мукормикоз

через вентрикулярный шунт, в результате чего развивается менингит или (микро)абсцессы. При инфицировании глаз возникает кандидозный эндофтальмит. Примерно 50% гематогенных системных кандидозов вызывает *Candida albicans*, остальные 50% приходятся на другие виды грибов рода *Candida*.

Диагностика. ЦСЖ (см. Приложение, табл. 88). МРТ при возникновении абсцесса.

Лечение. См.: www.idsociety.org/uploadedFiles/IDSA/Guidelines-Patient_Care/PDF_Library/Candidiasis.pdf.

Аспергиллез

Чаще всего возбудителем инвазивного аспергиллеза является *Aspergillus fumigatus*. Развитие заболевания ассоциировано с нейтропенией или длительной терапией глюкокортикоидами. Грибы обнаружены в материалах, содержащих целлюлозу, например в силосе, грунте, предназначенном для комнатных растений, компосте. Споры попадают в дыхательные пути и достигают ЦНС гематогенно. В ЦНС развиваются множественные абсцессы, геморрагические инфаркты, гранулемы, менингит, вентрикулит или микотические аневризмы (с. 257). Ведущими симптомами являются судороги, центральный парез, поведенческие расстройства и менингеальные симптомы.

Диагностика. МРТ выявляет очаги поражения. ЦСЖ (см. Приложение, табл. 88). Серологическая диагностика (обнаружение антигенов и специфических антител), посев, биопсия.

Лечение. См.: www.idsociety.org/uploadedFiles/IDSA/Guidelines-Patient_Care/PDF_Library/Aspergillosis.pdf.

Мукоромикоз

После вдыхания споры попадают в носоглотку, бронхи и легкие. Риноцеребральный мукоромикоз с поражением сосудов, тромбозами и некрозами развивается у пациентов с СД или перенесших трансплантацию органов. Поражение мозга происходит редко. Повышение свободного железа или перегрузка железом способствует прогрессированию заболевания.

Диагностика. КТ, МРТ, посев, биопсия.

Лечение. См.: www.cdc.gov/fungal/mucormycosis/treatment.html.

Токсоплазмоз, нейроцистицеркоз, малярия

Токсоплазмоз (*Toxoplasma gondii*)

Развитие и инфицирование	Примечания
Цикл развития	
Развитие в организме окончательного хозяина (домашняя кошка) с образованием ооцист → кошачья стадия	Токсоплазмы[1] проходят цикл развития в кишечнике кошки (энтероэпителиальная фаза), затем выделяются в виде неспоровых форм ооцист
Внешняя стадия	Ооцисты образуют споры[2]
Развитие в организме промежуточного хозяина (свиньи, овцы, птицы) или случайного хозяина (человека, собаки) → некошачья стадия	Споры[3] или цисты с брадизоитами проглатываются вместе с пищей, не подвергнутой правильной кулинарной обработке[4] → трансформация в инвазивные тахизоиты → иммунная реакция против тахизоитов → образование тканевых цист, содержащих брадизоиты (ЦНС, сетчатка, мышцы), как персистирующая стадия[5]
Пренатальное заражение[6]	
Врожденный токсоплазмоз[7]	Трансплацентарное заражение → гидроцефалия, внутримозговые кальцификаты и/или хориоретинит
Постнатальное заражение	
Первичное инфицирование лиц с нормальным иммунитетом	Различные симптомы, в том числе шейная лимфаденопатия, утомляемость, слабость, субфебрильная температура, артралгия, головная боль
Первичное инфицирование лиц со сниженным иммунитетом	Обычно следствие реактивации латентной инфекции → глаза (хориоретинит, иридоциклит), сердце, печень, почки, селезенка, ПНС (неврит), мышцы (миозит), ЦНС (энцефалит, реже миелит)

Подробности диагностики и лечения см.: www.cdc.gov/parasites/toxoplasmosis.

[1] Кошки заражаются, проглатывая тканевые цисты брадизоитов, содержащиеся в организме поедаемых ими животных или в сыром мясе.

[2] В течение 2–4 дней при комнатной температуре; очень устойчивая форма; восприимчивы люди и животные.

[3] Из зараженной почвы, воды, пищи.

[4] Сырое, недостаточно замороженное или прожаренное мясо.

[5] Таким образом брадизоиты защищены от иммунной системы.

[6] Заражение плода происходит в I триместре беременности только в том случае, если первичное инфицирование матери происходит во время беременности.

[7] Риск инфицирования плода возрастает по мере увеличения срока беременности, но риск развития тяжелых поражений снижается.

Нейроцистицеркоз (*Taenia solium*)

Развитие и инфицирование	Примечания
Цикл развития	
Развитие в организме свиньи → промежуточный хозяин	Яйца червя распространяются в местах содержания свиней с грязной водой или пищей → проглатываются животными → онкосферы выходят из яиц и распространяются гематогенно из кишечника в ткани, чаще всего в скелетные мышцы → цистицерки[1]
Развитие в организме человека → окончательный хозяин	Цистицерки[2] или яйца[3] попадают в организм человека через рот → сколекс высвобождается в тонком кишечнике → сколекс прикрепляется к стенке кишки → рост ленточного червя → выделение проглоттид[4]

Развитие и инфицирование	Примечания
Нейроцистицеркоз Подробнее о диагностике и лечении см.: www.cdc.gov/parasites/cysticercosis и www.aan.com (guidelines)	Гематогенная[5] диссеминация онкосфер в ЦНС → цистицерки → судороги, гидроцефалия, спутанность сознания, головная боль, тошнота, нарушения зрения, когнитивные расстройства; спинальные цисты встречаются редко

[1] Сколекс окружен полостью, содержащей жидкость.
[2] Сырая или непрожаренная свинина.
[3] Путем аутоинфекции (яйца из собственных фекалий).
[4] Членики, содержащие яйца червя.
[5] За пределами ЦНС чаще всего поражаются скелетные мышцы, глаза, подкожная ткань.

Церебральная малярия (*Plasmodium falciparum*)

Развитие и инфицирование	Примечания
Цикл развития	
Заражение человека	Спорозоиты попадают в кровь при укусе зараженными самками комаров рода *Anopheles*
Развитие в печени	Внутрипеченочные мерогонии (шизогонии) с высвобождением мерозоитов в кровь
Развитие в эритроцитах	Шизонты с высвобождением мерозоитов (→ проникают в другие эритроциты); развитие гаметоцитов
Развитие в организме комара	Гаметоциты (поглощенные вместе с кровью) → гаметы → зигота → оокинета → ооциста → спорозоит
Церебральная малярия Подробнее о диагностике и лечении см.: www.cdc.gov/malaria или www.who.int/malaria	Серьезное осложнение малярии → спутанность сознания, судороги, нарушения зрения, кома, кровоизлияние в сетчатку; отек мозга, высокая температура, гипогликемия, анемия, шок, метаболический ацидоз, отек легких, почечная недостаточность, геморрагии, гемоглобинурия, желтуха



Токсоплазмоз
(жизненный цикл *Taxoplasma gondii*; www.cdc.gov)



Нейроцистицеркоз
(жизненный цикл *Taenia solium*; www.cdc.gov)



Множественные петехиальные кровоизлияния при церебральной малярии



Жизненный цикл малярийных плазмодиев (White, Breman, 2012)

Прионные болезни человека

Это заболевания, причиной которых является прион, белок, не связанный с нуклеиновыми кислотами и вызывающий трансмиссивную губчатую энцефалопатию. Термин «прион» указывает также на конформационные изменения белков, которые могут иметь значение в развитии различных неврологических заболеваний. Прионные болезни бывают генетическими, спорадическими или инфекционными. Путь инфицирования может быть оральным, парентеральным или прямым (ятрогенным).

Нормальный прионный белок (PrP^c: от англ. *prion protein cell*, где *c – cellular*, клеточный) обнаружен в значительном количестве в нейронах всех видов млекопитающих. Он синтезируется в эндоплазматическом ретикулуме, транспортируется аппаратом Гольджи к клеточной мембране и связывается с липидными массами (рафтами) на ее внешней поверхности. Белки транспортируются обратно внутрь клетки посредством эндоцитоза. Часть белка PrP^c затем расщепляется протеазами, а другая фракция снова транспортируется к клеточной мембране. Считается, что PrP^c выполняет следующие функции: обеспечивает связывание меди, трансдукцию сигналов в нервной ткани, реализует нормальную функцию синапсов и дифференцировку клеток. Ген PRNP, отвечающий за экспрессию PrP^c у человека, находится на коротком плече хромосомы 20. Мутация гена PRNP приводит к появлению мутантной формы белка (PrP^{sc}; sc – англ. *scrapie* – скрести, скрепи – почесуха овец), которая вызывает генетическую губчатую энцефалопатию. Предполагают, что предпосылкой для развития спорадической прионной болезни является накопление PrP^{sc} вследствие нарушения механизма его удаления или его повышенной продукции. В норме этот белок присутствует в организме в небольшом количестве. В результате частичного протеолиза PrP^{sc} образуются резистентные к протеазам молекулы PrP^{27-30}, которые полимеризуются с образованием амилоида. PrP^{sc} вызывает также инфекционные губчатые энцефалопатии. PrP^{sc} запускает механизм превращения PrP^c (в котором α-спиральные структуры количественно преобладают над β-спиральными) в PrP^{sc} (в котором β-спиральные структуры количественно преобладают над α-спиральными). PrP^{sc} не может образоваться в клетках, которые не содержат PrP^c. Прионы, вероятно, достигают ЦНС по периферическим (в основном автономным) нервам. По-видимому, каждая прионная болезнь обусловлена специфической конформацией PrP^{sc} (прионной деформацией).

Болезнь Крейтцфельдта–Якоба

Заболевают обычно пожилые люди (пик заболеваемости приходится на возраст около 60 лет). Спорадические случаи болезни Крейтцфельдта–Якоба (sCJD) составляют 85–90% (заболеваемость – 1 случай на 1 млн в год), наследственные (или семейная – fCJD, аутосомно-доминантная) – 10–15%. Очень редко встречается ятрогенная форма (iCJD). Заражение происходит при использовании инфицированных нейрохирургических инструментов или электродов, гормона роста, а также трансплантатов твердой мозговой оболочки или роговицы. Несмотря на длительный инкубационный период, заболевание очень быстро прогрессирует; смерть наступает через 4–12 мес. Продромальные симптомы неспецифичны: утомляемость, вертиго, когнитивные расстройства, повышенная тревожность, инсомния, нарастающая апатия и снижение массы тела. Основными симптомами являются быстро прогрессирующая деменция, миоклонус, повышенный стартл-рефлекс, двигательные нарушения (ригидность, мышечная атрофия, подергивания мышц, мозжечковая атаксия) и нарушения зрения (нечеткое видение). Среди поздних проявлений – акинетический мутизм, тяжелый миоклонус, судороги и автономная дисфункция. Вариантная форма (vCJD) наблюдается преимущественно в Великобритании и Франции. В отличие от форм, описанных выше, заболевание развивается у более молодых людей. На ранней стадии преобладают психические расстройства: тревога, психоз и отчуждение. Предполагают, что заболевание обусловлено употреблением

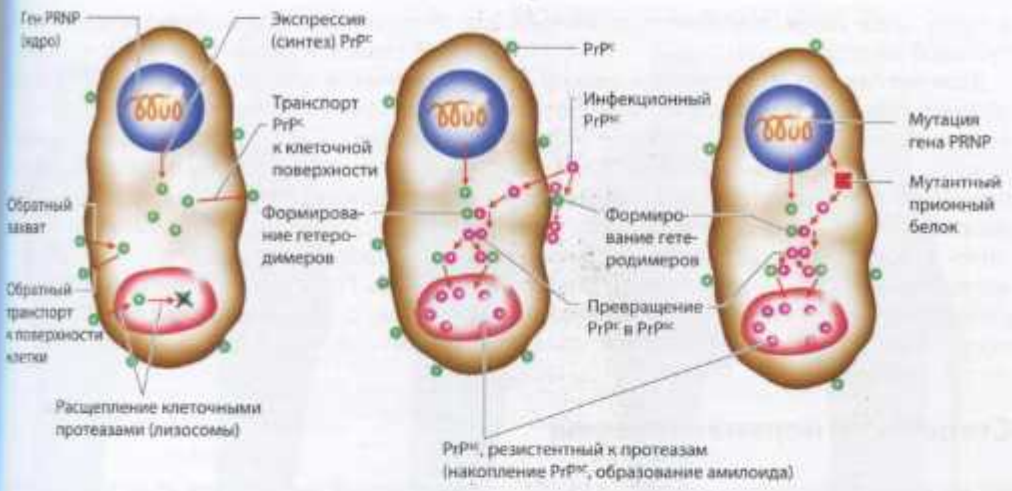

Синтез нормального PrP^C **Инфекционная прионная болезнь** **Наследственная прионная болезнь**

Асимметричный гиперинтенсивный сигнал в области лентовидной коры и от хвостатого ядра

Симметричный гиперинтенсивный сигнал от хвостатого ядра и подушки

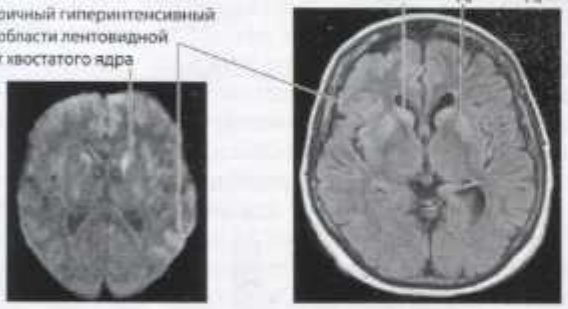

МРТ в аксиальной проекции двух разных пациентов (слева – ДВИ, справа – FLAIR)



Спонгиоформные изменения в коре головного мозга

Периодические комплексы острых волн с частотой 1–2 Гц максимально регистрируются в лобной области

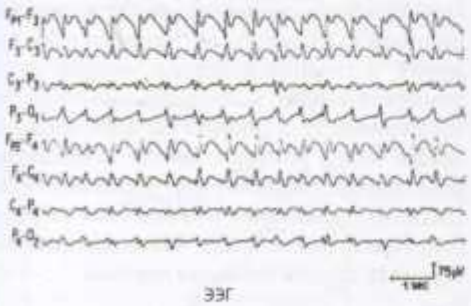

ЭЭГ

- Быстрое ухудшение когнитивных функций
- Миоклонус
- Атаксия
- Ухудшение зрения
- Акинетический мутизм
- Дополнительные очаговые корковые симптомы (апраксия, афазия, неглект)

Основные симптомы



Спорадическая болезнь Крейтцфельдта–Якоба

в пищу мяса скота, погибшего от бычьей губчатой энцефалопатии.

Диагностика. ЭЭГ (типичные трех- или полифазные периодические комплексы острых волн, возникающие каждые 1–2 секунды). Диффузионно-взвешенная МРТ и в режиме FLAIR (двустороннее повышение интенсивности сигнала от базальных ганглиев и коры → лентовидная неоднородность коры; vCJD → гиперинтенсивность сигнала в области таламуса). ЦСЖ (увеличение концентрации белков S-100b, 14-3-3 и τ-протеина), последовательность гена PRNP (поиск мутации при fCJD, исключение подтипов прионной болезни). В отдельных случаях биопсия мозга.

Терапия. Симптоматическая. Профилактика: не использовать инфицированные электроды или хирургические инструменты. Более подробно см.: www.cdc.gov/ncidod/dvrd/cjd/index.htm.

Болезнь Герстмана–Штраусслера–Шейнкера – см. с. 348. **Фатальная семейная инсомния** – см. с. 211.

Старение и нервная система

Во всем мире население стареет, что обусловлено снижением рождаемости и увеличением продолжительности жизни. Эти процессы имеют большое социальное значение, так как возникают проблемы организации и финансирования медицинской помощи пожилым людям и ухода за ними. Нормальный процесс старения нервной и нервно-мышечной систем (см. Приложение, табл. 92) необходимо отличать от нейродегенеративных заболеваний (с. 326), которые возникают в пожилом возрасте. Кроме того, неврологические нарушения могут сопровождаться такими вторичными проблемами, как дегидратация, снижение питания, мышечная боль, травмы. Люди с возрастными изменениями нервной системы нуждаются в особом внимании при назначении им лекарственных препаратов или проведении хирургических операций.

Старение

Старение (с. 82) – биологический процесс, имеющий свою динамику. Физиологические изменения, связанные с процессом старения, по-разному проявляются у мужчин и женщин и зависят от состояния здоровья и образа жизни. Старение, по-видимому, обусловлено генетически и отражает те изменения, которые со временем накапливаются на клеточном уровне. С возрастом в клетках увеличивается количество спонтанных хромосомных мутаций, меняется конформация белков, снижается способность клеток делиться из-за укорочения теломер, нарушается клеточный метаболизм из-за накопления реактивных кислородных радикалов, снижается функция митохондрий, нарастает процесс апоптоза (генетически запрограммированная смерть клетки, с. 83) и уменьшается активность процессов регенерации. Являются ли эти процессы причиной старения или его следствием, до сих пор неизвестно.

В настоящее время средняя естественная продолжительность жизни людей, которые избежали преждевременной смерти от заболеваний или внешних причин, составляет примерно 85 лет. Максимальная продолжительность жизни составляет примерно 120 лет. Ожидаемая продолжительность жизни – это среднестатистическая продолжительность жизни людей данной популяции в данное время. Этот показатель значительно различается в разных регионах мира. Практическое значение имеет ожидаемая продолжительность активной жизни или время, в течение которого человек может самостоятельно выполнять обычные повседневные дела (личная гигиена, одевание, прием пищи, покупки, легкая домашняя работа, прием лекарств, учет своих денежных средств). Некоторые последствия старения (см. Приложение, табл. 93) можно компенсировать превентивными мерами.

Старение и болезни

При старении снижается физиологический резерв, т.е. способность организма компенсировать влияние неблагоприятных изменений – как эндогенных (СД, сердечная

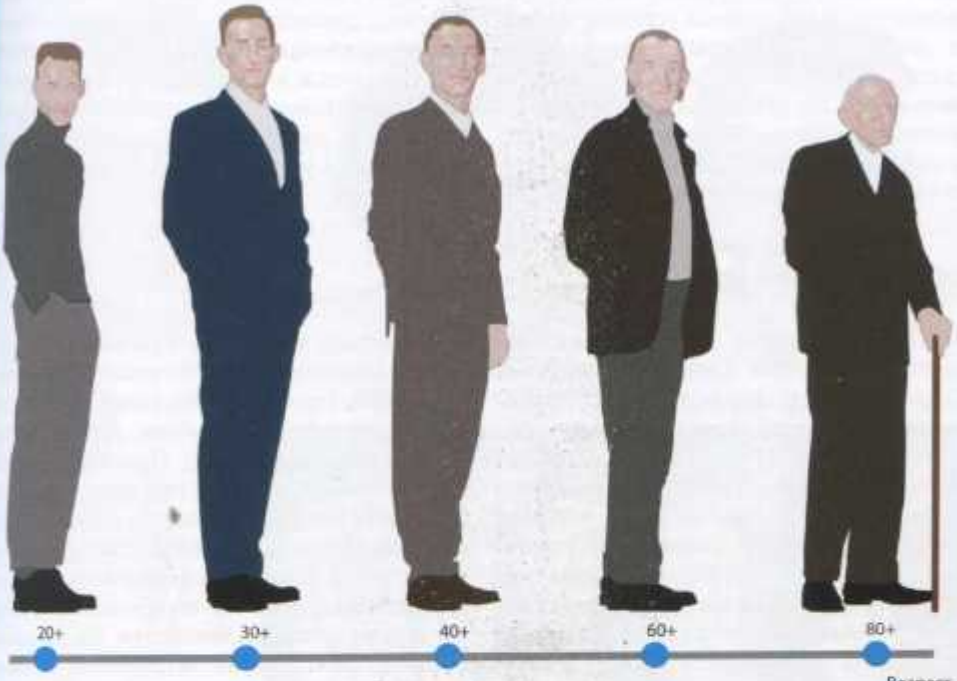

Процесс старения

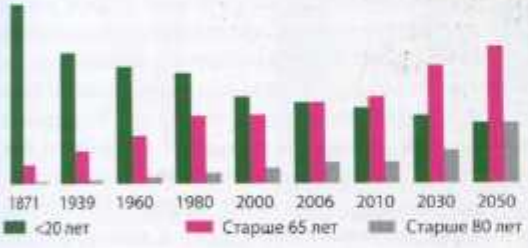

Возрастная структура населения
(на примере Германии)



Демографическая пирамида
(на примере Германии)



Частота выявления некоторых неврологических заболеваний в зависимости от возраста (Роттердамское исследование)

недостаточность, дисфункция щитовидной железы), так и экзогенных (травма, инфекции, побочные эффекты лекарственных средств). Заболевания в пожилом возрасте имеют более короткий латентный период и протекают тяжелее. Нормальные возрастные изменения способствуют возникновению таких заболеваний, как инсульт и БА, а также увеличению частоты несчастных случаев, связанных с падениями. Некоторые неврологические заболевания, например опухоли мозга, в частности метастазы, глиомы, менингиомы, неврома слухового нерва, первичная церебральная лимфома, чаще развиваются у пожилых людей (с. 351).

Болезнь Паркинсона

Для БП не существует ни одного патогномоничного признака. Диагноз базируется на совокупности кардинальных *двигательных* симптомов (тремор в покое, ригидность, брадикинезия, постуральная неустойчивость), *недвигательных* (*немоторных*) симптомов и других двигательных нарушений (см. ниже), которые могут развиться в процессе течения заболевания. К типичным ранним проявлениям относятся асимметричные симптомы (тремор в покое, брадикинезия и ригидность), которые поддаются лечению леводопой. Нетипичными ранними признаками являются частые падения, мозжечковые симптомы, надъядерные глазодвигательные нарушения в виде ограничения вертикального взора, симметричные симптомы, зрительные галлюцинации, дизартрия, апраксия, деменция, ортостатическая дизрегуляция, дисфункция мочевого пузыря и отсутствие ожидаемого эффекта от лечения леводопой (подробности дифференциальной диагностики представлены в таблице 94 Приложения).

Двигательные симптомы

Брадикинезия и другие моторные симптомы. Моторные нарушения проявляются замедлением и скупостью движений (брадикинезия), отсутствием движений (акинезия), задержкой начала движения и уменьшением количества спонтанных движений (гипокинезия). Нередко отмечаются спонтанные колебания степени подвижности. Двигательные нарушения часто преобладают на одной стороне тела, особенно на ранней стадии болезни. При поражении черепно-лицевой мускулатуры лицо становится маскообразным (гипомимия), уменьшается количество мигательных движений, в результате нарушений глотания возникает сиалорея (гиперсаливация, слюнотечение), голос становится тихим (гипофония), грубым, речь – монотонной (дизартрофония). Пациенту бывает трудно начать говорить, при этом он может повторять одни и те же слоги; к концу предложения скорость речи возрастает. В типичных случаях пациент передвигается мелкими шажками, шаркает, подволакивает одну ногу, руки почти не двигаются. На поздних стадиях заболевания затруднено начало ходьбы («колебание на старте»). Пациент замирает перед дверью или перед узким проходом между предметами обстановки («замораживание» походки). Возникают затруднения при вставании из положения сидя или при поворотах в постели. Ухудшение мелкой моторики вызывает трудности при выполнении обычных бытовых действий: застегивании пуговиц, письме (микрография), использовании ножа и вилки, бритье, причесывании. Пациент затрудняется выполнять два действия одновременно, например не может говорить на ходу.

Тремор. Примерно у 2/3 пациентов с БП тремор появляется на ранней стадии, у остальных – по мере прогрессирования заболевания. Обычно он более выражен в кистях рук (напоминает «скатывание пилюль») и наблюдается в основном в покое, уменьшаясь или исчезая при произвольных движениях. Частота тремора составляет примерно 5 Гц, он часто асимметричный и может усиливаться при легком напряжении (например, при счете в уме).

Ригидность – непроизвольное повышение мышечного тонуса с постоянным сопротивлением пассивным движениям. Она бывает непрерывной (мышечный тонус



Лицевая экспрессия (гипомимия)



Постуральные нарушения (левосторонняя брадикинезия, синдром «Пизанской башни»: заметное отклонение туловища в сторону)

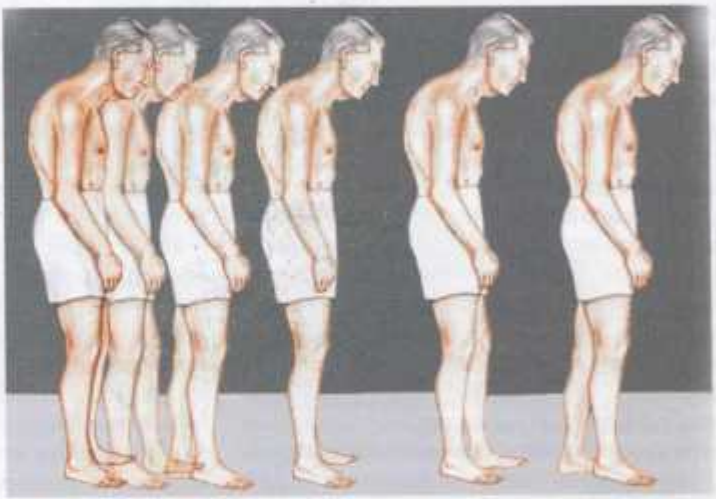

Нарушения походки (шаркающая, неустойчивая, семенящая походка, пропульсии, сутулость, согнутые и приведенные к туловищу руки, полусогнутые колени)



Микрография

Тремор в покое



Ригидность (феномен «зубчатого колеса»)

изменен по типу «свинцовой трубы») или прерывистой (по типу «зубчатого колеса») и может усиливаться при умственном напряжении. Ригидность воспринимается пациентом как мышечное напряжение или спазм и может затрагивать все группы мышц. На степень ригидности влияют различные факторы: лекарственные препараты, напряжение и настроение.

Постуральная неустойчивость. Пропульсия и ретропульсия возникают вследствие нарушения постуральных (выпрямительных) рефлексов. Наблюдаются и другие сходные феномены: непроизвольное ускорение ходьбы, неспособность резко остановиться, неустойчивая походка, частые падения вперед. Поза характеризуется сутулостью, слегка согнутыми в локтях и запястьях, прижатыми к телу руками и согнутыми коленями. Верхняя часть тела может отклоняться в одну сторону (синдром «Пизанской башни»).

Дистония. В утренние часы или во время ходьбы может возникнуть тоническое дорсальное сгибание большого пальца стопы с одновременным разгибанием или сгибанием остальных пальцев. Дистония может быть результатом приема лекарств (например, леводопы) или самого заболевания. Дифференциальная диагностика проводится с дофа-зависмой дистонией (синдром Сегавы, с. 163) и болезнью Вильсона (с. 365, 367), двумя преимущественно дистоническими двигательными нарушениями, которые начинаются в детстве и в подростковом возрасте. Иногда в далеко зашедших случаях БП может наблюдаться сильное сгибание туловища (камптокормия) и шеи (антеколлис, опущение головы, с. 336).

Немоторные симптомы

Депрессия. Депрессия проявляется снижением активности, тревожностью, избеганием социальных контактов, отсутствием интересов, чувством тоски, снижением самооценки и (иногда) суицидальными попытками. Относительно частыми осложнениями являются возбуждение, отсутствие концентрации, головокружение.

Легкое когнитивное расстройство и деменция. На ранних стадиях БП может возникнуть легкое когнитивное расстройство (с. 200) в виде снижения гибкости мышления и поведения, персеверации и затруднения планирования своих действий. Деменция при БП напоминает деменцию с тельцами Леви (ДТЛ; с. 338). БП может сочетаться с болезнью моторных нейронов (с. 394).

Галлюцинации, иллюзии. Повышенная подозрительность и тревожность, а также реалистичные сновидения могут эволюционировать в состояние тяжелой спутанности со зрительными галлюцинациями и настоящий психоз (бредовые идеи, бред отношений, патологическая ревность). Лечение дофамином может усилить эти симптомы. Иллюзии чаще всего бывают зрительными.

Расстройство контроля над побуждениями. Примерами служат игровая зависимость, неумеренные покупки, повышенное либидо. Они могут быть связаны с дофаминергической терапией или глубокой стимуляцией мозга.

Изменения АД. Гипотензия является обычным побочным эффектом противопаркинсонических препаратов (леводопы, агонистов дофамина). Если имеется заметная ортостатическая гипотензия, можно заподозрить МСА (с. 335).

Запоры часто становятся проблемой из-за замедления моторики кишечника. Эти симптомы усиливаются при приеме антихолинергических препаратов. Тельца Леви обнаруживают преимущественно в брыжеечном сплетении.

Дисфункция мочевого пузыря проявляется полиурией, императивными позывами и недержанием мочи.

Нарушения сна. БП обычно вызывает нарушение цикла сон–бодрствование. Отмечаются дневная сонливость с внезапным засыпанием, бессонница ночью, нарушения фазы сна с БДГ (парасомния, проявляющаяся поведением, спровоцированным сновидениями), апноэ во сне, синдром периодических движений конечностей и синдром беспокойных ног. Сон может прерываться и из-за частых позывов к мочеиспусканию (никтурия).

Сексуальная дисфункция. Пациенты часто жалуются на снижение либидо и импотенцию. Возможными причинами являются



Изменение поведения
(депрессия, тревожность, деменция)



Автономная дисфункция



Боль





Паркинсоническая деформация кисти – «стриарная кисть» (обычно безболезненные, асимметричные и фиксированные контрактуры дистальных суставов; локтевая девиация кисти)

- Синдром согнутой спины
- Избыточное сгибание в грудном и поясничном отделах позвоночника
- Усиливается при вставании и ходьбе, уменьшается при опоре о стену или в положении лежа
- Может быть при миопатии (при конечностно-поясной или лице-лопаточно-плечевой миодистрофии, миозите, амилоидной миопатии, тиреоидной миопатии), МГ, других формах синдрома паркинсонизма, первичной дистонии, ревматических нарушениях или болезни моторных нейронов

Камптокормия



Паркинсоническая деформация стопы – «стриарная стопа» (разгибание большого пальца, сгибание остальных пальцев, обычно безболезненное)



Расстройства сна (усиление ригидности ночью, болезненная дистония, поведенческие расстройства, обусловленные нарушениями фазы сна с БДГ)

депрессия, автономная дисфункция и моторные нарушения.

Гипергидроз проявляется нерегулярными внезапными генерализованными приступами повышенного потоотделения.

Себорея наблюдается в области лба, носа и скальпа (жирная кожа лица, себорейный дерматит).

Отек нижних конечностей часто является результатом отсутствия физической активности, но в его развитии могут играть роль и некоторые лекарственные препараты.

Боль в руках или плечах, иногда с утомляемостью и мышечной слабостью, может возникнуть еще до появления двигательных симптомов БП. Боль в спине и шее возникает в результате ригидности и постуральных нарушений. Дистония иногда привлекает внимание из-за боли, которую она вызывает. Синдром беспокойных ног может быть как результатом БП, так и отмены дофаминергических препаратов.

Дизестезия. В различных частях тела могут появляться ощущения тепла, жжения или холода.

Нарушения зрения. Причиной могут быть дисфункция сетчатки или центральные нарушения. Уменьшение количества мигательных движений при БП может стать причиной чувства жжения в области роговицы или конъюнктивита.

Нарушения обоняния. Гипосмия выявляется с помощью тестов, хотя пациенты редко замечают ее.

Точная причина спорадической БП неизвестна. В ЧС гибнут нейроны, что проявляется морфологически (гистологически) исчезновением пигмента нейромеланина, особенно в каудальной и вентролатеральной зонах компактной части ЧС (см. также с. 90). Наиболее существенным нейрохимическим нарушением является дефицит дофамина (наряду с утратой других нейротрансмиттеров). Дофамин активирует D1- и тормозит D2-рецепторы промежуточных шипиковых нейронов стриатума.

Снижение концентрации дофамина в стриатуме приводит к нарушению нейротрансмиссии и препятствует подавлению передачи импульсов по непрямому пути, что в свою очередь усиливает торможение в БШн и функциональное растормаживание субталамических ядер. Недостаточное возбуждение средних шипиковых нейронов ослабляет их ингибирующее воздействие на БШв и ретикулярную часть вентролатерального отдела ЧС. Таким образом, оба пути (и прямой, и непрямой) оказывают влияние на БШв и ретикулярную часть ЧС, приводя к снижению активности таламокортикальных проекций. Эти изменения активности нейронов клинически проявляются гипокинезией, ригидностью и постуральной неустойчивостью. Тремор – см. с. 157.

Клинические стадии БП отражают нейропатологические изменения (согласно стадиям распределения телец Леви, по H.Braak). Тельца Леви вначале появляются в обонятельной луковице, переднем обонятельном ядре и дорсальном моторном ядре X ЧН, затем они распространяются на отдельные ядра ствола мозга (голубоватое пятно, компактную часть ЧС), средний мозг, лимбическую систему (миндалина) и кору. Однако иногда клиническая картина не соответствует такой последовательности нейропатологических изменений.

Примерно у 30% пациентов, подверженных риску развития БП, имеется генетическая предрасположенность; в остальных случаях имеет значение множество факторов: окислительный стресс, митохондриальная дисфункция, воспалительные процессы, эндогенные и экзогенные токсические факторы. Семейная (моногенная) форма БП встречается редко (<5%; см. Приложение, табл. 95).

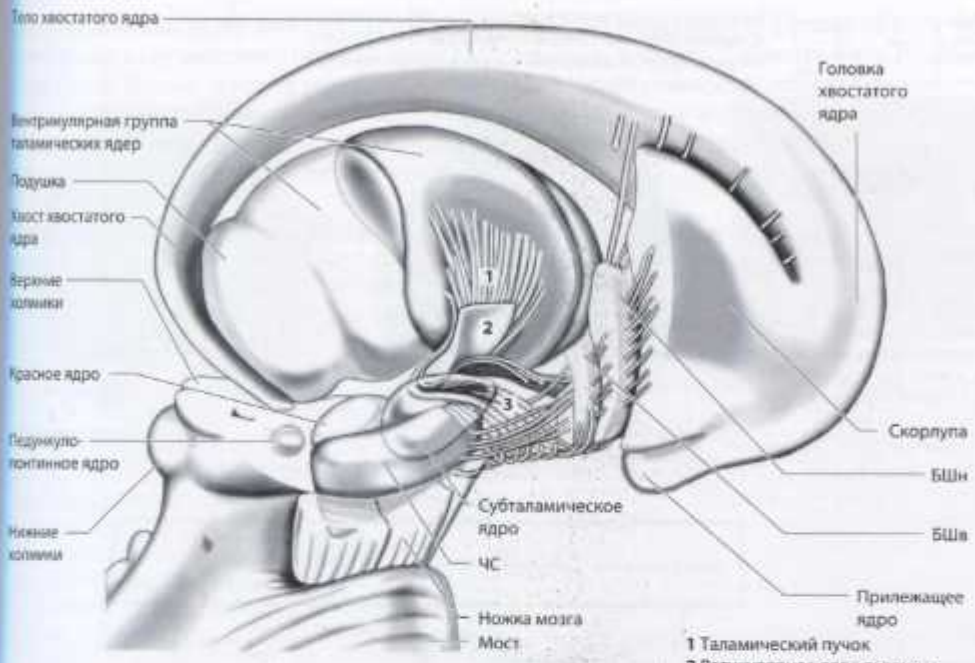

Базальные ганглии

1 Таламический пучок
2 Ретикулярное ядро таламуса
3 Чечевицеобразная петля



Классическое тельце Леви в нейроне ствола мозга (окраска гематоксилином и эозином)



ЧС (поперечный срез среднего мозга)

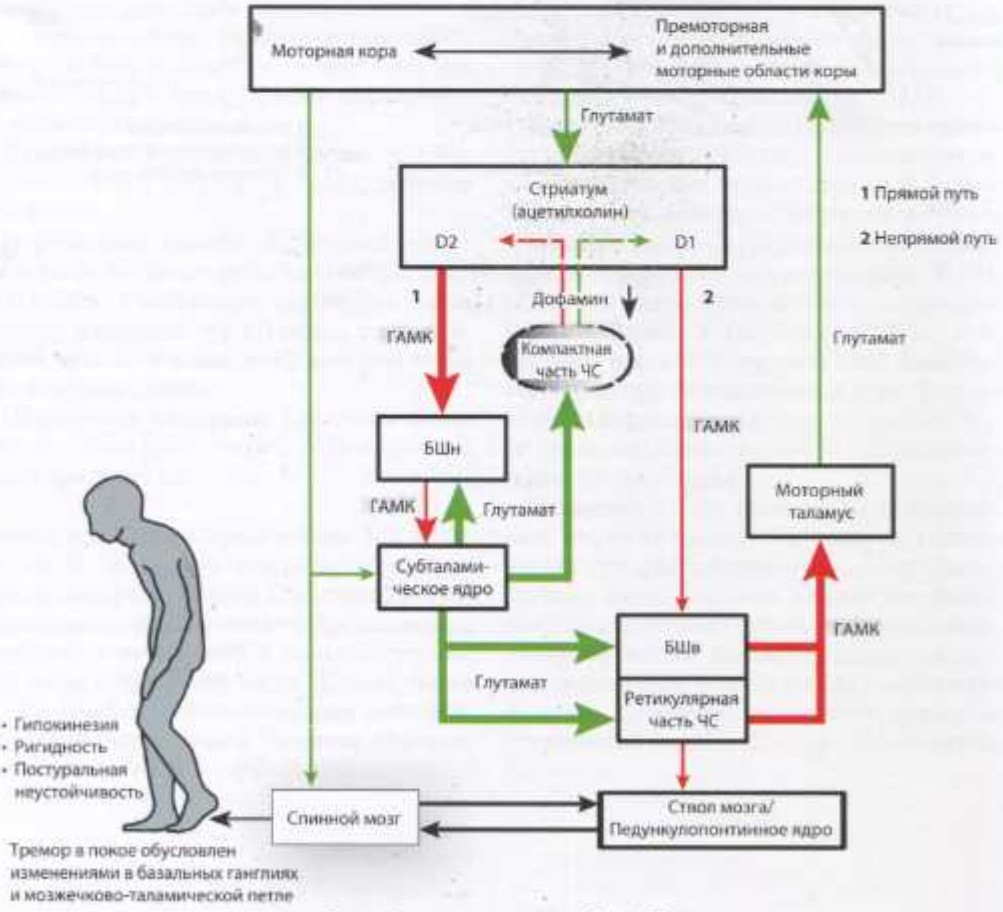

Схема функциональных связей при БП

(*красные стрелки* – торможение, *зеленые* – активация, *пунктирные* – уменьшение активации/торможения; толщина стрелок отражает степень активации/торможения; Obeso et al., 2000)

Кардинальных методов лечения БП в настоящее время не существует, лечение симптоматическое. Целью терапии является уменьшение моторных и немоторных симптомов, а также предупреждение вторичных осложнений или их лечение. Фармакологическую терапию назначают с учетом стадии заболевания, возраста пациента и его потребностей, эффективности, побочных эффектов, переносимости и простоты использования лекарственных препаратов.

Лечение моторных симптомов

Лечение	Показания	Примечания
Фармакотерапия		
Леводопа[1], перорально или путем непрерывного введения через зонд в тощую кишку	Очень хороший эффект при кардинальных моторных симптомах на всех стадиях заболевания	Риск дискинезии, поведенческих изменений (сонливость днем, «пандинг»[2], ДДС[3])
АДР[4], перорально (неэрготаминовые АДР: пирибедил, прамипексол, ропинирол, ротиготин[5]; эрготаминовые АДР: бромокриптин, каберголин, лизурид, перголид) или апоморфин подкожно (инъекции или постоянная инфузия)	Монотерапия или комбинированная терапия на всех стадиях заболевания	Риск импульсивных нарушений, психоз, сонливость днем
Ингибиторы КОМТ[6], перорально (энтакапон, толкапон)	Моторные флуктуации	Темная моча, диарея, толкапон обладает гепатотоксичностью
Ингибиторы МАО-В, перорально (разагилин, селегилин)	Монотерапия на ранних стадиях	Усиливают действие дофамина
Амантадин, перорально или внутривенно	Монотерапия на ранних стадиях	Эффективен при леводопа-индуцированной дискинезии; риск когнитивных нарушений, возникновения реакции в виде мраморной кожи (*livedo reticularis*)
Антихолинергические препараты, перорально (бензтропин, бипериден, тригексифенидил, прициклидин)	Тремор в покое и возраст <60 лет	Риск когнитивных нарушений, глаукомы, дисфункции мочевого пузыря
Нефармакологическая терапия	Занятия с логопедом, лечебная физкультура, упражнения на улучшение мелкой моторики	На поздних стадиях. Обычно рекомендуют регулярные упражнения
Глубокая стимуляция мозга	При резистентности к фармакологической терапии или при осложнениях	Показания: значительная дискинезия, значительный тремор
Стереотаксическая хирургия	Таламотомия, односторонняя паллидотомия	По особым показаниям, если невозможна глубокая стимуляция мозга

[1] Леводопа в комбинации с ингибитором дофа-декарбоксилазы (не проникает через ГЭБ).
[2] *Punding* (англ.) – повторные бессмысленные действия с предметами, которые могут возникнуть при быстром повышении дозы или при дополнительном назначении АДР.
[3] Дизрегуляционный дофаминовый синдром – компульсивное (бесконтрольное) повышение дозы АДР.
[4] Агонисты дофаминовых рецепторов.
[5] Трансдермальная аппликация.
[6] Катехол-О-метилтрансфераза.

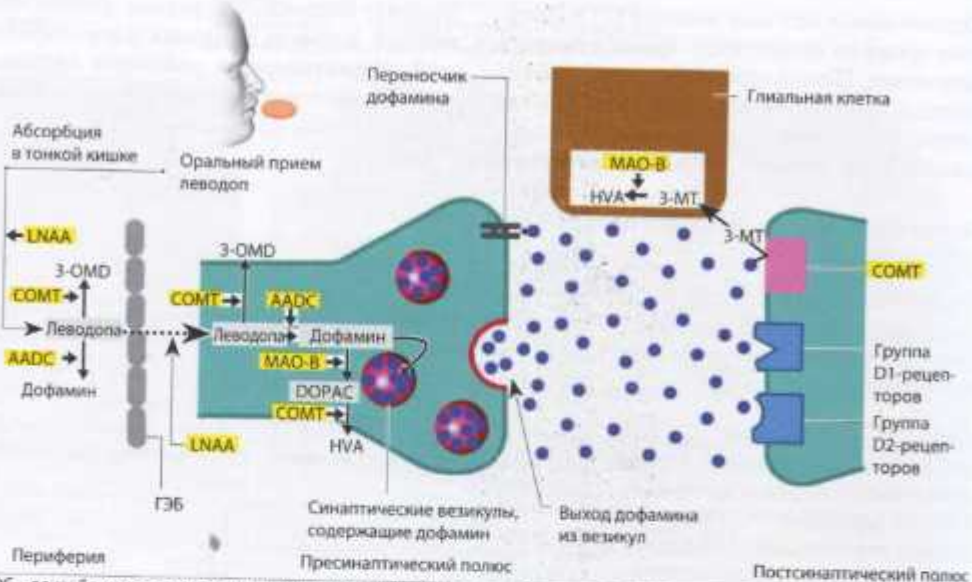

AADC – декарбоксилаза ароматических L-аминокислот (дофа-декарбоксилаза), COMT – катехол-О-метилтрансфераза, DOPAC – 3,4-дигидроксифенилуксусная кислота, HVA – гомованилиновая кислота, LNAA – большие нейтральные аминокислоты (транспортная система), MAO-B – моноаминоксидаза В, 3-MT – 3-метокситирамин, 3-OMD – 3-О-метилдопа

Метаболизм леводопы (дофаминергический синапс в стриатуме)



Занятия с логопедом



Упражнения на улучшение мелкой моторики



Лечебная физкультура



Инфузия леводопы через зонд в тощую кишку
(лечение двигательных осложнений на поздней стадии заболевания)



Глубокая стимуляция мозга
(при БП, резистентной к фармакологической терапии)

Лечение моторных симптомов

Лечение немоторных симптомов

Лечение требуется при автономной дисфункции (сексуальной дисфункции, ортостатической гипотензии, недержании мочи, запоре, сиалорее), нарушениях сна (сонливость днем, бессонница ночью, синдром беспокойных ног, изменения поведения, связанные с нарушениями фазы сна с БДГ), утомляемости, депрессии, нарушениях управления побуждениями, деменции. При дифференциальной диагностике следует учитывать, что эти симптомы могут быть следствием фармакотерапии моторных симптомов. Более подробно см.: www.neurology.org/content/74/11/924.full.pdf.

Атипичный паркинсонизм

Атипичный паркинсонизм (паркинсонический синдром) относится к набору симптомов, обычно наблюдаемых при БП (с. 326), но также ассоциированных с другими симптомами (см. Приложение, табл. 96). Причины этих состояний неизвестны. Дифференциальная диагностика – см. таблицу 94 Приложения.

Множественная системная атрофия

МСА – прогрессирующее спорадическое нейродегенеративное заболевание, характеризующееся автономной дисфункцией и паркинсоническими (МСА-П) или мозжечковыми (МСА-М) симптомами. Начало заболевания обычно приходится на 6-е десятилетие жизни. При патогистологическом исследовании в олигодендроглиоцитах обнаруживаются включения α-синуклеина (с. 82). Автономная дисфункция проявляется ортостатической гипотензией, гипогидрозом, запорами, недержанием мочи, задержкой мочи и/или эректильной дисфункцией. Среди моторных симптомов, которые лишь частично устраняет леводопа, наблюдаются акинезия, ригидность и постуральная неустойчивость (иногда с тремором, напоминающим миоклонусы). Часто выявляются орофациальная дистония и дисфагия, реже птоз головы и камптокормия (с. 329). К мозжечковым симптомам относятся атактическая походка и атаксия конечностей, мозжечковая дизартрия и мозжечковая глазодвигательная дисфункция (с. 155). К другим проявлениям относятся респираторные нарушения, расстройства сна, контрактуры кистей и стоп, холодные руки. Лечение направлено на уменьшение симптомов паркинсонизма, ортостатической гипотензии и дисфункции мочевого пузыря.

Прогрессирующий надъядерный паралич

Основными ранними проявлениями этого прогрессивного спорадического заболевания являются постуральная неустойчивость с частыми внезапными падениями (обычно назад), симметричная ригидность и акинезия, изменение поведения (апатия, отказ от социальных контактов, повышенная утомляемость) и псевдобульбарный паралич (дизартрия, дисфагия, неконтролируемый смех и плач). Характерен надъядерный паралич произвольного взора вниз, хотя пассивные вертикальные движения глаз сохраняются, т.е. вестибулоокулярный рефлекс остается интактным (с. 97). Бывает положительным симптом аплодисментов. Врач хлопает в ладоши три раза и просит пациента сделать то же самое. Пациент обычно делает более трех хлопков. Развернутая клиническая картина ПНП характеризуется аномально прямой позой с запрокинутой назад головой и широко открытыми глазами, псевдобульбарным параличом и дисфункцией лобных долей (с. 196). На ранней стадии проявления ПНП бывает трудно отличить от паркинсонических синдромов. Симптомы ПНП практически не поддаются лечению леводопой. Патогистологическое исследование выявляет накопление гиперфосфорилированного τ-протеина в головном мозге.



МСА-П (быстро прогрессирующая акинезия, ригидность, постуральная неустойчивость, симптом «Пизанской башни»)

Клинические признаки МСА:
- Автономная дисфункция
- Изменение поведения, связанное с нарушениями фазы сна с БДГ
- При МСА-П преобладают паркинсонические симптомы
- Слабый ответ на терапию леводопой
- При МСА-М преобладают мозжечковые симптомы
- Симптом Бабинского и гиперрефлексия
- Частые падения
- Птоз головы
- Синдром «Пизанской башни» и/или камптокормия
- Орофациальная дистония
- Тяжелая дисфония и/или дизартрия
- Дыхательный стридор
- Холодные стопы и кисти
- Контрактуры кистей и стоп
- Неконтролируемый смех и плач



МСА-М (атаксия, мозжечковая дизартрия, мозжечковая окуломоторная дисфункция)

МСА



Пациент с ПНП (ретракция век, редкое мигание)

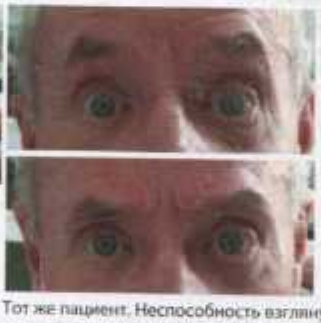

Тот же пациент. Неспособность взглянуть вверх (*верхнее фото*), неспособность взглянуть вниз (*нижнее фото*)



Вестибулоокулярный рефлекс сохранен

Клинические признаки ПНП:
- Брадикинезия, ригидность мышц шеи
- Личностные изменения
- Когнитивные нарушения
- Дизартрия или дисфагия
- Частые падения на ранней стадии болезни
- Надъядерный паралич взора
- Прогрессирующее течение
- Начало заболевания после 40 лет

ПНП

Клинические признаки КБД:
- Медленное начало, прогрессирующее течение
- Асимметричная ригидность, отсутствие эффекта от приема леводопы
- Кортикальная дисфункция (асимметричная апраксия, кортикальные нарушения чувствительности, зрительный или сенсорный неглект, феномен «чужой конечности», асимметричный миоклонус)



Асимметричная дистония конечностей

КБД



Птоз головы
(антеколлис, свисающая голова)

Кортико-базальная дегенерация

Кортико-базальная дегенерация (КБД) – это спорадическое прогрессивное нейродегенеративное заболевание с постепенным началом, которое чаще всего возникает у лиц старше 60 лет. Оно характеризуется акинезией, ригидностью, когнитивными нарушениями, идеомоторной и идеаторной апраксией, кортикальными нарушениями чувствительности (астереогнозия, графанестезия) и, иногда, феноменом «чужих конечностей». Пациент жалуется на невозможность управлять руками или ногами, которые совершают движения независимо от его желания. Походка становится неустойчивой, позже развиваются дизартрия, дисфагия, миоклонусы, фиксированное дистоническое положение рук (предплечья согнуты в локтевых и лучезапястных суставах, плечи прижаты к туловищу), двигательный/постуральный тремор, блефароспазм и деменция с симптомами дисфункции лобных долей. Лечение леводопой обычно неэффективно. Патогистологическое исследование выявляет накопление гиперфосфорилированного τ-протеина в головном мозге.

Деменция

Болезнь Альцгеймера

Болезнь Альцгеймера (спорадическая форма) является самой частой причиной деменции у людей старше 65 лет. Болезнь прогрессирует в среднем 10 лет (4–12 лет). Факторами риска развития БА, помимо пожилого возраста, являются положительный семейный анамнез БА, наличие аллеля ε4 гена аполипопротеина Е, женский пол, мутации *гена пресенилина* или гена белка-предшественника амилоида (БПА), травма головы, инсульт, низкий образовательный или низкий профессиональный уровень. Снижают ли риск развития БА НПВС, не установлено. Генетические формы БА встречаются редко. Диагностические критерии БА перечислены в таблице 97, неврологические признаки – в таблице 99.

Ранним симптомом БА является незначительное ухудшение памяти, при этом пациент может затрудняться в подборе нужных слов. Интеллект, а также способность планировать и организовывать свои действия несколько снижены, но возможность существовать независимо в значительной степени сохраняется (см. Легкие когнитивные расстройства, с. 200).

Легкие когнитивные расстройства, которые проявляются дальнейшим ухудшением памяти и забыванием слов, создают проблемы в повседневной жизни, работе, совершении покупок, денежных расчетах, управлении бытовыми приборами. Пациент может осознавать эти проблемы и становиться тревожным и подавленным. Однако повышенная тревожность и депрессия являются также органическими симптомами БА. Пациентам приходится напоминать о необходимости выполнить какие-либо действия, например умыться или одеться, но они еще способны совершать их самостоятельно.

Умеренные когнитивные расстройства проявляются значительным ухудшением памяти, спутанностью, дезориентацией в пространстве и времени, возбуждением, бесцельным хождением, тревожностью, галлюцинациями и иллюзиями. Пациент нуждается в помощи и надзоре при выполнении почти всех действий, в том числе гигиенических процедур. Недержание мочи становится обычным явлением. Ухудшается понимание речи, все бóльшие затруднения вызывает вспоминание слов, возникает даже афазия. Пациент не может осуществлять простейшие арифметические действия и вести счет времени, но еще способен выполнять некоторые бытовые действия, поддерживать элементарную беседу и соблюдать основные правила этикета.

Тяжелые когнитивные расстройства БА характеризуются утратой логики и здравого смысла, делают невозможной любую деятельность. Пациенты бесцельно бродят, совершают бессмысленные движения и не узнают людей, даже близких родственников и друзей. Все это, а также нарушение циркадианных ритмов (апатия днем и беспокойство ночью), импульсивное поведение (пакование чемоданов и сборы в дорогу),

иллюзии, галлюцинации, обвинения окружающих в воровстве, агрессия и пренебрежение личной гигиеной осложняют работу по уходу за ними. Пациенты нуждаются в помощи при выполнении простейших действий (приеме пищи, одевании, посещении туалета). Они худеют, не встают с постели, не разговаривают, не в состоянии удержать мочу и кал. Слуховые и тактильные стимулы могут вызывать миоклонус; могут наблюдаться эпилептические судороги. Смерть наступает от вторичных осложнений, например аспирации или пневмонии.

Способа лечения БА не существует. Нефармакологическая терапия включает облегчение последствий поведенческих и психических расстройств для больных, а также для персонала, осуществляющего уход за ними. Современная фармакологическая терапия включает средства для улучшения когнитивности и уменьшения поведенческих проблем. Улучшить когнитивные функции могут ингибиторы холинэстеразы (донепезил, галантамин, ривастигмин) или мемантин (антагонист NMDA-рецепторов). Для лечения депрессии можно назначать сертралин или циталопрам. При галлюцинациях, иллюзиях, возбуждении – атипичные антипсихотики (рисперидон, кветиапин).

Задняя корковая атрофия

Это редкое, постепенно прогрессирующее заболевание, которое начинается до достижения возраста 65 лет и в значительной степени воспроизводит симптомы БА. В начальной стадии пациенты часто становятся очень тревожными, у них возникают нарушения зрения (см. Приложение, табл. 97), хотя офтальмологический осмотр не выявляет патологии. МРТ, ПЭТ, ОФЭКТ выявляют, главным образом, атрофические и метаболические изменения в теменно-затылочной и задней височной области.

Деменция с тельцами Леви

Классические тельца Леви представляют собой округлые эозинофильные, окруженные ободком включения в цитоплазме нейронов ствола головного мозга. Корковые тельца Леви представляют собой гомогенные гиперэозинофильные цитоплазматические структуры без ободка. Они чаще всего встречаются в цитоплазме нейронов V и VI слоев. Нейриты Леви – это удлиненные отростки нейронов. Тельца и нейриты Леви содержат α-синуклеин, который можно выявить с помощью иммуногистохимических методов, а также другие структурные белки, в том числе нейрофиламент, убиквитин и α-B-кристаллин. Преобладание телец Леви в каком-либо отделе мозга коррелирует с ранними симптомами ДТЛ: *ствол мозга* → паркинсонизм, *кора* → когнитивные нарушения, *диффузное распределение* (ствол, базальный отдел лобной доли, лимбическая система, неокортекс) → паркинсонизм с когнитивными нарушениями. Паркинсонизм отсутствует у 25% пациентов с обнаруженными на аутопсии тельцами Леви. Преобладающим нейрохимическим отклонением является недостаток дофамина и ацетилхолина.

БП с деменцией (с. 328) диагностируют в том случае, если двигательные симптомы БП возникли более чем за год до появления деменции. Клинически отличить это заболевание от ДТЛ невозможно.

Основной симптом ДТЛ – прогрессирующая деменция. В начальной стадии ухудшение памяти может быть выражено менее резко, чем изменения активности, нарушения внимания и ориентации в пространстве. Ключевыми признаками являются заметно сниженный уровень активности и внимания, зрительные галлюцинации (неодушевленный предмет принимается за человека или животное) и симптомы паркинсонизма (симметричная ригидность и акинезия). К другим диагностическим критериям относятся изменение поведения вследствие нарушения фазы сна с БДГ, повышенная чувствительность к нейролептикам, частые падения, обмороки, ортостатическая гипотензия.

Для фармакологической терапии используют ингибиторы холинэстеразы (ривастигмин), низкие дозы леводопа + карбидопа при паркинсонизме (могут спровоцировать спутанность и галлюцинации), кветиапин для лечения устрашающих галлюцинаций и сертралин при депрессии и тревожности.

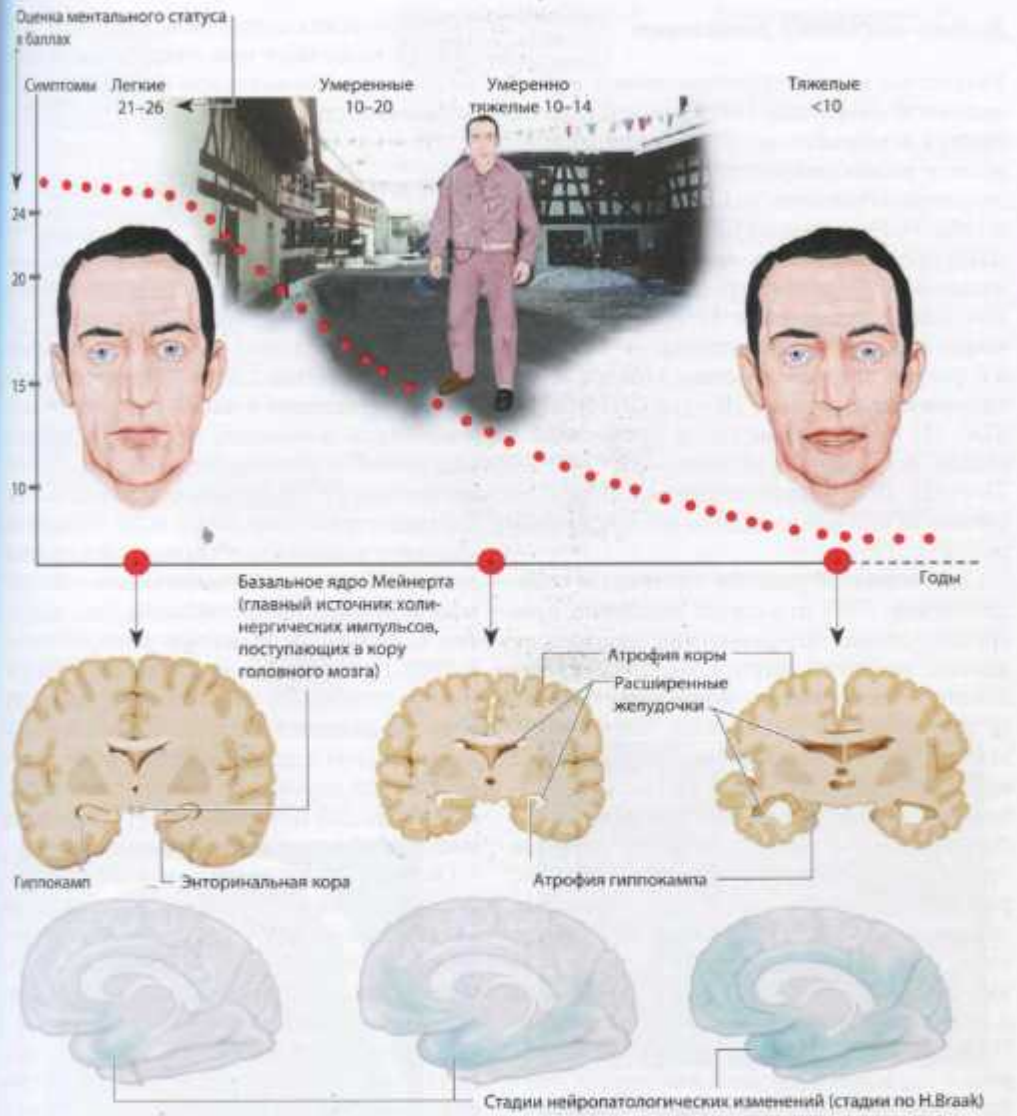

Прогрессирование БА

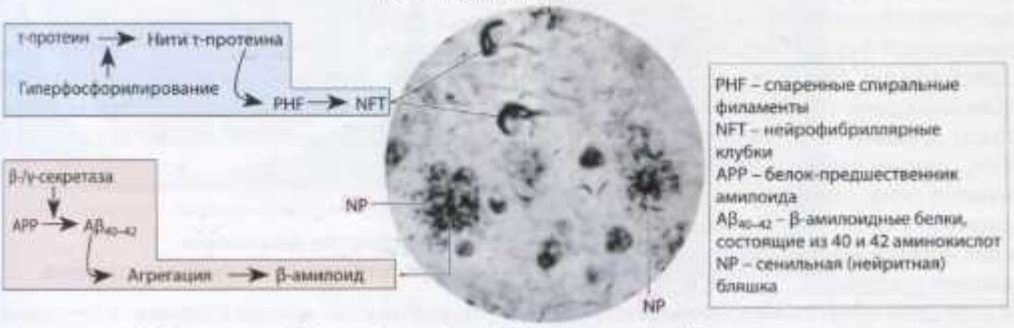

Нейропатология БА (подробнее в таблице 97 Приложения; метод Бодиана)

Лобно-височная деменция

Различные клинические синдромы лобно-височной деменции (ЛВД) обычно начинаются в возрасте до 65 лет и характеризуются рядом нейропатологических и молекулярно-генетических изменений (с. 82 и табл. 10 Приложения). В 40% случаев при ЛВД прослеживается семейный анамнез, включающий, например, мутации в длинном плече хромосомы 17 (ген MAPT → τ-протеин, ген програнулина → TDP-43), в коротком плече хромосомы 3 (белок мультивезикулярных телец 2B – ген CHMP2B → TDP-43) и в коротком плече хромосомы 9 (белок, содержащий валозин, – ген VCP → TDP-43). ЛВД может сочетаться с паркинсонизмом или заболеванием моторных нейронов (с. 395).

Симптомы. К ранним признакам поведенческой ЛВД относятся медленно прогрессирующие поведенческие нарушения: апатия, летаргия, утрата эмпатии, стереотипные действия и расторможенность (с социально неприемлемым поведением, высказываниями, побуждениями, манерой есть). Прогрессирующая небыстрая афазия – со снижением беглости речи (*non-fluent aphasia*) – проявляется нарушением плавности, продукции речи, аграмматизмом, речевой апраксией (речь с остановками, замена одних звуков другими, искажение слов) и затрудненным вспоминанием нужных слов, хотя понимание отдельных слов и узнавание предметов сохраняются (см. Приложение, табл. 42, с. 486). Медленная речь с большими паузами для поиска нужных слов, нарушение понимания грамматических конструкций и называния проблем без речевой апраксии характерны для логопенической формы первичной прогрессирующей афазии. При семантической деменции (без снижения беглости, плавности речи – *fluent aphasia, semantic dementia*) повторение, грамматический строй и моторная продукция речи сохраняются, но имеет место аномия, ухудшение понимания отдельных слов и назначения предметов. КТ и МРТ выявляют различную степень атрофии лобной и передней области височной доли.

Лечение. Назначается поддерживающее лечение с фармакологической терапией специфических симптомов. Например, сертралин назначают при гиперфагии, рисперидон – при значительном возбуждении или агрессивности.

Сосудистое когнитивное расстройство

Термин «сосудистое когнитивное расстройство» характеризует все формы когнитивных нарушений, вызванных заболеваниями сосудов мозга. Симптомы сосудистого когнитивного расстройства следует отличать от спутанности, делирия и таких очаговых неврологических дефицитов, как афазия, неглект, сенсорные и моторные симптомы. Легкая когнитивная дисфункция, обусловленная заболеванием сосудов мозга и не мешающая пациенту выполнять обычные повседневные дела (с. 324), называется легким сосудистым когнитивным расстройством (по аналогии с легким когнитивным расстройством, с. 200). При сосудистой деменции когнитивные расстройства не позволяют пациенту успешно выполнять повседневные бытовые дела. Деменция, развивающаяся в результате сосудистых нарушений и нейродегенеративных процессов (в частности, БА), называется смешанной деменцией.

Основными причинами и факторами риска сосудистого когнитивного расстройства являются инсульт, пожилой возраст, нарушение когнитивного статуса до инсульта, гипертензия, фибрилляция предсердий, атеросклероз, СД и курение.

Диагноз базируется на оценке ментального статуса, когнитивных тестах, визуализирующих исследованиях (см. Приложение, табл. 37), лабораторных тестах и, в некоторых редких случаях, генетическом анализе.

Лечение проводится с учетом факторов риска и причин сосудистого когнитивного расстройства (с. 512). Симптоматическое лечение сосудистой деменции такое же, как и при БА (с. 337).

▪ Сосудистая деменция при поражении крупных сосудов

Вероятность возникновения сосудистой деменции после первого инсульта зависит от многих факторов: локализации и разме-

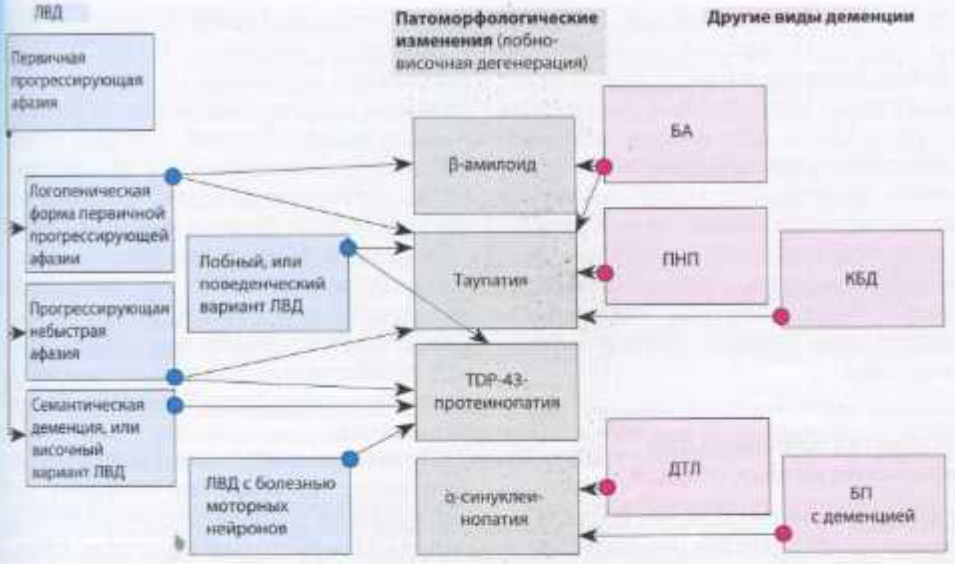

ЛВД и патоморфологические изменения, лежащие в ее основе, в сравнении с другими видами деменции



Корковое тельце Леви
(метод иммуноокрашивания)

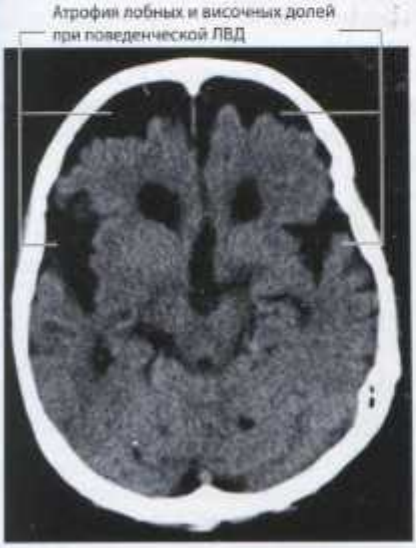

(КТ без контрастного усиления; аксиальная проекция)

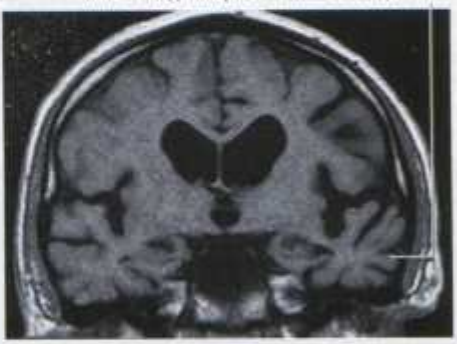

МРТ, Т1-ВИ в корональной проекции

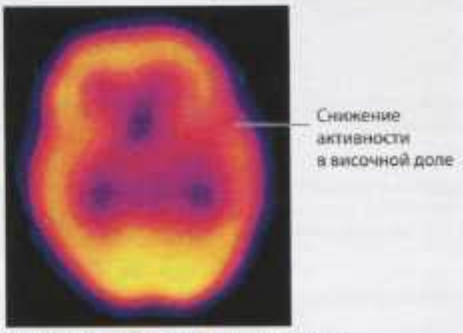

ОФЭКТ (тот же пациент, что и на верхнем снимке; аксиальная проекция)

ЛВД (изменения, выявленные с помощью визуализирующих методов)

ров мозгового инфаркта, возраста, имеющихся в анамнезе факторов риска, изменений белого вещества и перенесенных ранее бессимптомных инсультов. Множественные инфаркты коры и подкорковых областей (обычно вследствие эмболии) могут стать причиной *мультиинфарктной деменции*. Деменция может развиться также в результате инфаркта одной *стратегически значимой* области мозга: базальной области переднего мозга, таламуса, гиппокампа, хвостатого ядра, бледного шара или угловой извилины.

▪ Сосудистая деменция при поражении мелких сосудов

Этот вид деменции развивается вследствие поражения мелких сосудов (микроангиопатии) белого вещества, базальных ганглиев и ствола мозга. При этом обнаруживают множественные точечные (лакунарные) субкортикальные инфаркты (с. 255) или сливные очаги микроангиопатии. Причиной церебральной микроангиопатии могут быть атеросклероз, липогиалиноз, фибриноидный некроз, микроаневризмы, обусловленные гипертензией или возрастными изменениями, микроэмболы, амилоидная ангиопатия (с. 255), васкулит (с. 263) и генетические заболевания мелких сосудов. К генетическим заболеваниям относятся ЦАДАСИЛ, мутация гена Notch-3 на 19-й хромосоме; характерны мигренозная головная боль и повторные инфаркты; ЦАРАСИЛ – церебральная аутосомно-рецессивная артериопатия с субкортикальными инфарктами и лейкоэнцефалопатией, синдром Мазда; MELAS (митохондриальная энцефаломиопатия, лактат-ацидоз, инсультоподобные эпизоды, с. 419), болезнь Фабри (с. 364).

Ведущими признаками являются изменение поведения (дефицит внимания, утрата интеллектуальной гибкости, абулия, дезориентация), медленная шаркающая походка с субъективным ощущением неустойчивости, псевдобульбарный паралич и недержание мочи.

КТ выявляет лейкоареоз (разрежение белого вещества; снижение плотности субкортикальных или перивентрикулярных областей). Однако только изменения в белом веществе не объясняют причину деменции, так как некоторые другие процессы могут выглядеть на КТ-изображениях таким же образом (например, лимфома, РС, лучевая ангиопатия, лейкодистрофия). Благодаря более высокой чувствительности МРТ удалось выяснить, что лейкоареоз имеется примерно у 90% пожилых пациентов. МРТ выявляет двустороннее симметричное поражение белого вещества полушарий (гиперинтенсивность на Т2-ВИ и в режиме FLAIR). Кроме этого, могут быть обнаружены лакунарные инфаркты, расширенные периваскулярные пространства и микрокровоизлияния.

Дифференциальная диагностика быстро прогрессирующей деменции

Причина	Заболевание
Нейродегенерация	БА (с. 337), прионные болезни (с. 322), КБД (с. 337), ДТЛ (с. 338), ЛВД (с. 335), ПНП
Сосудистая энцефалопатия	Сосудистое когнитивное расстройство (с. 340), гипоксически-ишемическая энцефалопатия (с. 366)
Аутоиммунная энцефалопатия	Энцефалопатия Хашимото/SREAT[1], РС (с. 282), нейросаркоидоз[2], лимбический энцефалит (с. 543), синдром Шегрена[3], церебральный васкулит (с. 263)
Инфекционные болезни	ВИЧ-энцефалопатия (с. 308), энцефалит, вызванный ВПГ (с. 303), нейросифилис (с. 297), нейроборрелиоз (с. 294), туберкулезный менингит (с. 299), болезнь Уиппла[4], болезнь Крейтцфельдта–Якоба (с. 322), грибковые инфекции (криптококкоз, аспергиллез, гистоплазмоз, бластомикоз, кокцидиоз, с. 316), ПМЛ (с. 312), ПСПЭ[5] (с. 346)
Злокачественные опухоли	Злокачественные опухоли мозга/метастазы (с. 357), паранеопластическая энцефалопатия (с. 370, 543)
Токсическая энцефалопатия	Алкоголь (с. 372), наркотики (с. 372), лекарственные препараты (с. 545), лейкоэнцефалопатия после лучевой терапии или химиотерапии (с. 545), тяжелые металлы (свинец, ртуть, марганец), мышьяк, литий

Причина	Заболевание
Метаболическая энцефалопатия	Гипонатриемия (с. 368), печеночная энцефалопатия (с. 366), гипотиреоз (с. 418), дефицит витамина B_{12} и фолиевой кислоты (с. 370, 389), наследственные болезни (болезнь Вильсона, нейродегенерация с отложением железа в мозге (тип 1), митохондриальная энцефалопатия, церебротендинальный ксантоматоз, метахроматическая лейкодистрофия, адренолейкодистрофия (с. 364)
Психические заболевания	Депрессия
Травма	Субдуральная гематома (с. 377)
Эпилепсия	Эпилептический статус (абсансы, комплексные фокальные припадки, с. 222)
Гидроцефалия нормального давления	Первичная или вторичная (с. 218)

Цит. по: Woodruff (2007).

[1] SREAT – стероидзависимая энцефалопатия, ассоциированная с аутоиммунным тиреоидитом (другое название NAIM – внесосудистый аутоиммунный менингоэнцефалит) → подострое когнитивное расстройство, тремор, миоклонусы, атаксия, эпилептические судороги; антитела: ТПО (к тиреопероксидазе), ТГ (к тиреоглобулину), рТТГ (к ТТГ-рецепторам).

[2] Признаки хронического менингоэнцефалита. На МРТ с контрастным усилением: лептоменингеальное и перивентрикулярное узловатое утолщение, такие же изменения в основании черепа. В ЦСЖ: лимфоцитоз, повышение концентрации белка, иногда снижение концентрации глюкозы, олигоклональные IgG, увеличение концентрации IgG/β_2-микроглобулина.

[3] Воспалительная лимфоцитарная инфильтрация слюнных и слезных желез → ксеростомия, ксерофтальмия (синдром сухого глаза); возможно вовлечение в процесс нервной системы: полинейропатия, нейропатия ЧН (II–VIII), миозит, энцефаломиелит.

[4] Инфекция, вызванная бактерией *Tropheryma whippelii* (возбудитель болезни Уиппла) → множественные системные симптомы: лихорадка, диарея, мальабсорбция, полиартрит, снижение массы тела, лимфаденопатия. Мозговые симптомы: деменция, офтальмоплегия, ритмичные подергивания глазных и жевательных мышц (миоритмия), судороги, миоклонус, атаксия.

[5] Подострый склерозирующий панэнцефалит, позднее осложнение кори (особенно у детей и подростков); на ЭЭГ регистрируются периодические разряды высокоамплитудных остроконечных медленных волн (комплексы Радемеккера).



Множественные территориальные инфаркты (КТ, аксиальная проекция)



Двустороннее поражение белого вещества (лейкоареоз), гидроцефалия *ex-vacuo* – увеличение желудочковой системы вследствие атрофии мозговой ткани (КТ, аксиальная проекция)

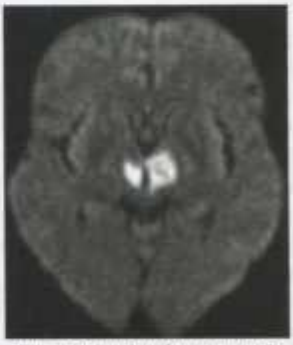

Двусторонний инфаркт таламуса (деменция после инфаркта стратегически значимой области мозга; диффузионно-взвешенная МРТ, аксиальная проекция)

Болезнь Гентингтона

Первые симптомы БГ появляются в возрасте 30–45 лет. БГ, возникающая в возрасте до 20 лет (ювенильный вариант БГ или вариант Вестфаля), характеризуется акинезией, брадикинезией, дистонией, эпилептическими припадками, атаксией, деменцией и миоклонусом.

Двигательные симптомы. В тех случаях, когда заболевание начинается в возрасте около 30 лет, акинезия и когнитивные расстройства выражены в большей степени, чем хореические движения. При более позднем начале заболевания соотношение обратное. Хорея (с. 159, см. Приложение, табл. 98) вначале может быть ошибочно расценена как нервное возбуждение или беспокойство. Во время сна даже тяжелая хорея исчезает. Хорея может сопровождаться акинезией, дистонией и нарушением произвольных движений. По мере прогрессирования болезни пациенты испытывают все бóльшие трудности при ходьбе из-за нарушенного равновесия; возрастает риск падений. Одними из ранних симптомов заболевания являются глазодвигательные нарушения (дефектные саккады).

Когнитивные нарушения. У пациентов замедляется умственная деятельность, снижается устойчивость к стрессу, нарушаются память и внимание. Они теряют способность выполнять привычную работу, в том числе домашнюю. По мере прогрессирования болезни усиливается деменция.

Поведенческие изменения. Повышенная тревожность, депрессия, суицидальные мысли, бред, раздражительность, импульсивность, эмоциональные взрывы, агрессия, пренебрежение гигиеной, утрата инициативности разрушают семейные и социальные отношения.

Прогрессирование заболевания. На поздней стадии ведущими симптомами являются дизартрия, дисфагия, кахексия, мышечная атрофия, несмотря на нормальное питание. Хорея в значительной степени замещается акинезией. Произвольные движения затруднены. Часто наблюдается недержание мочи. Такие пациенты нуждаются в постоянном уходе. Продолжительность жизни с момента начала заболевания составляет 10–15 лет.

Генетика. БГ наследуется по аутосомно-доминантному типу. Ген БГ (HTT) находится на конце короткого плеча хромосомы 4 (4p16.3). Мутация этого гена представляет собой полиморфную экспансию тринуклеотидных повторов ЦАГ (цитозин-аденин-гуанин), триплет ЦАГ кодирует глутамин. В результате образуется полиглутаминовый тракт в цитоплазматическом белке гентингтине. Более 35 повторов приводят к развитию БГ (неполная пенетрантность при 36–39; полная пенетрантность – при 40 повторах и более). Возраст, в котором начинается заболевание, обратно пропорционален длине участка с повторяющимися последовательностями ЦАГ. Наследование по отцовской линии (в отличие от наследования по материнской линии) сопровождается антиципацией (более раннее начало заболевания в следующем поколении). При гистологическом исследовании в нейронах обнаруживают депозиты нерастворимых продуктов мутантного белка гентингтина. КТ и МРТ выявляют атрофию головки хвостатого ядра, расширение передних рогов боковых желудочков и генерализованную атрофию коры.

Диагностика. Семейный анамнез, неврологический осмотр, прямая молекулярно-генетическая диагностика (пресимптоматическое тестирование на БГ). Так как способа лечения БГ не существует, тестирование проводится только при наличии информированного согласия совершеннолетнего пациента и после объяснения ему социального значения и психологического аспекта в случае положительного результата тестирования. Симптоматическое медикаментозное лечение см.: www.neurology.org/content/early/2012/07/18/WNL.0b013e318263c443.full.pdf+html.

Нейроакантоцитоз

Это группа редких генетических заболеваний, характеризующихся нейродегенеративными изменениями базальных ганглиев и акантоцитозом (эритроциты с множественными неравномерно распределенными шиповидными выростами на поверхности оболочки). К ним относятся *синдром Маклеода* (рецессивное наследование, сцепленное

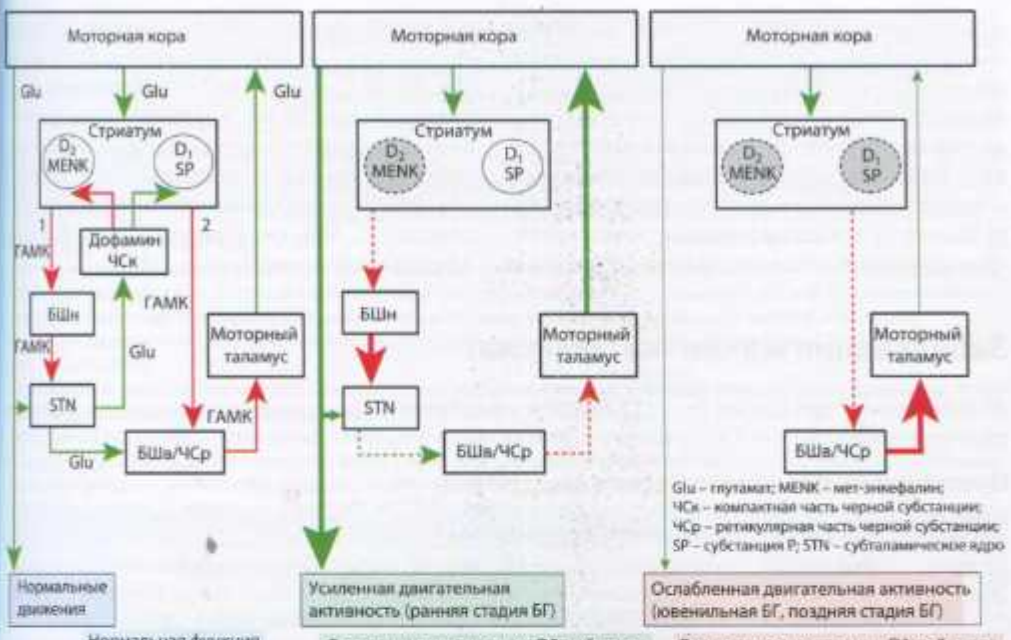

Упрощенная схема циркуляции нервных импульсов в базальных ганглиях при БГ
(Wahlster и Cha, 2012; *красные* стрелки – торможение, *зеленые* – активация, *пунктирные* – уменьшение активации/торможения, толщина стрелок отражает степень активации/торможения; аббревиатуры см. на с. 90)



Количество повторяющихся последовательностей ЦАГ и риск развития БГ

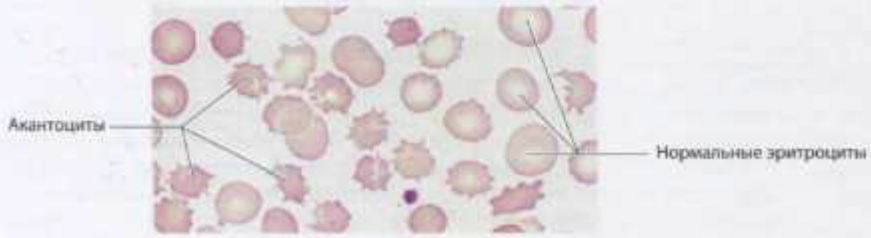

Акантоцитоз

с Х-хромосомой, Xp21.1: хорея, когнитивные и поведенческие нарушения, миопатия, аксональная периферическая нейропатия, эпилептические припадки), *хорея-акантоцитоз* (аутосомно-рецессивное наследование, 9q21.2: хорея, оральные гиперкинезы с высовыванием языка, поведенческие нарушения, туловищные спазмы, эпилептические припадки, миопатия и периферическая нейропатия), *гентингтоноподобное расстройство 2-го типа* (аутосомно-доминантное наследование, 16q24.2: поведенческие расстройства, хорея, паркинсонизм, дистония) и нейродегенеративные расстройства, ассоциированные с дефектами протеинкиназ (PKAN) (аутосомно-рецессивное наследование: с. 364, см. Приложение, табл. 94). Абеталипопротеинемия (с. 347).

Заболевания мозжечка (атаксии)

Атактические нарушения (с. 155) бывают приобретенными, наследственными или идиопатическими.

Приобретенные атактические синдромы

Начало	Этиология	Клинические проявления
Острое (часы, дни)	Инфекционная[1], иммунологическая	• Вирусные инфекции: varicella-zoster, вируса Эпштейна–Барр, краснухи, эпидемического паротита, кори, гриппа, парагриппа, ECHO-вирусов, вирусов Коксаки, клещевого энцефалита, простого герпеса 1-го типа, герпеса человека 6-го типа, ЦМВ, энтеровируса 71, парвовируса B19, гепатита A. Дети заболевают чаще, чем взрослые. Особый тип: опсоклонус-миоклонус-атаксия-синдром[2]. Вакцинация • Абсцесс • Туберкулез, листериоз, болезнь Лайма • Рецидив РС, оптический нейромиелит • Синдром Миллера Фишера: атаксия, офтальмоплегия, арефлексия (с. 556)
	Сосудистая	• Инфаркт/кровоизлияние (с. 189, 261)
	Токсическая, метаболическая	• Алкоголь, барбитураты, фенитоин, карбамазепин, литий • Дефицит витамина B_1 (тиамина), энцефалопатия Вернике (с. 370)
Подострое (дни, недели)	Опухоль[3]	• Боль в затылке (иррадиация в лобную область, заднюю поверхность шеи, плечи), повторная рвота, ригидность мышц шеи, вертиго, туловищная атаксия, обструктивная гидроцефалия
	Паранеопластическая[4]	• Мозжечковая дисфункция может возникнуть за несколько месяцев или лет до обнаружения опухоли. В сыворотке и ЦСЖ могут обнаруживаться антитела
	Токсическая	• Алкоголь • Лекарственные препараты: фенитоин/другие противоэпилептические средства, литий, 5-фторурацил, цитозин-арабинозид • Тяжелые металлы: ртуть, таллий, свинец • Растворители: толуол, четыреххлористый углерод
	Физические	• Гипоксия, тепловой удар, гипертермия
Хроническое (месяцы и годы)	Инфекционная, воспалительная, иммунологическая	• Подострый склерозирующий панэнцефалит: обычно заболевают дети и подростки примерно через 10 лет после перенесенной коревой инфекции. Начинается с поведенческих расстройств, затем развиваются деменция, атаксия, миоклонус, дистония и эпилепсия • Болезнь Уиппла (с. 342) • CLIPPERS[5]: эпизодические стволовые симптомы, при МРТ наблюдаются точечные и криволинейные контрастно усиленные очаги • Целиакия • Болезнь Крейтцфельдта–Якоба (с. 322)

Начало	Этиология	Клинические проявления
	Сосудистая	• Поверхностный сидероз ЦНС[6]: медленно прогрессирующая атаксия, нарушения слуха или глухота, деменция, пирамидные симптомы, дисфункция мочевого пузыря
	Метаболическая	• Гипотиреоз • Синдром мальабсорбции, дефицит витамина B_{12}, дефицит витамина E • Дефицит витамина B_1

[1] Более подробно см. на с. 290.
[2] Хаотичные саккадические движения глаз с большой амплитудой во всех направлениях, миоклонус, атаксия.
[3] См. с. 353; мозжечковая астроцитома, медуллобластома, эпендимома, гемангиобластома (болезнь Гиппеля–Линдау), менингиома мостомозжечкового угла, метастазы (рак легкого, молочной железы, меланома).
[4] Чаще при мелкоклеточном раке легкого, раке молочной железы и яичника, ходжкинской лимфоме. Об антителах см. на с. 543.
[5] Хроническое лимфоцитарное воспаление с периваскулярным накоплением контрастного препарата в мосту, отвечающее на терапию стероидами.
[6] Лептоменингеальные, субпиальные и эпендимальные депозиты гемосидерина, в частности в черве мозжечка, основании лобной доли, височной коре, I и VIII ЧН. К возможным причинам кровоизлияния относятся ангиома, амилоидная ангиопатия, опухоль мозга, васкулит, травма головы, прием оральных антикоагулянтов, нейрохирургическая операция. При МРТ на Т2-ВИ наблюдается гипоинтенсивный ободок. В ЦСЖ – ксантохромия и сидерофаги.

Наследственные аутосомно-рецессивные атактические синдромы

Атаксия Фридрейха. Это наиболее часто встречающаяся форма наследственной нейродегенеративной атаксии (ген FXN/фратаксин, локализован на 9q21.11). До появления неврологических симптомов могут наблюдаться другие нарушения (сколиоз, полая стопа [*pes cavus*]). Неврологические симптомы (с. 350) обычно появляются в возрасте от 8 до 15 лет. Возникают медленно прогрессирующая атаксия походки, атаксия верхних конечностей, дизартрия, арефлексия, нарушения проприоцепции с пирамидными симптомами. Позднее развиваются атрофия зрительного нерва, мозжечковые глазодвигательные нарушения (с. 155), ухудшение слуха, кардиомиопатия и СД. Отмечается значительное увеличение ожидаемой продолжительности жизни благодаря симптоматическому лечению (лечебная физкультура, логопедические занятия и трудовая терапия), ранней диагностике и лечению сопутствующих заболеваний.

Атаксию Фридрейха необходимо отличать от целого ряда заболеваний:

Синдромы[1]	Клинические проявления	Локусы генов/гены
Абеталипопротеинемия[2]	Стеаторея, мальабсорбция, периферическая нейропатия	4q23/микросомальный белок-переносчик триглицеридов (MTTP)
Болезнь Рефсума у взрослых (уровень фитановой кислоты в сыворотке ↑)	Мозжечковая атаксия, периферическая демиелинизирующая нейропатия, глухота, пигментный ретинит, ихтиоз (с. 411)	10p13/фитаноил-КоА гидроксилаза (PHYH)
Атаксия-телеангиэктазия[3] (фетопротеин в сыворотке ↑)	Атаксия обнаруживается, когда ребенок начинает учиться ходить; хорея, глазодвигательные нарушения[4], (окулокутанные) телеангиэктазии, иммунные нарушения (предрасположенность к инфекциям), повышенный риск развития злокачественных опухолей[5]	11q22.3/мутировавший ген атаксии-телеангиэктазии (ATM)
Атаксия с окуломоторной апраксией типа 1 (AOA1, EAOH)	Периферическая нейропатия, хорея, когнитивные нарушения	9p21.1/апратаксин (APTX)

Синдромы[1]	Клинические проявления	Локусы генов/гены
Атаксия с окуломоторной апраксией типа 2 (AOA2, SCAR2, SCAN2)	Глазодвигательная апраксия наблюдается только у 50% пациентов[6], аксональная нейропатия, атрофия мозжечка	9q34.13/сентаксин (SETX)
Атаксия с дефицитом витамина E (AVED[7], уровень витамина E в сыворотке ↓)	Начало в возрасте до 20 лет (обычно в период полового созревания), прогрессирующая атаксия, нарушение проприоцепции, арефлексия, прогрессирующее ухудшение зрения	8q12.3/белок-переносчик α-токоферола (TTPA)
Синдром тремора и атаксии, ассоциированный с ломкой X-хромосомой	Атаксия, тремор, когнитивные нарушения, паркинсонизм, начало обычно после 50 лет	Xq27.3/FMR1[8]
Церебротендинальный ксантоматоз[9]	Атаксия, спастический парез, периферическая нейропатия, катаракта, диарея	2q35/стерол-27-гидролаза (CYP27A1)

Более подробно см.: www.omim.org.
[1] Список неполный.
[2] Синдром Бассена–Корнцвейга. Дефицит жирорастворимых витаминов (A, D, E, K), низкий уровень триглицеридов и холестерина.
[3] Синдром Луи-Бар.
[4] Глазодвигательная апраксия.
[5] Рекомендуется избегать ионизирующей радиации и рентгеновских лучей.
[6] Нистагм взора, окулярная дисметрия.
[7] Атаксия, сходная с атаксией Фридрейха с дефицитом витамина E.
[8] Мутация гена FMR1 с повтором триплета ЦГГ → избыточное образование FMR1 мРНК, что приводит к функциональным изменениям и дефициту белка FMR.
[9] Раннее начало лечения хенодезоксихолевой кислотой.

Наследственные аутосомно-доминантные атактические синдромы

Синдромы	Клинические проявления	Локусы генов/гены
СЦА[1]	Начинается в возрасте 30–40 лет с нарушений походки. СЦА-1–СЦА-3 и СЦА-6 встречаются наиболее часто. Имеются региональные различия заболеваемости	СЦА-1–СЦА-36: см. на сайте www.omim.org
Дентато-рубро-паллидо-люисова атрофия	Атаксия, деменция, хорея, миоклонусы	12p13.31/атрофин 1 (ATN1)
Эпизодическая атаксия (ЭА)[2]	ЭА1: эпизоды атаксии продолжительностью от нескольких секунд до нескольких минут, 1–10 раз в день. Провоцируются резким изменением позы, эмоциональным или физическим стрессом, калорической вестибулярной пробой. Между приступами миоклонус лица и рук	12p13.32/калиевые каналы (точечная мутация в KCNA1)
	ЭА2: эпизоды атаксии продолжительностью от нескольких минут до нескольких часов (реже дней). Частота различна (от ежедневных до ежегодных приступов), головная боль, звон в ушах, вертиго, тошнота, рвота, нистагм. Провоцируются алкоголем, кофеином, лихорадкой. Между приступами атаксия, нистагм и тремор головы	19p13.2/потенциалзависимые кальциевые каналы (точечная мутация в CACNA1A)
Синдром Герстмана–Штраусслера–Шейнкера (с. 322)	Начало в возрасте 40–50 лет. Мозжечковая атаксия, дизартрофония, деменция, нистагм, ригидность, нарушения зрения, утрата слуха	12p13/мутация гена PRNP

Синдромы	Клинические проявления	Локусы генов/гены
Фатальная семейная инсомния (с. 209)	Прогрессирующая бессонница, автономная дисфункция (АГ, тахикардия, гипертермия, гипергидроз), миоклонус, тремор, атаксия	12p13/мутация гена PRNP

[1] Классифицировано более 30 СЦА-синдромов, группа клинически гетерогенных болезней с атактическими симптомами или без них; болезнь Мачадо–Джозефа – СЦА-3.
[2] На сегодняшний день известно 7 различных форм ЭА; приступы атаксии при ЭА1 и ЭА2 успешно купируются ацетазоламидом.

Митохондриальные синдромы с атаксией

Синдромы[1]	Примечания	Гены
Нейропатия, атаксия, пигментный ретинит[2]	Начало в детстве/подростковом возрасте, сенсорная нейропатия, нарушения зрения	MT-ATP6 (комплекс V)
Синдром Ли (LS)[2]	См. с. 363	Множественные мутации митохондриальных генов, включая MT-ATP6
Синдром Кернса–Сейра	См. с. 564	Различные мутации
Миоклоническая эпилепсия с рваными красными волокнами	См. с. 564	Множественные мутации

Более подробно см.: www.mitomap.org.
[1] Список неполный.
[2] Оба фенотипа обусловливают прогрессирующее нейродегенеративное заболевание, но LS более тяжелое.

Идиопатические (спорадические) мозжечковые атаксии

Это атаксия взрослых, причину которой не удается выяснить. Примеры: МСА-М (с. 335) и спорадическая атаксия взрослых неизвестной этиологии (синоним: идиопатическая поздняя мозжечковая атаксия).

Клинические признаки атаксии Фридрейха:
- Медленно прогрессирующая атаксия
- Начало в возрасте 8–15 лет
- Спастичность нижних конечностей, дизартрия, кифосколиоз, отсутствие рефлексов нижних конечностей (вариант: атаксия Фридрейха с сохраненными рефлексами), разгибательный подошвенный рефлекс, утрата позиционной и вибрационной чувствительности
- Кардиомиопатия



Нога отставлена, чтобы сохранить равновесие, пациент все время меняет положение тела, дистальная мышечная атрофия



Кифосколиоз



Полая стопа (*Pes cavus*)

Большой палец согнут в проксимальном межфаланговом суставе



Атаксия Фридрейха

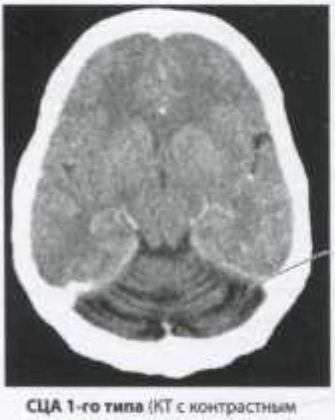

СЦА 1-го типа (КТ с контрастным усилением, аксиальная проекция)



Прогрессирующая внешняя офтальмоплегия (синдром Кернса–Сейра)



Телеангиэктазия конъюнктивы (атаксия-телеангиэктазия)

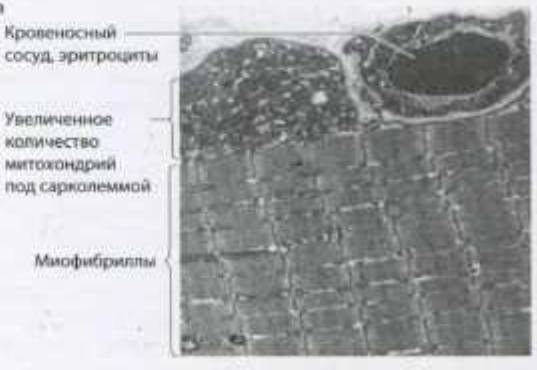

Митохондриальная болезнь
(*внизу:* биопсия мышцы, электронная микроскопия)

Опухоли головного мозга

Опухоль головного мозга редко проявляется какими-либо специфическими симптомами. Если на основании данных анамнеза и неврологического осмотра возникает подозрение на наличие опухоли головного мозга, показано визуализирующее исследование (КТ или МРТ).

Неспецифические проявления

К опухолям, которые клинически манифестируют неспецифическими симптомами, относятся астроцитома, олигодендроглиома, метастазы, эпендимома, менингиома, неопластический менингит и первичная лимфома ЦНС.

Изменение поведения. Пациенты жалуются на быструю утомляемость, а их родственники отмечают отсутствие концентрации, утрату инициативности, когнитивные нарушения, равнодушие, замедление движений. Такие симптомы часто ошибочно расценивают как депрессию или стресс. Апатия и сонливость увеличиваются по мере развития болезни. Наконец, нарастающая спутанность сознания, дезориентация или деменция заставляют пациента или его родственников обратиться за медицинской помощью.

Головная боль. Более половины пациентов с опухолями мозга испытывают головную боль, а многие пациенты с головной болью предполагают, что у них имеется опухоль мозга. На самом деле, если головная боль является единственным симптомом и может быть отнесена к одному из ее основных типов (с. 265), а неврологический осмотр не выявляет патологии, наличие опухоли головного мозга маловероятно. Визуализирующее исследование показано тогда, когда пациенты, длительно страдающие головной болью, рассказывают об изменении симптоматики. Клинические особенности головной боли не различаются при доброкачественных и злокачественных опухолях.

Часто пациенты жалуются на **тошноту, головокружение** и **недомогание**, часто жалобы носят неопределенный характер. Пациент ощущает в себе какую-то нестабильность или ему кажется, что он просто «изменился».

Рвота (иногда по утрам на пустой желудок) бывает реже и не обязательно связана с тошнотой. Могут быть приступы рвоты фонтаном без предшествующей тошноты.

Эпилептические припадки. Опухоли низкой степени злокачественности (I–II степени по классификации Всемирной организации здравоохранения [ВОЗ]) вызывают припадки у 80% пациентов, опухоли высокой степени злокачественности – у 60% пациентов. После первого судорожного приступа показана МРТ, особенно взрослым пациентам.

Повышение ВЧД (с. 215) может происходить без выраженных очаговых неврологических симптомов при медуллобластоме, эпендимоме IV желудочка, гемангиобластоме мозжечка, коллоидной кисте III желудочка, краниофарингиоме или глиобластоме (например, лобной доли или мозолистого тела). Опухоли шейного отдела спинного мозга редко вызывают повышение ВЧД. Если имеется отек диска зрительного нерва, это не обязательно является признаком опухоли мозга, а отсутствие отека не исключает опухоль. Острый отек диска зрительного нерва, возникающий в результате повышения ВЧД, не вызывает нарушений зрения.

Очаговые симптомы

Очаговые неврологические симптомы обычно становятся очевидными только на поздних стадиях заболевания, но в скрытой форме могут быть и на ранних стадиях. В зависимости от типа и локализации опухоли возникают гемипарез, афазия, апраксия, атаксия, паралич ЧН или недержание мочи.

При некоторых опухолях возникают ранние симптомы, которые специфичны для их гистологического типа, локализации или и того и другого. Это краниофарингиома, менингиома обонятельной борозды, опухоли гипофиза, глиома моста, хондросаркома, хордома, гломусная опухоль, опухоли основания черепа и опухоли большого затылочного отверстия.

Классификация опухолей. Общепринятой является классификация ВОЗ (с. 361, 536). Более подробно см.: www.abta.org и www.cancer.gov.



Изменение поведения



Головная боль



Тошнота, рвота



Для того чтобы развился отек диска зрительного нерва, ВЧД должно быть повышенным в течение нескольких дней

Начальные проявления отека диска зрительного нерва: легкая размытость края, небольшое возвышение над поверхностью сетчатки, ослабление пульсации вен



Геморрагия возле края диска, расширение вен

Острый отек диска зрительного нерва (край размыт, диск выступает над поверхностью сетчатки)

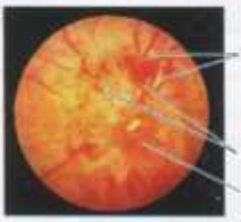

«Ватные пятна»

Геморрагии

Гиперемия диска, край диска не определяется

Резко выраженный отек диска зрительного нерва

Отек диска зрительного нерва при повышении ВЧД



Вертиго, неустойчивая походка

Неспецифические симптомы опухоли мозга

Опухоли мозга I и II степени злокачественности по классификации ВОЗ

Астроцитома. *Пилоцитарная астроцитома* (ВОЗ, I степень) развивается преимущественно в мозжечке, зрительном нерве, зрительном перекресте, гипоталамусе или варолиевом мосту. Это медленно растущая, высокодифференцированная, нередко содержащая кисты опухоль обычно возникает у детей и подростков. Астроцитома также может обозначаться как глиома мозжечка, варолиева моста, оптическая глиома; последняя ассоциирована с нейрофиброматозом 1-го типа. Симптомы развиваются постепенно. Наблюдаются нарушения зрения, повышенное ВЧД, при поражении гипоталамуса – несахарный диабет, эпилептические припадки.

Диффузная астроцитома (ВОЗ, II степень) по гистологическому строению бывает фибриллярной, гемистоцитарной и протоплазматической. Эти опухоли чаще всего обнаруживают у людей в возрасте 30–40 лет в лобных и височных долях. В течение нескольких лет такие опухоли могут трансформироваться в более злокачественные новообразования III и IV степени. Клинически может проявляться эпилептическими судорогами и/или изменением поведения.

Плеоморфная ксантоастроцитома (ВОЗ, II степень) – это редкая опухоль, которая возникает главным образом в височной коре у детей и молодых взрослых и в большинстве случаев сопровождается эпилептическими припадками.

Олигодендроглиома (ВОЗ, II степень) обычно обнаруживается в лобной доле у лиц в возрасте 30–50 лет. Относительно часто внутри опухоли имеются кальцификаты и кровоизлияния. Опухоли смешанного гистологического строения (олигодендроцитома плюс астроцитома) называются олигоастроцитомами. К типичным симптомам относятся эпилептические припадки, повышение ВЧД, изменение поведения и очаговые неврологические симптомы.

Менингиомы (ВОЗ, I степень) – медленно растущие, внемозговые опухоли, которые обычно развиваются в пожилом возрасте, чаще у женщин. Они нередко поражают смежные кости (гиперостоз возникает чаще, чем истончение кости) и могут инфильтрировать или закупоривать мозговые венозные синусы. Они могут развиться в любом отделе ЦНС, но чаще имеют супратенториальную (серп, парасагиттальная область, крыло сфеноидальной кости, поверхность полушарий), инфратенториальную (намет мозжечка, мостомозжечковый угол, краниоцервикальное сочленение) и спинальную локализацию. Менингиома распространяется вдоль твердой мозговой оболочки. Реже встречаются множественные или внутрижелудочковые менингиомы. Менингиома может достигнуть значительных размеров, никак не проявляясь клинически. Иногда она бывает случайной находкой при КТ. Неврологическая симптоматика зависит от локализации опухоли. Могут возникать эпилептические припадки, изменение поведения, нарушения зрения (с. 183), поражение ЧН и верхних моторных нейронов.

Папиллома сосудистого сплетения (ВОЗ, I степень). Эта редкая опухоль возникает обычно в боковом желудочке у детей и в IV желудочке у взрослых. Она создает препятствие току ЦСЖ, что проявляется симптомами (острого) повышения ВЧД.

Гемангиобластома (ВОЗ, I степень). У молодых пациентов эти опухоли часто ассоциированы с болезнью Гиппеля–Линдау (с. 432). В других случаях они возникают у лиц в возрасте 30–50 лет как одиночные кистозные опухоли мозжечка, манифестируя головной болью, вертиго, туловищной атаксией и атактической походкой.

Эпендимома (ВОЗ, II степень). Эти опухоли чаще всего обнаруживаются у детей в желудочках мозга, обычно в IV желудочке или за его пределами, выходя из отверстия Лушки. Субэпендимома IV желудочка (ВОЗ, I степень) иногда развивается у взрослых. Опухоли могут содержать кисты или кальцификаты, а также диссеминировать с током ЦСЖ. Обычно они манифестируют болью в шее и симптомами повышенного ВЧД. Спинальные эпендимомы возникают на любом уровне спинного мозга, обычно у взрослых.

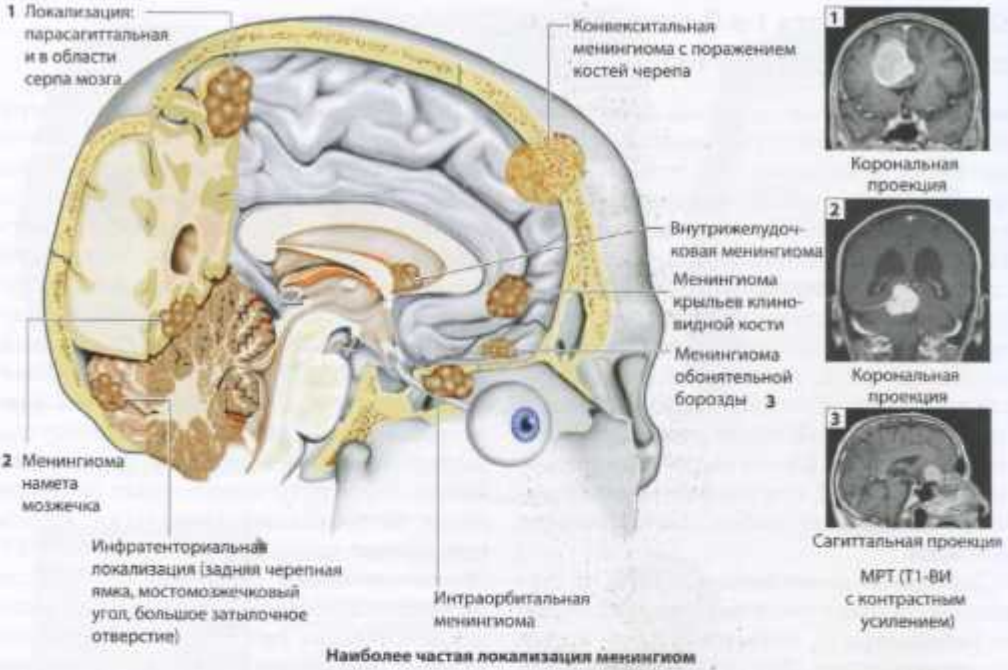

Наиболее частая локализация менингиом



Папиллома сосудистого сплетения (III желудочек)



Эпендимома конского хвоста

МРТ (сагиттальная проекция, Т2-ВИ)



Эпендимома

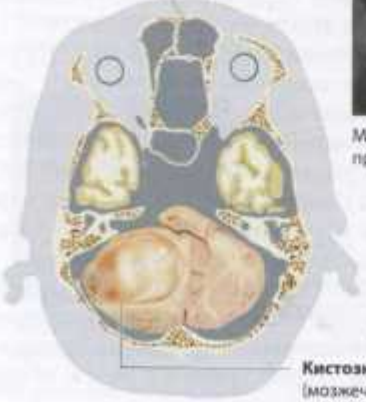

Кистозная гемангиобластома (мозжечок)

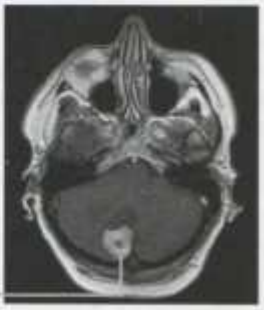

МРТ (аксиальная проекция, Т1-ВИ с контрастным усилением)

Опухоли головного мозга специфической локализации

Коллоидная киста III желудочка. Такие кисты, заполненные коллоидной жидкостью, обнаруживаются вблизи межжелудочкового отверстия (Монро). Мелкие кисты могут оставаться бессимптомными, но большие могут стать причиной острой или хронической гидроцефалии.

Краниофарингиома (ВОЗ, I степень). *Адамантиноматозная* краниофарингиома представляет собой супраселлярную опухоль, содержащую кальцификаты и кисты. Развивается у детей и подростков. Вызывает появление дефектов полей зрения, гормональные нарушения (задержку роста, недостаточность щитовидной железы и коры надпочечников, несахарный диабет). Большие опухоли могут стать причиной изменений поведения и эпилептических припадков. *Папиллярная* краниофарингиома обычно развивается в III желудочке у взрослых.

Аденомы гипофиза (ВОЗ, I степень). Опухоли размером меньше 10 мм называются микроаденомами. Обычно они секретируют гормоны. Опухоли размером больше 10 мм называются макроаденомами. Часто они не продуцируют гормонов. Клинические проявления таких опухолей могут быть интраселлярными (гипотиреоз, недостаточность коры надпочечников, аменорея вследствие дефицита гормонов передней доли гипофиза, иногда несахарный диабет), супраселлярными (поражение зрительного перекреста [с. 194], компрессия гипоталамуса, гидроцефалия) и параселлярными (головная боль, дефициты III–VI ЧН, обструкция внутренней сонной артерии опухолью, несахарный диабет). Кровоизлияние в опухоль или инфаркт могут стать причиной острой гипофизарной недостаточности (как при послеродовом некрозе гипофиза – синдроме Шихена). При пролактиномах (опухолях, секретирующих пролактин) уровень гормона в сыворотке превышает 200 мкг/л. При вторичной гиперпролактинемии, возникающей при беременности, параселлярных опухолях, приеме антагонистов дофамина (нейролептики, метоклопрамид, резерпин), эпилептических судорогах, концентрация пролактина ниже 200 мкг/л. Пролактинома может стать причиной вторичной аменореи, галактореи и гирсутизма у женщин и головной боли, импотенции и галактореи (редко) у мужчин. Опухоли, секретирующие гормон роста, вызывают гигантизм у подростков и акромегалию у взрослых. Дополнительными симптомами являются головная боль, импотенция, полинейропатия, СД, зоб, гипертензия. Опухоли, секретирующие АКТГ, вызывают болезнь Кушинга.

Опухоли области эпифиза. Чаще всего здесь развивается герминома (ВОЗ, III степень), несколько реже пинеоцитома (ВОЗ, I степень) и пинеобластома (ВОЗ, IV степень). Клинически опухоль манифестирует синдромом Парино (с. 536), гидроцефалией и признаками метастатической диссеминации опухоли в субарахноидальном пространстве.

Невринома слухового нерва (ВОЗ, I степень). Эту опухоль обычно называют невриномой, хотя фактически она представляет собой шванному вестибулярной порции VIII ЧН. Ранними проявлениями являются ухудшение слуха (редко полная внезапная потеря слуха), звон в ушах и вертиго. Большие опухоли вызывают паралич ЧН (V, VII, IX, X), мозжечковую атаксию, дефекты поля зрения и головную боль.

Параганглиомы (ВОЗ, I степень). Опухоль, секретирующая катехоламины, называется параганглиомой, если она возникает в области головы и шеи, и феохромоцитомой, если образуется в коре надпочечников. Параганглиомы, т.е. опухоли яремного гломуса, продуцируют меньше катехоламинов, чем феохромоцитомы. У 30% пациентов параганглиома возникает как часть наследственного заболевания, например нейрофиброматоза 1-го типа, множественной эндокринной неоплазии или болезни Гиппеля–Линдау.

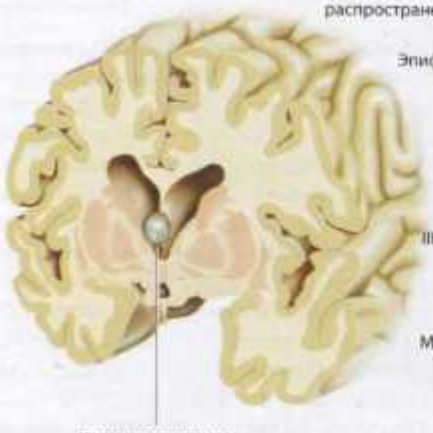

Коллоидная киста



Краниофарингиома



Аденома гипофиза
(*стрелки* указывают направление роста опухоли)



Опухоль эпифиза

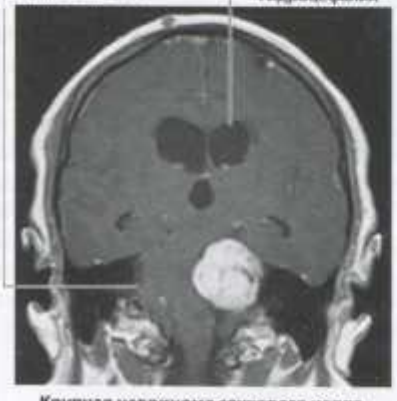

Крупная невринома слухового нерва
(МРТ с контрастным усилением, Т1-ВИ, корональная проекция)



Хордома

Опухоли мозга III и IV степени злокачественности по классификации ВОЗ

Анапластическая астроцитома (ВОЗ, III степень). Эта опухоль развивается *de novo* или в результате малигнизации диффузной астроцитомы (ВОЗ, II степень) у людей 40–50 лет. Большинство опухолей располагаются супратенториально. У пациентов возникают эпилептические судороги, очаговая неврологическая симптоматика и признаки повышения ВЧД. В отличие от диффузной астроцитомы, хорошо контрастируются на КТ и МРТ. Диагноз часто можно подтвердить только гистологически.

Глиобластома (ВОЗ, IV степень). Эти инфильтрирующие, быстро растущие опухоли являются самыми распространенными первичными злокачественными опухолями мозга у людей в возрасте 50–60 лет. Обычно они развиваются в больших полушариях или в мозолистом теле, изредка бывают диффузными (глиоматоз мозга). Нередко опухоль прорастает через мозолистое тело на противоположную сторону мозга («глиома в виде бабочки»). Даже небольшие опухоли могут вызвать значительный отек мозга. На КТ и МРТ контрастирование выглядит в виде гирлянды или кольца с гипоинтенсивным сигналом в центре. Опухоль можно заподозрить на основании очаговых неврологических симптомов, повышения ВЧД и эпилептических припадков. Метастазы за пределами ЦНС встречаются редко.

Первичные лимфомы ЦНС (ВОЗ, IV степень). Эти опухоли представляют собой быстро растущие неходжкинские лимфомы из В-клеток. Они бывают одиночными или множественными и обычно локализуются в лобных долях, вызывая поведенческие изменения. Могут возникать и другие неврологические симптомы: афазия, эпилептические припадки, гемипарез. Головная боль, поражение ЧН, болезненная полирадикулопатия, ригидность мышц шеи и признаки повышения ВЧД наводят на мысль о поражении мозговых оболочек, которое часто бывает при системных неходжкинских лимфомах. Офтальмологический осмотр с использованием щелевой лампы выявляет инфильтрацию сосудистой оболочки и стекловидного тела.

Первичная лимфома ЦНС ассоциирована с врожденными (синдром Вискотта–Олдрича, атаксия-телеангиэктазия) или приобретенными нарушениями иммунитета (иммуносупрессия при трансплантации органов, химиотерапия, ВИЧ). Наиболее чувствительным диагностическим методом является МРТ. Она выявляет гипоинтенсивные очаги на Т1-ВИ и интенсивное гомогенное контрастное усиление, хотя иногда оно может отсутствовать. Опухолевые клетки обнаруживаются в ЦСЖ только в 20% случаев. До начала лечения необходимо провести стереотаксическую биопсию головного мозга, так как назначение кортикостероидов, которые эффективны при первичной лимфоме ЦНС, может затруднить диагностику.

Анапластическая олигодендроглиома (ВОЗ, III степень). Эту форму олигодендроглиомы или олигоастроцитомы гистологически бывает трудно отличить от глиобластомы. Опухоль может распространяться на мозговые оболочки. Олигодендроглиомы лучше поддаются химиотерапии, чем астроцитомы.

Анапластическая эпендимома (ВОЗ, III степень). Это агрессивная эпендимома (с. 353).

Эмбриональные опухоли (ВОЗ, IV степень). К ним относятся медуллобластома, примитивная нейроэктодермальная опухоль ЦНС и атипичная тератоидная/рабдоидная опухоль. Медуллобластомы являются наиболее частыми злокачественными опухолями головного мозга у детей. Обычно они возникают в области червя мозжечка и проявляют тенденцию к распространению на мозговые оболочки посредством ЦСЖ. Первичная опухоль и ее спинальные метастазы лучше всего выявляются при МРТ.

Мезенхимальные опухоли (ВОЗ, IV степень). К этим очень редким опухолям относятся ангиосаркома, фибросаркома, хондросаркома и злокачественная фиброзная гистиоцитома. Все они проявляют тенденцию к рецидивирующему локальному росту и редко метастазируют.

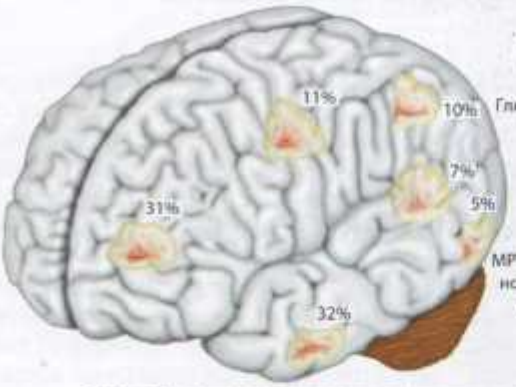

Глиобластома



МРТ (контрастное усиление, аксиальная проекция, Т1-ВИ)

Топографическое распределение анапластической астроцитомы и глиобластомы

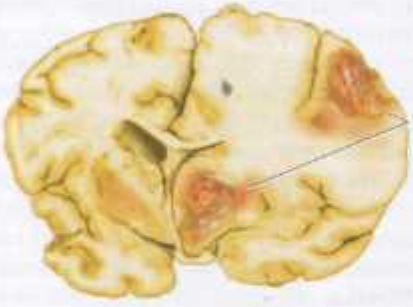

Мультифокальная опухоль

Лимфома



МРТ (контрастное усиление, аксиальная проекция, Т1-ВИ)

Первичная лимфома ЦНС



Гетерогенное образование с кальцификатами в лобной доле. Распространение идет через мозолистое тело («глиома в виде бабочки»)

Анапластическая олигодендроглиома
(КТ без контрастирования, аксиальная проекция)

III желудочек

IV желудочек



Анапластическая эпендимома

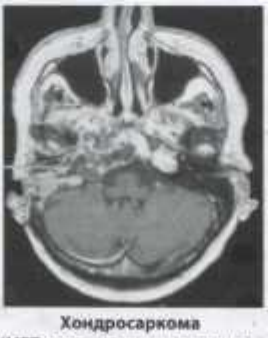

Образование в основании черепа с гетерогенным усилением

Хондросаркома
(МРТ с контрастным усилением, аксиальная проекция, Т1-ВИ)

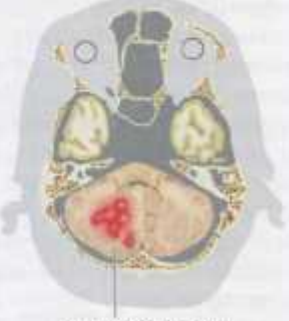

Медуллобластома

Метастатическая болезнь

Метастазы опухолей попадают в ЦНС с током крови (мозговые, спинальные, лептоменингеальные метастазы), с током лимфы (метастазы в ПНС) и с током ЦСЖ (так называемые капельные метастазы в спинальное субарахноидальное пространство). Поражение нервной системы может возникнуть также в результате локальной опухолевой инфильтрации (например, инфильтрации плечевого сплетения при опухоли Панкоста), внешней компрессии (например, сдавление спинного мозга опухолью позвонка или сдавление периферического нерва лимфатическим узлом с метастазами опухоли) и инфильтрации перинервия (например, при меланоме или карциноме слюнной железы). Метастазировать способна только небольшая часть опухолевых клеток. Для роста опухоли и метастазирования необходим ангиогенез. Инвазия опухоли в окружающие ткани делает возможным проникновение опухолевых клеток в лимфатические сосуды, вены и артерии и распространение их в другие части тела. Опухолевые клетки часто оседают в сосудистом русле органов, по направлению к которым течет кровь из первичного очага. Таким образом, в зависимости от локализации первичной опухоли метастазы возникают в легких, печени, телах позвонков. Поражение ЦНС происходит во второй фазе процесса метастазирования (каскадная гипотеза) или прямым путем без оседания в капиллярном русле (например, меланома → ЦНС). Метастазы могут обходить легкие через открытое овальное отверстие (парадоксальная эмболия).

Метастазы в головной мозг. Частота поражения головного мозга метастазами в 10 раз больше, чем первичными опухолями. Первичной опухолью у мужчин чаще всего является рак легких, ЖКТ или мочеполового тракта, у женщин – рак молочной железы, легких и ЖКТ. Рак простаты, матки и ЖКТ метастазирует преимущественно в мозжечок. Клинические проявления мозговых метастазов обусловлены локальным масс-эффектом и отеком окружающей мозговой ткани. Метастазы в головной мозг меланомы, хориокарциномы, рака щитовидной железы и почек вызывают геморрагии.

Метастазирование в свод черепа обычно протекает бессимптомно. Метастазы в основание черепа вызывают боль и симптомы со стороны ЧН. Метастазирование в твердую мозговую оболочку может вызывать сдавление или инфильтрацию смежных отделов мозга. Метастазы в гипофиз (обычно при раке молочной железы) приводят к эндокринной дисфункции и дефициту ЧН. Способ лечения мозговых метастазов зависит от их количества, локализации, типа первичной опухоли и общего состояния пациента. Терапия редко бывает куративной.

Диагностика. У большинства пациентов с мозговыми метастазами уже установлен диагноз первичной опухоли. Методом выбора является МРТ с контрастным усилением. Радиографические признаки мозговых метастазов неспецифичны. Дифференциальный диагноз проводят с абсцессом мозга, первичной опухолью мозга, саркоидозом, инсультом и лучевым некрозом у пациентов, получавших лучевую терапию.

Метастазы в спинной мозг. Клиническими проявлениями спинальных метастазов являются боль в позвоночнике или корешковая боль, парапарез/параплегия и атактическая походка (с. 389). Симптомы главным образом обусловлены эпидуральным масс-эффектом. Костный мозг позвонков нечувствителен к боли; она возникает только тогда, когда опухоль сдавливает периост, паравертебральные мягкие ткани, нервные корешки или спинной мозг. Нестабильность позвоночника и патологические переломы вызывают дополнительную боль. Боль в позвоночнике может быть первым признаком спинальных метастазов. Субарахноидальные и интрамедуллярные метастазы наблюдаются редко (<5%).

Лептоменингеальный карциноматоз. Обсеменение опухолевыми клетками мозговых оболочек бывает диффузным или мультифокальным. Опухолевые клетки могут проникать в смежные ткани головного и спинного мозга, черепных или спинальных нервов. Поражение оболочек головного мозга препятствует току ЦСЖ, что приводит к повышению ВЧД или гидроцефалии. Возникают головная боль, атаксия, нарушения

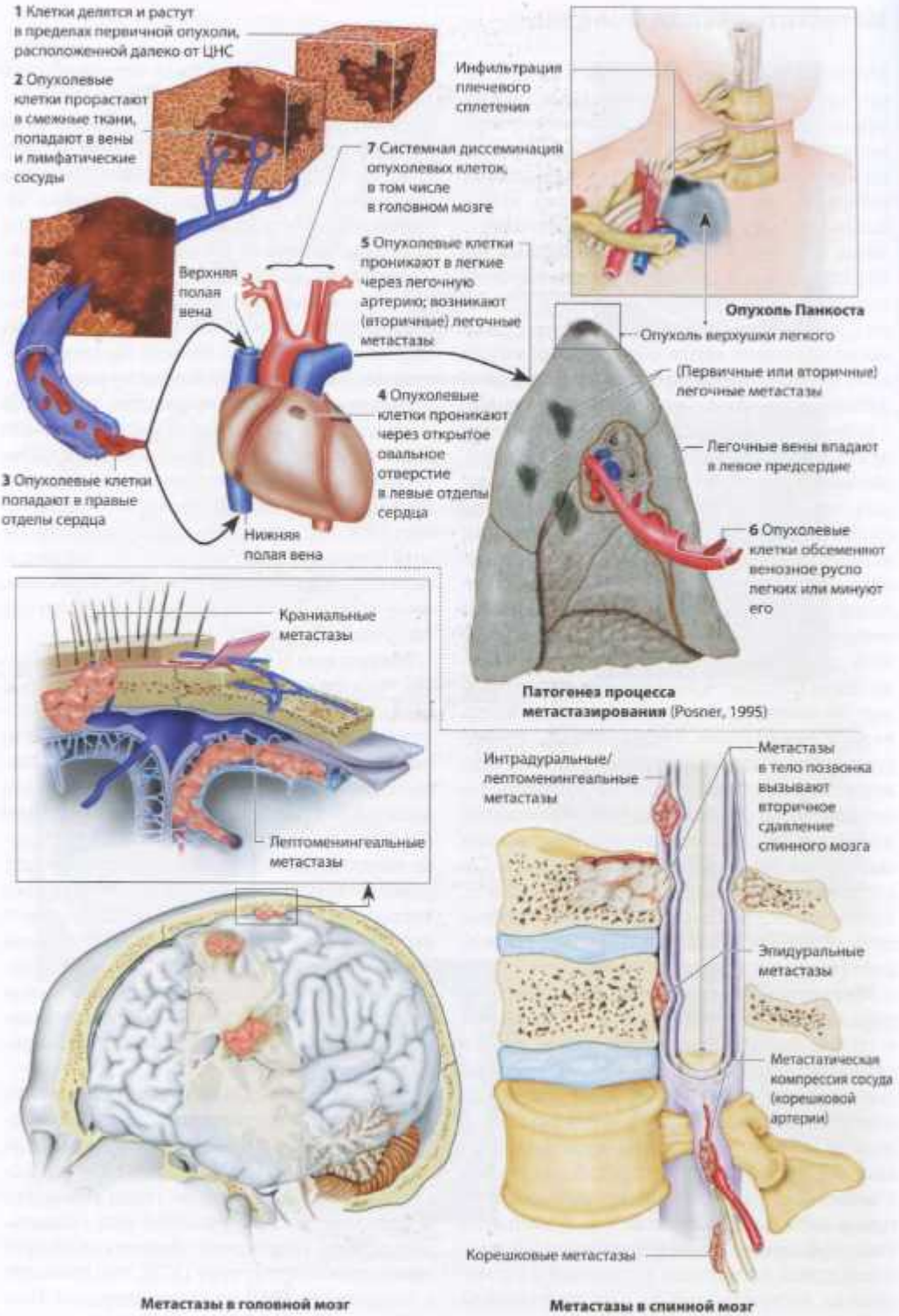

Патогенез процесса метастазирования (Posner, 1995)

Метастазы в головной мозг

Метастазы в спинной мозг

памяти, эпилептические припадки и дефицит ЧН. Поражение оболочек спинного мозга вызывает боль в шее, корешковую боль, парестезию, атонию мочевого пузыря и кишечника.

Классификация и лечение опухолей ЦНС

Способ лечения опухолей ЦНС и прогноз зависят от степени их злокачественности. Основные гистологические типы опухолей ЦНС представлены в таблице.

Клетки, из которых развивается опухоль	Опухоль (примеры)
Нейроэпителиальная ткань (астроциты, олигодендроглиоциты, эпендимные клетки)	Глиома (астроцитома, олигодендроглиома, олигоастроцитома, эпендимома), опухоль сосудистого сплетения, нейрональная/нейронально-глиальная смешанная опухоль, опухоль эпифиза, медуллобластома, примитивная нейроэктодермальная опухоль (с. 357)
Ткань мозговых оболочек	Менингиома, мезенхимальные опухоли (гемангиоперицитома, солитарная фиброзная опухоль)
Лептоменингеальные меланоциты	Меланоцитома, меланоцитоз
Стромальные и интерстициальные клетки	Гемангиобластома
В-лимфоциты	Лимфома
Герминативные (зародышевые) клетки	Герминома, тератома
Клетки периферических нервов	Шваннома (невринома), нейрофиброма, периневрома
Экстракраниальные опухоли	Метастазы (рак легких, молочной железы, почечноклеточный рак, злокачественная меланома)

К другим критериям типирования опухолей относятся дифференцировка клеток, митотическая активность и некроз, молекулярно-генетический профиль, эпидемиология, клинические симптомы, данные диагностических визуализирующих исследований и прогноз. Классификация ВОЗ (см. Приложение, табл. 100) отражает гистопатологию и клиническое течение опухолей ЦНС.

На индивидуальный прогноз влияют возраст пациента, локализация опухоли, полнота хирургического удаления опухоли, дооперационные и послеоперационные неврологические симптомы.

На прогноз также влияют молекулярные изменения в опухолевых клетках. Выживаемость при глиобластоме выше, если ген фермента MGMT (О-6-метилгуанин-ДНК-метилтрансфераза), участвующий в репарации ДНК, инактивирован. В этом случае MGMT не может корректировать повреждение ДНК, которое происходит в результате химиотерапии, поэтому лечение более эффективно. Мутации изоцитратдегидрогеназы (IDH) в гене IDH1 (реже в гене IDH2) благоприятно влияют на прогноз при глиомах III и IV степени злокачественности. Однако, например, делеция в локусах 1p и 19q анапластической олигодендроглиомы мало влияет на прогноз.

Некоторые наследственные синдромы ассоциированы с первичными опухолями мозга (нейрофиброматоз, туберозный склероз, болезнь Гиппеля–Линдау; см. с. 432).

Заболеваемость. Заболеваемость всеми первичными злокачественными опухолями ЦНС составляет 7,3 на 100 000 населения, доброкачественными опухолями ЦНС – 13,3 на 100 000 населения (www.cbtrus.org). Из них 30% составляют глиомы (80% злокачественные глиомы), 35% – менингиомы, 14% – опухоли гипофиза и 2% – первичные лимфомы ЦНС. Заболеваемость варьирует в разных возрастных группах. Например, эпендимомы и медуллобластомы чаще возникают у детей и молодых взрослых, а злокачественные глиомы и первичные лимфомы ЦНС – у лиц более старшего возраста.

Тяжесть заболевания (см. Приложение, табл. 102). Влияние новообразования и его лечения на качество жизни пациента служит важным критерием при планировании лечения. Для определения неврологической инвалидизации обычно пользуются шкалой Карновского (Karnofsky et al., 1951).

Лечение опухолей ЦНС

Лечение каждой опухоли проводится согласно специальному протоколу (более подробно см.: www.cancer.gov). В таблице 101 Приложения представлены методы лечения.

Вначале проводят хирургическое удаление как можно большего объема опухоли (настолько полно, насколько возможно), но так чтобы не вызвать тяжелого неврологического дефицита. Часто резекция бывает лишь субтотальной вследствие того, что опухоль расположена близко к важным функциональным областям мозга или из-за того, что отсутствует четкая граница между опухолью и окружающими тканями. Полный план лечения обычно представляет собой сочетание различных методов (хирургического, лучевой и химиотерапии), подобранных с учетом возраста, общего состояния пациента, локализации, распространенности и степени злокачественности опухоли.

Симптоматическое лечение. *Отек мозга*: противоотечное действие кортикостероидов (дексаметазон 6–8 мг 2 раза в сутки перорально или в/в) начинается через несколько часов после введения, поэтому при остром повышении ВЧД внутривенно вводят осмотическое средство (20% маннитол). Противоэпилептические препараты (леветирацетам или вальпроат) показаны тем пациентам, у которых до этого уже отмечались судорожные приступы. С профилактической целью противоэпилептические препараты назначают при быстром росте опухоли, а также в течение 3 мес. после операции. Лечение боли (головная боль, лептоменингеальный карциноматоз, боль при локальном инвазивном росте) см.: www.cancer.gov/cancertopics/pdq/supportivecare/pain. *Профилактика тромбоза*: гепарин подкожно.

Опухоли I степени злокачественности. Некоторые доброкачественные опухоли, например, такие, которые были обнаружены случайно, требуют простого наблюдения. МРТ проводят через 3–6 мес. В других случаях проводят полное хирургическое удаление опухоли, которое обычно является куративным. Резидуальные опухоли лечат с помощью радиохирургии (если имеются показания). Опухоли гипофиза и краниофарингиомы могут вызвать эндокринные нарушения. Менингиомы и краниофарингиомы иногда рецидивируют.

Опухоли II степени злокачественности. При олигодендроглиомах пятилетняя выживаемость составляет 50–80%. Некоторые пациенты живут более 10 лет.

Полное хирургическое удаление опухолей II степени может быть куративным. Так как эти опухоли растут медленно, их часто удаляют не полностью, чтобы не вызвать значительного неврологического дефицита. После того как диагноз установлен с помощью стереотаксической биопсии, некоторых пациентов (особенно моложе 40 лет; с опухолью размером меньше 4–5 см) не оперируют, а наблюдают. Серийные МРТ проводятся каждые 3–6 месяцев. Операция или лучевая терапия могут потребоваться позднее, в случае клинического или радиологического прогрессирования опухоли. Химиотерапию назначают, если опухоль неоперабельна или если ее рост продолжается, несмотря на лучевую терапию.

Опухоли III степени злокачественности. При комплексном лечении опухолей III степени (операция, лучевая и химиотерапия) средняя выживаемость (период времени, по истечении которого 50% пациентов живы) составляет 2–3 года с момента установления диагноза. Однако многие пациенты живут значительно дольше. До сих пор нет надежных данных об эффективности химиотерапии при злокачественных формах менингиомы, папилломы сосудистого сплетения, пинеоцитомы, шванномы, гемангиоперицитомы и аденомы гипофиза.

Опухоли IV степени злокачественности. При комплексном лечении (операция, лучевая и химиотерапия) средняя выживаемость пациентов с опухолями IV степени составляет 14 мес. с момента установления диагноза. Двухлетняя выживаемость при глиобластоме составляет 30%. Средняя выживаемость при медуллобластоме, при-

митивной нейроэктодермальной опухоли и первичной лимфоме ЦНС составляет несколько лет.

Метастазы в головной мозг. Более подробно см.: www.cancer.gov/cancertopics/pdq/treatment/adultbrain/HealthProfessional/page3#-Section_492.

Метастазы в спинной мозг. Целью терапии является контроль боли и сохранение функций. При локализованных опухолях применяются глюкокортикостероиды, лучевая терапия, хирургическое лечение (стабилизация позвоночника, гистологическая диагностика, минимально-инвазивные эндоскопические операции).

Лептоменингеальный карциноматоз. Химиотерапия (системная, интратекальная или интравентрикулярная через резервуар Оммайя). Облучение нервной оси.

Наблюдение за пациентами после проведенного лечения

В зависимости от злокачественности опухоли и результатов лечения последующие осмотры проводятся через более или менее короткие интервалы времени. При этом учитывают индивидуальные особенности пациента и потенциальные осложнения. Через 3 мес. после операции выполняется МРТ-исследование, которого бывает достаточно для пациента с полностью удаленной доброкачественной опухолью. При злокачественных опухолях осмотр проводят каждые 6 недель, а МРТ – каждые 3 месяца. В дальнейшем, если опухоль не рецидивирует, осмотры можно проводить реже.

Наследственные метаболические энцефалопатии

Термин «энцефалопатия» относится к заболеваниям, вызванным глобальными изменениями структуры и функций мозга. В зависимости от этиологии энцефалопатии бывают острыми или подострыми, обратимыми, персистирующими или прогрессирующими. Их клинические проявления различаются и зависят от того, какая именно функциональная система мозга подверглась патологическим изменениям.

Врожденные нарушения метаболизма часто вызывают тяжелые неврологические последствия. Большинство из них наследуются аутосомно-рецессивно (AR), некоторые сцеплены с Х-хромосомой и наследуются тоже рецессивно (XR). Наследственные метаболические энцефалопатии характеризуются неуклонным прогрессированием, периодически повторяющимися эпизодами нарушения сознания, спастичностью, мозжечковой атаксией, экстрапирамидными синдромами и задержкой психомоторного развития.

В таблице представлен неполный список наследственных метаболических энцефалопатий. Энцефалопатии новорожденных и младенцев перечислены на с. 539. Некоторые из этих заболеваний могут возникать раньше или позднее срока, указанного в таблице.

Метаболические энцефалопатии у младенцев и детей младшего возраста

Синдром	Нарушение[1]	Клинические проявления
Болезнь Гоше (тип 2, нейропатическая форма, AR)	Дефицит глюкоцереброзидазы	Генерализованные судороги, атаксия, миоклонус, прогрессирующее ухудшение ментальных функций, надъядерные глазодвигательные расстройства, гепатоспленомегалия
Глутаровая ацидурия, тип 1 (AR)	Дефицит глутарил-КоА-дегидрогеназы	Макроцефалия, острая или медленно прогрессирующая энцефалопатия с поражением стриатума (вялый паралич, дискинезия, дистония), деменция, спастичность
Болезнь Хартнупа (AR)	Нарушение почечного/кишечного транспорта нейтральных аминокислот	Красноватые чешуйки на открытых участках кожи, задержка психомоторного развития, мозжечковая атаксия

Синдром	Нарушение[1]	Клинические проявления
Детская и ювенильная болезнь Нимана–Пика (тип C, AR)	Дефект внутриклеточного белка, транспортирующего холестерин (накопление холестерина и гликолипидов в лизосомах)	Изменение поведения, прогрессирующее ухудшение ментальных функций, судороги, атаксия, дизартрия, паралич вертикального взора, часто гепатоспленомегалия
Болезнь Ли (подострая некротизирующая энцефаломиелопатия, с. 349)[2]	Различные дефекты[3]	Задержка психомоторного развития, двигательные нарушения (дистония, ригидность, тремор, атаксия), снижение мышечного тонуса, пигментный ретинит, судороги, лактат-ацидоз
Метахроматическая лейкодистрофия (AR)[4]	Дефицит арилсульфатазы A	Прогрессирующее нарушение походки, спастичность, прогрессирующее ухудшение ментальных функций, дизартрия, атрофия зрительного нерва, полинейропатия
Фенилкетонурия (AR)	Дефицит фенилаланингидроксилазы	Новорожденные выглядят нормально. Задержка психомоторного развития, микроцефалия, спастичность, тремор, поведенческие расстройства (тревожные расстройства, аутизм, [ауто]агрессия)
Синдром Ретта[5]	Дефицит метил-CpG-связывающего белка 2[6]	Регресс развития, стереотипия, респираторные нарушения, апраксия, нарушение походки, когнитивные расстройства, диссомния, замкнутость, задержка развития речи

[1] Главным образом, дефицит различных ферментов.
[2] Генетическая гетерогенность → наследование материнское митохондриальное, аутосомно-рецессивное (франко-канадский тип) или сцепленное с X-хромосомой.
[3] Мутация митохондриальной ДНК или дефицит пируватдегидрогеназы (рецессивное X-сцепленное наследование).
[4] Заболевание может начаться и в другом возрасте: в 4–6 лет, в 6–10 лет, у взрослых (нарушение поведения, центральный тетрапарез).
[5] Болеют почти исключительно девочки (обычно новые мутации в X-хромосоме).
[6] Наиболее часто встречающееся нарушение. Возможен другой патогенез.

Энцефалопатии у детей и подростков (от 3 до 18 лет)

Синдром	Нарушение	Клинические проявления
Абеталипопротеинемия (AR)	С. 347	С. 347
Адренолейкодистрофия (XR), а также церебральная форма у взрослых; замещение гормонов надпочечников, масло Лоренцо → некурабельное заболевание	Мембранный ALD-белок[1] пероксисом (ген ABCD1) → накопление жирных кислот с очень длинной цепью	Изменение поведения, психоз, прогрессирующее ухудшение ментальных функций, нарушение походки, корковая слепота, спастический тетрапарез, первичная недостаточность надпочечников
Болезнь Фабри[2] (XR, возможно лечение α-галактозидазой)	Дефицит α-галактозидазы A (гликосфинголипиды ↑)	Приступы боли в пальцах и животе, гипогидроз, ангиокератомы, катаракта, периферическая нейропатия, поведенческие нарушения, нефропатия
Гомоцистинурия (AR)[2]	Дефицит цистатионин-β-синтазы[3]	Задержка умственного развития/изменение поведения, эктопия хрусталика, артериальная тромбоэмболия
Митохондриальные синдромы	С. 564	С. 418
NBIA1[4] (AR)	Депозиты железа в ЧС и бледном шаре (мутация в гене PANK2)	Нарушение походки, дистония, дизартрия, изменение поведения, деменция, пигментная дегенерация сетчатки

Синдром	Нарушение	Клинические проявления
Нейрональный цероидный липофусциноз	Накопление липидного пигмента в лизосомах	См. Приложение, табл. 104
Болезнь Лафоры (прогрессирующая миоклонус-эпилепсия)[5] (AR)	Тельца Лафоры[6]	Судорожные припадки, миоклонус, деменция, мозжечковая атаксия, эпилептические зрительные феномены
Болезнь Вильсона[7] (печеночная форма, AR)	Белок, транспортирующий медь (ATP7B)	Дисфункция/цирроз печени, кардиомиопатия, остеопороз, реже изменение поведения, кольцо Кайзера–Флейшера (с. 367)

[1] ALD – адренолейкодистрофия.
[2] Риск инсульта ↑.
[3] Наиболее часто встречающаяся форма.
[4] Нейродегенерация с накоплением железа в головном мозге. См. также PKAN, с. 532. МРТ выявляет двустороннюю симметричную гипоинтенсивность бледного шара с центральной зоной гиперинтенсивности (симптом «тигрового глаза»). Аллельная форма → синдром HARP (гипопребеталипопротеинемия, акантоцитоз, пигментный ретинит, дегенерация бледного шара).
[5] Другие формы (с. 142): прогрессирующая миоклонус-эпилепсия Унферрихта–Лундборга, миоклонус-эпилепсия с рваными красными волокнами (с. 500).
[6] Включения в цитоплазме клеток головного мозга, кожи, печени, мышц. Состоят из полимеров глюкозы (полиглюкозанов).
[7] Сывороточный церулоплазмин ↓, содержание меди в печени/свободная медь в сыворотке/экскреция меди с мочой (суточная проба) ↑. МРТ в Т2-режиме выявляет гиперинтенсивные очаги в базальных ганглиях, таламусе и среднем мозге (симптом «морды панды»).

Метаболические энцефалопатии у взрослых

Синдром	Нарушение	Клинические проявления
Адреномиелонейропатия (XR)	ALD-белок	См. Приложение, табл. 118
Адренолейкодистрофия (XR)	ALD-белок	См. выше
Болезнь Нимана–Пика взрослых (тип C, AR)	См. с. 364	Деменция, мозжечковая атаксия, дизартрия, надъядерный парез/паралич вертикального взора, дистония, хорея, спленомегалия
GM1-ганглиозидоз (AR)	См. с. 539	См. с. 539
Болезнь Фабри (XR, см. выше)	См. выше	Риск инсульта, см. выше
Болезнь Краббе	См. Приложение, табл. 104	См. Приложение, табл. 104
Метахроматическая лейкодистрофия (AR)	См. с. 364	См. с. 364
Митохондриальные синдромы	См. с. 564	См. с. 418
Нейрональный цероидный липофусциноз (болезнь Куфса; AR- и AD-наследование)	Накопление липидного пигмента в лизосомах	Тип A: миоклонус-эпилепсия, деменция, атаксия Тип B: изменение поведения, деменция, атаксия, паркинсонизм
Болезнь Гоше, тип 3 (AR)	Дефицит глюкоцереброзидазы, с. 539	Парез горизонтального взора, когнитивные нарушения, атаксия, судороги, миоклонус, спленомегалия
Болезнь Тея–Сакса (AR)	См. с. 539	См. с. 539
Болезнь Вильсона (неврологическая форма, AR)	Белок, транспортирующий медь (ATP7B)	Постуральный/интенционный тремор, когнитивные нарушения, личностные изменения, дизартрия, дисфагия, ретракция верхней губы, паркинсонизм, кольцо Кайзера–Флейшера (с. 367), заболевание печени (см. выше)
Церебротендинальный ксантоматоз (AR)	Стерол-27-гидроксидаза (с. 348)	См. с. 348

Приобретенные энцефалопатии

Гипоксически-ишемическая энцефалопатия. Острая кислородная недостаточность (PaO_2 <40 мм рт.ст.), выраженная гипотензия (систолическое давление <70 мм рт.ст.) или сочетание этих двух факторов вызывает потерю сознания в течение нескольких минут. Если парциальное давление кислорода и АД возвращаются к норме через 3–5 мин, необратимых повреждений мозга не возникает. Длительная гипоксия и ишемия приводят к тяжелому поражению мозга. Исключение составляет состояние гипотермии. Причинами гипоксически-ишемического или гипоксического поражения мозга являются остановка сердца, шок, сепсис, легочная эмболия, передозировка наркотиков, гиповолемия, обусловленная потерей крови, асфиксия, отравление окисью углерода, утопление и паралич дыхательной мускулатуры (например, при спинальной травме, СГБ и миастении). После успешной реанимации прогноз улучшает умеренная (32–34°C) терапевтическая гипотермия (см. Приложение, табл. 105). Во время восстановительного периода могут возникнуть фокальные или генерализованные эпилептические припадки и миоклонус. Перманентный постгипоксический синдром проявляется деменцией, зрительной агнозией, паркинсонизмом с когнитивными нарушениями, личностными изменениями, дистонией, мозжечковой атаксией, интенционной или акционной миоклонией (синдром Ланса–Адамса) и амнестическим синдромом. Отсроченная постгипоксическая лейкоэнцефалопатия характеризуется апатией и нарушением когнитивных функций, которые появляются спустя несколько дней или недель после выхода из комы.

Энцефалопатия при респираторных нарушениях. См. Приложение, табл. 106.

Эпилептическая энцефалопатия. Формы эпилепсии, плохо поддающиеся лечению (например, синдром Отахара, синдром Веста, синдром Драве, синдром Леннокса–Гасто, синдром Ландау–Клеффнера), приводят к развитию прогрессирующей психомоторной дисфункции. Заболевание обычно начинается в раннем возрасте.

Гипогликемия. Если концентрация глюкозы в крови падает ниже 40 мг/дл, возникают острые поведенческие нарушения (беспокойство, чувство голода, повышенная тревожность, спутанность сознания). Дальнейшее снижение уровня глюкозы вызывает потерю сознания (судороги, расширение зрачков, бледность кожи, поверхностное дыхание, брадикардию, снижение мышечного тонуса). Для предупреждения тяжелого поражения мозга необходимо внутривенное введение глюкозы. Подострая гипогликемия вызывает замедление мыслительного процесса, дефицит внимания и гипотермию. Хроническая гипогликемия вызывает изменение поведения и атаксию (например, при опухоли островкового аппарата поджелудочной железы).

Гипергликемия. Диабетический кетоацидоз характеризуется тошнотой, жаждой, болью в животе и дыханием Куссмауля (глубокое ритмичное дыхание с нормальной частотой). Уровень глюкозы в крови >250 мг/дл (pH ↓, PCO_2 ↓, HCO_3^- ↓). При гиперосмолярном гипергликемическом состоянии концентрация глюкозы в крови >600 мг/дл. Наибольшему риску подвержены пожилые пациенты с инсультом, пневмонией, деменцией или получающие недостаточное количество жидкости. Это состояние характеризуется спутанностью сознания, летаргией и комой.

Печеночная/портосистемная энцефалопатия развивается у пациентов с тяжелой печеночной недостаточностью, внутрипеченочным или внепеченочным шунтом. Венозный шунт может образоваться спонтанно (при циррозе) или в результате хирургической операции (портокавальный анастомоз, трансъюгулярный внутрипеченочный стент). Клинические признаки (см. Приложение, табл. 107): изменение поведения, различные неврологические симптомы (повышение или снижение рефлексов, симптом Бабинского, ригидность, снижение мышечного тонуса, астериксис, дизартрофония, тремор, кома), изменения ЭЭГ (генерализованные симметричные δ-/трехфазные волны). Диагностика базируется на клинических проявлениях и исключении

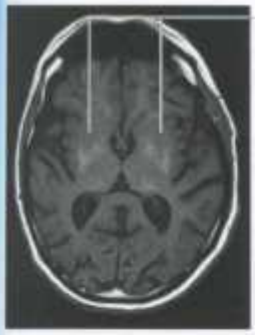

Двустороннее симметричное усиление сигнала от бледных шаров

Гипоксически-ишемическая энцефалопатия (аксиальная МРТ в режиме FLAIR)



Изменения ЭЭГ при гипогликемии



Цирроз печени (асцит, гинекомастия, отсутствие волос на груди и в подмышечных впадинах)



Желтушность кожи и склер



Астериксис



Ладонная эритема



Кольцо Кайзера–Флейшера (болезнь Вильсона)



Печеночная энцефалопатия
(изменения ЭЭГ по мере снижения функций печени)

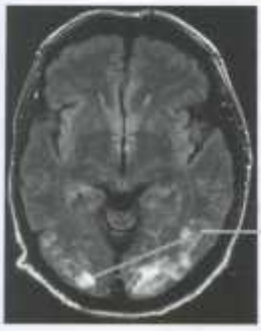

Вазогенный отек в затылочных долях (аксиальная МРТ в режиме FLAIR)

Клинические проявления задней обратимой энцефалопатии:

- причинами служат резкое повышение АД, преэклампсия/эклампсия, снижение функции почек, трансплантация стволовых клеток, аутоиммунные нарушения, высокодозная химиотерапия, иммуносупрессивная терапия
- эпилептические припадки
- головная боль
- спутанность
- нарушение сознания
- корковые нарушения зрения

Синдром задней обратимой энцефалопатии

других причин энцефалопатии (интоксикация, сепсис, менингоэнцефалит, нарушения электролитного баланса). Вспомогательным методом служит обнаружение повышенной концентрации аммония в сыворотке артериальной крови.

Синдром Рея, при котором страдают печень и ЦНС, обычно развивается у детей после вирусных инфекций и часто ассоциирован с назначением салицилатов. Симптомы: диарея, рвота, психомоторное возбуждение, спутанность, летаргия, судороги и кома.

Болезнь Вильсона – см. с. 365.

Баланс натрия и воды. Концентрация натрия в сыворотке отражает регуляцию водного баланса почками (осморегуляцию). Гипоталамус, который содержит осморецепторы (с. 123, 136), контролирует чувство жажды и секрецию АДГ, которые, в свою очередь, определяют количество поглощаемой жидкости и осмоляльность мочи. Осмоляльность (количество осмотически активных частиц в 1 кг воды) плазмы зависит от содержания в ней ионов натрия, глюкозы и мочевины. Гипергидратация снижает осмоляльность плазмы. При этом уменьшается жажда и секреция АДГ, что приводит к уменьшению потребления воды и выделению мочи низкой концентрации. Происходит восстановление нормального уровня гидратации. Дегидратация вызывает противоположные изменения, что тоже приводит к восстановлению нормального содержания воды в организме.

Регулирование баланса натрия почками (регуляция объема) поддерживает нормальный кровоток в тканях. Прессорецепторы каротидного синуса (с. 125) и предсердий представляют собой афферентное плечо рефлекса, контролирующего экскрецию натрия почками. Его эфферентное плечо представлено симпатической, ренин-ангиотензин-альдостероновой системами и натрийуретическими пептидами. При гиповолемии и гиперволемии обычно нарушается баланс и натрия, и воды (см. Приложение, табл. 105, с. 542).

При различных неврологических заболеваниях (например, СГБ, травме головы, менингоэнцефалите, САК, острой порфирии) возникает синдром неадекватной секреции АДГ (СНСАДГ). Этот синдром характеризуется нормоволемией, низкой осмоляльностью плазмы, непропорционально высокой концентрацией мочи и гипонатриемией. Чем быстрее развивается гипонатриемия, тем тяжелее ее клинические проявления (спутанность, судороги, нарушение сознания). СНСАДГ следует отличать от церебрального синдрома солевого истощения, который характеризуется гиповолемией, высокой концентрацией мочи, гипонатриемией и дегидратацией. Эти синдромы требуют разного лечения. Слишком быстрая коррекция гипонатриемии является основной причиной центрального понтинного миелинолиза (с. 374). Другими причинами служат гиперосмоляльность плазмы и истощение. У пациента с тяжелым системным заболеванием (например, после операции, при алкоголизме) в течение нескольких дней развиваются тетраплегия, псевдобульбарный паралич и синдром «запертого человека» (с. 213). Менее тяжелая форма центрального понтинного миелинолиза характеризуется спутанностью сознания, дизартрией и параличом взора. Осмотическая демиелинизация может затрагивать и другие области мозга (экстрапонтинный миелинолиз): мозжечок, латеральное коленчатое тело, наружную и внутреннюю капсулу и гиппокамп.

Кальций/магний. Гиперкальциемия вызывает неспецифические симптомы, а также апатию, прогрессирующую мышечную слабость и нарушения сознания (вплоть до комы). Гипокальциемия характеризуется повышенной мышечной возбудимостью (мышечные спазмы, ларингоспазм, тетания, симптомы Хвостека и Труссо, галлюцинации, депрессия и эпилептические судороги). Гипомагниемия имеет сходные клинические проявления.

Уремическая энцефалопатия может стать осложнением острой или хронической почечной недостаточности. Она характеризуется изменениями поведения (апатия, когнитивные нарушения, дефицит внимания, спутанность сознания, галлюцинации), головной болью, дизартрией и двигательными нарушениями (миоклонус, дистония, тремор, астериксис). При прогрессировании энцефалопатии могут развиться судороги и кома. Дифференциальную диагностику проводят с субдуральной гематомой, пече-

Клинические признаки

- Усиление жажды, увеличение секреции АДГ, концентрации Na^+ в моче, гематокрита, общего белка
- Снижение артериального и центрального венозного давления
- Тахикардия

315 — Потеря жидкости (дегидратация)
305 — Гипернатриемия (концентрация Na^+ в сыворотке ↑)
295 — Гипертоничность внеклеточной жидкости

Нормальные показатели (275–295) могут различаться в разных лабораториях

285 — Нормогидратация, Нормонатриемия, Изотоничность

275

- Уменьшение жажды, секреции АДГ, концентрации Na^+ в моче, гематокрита, общего белка
- Повышение артериального и центрального венозного давления
- Отеки, одышка

265 — Водная интоксикация
255 — Гипонатриемия (концентрация Na^+ в сыворотке ↓[1]), Гипотоничность внеклеточной жидкости

Водный баланс (мОсм/кг воды в сыворотке; [1] следует отличать от транслокационной гипонатриемии или «псевдогипонатриемии» в сочетании с гипергликемией, гипертриглицеридемией и гиперпротеинемией. АДГ = вазопрессин = аргинин-вазопрессин)

Причины[2]

160 — **Синдромы**

155

Несахарный диабет, дисфункция гипоталамуса, гипергидроз, дисфагия, синдром Кушинга, гиперальдостеронизм, недостаточное потребление воды

150 — Кома, эпилептические припадки, гипернатриемия, летаргия, спутанность сознания, раздражительность — Гипернатриемия

145

Нормальные показатели (136–146) могут различаться в разных лабораториях

140 — Нормонатриемия

135

Рвота, диарея, ожоги, диуретики, болезнь Аддисона, ОНСАДГ, полидипсия, гипергликемия, маннитол

130 — Головная боль, тошнота, рвота, нарушения сознания, спутанность, эпилептические припадки, кома — Гипонатриемия (см. Приложение, табл. 108)

125

120

Натриевый баланс (ммоль/л; [2] встречается комбинированный дефицит)



Распределение натрия и воды во внутриклеточном и внеклеточном пространстве



Гипотиреоз, зоб



Выраженная эндокринная офтальмопатия (болезнь Грейвса)

ночной и гипертензивной энцефалопатией и нарушением водно-электролитного баланса. Похожий неврологический синдром может развиться после гемодиализа, обусловленного отеком мозга (диализный синдром нарушенного равновесия – дизэквилибриум-синдром). Риску подвержены пожилые люди и дети, а также пациенты с травмой головы, инсультом и злокачественной гипертензией.

Эндокринная энцефалопатия характеризуется возбуждением с галлюцинациями, повышенной тревожностью, апатией, депрессией или эйфорией, раздражительностью, бессонницей, замедлением психомоторной деятельности и нарушениями сознания. Она может развиться (с различной степенью тяжести) при болезни Кушинга, терапии высокими дозами кортикостероидов, болезни Аддисона, гипер- или гипотиреозе, гипер- или гипопаратиреозе.

Энцефалопатия, обусловленная системным заболеванием. К неврологическим симптомам при синдроме полиорганной дисфункции, возникающей в результате сепсиса, ожоговой болезни, травмы и синдрома системного воспалительного ответа (с. 292), относятся спутанность сознания, миоклонус, тремор, психомоторное возбуждение, нарушение концентрации и ориентации. Очаговая неврологическая симптоматика отсутствует. Иногда отмечается менингизм, но анализ ЦСЖ не выявляет признаков менингоэнцефалита. Имеются неспецифические изменения ЭЭГ (генерализованная θ- и δ-волновая активность). Если основное заболевание успешно лечится, энцефалопатия полностью разрешается.

Аутоиммунные и паранеопластические энцефалопатии опосредованы иммунной системой. Антитела обнаруживаются в сыворотке и/или ЦСЖ (см. Приложение, табл. 109). Аутоиммунная энцефалопатия (с. 342) обычно проявляется подострыми когнитивными нарушениями, галлюцинациями или психозом, миоклонусом, судорогами и очаговыми неврологическими симптомами. Ее не всегда можно отличить от паранеопластической энцефалопатии как клинически, так и с помощью определения антител. Всегда необходимо исключать злокачественную опухоль.

Паранеопластические нарушения возникают как результат непрямого воздействия новообразования. Важно исключить локальную опухоль или метастазы, осложнения лечения или такие вторичные эффекты опухоли, как инсульт, коагуляционные или метаболические нарушения. Ассоциированные опухоли часто имеют небольшие размеры и могут быть обнаружены только с помощью КТ, ФДГ-ПЭТ или ФДГ-ПЭТ/КТ (более подробно см.: ncbi.nlm.nih.gov/pmc/articles/PMC2791475). Первичные и вторичные церебральные васкулиты также могут стать причиной энцефалопатии (с. 263).

Синдром Вернике–Корсакова. Энцефалопатия Вернике характеризуется взор-индуцированным или диссоциированным нистагмом, офтальмоплегией (паралич отводящего нерва, паралич содружественного взора, иногда миоз), атаксией при стоянии и ходьбе, спутанностью сознания, апатией и сомнолентностью. Для корсаковского синдрома характерны антероградная и ретроградная амнезия (с. 200), апатия, конфабуляции, могут снижаться спонтанность и инициативность. У большинства пациентов имеется сочетание этих двух синдромов, получившее название синдрома Вернике–Корсакова. При этом могут наблюдаться полинейропатия, автономная дисфункция (ортостатическая гипотензия, тахикардия, одышка при физической нагрузке) и аносмия. Причиной этих синдромов является дефицит витамина B_1 (тиамина), который возникает при алкоголизме или истощении (злокачественные опухоли, заболевания ЖКТ, парентеральное питание без тиамина). Дефицит тиамина приводит к нарушению функции тиаминзависимых ферментов. МРТ выявляет поражение паравентрикулярных (таламус, гипоталамус, сосцевидные тела) и периакведуктальных областей (средний мозг, двигательные ядра X ЧН, вестибулярные ядра, верхняя часть червя мозжечка). Лечение: немедленное внутривенное введение тиамина (100–500 мг) в растворе глюкозы, коррекция гипомагниемии. Примечание: введение глюкозы без тиамина пациенту с латентным или нераспознанным дефицитом тиамина может вызвать или усугубить энцефалопатию Вернике.





Септическая микроэмболия при септической энцефалопатии (эндокардит, вызванный золотистым стафилококком)

Двусторонний паралич мышц, отводящих глазное яблоко, вследствие поражения отводящего нерва



Характерные клинические признаки:
- Офтальмоплегия
- Атаксия
- Спутанность сознания

Энцефалопатия Вернике





Острая алкогольная интоксикация (некритичное отношение к себе, расторможенность)

Неврологические заболевания, связанные с употреблением алкоголя:
- Энцефалопатия Вернике
- Синдром Корсакова
- Когнитивная дисфункция, нарушения памяти
- Дегенерация мозжечка
- Атрофия мозга (расширение желудочков, расширение корковых борозд)
- Оптическая нейропатия
- Периферическая нейропатия
- Хроническая миопатия
- Нарушения сна
- Травма головы (при интоксикации)
- Алкогольный синдром плода



Синдром отмены алкоголя (абстинентный синдром):
- Вегетативные нарушения, дрожь
- Галлюцинации
- Эпилептические судороги
- Делирий

Алкоголь и алкоголизм

Синдром задней обратимой энцефалопатии. При острой гипертензии, эклампсии, заболевании почек, сепсисе или иммуносупрессии развиваются спутанность сознания, головная боль, судороги, корковые нарушения зрения. КТ и МРТ (с. 367) выявляют отек, кровоизлияния и поражение сосудов. Энцефалопатия разрешается самостоятельно в течение 2–3 нед. после устранения каузативных факторов. Клинически это состояние сходно с СОЦВ (с. 265).

Ятрогенные энцефалопатии. При дифференциальной диагностике энцефалопатии и принятии клинических решений (анализ соотношения риска/преимуществ) нужно помнить о неврологических побочных эффектах диагностических исследований и лекарственной терапии. Такие побочные эффекты легко спутать с неврологическими дефектами другой этиологии. Примеры приведены в таблице 110 Приложения.

Алкогольная энцефалопатия. Алкоголь (этанол) – вещество, которое угнетает ЦНС. После употребления алкоголя вначале в результате растормаживания появляются эйфория и гиперактивность. По мере возрас-

тания концентрации алкоголя в крови повышается самоуверенность, возникают некритичное отношение к себе, атаксия, взрывные реакции, агрессивность, затем нарушение сознания, автономная дисфункция (гипотермия, гипотензия, угнетение дыхания), кома и смерть. Люди различаются по степени толерантности к алкоголю, что обусловлено адаптивными процессами в головном мозге. Нередко встречаются сопутствующие интоксикации другими веществами (седативными, снотворными, наркотическими). Следует помнить и о возможной травме головного мозга. Патологическая интоксикация после приема относительно небольшого количества алкоголя относится к редким нарушениям, характеризуется взрывом эмоций и деструктивным поведением, после чего наступает сон. После пробуждения пациент ничего не помнит о прошедших событиях.

Алкогольный абстинентный синдром: снижение количества алкоголя или полное воздержание от него после длительного употребления вызывает острые вегетативные нарушения (потоотделение, тахикардию, бессонницу, тошноту, рвоту), тремор, нарушение концентрации, тоску и повышенную тревожность. Эти начальные проявления, которые возникают при абстиненции и нарастают в течение 24–36 ч, имеют тенденцию проходить через 4–5 дней. Случаются эпилептические судороги. Алкогольный делирий (с. 211), который случается у 2–5% алкоголиков, начинается через 48–72 ч после последнего приема спиртного. Он характеризуется зрительными, тактильными, слуховыми и обонятельными галлюцинациями, тремором и автономной гиперактивностью. Течение абстинентного синдрома могут осложнять системные заболевания, которые сами являются осложнениями алкоголизма (болезни печени и поджелудочной железы, пневмония, сепсис, нарушение электролитного баланса, синдром Вернике–Корсакова). Необычной формой абстинентного синдрома является слуховой алкогольный галлюциноз без вегетативных симптомов или дезориентации.

Поздние осложнения алкоголизма: с хроническим злоупотреблением алкоголем связаны разнообразные нарушения, хотя их причиной может быть не только алкоголизм. Атрофия мозга, особенно атрофия лобных и височных долей и мозжечка, обнаруживается при КТ и МРТ и, по-видимому, является обратимой при условии воздержания от алкоголя. Атрофия мозжечка преимущественно затрагивает передневерхнюю область червя (атаксия при стоянии и ходьбе). При алкогольной деменции атрофия мозга сопровождается когнитивными нарушениями. Симптомы деменции отличаются от симптомов, составляющих синдром Вернике–Корсакова. Кроме того, могут возникнуть центральный понтинный миелинолиз (с. 368) и табачно-алкогольная амблиопия (двустороннее нарушение остроты зрения и дефекты поля зрения, обусловленные, вероятно, дефицитом витаминов B_1, B_6, B_{12}). Алкогольный синдром плода (врожденные мальформации, гиперактивность, дефицит внимания, нарушение двигательного контроля) встречается у 5% детей, рожденных женщинами, злоупотребляющими алкоголем.

Злоупотребление наркотическими веществами (*substance abuse*). Неврологические симптомы при злоупотреблении различными веществами представлены в таблице.

Вещество	Зрачки	Двигательные нарушения	Рефлексы[3]	Поведение/сознание
Кокаин[1, 2]	Расширены	Хорея, тремор, дистония, миоклонус, бруксизм	↑	Повышенная тревожность, возбуждение, бессонница, психоз → летаргия, кома
Амфетамины[1, 2]	Расширены	Хорея, бруксизм, мышечные спазмы, тремор	↑	Эйфория, гиперактивность, дисфория, галлюцинации, спутанность/сверхнастороженность
MDMA[1, 2, 4]	Расширены	Тремор, ригидность	↑	Повышенная тревожность, гиперактивность, психоз/кома
Опиаты[1, 6]	Точечные	Гипокинезия, паркинсонизм	↓	Эйфория/оглушенность → кома, угнетение дыхания
ЛСД[7]	Расширены, плохо реагируют	Тремор	↑	Эйфория, паника, депрессия, галлюцинации, иллюзии
Фенциклидин	Миоз, нистагм	Атаксия, тремор, повышенный мышечный тонус	↑	Эйфория, дисфория, психоз, агрессивность, галлюцинации/кома (редко)

[1] Могут случиться эпилептические припадки.
[2] Может случиться ишемический или геморрагический инсульт.
[3] ↓: следовые, сниженные; ↑: повышенные.
[4] Метилендиоксиметамфетамин (экстази).
[5] Гипонатриемия, отек мозга, внутричерепное кровоизлияние, сердечно-сосудистые осложнения, гипертермия, рабдомиолиз.
[6] При длительном употреблении героина могут развиться миелопатия, полинейропатия, СГБ и рабдомиолиз.
[7] Диэтиламид d-лизергиновой кислоты.

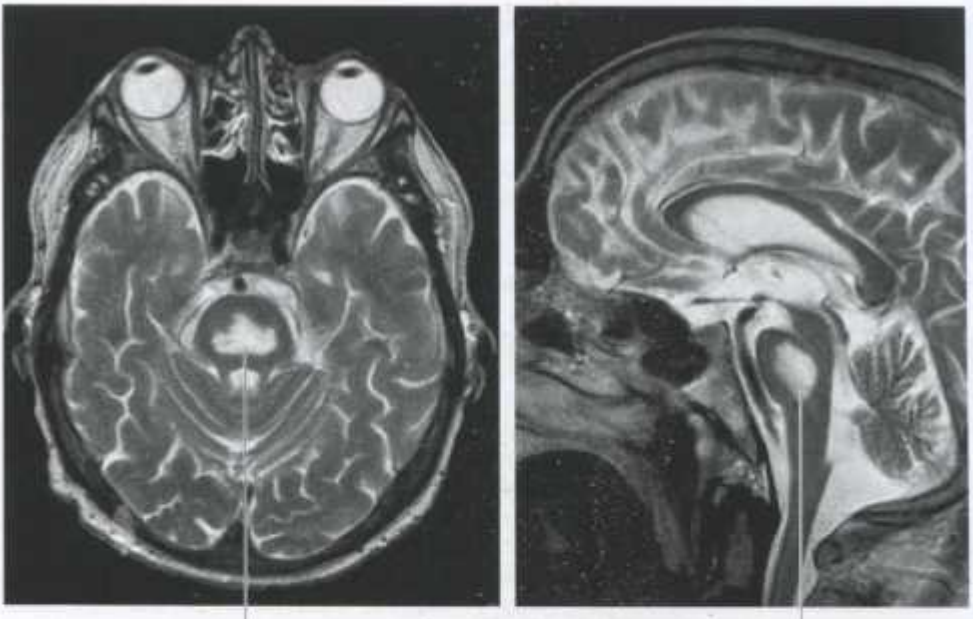

Центральный понтинный миелинолизис
(МРТ, Т2-ВИ; *слева:* аксиальная проекция, *справа:* сагиттальная проекция)



Вдыхание технических или бытовых химикатов («нюханье»)



Ятрогенная энцефалопатия

Технические и бытовые токсины, вызывающие энцефалопатию

- Оксид этилена (стерилизующий газ)
- Свинец (дети)
- Промышленный мусор
- Органические растворители (гидрокарбоны, кетоны, эфиры, спирты)
- Органические соединения (средства для обработки древесины, силиконовая резина, теплоизоляционные материалы)
- Пестициды
- Ртуть
- Таллий (крысиный яд)



Наркотики (изменение поведения)

Черепно-мозговая травма

Тип повреждения

Область	Тип повреждения
Скальп	Рваная рана, скальпированная рана, кефалогематома у детей (у новорожденных чаще всего субпериостальная; подапоневротическая с/без повреждения или перелома костей черепа)
Череп	*Переломы свода.* Закрытый[1] перелом: линейный без смещения. Вдавленный: закрытый или открытый[2]. Посттравматическая лептоменингеальная киста[3] (диастатический перелом черепа) *Переломы основания.* Истечение ЦСЖ из носа (риноликворея) или ушей (отоликворея), гемотимпанум или рваная рана наружного слухового прохода, двусторонняя периорбитальная гематома (симптом очков), гематома в заушной области (с. 381), поражение ЧН (перелом лобной кости – I, II ЧН/височной кости – VII + VIII ЧН/скат – VI ЧН) *Переломы лицевых костей.* Лобная кость/лобная пазуха[4] (пневмоцефалия), ЧН: V (надглазничный и надблоковый нервы) и II (аносмия). Переломы в средней части лица (классификация по Ле Фору: I – горизонтальный перелом верхней челюсти, II – пирамидальный перелом, III – краниофациальное разобщение)
Твердая мозговая оболочка	Проникающая травма головы[2], истечение ЦСЖ, пневмоцефалия, пневматоцеле
Кровеносные сосуды	Острое эпидуральное, субдуральное или внутримозговое кровоизлияние; каротидно-кавернозное соустье, расслоение артерии
Головной мозг	Сотрясение[5] Контузия (ушиб) Диффузное аксональное повреждение (клинические признаки: кома >6 ч, различные неврологические дефициты[6] в зависимости от длительности комы, на МРТ возможно выявление микрокровоизлияний) Проникающая травма головы Дети: кровоизлияние в сетчатку, двусторонние хронические субдуральные гематомы, множественные переломы черепа → возможно, в результате побоев

[1] Кожа/твердая мозговая оболочка не повреждены.
[2] При повреждении твердой мозговой оболочки возникает контакт между мозгом и внешней средой.
[3] «Растущий перелом», очень редкий; позднее осложнение перелома, обычно у детей младше 3 лет.
[4] Поздние осложнения: абсцесс мозга, истечение ЦСЖ, мукоцеле.
[5] Другое название: легкое травматическое повреждение мозга.
[6] Когнитивные нарушения, поведенческие нарушения, декортикационная/децеребрационная поза (с. 145), автономная дисфункция. Относительно небольшие изменения на КТ/МРТ по сравнению с тяжелой клинической картиной.

Диагностика и последствия черепно-мозговой травмы

См. Приложение, табл. 111–113.



Оценка степени тяжести ЧМТ
(* ШКГ – шкала комы Глазго)

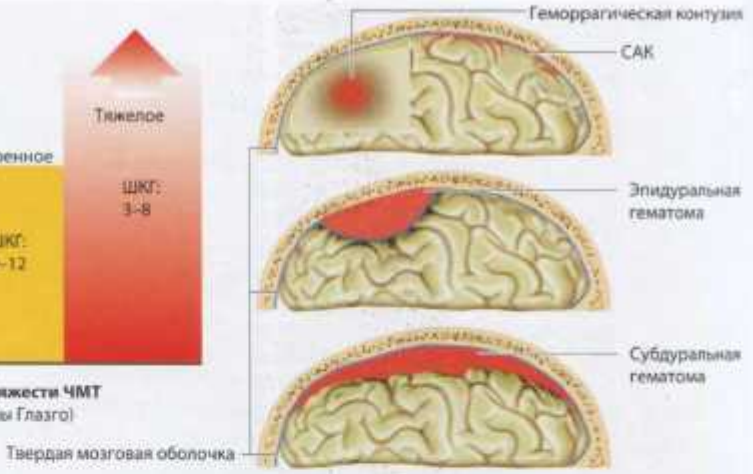

Посттравматическая внутричерепная гематома

Последствия	Клинические проявления[1]	Примечания
Сотрясение[2]	Спутанность сознания, амнезия, дизартрия, замедление двигательных и вербальных реакций, головная боль, головокружение, тошнота, рвота, потеря сознания[3]	Обычно КТ и МРТ не выявляют структурных поражений; лечение спортивной травмы головы см.: www.aan.com
Ушиб мозга (контузия)	См. выше + очаговая неврологическая симптоматика (парез, поражение ЧН)	КТ и МРТ выявляют отек, повреждение от противоудара[4]
Амнезия	Антероградная/ретроградная	С. 200, 379
Гематома		
• эпидуральная	Немедленная потеря сознания или прогрессирующее снижение уровня сознания, светлый промежуток[5]	
• субдуральная	Вначале может быть бессимптомной. Затем прогрессирующее снижение уровня сознания	
• субарахноидальная	Менингизм	Люмбальная пункция (кровь в ЦСЖ) и/или КТ
• интрапаренхиматозная (внутримозговая)	Очаговая неврологическая симптоматика	КТ/МРТ выявляют гематому с отеком окружающей ткани
Эпилептические припадки	Фокальные/генерализованные	Возможны при минимальной и легкой травме головы
Пароксизмальная симпатическая гиперактивность	Повышение ЧСС, АД, ЧДД, температуры тела, профузное потоотделение	Может возникать и при инсульте или энцефалите
Повышение ВЧД	Головная боль, тошнота, рвота, поражение III ЧН, отек диска зрительного нерва, постепенное снижение уровня сознания (с. 216)	Отек мозга, гидроцефалия, обширная гематома
Нарушение водно-электролитного баланса	Поражение гипоталамуса	Центральный несахарный диабет[6], СНСАДГ (с. 368)
Инфаркт мозга	Острые очаговые симптомы	Спазм сосудов, расслоение артерии, жировая эмболия

Последствия	Клинические проявления[1]	Примечания
Гипотензия, гипоксия, анемия	Шок, респираторные нарушения	Политравма, пневмоторакс/гемоторакс, тампонада сердца, кровопотеря, нарушения свертываемости крови
Лихорадка, менингит[7]	Инфекция	Пневмония, сепсис, истечение ЦСЖ, проникающая травма головы

[1] Оценка уровня сознания по ШКГ (см. Приложение, табл. 111).
[2] Длительность от нескольких секунд до нескольких минут.
[3] Ведущие признаки при сотрясении: амнезия и спутанность сознания, нет потери сознания.
[4] Локализованное вторичное поражение на стороне, противоположной травме.
[5] Пациент немедленно теряет сознание → приходит в себя, в течение некоторого времени чувствует себя нормально → снова теряет сознание.
[6] Полиурия, никтурия, жажда; гипернатриемия, осмоляльность мочи ↓; результат дисфункции гипоталамуса/гипофиза с субнормальным уровнем секреции АДГ, риск дегидратации; лабораторные анализы: осмоляльность мочи ↓, количество мочи (>250 мл/ч), уровень натрия в сыворотке нормальный или повышенный, нормальная функция надпочечников.
[7] Особенно отсроченный (возвратный) менингит, энцефалит, эмпиема, абсцесс, вентрикулит.

▪ Поздние осложнения черепно-мозговой травмы

После закрытой ЧМТ дети обычно восстанавливаются быстрее, чем взрослые. У взрослых на неблагоприятный прогноз указывают декортикационная/децеребрационная поза (с. 145) и отсутствие вестибуло-окулярного и зрачковых рефлексов. Другими неблагоприятными прогностическими признаками, независимо от возраста, служат повышение ВЧД, сохраняющееся в течение 24 ч, гематома, требующая хирургического вмешательства, низкое систолическое давление, гипоксемия, гиперкапния и/или анемия.

Осложнения	Клинические проявления	Примечания
Посткоммоционный синдром (после ЧМТ от легкой до средней степени тяжести)	Головная боль, звон в ушах, вертиго, раздражительность, депрессия, повышенная тревожность, усталость, бессонница, снижение концентрации, эмоциональная лабильность	Может вызвать значительные психические нарушения. Пациенты чувствуют себя лучше после получения разъяснений и симптоматической терапии
Постконтузионный синдром (после ЧМТ средней степени тяжести)[1]	Различные когнитивные нарушения[2]	Повышенный риск развития нейродегенеративных заболеваний (например, БА[3], паркинсонизма[4])
Постконтузионный синдром (после повторной ЧМТ средней степени тяжести)	Двигательные нарушения (атаксия), нарушения памяти, когнитивные расстройства, дизартрия, аносмия, изменение поведения (депрессия, раздражительность, агрессивность)	
После тяжелой ЧМТ	Деменция	
Хроническая субдуральная гематома	Головная боль, изменение поведения, очаговая неврологическая симптоматика	Часто возникает после травмы (предрасполагающие факторы: пожилой возраст, алкоголизм, прием наркотиков)
Субдуральная гигрома	То же, что при субдуральной гематоме	Симптоматика нарастает в положении стоя, уменьшается в положении лежа

Осложнения	Клинические проявления	Примечания
Истечение ЦСЖ	Истечение ЦСЖ из носа или ушей; риск рецидивирующего менингита, абсцесса мозга	Истечение ЦСЖ из носа усиливается при наклонах головы вперед. Истечение ЦСЖ из уха указывает на латеробазальный перелом основания черепа
Гидроцефалия	Головная боль, изменение поведения, недержание мочи	Нормотензивная гидроцефалия
Эпилептические припадки[5]	Фокальные и/или генерализованные судороги	Могут возникать рано (в течение первых 7 дней) или поздно (в течение 2 лет после травмы)
Нейроэндокринные нарушения (посттравматическая гипоталамическая или гипофизарная недостаточность[6])	См. Приложение, табл. 13	Особенно после травмы средней тяжести или тяжелой, диффузного аксонального повреждения, перелома основания черепа, у пожилых людей
Нейропатия или миопатия при тяжелых соматических заболеваниях	См. с. 426	После тяжелой травмы с осложнениями
Гетеротопическая оссификация вследствие травмы мышц[7]	Ограничение подвижности суставов, боль	

[1] DeKosky et al. (2010).
[2] Могут быть связаны с посттравматическим стрессовым расстройством.
[3] Нейропатологические изменения как при БА (τ, Aβ), риск развития заболевания более высок у пациентов, имеющих генотип APOE-4 (с. 337).
[4] Хроническая травматическая энцефалопатия (*dementia pugilistica* – деменция боксеров или *punch-drunk syndrome*). Патогистологическое исследование выявляет мультифокальную таупатию.
[5] Чаще после тяжелой травмы.
[6] Диагностика. Ранняя фаза: определение утреннего уровня кортизола с 1-го по 7-й день; через 3 и 6 мес. после травмы. Определение уровня ТТГ, T_3, T_4, ФСГ, ЛГ, пролактина, тестостерона (мужчины), эстрадиола (женщины, нарушение цикла?). При необходимости повторное определение через 6 мес. и определение уровня соматотропина. При полиурии исключить несахарный диабет (с. 376).
[7] Оссифицирующий миозит.

▪ Патофизиология ЧМТ

Причиной ЧМТ может стать прямое непроникающее или проникающее ранение головы, травма при ускорении/торможении, ротационная травма. Термин «*первичное* повреждение» описывает первоначальные изменения, возникающие в ткани мозга в результате ее компрессии, растяжения и смещения. Результатом повреждения являются острые двигательные и сенсорные нарушения различной степени тяжести, нарушение сознания и/или когнитивных функций. Так как травмированная ткань мозга более чувствительна к физиологическим изменениям общего и регионарного МК и метаболизма, в ней возникают *вторичные* изменения, которые затрагивают клетки, аксоны и синапсы ЦНС. Поражение клеток (некроз, апоптоз, повреждение митохондрий, отек) характеризуется увеличением количества β-амилоидного белка, амилоидных бляшек, τ-протеина, нейрофибриллярных клубков и воспалительной реакцией.

Внутричерепные кровоизлияния при ЧМТ классифицируются в зависимости от их локализации (с. 16, 255, 376).

Эпидуральная гематома. Кровоизлияние в эпидуральное пространство происходит в результате отделения внешнего слоя твердой мозговой оболочки от костей черепа и разрыва менингеальной артерии (обычно разрыва средней менингеальной артерии при линейном переломе височной кости).



Двояковыпуклая левосторонняя эпидуральная гематома



Острая левополушарная и тенториальная субдуральная гематома



Место травмы

Геморрагическая вторичная контузия левой височной доли (результат противоудара)

Травматическое САК



Геморрагическая контузия левой височной доли



Место травмы

Геморрагическая вторичная контузия таламуса (результат противоудара)



Перелом правой лобной кости

Воздух

Пневмоцефалия (симптом «горы Фудзи» при напряженной пневмоцефалии)



Рентгенограмма черепа в боковой проекции. Металлическая пуля внутри мозга



Травматический диффузный отек мозга (мозжечок выглядит необычно плотным)

ЧМТ (КТ без контрастного усиления, аксиальная проекция)

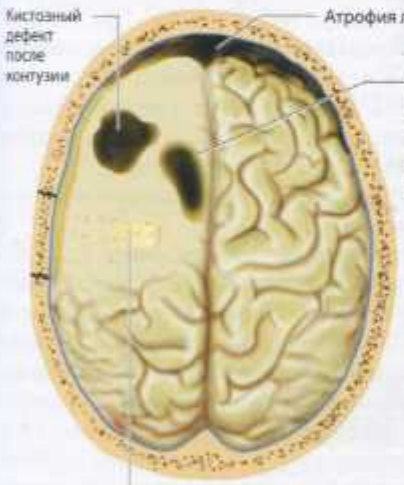

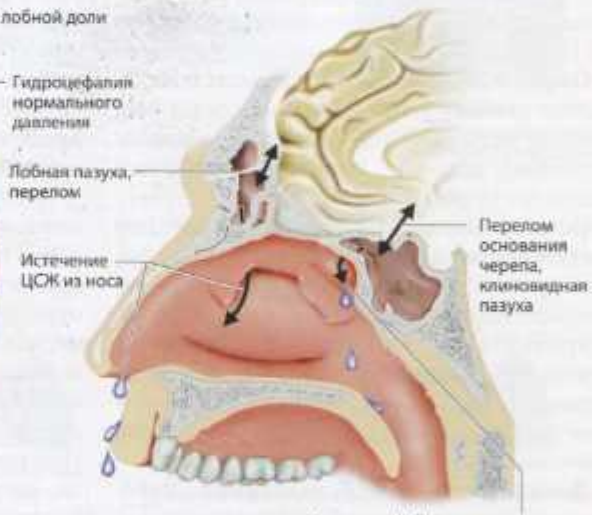

Осложнения ЧМТ



Нарушения памяти после закрытой ЧМТ

Реже эпидуральная гематома имеет венозное происхождение (разрыв венозного синуса).

Субдуральная гематома. Кровоизлияние в субдуральное пространство происходит в результате разрыва крупных переходных вен и часто сопровождается очаговой контузией подлежащих отделов мозга. Часто локализуется в височной области.

Внутримозговая гематома. Кровоизлияние в ткань мозга происходит в месте удара (интрапаренхиматозная гематома), на противоположной стороне (противоудар) или в систему желудочков (интравентрикулярное кровоизлияние).

САК. Разрыв пиальных сосудов.

▪ Оценка тяжести ЧМТ

На месте происшествия. Проверяют витальные функции, зрачки, движения конечностей, возможное повреждение позвоночника (с. 382), оценивают уровень сознания по ШКГ (с. 492).

Опрос свидетелей. Информация о механизме травмы, имеющихся заболеваниях, приеме медикаментов (особенно антикоагулянтов), алкоголя, наркотиков, эпизодах рвоты и судорог.

Осмотр. Витальные функции → верхние дыхательные пути, дыхание, АД, пульс, температура. Осмотр места травмы → гематома, кровотечение из носа или ушей, открытые раны, переломы. Пальпация → голова, грудная клетка, живот, конечности, позвоночник. Неврологический осмотр → двигательные функции, рефлексы, зрачки, очаговые симптомы, ШКГ.

Дополнительные обследования. Лабораторные анализы → общий анализ крови, коагулограмма, электролиты, глюкоза крови, уровень алкоголя/наркотиков (в моче), мочевина, креатинин, осмоляльность плазмы, тест на беременность. Рентгенография → голова, шейный отдел позвоночника. КТ головы в режиме костного окна (см. Приложение, табл. 113). Специфические проблемы → МРТ (головы, позвоночника, сосудов), ЭЭГ, допплерография, ВП. Политравма → определение группы крови и совместимости групп крови, обеспечить кровь для переливания. Переломы? Внутрибрюшное кровотечение? Ранение легкого?

▪ Лечение

На месте происшествия. Необходимо оградить пострадавшего от возможных дополнительных повреждений. Первая помощь: оценка проходимости верхних дыхательных путей, их очистка, сердечно-легочная реанимация при необходимости. Оценка и коррекция гемодинамики, при необходимости введение жидкостей. Наложение повязок на раны, при возбуждении – седация (если необходимо), придание верхней части тела положения под углом 30°. При подозрении спинальной травмы – иммобилизация шейного отдела позвоночника твердым воротником. Документация: время и характер происшествия, общие и неврологические показатели, введенные лекарства.

Транспортировка: сердечно-легочный мониторинг.

В стационаре. Мониторинг. Если неврологический осмотр не выявил отклонений, проводится наблюдение в течение нескольких часов. Систематическая оценка и лечение имеющихся нарушений с документированием принятых мер. Кардиореспираторный мониторинг: газы крови и АД. При необходимости подключение кислорода, интубация и искусственная вентиляция легких. Лечение лихорадки или гипертермии. Оценка необходимости введения противостолбнячной сыворотки. Профилактика тромбоза глубоких вен. Консультация нейрохирурга.

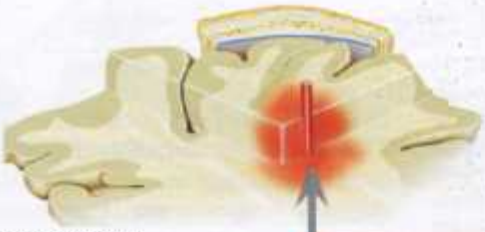

Вторичные повреждения:
- Отсроченная внутричерепная или субдуральная гематома
- Отсроченное ВМК
- Диффузный отек мозга и повышение ВЧД
- Гидроцефалия
- Эпилептические припадки
- Напряженная пневмоцефалия
- Менингит

Первичное повреждение:
- Сотрясение
- Диффузное аксональное повреждение (поражение вследствие ротационного ускорения и торможения)
- Контузия (удар и противоудар)
- Внутричерепное кровоизлияние
- Перелом костей черепа
- Проникающее ранение головы

Воспалительная реакция

Цитотоксические процессы

Нейрохимические изменения

Гипоксия

Повреждение ГЭБ

Внешнее механическое воздействие

Патофизиология ЧМТ



Экхимоз в области сосцевидного отростка при переломе основания черепа (симптом Баттла)



Дислокация шейного отдела позвоночника при переломе (КТ, сагиттальная проекция)



- Пострадавший должен находиться в положении лежа
- Не двигайте пострадавшего без необходимости
- Проверьте проходимость верхних дыхательных путей
- Если пострадавший без сознания, но дышит самостоятельно, стабилизируйте голову и шею



- Проверьте функции сердца и легких
- Если нет признаков сердечной деятельности, начните сердечно-легочную реанимацию



- При рвоте уложите пострадавшего на бок. Чтобы защитить позвоночник, перемещайте туловище, шею и голову как единое целое

Первая помощь при ЧМТ (средней тяжести и тяжелой)

Травмы позвоночника

Травма позвоночника часто сочетается с повреждением других частей тела (головы, грудной клетки, живота) и/или травматическим расслоением позвоночных или сонных артерий.

▪ Хлыстовая травма

Непрямое внезапное механическое воздействие на позвоночник (лобовое столкновение, удар сзади) вызывает резкое пассивное движение головы назад, вперед или в сторону. Действующие при этом силы (ускорение, торможение, вращение, натяжение) могут вызвать повреждение позвонков и мягких тканей шеи (спинного мозга, нервных корешков, ретрофарингеального пространства, связок, суставов, межпозвонковых дисков, сосудов). Интервал между травмой и появлением симптомов может составлять 4–48 ч, редко больше.

Симптомы: головная боль, боль в шее, плечах, пояснице, скованность шеи, иногда нарушение концентрации, бессонница, летаргия. Эти симптомы обычно проходят в течение 3–12 мес., но у 10% пациентов сохраняются дольше. Классификация по степени тяжести (Spitzer et al., 1995): 0-я степень – жалоб нет, осмотр не выявляет отклонений; 1-я степень – боль/скованность/болезненность шеи, осмотр не выявляет отклонений; 2-я степень – боль/скованность/болезненность шеи + уменьшение амплитуды движений или точечная болезненность; 3-я степень – боль/скованность/болезненность шеи + мышечная слабость, нарушения чувствительности, отсутствие мышечных рефлексов растяжения (стретч-рефлекса); 4-я степень – боль/скованность/болезненность шеи + перелом или дислокация шейного отдела позвоночника.

Диагностика. Неврологический осмотр и дополнительные исследования. При 2-й и 3-й степени – рентгенография и, по возможности, МРТ. При 4-й степени – те же мероприятия, что и при спинальной травме (с. 386). Лечение: см. таблицу 115 Приложения.

▪ Перелом позвоночника

Существуют различные классификации перелома позвоночника, например по стабильности (стабильные и нестабильные), по типу повреждения (флексионные, экстензионные или компрессионные). При нестабильном переломе любое движение может вызвать дополнительное повреждение спинного мозга и нервных корешков. Следовательно, транспортировка всех пациентов с переломами позвоночника должна осуществляться в стабильном положении на спине. Ведение определяется механизмом травмы, общим состоянием пациента, данными визуализирующих методов исследования и неврологического осмотра.

К нестабильным переломам относятся перелом с двусторонней дислокацией фасеточных суставов, «каплевидный» перелом, разрыв заднего связочного комплекса с передним подвывихом >4 мм (возникают в результате гиперфлексии); переломы зубовидного отростка II типа и дуги позвонка C2 – перелом Хангмана (возникают в результате гиперэкстензии); осевой компрессионный взрывной (лопающийся) перелом кольца атланта (перелом Джефферсона, C1).

F.Denis в 1983 г. предложил трехколонную модель строения позвоночника и классифицировал переломы грудопоясничного отдела в зависимости от стабильности поврежденного сегмента. Автор условно разделил позвоночный столб и связки на три колонны: переднюю, среднюю и заднюю. Перелом является нестабильным, если повреждение затрагивает переднюю и среднюю или среднюю и заднюю колонны.

▪ Травма нервных корешков и плечевого сплетения

Обычно травмируется передний корешок, что вызывает двигательные нарушения. Отрыв корешка можно заподозрить при наличии спинномозговых симптомов (синдром Броун-Секара, с. 146) и/или синдрома Горнера. Подтверждает диагноз миелография или МРТ. Тракция верхней конечности вперед или назад (как при мотоциклетной



Хлыстовая травма шейного отдела позвоночника



Направление силы удара

Задняя колонна, ее изолированное повреждение не приводит к нестабильности (задняя дуга, надостистые и межостистые связки, фасеточные суставы и капсула, желтая связка)

Средняя колонна (задняя продольная связка, ножки, задняя половина тел позвонка, межпозвонкового диска и фиброзного кольца)

Передняя колонна (передняя продольная связка, передняя половина тел позвонка, межпозвонкового диска и фиброзного кольца)



Трехколонная модель позвоночника



Нормальный шейный отдел позвоночника





Травмы позвоночника

травме) может стать причиной тяжелого повреждения плечевого сплетения, сопровождающегося отрывом нервных корешков.

Повреждение плечевого сплетения может возникнуть вследствие неправильного перемещения пациента во время общей анестезии, интенсивного давления на надключичную область («ранцевый паралич»), локальной травмы (ушиб или огнестрельное ранение, повреждение костными отломками, контузия, отрыв). Эти повреждения чаще затрагивают верхнюю часть плечевого сплетения (с. 240).

Повреждение спинного мозга

Первичное прямое или непрямое механическое повреждение спинного мозга происходит в результате его растяжения и сдавления при дислокации позвонков, костных фрагментов, материала межпозвонковых дисков и связок, при этом повреждаются кровеносные сосуды и различные структуры ЦНС и ПНС. Вторичное повреждение обусловлено уменьшением кровотока и отеком с последующим нарушением функций клеток и их аксонов. В результате возникает синдром полной или неполной трансекции (разрыва) спинного мозга (с. 146; см. Приложение, табл. 114).

Травма спинного мозга

Уровень[1]	Моторный дефицит/изменения рефлексов	Нарушения чувствительности[2]	Вегетативные нарушения[3]
C1–C3[4]	Тетраплегия, парез мышц шеи, спастичность, паралич дыхания	Чувствительность сохраняется в затылочной области, выше края нижней челюсти; боль в затылочной области, шее и плечах	Произвольное управление функциями тазовых органов заменяется рефлекторным; синдром Горнера
C4–C5	Тетраплегия/диафрагмальное дыхание/с двуглавой мышцы плеча и плечелучевой мышцы	Чувствительность сохраняется выше линии ключицы, плеч	То же, что выше
C6–C8[5]	Тетраплегия, спастичность, вялый парез верхних конечностей, диафрагмальное дыхание/с двуглавой мышцы плеча, трехглавой мышцы плеча. Симптом Тремнера	Чувствительность сохраняется в верхней части грудной клетки, плечах. Чувствительность в предплечьях отсутствует	То же, что выше
T1–T5	Параплегия, снижение дыхательного объема/симптом Тремнера, брюшные рефлексы	Чувствительность сохраняется в верхней части грудной клетки, плечевого пояса, наружной поверхности предплечья	Произвольное управление функциями тазовых органов заменяется рефлекторным
T5–T10	Параплегия, спастичность/брюшные рефлексы	Линия, выше которой сохраняется чувствительность, проходит на уровне травмы спинного мозга	То же, что выше
T11–L3	Вялая параплегия/брюшные, приводящих мышц и коленный рефлексы	Утрата чувствительности ниже паховой области, вентральной поверхности бедра в зависимости от уровня травмы	То же, что выше
L4–S2[6]	Дистальная вялая параплегия/коленный и ахиллов рефлексы	Утрата чувствительности голени, дорсальной поверхности стопы, задней поверхности бедра в зависимости от уровня травмы	То же, что выше

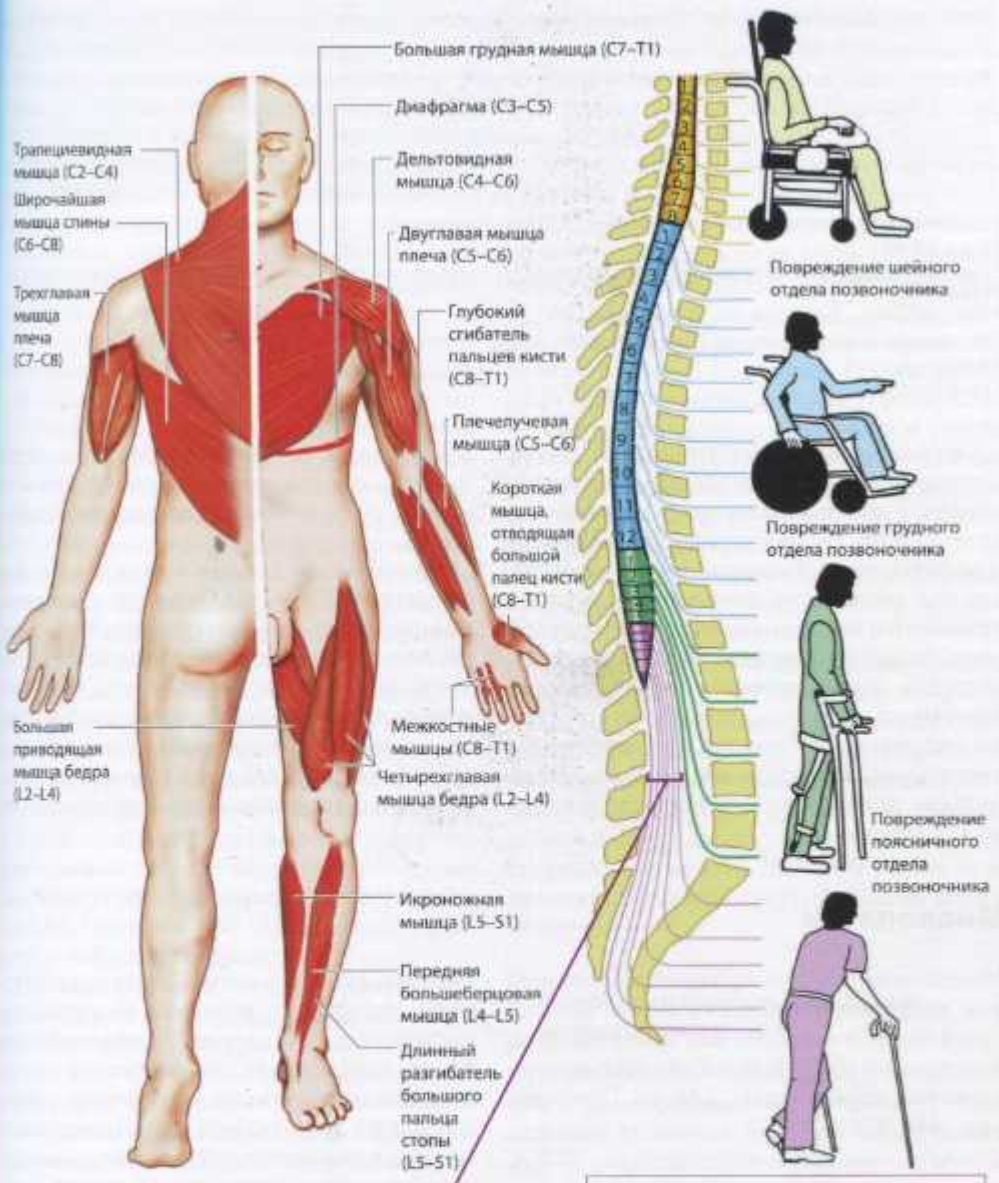

Мышцы-индикаторы сегментов

Повреждение конского хвоста (с. 238):
- Поясничная корешковая боль
- Седловидная или перианальная анестезия
- Дисфункция мочевого пузыря и кишечника
- Снижение тонуса прямой кишки
- Двусторонний асимметричный арефлекторный паралич

Повреждение мозгового конуса:
- Дисфункция мочевого пузыря и кишечника
- Боль в спине
- Симметричная гиперестезия или анестезия в крестцовых дерматомах
- Снижение тонуса прямой кишки
- Иногда симметричный гиперрефлекторный дистальный парез нижних конечностей

Топография повреждений спинного мозга

Уровень[1]	Моторный дефицит/изменения рефлексов	Нарушения чувствительности[2]	Вегетативные нарушения[3]
S3–S5[7]	Нет моторного дефицита/анальный рефлекс	Утрата чувствительности перианальной области и внутренней поверхности бедра (седловидная анестезия)	Вялый паралич мочевого пузыря и кишечника, утрата эректильной функции

[1] Сегменты спинного мозга (не соответствуют уровню позвонков).
[2] См. с. 56, 58.
[3] Нарушение функции мочевого пузыря и кишечника, эректильной функции. Нарушения потоотделения и регуляции АД; с. 125.
[4] Поражение верхнего шейного отдела спинного мозга.
[5] Поражение нижнего шейного отдела спинного мозга.
[6] Эпиконус.
[7] Мозговой конус.

Острая стадия (спинальный шок). Острые проявления синдрома трансекции спинного мозга наблюдаются ниже уровня травмы. Это полная утрата произвольных и рефлекторных движений (вялая тетраплегия или параплегия, арефлексия), чувствительности и автономных функций (задержка мочи, затем недержание мочи, атония кишечника, паралитическая непроходимость кишечника, ангидроз, гипертермия, сердечно-сосудистая дисфункция, ортостатическая гипотензия, сердечная аритмия, пароксизмальная гипертензия). Лечение см. в таблице 115 Приложения.

Стадия реабилитации. Примерно через 3–6 нед. после острой стадии. Неврологические дефициты зависят от уровня поражения.

Хроническая стадия – отдаленные последствия. Сохранение неврологического дефицита. Осложнения: венозный тромбоз, легочная эмболия, дыхательная недостаточность, кишечная непроходимость, инфекции мочевого тракта, сексуальная дисфункция, сердечно-сосудистые нарушения, спастичность, хроническая боль, пролежни, гетеротопическая оссификация, сирингомиелия.

Миелопатии

Миелопатия – общее название заболеваний или дисфункций спинного мозга. Миелопатии бывают острыми или хроническими, локальными или генерализованными, полными или неполными (с. 146; см. Приложение, табл. 116).

▪ Миелит (с. 220)

Вирусный миелит вызывают энтеровирусы (полиовирус, вирус Коксаки, вирус ECHO), вирусы простого герпеса, опоясывающего герпеса, varicella–zoster, клещевого энцефалита, бешенства, Эпштейна–Барр, бешенства, HTLV-1, ВИЧ, ЦМВ. Миелит может развиться после вакцинации или после перенесенной вирусной инфекции.

Миелит невирусной природы. Причиной могут быть микоплазмы, боррелии, абсцесс (эпидуральный, интрамедуллярный), туберкулез, паразиты (эхинококкоз, цистицеркоз, шистосомоз), грибы, нейросифилис, саркоидоз, РС, перенесенные инфекции. Выделяют также оптический нейромиелит (с. 523), острый некротизирующий миелит, идиопатический/аутоиммунный/паранфекционный поперечный миелит, паранеопластический миелит, подострую миелооптическую нейропатию, арахноидит (после хирургических вмешательств, миелографии, интратекального введения лекарственных препаратов).

▪ Сосудистая миелопатия

Синдром передней спинальной артерии. Развитию двигательных симптомов могут предшествовать сегментарная парестезия

и линейная боль на уровне поражения. Затем через несколько минут или часов возникает пара- или тетрапарез (кортико-спинальный тракт, передний рог) и диссоциированная утрата чувствительности ниже уровня поражения (нарушение болевой и температурной чувствительности → поражение спиноталамического тракта; сохранение суставно-мышечного чувства и вибрационной чувствительности → [функция задних столбов не нарушена] недержание мочи и кала).

Синдром задней спинальной артерии встречается редко и представляет трудности для диагностики. Он характеризуется болью в позвоночнике, парестезией ног, утратой суставно-мышечного чувства и вибрационной чувствительности ниже уровня поражения (поражение задних столбов), утратой глубокой чувствительности на уровне поражения, а также утратой глубоких сухожильных рефлексов. Обширные поражения вызывают парез и дисфункцию сфинктеров мочевого пузыря и прямой кишки.

Синдром сулькокомиссуральной артерии. Возникает сегментарная боль на уровне поражения, затем вялый парез ипсилатеральной верхней/нижней конечности, утрата проприоцептивной, суставно-мышечной и тактильной чувствительности; на противоположной стороне возникает диссоциированная утрата чувствительности (синдром Броун-Секара, с. 146). Дисфункция сфинктеров наблюдается редко.

Полный инфаркт спинного мозга. Синдром острой трансекции спинного мозга с вялой пара- или тетраплегией (в зависимости от уровня поражения), дисфункция сфинктеров и полная потеря чувствительности ниже уровня поражения. Может наблюдаться автономная дисфункция (вазодилатация, отек легких, атония кишечника, нарушение терморегуляции). Причиной часто служит острая окклюзия большой корешковой артерии (Адамкевича).

Центральный инфаркт спинного мозга. Острая параплегия, утрата чувствительности, паралич сфинктеров.

Перемежающаяся сосудистая хромота. Физические нагрузки, особенно ходьба, вызывают боль и утомление или ощущение спазма в стопе, икре, бедре или ягодице, в зависимости от количества пораженных артерий. Симптомы проходят через несколько минут после прекращения ходьбы. Обычно они вызваны далеко зашедшим заболеванием периферических артерий, реже аневризмой брюшной аорты.

Дуральная/перимедуллярная артериовенозная фистула – сообщение между артерией и веной двух слоев твердой мозговой оболочки. Артериальная ветвь спинальной артерии впадает прямо в поверхностную спинальную вену, в которой, таким образом, содержится больше артериальной, чем венозной, крови. На ранней стадии возникают приступы боли или эпизоды медленно прогрессирующего парапареза и утраты чувствительности, которые сменяются периодами ремиссии. Заболевают преимущественно мужчины 40–60 лет. Если диагноз нельзя подтвердить с помощью МРТ (из-за небольшого объема шунта), проводят миелографию (→ расширенные вены в субарахноидальном пространстве).

Спинальное кровоизлияние бывает эпидуральным, субдуральным и интрамедуллярным (гематомиелия), спонтанным или травматическим. Возможные причины: интрадуральная/интрамедуллярная АВМ, кавернома, опухоль, аневризма, травма, люмбальная пункция и коагулопатия. Диагностику облегчает МРТ. Лечение: коррекция нарушений свертываемости крови, операция.

▪ Подострая комбинированная дегенерация (с. 393)

Причинами этого нарушения (другое название – фуникулярный миелоз) могут быть дефицит витамина B_{12} (при заболеваниях ЖКТ), несбалансированная диета (вегетарианство), алкоголь или лекарственные препараты (колхицин, метформин, некоторые противоэпилептические и цитостатические средства). Появляются парестезия (жжение, покалывание) в конечностях, неустойчивая походка, утомляемость. Атрофия зрительного нерва, депрессия и другие ментальные симптомы указывают на энцефалопатию. Кроме этого, пациенты могут жаловаться на снижение массы тела, чувство жжения на языке, диспепсию. Возникают симметричная дистальная полинейропатия, нару-

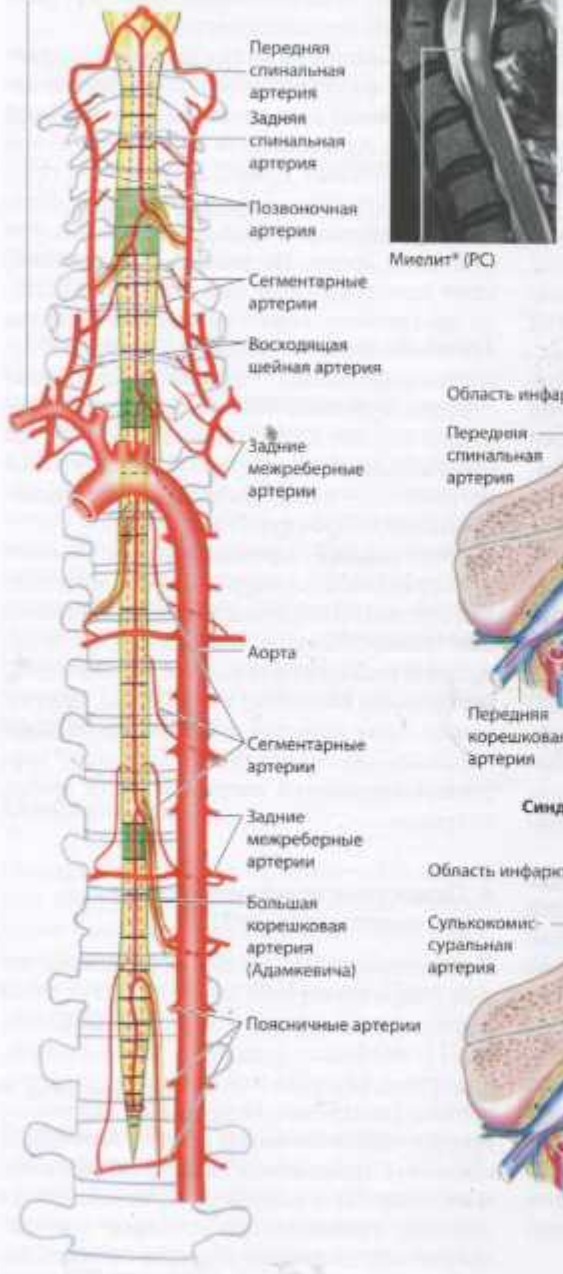

Спинальные артерии (*зеленый цвет:* области между бассейнами двух артерий [зоны «водораздела»], с. 40)

Миелит* (РС)



Спонтанная эпидуральная гематома* (С3–С6)



Дуральная артериовенозная фистула*

* МРТ (Т2-ВИ, сагиттальная проекция)

Гиперинтенсивность в центральной области спинного мозга, расширенное венозное сплетение, содержащее артериальную кровь



Синдром передней спинальной артерии

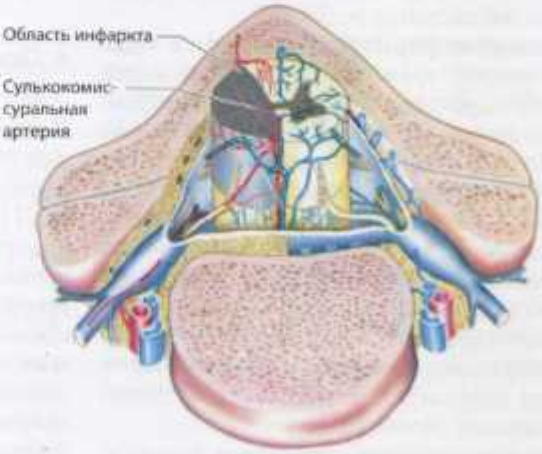

Синдром сулькокомиссуральной артерии (клинически проявляется как при синдроме Броун-Секара)

шения проприоцепции (→ спинальная атаксия), спастический парапарез и автономная дисфункция (импотенция, недержание мочи, запор). Анализ крови выявляет мегалобластическую анемию, низкий уровень витамина B_{12} в сыворотке, повышенный уровень гомоцистеина и метилмалоновой кислоты. Лечение: парентеральное введение цианокобаламина.

Дефицит меди вызывает похожие нарушения. Если не подтверждается дефицит витамина B_{12}, следует исключить дефицит меди.

▪ Дифференциальная диагностика миелопатии

Синдром	Клинические проявления	Причины	Диагностика/лечение[1]
Компрессия шейного отдела спинного мозга (цервикальная миелопатия, центральный синдром спинного мозга, с. 167)	Центральный пара- или тетрапарез, спастичность[2], атаксия, симптом Лермитта, дисфункция мочевого пузыря/кишечника, уменьшение подвижности шейного отдела позвоночника, возможна шейная радикулопатия (парестезия, мышечная атрофия, боль в шее и плечах)	Шейный спондилез + сегментарная ишемия[3], оссификация задней продольной связки, травма[4], экстрадуральное новообразование, эпидуральный абсцесс, шейный кифоз	Дифференциальная диагностика[5], ВП, ЭМГ при поражении корешков, остаточная моча, рентгенография шейного отдела, при быстро прогрессирующих симптомах МРТ/операция; в других случаях лечение консервативное[6]
Поясничный спинальный стеноз[7] (нейрогенная перемежающаяся хромота)	Парестезия (чувство тяжести и слабости) возникает при ходьбе или стоянии, проходит в положении сидя или лежа, наклоне вперед, стретчинге. Ходьба затруднена, обычно возможна езда на велосипеде	Компрессия корешков конского хвоста патологически измененными структурами[8], L4/5 >L3/4>L2/3>L5/S1	Дифференциальная диагностика[9], рентгенография поясничного отдела, КТ, МРТ, миелография/консервативное лечение (обезболивание, физиотерапия), в тяжелых случаях (остаточная моча или персистенция симптомов не менее 3 мес.) – операция
Сирингомиелия	Боль, центральные спинномозговые симптомы (с. 167), парез и мышечная атрофия (передний рог, с. 150), безболезненная артропатия (сустав Шарко) и изменения кожи, кифосколиоз	Мальформация Киари типа 1 (с. 429), базилярная инвагинация, посттравматическая, постинфекционная, при опухоли спинного мозга, послеоперационная	МРТ (исключение гидроцефалии); при прогрессирующих симптомах (особенно боли[10]) ЭМГ/операция
Сирингобульбия	Боль (V), поражение каудальной группы ЧН (VIII–XII), нистагм	См. выше	МРТ/симптоматическое
Эпидуральный абсцесс (с. 293)	Локальная боль → болезненность при перкуссии, корешковая боль, лихорадка, прогрессирующий синдром трансекции спинного мозга	Гематогенное распространение инфекции при эндокардите, пневмонии, кожных и стоматологических инфекциях, остеомиелите, паравертебральная инфекция, в/в наркотики	МРТ, ЛП[11], выявление первичного очага инфекции, идентификация возбудителя/операция[12], антибиотики

Синдром	Клинические проявления	Причины	Диагностика/лечение[1]
Новообразование[13]	Боль, утрата чувствительности, сегментарный/корешковый парез, симптом Лермитта (шейный), синдром полной или неполной трансекции спинного мозга (с. 146)	Позвонок → метастазы, множественная миелома, экстрадуральная локализация → метастазы, саркома, экстрамедуллярная интрадуральная локализация → менингиома, нейрофиброма, ангиома, интрамедуллярная локализация → астроцитома, эпендимома	МРТ, ЛП[14], рентгенография, КТ, миелография/операция, по показаниям лучевая терапия, симптоматическая терапия кортикостероидами и анальгетиками

[1] Принципы диагностики и лечения.
[2] Симптом Бабинского, симптом Ромберга, гиперрефлексия.
[3] Дегенеративные изменения (остеофиты, остеохондроз, гипертрофия фасеточных суставов), усиливается при грыже диска, болезнь Педжета.
[4] Резкое переразгибание в шейном отделе позвоночника (хлыстовая травма, мануальная терапия, стоматологические процедуры, миелография).
[5] Дифференциальная диагностика с опухолью спинного мозга, миелитом, подострой комбинированной дегенерацией, заболеванием моторных нейронов (с. 394, особенно БАС).
[6] Мягкий воротник.
[7] Скорее радикулопатия (с. 385), чем миелопатия. Здесь упомянута в целях дифференциальной диагностики.
[8] Гипертрофия фасеточных суставов/желтой связки; усиливается при грыже диска, спондилолистезе.
[9] Дифференциальная диагностика с сосудистой хромотой (с. 386), остеоартритом тазобедренного сустава, бурситом вертела, грыжей диска, новообразованием, дуральной артериовенозной фистулой (с. 386).
[10] Декомпрессия задней черепной ямки при мальформации Киари (с. 429), шунтирование/стентирование.
[11] Люмбальная пункция. Обычно не требуется, так как не дает дополнительной информации.
[12] Особенно при прогрессирующей неврологической симптоматике.
[13] Указаны только наиболее часто встречающиеся опухоли.
[14] Зависит от типа опухоли.

▪ Токсическая миелопатия

Токсическую миелопатию может вызвать вдыхание оксида азота («веселящего газа»), употребление в пищу чины посевной (Lathyrus sativus), корней кассавы (см. Приложение, табл. 118), растительного масла с примесью лубриканта (отравление триортокрезилфосфатом), интратекальное введение цитостатиков (метотрексат, цитозин-арабинозид, тиотепа). Миелопатия может стать поздним осложнением лучевой терапии.

▪ Наследственная миелопатия

Клинические проявления различных форм наследственной (семейной) спастической параплегии возникают либо в 1-м десятилетии жизни, либо в возрасте от 10 до 40 лет. Идентифицировано более 40 синдромов (подробнее см.: www.omim.org). Они могут наследоваться по аутосомно-доминантному (AD), аутосомно-рецессивному (AR) или сцепленному с Х-хромосомой (XR) типу. При неосложненной наследственной спастической параплегии страдает кортико-спинальный тракт (верхние моторные нейроны) и тонкий пучок, поэтому они характеризуются прогрессирующим центральным парапарезом и спастичностью; могут возникать нарушения чувствительности и дисфункция мочевого пузыря; способность ходить сохраняется относительно долго. При осложненной наследственной спастической параплегии наблюдаются дополнительные неврологические симптомы: мозжечковая атаксия, дистония, тапеторетинальная дегенерация, мышечная атрофия, дизартрия, глухота, сенсорная нейропатия, ихтиоз, эпилепсия, нейропатия зрительного нерва, полинейропатия или деменция.

Чаще всего встречаются следующие формы генетических нарушений: SPG4 (AD, ло-



Сужение позвоночного канала, протрузия диска, очаговое усиление сигнала на уровне C4–C5 (МРТ, Т2-ВИ, сагиттальная проекция)



Центральный синдром спинного мозга

Усиление сигнала от интрамедуллярной полости (МРТ, Т2-ВИ, сагиттальная проекция)



Кифосколиоз



Паралич правого подъязычного нерва вследствие сирингобульбии



Сирингомиелия, сирингобульбия





Пациент не может долго ходить из-за боли в спине и ногах

Боль уменьшается в положении сидя или лежа (нейрогенная перемежающаяся хромота)

Этидуральный абсцесс шейного отдела позвоночника





Флегмона справа после паравертебральной инъекции (анальгетик в комбинации со стероидами) по поводу боли в шее (постконтрастная МРТ, Т2-ВИ, аксиальная проекция)



Сужение центрального позвоночного канала, выбухание фиброзного кольца

Гипертрофически-дегенеративная артропатия фасеточных суставов

Приобретенный стеноз позвоночного канала в поясничном отделе
(КТ без контрастного усиления, аксиальная проекция)



Место инъекции

Спинальный эпидуральный абсцесс



Локализация спинальных новообразований





Субиктеричность кожи и склер

Гиперсегментированные гранулоциты





Ангулярный хейлит

Глоссопироз/глоссодиния (красный, гладкий язык)

Спинальная (сенсорная) атаксия (симптом Ромберга)

Мегалобластная анемия (анизоцитоз/пойкилоцитоз)

Подострая комбинированная дегенерация (дефицит витамина B_{12})

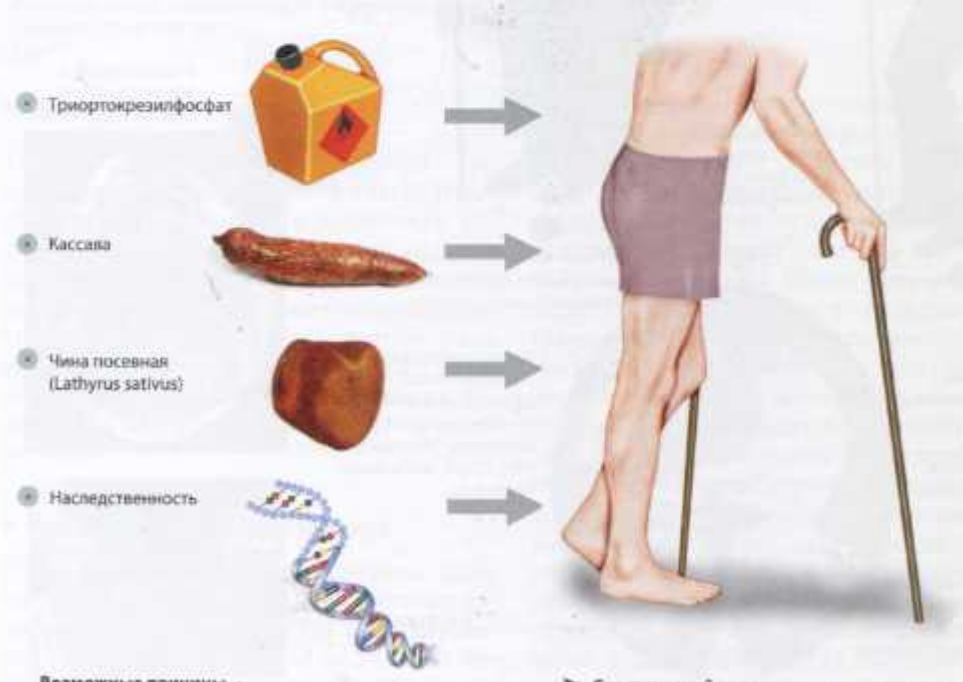

кус 2p22, генный продукт спастин), SPG3A (AD, локус 14q22, атластин-1 ГТФазы), SPG7 (AR, локус 16q24, параплегин). Другие известные синдромы наследственной спастической параплегии обнаружены только в нескольких семьях. Лечение симптоматическое и поддерживающее (лечебная физкультура, антиспастические средства, технические средства реабилитации).

Симптомы миелопатии развиваются при адреномиелонейропатии (с. 549), заболевании моторных нейронов (первичный боковой склероз, с. 394), спиноцеребеллярной дегенерации (атаксия Фридрейха, СЦА-3, с. 347) и лейкодистрофии (с. 364, 540).

Дифференциальную диагностику наследственной миелопатии см. в таблице 117 Приложения.

▪ Диагностические исследования при миелопатии

Метод	Информация[1]
МРТ позвоночника	Опухоль/метастазы, миелит, сосудистая мальформация, компрессия спинного мозга, сирингомиелия, арахноидальная киста, дизрафия, посттравматические изменения, атрофия, отек, (эпидуральный) абсцесс, кровоизлияние
МРТ головы	Лейкоэнцефалопатия, гидроцефалия, мальформация, очаговая атрофия, парасагиттальная опухоль, двусторонняя хроническая субдуральная гематома
Функция мочевого пузыря	Измерение количества остаточной мочи
ЭМГ, исследование проводимости нервов, ВП	Заболевание верхних или нижних моторных нейронов, полинейропатия, поражение задних столбов и зрительного нерва
Рентгенография позвоночника (+ КТ)	Аномалии позвоночника или краниоцервикального сочленения, дегенеративные изменения, переломы, деструкция, спондилолистез
Лабораторные анализы[2]	Гематологические/воспалительные/метаболические/генетические/паранеопластические нарушения
Анализ ЦСЖ	Воспаление, геморрагия, ксантохромия, новообразование
Спинальная ангиография	Артериовенозная фистула/мальформация, обнаружение источника кровоизлияния

[1] Примеры.
[2] В том числе: витамин B_{12} в сыворотке, гомоцистеин, метилмалоновая кислота, медь, антитела к HTLV-1, аквапорину-4 (оптический нейромиелит), антинейрональные антитела (паранеопластическая миелопатия), генетические тесты (наследственная спастическая параплегия), посев крови (абсцесс), ревматоидный фактор, аутоиммунные антитела, сифилис (с. 297), антитела к ВИЧ, жирные кислоты с очень длинной цепью (адреномиелонейропатия).

Болезни моторных нейронов

При этих нейродегенеративных заболеваниях страдают верхние моторные нейроны (пирамидный тракт, с. 144, см. Приложение, табл. 118), или нижние моторные нейроны (клетки переднего рога, с. 150; см. Приложение, табл. 119), или и те и другие.

Боковой амиотрофический склероз

Боковой амиотрофический склероз – прогрессирующее дегенеративное заболевание, при котором страдают как верхние, так и нижние моторные нейроны (кора, ствол мозга, спинной мозг). Причина неизвестна. Диагностические критерии представлены в таблице 121 Приложения.

Наследственный БАС составляет 5–10% всех случаев БАС (см. Приложение, табл. 120) и клинически не отличается от спорадических форм.

Спорадический БАС обычно начинается в возрасте 50–60 лет. Его симптомы обусловлены комбинированным поражением первого и второго мотонейронов. Возникает очаговая слабость мышц конечностей (руки страдают больше, чем ноги), что проявляется неловкими движениями, неустойчивой походкой, частыми падениями; пациенту становится трудно удерживать в руках предметы, поворачивать ключ в замке. Позднее возникает бульбарная дисфункция (дизартрия, дисфагия, дисфония, слюнотечение); первичный бульбарный паралич отмечается у 25% пациентов. Уже на ранней стадии заболевания возникают мышечные спазмы и фасцикуляции. Псевдобульбарный паралич сопровождается эмоциональной лабильностью. Ранние когнитивные нарушения обусловлены ЛВД. Слабость мышц-разгибателей шеи вызывает птоз головы (с. 336). Примерно 20% пациентов жалуются на парестезию.

По мере прогрессирования болезни усугубляются парез, мышечная атрофия, дисфагия (вследствие чего отмечается снижение массы тела), слюнотечение и дизартрия. Слабость дыхательной мускулатуры приводит к развитию прогрессирующей респираторной дисфункции и ночной гиповентиляции. На поздней стадии болезни может возникнуть боль. При классическом БАС функции мочевого пузыря и кишечника, эректильная функция не нарушены, нет также пролежней, экстрапирамидных и глазодвигательных нарушений.

Вариантами БАС являются первичный латеральный склероз, прогрессирующая мышечная атрофия, прогрессирующий спастический гемипарез (синдром Миллса), первичная слабость дыхательных мышц и двусторонний синдром «болтающихся рук».

Прогноз и лечение. Способа лечения БАС не существует. Заболевание прогрессирует; средняя выживаемость составляет 2–4 года с момента появления симптомов.

Пациенту и его родственникам необходимо объяснить природу заболевания. На ранней стадии заболевания нужно составить план мероприятий, которые позволят улучшить качество жизни.

Паллиативные и симптоматические меры включают адекватное питание (оптимальная диета, достаточное потребление жидкости, чрескожная эндоскопическая гастростомия), медикаментозное облегчение болезненных мышечных спазмов, слюнотечения и эмоциональной лабильности. Лечебная физкультура и трудовая терапия позволяют поддерживать подвижность, уменьшать мышечную скованность и задержку жидкости. Дальнейшие меры заключаются в использовании технических приспособлений (ходунки, инвалидное кресло), выполнении дыхательных упражнений, затем аспирации (содержимого верхних дыхательных путей), неинвазивной вентиляции, трахеостомии, речевой терапии, психологической поддержке. Установлено, что рилузол (антагонист глутамата) увеличивает выживаемость при БАС.



Вялый тетрапарез (СМА 1-го типа, болезнь Верднига–Хоффмана)

Проксимальная мышечная атрофия (СМА 3-го типа, болезнь Кугельберга–Веландера)



Псевдогипертрофия икроножных мышц

Спинальная мышечная атрофия (СМА)



Поражение верхних (первых) моторных нейронов
(спастический парапарез)

Спинобульбарная нейронопатия (болезнь Кеннеди)

- Рецессивное наследование, сцепленное с Х-хромосомой
- Утомляемость, слабость проксимальных мышц, мышечные спазмы
- Дисфагия, дизартрия, затруднённое жевание
- Постуральный тремор (верхних конечностей)
- Эндокринопатия, бесплодие
- Гинекомастия



Поражение нижних (вторых) моторных нейронов



Парез, мышечная атрофия, фасцикуляции



Атрофия мышц языка, дизартрия, дисфагия



Эмоциональная лабильность

Поражение первых и вторых моторных нейронов

Боль в спине

Неспецифическая боль в спине (с. 237) обычно не бывает следствием серьезных заболеваний. Боль в пояснице в большинстве случаев проходит в течение 6–12 нед. Боль в спине ощущается либо в позвонках или паравертебральных мышцах, либо иррадиирует в шею и плечи, туловище, таз или ноги. Иррадиация может быть корешковой или псевдокорешковой. Кроме того, боль может иррадиировать в позвоночник из других частей тела. Специфические причины (см. табл. на с. 237) боли в спине представляют собой серьезные заболевания.

Дифференциальная диагностика боли в спине

Причина боли в спине	Примечания
Грыжа диска шейного или поясничного отдела	Симптомы обычно исчезают при назначении консервативного лечения[1]
Позвонки	
Дегенеративный остеоартрит или остеоартропатия	Дегенеративные изменения межпозвонковых дисков, развитие остеофитов[2], консервативное лечение (при необходимости снижение массы тела, лечебная физкультура, медикаментозное облегчение боли)
Спинальный стеноз	См. с. 389
Спондилолиз[3] и спондилолистез[4]	Чаще всего в нижнем поясничном отделе, часто бессимптомный
Остеопороз	Компрессионные переломы, кифоз
Травма	См. с. 382
Новообразование	Экстрамедуллярно-интрадуральные/интрамедуллярные опухоли (с. 390), метастазы, лептоменингеальный карциноматоз (с. 359), лимфома, ретроперитонеальная опухоль
Инфекция и воспаление	Опоясывающий лишай, болезнь Лайма (синдром Баннварта), эпидуральный/параспинальный абсцесс, спондилодисцит/остеомиелит, анкилозирующий спондилит, саркоидоз, арахнопатия, полирадикулит
Сосудистая	С. 386, расслоение шейной артерии
Метаболическая	СД (с. 403, см. Приложение, табл. 123)
Мальформация	Синдром Клиппеля–Фейля, синдром фиксированного спинного мозга, объединенные нервные корешки[5]
Ятрогенная	Инъекции (паравертебральные, перирадикулярные), люмбальная пункция, операция, постламинэктомический синдром[6], абсцесс (спондилодисцит), кифопластика, вертебропластика
Лучевая терапия	Пояснично-крестцовая плексопатия[7]
Некорешковая и диффузная боль	В руках: туннельный синдром кисти, «замороженное» плечо, адгезивный капсулит, сирингомиелия В различных областях тела: ревматические болезни, мальформации, миопатия, мышечная травма, артропатия, эндометриоз, остеомиелит, остеопороз, простатит, цистит, болезнь Педжета, соматоформные расстройства В ногах: фасеточный синдром, кокцигодиния, остеоартрит тазобедренного сустава, гетеротопическая оссификация



Грыжа межпозвонкового диска шейного отдела (МРТ без контрастного усиления, Т2-ВИ, аксиальная проекция)

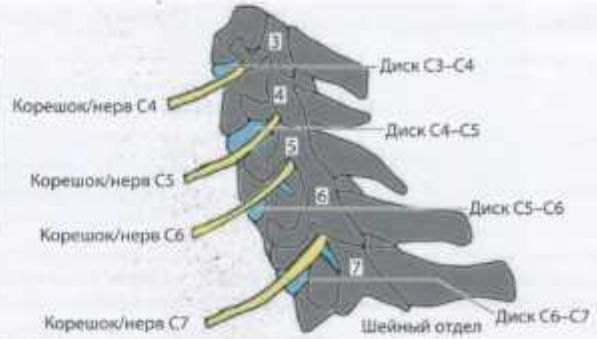

Взаимоотношения корешков спинальных нервов и межпозвонковых дисков

Шейный отдел позвоночника (*вид сбоку*)*

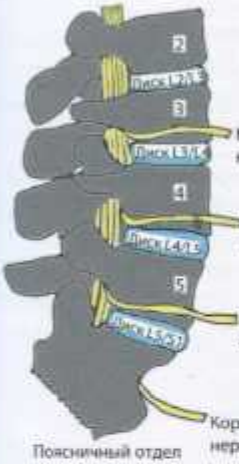

Корешок/нерв L3

Корешок/нерв L4

Корешок/нерв L5

Корешок/нерв S1

Поясничный отдел позвоночника (*вид сбоку*)*

* Цифры соответствуют порядковым номерам шейных и поясничных позвонков.



Центральная грыжа диска; может вызвать синдром конского хвоста (с. 385)



Латеральная экстрафораминальная грыжа диска; компрессия нервного корешка, выходящего на этом уровне

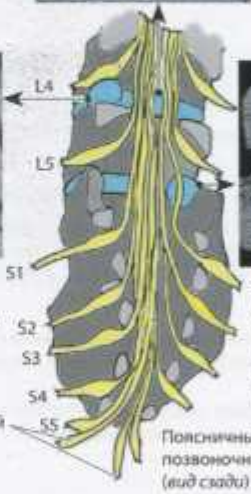



Заднелатеральная (наиболее частая) грыжа диска; компрессия нервного корешка, расположенного на один уровень ниже

Поясничный отдел позвоночника (*вид сзади*)

Взаимоотношения нервных корешков поясничного отдела и межпозвонковых дисков (КТ без контрастного усиления, аксиальная проекция)



Злокачественные опухоли этих органов чаще всего метастазируют в позвоночник



Спондилолиз (обычно поражает позвонок L5)

Спондилолистез

Спондилолиз и спондилолистез (поясничный отдел позвоночника, заднебоковая проекция)

Причина боли в спине	Примечания
Отраженная боль	Тазовая область: простатит, эндометриоз, опухоль Почки: нефролитиаз, пиелонефрит, паранефральный абсцесс, ретроперитонеальный фиброз Аневризма аорты ЖКТ: панкреатит, холецистит, пенетрация язвы Грудная клетка: расслоение аорты, легочная эмболия, инфаркт миокарда, плеврит

[1] Показания к операции: грыжа диска с недержанием мочи/кала, грыжа диска шейного отдела с компрессией спинного мозга или острым парезом высокой степени. Относительные показания: некупируемая боль, вызванная компрессией корешка, дегенеративное заболевание диска с прогрессирующей болью и компрессией нерва.
[2] Тяжесть симптомов не обязательно соответствует рентгенологическим изменениям.
[3] (Усталостный, стрессовый) перелом межсуставной зоны дужки (*pars interarticularis*).
[4] Смещение тела позвонка вперед относительно позвонка, расположенного ниже.
[5] Нервные корешки двух смежных сегментов имеют общую твердую мозговую оболочку и выходят из одного межпозвонкового отверстия, чаще в пояснично-крестцовом отделе.
[6] Синдром оперированного позвоночника.
[7] Спустя несколько месяцев или лет после лучевой терапии злокачественной опухоли, вначале безболезненная асимметричная слабость и утрата чувствительности в области иннервации нервами, исходящими из пояснично-крестцового отдела, возможно недержание мочи и кала.

Плексопатия, периферические нейропатии

Клинические проявления описаны на с. 240. Возможные причины плечевой (ПЛП) и пояснично-крестцовой плексопатии (ПКП) представлены в таблице.

Причина	Примечания
Новообразование	• ПЛП: шваннома, нейрофиброма, преимущественно бронхогенная немелкоклеточная карцинома (плоскоклеточный рак или аденокарцинома)[1] • ПКП: опухоли мочеполового тракта, рак прямой кишки, лимфома
Сосудистая	• ПКП: гематома поясничной мышцы при антикоагулянтной терапии/гемофилии, послеоперационная гематома, аневризма аорты, ишемия (васкулит, операция, внутриартериальные инъекции)
Метаболическая	• ПКП: СД (см. Приложение, табл. 123)
Воспаление	• ПЛП: невралгическая амиотрофия (с. 407) • ПКП: пояснично-крестцовый плексит
Травма	• ПЛП: ушибленная или огнестрельная рана, контузия (травма, родовая травма), отрыв корешка шейного нерва (с. 382) • ПКП: перелом костей таза, перелом крестца
Компрессия	• ПЛП: переноска тяжестей («ранцевый» синдром), синдром верхней апертуры грудной клетки (Т1–С8)[2], синдром гиперабдукции (синдром малой грудной мышцы)
Инфекция	• ПКП: абсцесс поясничной мышцы
Ятрогенная	• ПЛП: неудачное перемещение пациента, ретракция (операции на сердце), анестезия сплетения • ПКП: операции на органах брюшной полости, гистерэктомия, операции на сосудах, тазобедренном суставе, неудачное перемещение пациента
Беременность	• ПКП: III триместр, роды
Лучевая терапия	• ПЛП: через несколько месяцев или лет после лучевой терапии преобладают симптомы нарушения чувствительности (парестезия, дизестезия) и боль в области плеча, мышечная слабость, атрофия мелких мышц кисти, лимфедема • ПКП: см. с. 366

Цит. по: Mumenthaler et al. (2007).

[1] Синдром Панкоста (опухоль верхушки легкого) → сильная боль в плече и подмышечной области, онемение внутренней поверхности предплечья и кисти (С8–Т2), ангидроз кисти, синдром Горнера, слабость разгибателей кисти, атрофия мышц кисти и предплечья.

[2] Возможные причины: шейное ребро, соединенное фиброзным тяжем с I ребром, фиброзный тяж от удлиненного поперечного отростка С7, идущий к I ребру, сужение пространства между I ребром и ключицей («скаленус-синдром»).

Периферические нейропатии

Это наследственные или приобретенные заболевания, при которых страдают тела чувствительных или двигательных нейронов, их аксоны или миелинизированные оболочки (с. 236). Заболевание может быть острым, подострым или хроническим. Клинические проявления зависят от степени вовлечения в процесс чувствительных, двигательных или автономных волокон смешанных периферических нервов (с. 12).

Заболевание может ограничиваться поражением одного нерва (мононейропатия, см. Приложение, табл. 122; иллюстрация на с. 402), затрагивать два различных нерва или более (множественная мононейропатия, мультифокальная нейропатия) либо быть генерализованным (полинейропатия).

Характерные симптомы периферических нейропатий представлены на с. 235 и в таблице 64 Приложения. Диагностические исследования перечислены в таблице 65 Приложения.



Опухоль верхушки легкого





Метастазы в конский хвост (МРТ, Т2-ВИ, сагиттальная проекция)



Расслаивающая аневризма аорты





Плечевой неврит (невралгическая амиотрофия, синдром Персонейджа–Тернера)

Дизестезия, утрата чувствительности, лимфедема, парез

Отсроченная лучевая плечевая плексопатия

Примеры нейропатии плечевого сплетения



Хондробластома костей таза

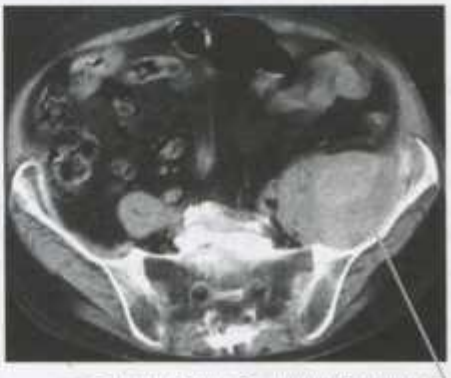

Гематома большой поясничной мышцы (оральная антикоагулянтная терапия)

Примеры нейропатии пояснично-крестцового сплетения

Крыловидная лопатка, пациент не может поднять руку над головой



Длинный грудной нерв

Утрата чувствительности (*темная область*: автономная зона – анатомическая область, иннервируемая одним нервом)



Атрофия дельтовидной мышцы, слабость отведения руки



Подмышечный нерв

Утрата чувствительности (автономная зона темная)

Слабость при разгибании (предплечья, кисти, пальцев), супинации предплечья. Рука согнута в локте и находится в положении между пронацией и супинацией, большой палец в положении отведения



Поверхностная ветвь лучевого нерва (изолированная утрата чувствительности, вызванная наручниками или тугой перевязкой запястья)

Свисающая кисть, утрата чувствительности при поражении поверхностной ветви лучевого нерва



Левосторонний супинаторный туннельный синдром (поражение заднего межкостного нерва; чисто моторный дефицит разгибателей пальцев при сохранности функции лучевого разгибателя кисти)

Лучевой нерв

Атрофия тенара, слабость червеобразных мышц I и II пальцев, мышцы, противопоставляющей большой палец кисти, а также мышцы, отводящей большой палец, и короткого сгибателя большого пальца



Синдром карпального канала правой руки

Слабость пронаторов и сгибателей предплечья

«Рука проповедника» (*зеленый цвет*: область утраты чувствительности)



Срединный нерв



Поражение локтевого нерва правой руки. Пациент держит листок бумаги

Слабость мышцы, приводящей большой палец кисти, компенсируется функцией длинного сгибателя большого пальца (иннервируемого срединным нервом), при этом большой палец на стороне повреждения локтевого нерва сгибается

Слабость сгибателей кисти, сгибателей IV и V пальцев, мышц, производящих отведение и приведение пальцев (межкостных мышц)



Локтевая борозда

Кубитальный (локтевой) туннель

Канал Гийона

Утрата чувствительности (автономные зоны темные)





Утрата чувствительности

Кисть в виде «когтистой лапы»

Локтевой нерв

Брахиальные мононейропатии


Слабость отводящих мышц (походка Тренделенбурга) и разгибателей бедра (затруднен подъем по лестнице)
Утрата чувствительности (автономная зона темная)
Верхний и нижний ягодичные нервы
Слабость приводящих мышц бедра
Утрата чувствительности на медиальной поверхности бедра (автономная зона темная)
Запирательный нерв
Слабость сгибателей бедра
Слабость разгибателей голени
Паралич разгибателей голени (проксимальное повреждение бедренного нерва)
Утрата чувствительности (автономная зона темная)
Бедренный нерв
Компрессия (парестетическая мералгия – meralgia paresthetica)
Утрата чувствительности (автономная зона темная)
Латеральный кожный нерв бедра
Седалищный нерв
Слабость мышц задней группы бедра (камстринг, или ишиокруральных мышц)
Утрата чувствительности (автономная зона темная)
Слабость сгибателей стопы и пальцев
Большеберцовый нерв
Компрессия (головкой малоберцовой кости)
Утрата чувствительности (автономная зона темная)
Слабость разгибателей стопы и пальцев
«Свисающая стопа»
Общий малоберцовый нерв
Мононейропатии нижних конечностей

Диабетическая нейропатия

Сахарный диабет – гетерогенная группа метаболических нарушений, характеризующихся гипергликемией, которая возникает в результате сниженной или аномальной секреции инсулина, повышения продукции глюкозы и нарушения ее утилизации. При СД 1-го типа страдают клетки поджелудочной железы, секретирующие инсулин, что обычно приводит к абсолютной недостаточности инсулина. СД 2-го типа характеризуется резистентностью к инсулину, аномальной секрецией инсулина и избыточной продукцией глюкозы. Другими причинами СД служат генетические дефекты и синдромы, лекарства, другие эндокринные нарушения, заболевания экзокринной части поджелудочной железы, беременность. Последствиями СД являются артериосклероз, микроангиопатия, ретинопатия, нефропатия и периферическая нейропатия. Для установления диагноза СД необходимо наличие симптомов диабета и повышение уровня глюкозы в крови ≥11,1 ммоль/л (200 мг/дл), или в плазме натощак ≥7 ммоль/л (126 мг/дл), или в плазме ≥11,1 ммоль/л (200 мг/дл) через 2 ч после нагрузки глюкозой, или повышение HbA_{1c} >6,5%.

Патогенез. Диабетическая нейропатия обусловлена генерализованным или локальным повреждением периферических нервов. Она ассоциирована с продолжительностью и недостаточным контролем гипергликемии, дислипидемией, повышением индекса массы тела, курением и гипертензией. Эти факторы вызывают повреждение эндотелия сосудов, воспаление, нарушение инсулиновой нейротрофической сигнализации и дисфункцию нейронов и шванновских клеток. Патогистологическое исследование выявляет утрату аксонов. Методом лечения диабетической нейропатии является тщательный контроль уровня глюкозы в крови, который более эффективен при СД 1-го типа, чем при СД 2-го типа, что обусловлено их различным патогенезом.

Клинические проявления. Гетерогенные проявления диабетической нейропатии представлены в таблице 123 Приложения. Они могут присутствовать в различных комбинациях.

Самой частой формой периферической диабетической нейропатии является дистальная симметричная сенсомоторная полинейропатия. К другим типам относятся автономная, очаговая или проксимальная нейропатия. Дифференциальная диагностика представлена в таблице 64 Приложения. Диабетическая нейропатия часто сопровождается диабетической ретинопатией или нефропатией. Осложнениями диабетической нейропатии являются плохое заживление ран, диабетические язвы стоп, инфекция, слабость и падения.

Лечение. Основной целью терапии является поддержание нормогликемии, лечение метаболического синдрома и нейропатической боли. Боль при диабетической нейропатии купируется трициклическими антидепрессантами (амитриптилин), венлафаксином, дулоксетином, габапентином и/или прегабалином. Могут быть эффективными аппликации 5% лидокаина (пластырь). Опиоиды или трамадол являются средствами второй очереди (риск привыкания). Автономная дисфункция (с. 125) различного типа лечится симптоматически. Следует избегать факторов, которые могут усугубить нейропатию (алкоголь, дефицит витаминов, побочные эффекты лекарств). Нейропатия, индуцированная лечением СД, является одной из форм ятрогенной нейропатии мелких нервных волокон. Симптомы: нейропатическая боль, автономная дисфункция, диффузные микрососудистые осложнения. Риск этого состояния повышен у пациентов с длительно существующей гипергликемией при резком изменении уровня глюкозы.

Уремическая нейропатия

Уремическая нейропатия чаще всего обусловлена дистальной симметричной дегенерацией аксонов со вторичной демиелинизацией. Типичными симптомами являются сенсорные (парестезия, жжение в стопах, беспокойство ног), а также двигательные и автономные нарушения, главным образом в нижних конечностях. Тяжесть симптомов соответствует тяжести почечной недостаточности. Патогенез неизвестен. Мононейропатии могут быть результатом ишемического процесса с сопутствующими СД и атероскле-



СД (2-го типа)



- Узкие, ареактивные зрачки
- Ангидроз, гипергидроз
- Ортостатическая гипотензия
- Увеличение ЧСС в покое
- Повышение АД
- Бессимптомный («немой») инфаркт миокарда
- Апноэ во сне
- Дисфагия
- Гастропарез
- Запор, диарея
- Эректильная дисфункция
- Остаточная моча

Автономная нейропатия





Болевая форма нейропатии



Дистальная симметричная сенсомоторная нейропатия



Левосторонний паралич глазодвигательных мышц, которому предшествует боль в глазнице (не влияет на зрачок)



Пояснично-крестцовая плексопатия



Парез четырехглавой мышцы бедра (слева)



Тораколюмбальная радикулонейропатия

Диабетическая нейропатия

розом или синдрома обкрадывания, связанного с диализным шунтом, а также амилоидоза или компрессии. Симптомы уремической нейропатии на ранней стадии болезни проходят после трансплантации почки, их прогрессированию препятствует гемодиализ.

Синдром Гийена–Барре

Это состояние относится к группе спорадических монофазных острых воспалительных нейропатий аутоиммунного происхождения (см. Приложение, табл. 124). Заболеваемость составляет 2 случая на 100 000 населения в год. Чаще болеют пожилые люди. В 2/3 случаев заболевание начинается через 1–4 нед. после перенесенной респираторной или кишечной инфекции. Возбудителя часто не удается идентифицировать. Известно, что СГБ бывает ассоциирован с определенными вирусами (ЦМВ, вирус Эпштейна–Барр, ВИЧ → лимфоцитарный плеоцитоз в ЦСЖ), бактериями (*Campylobacter jejuni*, *Mycoplasma pneumoniae*) и вакцинацией (против бешенства).

Патогенез. Считается, что при ОВДП возбудители предшествующей заболеванию инфекции повышают реактивность Т- и В-клеток. Т-клетки мигрируют в эндоневрий, где встречаются с перекрестно реагирующими эндогенными антигенами. В результате этого высвобождаются провоспалительные цитокины (ФНОα, ИФНγ, с. 454), которые активируют макрофаги. Макрофаги, в свою очередь, воздействуют на токсические медиаторы, такие как матриксные металлопротеиназы и оксид азота, способствуя демиелинизации. IgG, продуцируемые В-клетками в различной концентрации, можно обнаружить в сыворотке крови. Эти антитела блокируют проведение импульса в перехватах Ранвье, образуя патологические комплексы на аксолемме, и вызывают тем самым воспаление, в котором участвуют макрофаги (→ острый паралич) или комплемент и макрофаги (→ повреждение миелина). Воспалительный процесс в перехватах Ранвье объясняет преобладание аксонального моторного дефицита при острой моторной аксональной нейропатии (передние корешки) и при острой моторной и сенсорной аксональной нейропатии (передние и задние корешки). При затихании воспалительного процесса начинается регенерация (рост аксонов и миелинизация).

▪ Клинические проявления

Классический СГБ проявляется острой восходящей (иногда нисходящей) и часто быстро прогрессирующей полирадикулонейропатией. Возникают симметричная мышечная слабость, арефлексия и нарушения чувствительности (парестезия). В начале заболевания нередко появляется сильная, мучительная боль в спине, которую можно ошибочно принять за проявления грыжи диска. Почти всегда присутствуют симптомы дефицита ЧН (VII часто с обеих сторон, III, IV, VI, IX, X). Кроме того, возникают нарушения дыхания и автономная дисфункция (бради- или тахикардия, гипо- или гипертензия, нарушения электролитного баланса). Это состояние иногда ошибочно расценивается как стволовой инсульт.

Клинические проявления и течение СГБ варьируют. Неблагоприятными прогностическими признаками являются возраст старше 60 лет, развитие тетраплегии в течение недели, необходимость искусственной вентиляции и снижение амплитуды моторных ВП на 80%. Клинические проявления более редких форм СГБ представлены на с. 556.

Диагностика (см. Приложение, табл. 125 и 126). Диагностика СГБ базируется на типичной клинической картине. Электрофизиологические методы подтверждают диагноз, способствуют исключению другой патологии и документируют тип и распространение поражения периферических нервов. Анализ ЦСЖ выполняют для исключения альтернативных диагнозов. Повторные эпизоды СГБ возникают у 5–10% пациентов.

Лечение. Осложнения СГБ обусловлены, главным образом, автономными нарушениями (нарушения сердечного ритма, колебания АД, задержка мочи, кишечная непроходимость), дыхательной недостаточностью и длительным неподвижным состоянием (тромбоз глубоких вен, легочная эмболия, компрессионная нейропатия, пролежни, контрактуры). Пациенты должны находиться под постоянным наблюдением в палатах интенсивной терапии. Больные и их родственники должны получить пол-

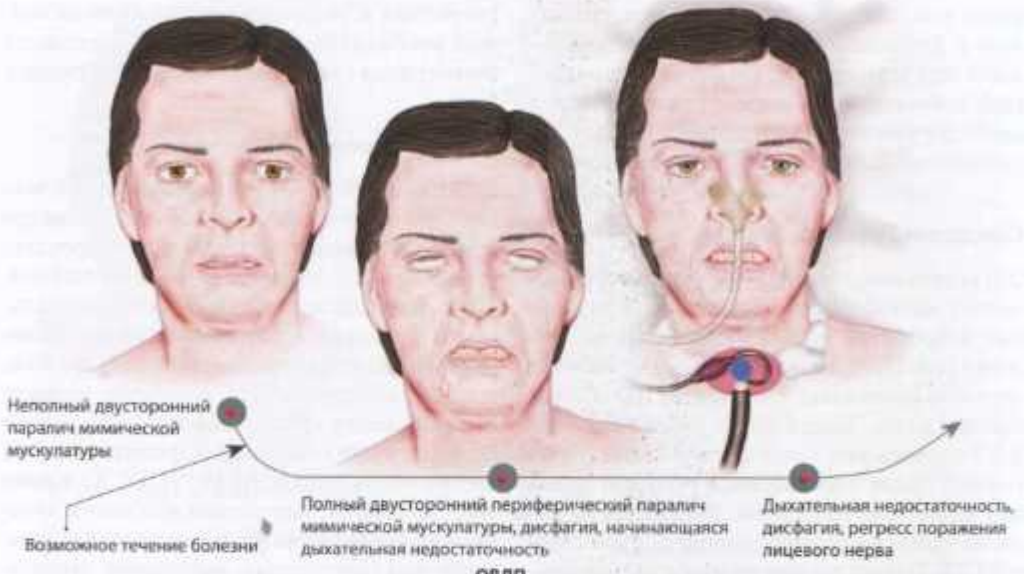

ОВДП

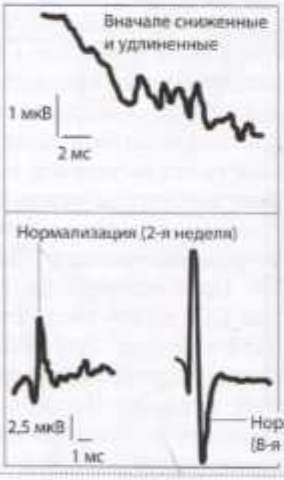



Офтальмоплегия (неподвижные глаза)

Синдром Миллера Фишера (*слева:* сенсорные потенциалы действия в икроножном нерве)

Частичная демиелинизация нервных волокон

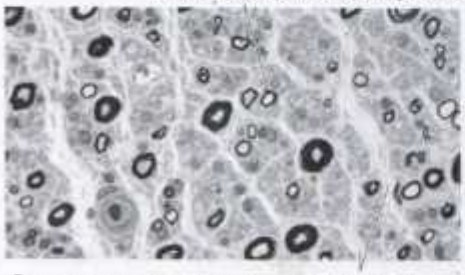

Биопсия икроножного нерва (поперечный срез)

Пролиферация соединительной ткани



Дистальная симметричная мышечная атрофия

ХВДП

кую информацию о заболевании, а также психологическую помощь. Благоприятному исходу способствует программа ранней реабилитации, которая включает речевую и трудовую терапию, лечебную физкультуру, а также профессиональный сестринский уход. Внутривенное введение высоких доз иммуноглобулинов или плазмаферез уменьшают тяжесть проявлений СГБ и ускоряют выздоровление. Глюкокортикоиды при этом заболевании неэффективны.

Хроническая воспалительная демиелинизирующая полирадикулонейропатия

Основными симптомами ХВДП являются дистальный и проксимальный симметричный парез, гипо- или арефлексия, парестезия и другие нарушения чувствительности, в 10% случаев отмечается тремор. Этот синдром отличается от СГБ (с. 405) постепенным началом и тем, что поддается лечению кортикостероидами. Дифференциальная диагностика представлена в таблице 126 Приложения. Обычно у пожилых пациентов течение заболевания прогрессирующее, у молодых – рецидивирующее. Диагностические исследования перечислены в таблице 125 Приложения. Электрофизиологические методы позволяют выявить демиелинизацию.

Клинические варианты ХВДП представлены чисто моторной или сенсорной нейропатией, асимметричной мультифокальной приобретенной демиелинизирующей сенсорной и моторной нейропатией (синдром Льюиса–Самнера) и дистальной приобретенной симметричной нейропатией. Лечение: высокие дозы глюкокортикоидов, внутривенное введение иммуноглобулинов или плазмаферез. Может потребоваться дополнительное назначение иммуносупрессивных препаратов: азатиоприна, метотрексата и циклофосфамида.

Мультифокальная моторная нейропатия

Мультифокальная моторная нейропатия характеризуется медленно прогрессирующей асимметричной дистальной мышечной слабостью, которая развивается в течение многих лет в области иннервации отдельных периферических нервов. Обычно возникают мышечные спазмы и фасцикуляции. Чувствительность, как правило, не нарушена. Мышечная атрофия по сравнению с мышечной слабостью невелика. Снижены или отсутствуют глубокие сухожильные рефлексы. Верхние конечности страдают больше, чем нижние. Электрофизиологические методы выявляют множественные очаги блокады проводимости в двигательных нервах. В 50% случаев обнаруживаются IgM-антитела к ганглиозидам (GM_1). ЦСЖ без изменений. Лечение: повторное внутривенное введение высоких доз иммуноглобулинов, ритуксимаб или циклофосфамид. Кортикостероиды и плазмаферез неэффективны. Дифференциальную диагностику проводят с БАС, поражением нижних моторных нейронов (см. Приложение, табл. 119) и ХВДП или мультифокальной приобретенной демиелинизирующей сенсорной и моторной нейропатией.

Моноклональная гаммапатия неясного генеза

С нейропатией может быть ассоциирован моноклональный протеин (М-протеин → IgM, IgG, IgA; часто типа каппа). В большинстве случаев никаких других заболеваний обнаружить не удается. Примерно у 1/3 пациентов происходит злокачественная пролиферация плазматических клеток и развивается множественная миелома или макроглобулинемия Вальденстрема (см. Приложение, табл. 127). Моноклональная гаммапатия неясного генеза с IgM-каппа проявляется как медленно прогрессирующая дистальная симметричная, преимущественно сенсорная нейропатия. Заболевают в основном мужчины старше 50 лет. В 50% случаев обнаруживаются антитела к миелин-ассоциированному гликопротеину. Лечение: иммуносупрессия (хлорамбуцил, или циклофосфамид с преднизолоном, или плазмаферез) или, возможно, ритуксимаб.

Невралгическая амиотрофия

Это заболевание (другое название – синдром Персонейджа–Тернера) проявляется остры-



Мультифокальная моторная нейропатия





Плечевой неврит (невралгическая амиотрофия)

Хроническая симметричная нейропатия (ХВДП)







Сосудистая нейропатия



Лепра (с. 558)

ми, обычно ночными, приступами сильной боли в плече. Приступ продолжается несколько часов или дней, после чего возникает мышечная слабость и мышечная атрофия (неврит плечевого сплетения). Нарушения чувствительности бывают редко (в области иннервации подмышечного нерва). Лечение в основном симптоматическое; пероральный прием преднизолона может сократить продолжительность болевого приступа.

Сосудистая нейропатия

Поражение периферических нервов может быть при сосудистых заболеваниях (с. 263). Клиническим проявлением чаще всего является мультифокальная или асимметричная болезненная сенсомоторная нейропатия. Рано начатое иммуносупрессивное лечение улучшает прогноз.

Нейропатии инфекционного происхождения

См. Приложение, табл. 127.

Повреждение периферических нервов

Постоянной или временной причиной повреждения периферического нерва может стать компрессия, разрыв, размозжение, удар или растяжение.

При локальной компрессии нерва аксоплазма смещается в сторону, противоположную действующей силе. Это вызывает инвагинацию с последующей демиелинизацией в перехватах Ранвье и блокаду проведения нервного импульса. Компрессия блокирует проводимость волокон большого диаметра. При размозжении нерва разрушается аксоплазма, но не базальная пластинка. В поврежденном участке регенерация аксонов и шванновских клеток происходит в дистальном направлении до тех пор, пока нерв не достигнет эффекторной мышцы.

После разрыва нерва происходит пролиферация шванновских клеток и аксонов, что может привести к формированию невромы в проксимальной культе нерва. Сшивание проксимального и дистального участков нерва обеспечивает вхождение регенерирующих волокон в оболочки дистального отдела и дальнейшую регенерацию, однако функция нерва полностью не восстанавливается.

Тип повреждения	Некоторые причины[1]/признаки	Классификация[2]/прогноз
Локальное нарушение проводимости с нормальной проводимостью дистальнее места повреждения	Локальная демиелинизация вследствие растяжения/компрессии/блокады проводимости без признаков дегенерации при ЭФ[3]	Невраппраксия/разрешение в течение нескольких дней или недель
Повреждение аксона и миелинизированной оболочки с сохранением внешней оболочки нерва[4], валлеровская дегенерация[5]	Размозжение/ЭФ-признаки реиннервации видны вначале в группах мышц проксимальнее места повреждения, затем в дистальных группах	Аксонотмезис/происходит в дистальном направлении вдоль оболочечных структур в течение недель, месяцев или лет, в зависимости от того, было повреждение частичным или полным[6]
Повреждение аксона, миелинизированной оболочки и внешней оболочки (полный разрыв), валлеровская дегенерация	Сильное растяжение, резаная, рваная, проникающая, открытая рана/регенерация аксонов невозможна. Часто происходит аномальная регенерация и развивается неврома	Невротмезис/спонтанное выздоровление невозможно

[1] Примеры.
[2] Seddon (1943).
[3] ЭФ – электрофизиологические методы: ЭМГ и исследование нервной проводимости.
[4] Внешняя оболочка нерва – базальная мембрана шванновских клеток + эндоневрий.
[5] Дегенерация аксонов дистальнее места повреждения.
[6] Аксоны регенерируют (вырастают) на 1–2 мм в день в проксимальном направлении, несколько медленнее в дистальном.

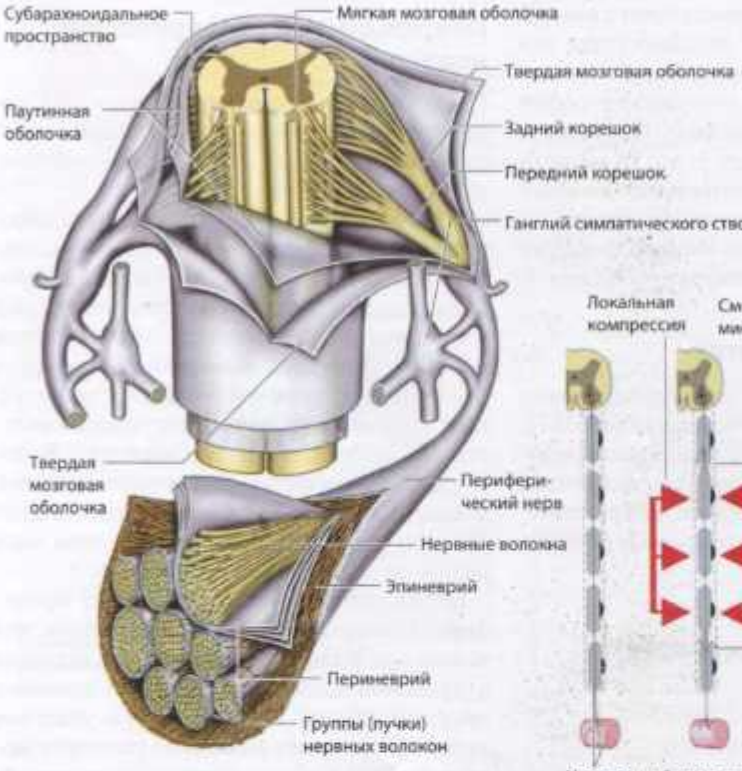

Спинной мозг и периферический нерв

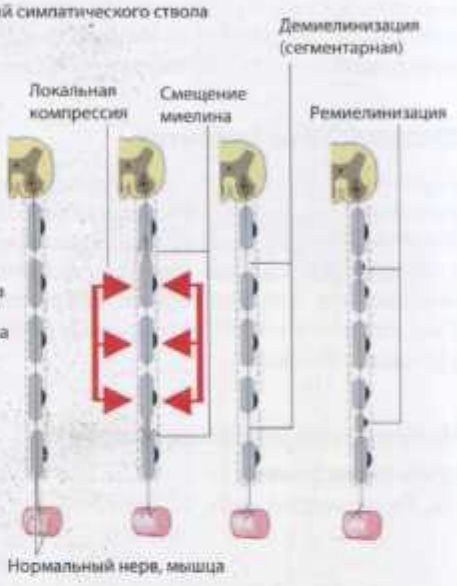

Невропраксия (компрессия нерва)

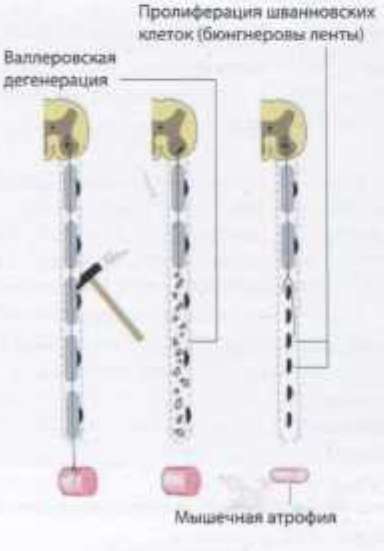

Аксонотмезис (раздавливание нерва)

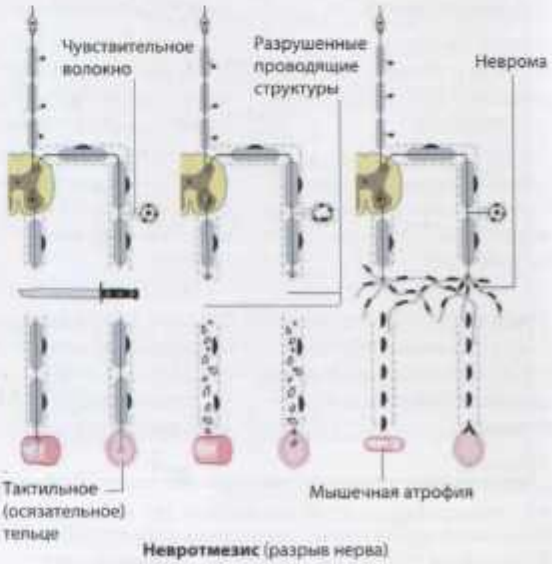

Невротмезис (разрыв нерва)

▪ **Лечение**

Необходимо раннее хирургическое вмешательство.

Тип повреждения	Лечение (примеры)
Отрыв корешка нерва	• Физиотерапия, аналгезия • Хирургическое (транспозиция нерва, тенодез, транспозиция сухожилия)
Повреждение плечевого сплетения	• Консервативное: физиотерапия, аналгезия; если при тракционном повреждении через 6 мес. выздоровление не наступило – диагностическая операция • Хирургическое: первичная репарация нерва, пересадка или транспозиция нерва предпочтительно в течение 3–6 мес. после ранения; транспозиция мышцы
Невраптаксия или аксонотмезис (неполный разрыв нерва)	• Физиотерапия, осмотр и ЭФ на 2–3-й неделе • Осмотр и ЭФ каждые 2 месяца • Улучшение (клиническое и ЭФ) → продолжение физиотерапии • Без улучшения (клинического и ЭФ) → диагностическая операция
Невротмезис (полный разрыв нерва)	• Резаная рана (нож, стекло) → первичный шов • Вторичная хирургическая репарация (соединение «конец в конец», пересадка, транспозиция, реконструкция нерва)

Наследственные нейропатии

Наследственные нейропатии (типы и аббревиатуры перечислены в таблице 128 Приложения) – гетерогенная группа медленно прогрессирующих заболеваний, иногда ассоциированных с деформациями скелета. Их классификация осуществляется с помощью молекулярно-генетических методов, так как один и тот же фенотип может быть продуктом различных генов, а разные фенотипы – одних и тех же генов.

Лечение симптоматическое. Применяются ортезы, ортопедические приспособления и физиотерапия. Необходимы правильный уход за стопами, исключение контактов с потенциально нейротоксическими веществами и генетическая консультация.

ШМТ I типа характеризуется высоким сводом стопы (*pes cavus* – полая стопа), молоткообразной деформацией пальцев стопы, слабостью и атрофией дистальных мышц, арефлексией, неустойчивой походкой (с. 152, спотыкающаяся «петушиная» походка, степпаж), утратой вибрационной чувствительности с сохранением позиционной. При пальпации выявляется утолщение некоторых нервов (большого ушного, локтевого или общего малоберцового). Иногда появляется тремор. Начало заболевания приходится на 1-е или 2-е десятилетие жизни.

ШМТ, Х-сцепленная форма клинически напоминает ШМТ I типа. Мужчины заболевают чаще. Иногда наблюдаются симптомы поражения ЦНС (потеря слуха, симптом Бабинского, поражение белого вещества).

ШМТ II типа. Заболевание начинается позже, чем ШМТ I типа (во втором десятилетии жизни или позднее), деформации скелета менее тяжелые, арефлексия и тремор наблюдаются редко, утолщение периферических нервов отсутствует.

Наследственная сенсорная (и автономная) нейропатия проявляется в основном сенсорными, а иногда сенсорными и автономными нарушениями. Двигательные нарушения возникают реже, чем при ШМТ. Нарушения чувствительности становятся причиной ранений, язв и изменений скелета.

Наследственная нейропатия со склонностью к параличу от сдавления характеризуется повторяющимися транзиторными эпизодами мышечной слабости и утраты чувствительности после относительно слабого сдавления периферических нервов (локтевого, малоберцового, лучевого или срединного). Могут быть признаки полинейропатии или безболезненной плексопатии (дифференциальная диагностика с наследственной невралгической амиотрофией).



Парез и атрофия дистальных мышц



Утолщенный нерв



Слабость дорсальных флексоров стопы, *pes cavus*

ШМТ I типа

Прессорный (в результате сдавления) паралич локтевого нерва



Прессорный (в результате сдавления) паралич малоберцового нерва

Наследственная нейропатия со склонностью к параличу от сдавления



Темная моча (повышен уровень δ-аминолевулиновой кислоты и порфобилиногена)

Приступ порфирии

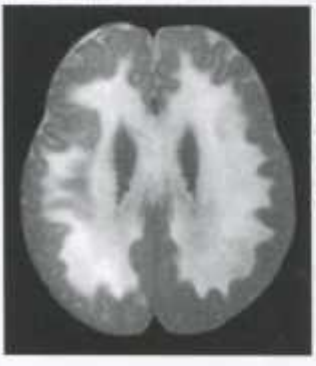

Сливная симметричная гиперинтенсивность белого вещества, гипоинтенсивные линии внутри белого вещества

Метахроматическая лейкодистрофия (МРТ, FLAIR, аксиальная проекция)



Болезнь Фабри (кожные ангиокератомы)

Нейропатия при порфирии

С энцефалопатией и периферической нейропатией ассоциированы четыре формы острой печеночной порфирии: пестрая (вариегатная) порфирия, острая перемежающаяся порфирия, наследственная копропорфирия и порфирия, обусловленная дефицитом дегидратазы δ-аминолевулиновой кислоты (наследование аутосомно-рецессивное, остальные: аутосомно-доминантные). Приступы порфирии могут провоцироваться приемом лекарств (www.drugs-porphyria.com). Нейропатия при порфирии развивается после появления боли в животе и симптомов поражения ЦНС. Она характеризуется сочетанием симптомов автономной и периферической сенсомоторной нейропатии. Возникает боль в конечностях, парестезия, тахикардия в покое, лабильная гипертензия и мышечная слабость различной степени. Энцефалопатия проявляется спутанностью, нарушением концентрации, сонливостью, психозом, галлюцинациями и/или эпилептическими припадками. Эти симптомы и изменения ЦСЖ напоминают картину СГБ (с. 405). Диагностика базируется на обнаружении порфириновых метаболитов в моче и кале.

Нейропатии при наследственных нарушениях метаболизма липидов

Нейропатия возникает при следующих нарушениях липидного обмена: метахроматической лейкодистрофии (с. 364), болезни Краббе (с. 540), абеталипопротеинемии (с. 347, 364), адреномиелонейропатии (с. 365, 549), танжерской болезни (гипертрофия миндалин, гепатоспленомегалия, низкий уровень холестерина и липопротеинов высокой плотности в сыворотке), болезни Фабри (с. 364) и болезни Рефсума. Последняя представляет собой аутосомно-рецессивное заболевание, вызванное нарушением метаболизма фитановой кислоты. Накопление фитановой кислоты приводит к развитию пигментного ретинита, ночной слепоты (никталопии) и дистальной симметричной нейропатии с утолщением периферических нервов. В ЦСЖ повышена концентрация белка, но количество клеток соответствует норме. Уровень фитановой кислоты можно определить в сыворотке.

Миопатии

Мышечная дистрофия

Генетические МД (см. Приложение, табл. 129) характеризуются прогрессирующей дегенерацией мышц с замещением мышечных волокон соединительной тканью. Разные типы МД (см. Приложение, табл. 130) отличаются друг от друга клиническими проявлениями. Диагноз (с. 242) подтверждается биопсией мышцы или генетическим анализом. Прогноз зависит от типа МД.

Способов лечения МД не существует. Терапия может замедлить процесс и предупредить развитие контрактур и деформаций скелета, а также сохранить способность сидеть и ходить как можно дольше. Необходимо поддерживать нормальную массу тела. Лечебная физкультура направлена на предупреждение развития контрактур и респираторных нарушений. Пациенты с альвеолярной гиповентиляцией иногда нуждаются в неинвазивной вентиляции легких ночью. При болезни Дюшенна замедлить потерю мышечной силы могут кортикостероиды (преднизолон, дефлазакорт). Полезными могут быть ортезы (ночные шины, коленоголеностопные ортезы). При необходимости коррекции контрактур и сколиоза проводятся хирургические операции. При нарушениях сердечного ритма требуется имплантация водителя ритма.

Следует провести генетическую консультацию и проинформировать пациента о риске, связанном с общей анестезией. Общее и профессиональное обучение зависит от индивидуальных особенностей пациента.

МД Дюшенна. Заболевание начинается в раннем детстве. Постепенно развивается симметричная слабость проксимальных мышц (тазовый пояс, разгибатели голени →

симптом Говерса, с. 243) и их атрофия, которая распространяется дистально. Отмечаются задержка развития моторики, (псевдо-) гипертрофия икроножных мышц, кифосколиоз, гиперлордоз и слабость дыхательной мускулатуры. Примерно к 13 годам требуется инвалидное кресло. Результатом дистрофинопатии могут стать кардиомиопатия и когнитивные нарушения.

МД Беккера. Заболевание напоминает МД Дюшенна, но симптомы выражены слабее. Начало заболевания приходится на более поздний возраст, а способность ходить сохраняется дольше.

Конечностно-поясная МД. Слабость и атрофия развиваются в мышцах плечевого и/или тазового пояса. Существуют различные фенотипы, как с доминантным, так и с рецессивным наследованием. Для клинической классификации требуются биопсия мышцы и молекулярно-генетический анализ. Эти методы помогают отличить конечностно-поясную МД от других миопатий, в частности от дистрофинопатий, воспалительной миопатии и проксимальной миотонической миопатии.

Лице-лопаточно-плечевая МД. При этом типе асимметричной МД страдают мышцы лица и плеча (крыловидная лопатка), двуглавая и трехглавая мышцы плеча, мышцы тазового пояса и мышцы, осуществляющие дорсальную флексию стопы. Дельтовидная мышца обычно интактна.

МД Эмери–Дрейфуса характеризуется контрактурами суставов и слабостью плечеперонеальной группы мышц, которая позднее распространяется на область лопатки и тазовый пояс. Часто наблюдаются сердечно-сосудистые нарушения (непереносимость физических нагрузок, застойная сердечная недостаточность) с риском внезапной остановки сердца.

Миотоническая МД1 и МД2. См. с. 416.

Окулофарингеальная МД. Начинается в пожилом возрасте. Возникает асимметричный птоз, частичная наружная офтальмоплегия и дисфагия.

Миотонические расстройства

Миотония характеризуется аномальной задержкой расслабления скелетных мышц (воспринимаемая как скованность) после их произвольного сокращения (миотония действия) или после перкуссии (перкуссионная миотония) с характерными ЭМГ-изменениями (нарастающе-убывающие или убывающие миотонические разряды). Особые формы миотонии (см. Приложение, табл. 131) различают по типу наследования, клиническим проявлениям и молекулярно-генетическим признакам. При миотонии скованность уменьшается после повторных сокращений мышц (эффект разогрева). При парамиотонии скованность мышц, наоборот, возникает после физической нагрузки (парадоксальная миотония). Уровень креатинкиназы в сыворотке обычно в норме или немного повышен. Тяжелые миотонические реакции могут спровоцировать деполяризующие мышечные релаксанты и анестетики. Усилить миотонию могут также фенотерол, некоторые β-блокаторы и диуретики.

Пациенты с легкой миотонией могут справляться с ее симптомами без лекарств. При тяжелой миотонии назначают мембраностабилизирующие препараты: флекаинид, мексилетин или карбамазепин. Проблемой могут стать побочные эффекты со стороны сердечно-сосудистой системы, особенно при миотонической дистрофии. Пациентам следует избегать переохлаждения.

Недистрофические миотонические миопатии. В эту группу миотонических каналопатий входят врожденная доминантная миотония (тип Томсена), врожденная рецессивная миотония (тип Беккера), врожденная парамиотония (болезнь Эйленбурга), гиперкалиемический периодический паралич с миотонией и миотония, усиливающаяся приемом калия (миотония, спровоцированная приемом ацетазоламида). Эти миотонии обусловлены нарушениями натриевых или хлоридных каналов (см. Приложение, табл. 131). При врожденной миотонии имеется мышечная гипертрофия. В случае врожденной парамиотонии за парадоксальной миотонией часто наступает слабость. Скованность усугубляется холодом. Парадоксальная миотония отчетливо наблюдается после повторного форсированного смыкания век.

Дистрофические миотонические миопатии. Миотоническая дистрофия взрослых



МД Дюшенна



МД Беккера

Конечностно-поясная МД



Миопатическое лицо (а также слабость мышц плечевого пояса и дорсофлексия стоп)



Крыловидные лопатки

Лице-лопаточно-плечевая МД



МД Эмери–Дрейфуса



Нарушение сердечного ритма

1-го типа (МД1), помимо прогрессирующей слабости, атрофии и миотонии дистальных мышц, характеризуется еще рядом симптомов. Это когнитивные нарушения, развитие катаракты в возрасте до 50 лет, сердечно-сосудистые проблемы (аритмии, блокады), апноэ во время сна, СД, новообразования и дисфагия. При МД2 (проксимальная миотоническая миопатия) мышцы не атрофируются, а слабость наблюдается преимущественно в проксимальных отделах конечностей наряду с миалгией. Имеются также внемышечные проявления.

Периодический паралич

При гипокалиемическом и гиперкалиемическом периодическом параличе (ПП), так же как при врожденной парамиотонии (см. выше), возникают эпизоды вялого паралича различной продолжительности и тяжести. Бульбарная мускулатура, дыхательные и сердечная мышца не страдают. Гипокалиемический ПП обусловлен дисфункцией кальциевых каналов. При ЭМГ миотония между приступами не выявляется.

Если диагноз остается под вопросом, можно провести провокационные тесты. Развитие паралича после введения глюкозы с инсулином или только глюкозы указывает на гипокалиемический ПП; после введения калия или физической нагрузки – на гиперкалиемический ПП.

Лечение острых приступов. Легкие эпизоды мышечной слабости при гипокалиемическом ПП не требуют лечения. В более тяжелых случаях назначают калий перорально. Легкие эпизоды мышечной слабости при гиперкалиемическом ПП проходят в результате физических упражнений или введения углеводов. В более тяжелых случаях может потребоваться ингаляция сальбутамола или внутривенное введение глюконата кальция.

Профилактика. *Гипокалиемический ПП*: диета с низким содержанием соли и углеводов, интенсивные физические нагрузки противопоказаны, легкие – полезны. Пероральный прием ацетазоламида, спиронолактона или другого калийсберегающего диуретика. *Гиперкалиемический ПП*: диета с высоким содержанием углеводов, противопоказаны интенсивные физические нагрузки и холод. Перорально гидрохлоротиазид или ацетазоламид.

Врожденные миопатии

Отличительными признаками врожденной миопатии являются ее раннее начало (с рождения или в раннем детстве), симметричная генерализованная гипотония (вялый ребенок, с. 395), часто дисморфия (высокое нёбо, дисплазия тазобедренного сустава, *pes cavus* – полая стопа, деформация грудной клетки) и характерные морфологические изменения мышц, которые обнаруживают при гистохимическом или электронно-микроскопическом исследовании биопсийного материала. Наблюдаются контрактуры, снижение или отсутствие рефлексов, вовлечение в процесс глазных, лицевых и дыхательных мышц. Развитие моторики происходит с задержкой. Миопатия медленно прогрессирует или остается стабильной. Некоторые миопатии диагностируются в дошкольном и раннем школьном возрасте или у подростков. Уровень креатинкиназы и данные ЭМГ почти не отличаются от нормальных показателей. Наследование может быть как доминантным, так и рецессивным либо Х-сцепленным (см. Приложение, табл. 132). Классификация основана на генетических и характерных структурных аномалиях, выявляемых иммуногистохимическими методами. Например, при немалиновой миопатии, миопатии с накоплением миозина и миопатии с редуцированными тельцами, центральноядерной или миотубулярной миопатии обнаруживают накопление белков; при врожденной диспропорции волокон – мышечные волокна разного размера.

Гистологические изменения при врожденных МД сопоставимы с изменениями при дистрофической миопатии. В группу врожденных МД входят врожденная МД Фукуямы, врожденная МД Ульриха, болезнь «мышца–глаз–головной мозг», синдром Уокера–Варбург, врожденные интегрин- и мерозин-негативные МД. Врожденными бывают также миотоническая дистрофия МД1, лице-лопаточно-плечевая МД и МД Дюшенна (с. 413).



Миотония (продолжительное сокращение скелетных мышц)





Врожденная парамиотония



Миотоническая дистрофия (МД1)



Врожденная миотония Томсена

Метаболические миопатии

Это гетерогенная группа заболеваний, вызванных наследственными аномалиями ферментов (см. Приложение, табл. 133). «Динамические» миопатии характеризуются миалгией при физической нагрузке, слабостью, спазмами, миоглобинурией, а «статические» миопатии – постоянной или прогрессирующей мышечной слабостью.

Общим биохимическим признаком митохондриальных миопатий (с. 349, 564) являются дисфункции дыхательной цепи митохондрий, β-окисления жирных кислот или нарушение обоих этих процессов.

Для синтеза АТФ в митохондриях наиболее важными субстратами служат пируват и жирные кислоты, которые подвергаются окислительному фосфорилированию ферментами дыхательной цепи (они расположены на внутренней мембране митохондрий). β-окисление жирных кислот происходит в матриксе митохондрий. Структура ферментов дыхательной цепи кодируется как митохондриальной, так и ядерной ДНК. Наследование может быть материнским или аутосомным (мутация ядерной ДНК). Спорадические случаи возникают при мутациях митохондриальной ДНК.

При этих нарушениях могут страдать различные органы и системы: мышцы (сниженная выносливость, атрофия, спазмы, миоглобинурия), ЦНС (судороги, головная боль, поведенческие расстройства), зрение (птоз, наружная офтальмоплегия, пигментный ретинит), слух (нейросенсорная тугоухость), сердце (аритмия, сердечная недостаточность), ЖКТ (диарея, рвота), эндокринная система (СД, гипотиреоз), автономная нервная система (импотенция, повышенное потоотделение).

Диагноз ставится на основе клинических признаков, данных лабораторного исследования (повышение концентрации сывороточного лактата в покое; иногда концентрация лактата повышена и в ЦСЖ; его высокая концентрация длительно сохраняется после физической нагрузки), биопсии мышц (рваные красные мышечные волокна, иногда с дефицитом цитохром *c*-оксидазы) и молекулярных исследований (анализ митохондриальной ДНК мышц, тромбоцитов, лейкоцитов). Способа лечения митохондриальных миопатий в настоящее время не существует.

Миастения (myasthenia gravis)

Характерной особенностью МГ (см. Приложение, табл. 135) является мышечная слабость, которая возникает в результате физической нагрузки и обусловлена нарушением передачи нервного импульса в нервно-мышечных синапсах. Приблизительно у 80% пациентов в сыворотке обнаруживают антитела к н-холинорецепторам (никотиновым ацетилхолиновым рецепторам, АХР), а у 5–10% – антитела к специфической мышечной тирозинкиназе. У пациентов, в сыворотке которых отсутствуют названные антитела, недавно были обнаружены антитела к LRP4 (белку, родственному рецептору липопротеинов низкой плотности). При МГ важную роль играет тимус, вероятно, в результате генетического нарушения, которое препятствует стимуляции АХР. У 10–15% пациентов с МГ развивается тимома (паранеопластический синдром). Существуют также врожденные и семейные формы.

Клинические проявления. При миастении, вызванной поражением АХР, периодическая мышечная слабость впервые возникает в наружных мышцах глаза или проявляется птозом. В 15% случаев заболевание ограничивается этой областью (глазная форма миастении). У остальных пациентов заболевание в течение 2 лет распространяется на другие группы мышц и становится генерализованным (генерализованная миастения). Асимметричная мышечная слабость нарастает после физической нагрузки и уменьшается в покое. Могут поражаться мышцы лица и глотки (у 15% пациентов в начале заболевания). Результатом являются бедная мимика, дизартрия, затрудненные жевание, глотание и движения головы. Слабость дыхательных мышц и мышц глотки затрудняет откашливание и повышает риск аспирации. Постепенно пациенты утрачивают способность стоять или ходить. Миастению могут усиливать некоторые лекарственные препараты (см. Приложение, табл. 134), инфекции, эмоциональный стресс, нарушение электролитного баланса, гормональные сдвиги и яркий свет



Генерализованное снижение мышечной массы, воронкообразная деформация грудной клетки (*pectus excavatum*), кифосколиоз



Высокое нёбо, микрогнатия

Немалиновая миопатия

Гиперлордоз, походка с широко расставленными ногами, генерализованная мышечная атрофия, высокое нёбо, птоз, офтальмопарез

Ядра, расположенные в центре мышечных волокон

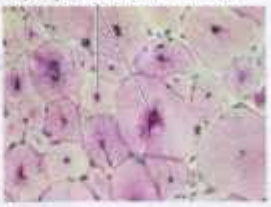

Поперечный срез мышечных волокон (ШИК-реакция)



Центральноядерная миопатия

Врожденные миопатии

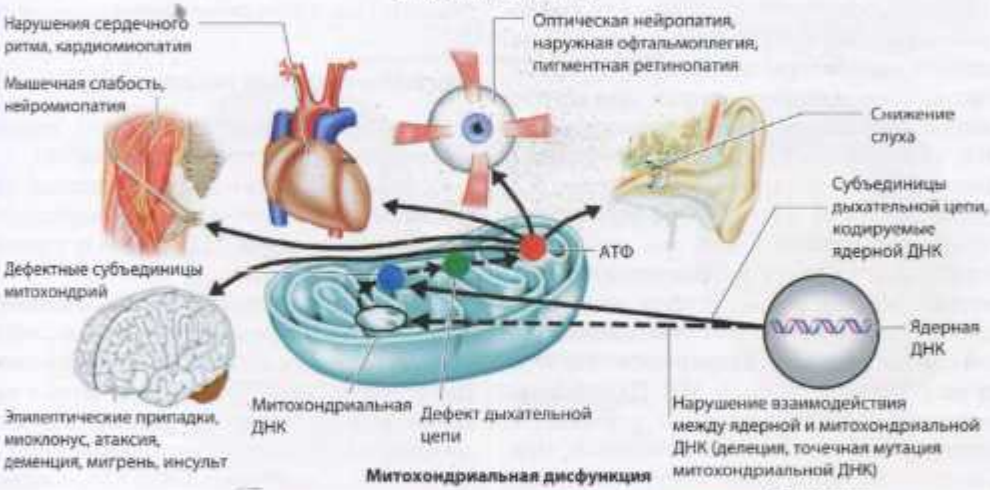

Митохондриальная дисфункция



Хроническая прогрессирующая наружная офтальмоплегия

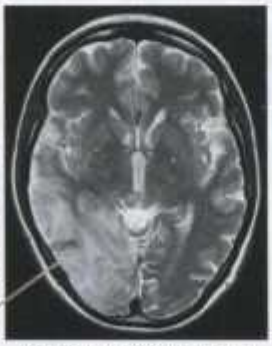

Гиперинтенсивные инсультоподобные очаги поражения, не соответствующие бассейнам мозговых сосудов

MELAS (митохондриальная энцефаломиопатия, лактат-ацидоз, инсультоподобные эпизоды) (МРТ, Т2-ВИ, аксиальная проекция)



Рваные красные мышечные волокна (накопление аномальных митохондрий под сарколеммой мышечных волокон; окраска трихромом по Гомори)



Увеличение количества митохондрий с аномальными паракристаллическими включениями (электронная микроскопия)

Митохондриальные миопатии

(↑ диплопия, птоз). Часто миастении сопутствуют гипертиреоз, тиреоидит и аутоиммунные заболевания соединительной ткани. При *миастении*, связанной с наличием *аутоантител к мышечной специфической тирозинкиназе*, характерно поражение краниобульбарной мускулатуры: развивается слабость мышц лица, глотки, шеи и дыхательных мышц или генерализованная миастения. Миастенические или холинергические кризы могут угрожать жизни (с. 566).

Диагностика. Диагноз подтверждается с помощью тестов, перечисленных в таблице 136 Приложения.

Лечение. При глазной форме МГ назначают симптоматическое лечение ингибиторами ацетилхолинэстеразы (пиридостигмина бромид). При недостаточной эффективности добавляют кортикостероиды или азатиоприн. При генерализованной форме МГ назначают ингибиторы ацетилхолинэстеразы, кортикостероиды, азатиоприн или другие иммуносупрессоры (микофенолата мофетил, циклоспорин или циклофосфамид). Плазмаферез и внутривенное введение иммуноглобулинов назначаются при резком ухудшении состояния или при подготовке ослабленного пациента к тимэктомии. Тимэктомия обычно рекомендуется пациентам до 60 лет с умеренной или тяжелой мышечной слабостью и всем пациентам с тимомой, но не с глазной формой МГ. Дальнейшее лечение зависит от степени улучшения, достигнутого с помощью описанных мер. Большинство пациентов могут вести нормальный образ жизни, но нуждаются в пожизненной иммуносупрессии. Специальные мероприятия требуются во время миастенических или холинергических кризов, при тимоме, беременности, МГ новорожденных и врожденной МГ.

Миастенический синдром Ламберта–Итона

Причиной миастенического синдрома Ламберта–Итона (МСЛИ) являются антитела к потенциалзависимым кальциевым каналам пресинаптического полюса нервно-мышечных синапсов и уменьшение высвобождения ацетилхолина. МСЛИ часто является паранеопластическим проявлением мелкоклеточного рака легкого и появляется раньше, чем обнаруживают опухоль. МСЛИ характеризуется слабостью проксимальных мышц (нижние конечности). Слабость уменьшается после кратковременной физической нагрузки, но усиливается при продолжительной. Отмечаются вегетативные симптомы (сухость во рту, постуральная гипотензия) и гипорефлексия. ЭМГ выявляет снижение амплитуды потенциалов действия некоторых мышц. Амплитуда увеличивается после кратковременного максимального произвольного сокращения или после повторной стимуляции с частотой 20–50 Гц.

Лечение: 3,4-диаминопиридин (увеличивает высвобождение ацетилхолина) и ингибиторы ацетилхолинэстеразы, плазмаферез, внутривенное введение иммуноглобулинов, терапия основного заболевания.

Воспалительные миопатии

В эту группу входят полимиозит, миозит с включениями телец и дерматомиозит.

Причина воспалительных миопатий неизвестна. Гистологически они характеризуются воспалением, фиброзом и утратой мышечных волокон.

Полимиозит и миозит с включениями телец, по-видимому, представляют собой процессы, опосредованные Т-лимфоцитами. Цитотоксические $CD8^+$ Т-лимфоциты и макрофаги повреждают мышечные волокна, которые экспрессируют патогенные молекулы ГКГС-1. Комплексы $CD8^+$/ГКГС-1 можно выявить специальными методами. Клеточные инфильтраты, по-видимому, вызывают деструкцию мышечных волокон. Депозиты амилоида при миозите с включением телец указывают на дегенеративный процесс.

Дерматомиозит, по-видимому, является гуморально опосредованным процессом. Первичными мишенями для антигенов служат компоненты сосудистого эндотелия. Повреждение эндотелия, деструкция капилляров, ишемия и микроинфаркты (→ периваскулярная атрофия) возникают после активации комплемента и мембранолитического комплекса C5b-9. Воспалительные инфильтраты, расположенные в эндомизии, содержат В-клетки, $CD4^+$ Т-клетки, плазмоцитоидные дендритные клетки и макрофаги.



Нейромышечный синапс. Патогенез МГ и МСЛИ



Миастения



Повторная стимуляция нерва

Полимиозит начинается постепенно со слабости проксимальных мышц нижних конечностей. По мере прогрессирования болезни слабость распространяется и на верхние конечности. Обычно страдают дельтовидные мышцы и мышцы-сгибатели шеи. Может развиться дисфагия. Пораженные мышцы в конечном счете атрофируются. Заболевают главным образом взрослые. Так как симптомы неспецифичны, требуется проведение обследования, чтобы отличить полимиозит от миозита с включениями телец, дистрофических и метаболических миопатий (с. 413), заболевания моторных нейронов (с. 394), заболеваний соединительной ткани, токсических миопатий (с. 568), вирусных или бактериальных миозитов, эндокринопатий и некротизирующей аутоиммунной миопатии (связанной с применением статинов, злокачественными новообразованиями и вирусными инфекциями).

Миозит с включениями телец обычно начинается после 50 лет. Он характеризуется слабостью и атрофией (иногда асимметричной) дистальных мышц нижних конечностей (мышц, осуществляющих тыльное сгибание стопы, разгибание голени) и ранней утратой коленного рефлекса. Возможна слабость и атрофия мышц кисти, часто присутствует дисфагия. Дифференциальную диагностику проводят с полимиозитом, болезнью моторных нейронов (с. 394) и периферической нейропатией (с. 398). Встречаются спорадические, наследственные и семейные формы.

Дерматомиозит встречается у детей и взрослых. Он прогрессирует быстрее, чем полимиозит, и отличается от последнего наличием голубовато-красной или фиолетовой сыпи на открытых участках кожи (веки, щеки, шея, грудь, разгибательные поверхности конечностей). В ногтевых ложах обнаруживаются мелкие кровоизлияния и телеангиэктазии. У детей могут возникать подкожные депозиты кальция. У 15% пациентов выявляются новообразования (рак яичника, молочной железы, кишечника, неходжкинская лимфома, меланома). Дерматомиозит также связан со склеродермией или сочетанием нескольких системных заболеваний соединительной ткани (перекрестный синдром – overlap-синдром). От дерматомиозита следует отличать эозинофильный фасцит (синдром Шульмана), характеризующийся болезненной индурацией кожи, отеком подкожной клетчатки и мышечной слабостью.

Диагноз миозита подтверждается обнаружением в сыворотке повышенной концентрации саркоплазматических ферментов (в частности, креатинкиназы), характерными изменениями ЭМГ и биопсией мышц. Участок для биопсии мышцы может быть выбран при помощи различных визуализирующих методов (КТ, МРТ, УЗИ).

Лечение. Полимиозит и дерматомиозит лечат с помощью иммуносупрессии, т.е. глюкокортикоидами, азатиоприном или внутривенным введением иммуноглобулинов. Лечебная физкультура начинается сразу после стабилизации состояния пациента. Миозит с включениями телец может отвечать на низкие дозы глюкокортикоидов или внутривенное введение иммуноглобулинов.



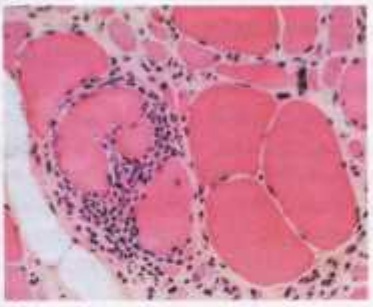

Мононуклеарный воспалительный инфильтрат, окружающий не подвергшиеся некрозу мышечные волокна (биопсия, гематоксилин-эозин)

Полимиозит



Эритематозная сыпь на разгибательной поверхности пальцев (симптом Готтрона)



Эритематозная сыпь на лице





Изменения ногтевого ложа (телеангиэктазии), мелкие дистальные изъязвления

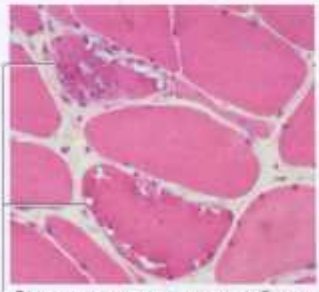

Внутри мышечных волокон наблюдаются вакуоли, окруженные ободком (биопсия, гематоксилин-эозин)

Миозит с включениями телец

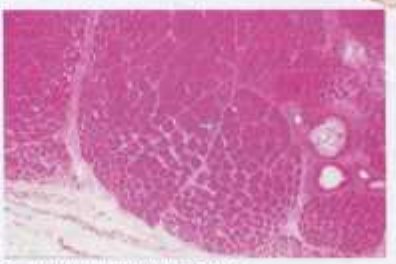

Перифасцикулярная атрофия (биопсия, гематоксилин-эозин)

Дерматомиозит

Нервно-мышечные синдромы

Боль в мышцах (миалгия)

Миалгия возникает при стимуляции ноцицепторов (с. 110) в эндомизии, перимизии и фасциях. Мышечные волокна не содержат болевых рецепторов. Мышечная боль воспринимается как локализованная или генерализованная, тупая, глубокая, сжимающая или колющая. Боль может восприниматься как мышечная, даже если она исходит из других тканей, в том числе костей, суставов, сосудов или нервной системы (периферических нервов, спинного мозга, головного мозга). Изменения мышечного тонуса (спазмы, спастичность, ригидность, контрактуры) тоже могут стать причиной миалгии.

Сдавление или растяжение мышц вызывает миалгию, которая стихает после удаления механического раздражителя, в то время как воспалительные и структурные поражения мышц вызывают персистирующую и постепенно нарастающую миалгию. Ишемия и метаболические нарушения в мышцах сопровождаются миалгией, главным образом во время активных движений. Миалгия, вызванная стимулами, которые в обычных условиях не являются причиной боли, объясняется сенсибилизацией ноцицепторов такими веществами, как брадикинин, гистамин и простагландины. Боль в мышцах и скованность после непривычной физической нагрузки возникают примерно через 8–24 ч (особенно в результате эксцентрических мышечных сокращений: одновременное растяжение и сокращение) и продолжается 5–7 дней. Она обусловлена воспалительной реакцией на повреждение мышечных волокон (микротравма).

Причины миалгии	Примеры
Локальная миалгия	
Гематома	Травма, коагулопатия
Миозит	Инфекция: стрептококки[1], золотистый стафилококк[1], синегнойная палочка[1], клостридии[1] (газовая гангрена), Vibrio vulnificus, трихинеллез, вирус гриппа, вирусы Коксаки (эпидемическая плевродиния – «дьявольский грипп»), энтеровирусы Другие причины: эозинофильный фасцит, саркоидоз, оссифицирующий миозит
Ишемия	Артериосклероз, эмболия, компартмент-синдром, тромбоз
Токсико-метаболическая	Острая алкогольная миопатия, метаболическая миопатия (с. 416)
Гиперактивность моторных единиц	Синдром «скованного человека», нейромиотония, столбняк, отравление стрихнином, БАС, тетания
Физическая нагрузка	Метаболическая миопатия, митохондриальная миопатия, артериосклероз (перемежающаяся хромота), физическое напряжение
БП	Ригидность
Мышечные спазмы	Полинейропатия, метаболические нарушения (нарушение электролитного баланса, уремия, дисфункция щитовидной железы)
Генерализованная миалгия	
Миозит	Полимиозит/дерматомиозит (с. 422)
Токсико-метаболическая	Гипотиреоз, лекарства (с. 568), митохондриальная миопатия
Смешанная	Ревматическая полимиалгия, амилоидоз, остеомаляция, СГБ, порфирия, гипотиреоз, спастичность, отмена глюкокортикоидов, фибромиалгия, миофасциальная боль, проксимальная миотоническая миопатия (с. 414)
Боль в покое	Сндром беспокойных ног, синдром «болезненные ноги–движущиеся пальцы», поражение корешков/периферических нервов, фибромиалгия, ревматическая полимиалгия

[1] Вызывает некротизирующий фасцит и/или миозит (*flesh-eating*-синдром – болезнь «поедания плоти», или «мясожравка»).

Рабдомиолиз

Рабдомиолиз – это распад волокон скелетных мышц. Он вызывает значительное повышение концентрации креатинкиназы в сыворотке, сопровождается острой или подострой слабостью дистальных или проксимальных мышц, миалгией и отеком мышечной ткани. Моча может стать темной (миоглобинурия). Общие симптомы: лихорадка, головная боль, нарушения сердечного ритма, почечная недостаточность, нарушения электролитного баланса, диссеминированное внутрисосудистое свертывание крови, компартмент-синдром. Рабдомиолиз может возникнуть при различных миопатиях (например, при некротизирующей аутоиммунной миопатии [с. 422], метаболической или митохондриальной миопатии), напряжении или травме (ходьба или бег на длинные дистанции, тепловой удар, электрический шок, алкогольный делирий, эпилептический статус), отравлениях (лекарствами, змеиным ядом, микотоксинами), гипокалиемии (в результате приема слабительных, диуретиков, лития, алкоголя, длительного применения препаратов солодки), инфекционных заболеваниях (сепсисе, гриппе, заболеваниях, вызванных вирусами Коксаки или ECHO-вирусом).

Злокачественная гипертермия

Это угрожающее жизни нарушение функции скелетной мускулатуры характеризуется лихорадкой, мышечной ригидностью, гипергидрозом, тахикардией, цианозом, лактат-ацидозом, гиперкалиемией, увеличением концентрации креатинкиназы в сыворотке и миоглобинурией. Это состояние провоцируется такими средствами для анестезии, как галотан и сукцинилхолин.

Предрасположенность к злокачественной гипертермии наследуется аутосомно-доминантно (см. Приложение, табл. 131). У чувствительных лиц концентрация креатинкиназы может быть постоянно повышенной при отсутствии других симптомов. Таких пациентов можно выявить с помощью кофеин-галотанового теста, проводимого в специальных лабораториях. Лица, страдающие болезнями центрального стержня и множественных центральных стержней (см. Приложение, табл. 132), синдромом Кинга–Денборо (врожденная миопатия, низкий рост, аномалии скелета, птоз, высокое нёбо), врожденной миотонией, ПП, миотонической дистрофией, МД Дюшенна и Беккера, митохондриальными болезнями и дефицитом карнитинпальмитоилтрансферазы, тоже подвержены риску развития злокачественной гипертермии. Злокачественный нейролептический синдром клинически напоминает злокачественную гипертермию, однако, в отличие от нее, характеризуется подострым началом (несколько дней или недель), не наследуется и провоцируется психотропными средствами (галоперидолом, фенотиазином, литием). Злокачественный нейролептический синдром может быть спровоцирован резкой отменой дофаминергических препаратов при БП.

Токсические и лекарственные миелопатии

Причиной подострых и острых миелопатий у лиц без актуальных мышечных заболеваний может быть употребление лекарственных средств в терапевтических дозах. Основные симптомы: слабость, миалгия, повышенная концентрация креатинкиназы в сыворотке и миоглобинурия. Изменения мышечных волокон подвергаются регрессу, если вовремя элиминируется каузативное вещество (см. Приложение, табл. 137).

Миопатии при эндокринных заболеваниях

Гипер-, гипотиреоз, гиперпаратиреоз, болезнь Кушинга, стероидная миопатия и акромегалия могут вызвать слабость проксимальных мышц; болезнь Аддисона и первичный гиперальдостеронизм могут стать причиной генерализованной мышечной слабости. Своевременная коррекция эндокринного нарушения или отмена стероидных препаратов обычно улучшает состояние пациента.

Полинейропатия и миопатия при тяжелых заболеваниях

Тяжелые заболевания (сепсис, синдром полиорганной дисфункции) могут вызвать не только энцефалопатию (с. 370), но и полинейропатию и миелопатию. Полинейропатия бывает острой, обратимой, в основном аксональной. При этом возникает дистальная, симметричная слабость с выраженным поражением дыхательных мышц. При миопатии возникает генерализованная слабость. При этой патологии прогноз более благоприятный, чем при полинейропатии.

Паранеопластические синдромы

Опухоли могут вызывать поражение не только ЦНС (с. 543), но и нервно-мышечной системы (см. Приложение, табл. 138). Паранеопластические синдромы иногда обнаруживаются за несколько месяцев или лет до начала клинических проявлений основного заболевания.

Саркопения

Это возрастное снижение мышечной массы и мышечной силы. Саркопения имеет многочисленные причины, включая снижение активности, пищевые привычки и клеточные процессы старения. Лечение состоит в регулярной физической активности и адекватном питании.

Повышение активности креатинкиназы в крови

Креатинкиназа состоит из трех изоферментов: КК-ММ (мышечного изофермента, находящегося в скелетных мышцах), КК-МВ (сердечного изофермента) и КК-ВВ (мозгового изофермента). Обследование пациентов с повышенной активностью КК-ММ и отсутствием других симптомов см.: www.guideline.gov/content.aspx?id=23783.

Аномалии развития ЦНС

Примеры наследственных и врожденных аномалий развития ЦНС представлены в таблице 139 Приложения.

Врожденные двигательные аномалии

Двигательные нарушения, которые начинаются в раннем возрасте и называются детским церебральным параличом или церебральным параличом, обусловлены повреждением головного мозга до, во время или после родов. Они проявляются непрогрессирующими, но не обязательно однотипными двигательными и постуральными нарушениями. Лежащее в их основе поражение мозга обычно имеет многофакторное происхождение. К *пренатальным* причинам относятся хромосомные нарушения, инфекции, гипоксия, несовместимость крови матери и плода по группе крови (или резус-фактору). К *перинатальным* причинам относятся гипоксия, мозговое кровоизлияние, побочные эффекты лекарств и желтуха новорожденных. К *постнатальным* – менингоэнцефалит, инсульт, опухоль мозга, метаболические нарушения и травма. Менее 4 баллов по шкале Апгар в течение более 1 мин сочетаются с повышенным риском двигательных нарушений.

Недостаточность спонтанных движений, аномальный характер движений становятся заметными сразу после рождения, а задержка вставания на ноги и первых шагов – по мере развития ребенка. Среди аномалий часто встречаются центральный парез (геми-, пара-, тетрапарез), спастичность, атаксия и хореоатетоз. Кроме этого, могут наблюдаться задержка умственного развития, эпилептические судороги, поведенческие нарушения (беспокойство, импульсивность, отсутствие концентрации), нарушения зрения, слуха и речи. Двигательные нарушения приводят к деформациям костей и суставов («конская стопа», контрактуры, сколиоз, вывих тазобедренного сустава). Более подробно о диагностике см.: www.neurology.org/content/62/6/851.full.html.

Необходимо как можно раньше начинать занятия лечебной физкультурой, трудовую

и речевую терапию, а также тренировку перцепции. Для лечения спастичности некоторых мышц (динамическая «конская стопа», приводящих мышц бедра, сгибателей предплечья) применяют ботулинический токсин. Прочие меры включают хирургические манипуляции (коррекция деформации суставов), коррекцию зрения, помощь в общении, занятия спортом, консультации диетолога.

Гидроцефалия

Причинами гидроцефалии могут быть стеноз сильвиева водопровода, мальформации Денди–Уокера и Киари, инфекции (токсоплазмоз, вентрикулит), кровоизлияние и обтурирующие опухоли (коллоидная киста III желудочка, опухоль средней линии).

Если черепные швы еще не срослись, врожденная обструктивная гидроцефалия приводит к увеличению размеров головы (макроцефалия) с лобными выступами, формирующимися в результате постоянно повышенного ВЧД. Дополнительными признаками являются выступающие вены скальпа, истончение скальпа и парез взора вверх (при этом глаза все время направлены вниз, а между радужкой и верхним веком видна склера).

Необходимо регулярно измерять окружность головы, так как это более полезный индикатор врожденной гидроцефалии, чем клинические признаки повышенного ВЧД (с. 216). Последние часто не слишком выражены у маленьких детей и могут маскироваться беспокойством, недостаточной прибавкой массы тела, криком и задержкой психомоторного развития. Острая гидроцефалия обычно требует нейрохирургического вмешательства.

Порэнцефалия

Повреждение головного мозга в позднем внутриутробном или раннем постнатальном периоде может привести к образованию кист или полостей (от греч. *poros* – отверстие, проход). При порэнцефалии полости сообщаются с желудочками или субарахноидальным пространством. Причиной часто служит инфаркт, кровоизлияние, травма или инфекция. Порэнцефалические кисты редко сопровождаются повышением ВЧД. Крупные кисты отражают значительную утрату ткани мозга. Крайние случаи называются *гидранэнцефалией* (полное или почти полное отсутствие больших полушарий). Клинические признаки зависят от размера, локализации и причины порэнцефалии. Это могут быть двигательные нарушения, эпилептические судороги и ментальные нарушения.

Арахноидальные кисты

Эти аномалии развития мозговых оболочек (с. 16) формируются при расщеплении паутинной оболочки. Они возникают в различных местах. Некоторые кисты сообщаются с субарахноидальным пространством. Многие из них, даже крупные, не проявляются клинически. В редких случаях они могут препятствовать току ЦСЖ (арахноидальные кисты средней линии или инфратенториальные арахноидальные кисты), а также вызывать новые симптомы вследствие кровоизлияния внутрь кисты, ее роста или разрыва. Арахноидальные кисты лечат оперативным путем с помощью дренирования, эксцизии, фенестрации, эндоскопической фенестрации или шунтирования.

Агенезия мозолистого тела

Гипоплазия или агенезия мозолистого тела встречается как изолированная аномалия, так и в сочетании с другими нарушениями развития (мальформация Киари, гетеротопия, хромосомные нарушения, синдром Айкарди → детские спазмы, микрофтальмия, хориоретинопатия, аномалии ребер и позвоночника). Изолированную агенезию мозолистого тела иногда обнаруживают случайно при КТ или МРТ.

Кистозные деформации прозрачной перегородки (*cavum septi pellucidi* – полость прозрачной перегородки, *cavum vergae* – полость Верге) иногда могут препятствовать току ЦСЖ и вызывать повышение ВЧД.



Церебральный паралич у взрослых (правосторонний спастический гемипарез)

Врожденная гидроцефалия у взрослого пациента (длительно существующая открытая вентрикуломегалия взрослых; КТ, аксиальная проекция)

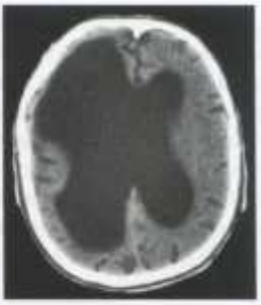

Порэнцефалия (интрапаренхиматозная киста, сообщающаяся с правым боковым желудочком; МРТ, Т2-ВИ, корональная проекция)

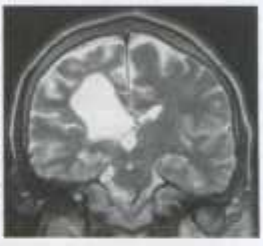

Очаговое истончение костей свода черепа

Арахноидальная киста (содержащая жидкость полость, которая не сообщается с желудочками; МРТ, FLAIR, аксиальная проекция)

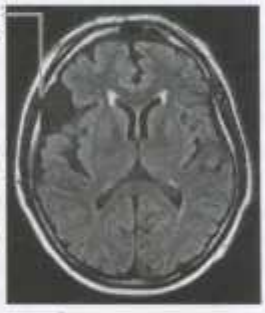

Расширенные желудочки

Расширенные височные рога боковых желудочков поддавливают гиппокамп

Дисгенезия мозолистого тела (межполушарная щель распространяется до крыши III желудочка; МРТ, Т2-ВИ, корональная проекция)

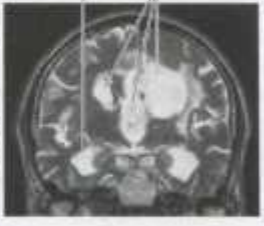

Аномалии краниоцервикального перехода

Синдром	Клинические проявления	Причины	Диагностика/лечение
Платибазия[1]	Обычно бессимптомная	Аномальное уплощение основания черепа	КТ или МРТ/не требуется
Окципитализация атланта (позвонка С1)	Обычно бессимптомная, возможны признаки спинномозгового расстройства[2]	Сращение атланта с затылочной костью	Рентгенография, КТ, МРТ/при наличии симптомов – хирургическая декомпрессия[2]
Базилярная импрессия (базилярная инвагинация)	Боль в затылочной области и шее; ограниченная подвижность шеи. Отдаленные последствия: нарушения походки, задержка мочи, дизартрия, дисфагия, вертиго, тошнота	Смещение верхней части шейного отдела позвоночника в полость задней черепной ямки через большое затылочное отверстие[3]	Рентгенография, КТ, МРТ/при наличии симптомов – оперативное лечение
Синдром Клиппеля–Фейля[4]	Низко расположенная линия роста волос, перепончатая шея, ограничение движений шеи, поднятые плечи, головная боль, корешковые симптомы верхних конечностей, возможная компрессия спинного мозга	Сращение двух шейных позвонков или более (блок позвонков)	То же, что выше + оценка сердечной деятельности, УЗИ почек/обычно симптоматическое

[1] Может сопровождаться базилярной импрессией.
[2] В сочетании с другими синдромами.
[3] Врожденное (синдромы Дауна, Клиппеля–Фейля, мальформация Киари); приобретенное (болезнь Педжета, остеомаляция, ревматоидный артрит, посттравматическое).
[4] Могут быть дополнительные аномалии: сирингомиелия, расщепление позвоночника (лат. *spina bifida*), расщелина нёба, деформация Шпренгеля или синдактилия.

Спинальная дизрафия (дефекты развития нервной трубки)

Синдром	Клинические проявления	Причины	Диагностика/лечение
Анэнцефалия	Отсутствие свода черепа, аплазия мозга, нормально развитый лицевой череп	Незаращение переднего нейропора	Пренатальное УЗИ/прерывание беременности
Менингоцеле, (менинго-)энцефалоцеле[1]	Истечение ЦСЖ или рецидивирующий менингит (лобное или базальное энцефалоцеле); атаксия, задержка умственного развития, слепота (заднее энцефалоцеле)[2]	Дефект сращения костей черепа	Пренатальное УЗИ, ↑ α-фетопротеина[3]/введение фолиевой кислоты и витамина B_{12} во время беременности; по показаниям хирургическое лечение
Мальформация Денди–Уокера	Гидроцефалия, гипоплазия/агенезия червя мозжечка, кистозное расширение IV желудочка, дисморфия лица различной степени	Нарушение эмбрионального развития	КТ, МРТ/хирургическая декомпрессия по показаниям (шунт)

Синдром	Клинические проявления	Причины	Диагностика/лечение
Мальформация Киари[4]	Дисфункция нижних ЧН и ствола мозга (дисфагия, респираторные нарушения), головная боль, боль в шее и мышцах плечевого пояса, аномальное положение головы. Вертиго, нистагм вниз, гидроцефалия (2-го типа)	Нарушение раннего эмбрионального развития (5–6 нед. беременности)	КТ, МРТ/хирургическое лечение по показаниям, субокципитальная декомпрессия, шунтирование при гидроцефалии, раннее хирургическое вмешательство при миеломенингоцеле
Расщепление позвоночника (лат. *spina bifida*)[5]	*Spina bifida occulta*: дермальный синус, поясничный гипертрихоз, люмбосакральная фистула, боль в ногах, нарушения походки, деформация стоп, дисфункция мочевого пузыря (энурез у детей) *Другие формы*: сенсомоторный паралич с рождения, дисфункция мочевого пузыря/кишечника, деформация стоп; возможна гидроцефалия	Неполное заращение нервной трубки	Пренатальное УЗИ, ↑ α-фетопротеина[3], рентгенография, КТ, МРТ/введение фолиевой кислоты и витамина B_{12} во время беременности; хирургическое лечение, физиотерапия, ортопедические приспособления
Синдром фиксированного спинного мозга	Аномально низкий мозговой конус, утолщение концевой нити или интрадуральная липома	Натяжение спинного мозга	МРТ/хирургическое лечение липомы; обычно при миеломенингоцеле

[1] Менингоцеле: грыжа паутинной и твердой мозговой оболочки. Менингоэнцефалоцеле: грыжа оболочек и ткани мозга.
[2] Небольшие лобные и базальные энцефалоцеле могут оставаться недиагностированными.
[3] В амниотической жидкости во II триместре беременности. Или определение ацетилхолинэстеразы в поздние сроки беременности.
[4] Тип 1: одно- или двусторонняя грыжа миндалины мозжечка с каудальным смещением продолговатого мозга или без смещения; гидроцефалия, сирингомиелия; могут быть аномалии развития основания черепа. Тип 2: то же, что при типе 1 + каудальное смещение продолговатого мозга, частей мозжечка и IV желудочка; миеломенингоцеле. Тип 3: то же, что при типе 2 + затылочное энцефалоцеле; редко; обычно несовместимо с жизнью.
[5] *Рахисхизис* – расщелина позвоночника, неполное закрытие нервной трубки. *Spina bifida occulta* – (скрытое) незаращение дуг позвонков с нормальным расположением спинного мозга и его оболочек; *менингоцеле* – грыжа паутинной оболочки, которая лежит непосредственно под кожей (так как отсутствуют кости и твердая мозговая оболочка); *миеломенингоцеле* – грыжа спинного мозга или конского хвоста и паутинной оболочки в результате дефекта твердой мозговой оболочки и костей; *диастематомиелия* – расщепление спинного мозга на две половины, разделенные соединительнотканной или костной перегородкой.

Базилярная импрессия диагностируется по рентгенографическим признакам (положение зубовидного отростка по отношению к контрольным линиям)



Контрольные линии, используемые для диагностики базилярной импрессии и платибазии



Синдром Клиппеля–Фейля

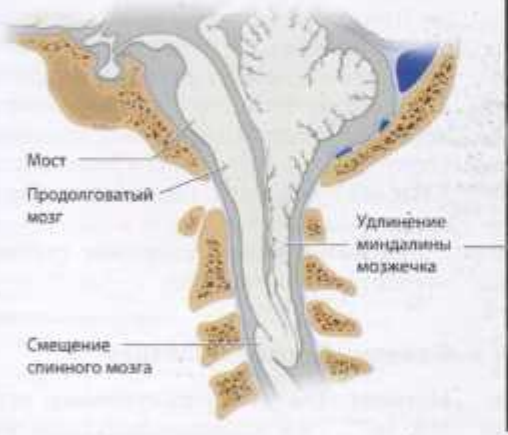

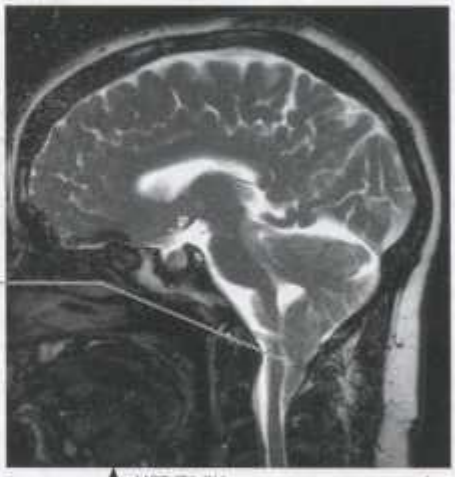

Мальформация Киари

МРТ (Т2-ВИ, сагиттальная проекция)



Spina bifida



Синдром расщепленного спинного мозга

Факоматозы – это группа редких наследственных заболеваний, характеризующихся поражением нервной системы, глаз, кожи, а также предрасположенностью к развитию опухолеподобных мальформаций (гамартом) и злокачественных опухолей (гамартобластом). Факоматозы выявляются в детском и подростковом возрасте.

Нейрофиброматоз (болезнь фон Реклингхаузена)

Мутация гена нейрофиброматоза 1-го типа (NF1, 17q11.2, аутосомно-доминантное наследование) вызывает утрату нейрофибромина (регулирующего рост клеток), а мутация гена нейрофиброматоза 2-го типа (NF2, 22q12.2, аутосомно-доминантное наследование) – утрату нейрофибромина 2 (мерлин, или шванномин; контролирует различные функции клеток).

Клинические проявления. Характерные очаги нейрофиброматоза 1-го типа обнаруживаются в коже (ранняя стадия: пятна цвета кофе с молоком, пигментация в подмышечной/паховой области; поздняя стадия: нейрофибромы/плексиформные нейрофибромы), в глазах (узелки Лиша – меланоцитарные гамартомы радужки, глиома зрительного нерва) и в костях (кисты, патологические переломы, дефекты костей черепа, сколиоз). Дополнительными нарушениями могут быть сирингомиелия, гидроцефалия, эпилептические припадки, преждевременное половое созревание или феохромоцитома. Отличительным признаком нейрофиброматоза 2-го типа является двусторонняя невринома слухового нерва, которая сопровождается прогрессирующей глухотой. Кожные проявления бывают редко; чаще встречаются другие опухоли нервной системы (нейрофиброма, менингиома, шваннома, глиома). Типичный признак нейрофиброматоза 2-го типа у детей – субкапсулярная катаракта.

Лечение. Хирургическое удаление опухолей. Комбинированное лечение злокачественных опухолей (операция, лучевая терапия, химиотерапия).

Комплекс туберозного склероза (синдром Бурневилля–Прингла)

Фенотипы при мутациях гена TSC1 (9q34.13, белок гамартин, наследование аутосомно-доминантное) и гена TSC2 (16p13.3, белок туберин, наследование аутосомно-доминантное) одинаковы. Оба белка работают как супрессоры опухолей.

Клинические проявления. Эпилептические припадки (инфантильные спазмы и гипсаритмия – синдром Веста, позднее фокальные и генерализованные припадки) сочетаются с поражением кожи (ранние проявления: гипопигментированные линейные пятна, видимые при освещении ультрафиолетовым светом; поздние проявления: аденомы сальных желез, подногтевые ангиофибромы, утолщение и уплотнение кожи в области поясницы), глазными заболеваниями (гамартома сетчатки) и опухолями (сердечная рабдомиома, почечная ангиомиолипома, кисты). Могут отмечаться заметная задержка умственного развития и поведенческие нарушения (вокальная и моторная стереотипия, психомоторное беспокойство). КТ и МРТ выявляют перивентрикулярную кальцификацию, поражение коры и опухоли.

Лечение. Симптоматическое (противоэпилептическая терапия).

Болезнь Гиппеля–Линдау

Мутация гена VHL (ген-супрессор опухолей, 3p25.3, наследование аутосомно-доминантное).

Клинические проявления. Кистозная гемангиобластома мозжечка вызывает головную боль, вертиго и атаксию, иногда гидроцефалию вследствие компрессии IV желудочка. Гемангиомы могут развиваться и в спинном мозге. Часто страдают глаза (ангиоматоз сетчатки → отслойка сетчатки), почки (кисты, карцинома), надпочечники (феохромоцитома), поджелудочная железа (множественные кисты) и придатки яичек (цистаденома).

Лечение. Регулярный скрининг органов и систем, потенциально подверженных патологическим изменениям. Это способствует раннему выявлению и удалению опухолей и предупреждению сосудистых осложнений.



Нейрофибромы

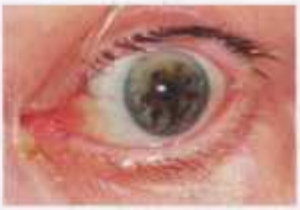

Узелки Лиша при нейрофиброматозе 1-го типа

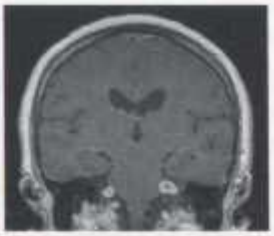

Двусторонняя невринома слухового нерва (нейрофиброматоз 2-го типа; МРТ, Т1-ВИ с контрастным усилением, корональная проекция)

Нейрофиброматоз



Аденомы сальных желез



Перивентрикулярная кальцификация (КТ без контрастного усиления, аксиальная проекция)

Туберозный склероз

Спинальная гемангиобластома (шейная локализация)



Болезнь Гиппеля–Линдау (МРТ, ВИ-Т2, сагиттальная проекция)

Гемангиома верхнего века



Синдром Стерджа–Вебера

Телеангиэктазия языка



Семейная телеангиэктазия

Кожный ангиоматоз с поражением ЦНС

Синдром Стерджа–Вебера (энцефалотригеминальный ангиоматоз). Одно- или двусторонние «винные пятна» (*port wine stains*) – другое название «пламенеющие невусы» (*naevus flammeus*) – обнаруживаются при рождении и могут быть как локализованными (типично на верхних веках и лбу; в этом случае вероятно вовлечение в процесс головного мозга), так и распространенными (вся голова или тело). Не все кожные гемангиомы сопровожаются поражением мозга.

Наследственная геморрагическая телеангиэктазия (синдром Ослера–Вебера–Рандю). Мутация гена HHT (белок эндоглин, 9q34.11, наследование аутосомно-доминантное). Телеангиэктазии (сосудистые аномалии) кожи, слизистых оболочек, ЖКТ, мочеполового тракта и ЦНС вызывают повторные кровотечения (носовое, желудочное, легочное, гематурия, мозговое кровоизлияние, анемия). Артериовенозный шунт в легких может быть причиной цианоза и полицитемии.

5 Клинический метод

- Беседа с пациентом
- Неврологический осмотр
- Диагностические тесты

Беседа с пациентом

Консультация невролога проводится в стандартном формате. Она состоит из беседы с пациентом и осмотра. Целью является установление клинического диагноза на основе жалоб пациента и объективных признаков заболевания. Характерный набор признаков заболевания (*симптомов*) называется *синдромом*. Таким образом, клинический диагноз является в первую очередь *диагнозом синдрома*. Собрав анамнестические сведения о предшествующих заболеваниях, образе жизни пациента, заболеваниях в семье, получив результаты осмотра и данные лабораторных исследований, врач устанавливает клинический диагноз. Этот клинический диагноз позволяет назначить дополнительные диагностические исследования (с. 444).

Анамнез

Расспрос пациента является важнейшей частью врачебной консультации, так как помогает установлению доверительных отношений между пациентом и врачом и служит руководством для последующего осмотра. Необходимо внимательно выслушать пациента, так как только он сам может рассказать о том, что его беспокоит (хотя иногда полезные сведения можно получить от родственников и друзей). Врач должен получить точную информацию о природе, локализации, продолжительности и интенсивности симптомов, задавая наводящие вопросы. Во время первой консультации не следует пользоваться вопросниками, компьютерными программами и привлекать к работе помощников, так как это не позволяет получить важную невербальную информацию о пациенте. Неточный и неполный анамнез часто служит причиной ошибочного диагноза.

Опрос пациента следует повторить, если данные неврологического осмотра и/или дополнительные исследования не дают объяснения клиническим проявлениям болезни. Все результаты должны быть тщательно задокументированы. Это даст возможность сравнить их с результатами последующих консультаций и позволит ознакомиться с ними другим специалистам. Перечень вопросов и порядок их записи приведен в таблице.

Важные элементы анамнеза:

- Что? Уточнение характера жалоб (т.е. что именно пациент хочет сообщить).
- Когда? Время появления симптомов.
- Как? Природа, развитие и интенсивность симптомов, сопутствующие симптомы.
- Где? Это поможет при физикальном осмотре.

Основные пункты анамнеза	Ключевые вопросы
Основные сведения	• Возраст, пол, праворукость или леворукость, профессия
Текущие жалобы Примечание: необходима четкая медицинская классификация жалоб (например, диплопия при жалобах на двоение в глазах, нарушения походки при жалобах на головокружение, парестезия при жалобах на онемение). Последующие вопросы уточняют время начала симптомов, сопутствующие симптомы, факторы, ухудшающие или облегчающие состояние. Специальные вопросы о нарушении или потере сознания, головокружении, мышечной слабости, аномальных ощущениях, нарушениях зрения, забывчивости, снижении активности, мышечной атрофии, боли.	• Начало заболевания – Когда? – Как? Острое (секунды, минуты), подострое (часы, дни), хроническое (недели, месяцы, годы) – Где? Локализация симптомов • Течение заболевания – Перманентное – Прогрессирующее – Прерывистое, вариабельное – Интермиттирующее, эпизодическое • Провоцирующие факторы • Интенсивность (симптомов) – Легкая, тяжелая, непереносимая • Последствия – Обычная активность – Постельный режим – Лекарства, посторонняя помощь – Невозможность работать
Предшествующие заболевания	• Похожие симптомы в прошлом • Предшествующие заболевания – Когда? – Как протекало заболевание? – Диагностика/лечение? • Предшествующие обследования – Документация от других врачей, данные исследований, снимки
Лекарства, токсические вещества	• Лекарства, курение, алкоголь, наркотики, контакт с токсическими веществами
Семейный анамнез	• Похожие симптомы (заболевания) в семье • Дети, родители, братья и сестры, тетки, дядья
Социальный статус	• Образование, профессия, занятия • Ситуация в семье • Люди, с которыми можно обсуждать личные дела
Общее состояние	• АД, сердцебиение, дыхание, сон, аппетит, изменения массы тела, пищеварение, недержание (мочи и кала), сексуальная дисфункция, потоотделение
Информация от третьих лиц: важна в случае:	• Потери сознания • Получения неточных сведений • Спутанности, деменции, когнитивных нарушений • Языковых нарушений • Депрессии, диссоциативных расстройств, наркомании

Неврологический осмотр

При осмотре следует руководствоваться анамнезом и физическим состоянием пациента: оценить уровень сознания (полное или имеются расстройства), двигательную активность (мобилен или неподвижен, прикован к постели), болевую чувствительность.

Важно документировать все, что удалось выяснить, и особенно что не удалось. Запись должна быть развернутой, а не краткой. Например: отметить не просто «афазия», а написать: «речь спонтанная, не беглая, аграмматизм, фонетическая парафазия, понимание речи не нарушено, способен повторять слова и фразы, читать и писать». Слабые неврологические симптомы лучше оценивать путем сравнения двух половин тела (например, движения рук и ног при ходьбе, быстрые движения пальцев при вытянутых вперед руках). Если симптомы провоцируются некоторыми ситуациями или стрессом, пациента просят воспроизвести их (например, боль в ногах возникает в определенной позе или после ходьбы на короткое расстояние).

Неврологический осмотр, который можно осуществлять в различных ситуациях, описан ниже. Дети, пожилые люди, пациенты с поведенческими расстройствами, нарушениями сознания и психическими заболеваниями требуют специального подхода, который мы здесь не описываем детально.

Вопросы, на которые необходимо ответить в ходе неврологического осмотра, следующие:

- Что? Выявление объективных признаков (заболевания).
- Где? Локализация поражения (очагов поражения).
- Как? Оценка тяжести и потенциальной опасности неврологических симптомов.

▪ Общий физикальный осмотр

- Общий вид, одежда, поза, движения, поведение.
- Кожа (пигментация, изменения ногтей, эритема, аденомы сальных желез, пятна цвета кофе с молоком, атрофия, рост волос).
- Конечности (суставы, атрофия или гипертрофия мышц, подвижность, деформации, периферический пульс).
- Шея (ригидность, щитовидная железа, аускультация сонных артерий).
- Спина и позвоночник (болезненность, искривление, деформация).
- АД, ЧСС (лежа, сидя, стоя).
- Сердце (пальпация, аускультация, сердечный толчок).
- Легкие и молочные железы (ЧДД, аускультация легких).
- Живот (печень, симптомы напряжения мышц брюшной стенки, звуки перистальтики кишечника, наполнение мочевого пузыря).

▪ Психический статус

Оценивают высшие когнитивные функции (мышление, память, понимание, перцепцию, интеллектуальные навыки). Аномалии обычно выявляются в процессе беседы с пациентом или его родственниками.

Функции	Ключевые вопросы[1]
Психический статус[2]	
Аффекты (эмоциональные реакции) *Примечание*: совпадает ли описание пациентом своих эмоций с тем, как он их выражает?	• Адекватные (гармония между переживаемыми эмоциями и их выражением) • Неадекватные (дисгармония между переживаемыми эмоциями и их выражением) • Нормальные, сдержанные, ослабленные, уплощенные, лабильные, быстро меняющиеся аффекты
Настроение (эмоциональное состояние в данный момент времени) *Примечание*: совпадает ли описание пациентом своего настроения с тем, что наблюдают окружающие?	• Дисфорическое, экспансивное, раздражительное, депрессивное, суицидальное, лабильное, повышенное, тревожное, бессистемное
Мышление (выраженное вербально и письменно)	• Форма мыслей (расстройства → замедленное мышление, витиеватость, сосредоточенность на одной теме, бессмысленные повторы, бессвязность, персеверация, ответы невпопад, бег мыслей, излишняя детализация) • Содержание мыслей (бред → ложные представления, галлюцинации → слуховые, обонятельные, вкусовые, эгомания → мания величия, обсессия → навязчивые мысли, компульсия → непреодолимое желание совершить какое-либо действие)
Неврологическая оценка ментального статуса	
Краткая шкала оценки психического статуса[3]	• Проверка внимания, языковых навыков, памяти, зрительно-пространственных навыков и праксиса
Внимание	• Концентрация внимания имеется или отсутствует; концентрация устойчивая или замедленная. Пациент заторможен, индифферентен, апатичен, без сознания
Язык[4]	• Речь (артикуляция, темп речи, ритм, просодия) • Спонтанная речь (беглая/не беглая) • Понимание команд • Письмо (самостоятельное написание целых предложений) • Чтение (врач пишет на листке задание, передает листок пациенту и наблюдает за реакцией)
Память	• Кратковременная память (врач называет три предмета, пациент сразу повторяет; затем повторяет через 5 и 15 мин) • Долговременная память (вопросы о биографии, о недавних общеизвестных событиях)
Зрительно-пространственные навыки	• Ориентирование в текущей ситуации (имя, дата, день недели, время, место) • Ориентирование в пространстве (право/лево, верх/низ)
Праксис[5]	• Способность выполнять хорошо известные действия (например, завязать узел, причесаться, положить письмо в конверт)

[1] Примеры.
[2] Kaplan и Sadock (1998).
[3] MMSE – Mini-mental state examination. Если количество баллов <20, пользуйтесь тестом рисования часов, Монреальской шкалой оценки когнитивных функций (www.mocatest.org) или другим подходящим тестом.
[4] Если артикуляция невозможна (синдром «запертого человека», интубация), используйте азбуку Морзе, чтобы получить ответ «да» или «нет».
[5] Идеомоторная апраксия (поражение доминантного полушария) → идея движения имеется, но его выполнение затруднено, имитация невозможна. Идеаторная апраксия (поражение височно-теменной области доминантного полушария) → идея движения утрачена, но возможна имитация. Конструктивная апраксия (поражение теменной области недоминантного полушария) → невозможность понять и скопировать геометрическую конструкцию (например, куб, пятиугольник).

▪ Черепные нервы

I ЧН (обонятельный нерв). При наличии жалоб на нарушение обоняния и вкуса, при возможном нейродегенеративном заболевании, после травмы головы, при патологическом процессе в лобных долях проводится проверка восприятия запахов (с. 183; например, мыло, кофе).

II ЧН (зрительный нерв). Осмотр глазного дна с помощью офтальмоскопа, оценка зрения и поля зрения (с. 176).

III ЧН (глазодвигательный нерв), IV ЧН (блоковый нерв), VI ЧН (отводящий нерв)

- Зрачки (прямая и содружественная реакция на свет, конвергентные реакции, перемежающийся световой тест, с. 180). Реакция зрачка в темноте: если зрачок не расширяется в темноте, имеется нарушение симпатической иннервации; если зрачок не суживается на свету, имеется нарушение парасимпатической иннервации.
- При птозе область роговицы, закрытая верхним веком, увеличена (в норме 2 мм). Поражение мышцы, поднимающей верхнее веко (парасимпатическая иннервация) → птоз. Поражение тарзальной мышцы (симпатическая иннервация) → сужение глазной щели в результате снижения или отсутствия мышечного тонуса верхнего и нижнего века (+ миоз = синдром Горнера).
- Если имеются саккады, проверяют движения глаз (с. 97, 172). Диплопия: ложное изображение всегда расположено латерально (исчезает, когда закрыт пораженный глаз). Парализованную мышцу можно определить по положению глазного яблока. *Не* следует исследовать *нистагм при* самых крайних *отведениях глазного яблока (максимальном отведении и приведении).*
- Оптокинетический нистагм (с. 97, 473). Отсутствует при слепоте, снижен в направлении (затылочно-теменно-височного) поражения мозга.

V ЧН (тройничный нерв). Мышечная атрофия (височная и жевательная мышцы). Чувствительность лица (тактильная, температурная [холод], с. 101). Проверяется область лба, ноздрей, верхней губы. Роговичный (мигательный) рефлекс (V → VII, с. 181). Движения нижней челюсти и закрывания рта не являются надежными клиническими признаками.

VII ЧН (лицевой нерв). Выражение лица, проведение соответствующих тестов (с. 181, 185), проверка асимметрии лица при наморщивании лба, закрывании глаз, улыбке и надувании щек → позволяет отличить подъядерное поражение (нижние моторные нейроны) от надъядерного (верхние моторные нейроны). Гиперакузия. Роговичный (мигательный) рефлекс.

VIII ЧН (предверно-улитковый нерв). Проверка слуха (шум при потирании пальцев, шепот). Если нет нарушений слуха, других обследований не требуется, за исключением вестибулоокулярного рефлекса или пробы Дикса–Холлпайка.

- Если слух снижен, проводят пробу Вебера. При этом сравнивают функцию правого и левого уха. При кондуктивной тугоухости (среднее ухо) пораженное ухо лучше воспринимает латерализованный звук, при перцептивной глухоте – хуже.
- Проба Ринне: воздушная проводимость < костной проводимости → кондуктивная глухота (слуховой проход, среднее ухо). Воздушная проводимость > костной проводимости (но в обоих случаях снижена длительность восприятия звука и для воздушной, и для костной проводимости) → перцептивная глухота (нейросенсорная = кохлеарная/ретрокохлеарная тугоухость). При нейросенсорной ретрокохлеарной тугоухости понимание речи хуже, чем при кохлеарной.
- При вестибулопатии вестибулоокулярный рефлекс (с. 97) аномален на пораженной стороне.
- При позиционном вертиго – диагностическая проба Дикса–Холлпайка.

IX ЧН (языкоглоточный нерв), X ЧН (блуждающий нерв), XII ЧН (подъязычный нерв).

- Артикуляция. При нарушении нужно исключить поражение языка, нёба (речь «в нос», кашель) и мозжечка (с. 206).
- Осмотр полости рта. Поднимается ли мягкое нёбо?
- Рвотный рефлекс (с. 115; может отсутствовать и в норме).
- Глотание (пациенту предлагают сделать глоток воды).

- Атрофия языка.

XI ЧН (добавочный нерв). Активное поднимание плеч (трапециевидная мышца), повороты головы в стороны (контралатеральная грудино-ключично-сосцевидная мышца). Наклон головы вперед (обе грудино-ключично-сосцевидные мышцы).

▪ Двигательная функция

- Цель осмотра – выявить возможную мышечную слабость (с. 144). Затем нужно установить, чем обусловлена эта слабость: заболеванием мышц (миопатическая слабость), периферическим подъядерным (нейрональная, корешковая, моно- или полинейропатия) или центральным надъядерным поражением.
- Оценка мышечной массы, мышечного тонуса, мышечной силы.
- При миопатии область поражения мышц не совпадает с областью иннервации периферических нервов или корешков, отсутствуют нарушения чувствительности.
- Подъядерные нейрогенные поражения классифицируют следующим образом: поражение корешков, поражение периферических нервов, поражение иннервируемой группы мышц. Часто возникают нарушения чувствительности, но они могут отсутствовать при поражении чисто двигательных нервов.
- Надъядерные нейрогенные поражения ассоциированы с нарушениями подвижности (избыточная подвижность, сниженная подвижность). В этом случае проводится оценка нейроанатомического пути: кора → белое вещество → ствол мозга → спинной мозг.

Осмотр и оценка	Цель осмотра
Мышц/мышечной массы	Мышечная атрофия, гипертрофия, болезненные точки
Мышечного тонуса	Спастичность, ригидность, паратония. Пассивная и активная подвижность
Мышечной силы	Клиническая классификация: см. с. 150. Определение максимальной слабости. Дыхательная мускулатура (кашель, артикуляция). Устойчивость (пациента просят стоя вытянуть руки вперед, лечь, вытянуть, поднять и удержать в поднятом состоянии одну и обе ноги, встать из положения лежа, из положения на корточках, со стула без помощи рук)
Мышечной активности	Перкуссия мышц, произвольные сокращения (миотоническая реакция? См. с. 152). Спонтанная мышечная активность в покое (фасцикуляции, миокимия). Спонтанные движения (миоклонус, тик, хорея, дистония, гемифациальный спазм)

▪ Чувствительность

- Проверка чувствительности требует активного сотрудничества пациента.
- Важно установить:
  - где впервые появились нарушения чувствительности (дистально/проксимально, руки/ноги, лицо/туловище);
  - насколько быстро они развивались и как долго существуют (острые, подострые, хронические);
  - как они распределяются (симметричные/асимметричные, локальные/генерализованные, область «чулки»/«перчатки», односторонние/двусторонние, ниже определенного уровня).
- Сенсорная модальность, см. с. 165, 166.
- Нарушения чувствительности часто имеют определенный характер:
  - *правило длины* → длина аксонов и дендритов предопределяет их чувствительность к метаболическим нарушениям. Симптомы возникают дистально и распространяются в проксимальном направлении (стопы–колени–кончики пальцев–локоть–грудная клетка–свод черепа–кончик носа);
  - *симметрия* → симметричные симптомы обычно имеют метаболическую причину, асимметричные возникают вследствие структурных или демиелинизирующих поражений;
  - *кортико-спинальные* → поперечное поражение, преобладание на одной сторо-

не, обширные области, не соответствуют паттернам периферических неврологических расстройств.

- Проверка периферических нарушений чувствительности (с. 166):
  - первичной сенсорной модальности → прикосновение тупым предметом/иголкой, теплое/холодное (обычно трудно различить);
  - проприоцепции (мышечные и сухожильные рецепторы) → вибрация (камертон), проприоцепция (палец, кисть, палец ноги, стопа), прикосновение (одностороннее и одновременное двустороннее), проба Ромберга;
  - если результаты всех тестов нормальные, необходимо исключить центральное нарушение.
- Проверка центральных (кортико-спинальных) нарушений чувствительности:
  - спинальные сенсорные модальности → спинальные сенсорные нарушения всегда следует рассматривать как неотложные (с. 384);
  - корковые сенсорные модальности → классифицируются по типу (восприятие и называние предметов), стереогнозия (различение цифр и рисунков на монете), графестезия (идентификация цифр, написанных на коже).

▪ Рефлексы

Рефлекс либо удается вызвать, либо не удается.

- *Проприоцептивный рефлекс* (стимуляция мышечных веретен, внутренний мышечный рефлекс; см. с. 86) вызывают, ударяя неврологическим молоточком по сухожилию (не по мышце). Если рефлекс не удается вызвать, проводят усиливающий маневр (например, маневр Ендрашика). Если и в этом случае рефлекс не удается вызвать, говорят, что он отсутствует.
- *Ноцицептивный рефлекс* (стимуляция ноцицепторов) → роговичный рефлекс, рефлекс Бабинского (медленное тоническое разгибание большого пальца стопы, иногда сопровождающееся раздвиганием других пальцев; надежный признак надъядерного кортико-спинального поражения).
- *Примитивные рефлексы* (у взрослых, признак диффузного поражения ЦНС; признаки снятия лобного контроля) → хватательный рефлекс, рефлекс открывания рта, рефлексы круговой мышцы рта (сосательный рефлекс, хоботковый рефлекс), корневой рефлекс (постукивание по щеке), ладонно-подбородочный рефлекс.
- *Позные рефлексы* можно вызвать при тяжелых диффузных надъядерных поражениях или поражениях среднего мозга (сгибательная или разгибательная поза, с. 144).

▪ Координация и походка

- Для нормальной ходьбы необходимы нормально функционирующие двигательная, сенсорная и рефлекторная системы.
- Без оценки походки неврологический осмотр будет неполным.
- Мозжечок координирует супратенториальные, инфратенториальные и спинальные функции. Поражение мозжечка или его проекций вызывает нарушение координации.
- Подробности см. на с. 155.
- Астазия + абазия → психогенное нарушение походки (с. 153).

▪ Суммирование результатов:

- **Что?** Какому синдрому соответствует совокупность обнаруженных признаков? (Например: пациент в сознании, преимущественно моторный правосторонний гемипарез без спастичности, симптом Бабинского справа, небеглая спонтанная речь с аграмматизмом и фонетической парафазией; АГ.)
- **Когда?** Начало и развитие симптомов.
- **Как?** Обстоятельства, при которых возникли симптомы (например, во время интенсивной физической работы).
- **Где?** Локализация поражения (левая височная область, вероятно, прецентральная извилина).
- **Почему?** Причина (причины) → дифференциальная диагностика, план дополнительного обследования. Неотложная терапия при необходимости (например, облегчение боли).

Диагностические тесты

Диагностические исследования без первичного неврологического осмотра имеют сомнительные преимущества. Они дают полезную информацию только тогда, когда базируются на клинических данных. Иногда неврологический осмотр позволяет установить диагноз и без дополнительных, часто дорогостоящих методов (например, диагностика мигрени с аурой). Количество и виды дополнительных исследований зависят от клинического диагноза. Всегда нужно помнить об их потенциальных преимуществах, рисках и стоимости. Дорогостоящие исследования, которые иногда сопряжены с риском, следует назначать, только если они могут предоставить ясную клиническую информацию, касающуюся диагноза, лечения и прогноза.

Лабораторные тесты

Тест/цель	Риски	Примечания
Уровень противоэпилептических препаратов (в крови)		
• Проверка правильности приема препаратов • Оценка устойчивости к лечению • Предупреждение передозировки или недостаточной дозировки • Оценка взаимодействия лекарственных препаратов	• Ошибочные результаты лабораторных тестов • Неправильная интерпретация результатов лабораторных тестов (ориентация на «терапевтический уровень», а не на отсутствие судорог)	• Время проведения теста определяется интервалом между приемом препарата и его выведением
Люмбальная пункция		
• Измерение давления ЦСЖ • Получение ЦСЖ для анализа • Интратекальное введение лекарств • Диагностика (введение контрастных веществ[1], радиоактивных веществ[2])	• Повышенное ВЧД[3] • Интраспинальное объемное образование[4] • Постпункционная головная боль • Интраспинальное кровоизлияние (коагулопатия) • Менингит • Дисцит	• Иногда требуется субокципитальная или латеральная шейная пункция (когда невозможна люмбальная пункция, для миелографии выше поражения спинного мозга) • Вместо теста Квеккенштедта[5] проводят миелографию/МРТ

[1] При миелографии.
[2] Для сцинтиграфии.
[3] Риск транстенториальной или мозжечковой грыжи.
[4] Риск острой декомпенсации функции спинного мозга с параплегией.
[5] Югулярная компрессия (сдавление яремных вен) проводится для проверки проходимости субарахноидального пространства. Нарушена, например, опухолью спинного мозга.

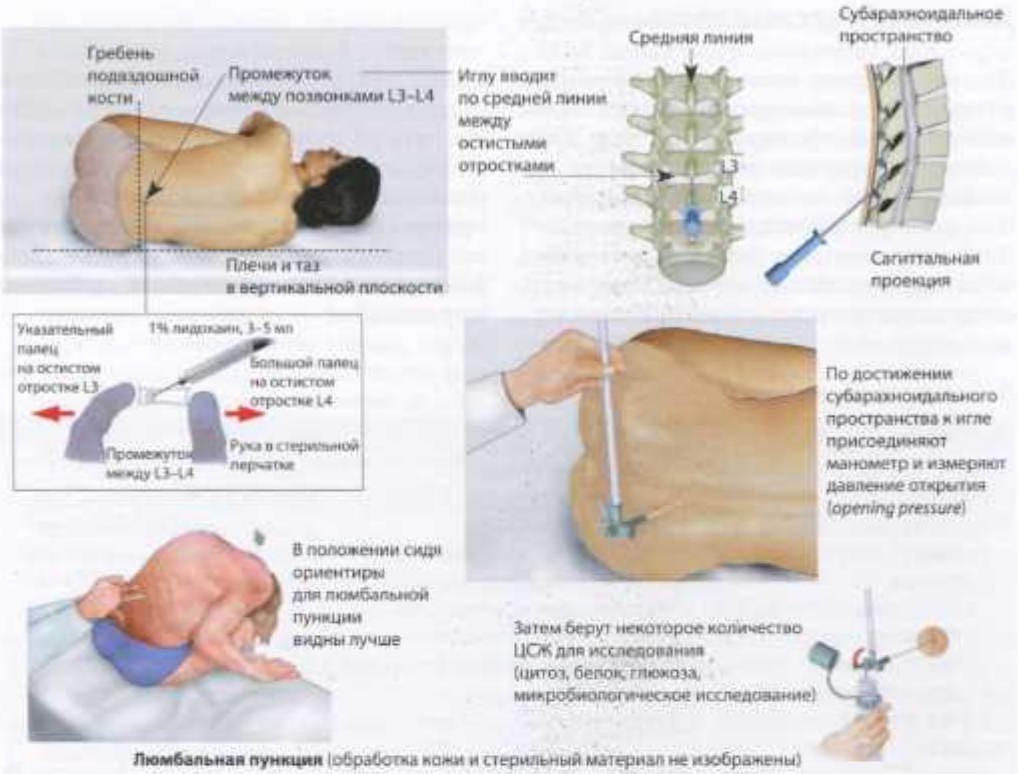

Люмбальная пункция (обработка кожи и стерильный материал не изображены)

Электродиагностика

Тест/цель	Риски	Примечания
ЭЭГ: оценка электрической активности мозга с помощью электродов, накладываемых на скальп[1]	Возможны судороги при провокационных тестах[2]	Телеметрия часто комбинируется с видеозаписью. Сфеноидальная, субдуральная или глубокая имплантация электродов[3] для более точной локализации судорожной активности или для стимуляции (картирование корковых/подкорковых неврологических функций)
ВП:		
• ЗВП[4]: исследование зрительного нерва, хиазмы, зрительного тракта	• Нет	• Используют в основном для диагностики прехиазмальных поражений (например, при РС)
• АСВП[5]: исследование периферических и центральных сегментов слухового пути[6]	• Нет	• Используют в основном для оценки слуха, внутренних/наружных поражений ствола мозга и мостомозжечкового угла, регистрации во время операций по поводу опухолей мостомозжечкового угла, оценки функций ствола мозга

Тест/цель	Риски	Примечания
• ССВП[7]: исследование соматосенсорной системы[8]	• Нет	• Используют для диагностики поражений периферических нервов (сплетений, корешков), спинного мозга, ствола мозга, полушарных, корковых путей
• МВП[9]: обследование кортико-спинального двигательного тракта	• Транскраниальные МВП могут вызвать эпилептические судороги. Противопоказания: кардиостимулятор, металлические протезы в исследуемой области, беременность, нестабильные переломы	• Поражения пирамидного тракта, мониторинг функций двигательных трактов спинного мозга во время операций, дифференциальная диагностика психогенного пареза
Игольчатая ЭМГ: исследование электрической активности мышц	Противопоказания: коагулопатия. Риск повреждения при специальных видах исследований[10]	Дает информацию о нарушениях в моторных единицах у пациентов с поражением периферических нервов или с миопатией. Неспецифичный метод. Используют одноразовые иглы (опасность заражения после записи у пациентов с подозрением на контагиозные заболевания[11])
Электронейрография: измерение скорости проведения импульса; тест повторной стимуляции нерва	Противопоказания: коагулопатия	Локализация (проксимальная, дистальная, нарушение проводимости) и классификация поражений (аксональное, демиелинизирующее) периферических нервов[12]. Оценка нарушений нервно-мышечной трансмиссии (с. 420)
Электронистагмография: регистрация и оценка движений глаз и/или нистагма	Калорическая проба противопоказана пациентам с перфорацией барабанной перепонки и с установленным кардиостимулятором	Диагностика и дифференциальная диагностика периферических и центральных вестибулярных нарушений. Дифференциация саккад

[1] Для диагностики и мониторинга эпилепсии, очаговых изменений (новообразование, травма, менингоэнцефалит, инсульт) и генерализованных нарушений (интоксикация, гипоксия, метаболическая энцефалопатия, болезнь Крейтцфельдта–Якоба, кома, смерть мозга), для анализа сна (полисомнография).
[2] Фотостимуляция, гипервентиляция, сон, лишение сна.
[3] При подготовке к оперативному лечению эпилепсии.
[4] Зрительные вызванные потенциалы.
[5] Акустические стволовые вызванные потенциалы.
[6] Поражения периферического нерва и улитки диагностируют главным образом с помощью аудиометрии, а периферические и центральные нарушения – с помощью ЭОГ и постурографии.
[7] Соматосенсорные вызванные потенциалы.
[8] Оценка функций сенсорных путей (с. 54) с помощью стимуляции большеберцового, срединного, локтевого и тройничного нерва.
[9] (Транскраниальные) моторные вызванные потенциалы.
[10] Примеры: пневмоторакс при исследовании передней зубчатой мышцы, перфорация прямой кишки при обследовании анального сфинктера.
[11] Болезнь Крейтцфельдта–Якоба, гепатит, ВИЧ.
[12] Измерение F-волн для локализации проксимального поражения нерва, H-рефлекс – при поражении S1.

УЗИ мозговых сосудов

Ультразвук используют для оценки состояния экстракраниальных и интракраниальных артерий. Передатчик испускает ультразвуковые волны двух видов: непрерывные (CW, для оценки кровотока в сосудах с высокоскоростными потоками; не дают глубинной информации) и импульсные (PW, информация о кровотоке на выбранной глубине). Отраженные волны регистрируются (отраженный импульсный сигнал) и анализируются (анализ спектра частот, цветовое кодирование). Скорость движения частиц крови можно определить с помощью принципа Доплера. Так как скорость кровотока пропорциональна диаметру сосуда, его измерение позволяет установить наличие стеноза. Прямая регистрация непрерывных волн используется для определения направления кровотока и наличия стеноза или окклюзии. Дуплексное УЗИ, которое представляет собой комбинацию импульсных волн и ультразвукового изображения (отраженный импульс), одновременно выявляет характер кровотока и тканевые структуры. Это позволяет визуализировать и количественно оценить стеноз или расслоение артерии, экстракраниальный васкулит и аномалии сосудов. Транскраниальная допплерография и цветовое дуплексное УЗИ применяются для обследования интракраниальных артерий и выявления их стеноза, окклюзии, коллатерального кровотока, спазма (после САК), шунтирования (АВМ или фистула) и гемодинамического резерва. Ультрасонография паренхимы мозга помогает в диагностике паркинсонизма путем выявления повышенной эхогенности ЧС. Данные исследования позволяют отличить БП от других нейродегенеративных заболеваний (МСА и ПНП). Ультрасонографию применяют для выявления патологии периферических нервов (например, ущемления нерва) или нервно-мышечных заболеваний (визуализация атрофии, внутримышечного фиброза, жировой инфильтрации, мышечного сокращения).

Тканевая биопсия

В некоторых случаях для установления окончательного диагноза требуется биопсия нерва (обычно икроножного), мышцы (умеренно пораженной мышцы при миопатии) или сосуда (например, височной артерии при диагностике височного артериита). Биопсию проводят под местной анестезией. Биопсию спинальных опухолей проводят под контролем КТ или МРТ, а биопсию опухолей и абсцессов головного мозга – с помощью стереотаксической техники.

Визуализирующие методы

Для визуализации структурных изменений нервной системы используют различные методы. При направлении пациента на нейрорадиологическое исследование необходимо четко указать, почему такое обследование необходимо и на какие вопросы оно должно ответить. Инвазивная нейрорадиология подразделяется на диагностическую (ангиография головного и спинного мозга, головы, шеи) и лечебную (эмболизация АВМ, фистул, аневризм, тромболизис, ангиопластика, деваскуляризация опухолей, стентирование).

■ **Диагностические визуализирующие методы**

Вид исследования	Показания/информация[1]
Рентгенография	
Череп, позвоночник	Металлические инородные тела, воздушные полости, аномалии костей, остеолиз, дегенеративные заболевания позвоночника
КТ	
Голова, позвоночник, позвоночный канал, диагностические вмешательства под контролем КТ, трехмерная реконструкция, КТ-ангиография, КТ МК	Исследование скелета (аномалии, переломы, остеолиз, дегенеративные изменения, стеноз позвоночного канала), метастазы, травма, внутричерепное кровоизлияние, ишемия головного мозга, гидроцефалия, кальцификация, заболевание межпозвонковых дисков, исследование с контрастным усилением[2] (головной мозг, позвоночный канал, КТ-ангиография)

Вид исследования	Показания/информация[1]
МРТ[3]	
Голова, позвоночник, позвоночный канал	Опухоли (головного и спинного мозга, позвоночника), инфекции (энцефалит, миелит, абсцесс), РС, структурные аномалии мозга (эпилепсия), лейкодистрофия, ишемия головного и спинного мозга, травма позвоночника, гидроцефалия, миелопатия, заболевания межпозвонковых дисков
ДВИ/измеряемый коэффициент диффузии	Дифференциальная диагностика острой (высокая интенсивность сигнала на ДВИ/низкие значения измеряемого коэффициента диффузии) и хронической ишемии
Перфузионно-взвешенная МРТ	Визуализация МК
Функциональная МРТ	Демонстрирует несоответствие между поступлением артериальной крови и утилизацией кислорода в активированных областях
Диффузионная тензорная визуализация	Визуализация проводящих путей в ЦНС (МР-трактография)
Магнитно-резонансная спектроскопия	Неинвазивное измерение биохимических изменений в головном мозге (особенно при наличии опухоли)
Магнитно-резонансная ангиография	Визуализация сосудов, аневризм, сосудистых мальформаций
Скелетные мышцы	Мышечная атрофия, миозит
ПНС	Визуализация поражения нервов
Ангиография[2, 4]	
Церебральная, спинальная; во время подготовки к операции или другим вмешательствам[5]	Стеноз артерии высокой степени, аневризма, АВМ/фистула, тромбоз синусов, васкулит
Миелография[2, 6]	Вместо нее все чаще применяются КТ и МРТ. Используется по особым показаниям для диагностики поражений спинного мозга
Диагностическая ядерная медицина	
Сцинтиграфия костей скелета (остеосцинтиграфия)	Метастазы опухолей, спондилодисцит
Сцинтиграфия ЦСЖ	Функциональный тест с интрадуральным катетером, истечение ЦСЖ
Радионуклидное изображение[7]	МК, церебральные метаболические нарушения, нейродегенеративные заболевания, выявление эпилептического фокуса

[1] Примеры.
[2] Риски: аллергия (непереносимость), латентный гипертиреоз (тиреотоксикоз), карцинома щитовидной железы (нельзя назначать радиоактивный йод в течение длительного периода), почечная недостаточность, левожелудочковая недостаточность (отек легких), плазмоцитома (почечная недостаточность).
[3] Гадолиниевый контраст используют для выявления нарушений ГЭБ (бляшки при РС), у пациентов с почечной недостаточностью риск нефрогенного системного склероза. Т1-ВИ: ЦСЖ/отек – темные (гипоинтенсивные); губчатое вещество костей/жир – светлые (гиперинтенсивные); белое вещество светлее серого вещества. Т2-ВИ: ЦСЖ/отек – светлые, скальп – темный, губчатое вещество костей/жир, мышцы – темные, серое вещество светлее белого вещества. Противопоказания: установленный кардиостимулятор, ферромагнитные материалы.
[4] Противопоказано при коагулопатии.
[5] Эндоваскулярное или хирургическое вмешательство.
[6] Редкие осложнения: генерализованные эпилептические судороги, менингит, постпункционная головная боль; острое развитие синдрома поперечного поражения спинного мозга возможно у пациентов с опухолями спинного мозга. Противопоказания: коагулопатия.
[7] ОФЭКТ, ПЭТ.

6 Приложение

- Детальная информация
- Дифференциальная диагностика
- Специальные неврологические исследования
- Краткие сведения о лечении

Таблица 1. Организация ЦНС (с. 12)

Сегмент ЦНС[1]	Область ЦНС[2]	Отделы ЦНС
Передний мозг (*prosencephalon*)	Конечный мозг (*telencephalon*) (полушария головного мозга)	• Кора мозга[3] • Субкортикальное белое вещество • Базальные ядра[4] • Миндалевидное тело
	Промежуточный мозг (*diencephalon*)	• Таламус • Субталамус[5] • Гипоталамус[6] • Эпиталамус[7]
Средний мозг (*mesencephalon*)	Средний мозг (*mesencephalon*)	• Крыша среднего мозга • Покрышка среднего мозга • Ножки мозга[8]
Ромбовидный мозг (*rhombencephalon*)	Задний мозг (*metencephalon*)	• Мост (*pons*) • Мозжечок (*cerebellum*)
	Продолговатый мозг (*myelencephalon, medulla oblongata*)	• Продолговатый мозг (*myelencephalon, medulla oblongata*)

[1] Сегменты соответствуют трем мозговым пузырям, которые дифференцируются из нервной трубки во время эмбрионального развития мозга.
[2] Конечный мозг и промежуточный мозг составляют супратенториальную часть мозга, а средний мозг, мост, мозжечок и продолговатый мозг – его инфратенториальную часть.
[3] В коре мозга (с. 42) выделяют 6-слойный изокортекс (неокортекс) и 3–4-слойный аллокортекс (палео- и архикортекс).
[4] Термин «базальные ганглии», которым пользуются клиницисты, не совсем правильный. Ганглиями называются скопления периферических нервных клеток, а группы клеток в ЦНС называются ядрами.
[5] Содержит субталамические ядра.
[6] Гипоталамус включает комплекс гипоталамических ядер (хиазмальные, клубовидные, сосцевидные) и гипофиз.
[7] Эпиталамус, или надбугорная область, состоит из паравентрикулярных ядер, ядер поводков (хабенулярных), мозговых полосок, эпифиза и задней комиссуры (спайки).
[8] Каждая ножка мозга состоит из основания и покрышки среднего мозга.

Таблица 2. Ретикулярная формация (с. 21, 115)

Категория/функция	Тракт/ядро/локализация
Афферентные пути (сенсорная информация)	Спиноретикулярные волокна, афференты сенсорного корешка тройничного нерва, ядра вестибулярного (преддверного) нерва, акустическая информация (латеральная петля), зрительная информация (текторетикулярный пучок), кора, мозжечок, красное ядро, бледный шар
Эфферентные пути	Ретикулоспинальный тракт, вестибулоспинальный тракт, тектоспинальный тракт, ретикулоталамический пучок, ростральный отдел гипоталамуса, септальные ядра (ядра прозрачной перегородки), ЧС, педункулопонтинное ядро, мозжечок
Моторная функция	*Продолговатый мозг*: снижение мышечного тонуса и торможение рефлексов *Мост/средний мозг*: усиление двигательной активности
Дыхание, кровообращение	*Вдох и выдох*: продолговатый мозг *Усиление/ослабление дыхания*: мост, голубоватое пятно (*locus coeruleus*) (с. 141) *ЧСС, АД*: языкоглоточный нерв, блуждающий нерв, продолговатый мозг
Восходящая активирующая ретикулярная система (сознание, ритмы сна/бодрствования)	Ретикулоталамические пути (с. 116)

Категория/функция	Тракт/ядро/локализация
Слюнные железы	Верхнее и нижнее слюноотделительные ядра
Потоотделение	Центр потоотделения в продолговатом мозге
Тошнота и рвота	Самое заднее поле (*area postrema*)
Жевание, лизание, сосание	Средний мозг
Управление сфинктером мочевого пузыря	Мостовой центр мочеиспускания
Модуляция боли	Параакведуктальное серое вещество

Таблица 3. ЧН (с. 23)

Путь	ЧН и ядра	Функции
Соматосенсорный (афферентный)	• II Сетчатка	• Зрение
	• III Проприорецепторы наружных мышц глаза[1]	• Проприоцепция[2]
	• IV Проприорецепторы экстраокулярных мышц	• Проприоцепция
	• V Полулунный ганглий, проприорецепторы жевательных мышц, мышцы, напрягающей нёбную занавеску, и мышцы, напрягающей барабанную перепонку	• Чувствительность лица, носа, носовой полости, ротовой полости, проприоцепция твердой мозговой оболочки (с. 16)
	• VI Проприорецепторы экстраокулярных мышц	• Проприоцепция
	• VII Коленчатый ганглий	• Наружное ухо, части слухового прохода, наружная поверхность барабанной перепонки
	• VIII Вестибулярный ганглий, спиральный ганглий	• Равновесие, слух
	• IX Верхний ганглий	• Среднее ухо, слуховая труба (чувствительность)
	• X Верхний ганглий	• Наружный слуховой проход, твердая мозговая оболочка задней черепной ямки (с. 15)
Висцеральный (афферентный)	• I Обонятельные клетки слизистой носа	• Запах
	• VII Коленчатый ганглий	• Вкус на передних двух третях языка (барабанная струна, *chorda tympani*), вкус на нижней поверхности мягкого нёба (большой каменистый нерв)
	• IX Нижний и верхний ганглии	• Вкус/чувствительность задней трети языка, слизистой глотки, миндалин, слуховой трубы (чувствительность)
	• X Нижний ганглий	• Полость живота (чувствительность), надгортанник (вкус)
Моторный (эфферентный)	• III Окуломоторное ядро	• Экстраокулярные мышцы, за исключением тех, которые иннервируют IV и VI ЧН, мышца, поднимающая верхнее веко
	• IV Ядро блокового нерва	• Верхняя косая мышца (движения глаз)
	• V Двигательное ядро тройничного нерва	• Жевание[3], напряжение нёба и барабанной перепонки[4, 5]
	• VI Ядро отводящего нерва	• Латеральные движения глаз (латеральная прямая мышца)
	• VII Ядро лицевого нерва	• Мышцы лица, подкожная мышца шеи, шилоподъязычная и двубрюшная мышцы

Путь	ЧН и ядра	Функции
	• IX Двойное ядро • X Двойное ядро	• Мышцы глотки, шилоглоточная мышца • Глотание (мышцы глотки), речь (верхний гортанный нерв)
	• XI Двойное ядро, моторные клетки переднего рога шейного отдела спинного мозга	• Мышцы глотки и гортани, грудино-ключично-сосцевидная мышца[6], трапециевидная мышца[7]
	• XII ядро подъязычного нерва	• Мышцы языка
Висцеральный (эфферентный)	• III парасимпатическое ядро Эдингера–Вестфаля	• Сужение зрачка (мышца, суживающая зрачок), аккомодация (цилиарная мышца)
	• VII парасимпатическое верхнее слюноотделительное ядро	• Секреция слизи, слез и слюны (подъязычная и поднижнечелюстная железы)
	• IX парасимпатическое нижнее слюноотделительное ядро	• Секреция слюны (околоушная железа)
	• X парасимпатическое дорсальное ядро блуждающего нерва	• Легкие, сердце, кишечник – до селезеночного изгиба ободочной кишки (двигательные импульсы), секреция (респираторный тракт, кишечник)

[1] Мышцы глаза.
[2] См. с. 54.
[3] Жевательная, височная, латеральная и медиальная крыловидные мышцы.
[4] Мышца, напрягающая нёбную занавеску.
[5] Мышца, напрягающая барабанную перепонку.
[6] Сгибание и разгибание шеи, повороты головы; способствует форсированному вдоху.
[7] Движение плеча вверх, фиксация лопатки; сопровождает движения шейного отдела позвоночника.

Таблица 4. Проводящие пути спинного мозга (с. 48, 50, 54)

Путь проведения[1]	Тракт	Функция
Восходящий (сенсорный)		
• Переднебоковой столб (канатик)	• Передний спиноталамический	• Грубое прикосновение и давление
	• Латеральный спиноталамический	• Боль, температура, щекотка, зуд
• Боковой столб	• Передний и задний спиномозжечковый	• «Бессознательная» проприоцепция
• Задний столб	• Тонкий пучок (от ног), клиновидный пучок (от рук)	• Поза, прикосновение, избирательная чувствительность, давление, вибрация
Нисходящий (моторный)		
• Латеральный	• Латеральный кортико-спинальный[2] • Руброспинальный	• Произвольные движения скелетных мышц
• Медиальный	• Передний кортико-спинальный[2,3], ретикулоспинальный, тектоспинальный, вестибулоспинальный	• Выпрямленное положение, равновесие, стабилизация положения головы, координация походки и позы

[1] Представлена соматическая организация.
[2] Пирамидный тракт.
[3] Билатеральное управление мышцами туловища и конечностей.

Таблица 5. Сегменты и соответствующие им индикаторные мышцы (с. 56, 150, 237)

Сегмент	Индикаторная мышца
C4	Диафрагма
C5	Ромбовидная, надостная, подостная, дельтовидная
C6	Двуглавая мышца плеча, плечелучевая
C7	Трехглавая мышца плеча, лучевой разгибатель запястья, большая грудная, лучевой сгибатель запястья, круглый пронатор
C8	Короткая мышца, отводящая большой палец, мышца, отводящая мизинец, локтевой сгибатель запястья, сгибатель большого пальца
L3	Четырехглавая мышца бедра, подвздошно-поясничная, длинная, короткая и большая приводящие мышцы
L4	Четырехглавая мышца бедра (медиальная широкая мышца)
L5	Длинный разгибатель большого пальца, передняя большеберцовая, задняя большеберцовая, средняя ягодичная
S1	Икроножная, большая ягодичная

Таблица 6. Классификация нервных волокон (с. 58)

Тип волокна	Скорость нервной проводимости, м/с	Физиология	Функция/дисфункция
Миелинизированные			
Aα[1]/Ia, Ib[2] толстые миелинизированные волокна	60–120	*Эфферентные*: к скелетным мышцам *Афферентные*: от мышечных веретен (первичные), сухожильных рецепторов	Прикосновение, давление
Aβ/II	40–90	*Афферентные*: от мышечных веретен (вторичные), кожных механорецепторов	Прикосновение, давление
Aγ	30–50	*Эфферентные*: к интрафузальным мышечным волокнам	Мышечные веретена
Aδ/III тонкие миелинизированные волокна	10–30	*Афферентные*: от механо- и терморецепторов, от ноцицепторов	Температура, боль/локализованная колющая, режущая, стреляющая боль
B	5–20	*Эфферентные*: преганглионарные автономные волокна	
Немиелинизированные			
C/IV тонкие немиелинизированные волокна	0,5–2	*Эфферентные*: постганглионарные автономные волокна *Афферентные*: висцеральные от кожных механо-, термо- и хеморецепторов	Температура, боль/диффузная, тупая, жгучая боль

Цит. по: Klinke (2010).
[1] Классификация по Эрлангеру–Гассеру (типы волокон A, B, C).
[2] Классификация по Ллойду–Ханту (группы волокон I, II, III, IV).

Таблица 7. Вегетативные ганглии (с. 70)

Ганглии	Локализация	Функции
Симпатические		
• Шейные ганглии	• Основание черепа (верхний ганглий) • Головка I ребра (нижний ганглий)	• Волокна к голове (глаза, слезные железы, слюнные железы) • Звездчатый ганглий с первым грудным ганглием; сердце и легкие
• Грудные и поясничные ганглии	• Парные паравертебральные грудные и поясничные ганглии • Непарные превертебральные ганглии	• Судомоторная, пиломоторная и периферическая вазомоторная функция, мозговое вещество надпочечников • Чревный ганглий (печень, желудок, поджелудочная железа, кишечник); брыжеечные ганглии (часть толстой кишки, прямая кишка, мочевой пузырь, гениталии)
Парасимпатические (головы)		
• Цилиарный (ресничный) ганглий (через III ЧН)	• Орбита	• Миоз (мышца, суживающая зрачок), аккомодация (цилиарная мышца)
• Крылонёбный ганглий (через VII ЧН)	• Крылонёбная ямка	• Слезная железа, железы параназальных пазух
• Ушной ганглий (через IX ЧН)	• Ниже овального отверстия	• Околоушная железа
• Поднижнечелюстной ганглий (через VII ЧН)	• Дно полости рта	• Поднижнечелюстная железа, подъязычная железа

Таблица 8. Некоторые клеточные и молекулярные компоненты иммунной системы и их функции (с. 78)

Клетка или молекула	Функция
ГКГС[1]	Группы молекул (белки ГКГС) на поверхности клеток, кодируемые комплексом генов. Они связывают фрагменты белков (рецепторная функция) и предъявляют их Т-клеткам, для того чтобы последние могли их распознать. Такие белковые комплексы обнаружены почти на всех ядросодержащих клетках
ГКГС I класса (почти на всех ядросодержащих клетках)	Молекулы ГКГС связывают фрагменты внутриклеточных белков и предъявляют их $CD8^+$ Т-клеткам (цитотоксические/Т-супрессоры). $CD8^+$ Т-клетки не активируются нормальными клеточными белками (иммунологическая толерантность). Их активация происходит под действием чужеродных белков, после чего они разрушают клетки, индуцируя апоптоз
ГКГС II класса (на дендритных клетках, макрофагах, В-клетках, эпителиальных клетках)	Белки ГКГС, которые экспрессируются АПК. АПК предъявляют антигены $CD4^+$ Т-клеткам (Т-хелперы/индукторы). $CD4^+$ Т-клетки обнаруживаются, в основном, периваскулярно
Антигены гистосовместимости (HLA)	Гликопротеины, которые экспрессируются почти всеми клетками организма. Они находятся на поверхности клеток и определяют их тканевую принадлежность, служат основой совместимости тканей. HLA специфичны для каждого индивидуума и вызывают отторжение трансплантированных тканей (исключение – однояйцевые близнецы). HLA подразделяются на 2 категории: ГКГС I класса (A, B, C) и ГКГС II класса (D)
Цитокины[2]	Группы растворимых внутриклеточных белков. Взаимодействуя со специфическими рецепторами, они регулируют воспалительные и иммунные реакции

Клетка или молекула	Функция
Вспомогательные стимулирующие молекулы[2]	Молекулы, экспрессируемые иммунными клетками. Усиливают или подавляют иммунный ответ
Хемокины	Растворимые белки. Обеспечивают хемотаксис
Интерфероны (ИФНα и ИФНβ подавляют синтез белка, ИФНγ активирует макрофаги)	Группа гликопротеинов, которые экспрессируются клетками, зараженными вирусами
Моноциты	Фагоцитирующие лейкоциты крови. Проникая в ткани, становятся макрофагами. Активируются Т-клеточными цитокинами, например ИФНγ, и секретируют цитокины[3]
Дендритные клетки	АПК с высокой подвижностью. Окружают антиген и представляют его иммунным клеткам. Только дендритные клетки активируют наивные Т-клетки
Клональная экспансия	Пролиферация В- или Т-клеток в лимфатических узлах
Т-хелперы (Th)	Это $CD4^+$ Т-клетки. Th0 – наивные Т- клетки; Th1-клетки способствуют развитию клеточного *иммунного ответа* (активируют макрофаги), Th2-клетки способствуют активации *В-клеток* и усилению продукции антител (эффекторные В-клетки – плазмоциты)
Т-клетки (специфический клеточный иммунитет)	Большинство Т-клеток относятся к $CD4^+$ Т- и $CD8^+$ Т-клеткам благодаря различным гликопротеинам. Антигенные пептиды в составе молекул ГКГС I класса распознаются $CD8^+$ Т-клетками, а антигенные пептиды в составе молекул ГКГС II класса – $CD4^+$ Т-клетками. Примером $CD8^+$ Т-клетки являются цитотоксические лимфоциты. $CD4^+$ Т-клетки играют важную роль в клеточном и гуморальном иммунитете
Матриксные металлопротеиназы	Эндогенные протеиназы (ферменты), которые расщепляют внеклеточный матрикс, в том числе базальные мембраны
В-клетки (специфический гуморальный иммунитет)	Плазматические клетки, которые продуцируют иммуноглобулины[4], образуются из В-клеток после активации последних специфичным антигеном (клональный отбор). Для активации В-клеток необходимы $CD4^+$ Th2-клетки

LT – лимфотоксин, OH^- – кислородные радикалы, NO – оксид азота, CSF – колониестимулирующие факторы, Ig – иммуноглобулин.

Аутоантигены при РС (с. 289). MBP – основной белок миелина, MOG – миелиновый олигодендроцитный гликопротеин, MAG – миелин-ассоциированный гликопротеин, PLP – протеолипидный белок, S100 protein – белок S100, CNPase – 2,3-циклонуклеотид-3-фосфодиэстераза, αβ-cristallin – αβ-кристаллин, transaldolase – трансальдолаза.

[1] Соответствует системе HLA (HLA – человеческий лейкоцитарный антиген).

[2] В понятие «цитокины» включены ИФН, ИЛ, ФНО, CSF, вспомогательные стимулирующие молекулы.

[3] Например, ИЛ-1, ИЛ-6, ФНОα.

[4] Различают несколько классов иммуноглобулинов (IgG, IgM, IgA, IgE, IgD).

Упрощенная схема происхождения клеток иммунной системы (с. 78)

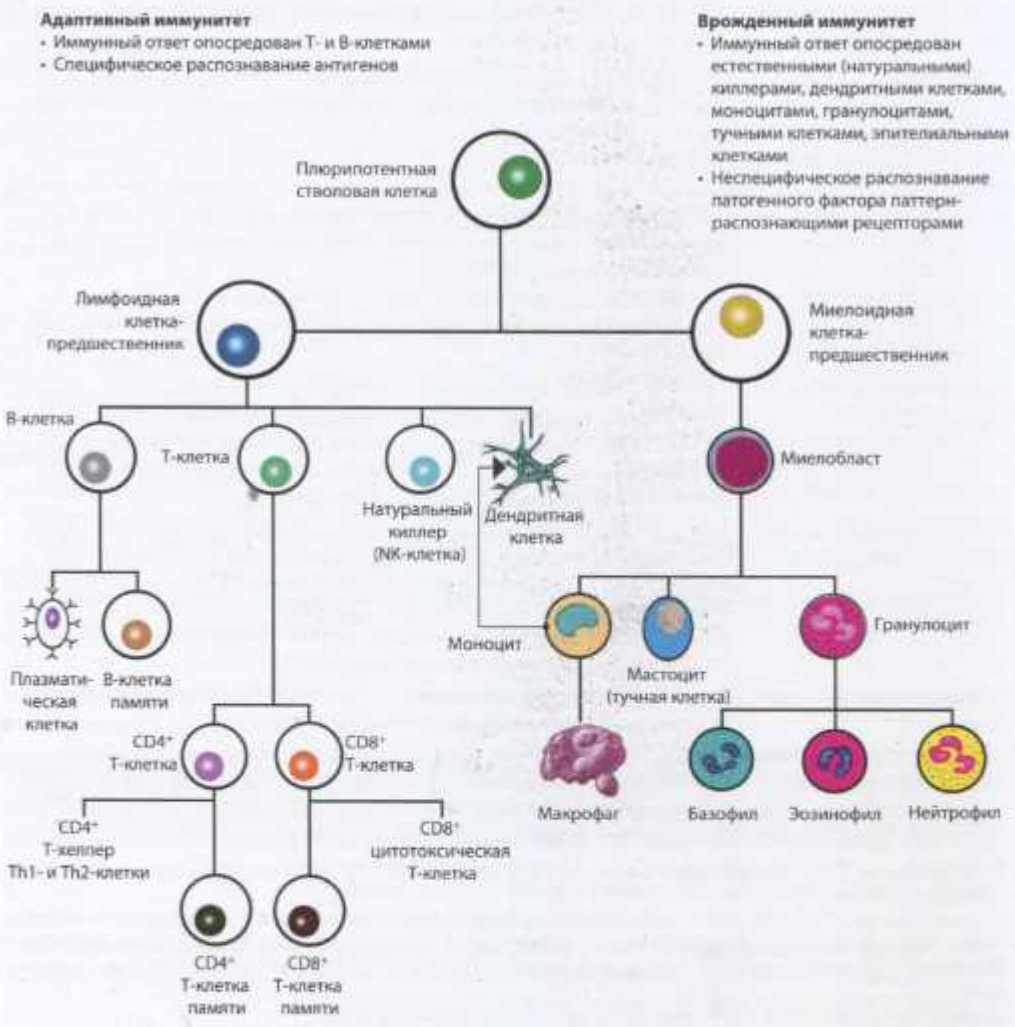

Таблица 9. Влияние стрессорных факторов на клетки (с. 82)

Тип стрессора[1]	Триггер
Физический	Тепло, холод, радиация (различные типы, в том числе ультрафиолетовое излучение и магнитные поля)
Реактивные формы кислорода (англ. *reactive oxygen species*)	Свободные кислородные радикалы, перекись водорода, переход от аэробного метаболизма к анаэробному (например, реперфузия), гипоксия/аноксия (ишемия)
pH	Алкалоз, ацидоз, изменения pH
Биологический	Инфекции, воспаление, лихорадка
Физиологический	Аффекты, эмоциональные конфликты, гормональные изменения (ось гипоталамус–гипофиз–надпочечники, автономная нервная система)
Осмотический	Изменения концентрации солей, сахара и других осмотически активных веществ (гипо- или гиперосмотический шок)

Тип стрессора[1]	Триггер
Нутритивный	Голодание или дефицит в организме различных пищевых компонентов (карбогидраз, глюкозы, азотистых соединений, фосфатов)
Антибиотики	Пуромицин, тетрациклины, налидиксовая кислота
Алкоголь	Этанол, метанол, бутанол, пропанол, октанол
Металлы	Кадмий, медь, хром, цинк, олово, алюминий, ртуть, свинец, никель
Механический	Давление (компрессия), сдвиг, натяжение
Другие стрессоры	Дефицит жидкости (дегидратация), бензол и его дериваты, фенол и его дериваты, тератогены, канцерогены, мутагены, мышьяк, арсенаты, аналоги аминокислот, никотин, анестетики, инсектициды, пестициды

Цит. по: Macario и Gonway de Macario (2005).

[1] Стрессор вызывает повреждение ДНК и белков, изменяя внутриклеточную среду и одновременно запуская стрессорную реакцию. Это активирует стрессорные гены и другие клеточные механизмы, в результате чего в клетке увеличивается количество стрессорных белков (в том числе шаперонов). Шапероны, индуцированные физическим стрессором теплового шока, известны под названием «белки теплового шока». Шаперонные повреждения (шаперонопатии) могут быть следствием генетических мутаций или экзогенных влияний (приобретенными).

Таблица 10. Протеиновые комплексы при нейродегенеративных заболеваниях (с. 82)

Протеиновый комплекс	Заболевание[1]
β-амилоид	• БА (с. 337) • Логопеническая форма первичной прогрессирующей афазии (с. 338)
τ-протеин (таупатия)	• БА (с. 337) • ПНП (с. 335) • КБД (с. 337) • Прогрессирующая небыстрая афазия (*non-fluent aphasia* – со снижением беглости речи, с. 340) • Логопеническая форма первичной прогрессирующей афазии (с. 340) • пвЛВД[2] с синдромом паркинсонизма (с. 340)
α-синуклеин (синуклеинопатия)	• МСА (с. 335) • БП (деменция Паркинсона, с. 331) • ДТЛ (с. 338)
Полиглутамин (болезни экспансии тринуклеотидных повторов)	• Хорея Гентингтона. Белок: гентингтин (с. 344) • Спинобульбарная мышечная атрофия. Белок: андрогеновые рецепторы (с. 395) • ДРПЛА[3]. Белок: ATN1/атрофин-1 (с. 348) • СЦА. Белок: атаксин (с. 348)
TDP-43 (TAR-ДНК-связывающий белок с молекулярной массой 43 кДа)	• пвЛВД/ЛВЛД[4]-TDP (с. 340) • Семантическая деменция/ЛВЛД-TDP (с. 341) • Прогрессирующая небыстрая афазия/ЛВЛД-TDP (с. 341) • пвЛВД с заболеванием моторных нейронов/ЛВЛД-TDP (с. 341) • БАС/ALS-TDP (с. 551)
FUS (РНК-ассоциированный белок саркомы, англ. *fused in sarcoma*)	• пвЛВД/ЛВЛД-FUS (с. 338) • БАС/ALS-FUS (с. 551)
Прион	• Болезнь Крейтцфельдта–Якоба (с. 322) • Герстманна–Штраусслера–Шейнкера (с. 348) • Фатальная семейная бессонница (с. 211)

[1] Примеры.

[2] пвЛВД – поведенческий, или лобный, вариант ЛВД; τ-позитивные включения в нейронах называются тельцами Пика.

[3] Дентато-рубро-паллидо-льюисова атрофия.

[4] ЛВЛД – лобно-височная (фронтотемпоральная) лобарная дегенерация.

Таблица 11. Биофизические изменения во время различных стадий сна (с. 113)

Стадия	ЭЭГ	ЭОГ	ЭМГ
Бодрствование	α-активность (α-волны с частотой 8–13 Гц), β-активность (β-волны с частотой 14–30 Гц)	Мигание, саккады	Высокий мышечный тонус, двигательные артефакты
Засыпание, ББДГ, 1-я стадия	Усиление θ-активности (θ-волны с частотой 4–7 Гц), вертексные потенциалы[1]	Медленные блуждающие движения глаз	Небольшое снижение мышечного тонуса
Легкий сон, ББДГ, 2-я стадия	θ-активность, изолированные δ-волны, вертексные потенциалы, появление сонных «веретен»[2], К-комплексы[3]	Движения глаз отсутствуют до 4-й стадии	Дальнейшее снижение мышечного тонуса
Глубокий сон, ББДГ, 3-я и 4-я стадии (slow wave sleep, медленноволновой сон)	Группы δ-волн с высокой амплитудой (0,5–3 Гц, амплитуда >0,75 мкВ), К-комплексы и уменьшающиеся сонные «веретена»	Движения глаз отсутствуют	Дальнейшее снижение мышечного тонуса
Сон с БДГ	θ-активность, могут наблюдаться пилообразные волны[4]	Конъюгация, БДГ (эпизодически)	Самый низкий мышечный тонус

Цит. по: Berger (1992).
α – альфа, β – бета, δ – дельта, θ – тета; средняя продолжительность цикла сна составляет примерно 90–120 мин.
[1] Высокие парасагиттальные волны не более 200 мкВ, сонные «веретена» и К-комплексы отсутствуют.
[2] Веретенообразные волны с частотой 12–15 Гц.
[3] Бифазные, первоначально отрицательные δ-волны, появляющиеся спонтанно или в ответ на звуковые стимулы.
[4] Группы регулярной θ-активности в виде зубьев пилы.

Таблица 12. Функциональные нарушения, обусловленные недостатком сна или его нарушениями (с. 113)

- Сонливость, приступы дремоты, кратковременный сон, общая усталость
- Внезапные изменения настроения
- Повышенная раздражительность
- Повышенная тревожность, депрессия
- Метаболические нарушения, увеличение/снижение массы тела
- Нарушение социальных контактов, утрата чувства юмора
- Ухудшение двигательных навыков
- Ухудшение когнитивной функции
- Нарушения внимания и памяти
- Трудности в общении и принятии решений
- Увеличение количества принимаемых стимуляторов или седативных средств
- Увеличение количества рискованных действий
- Повышение риска несчастных случаев на рабочем месте
- Снижение творческих способностей и продуктивности
- Повышение восприимчивости к вирусным инфекциям, снижение иммунитета
- Увеличение риска возникновения сердечно-сосудистых заболеваний
- Увеличение заболеваемости язвенной болезнью
- Повышение риска заболевания раком
- Озноб, зябкость
- Снижение способности выполнять несколько задач одновременно

Цит. по: Foster (2010).

Таблица 13. Регуляция гипоталамо-гипофизарной оси (с. 123)

Контролируемые переменные	Эффекторные гормоны	Стимулы	Эффекты	Комментарии
Водный баланс и АД (баро- и волюморецепторы, афферентные нейроны)	АДГ (нейрогипофиз)	Кровяное давление ↓ (↓ внутрисосудистое давление), ↑ осмоляльность сыворотки	Реабсорбция воды почками и артериальная вазоконстрикция (при высоком уровне АДГ)	↓ АДГ: несахарный диабет ↑ АДГ: эктопическая продукция, СНСАДГ (с. 357)
Трийодтиронин (T_3), тироксин (T_4)	ТРГ[1], соматостатин/ТТГ[2]	↑/↓ T_3/T_4	↑/↓ ТРГ → ТТГ	↑ ТТГ (базальный) обычно при первичном гипотиреозе, ↓ ТТГ обычно при гипертиреозе
Кортизол	КРГ[3], АКТГ[4]	↑/↓ кортизол	↑/↓ КРГ	↑ АКТГ: синдром Кушинга ↓ АКТГ: вторичная недостаточность коры надпочечников
Тестостерон (мужчины)	ГнРГ[5]/ЛГ, ФСГ[6]	↑/↓ тестостерон	↑/↓ ГнРГ	↓ Тестостерон: снижение мышечной массы, утрата либидо, гипоспермия, импотенция
Эстрадиол, прогестерон (женщины)	ГнРГ/ЛГ, ФСГ	↑/↓ эстрадиол, прогестерон	↑/↓ ГнРГ	↓ ЛГ/ФСГ: нарушения менструального цикла, атрофия матки/молочных желез, остеопороз, атеросклероз
Пролактин	ГнРГ/ЛГ	↑/↓ пролактин	↑ дофамин[7] ↓ VIP[8], ТРГ	↑ пролактин: галакторея, аменорея, головная боль
Гормон роста (соматотропин)	ГРРГ[9]/ГР[10]	Различные стимулы	ГРРГ, соматостатин[11]	Соматомедины медиируют эффекты ГР (соматотропина) ↑ ГР: акромегалия ↓ карликовость (дети), снижение массы тела, мышечная атрофия
Эндогенные опиоидные пептиды	β-эндорфин (гипофиз)	Различные стимулы ↑/↓	Аналгезия, потребление пищи, терморегуляция, обучение, память	

[1] Тиреотропин-рилизинг-гормон.
[2] Тиреотропин – тиреотропный гормон передней доли гипофиза.
[3] Кортикотропин-рилизинг-гормон.
[4] Кортикотропин (АКТГ) передней доли гипофиза.
[5] Гонадотропин-рилизинг-гормон.
[6] Лютеинизирующий гормон, фолликулостимулирующий гормон. Гонадотропины (передняя доля гипофиза).
[7] Выделяется гипоталамусом. Ингибирует высвобождение пролактина посредством D3-рецепторов гипофиза.
[8] Вазоактивный интестинальный пептид (передняя доля гипофиза).
[9] Гормона роста рилизинг-гормон (стимулирующий).
[10] ГР – человеческий гормон роста (соматотропин).
[11] Выделяется гипоталамусом (ингибирующий).

Таблица 14. Клинические признаки автономной дисфункции (с. 72)

Анамнез/тест	Вопрос/метод	Комментарии
Анамнез		
Общий анамнез	Каковы основные симптомы?	Выделить важнейшие симптомы
Регуляция АД	Есть ли ортостатические симптомы?	Головокружение, слабость при вставании, пресинкопе (предобморочное состояние), обмороки, сердцебиение, зябкость
Регуляция потоотделения	Повышено, понижено, отсутствует?	Ранжируется от слишком обильного до слишком малого, влажная одежда, непереносимость тепла, сухие слизистые (рот, глаза)
Функции ЖКТ	Тошнота, рвота, быстрое насыщение, похудание, чередование запоров и диареи? Спазмы в животе?	Дисфагия? Гастропарез? Псевдообструкция кишечника? Недержание кала?
Функции мочевого пузыря	Нерегулярное мочеиспускание? Частое/редкое мочеиспускание?	Остаточная моча? Механические нарушения опорожнения?
Сексуальная функция	Эректильная дисфункция? Эякуляторная дисфункция?	Спонтанная ночная/утренняя эрекция? Способность совершать половой акт?
Зрачки	Неясное зрение? Непереносимость яркого света? Плохое зрение в сумерках?	Нарушения аккомодации? Тонический зрачок? Плохая темновая адаптация?
Сон	Нарушения сна? Храп? Дыхательные паузы?	Синдром обструктивного апноэ во сне? Нервно-мышечные нарушения?
Прием лекарств	Новые препараты? Симптомы появляются в связи с приемом лекарств?	
Алкоголь, наркотики	Частота, количество и продолжительность употребления	
Тест		
Общий физикальный осмотр	Гипоталамическая дисфункция?	Карликовость, нарушения полового созревания, гипотермия, бледность
Обследование сердечно-сосудистой системы[1]	АД (лежа и стоя), ЧСС (лежа и стоя)	Рефлекторная тахикардия, синдром постуральной ортостатической тахикардии (с. 502)
Осмотр кожи и слизистых, потоотделение[2]	Кисти и стопы, чувствительность, вибрационные ощущения	Акроцианоз, бледность, температура кожи, кожная эритема, потливость/влажность, трофические нарушения, сенсорные нарушения, аллодиния
Трофические изменения	Алопеция, гипертрихоз, изменения ногтей и цвета кожи, липодистрофия, очаговая атрофия кожи?	
Суставы	Деформация суставов?	Деструкция суставов с сенсорными нарушениями (нейрогенная артропатия, сустав Шарко)
Зрачки, конъюнктивы[3]	Форма, размер, реакция зрачка на свет и аккомодацию	Секреция слез, воспалительные изменения

Цит. по: Low и Benarroch (2008).
Дополнительные тесты: [1] Тилт-тест (тест с наклонным столом), маневр Вальсальвы, суточный мониторинг АД, ОФЭКТ с ^{123}I-МИБГ (^{123}I-метайодбензилгуанидином) для оценки симпатической иннервации сердца.
[2] Проба Минора (йод-крахмальная проба), нингидриновая проба Моберга, количественный тест вызванного судомоторного аксон-рефлекса (QSART) (локальное потоотделение стимулируется ионофорезом ацетилхолина).
[3] Проба Ширмера (исследование секреции слез), пупиллометрия.

Таблица 15. Прямые и непрямые респираторные нарушения при неврологических заболеваниях (с. 129)

Причины респираторного нарушения	Причина
Поражение ствола, верхнего шейного отдела спинного мозга	Опухоль, инфаркт, менингоэнцефалит (листериоз, полиомиелит), травма, РС, интоксикация, паркинсонизм (ригидность дыхательных мышц)
Поражение нижних мотонейронов	БАС, столбняк, полиомиелит, постполиомиелитный синдром
Поражение периферических нервов	СГБ, поражение диафрагмального нерва
Поражение мышц	МГ, ботулизм, синдром Ламберта–Итона, МД, полимиозит, дефицит кислой мальтазы, электролитные нарушения (Na^+, K^+, Ca^{2+}, Mg^{2+} ↑, фосфаты ↓)
Генетические нарушения (мутация в гене PHOX2B), неизвестно	Врожденный центральный гиповентиляционный синдром, ROHHAD-синдром[1]
Поражение дыхательного центра	Седативные средства (опиаты, барбитураты, бензодиазепины, пропофол), гиперкапния, гипотермия, гипотиреоз
Ухудшение вентиляции	Обструкция дыхательных путей, аспирация, нейрогенный отек легких, пневмоторакс, парадоксальное дыхание (переломы ребер, парез диафрагмального нерва)
Метаболические расстройства (гипервентиляция)	
• Кальций ↓ – карпопедальный спазм, парестезия, тетания • Фосфат ↓ – мышечная слабость • pH ↑ – головокружение, нарушения зрения, обмороки, судороги	Пневмония, легочная эмболия, бронхиальная астма, ацидоз (диабетический, почечный, лактат ↑), стресс, боль, менингоэнцефалит, опухоль мозга, лихорадка, сепсис, салицилаты, психогенные факторы

[1] **R**apid-onset **O**besity with **H**ypothalamic dysfunction, **H**ypoventilation and **A**utonomic **D**ysregulation – быстро развившееся ожирение с гипоталамической дисфункцией, гиповентиляцией и автономной дизрегуляцией.

Таблица 16. Нарушения потоотделения (с. 131)

Нарушение	Особенности
Гипергидроз	
Генерализованный	• Постоянный: феохромоцитома, тиреотоксикоз, сахарный диабет, несахарный диабет, карциноид, менопауза, синдром отмены (лекарств, алкоголя, наркотиков) • В результате приема лекарственных препаратов: антидепрессантов (трициклические, ингибиторы захвата серотонина), опиоидов, ацикловира, напроксена • В ночное время: туберкулез, лимфома, эндокардит, СД, акромегалия, синдром Паркинсона • Эпизодический: инфекционные болезни, травма головы, опухоль мозга, гидроцефалия, поражения таламуса, поражения гипоталамуса, стресс, агенезия мозолистого тела (синдром Шапиро), интоксикация (серотонинергический синдром, алкилфосфат, злокачественный нейролептический синдром)
Локальный	Ладонный, подмышечный, при поражении спинного мозга[1], вкусовое потоотделение (синдром Люси Фрей), моно- и полинейропатия, интраторакальная опухоль[2], инсульт[3], кожные болезни[4], синдром Арлекина[5]
Гипогидроз, ангидроз	
ЦНС	МСА, синдром Паркинсона, РС, инсульт, поражения таламуса, поражения спинного мозга
ПНС	Идиопатическая автономная нейропатия, диабетическая нейропатия, паранеопластическая нейропатия, проказа, синдром Росса[6], антихолинергические препараты
Кожа	Очаговое поражение, заболевания кожи

Нарушение	Особенности
Интоксикации	Ботулотоксин, таллий, трициклические антидепрессанты, антихолинергические препараты

Цит. по: Cheshire и Freeman (2003).
[1] Множественные стимулы ниже Т6 (кишечник, мочевой пузырь, кожа, изменение положения тела) могут приводить к избыточной автономной реакции с профузным потоотделением, эритемой лица, брадикардией, головной болью.
[2] Обычно одностороняя локализация (лицо, шея, грудная клетка). Например, при аденокарциноме, мезотелиоме, миеломе, остеоме, опухоли верхушки легкого, шейном ребре.
[3] Гемигипергидроз парализованной стороны после полушарного, стволового, гипоталамического инсульта. Обычно острый и преходящий.
[4] POEMS-синдром (полинейропатия + органомегалия + эндокринопатия + моноклональная гаммапатия + изменения кожи), дискератоз, пахидермопериостоз, симметричные синюшные изменения кожи ладоней и подошв.
[5] Индуцированное физическими усилиями, жаркой погодой одностороннее покраснение лица с гипергидрозом (на стороне, противоположной поражению симпатической иннервации).
[6] Тонический зрачок с отсутствием коленных и локтевых рефлексов в сочетании с сегментарным гипогидрозом.

Таблица 17. Роль *вегетативной* нервной системы в регуляции *функций ЖКТ*, дисфункции при неврологических нарушениях (с. 131)

Система	Нервы	Функция
Внешние афференты	Блуждающий нерв, чревный (внутренностный) нерв	Афференты спинальных и стволовых рефлексов, мозговых автономных центров. Висцеральная сенсорная информация, в том числе боль. Аксон-рефлексы (с. 168)
Внешние эфференты	См. с. 131	См. с. 131
Внутренние афференты	Первичные афферентные нейроны[1]	Механические и химические стимулы
Внутренние эфференты	Моторные Секреторные Вазомоторные	Сокращение и расслабление гладких мышц Секреция Управление кровотоком
Межнейрональная	Энтеральные интернейроны	Координация рефлекторной деятельности
Гастроинтестинальные синдромы	**Проявления**	**Причина[2]**
Дисфагия	См. с. 187	См. табл. 30
Гастропарез	Задержка опорожнения желудка → тошнота, рвота, анорексия, метеоризм	СД, амилоидоз, паранеопластический синдром, дерматомиозит, МД Дюшенна
Ложная кишечная непроходимость	Нарушение моторики → тошнота, рвота, анорексия, метеоризм, снижение массы тела, нарушение перистальтики	БП, РС, синдром поперечного поражения спинного мозга, СГБ, СД, ботулизм, амилоидоз, паранеопластический синдром, лекарственные средства (трициклические антидепрессанты, кодеин, морфин, клонидин, фенотиазины, винкристин, антихолинергические препараты), болезнь Гиршспрунга
Запор[3]	Вариабельны. Моторика толстого кишечника → твердый стул, метеоризм, ощущение неполного опорожнения кишечника, боль, отрыжка	Недостаточная физическая активность, дисфагия, нерациональное питание, синдром поперечного поражения спинного мозга, травма головы, поражения ствола, БП, МСА, РС, СД, порфирия, лекарственные препараты (трициклические антидепрессанты, кодеин, морфин)

Диарея[4]	Учащение дефекации, тенезмы, большой объем каловых масс, жидкий стул	СД, амилоидоз, ВИЧ, лекарственные препараты, болезнь Уиппла
Рвота[5]	Тошнота, гиперсаливация, бледность, апатия, тахикардия, пониженное АД, приступы потливости	Повышенное ВЧД (с. 216), вертиго (с. 170), инфекционный и неопластический менингит, лекарственные препараты (сердечные гликозиды, кодеин, морфин, химиотерапия), интоксикация
Анальное недержание	Полная или частичная утрата контроля дефекации	СД, РС, поражения спинного мозга, мозгового конуса или конского хвоста, деменция, поражения лобной доли (опухоль, инфаркт)

Цит. по: Low и Benarroch (2008).
[1] Различные типы (клетки Догеля I типа – кишечно-фугальные, эфферентные нейроны; клетки Догеля II типа – афферентные нейроны).
[2] Неврологические нарушения часто связаны с гастроинтестинальными синдромами или их нейрогенной причиной.
[3] При этом частота дефекации примерно 3 раза в неделю (вариабельна).
[4] Верхний предел нормальной частоты дефекации 3 раза в день. При диарее вес каловых масс составляет более 200 г/сут. При псевдодиарее частота дефекации повышается, но вес каловых масс не увеличивается. Диарею следует отличать от недержания.
[5] Рвота регулируется рвотным центром ретикулярной формации, который находится между оливой и одиночным пучком. Афференты: хеморецепторы самого заднего поля (с. 21), вестибулярная система, кора, лимбическая система, гастроинтестинальные и соматосенсорные афференты. Эфференты: диафрагмальный нерв (диафрагма), спинальные нервы (дыхательная мускулатура и мышцы живота), блуждающий нерв (гортань, глотка, пищевод, желудок).

Таблица 18. Нейрогенные нарушения функции мочевого пузыря (с. 134)

Локализация поражения	Заболевание	Дисфункция мочевого пузыря
Супратенториальная	• Инсульт (лобная кора, двигательные пути)	• Частота мочеиспускания ↑[1], позывы ↑, ургентное недержание мочи[2], гиперрефлексия детрузора[3]
	• БП	• Гиперрефлексия детрузора, брадикинезия сфинктера уретры
	• Опухоль лобной доли	• Частота мочеиспускания ↑, позывы ↑, ургентное недержание мочи, гиперрефлексия детрузора
	• Деменция	• Проявляется обычно поздно: частота мочеиспускания ↑, ургентное недержание мочи
Супра- и инфратенториальная, над мостовым центром мочеиспускания (отсутствие произвольного контроля)	• РС (различные нарушения в зависимости от положения бляшки)	• Частота ↑, позывы ↑, императивные позывы, ургентное недержание мочи, ДСД-ДГ[4]
	• БАС	• Частота ↑, императивные позывы, гиперрефлексия детрузора
	• МСА	• Никтурия, частота ↑, недержание, нарушения произвольного мочеиспускания
Спинной мозг[5] (отсутствие произвольного контроля, недостаточная координация функций мочевого пузыря)	• Травма, опухоль, ишемия, миелит, РС, шейная миелопатия, спинальная артериовенозная фистула	• Поражение выше Т12 → ДСД-ДГ, увеличение количества остаточной мочи. Поражения ниже Т6 – без автономной дисрефлексии, а выше Т6 – с автономной дисрефлексией[6] (усилен симпатический ответ на любой стимул ниже уровня поражения, обычно в связи с функцией мочевого пузыря или кишечника и инфекцией)

Локализация поражения	Заболевание	Дисфункция мочевого пузыря
Конский хвост, периферические нервы (нет произвольного мочеиспускания, недержание, остаточная моча, почти отсутствуют позывы к мочеиспусканию)	• Автономная нейропатия (СД, паранеопластический синдром, СГБ, лекарства, токсины), травма, стеноз поясничного отдела позвоночного канала, миелодисплазия, опухоль, опоясывающий лишай, арахноидит, грыжа диска	• Увеличение количества остаточной мочи, нарушение сократимости детрузора, арефлексия детрузора, возможна утрата ощущения переполнения пузыря, частота ↓. Сниженная активность внутреннего сфинктера: снижена максимальная емкость мочевого пузыря, нет остаточной мочи

[1] Поллакиурия.
[2] Непроизвольное мочеиспускание при императивном позыве.
[3] Снижена максимальная емкость мочевого пузыря, небольшое количество или отсутствие остаточной мочи.
[4] Детрузорно-сфинктерная диссинергия с детрузорной гиперрефлексией → уменьшена максимальная емкость мочевого пузыря, появление остаточной мочи.
[5] От мостового центра мочеиспускания до Т12. Острые поражения с начальной фазой спинального шока и арефлексией детрузора (атония мочевого пузыря, запор) и образованием остаточной мочи (недержание). Продолжительность 6–12 нед.
[6] Резкое повышение АД, головная боль, заложенность носа, брадикардия, покраснение, потоотделение выше/пилоэрекция ниже уровня поражения.

Таблица 19. Компоненты ЦСЖ, на которые влияют барьерные системы (с. 136)

Исследуемая субстанция (выборочно, неполный список)	Интерпретация
Поступающие из крови	
Общий белок	Повышен при воспалительных процессах
Альбумин	Повышен при барьерной дисфункции, определение альбуминового индекса (альбумин в ЦСЖ/альбумин в сыворотке) в сравнении с концентрацией иммуноглобулинов (Ig) → признак синтеза Ig в ЦНС
IgG, IgA, IgM	Гуморальные медиаторы иммунитета в ЦНС. Признак хронического или предшествующего воспаления
α_2-макроглобулин	Признак нарушения барьерной функции
Интратекального происхождения	
Простагландин-D-синтаза (β-следовой [*β-trace*] белок; β_2-трансферрин)	Признак ликворной фистулы (для диагностики ликвореи)
β_2-микроглобулин	Повышен при лимфоме (первичной и вторичной), ВИЧ-инфекции
Нейронспецифическая енолаза	Повреждение нейронов
Глиальный фибриллярный кислый белок	Повреждение или активация глии
Белок S-100B	Активация глии (астроцитов)
т-протеин	Повреждение нейронов, аксонов
Белок 14-3-3	Обнаруживается при болезни Крейтцфельдта–Якоба

Цит. по: Reiber и Peter (2001).

Таблица 20. Нейротрансмиттеры и клинические синдромы (с. 142)

Нейротрансмиттер[1]	Трансмиттерная система	Клинические синдромы[1]
Ацетилхолин (никотиновые и мускариновые рецепторы)	Спинальные мотонейроны → концевая моторная пластинка	МГ, синдром Ламберта–Итона, ботулизм, синдром врожденной миастении
	Основание лобной доли → расширенные корковые проекции	БА, лобная эпилепсия (аутосомно-доминантная)
	Стриарные интернейроны	Паркинсонизм
	Автономная нервная система	См. с. 123
Биогенные амины		
Дофамин[2]	• ЧС → полосатое тело (нигростриарная система) • ЧС → лимбическая система (мезолимбическая система), обширные кортикальные проекции (мезокортикальная система) • Гипоталамус → аденогипофиз (тубероинфундибулярная система)	• Синдром Паркинсона, дофа-зависимая дистония[3] • Зависимость от психоактивных веществ, нарушения поведения, обучения и памяти • Угнетение секреции пролактина
Норадреналин	• Голубоватое пятно → лимбическая система, гипоталамус, кора • Продолговатый мозг → голубоватое пятно • Постганглионарные симпатические нейроны	• Аффективные расстройства • Тревожные расстройства • Синдром постуральной ортостатической тахикардии (с. 460, 502)
Серотонин	• Ядра шва моста → серотонинергические проекции • Продолговатый мозг и мост → задний рог спинного мозга	• Аффективные расстройства • Мигренозная боль, болевые пути (с. 54, 110)
Аминокислоты		
ГАМК	Ингибиторный трансмиттер → часто в коре, проводящих путях	Эпилепсия[4], ригидный тип личности
Глицин	Ингибиторный трансмиттер → часто в спинном мозге	Спастичность, гиперэкплексия
Глутамат[5]	Возбуждающий трансмиттер → часто в коре, проводящих путях	Энцефалит Расмуссена[6], эксайтотоксичное повреждение клеток (апоптоз, некроз)
Нейропептиды		
Эндорфины[7]	ЦНС → обширные спинальные и мозговые проекции, гипофиз	Болевые пути, автономные функции
Тахикинины[8]	Сенсорные афференты, спинной мозг → спинальные проекции	Болевые пути (с. 54, 112)
Нейрогипофиз	Нейрофизин I и II[9]	С. 123
Газы		
Оксид азота (NO)	Эндотелиальные клетки, цитотоксическое действие, синаптический котрансмиттер	Регуляторные свойства – оказывает влияние на циркуляцию крови, укрепление иммунной системы

Цит. по: Hauser et al. (2010), Kandel et al. (2000).

[1] Выборочно (неполный список).

[2] Рецепторы D1–D5.

[3] Аутосомно-доминантная форма (DYT5a – синдром Сегавы, с. 163, DYT14), аутосомно-рецессивная форма (DYT5b).

[4] Лекарственные препараты: вальпроевая кислота или габапентин повышают концентрацию ГАМК.

[5] AMPA-рецептор (α-амино-3-гидрокси-5-метил-4-изоксазолпропионовая кислота) и NMDA-рецептор (N-метил-D-аспарагиновая кислота).

[6] Хроническое очаговое воспаление головного мозга, обычно в детском или подростковом возрасте, с развитием фокальной эпилепсии.

[7] Энкефалин, эндорфины, динорфин.

[8] Примеры: нейрокинин, субстанция P, бомбезин.

[9] Белки-переносчики для окситоцина (I) и вазопрессина (II).

Таблица 21. Типы тремора (с. 157)

Тип	Признаки
Физиологический тремор (ФТ)	Норма. Легкий, обычно бессимптомный тремор. Изометрический тремор может возникнуть при удерживании тяжелого предмета
Усиленный ФТ	Амплитуда >ФТ, частота = ФТ. Отсутствует в покое. В основном ПТ[1] *Стрессорный*: повышенная тревожность, утомление, возбуждение, охлаждение. При метаболических нарушениях: гипертиреоз, гипогликемия, гиперпаратиреоз, гипонатриемия, гипокальциемия, заболевания печени и почек, феохромоцитома, гаммапатия, дефицит витамина B_{12} *Паранеопластический*: рак молочной железы, яичника, легких
Медикаментозный или токсический тремор	Синдром отмены медикаментов (наркотических препаратов), алкоголя. Отравление ртутью, марганцем, свинцом, мышьяком, литием, вальпроевой кислотой, ламотриджином, циклоспорином, такролимусом, интерферонами, амиодароном, флунаризином, циннаризином, нифедипином, амлодипином, трициклическими антидепрессантами, нейролептиками (→ тардивный тремор), кофеином, теофиллином, кортикостероидами
Эссенциальный тремор (ЭТ)	Классический ЭТ: ПТ >КинТ[2], примерно в 60% – аутосомно-доминантный, в остальных случаях – спорадический. Двусторонний и симметричный. Руки > голова > голос > туловище. Часто проходит при приеме алкоголя
КинТ, возникающий при выполнении определенных движений (*task-specific kinetic tremor*)	При письме, изолированный голосовой тремор
Паркинсонический тремор (с. 326)	• I тип: ТП[3], классический паркинсонический тремор • II тип: ТП и КинТ • III тип: КинТ
Дистонический тремор	Тремор при дистонии, обычно ПТ или КинТ
Мозжечковый тремор	Симптоматический ИТ[4] отражает мозжечковую дисфункцию. ПТ и шаткая походка (часто при алкогольной интоксикации)
Тремор Холмса (рубральный, тремор среднего мозга, миоритмия)	ТП + ПТ + ИТ, в основном проксимальный. Часто сочетается с поражениями нигростриарных и мозжечково-таламических путей (РС, стволовой инсульт, алкогольная дегенерация мозжечка)
(Поли-)нейропатический тремор[5]	ТП, ПТ или ИТ, преимущественно проксимальный или дистальный
Ортостатический тремор	Возникает только в положении стоя → неустойчивость, невозможность стоять спокойно, возможна слегка неустойчивая походка
Тремор мягкого нёба	Симптоматический (поражения продолговатого мозга вследствие энцефалита, РС, стволовой инсульт) или эссенциальный (ощущение «щелчка» в ухе)
Психогенный тремор	Обычно начинается внезапно, быстро распространяется от одной части тела к другой. Частота тремора варьирует; сопровождается коконтракцией (одновременным сокращением мышц агонистов и антагонистов)

[1] Постуральный тремор (титубация = ПТ головы и туловища при мозжечковых нарушениях).
[2] Кинетический тремор.
[3] Тремор покоя.
[4] Интенционный тремор.
[5] Бывает при наследственных нейропатиях моторного и сенсорного типа (ШМТ I типа), хроническом демиелинизирующем полирадикулите, IgM-парапротеинемической демиелинизирующей нейропатии, диабетической нейропатии, уремической нейропатии.

Таблица 22. Дистонии (дифференциальная диагностика, пароксизмальные дискинезии тоже представлены здесь, с. 163)

Этиология	Нарушение	Признаки, синдромы
Первичные дистонии		*Дистония как единственный признак, тремор тоже может присутствовать*
Генерализованная	• Торсионная дистония[1]	• Обычно начинается в возрасте 9–15 лет. Аутосомно-доминантное наследование (локус гена 9q34, продукт торсин А). Начинается как очаговая дистальная дистония одной конечности, распространяется проксимально на шею и туловище
Фокальная	• Блефароспазм	• См. с. 163
	• Оромандибулярная дистония	• См. с. 163
	• Профессиональная дистония[2]	• См. с. 163
	• Спастическая дисфония	• См. с. 165
	• Туловищная дистония	• Редко возникает у взрослых[3], приводит к деформациям (кифосколиоз, деформация таза). Вариант → камптокормия, с. 329
Сегментарная	• Синдром Мейжа	• См. с. 163
Вторичные дистонии		*Дистония как один из симптомов другого нарушения*
	• Острая дистоническая реакция	• См. с. 230
	• Тардивная дистония	• Очаговая или генерализованная дистония, спровоцированная нейролептическими препаратами. Может быть также тардивная гиперкинезия (акатизия, хорея, тик). Небольшая частота выздоровлений даже при отмене нейролептиков
	• Тардивная дискинезия	• См. с. 159
	• Гемидистония	• Обычно вызвана контралатеральным поражением базальных ганглиев, таламуса или ствола
	• Метаболические нарушения[4]	• Болезнь Вильсона (с. 365), нарушения обмена аминокислот[5] и липидов[6], болезнь Ли
	• Нейродегенеративные заболевания[4]	• БП, МСА[7], ПНП[7], КБД[7], СЦА (с. 348), БГ (с. 344), акантоцитоз (с. 344), атаксия-телеангиэктазия (с. 347). Болезнь Пелицеуса–Мерцбахера (с. 540, табл. 104). Синдром Ретта (с. 364), осложненная наследственная спастическая параплегия (с. 390)
	• Энцефалопатия[8]	• Гипоксически-ишемическая, печеночная, токсическая (марганец, окись углерода, метанол, цианид), хроническая билирубиновая энцефалопатия, центральный понтинный миелинолиз
	• Поражения ЦНС	• Инсульт, ВМК, АВМ, травма, менингоэнцефалит
Синдром «дистония-плюс»[9]		*Дистония в сочетании с другими двигательными расстройствами*
	• Синдром миоклонус-дистония	• См. с. 160. Аутосомно-доминантное наследование (DYT11, имеется возможность генетического тестирования)

Этиология	Нарушение	Признаки, синдромы
	• Дофа-зависимая дистония[10]	• См. с. 163. Аутосомно-доминантное (DYT5a) или аутосомно-рецессивное наследование (DYT5b) (имеется возможность генетического тестирования)
	• Дистония-паркинсонизм с быстрым началом[11]	• Аутосомно-доминантное наследование. Симптомы развиваются в течение нескольких часов или недель в детском или подростковом возрасте. Характеризуется дистоническими спазмами, брадикинезией, дизартрией, дисфагией и постуральной неустойчивостью
Пароксизмальные дискинезии[12]		
	• Пароксизмальная кинезиогенная дискинезия, пароксизмальная некинезиогенная дискинезия	• См. с. 163. Аутосомно-доминантное наследование
	• Пароксизмальная дискинезия, вызываемая физической нагрузкой	• Аутосомно-доминантное наследование (DYT9, DYT18). Продолжительность приступов (хорея, дистония) от нескольких минут до часа

Цит. по: Fuchs и Ozelius (2011), Volkmann (2012).
[1] Наиболее распространенная форма – мутация в гене DYT1 (имеется возможность генетического тестирования). Существует несколько более редких торсионных дистоний (DYT2, DYT6, DYT13, DYT17, DYT21).
[2] Профессиональная дистония, или дистония специфического вида действия (*task-specific dystonia*), возникающая у пианистов, скрипачей, музыкантов, играющих на духовых инструментах, игроков в гольф и снукер.
[3] Обычно генерализованная дистония начинается в детстве и подростковом возрасте.
[4] Группа синдромов (выборочно).
[5] Примеры (с. 363, 364): болезнь Хартнупа, фенилкетонурия, глутаровая ацидурия (тип 1), гомоцистинурия.
[6] Примеры (с. 363, 364): абеталипопротеинемия, GM1/GM2-ганглиозидоз, нейронный цероид-липофусциноз, метахроматическая лейкодистрофия, болезнь Нимана–Пика (тип С).
[7] См. с. 335.
[8] См. с. 366.
[9] Синдромы, не представленные здесь: Х-сцепленный синдром «дистония-паркинсонизм» (Lubag, DYT3), миоклонус-дистония (DYT15), аутосомно-рецессивный синдром «дистония-паркинсонизм» (DYT16).
[10] Синдром Сегавы.
[11] DYT12, локус гена 19q13, генетический продукт – Na^+/K^+-АТФаза.
[12] DYT8 (возможность генетического тестирования). Для DYT9, DYT10, DYT18, DYT19, DYT20 в настоящее время генетическое тестирование не проводится.

Таблица 23. Классификация боли (с. 168)

Тип[1] боли	Клинические признаки[2]	Этиология (примеры)
Ноцицептивная (соматическая)[3]	Парестезия, аллодиния, утрата чувствительности, легко локализуемая	Парестетическая мералгия, карпальный туннельный синдром, повреждения кожи
Нейропатическая боль, невралгия	Сильная боль в области иннервации, парестезия, аллодиния, утрата чувствительности, боль при надавливании на нерв, легко локализуемая	Мононеврит, полинейропатия, травма, компрессия нерва, невралгия тройничного нерва, неврома
Корешковая	То же, что описано выше + усиливается при движении или натяжении	Грыжа межпозвонкового диска, полирадикулит, лептоменингеальные метастазы, нейрофиброма, шваннома
Иррадиирующая	См. с. 168	См. с. 168

Тип[1] боли	Клинические признаки[2]	Этиология (примеры)
Деафферентационная боль[4], болезненная анестезия (*anesthesia dolorosa*)	Боль, ощущаемая в области анестезии, или боль в денервированной области (например, при повреждении нервов с полным или частичным перерывом чувствительных волокон)	Поражение сплетения, корешка, тройничного нерва
Фантомная	Боль в ампутированной конечности	Ампутация конечности
Центральная[5]	Жгучая, колющая или режущая боль часто на большой площади, поверхностная или плохо локализуемая; сопровождается сенсорной диссоциацией. Усиливается внешними стимулами (яркий свет), эмоциональным напряжением, шумом, прикосновением, движениями. Возникает через несколько недель или месяцев после инициировавшего ее эпизода	Цереброваскулярные поражения (инфаркт[6], кровоизлияние, мальформация), РС, травма, опухоль, инфекция (бактериальная, вирусная), эпилепсия, сирингомиелия/сирингобульбия
Хроническая[7]. Смешанные болевые синдромы (боль состоит из ноцицептивного и нейропатического компонентов)	Боль, которая длится более 6 мес., отрицательно влияет на социальные контакты, эмоциональное состояние и физическую активность	Боль в спине, боль при злокачественных опухолях, КРБС
Психогенная	Несоответствие между выявленными изменениями (отсутствие или минимальные органические нарушения) и жалобами, предъявляемыми пациентом	Психические заболевания (конверсионные нарушения, депрессия)

[1] Выборочно.
[2] Одни и те же признаки могут быть при разных типах боли.
[3] Ноцицептивная боль.
[4] Частичная или полная утрата чувствительности вследствие прерывания спиноталамических или таламокортикальных афферентных нервных импульсов.
[5] Вторичная боль (ассоциированная со спастичностью или дистонией). По определению является не центральной болью. Центральная боль возникает вследствие первичного органического поражения или дисфункции головного мозга, ствола и/или спинного мозга.
[6] Центральная постинсультная боль.
[7] Имеют значение несколько факторов: сенсибилизация ноцицепторов, частичная деструкция нервных волокон, транссинаптическая нейропептидная индукция (кальцитонин ген-связанный пептид, субстанция Р, нейрокинин А), воспалительная реакция тканей.

Таблица 24. Виды боли (с. 166, 168)

Термин	Значение
Аллодиния	Боль, возникающая при воздействии стимулов, которые обычно ее не вызывают
Аналгезия	Отсутствие боли при воздействии стимулов, которые обычно ее вызывают
Болезненная анестезия (*anesthesia dolorosa*)	Боль в области или зоне анестезии
Каузалгия (с. 168, КРБС)	Синдром устойчивой жгучей боли, аллодинии и гиперпатии после травматического повреждения нерва, часто в сочетании с вазо- и судомоторной дисфункцией и последующими трофическими нарушениями

Термин	Значение
Дизестезия	Неприятное аномальное ощущение, возникающее спонтанно или в ответ на стимул
Гипералгезия	Очень сильная боль в ответ на нормальный болевой стимул
Гиперестезия	Повышенная чувствительность к стимулам, за исключением специальных видов чувствительности
Гиперпатия[1]	Болевой синдром, характеризующийся аномальной болевой реакцией в ответ на раздражитель, особенно на повторную стимуляцию. Повышение порога восприятия
Гипалгезия	Очень слабая боль в ответ на обычный болевой стимул
Гипестезия	Сниженная чувствительность к стимулам, за исключением специальных видов чувствительности
Невралгия	Боль в области иннервации одного или нескольких нервов
Неврит	Воспаление одного или нескольких нервов
Нейропатическая боль[2]	Боль, вызванная органическим поражением (заболеванием) соматосенсорной нервной системы
• Центральная нейропатическая	Боль, вызванная органическим поражением (заболеванием) центральной соматосенсорной нервной системы
• Периферическая нейропатическая	Боль, вызванная органическим поражением (заболеванием) периферической соматосенсорной нервной системы
Ноцицепция	Невральный процесс кодирования и обработки повреждающих стимулов
Ноцицептивный нейрон	Центральный или периферический нейрон соматосенсорной нервной системы, способный кодировать повреждающие стимулы
Ноцицептивная боль	Боль, которая возникает в результате реального или угрожающего повреждения, активирующего ноцицепторы в периферических тканях
Ноцицептивный стимул	Реальный или потенциальный повреждающий фактор, который кодируется и преобразуется ноцицепторами
Ноцицептор	Чувствительный рецептор периферической соматосенсорной системы, обладающий высоким порогом и способный кодировать и преобразовывать повреждающие стимулы
Повреждающий стимул	Стимул, который повреждает или может повредить нормальные ткани
Болевой порог	Минимальная интенсивность стимула, которая воспринимается как болезненная
Уровень переносимости боли	Максимальная интенсивность стимула, вызывающего боль, которую субъект может терпеть в конкретной ситуации
Парестезия	Аномальное ощущение, спонтанное или вызванное
Сенситизация	Повышенная ответная реакция ноцицептивных нейронов на нормальный для них входящий сигнал и/или усиление ответа на нормальные подпороговые сигналы
• Центральная	Повышенная ответная реакция ноцицептивных нейронов ЦНС на нормальный или подпороговый афферентный входящий сигнал
• Периферическая	Повышенная ответная реакция периферических ноцицептивных нейронов и снижение порога ответа на стимуляцию, поступающую с их рецептивных полей
Соматоформная боль	Хроническая боль продолжительностью свыше 6 мес. при отсутствии органической патологии

Цит. по: Международная ассоциация по изучению боли (IASP); с разрешения; www.iasp-pain.org.

[1] Может сочетаться с аллодинией, гиперестезией, гипералгезией, дизестезией. Могут иметь место неверная идентификация и локализация стимулов, отсроченное, иррадиирующее ощущение и следовое ощущение. Характер боли «взрывной».

[2] Нейропатическая боль – это клинический описательный термин, а не диагноз; требует выявления патологического очага или заболевания, удовлетворяющего критериям, принятым для неврологического диагноза. Наличие только симптомов (например, боли, возникающей от прикосновения) не оправдывает применения термина «нейропатическая». Некоторые заболевания, например невралгия тройничного нерва, в настоящее время определяются по их клиническим признакам чаще, чем с помощью объективных диагностических тестов. Другие диагнозы, например постгерпетическая невралгия, основываются на анамнезе. Часто при наличии нейропатической боли даже диагностические тесты дают неубедительную или противоречивую информацию. В таких случаях требуется клиническое мышление, чтобы преобразовать имеющиеся многообразные данные в один предположительный диагноз или группу диагнозов.

Таблица 25. Вертиго: симптомы и возможные причины (с. 170)

Тип вертиго[1]	Возможная причина
Постуральное или позиционное[2]	ДППВ, вестибулярная пароксизмия, перилимфатическая фистула (фистула лабиринта), центральное позиционное вертиго
Эпизодическое ротационное[3]	ДППВ, вестибулярный неврит, болезнь Меньера, вестибулярная пароксизмия, перилимфатическая фистула, РС, синдромы *сосудистого поражения ствола* (с. 189), мигрень, базилярная мигрень, вестибулярная мигрень
Постоянное ротационное[4]	Вестибулярный неврит (лабиринтит)[5], аутоиммунное заболевание[6], опухоль[7], поражение мозжечка, травма, синдромы *сосудистого поражения ствола*, лекарственные препараты[8]
Головокружение	Предобморочное состояние (с. 226), психогенное головокружение, субкортикальная ишемическая сосудистая энцефалопатия, интоксикация (алкоголь, наркотики), электролитные нарушения
Вестибуло-атактический синдром	Периферическая нейропатия, поражение спинного мозга (задний рог, цервикальная миелопатия, объемное образование спинного мозга, миелит), поражение мозжечка, нарушения зрения, ортостатическое вертиго (с. 125), сердечная аритмия, гипогликемия, анемия, эпизодическая атаксия (с. 348)
Психогенное	Повышенная тревожность, депрессия, синдромы деменции, диссоциативные расстройства, стресс, гипервентиляция, фобическое постуральное вертиго, приступ паники
Физиологическое	Высотное вертиго, морская болезнь
Осциллопсия[9]	Билатеральная вестибулопатия[10], нистагм (с. 172), опсоклонус, вестибулярная пароксизмия

[1] Наиболее распространенные формы вертиго: доброкачественное (периферическое) пароксизмальное позиционное вертиго (ДППВ), вестибулярный неврит, болезнь Меньера.
[2] Постуральное вертиго возникает только при определенных положениях головы и тела. Позиционное вертиго возникает при движениях головы и тела, при изменении наклона оси тела.
[3] Длительность от нескольких секунд до нескольких часов.
[4] Длительность составляет несколько дней или недель.
[5] Обычно вирусное инфекционное заболевание вестибулярного нерва без потери слуха; лабиринтит (вирусная инфекция, чаще двусторонняя) сопровождается теми же симптомами, а также нарушениями слуха (например, сенсорным снижением слуха, звоном в ушах).
[6] Нейросаркоидоз, васкулит при системной красной волчанке, ревматоидный артрит, болезнь Бехчета, узелковый периартериит, синдром Когана, гигантоклеточный периартериит.
[7] Шваннома, менингиома, метастазы, неопластический менингит.
[8] Аминогликозиды, цитостатические средства, диуретики, сердечные гликозиды, хинин, салицилаты, антидепрессанты, седативные средства.
[9] Иллюзорное движение окружающего пространства.
[10] Неустойчивая походка, особенно в темноте или на незнакомой дороге (дифференцировать с нейропатией), двусторонняя проба Хальмаги (с. 97).

Таблица 26. Формы вертиго, причины и лечение (с. 170)

Тип вертиго	Причина	Лечение
ДППВ	Оторвавшиеся макулярные отолиты в заднем, реже в горизонтальном полукружном канале; преимущественно идиопатическое или симптоматическое (после травмы)	Позиционные маневры Семонта, Эпли, Брандта–Дароффа (задний полукружный канал), позиционный маневр Гуфони (горизонтальный полукружный канал). Инструкции можно найти в интернете
Вестибулярный неврит	Воспаление (вирусное, аутоиммунное)	Метилпреднизолон в убывающих дозах в течение 3 нед., антивертиго-препараты в первые несколько дней, физиотерапия
Болезнь Меньера	Эндолимфатическая лабиринтная водянка с разрывом мембраны, разделяющей эндолимфатическое и перилимфатическое пространство	Антивертиго-препараты, профилактика бетагистином
Вестибулярная пароксизмия	Компрессия корешка VIII ЧН артерией или веной	Карбамазепин; габапентин, вальпроат или фенитоин
Перилимфатическая фистула	Травма	Консервативное или хирургическое лечение в зависимости от распространенности поражения
Двусторонняя вестибулопатия	Поражение обоих лабиринтов или VIII ЧН ототоксическими веществами, болезнь Меньера, инфекции, аутоиммунные нарушения	Отмена ототоксических препаратов, лечение основного заболевания, физиотерапия
Психогенное	См. табл. 25	Десенсибилизация, коррекция поведения

Таблица 27. Формы нистагма (с. 172)

Тип нистагма	Локализация патологического очага или причина	Признаки
Вызываемый взором	*Центральная*: лекарственные препараты[1], органическое поражение ствола или мозжечка (инсульт, опухоль, травма)	Толчкообразный нистагм, быстрая фаза индуцированного взором нистагма направлена в сторону взора
Нистагм с парезом взора	*Подъядерная*: парез глазодвигательных мышц (III, IV, VI ЧН) *Надъядерная*: как при нистагме, вызываемом взором	Толчкообразный нистагм в сторону пареза, диплопия Билатеральный толчкообразный нистагм
Диссоциированный	*Центральная* (МПП): РС, стволовой инсульт, опухоль, стволовой энцефалит	МЯО (с. 174)
Бьющий вниз (быстрая фаза направлена вниз)	*Центральная* (цервикомедуллярное сочленение, клочок): сирингомиелия, мальформация Киари, лекарственные препараты[1], алкоголизм, дегенеративные заболевания мозжечка[2]	Фиксационный нистагм (каудальный толчкообразный нистагм), усиливается при направлении взора в сторону, вниз и в положении лежа на животе, неустойчивость в положении стоя и при ходьбе, дизартрия
Фиксационный	*Центральная*: врожденный, симптоматический при РС, ангиофиброме	Нистагм возникает при фиксации взора
Калорический[3]	*Периферическая*: возникает при температурной стимуляции латеральных полукружных каналов (проверка вестибулоокулярного рефлекса)	Стимуляция холодом: вначале тоническая девиация в сторону воздействия, через 20 с нистагм в противоположную сторону, длится в течение 90–120 с. Стимуляция теплом: нистагм в сторону воздействия

Тип нистагма	Локализация патологического очага или причина	Признаки
Оптокинетический	*Центральная*: (с. 97); возникает при поражении теменно-затылочной коры, ствола и мозжечка	Возникает при взгляде на быстро движущиеся предметы[4]
Периодический альтернирующий	*Центральная* (вестибулярные ядра, цервикомедуллярное сочленение): врожденный, симптоматический при поражениях мозжечка	Спонтанный толчкообразный нистагм с периодической сменой направления (интервал 60–90 с)
Рикошетный	*Центральная* (мозжечок): РС, мальформация Киари, дегенерация, фенитоин, карбамазепин, алкоголь	Нистагм возникает после фиксации взора в крайнем боковом положении, его интенсивность понижается через 20 с; после рефиксации возникает подобный нистагм в противоположном (тип 1) или в первоначальном направлении (тип 2)
Диссоциированный вертикальный (качательный)	*Центральная* (средний мозг, параселлярная область): опухоль, травма, инсульт, РС, мальформация Киари, сирингобульбия	Противоположный вертикальный торсионный нистагм (движение вверх и внутренняя ротация одного глаза с одновременным движением вниз и наружной ротацией другого глаза)
Спонтанный	*Периферическая*: ДППВ, вестибулярный неврит, болезнь Меньера, вестибулярная пароксизмия, фистула лабиринта	Толчкообразный нистагм в сторону, противоположную поражению, подавляется фиксацией взора[5], многочисленные сопутствующие симптомы[6]
	Центральная (мозжечок, ствол): стволовой инсульт, в том числе синдром Валленберга (с. 189, 480), алкоголь, энцефалопатия Вернике, РС, лекарственные препараты[1]	Вертикальный/горизонтальный или торсионный нистагм в сторону поражения (окулярная наклонная реакция), не подавляется фиксацией взора. Сопутствующий стволовой или мозжечковый синдром может отсутствовать
Бьющий вверх (быстрая фаза направлена вверх)	*Центральная* (понтомезэнцефальный уровень, каудальный отдел продолговатого мозга, мозжечок): стволовой инсульт, РС, опухоль, энцефалопатия Вернике (с. 370)	Фиксационный (толчкообразный) нистагм, усиливается при взгляде вверх и вергенции; атаксия, дизартрия

Цит. по: Liu et al. (2010), Breen (1997).

[1] Примеры: фенитоин, карбамазепин, барбитураты, литий.

[2] Спиноцеребеллярная атаксия, МСА.

[3] Перед проведением пробы проверяют слуховой проход и барабанную перепонку, чтобы исключить наличие повреждений. Пациент в положении лежа, голова приподнята на 30° (положение горизонтального полукружного канала). Холодную или теплую воду вводят в течение 30 с с 5-минутным перерывом. Интерпретацию калорической пробы при коме см. на с. 492.

[4] Интенсивность оптокинетического нистагма в пораженную сторону значительно снижена при латентной МЯО (с. 174).

[5] При осмотре пациену надевают очки Френцеля для подавления фиксации взора. Незначительный нистагм можно выявить только при офтальмологическом осмотре.

[6] Вертиго, тошнота, рвота, бледность.

Таблица 28. Нарушение функции зрачков (с. 178). Нарушение функции зрачков при расстройствах сознания на с. 212

Симптом	Причина
Эфферентные нарушения	
Односторонний мидриаз	Глазодвигательный паралич (частичный[1], полный), тонический зрачок (поражение ресничного ганглия[2], синдром Эйди–Холмса[3], синдром Росса[4]), парасимпатолитики (атропиновые глазные капли, скополаминовый пластырь, «ангельские трубы» или дурманное дерево[5]), симпатомиметики (эпинефрин, фенилэфрин, клонидин), заболевания глаз (закрытоугольная глаукома, последствия офтальмологических операций, локальная травма)
Двусторонний мидриаз	Интоксикация (пестициды, грибы, белладонна, галлюциногены, трициклические антидепрессанты), синдром Парино, эпилептические судороги, ботулизм
Односторонний миоз	Синдром Горнера (симптоматический → причины и локализация поражений на с. 179; врожденный → гипопигментация радужки на больной стороне → гетерохромия радужки)
Двусторонний миоз	Интоксикация (опиаты, барбитураты, резерпин, алкоголь, мускарин, Е605), синдром Аргайлла Робертсона
Афферентные нарушения	
Относительный афферентный дефект зрачка (перемежающийся световой тест, с. 178)	Поражение сетчатки или зрительного нерва (неврит), поражение зрительного перекреста, контралатеральное поражение зрительного тракта (инсульт, опухоль), пупиллотония, синдром Аргайлла Робертсона, поражение заднего цилиарного нерва (нейропатия после фото- или криокоагуляции)
Исследование зрачков с помощью фармакологических средств[6]	**Эффект**
Кокаин 10%[7]	Блокирует обратный захват норадреналина постганглионарным волокном, иннервирующим мышцу-дилататор зрачка. При интактном окулосимпатическом пути зрачок расширяется на 2–3 мм, при поражении окулосимпатического пути расширение меньше
Апраклонидин 0,5–1%[8]	Симпатомиметик, агонист α-адренергических рецепторов (сильное воздействие на α_2-рецепторы, слабое на α_1-рецепторы). Расширяет миотический зрачок при синдроме Горнера вследствие денервационной гиперчувствительности. Не действует на нормальный зрачок
Фоледрин 5%	Высвобождает норадреналин. Зрачок расширяется на 2 мм при интактной окулосимпатической иннервации
Гидроксиамфетамин 1%[9]	Высвобождает норадреналин в синаптических окончаниях. При синдроме Горнера расширение обоих зрачков указывает на преганглионарную или центральную локализацию поражения. Отсутствие расширения зрачка на вовлеченной стороне указывает на постганглионарную локализацию поражения
Пилокарпин 0,1%	Прямое парасимпатомиметическое действие/нет эффекта при интактной иннервации[10]
Пилокарпин 1,0%	Применяют при отсутствии эффекта (констрикции зрачка) от 0,1% пилокарпина, а также при отсутствии реакции на свет или аккомодационного рефлекса/отсутствии эффекта фармакологической блокады[11]

[1] Изолированный мидриаз в результате поражения глазодвигательного нерва маловероятен, поэтому исключают другие причины.

[2] Может быть следствием травмы, височного артериита, инфекции (*herpes zoster*, сифилис), СД, МСА, амилоидоза.

[3] Тонический зрачок с отсутствием коленного или ахиллова рефлекса; мидриаз чаще односторонний, чем двусторонний.

[4] Тонический зрачок + сегментарный гипогидроз.
[5] Кустарники или деревья, содержащие скополамин или гиосциамин (бругмансия, датура). Мидриаз при контакте с растением.
[6] Глазные капли. Для более точной оценки необходимо измерить диаметр зрачка и соотнести его с анизокорией (уменьшает или увеличивает анизокорию).
[7] По 2 капли в каждый глаз. Измерить диаметр зрачка в темноте до и через 30 мин после закапывания (анизокория после кокаина более 1 мм – положительный результат теста). При отсутствии мидриаза еще по 1 капле в каждый глаз; повторное измерение зрачка через 30 мин.
[8] Используют вместо кокаина. При синдроме Горнера уменьшает птоз.
[9] Интервал после кокаинового теста минимум 1 день. Результаты измеряют, как при кокаиновом тесте. Препарат вызывает высвобождение норадреналина в постганглионарных синапсах. Так как у взрослых людей при центральном симпатическом поражении не происходит транссинаптической дегенерации, этот эффект отсутствует только при постганглионарных поражениях (анизокория увеличивается).
[10] Сокращается тонический зрачок.
[11] Блокада, вызванная антихолинергическими препаратами (скополамин, атропин); нормальные зрачки сузятся, так же как зрачок при поражении III ЧН или при других пре- и постганглионарных нарушениях парасимпатической иннервации. С осторожностью при травматическом параличе сфинктера радужки (иридоплегия) и при острой закрытоугольной глаукоме (нет констрикции).

Таблица 29. Дисфункция лицевого нерва и мимических мышц (с. 181)

Дисфункция	Этиология
Двусторонний периферический лицевой паралич	Нейроборрелиоз, СГБ (с. 556), ботулизм
Бульбарный паралич (дизартрия, дисфагия, атрофия и парез мышц языка)	Поражение каудальных моторных стволовых ядер IX–XII ЧН, часто в сочетании с поражением ядер VII ЧН; при различных синдромах
Симптом Хвостека	Гипокальциемия
Дистония (блефароспазм, синдром Мейжа, оромандибулярная дистония, тик; с. 160)	Дисфункция базальных ганглиев
Синдром Люси Фрей (вкусовое потоотделение, покраснение одной половины лица при приеме определенного вида пищи) или слезотечение («крокодиловы слезы»)	Аберрантная регенерация ушно-височного нерва после повреждения (ранения, операции)
Синдром Хеерфордта (увеопаротитная лихорадка, лихорадка, увеит, паротит, периферический лицевой паралич)	Проявления саркоидоза
Гипо- или амимия	Дисфункция базальных ганглиев (с. 326), депрессия
Синдром Мелькерссона–Розенталя (повторяющийся отек лица/губ, периферический лицевой паралич, трещины на языке/складчатый язык)	Гранулематозное воспаление неизвестной этиологии. Отличается от саркоидоза, болезни Крона
Синдром Мебиуса	Врожденный двусторонний лицевой паралич с поражением ЧН (двусторонним VI, односторонним XII, IV, VIII, IX)
Миопатическое лицо	Миопатические расстройства (миотоническая дистрофия, МГ, лице-лопаточно-плечевая МД)
Прогрессирующая фациальная гемиатрофия	Неизвестна
Псевдобульбарный паралич (дизартрия, снижение подвижности языка, дисфагия, дисфония)	Двустороннее надъядерное поражение кортикобульбарных путей при различных синдромах; мышечная слабость при МГ
Синкинезия (непроизвольные содружественные движения лицевых мышц; например, прищуривание глаз при вытягивании губ)	Аберрантная («неправильная») регенерация VII ЧН после паралича

Таблица 30. Неврологические причины и симптомы дисфагии (с. 187)

Локализация очага поражения	Причина	Симптомы
Супратенториальная, односторонняя	Инфаркт мозга, опухоль, кровоизлияние	Нарушение ротовой фазы, задержка (небольшая) глотательного рефлекса в результате паралича
Супратенториальная, двусторонняя	Сосудистые поражения (одиночный или множественный инфаркт, кровоизлияние), травма, опухоль, РС, энцефалит, паркинсонизм, БА, болезнь Крейтцфельдта–Якоба, гидроцефалия, дистония (токсическая/лекарственная), хорея, интоксикация, церебральный паралич	Задержка глотательного рефлекса, аспирация (особенно жидкостей), удлиненная ротовая фаза (псевдобульбарный паралич, акинезия, дизартрия, дисфония, саливация, оромандибулярная дистония)
Ствол, мозжечок	Сосудистые поражения, РС, травма, опухоль, БАС, сирингобульбия, полиомиелит, мальформация Арнольда–Киари, центральный понтинный миелинолиз, листериозный менингит, спинобульбарная нейропатия (болезнь Кеннеди), спиноцеребеллярная дегенерация	Утрата глотательного рефлекса, нарушение глоточной фазы, нарушение кашлевого рефлекса (бульбарный паралич, дизартрия, респираторные нарушения), высокий риск аспирации
ЧН	Лицевой паралич, СГБ, диабетическая нейропатия, амилоидоз, синдром поражения основания черепа (с. 193)	Зависят от того, какие нервы/мышцы поражены. Слабость жевательной мускулатуры, нарушение ротовой фазы, нарушение смыкания губ, регургитация жидкости в полость носа, нарушение глоточной фазы (дизартрия)
Нервно-мышечная	МГ, БАС, синдром Ламберта–Итона, ботулизм, полимиозит, дерматомиозит, склеродермия, гипертиреоз, окулофарингеальная МД, миотоническая дистрофия, лице-лопаточно-плечевая МД, немалиновая миопатия, миозит с тельцами включения	То же, что выше (генерализованная миопатия, дисфония, дизартрия)

Таблица 31. Частота дисфагии при неврологических заболеваниях (с. 187)

Нарушение	Частота[1]	Примечание
Супратенториальный инфаркт	50% в острой фазе	Обычно хорошо разрешается
Инфратенториальный инфаркт (ствол или мозжечок)	До 80% в острой фазе	Разрешение зависит от локализации
Мультиинфарктный синдром	Высокая	Псевдобульбарный паралич (табл. 29), низкая тенденция к разрешению
Мозговое кровоизлияние	Вариабельная	Зависит от локализации и распространенности поражения и уровня сознания
БП	50%	Нарушение подвижности языка, задержка глотания
Деменция, МСА	Очень высокая	Нарушение питания и дефицит жидкости часто приводят к вторичным осложнениям
РС	30–40%	Зависит от степени инвалидизации
Тяжелая травма головы	50–60% в острой фазе	Тенденция к улучшению
Центральный понтинный миелинолиз	Очень высокая	См. с. 374
БАС	25% в начальной фазе	В перспективе 100%

Нарушение	Частота[1]	Примечание
Спинобульбарная нейропатия (болезнь Кеннеди)	Очень высокая	См. с. 395
СГБ	Высокая	Риск немой аспирации, особенно при синдроме Миллера Фишера
Критическое состояние при полинейропатии или миопатии	До 80% при длительной искусственной вентиляции	См. с. 426
МГ	Очень высокая	Риск немой аспирации
Синдром Ламберта–Итона	24–34%	Сухость во рту
Окулофарингеальная МД	Всегда	
Миозит	Высокая	Полимиозит, дерматомиозит, миозит с тельцами включения

Цит. по: Prosiegel (2005).
[1] Частота дисфагии при перечисленных неврологических заболеваниях.

Таблица 32. Клинические обследования при дисфагии (с. 187)

Ситуация	Симптомы и ведение пациента
Подозрительные симптомы[1]	• Нарушения сознания • Спутанность • Неглект • Очевидная дизартрия • Снижение рвотного рефлекса • Отсутствие ларингеального кашлевого рефлекса • Частое покашливание после глотания • Повышенное (спонтанное) слюноотделение • Назальная регургитация • Двусторонний лицевой паралич • Гемиплегия или тяжелый гемипарез
Имеется один подозрительный симптом	• Глотательный тест с 30–50 мл воды[2]
Первый глотательный тест не удается выполнить	• Исключить прием жидкости перорально на 4–7 дней, затем повторный глотательный тест • Назогастральная или ороэзофагеальная питательная трубка; лечение нарушений акта глотания, введение жидкости и лекарственных препаратов парентерально, затем повторный глотательный тест
Первый глотательный тест удается выполнить	• Еда и питье под присмотром • При затруднениях – второй глотательный тест
Второй глотательный тест не удается выполнить	• Установка трубки для ЧЭГ[3], лечение нарушений акта глотания и дальнейшее обследование[4]
Второй глотательный тест удается выполнить	• Еда и питье под присмотром

[1] Если подозрительные симптомы отсутствуют, прием пищи и жидкости осуществляется под присмотром. Если пациент может глотать, переходят на нормальный режим еды и питья.
[2] Дают небольшие количества (примерно по 5 мл), возможно вместе с пульсоксиметрией (половинный тест, если насыщение крови кислородом падает меньше чем на 2% после проглатывания 10 мл жидкости). Тест считается неудачным, если отмечается кашель, поперхивание и/или изменение голоса (хриплость, огрубение).
[3] Чрескожная эндоскопическая гастростомия.
[4] В зависимости от заболевания: ЛОР-комбайн ENT, визуализирующие методы (УЗИ, КТ, МРТ шейного отдела). Фиброэндоскопическая оценка глотания, видеофлуороскопическое исследование глотания, модифицированное обследование с барием. Дисфагию оценивают количественно по шкале пенетрации-аспирации.

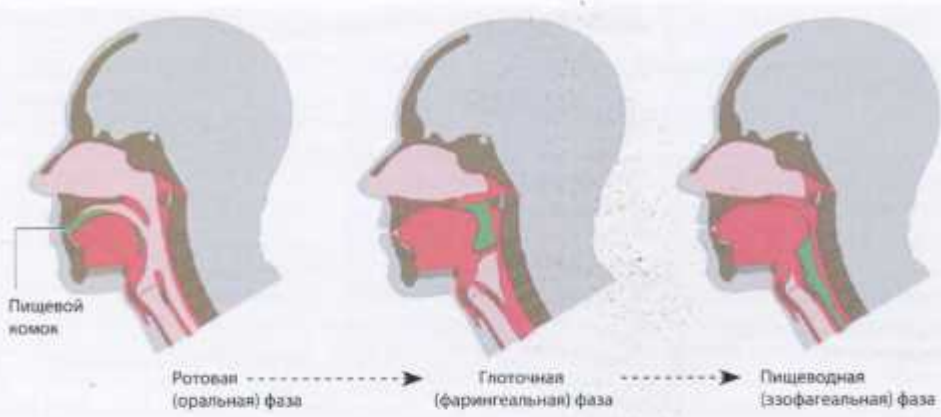

Процесс глотания

Таблица 33. Синдромы поражения среднего мозга (с. 189, 190, 232)

Поражения переднего отдела среднего мозга (ножка мозга, синдром Вебера)	
Причины: преимущественно инфаркт. Реже геморрагия, опухоль (герминома, тератома, пинеоцитома, астроцитома, менингиома свободного края намета мозжечка, лимфома), РС	
Пораженные структуры	*Симптомы*
Внутримозговые волокна глазодвигательного нерва	Ипсилатеральный паралич мышц, иннервируемых глазодвигательным нервом + парасимпатическая дисфункция (зрачок расширен и не реагирует на свет)
Пирамидный тракт	Контралатеральный центральный паралич + паралич мимической мускулатуры (надъядерное поражение лицевого нерва) + спастичность. Дизартрия (надъядерное поражение подъязычного нерва)
ЧС	Ригидность (редко)
Поражения медиального отдела среднего мозга (покрышка среднего мозга, синдром Бенедикта)	
Причины: те же, что и при поражении переднего отдела	
Пораженные структуры	*Симптомы*
Внутримозговые волокна глазодвигательного нерва	Ипсилатеральный паралич мышц, иннервируемых глазодвигательным нервом + парасимпатическая дисфункция (зрачок расширен и не реагирует на свет)
Медиальная петля	Контралатеральное нарушение тактильной, позиционной и вибрационной чувствительности
Красное ядро	Контралатеральный тремор (миоритмия → красное ядро, тремор Холмса)
ЧС	Ригидность (вариабельна)
Верхняя ножка мозжечка	Контралатеральная атаксия (→ синдром Клода)
Поражения дорсального отдела среднего мозга (крыша среднего мозга, синдром Парино)	
Причины: опухоль III желудочка, инфаркт, АВМ, РС, большая аневризма задней черепной ямки, травма, нарушение функции шунта, метаболические заболевания (болезнь Вильсона, болезнь Нимана–Пика), болезнь Уиппла	
Пораженные структуры	*Симптомы*
Сильвиев водопровод (компрессия)	Гидроцефалия (головная боль, отек диска зрительного нерва)

Область глазодвигательных ядер	Ретракция век (симптом Кольера), нарушение аккомодации, умеренно расширенный зрачок плохо реагирует на свет, но реагирует на аккомодацию (диссоциации свет–близь, с. 180)
Верхние холмики (при поражении нижних холмиков нарушается взор вниз)	Вертикальный надъядерный паралич взора (паралич взора вверх). Преимущественно при взоре вверх быстрые приводящие подергивания с ретракцией глазных яблок (втягивание в глазницу) – конвергентно-ретракционный нистагм
Ядро блокового нерва	Поражение блокового нерва
Синдром верхушки базилярной артерии	
Причины: большая аневризма рострального отдела базилярной артерии, тромбоэмболия верхнего отдела базилярной артерии, васкулит	
Пораженные структуры	*Симптомы*
Средний мозг	Односторонний или двусторонний паралич вертикального взора, нарушение конвергенции, ретракционный нистагм, молниеносные осцилляции (ощущение движения окружающего пространства при движениях головы), симптом Кольера, страбизм с диплопией. Зрачки могут быть узкими и реагировать на свет или широкими и не реагировать на свет
Таламус, участки теменной и височной долей	Дефекты поля зрения (гомонимная гемианопсия, кортикальная слепота) Различные признаки: сонливость, педункулярный галлюциноз (сценические сноподобные галлюцинации), нарушения памяти, дезориентация, психомоторное возбуждение

Таблица 34. Синдромы поражения моста (с. 189, 192, 234)

Поражения переднего (вентрального) отдела моста	
Причины: тромбоз базилярной артерии, лакунарный инфаркт, кровоизлияние, центральный понтинный миелинолиз, стволовой энцефалит, опухоли, травмы	
Средняя часть вентрального отдела моста	
Пораженные структуры	*Симптомы*
Пирамидный тракт	Контралатеральный центральный паралич без поражения лицевой мускулатуры
Волокна тройничного нерва в мосту	Ипсилатеральная гипестезия лица, слабость жевательных мышц (периферического типа)
Средняя ножка мозжечка	Ипсилатеральная атаксия
Лакунарные синдромы (сходные синдромы возникают у пациентов с супратенториальными лакунами во внутренней капсуле или таламокортикальных путях)	
Пораженные структуры	*Симптомы*
Пирамидный тракт	Контралатеральный центральный паралич (иногда более выраженный в нижних конечностях) с поражением или без поражения лицевой мускулатуры
Средняя ножка мозжечка	Ипсилатеральная атаксия, которая может сопровождаться дизартрией и дисфагией (в зависимости от локализации поражения)
Синдром «запертого человека» (с. 213, 234)	
Пораженные структуры	*Симптомы*
Вентральная часть моста (кортико-бульбарные и кортико-спинальные тракты, ядро отводящего нерва, ПРФМ, волокна тройничного нерва)	Тетраплегия, афония, невозможность глотания, паралич горизонтального взора (в том числе отсутствие реакции на калорическую пробу), отсутствие роговичного рефлекса (риск изъязвления роговицы)

Сохранены движения век и вертикальные движения глаз (надъядерные глазодвигательные пути), чувствительность, бодрствование (восходящая ретикулярная система) и самостоятельное дыхание.	
Поражения дорсального отдела моста (покрышки)	
Причины: те же, что и при поражениях вентрального отдела моста	
Оральная (верхняя) часть покрышки моста (синдром Раймона–Сестана)	
Пораженные структуры	*Симптомы*
Ядра/волокна тройничного нерва	Ипсилатеральная гипестезия лица, периферический паралич жевательных мышц
Верхняя ножка мозжечка	Ипсилатеральная атаксия, интенционный тремор
Медиальная петля	Контралатеральные нарушения тактильной, позиционной и вибрационной чувствительности
Спиноталамический тракт	Контралатеральная утрата болевой и температурной чувствительности
ПРФМ («понтинный центр взора»)	Утрата содружественных движений ипсилатерального глаза, утрата оптокинетического и вестибулярного нистагма (→ поражение ПРФМ), вестибулоокулярный рефлекс сохранен (с. 97)
Пирамидный тракт	Контралатеральный центральный паралич без поражения лицевой мускулатуры
Каудальная часть покрышки моста	
Пораженные структуры	Симптомы
Пирамидный тракт	Контралатеральный центральный паралич без поражения лицевой мускулатуры
Ядра/волокна лицевого нерва	Ипсилатеральный (ядерный = периферический) паралич лицевой мускулатуры (синдром Мийяра–Жюбле)
Волокна отводящего нерва	Ипсилатеральный парез наружной прямой мышцы глаза за счет поражения отводящего нерва (→ синдром Фовилля, девиация взора «прочь от поражения»; утрата вестибулоокулярного рефлекса)
Центральный симпатический путь	Ипсилатеральный синдром Горнера
ПРФМ	Утрата содружественных движений глаз в ипсилатеральную сторону
Медиальная и латеральная петля	Контралатеральные нарушения тактильной, позиционной и вибрационной чувствительности
Латеральный спиноталамический тракт	Контралатеральная утрата болевой и температурной чувствительности

Таблица 35. Синдромы поражения продолговатого мозга (с. 189, 191, 232)

Поражения медиального отдела продолговатого мозга	
Причины: окклюзия передней спинальной или позвоночной артерии	
Пораженные структуры	*Симптомы*
Ядра/волокна подъязычного нерва	Ипсилатеральное ядерное (периферическое) поражение подъязычного нерва (ипсилатеральный парез языка)
Пирамидный тракт	Контралатеральный центральный паралич без поражения лицевых мышц (вялый при изолированном поражении пирамидного тракта)
Медиальная петля	Контралатеральные нарушения тактильной, позиционной (суставно-мышечной) и вибрационной чувствительности
МПП	Бьющий вверх нистагм
Поражение латерального отдела продолговатого мозга (дорсолатеральный синдром продолговатого мозга, синдром Валленберга)	
Причины: окклюзия задней нижней мозжечковой артерии или позвоночной артерии. Реже опухоль, метастазы, кровоизлияние вследствие мальформации сосудов, РС, расслоение позвоночной артерии, травма, отравление кокаином	

Пораженные структуры	*Симптомы*
Ядро спинномозгового пути тройничного нерва	Ипсилатеральная аналгезия/термоанестезия лица и отсутствие роговичного рефлекса
Ядро улиткового нерва	Ипсилатеральная утрата слуха
Двойное ядро	Ипсилатеральный паралич мышц глотки и гортани (огрубение голоса, паралич мягкого нёба, дизартрия, дисфагия). Движения языка сохранены
Ядро одиночного пути	Гипогевзия (нарушение вкусовых ощущений)
Дорсальное ядро блуждающего нерва	Тахикардия и одышка
Нижнее вестибулярное ядро	Нистагм, направленный «прочь» от стороны поражения, тенденция падать в сторону поражения, тошнота и рвота
Центральный тракт покрышки	Ипсилатеральная миоритмия мягкого нёба и глотки
Центральный симпатический путь	Ипсилатеральный синдром Горнера
Ретикулярная формация	Икота
Нижняя ножка мозжечка	Ипсилатеральная атаксия и интенционный тремор
Передний спиномозжечковый тракт	Ипсилатеральная гипотония мышц
Латеральный спиноталамический тракт	Контралатеральная утрата болевой и температурной чувствительности с сохранением тактильной, позиционной и вибрационной чувствительности (сенсорная диссоциация)

Вовлечение в патологический процесс нижнего отдела моста вызывает диплопию. Боль в затылке при синдроме Валленберга обусловлена расслоением позвоночной артерии.

Таблица 36. Нарушения поведения и памяти при поражениях ЦНС (с. 196)

Синдром	Симптомы	Локализация поражения[1]
Агрессивное поведение, приступы ярости	• Агрессивное поведение при отсутствии провоцирующих факторов • Наблюдается при фокальной эпилепсии, травме головы, гипоксической энцефалопатии, опухолях мозга, герпетическом энцефалите, бешенстве, инфаркте мозга или кровоизлиянии, гипогликемии, интоксикациях (лекарственной, алкогольной)	Медиобазальная область височной доли (миндалина)
Делирий (острая спутанность сознания)	• Нарушение уровня сознания, концентрации, перцепции, кратковременной памяти и вспоминания, цикла сон–бодрствование, внимания, мышления (дезорганизация, зрительные галлюцинации) • Альтернирующая двигательная гипо- и гиперактивность, возбуждение • Расстройства эмоционального фона и личности (подавленность, депрессия, апатия; раздражимость, эйфория, ажитация, гнев)	Двусторонняя. Медиобазальная область височных долей (гиппокамп, миндалина), гипоталамус
Апатия, эмоциональная индифферентность	Обычно возникает при БА, ЛВД, герпетическом энцефалите, ВИЧ-ассоциированном нейрокогнитивном расстройстве (с. 308), гипоксической энцефалопатии, опухоли, после инсульта	Двусторонняя. Септальная область, поясная извилина

Синдром	Симптомы	Локализация поражения[1]
Потеря памяти (острый или подострый амнестический синдром)	См. табл. 38	Сосцевидные тела, медиобазальная область височной доли/гиппокамп, переднемедиальные ядра таламуса, глазнично-лобная зона
Патологический смех и плач, эмоциональная лабильность	• Неконтролируемый выброс эмоций • Наблюдается при псевдобульбарном параличе, БАС, РС, ПНП, диффузном заболевании белого вещества, приводящем к сосудистой деменции, как при синдроме ЦАДАСИЛ, гипоксическо-ишемической энцефалопатии, фокальной эпилепсии (геластическая эпилепсия) • Иногда предшествует инсульту	Кортико-бульбарные тракты с двух сторон, базальные ганглии, таламус
Нарушения сексуального поведения	• Гиперсексуальность. После травмы головы или инсульта, как побочный эффект дофаминергических препаратов при БП • Утрата либидо: депрессия, прием лекарственных препаратов	Растормаживание/возможно поражение лимбической системы (область перегородки), медиобазальная область гипоталамуса (тубероинфундибулярный путь) или глазнично-лобная зона

Специфические поражения не всегда вызывают появление данных синдромов, и наоборот, поведенческие расстройства могут также возникать в результате психического заболевания или метаболической энцефалопатии.

Таблица 37. Обследование пациента с нарушениями памяти (с. 200)

Вид обследования	Информация, которую необходимо получить
Анамнез	
Жалобы[1]	Наблюдается ли ухудшение кратковременной памяти в большей степени, чем долговременной? Имеются ли искажения памяти[2]?
Предшествующие заболевания	Менингоэнцефалит, эпилепсия, инсульт, паркинсонизм, сердечно-сосудистые заболевания, апноэ во сне, заболевания щитовидной железы, ВИЧ, депрессия или другие психические болезни
Прием лекарств	Опиаты, бензодиазепины, нейролептики, противоэпилептические препараты
Непереносимость лекарств	Антидепрессанты
Наличие вредных привычек	Алкоголь, курение
Социальный статус	Образовательный уровень, род деятельности, семейная ситуация
Семейный анамнез	Имеются ли нарушения памяти у родственников
Неврологический осмотр	
Общий осмотр	АД, обследование сердца, легких и сосудов
Психический статус[3]	Аффекты, настроение[4], когнитивность[5], внимание, речь, память, зрительно-пространственные навыки, праксис[6]
ЧН	Поля зрения, движения глаз[7]
Двигательные функции	Тремор, ригидность, миоклонус, дистония, паратония
Чувствительность	Боль, нарушения чувствительности, синдром «чужой конечности»[7]
Рефлексы	Симптом Бабинского, признаки лобного растормаживания[8]
Походка и координация	Атаксия, неустойчивость
Лабораторные тесты	

Вид обследования	Информация, которую необходимо получить
Основные	Общий анализ крови, электролиты (натрий, калий, хлор, кальций), функция почек[9], функция печени[10], сахар крови, холестерин, триглицериды, витамин B_{12}, фолиевая кислота, ТТГ, анализ мочи
Дополнительные[11]	С-реактивный белок, кортизол, паратиреоидный гормон, иммунный электрофорез, серологическая реакция на боррелиоз, ВИЧ, гомоцистеин, RPR-тест[12], ЦСЖ[13]
Визуализирующие исследования	
МРТ	Для исключения очаговых поражений (инфаркт, кровоизлияние, опухоль, гидроцефалия, воспаление), атрофии (лобной, височной, гиппокампальной), поражения мелких сосудов
КТ	Те же задачи, что и у МРТ. Для пациентов с клаустрофобией или возбуждением
ОФЭКТ или ПЭТ	Если доступно. Выявляет характерные изменения (с. 82)

Цит. по: Budson и Solomon (2012).

[1] Информация от пациента и третьих лиц (родственников, медицинского персонала). Пациент не всегда может сам рассказать о своих проблемах (забывание слов, изменчивость настроения, галлюцинации, изменения в бытовом поведении, нарушение циркадианных ритмов, дезориентация).

[2] Рано появляются при БА (с. 337).

[3] Скрининговые тесты для оценки когнитивных функций: краткая Шкала оценки психического статуса (*Mini-mental state examination* – MMSE), тест рисования часов, Монреальская шкала оценки когнитивных функций (MoCA, доступна на сайте www.mocatest.org).

[4] Депрессия, повышенная тревожность, эйфория, резкие перепады настроения, раздражительность, снижение активности, нарушения, связанные с едой.

[5] Мыслительный процесс (непоследовательность мышления, пустословие, суженное мышление, персеверация, непонятливость, нарушение абстрактного мышления); беспорядочное сочетание мыслей (галлюцинации, бредовые идеи, расстройства самости – *self-disorders*).

[6] Способность выполнять какие-либо действия в ответ на просьбу.

[7] См. с. 335.

[8] Хоботковый, ладонно-подбородочный, хватательный, сосательный и поисковый рефлексы.

[9] Креатинин; азот мочевины – остаточный азот крови.

[10] Аспартатаминотрансфераза – АСТ (глутаматоксалоацетаттрансаминаза), аланинаминотрансфераза – АЛТ (глутаматпируваттрансаминаза), билирубин, γ-глутамилтрансфераза – γ-ГТ.

[11] Выборочно. В некоторых случаях могут понадобиться дополнительные специальные тесты (например, определение свинца, меди, бензола, толуола, церулоплазмина, маркеров опухолей).

[12] Тест быстрых плазменных реагинов (*rapid plasma reagin*).

[13] Анализ ЦСЖ, если есть подозрение на (хронический) менингоэнцефалит (особенно нейротуберкулез, нейросаркоидоз, нейросифилис). Биомаркеры ЦСЖ: при БА $A\beta_{42}$, общий т-протеин, (гипер)фосфорилированный т-протеин – p-Tau; при болезни Крейтцфельдта–Якоба протеин 14-3-3.

Таблица 38. Амнезия и легкие когнитивные нарушения (с. 200)

Нарушения памяти	Симптомы	Причины
Транзиторная глобальная амнезия[1]. Возникает вследствие сильного физического напряжения, «стресса», после прыжка в холодную воду, полового акта	• Острое начало • Пациент повторяет вопросы (например: «Что я здесь делаю?») • Пациент беспомощен, встревожен, но может выполнять обычные бытовые действия • Антероградная/ретроградная амнезия • Продолжительность: 1–24 ч	Временная дисфункция медиобазальной области височной доли и гиппокампа, вызванная множественными факторами → венозный застой после маневра Вальсальвы? Эмоциональный стресс? Мигрень?

Нарушения памяти	Симптомы	Причины
Острая амнезия (с известной причиной)	Антероградная/ретроградная амнезия в сочетании с симптомами основного заболевания. Продолжительность зависит от основного заболевания	Двусторонний инфаркт (гиппокамп, таламус, бассейн передней мозговой артерии). Травма (глазнично-лобная, медиобазальная, диэнцефальная локализация поражения), гипоксия (остановка сердца и дыхания, отравление окисью углерода). Синдром Вернике–Корсакова. Герпетический энцефалит. Базилярный менингит (туберкулез, саркоидоз, грибковая инфекция). Опухоль (III желудочек, височная доля). Паранеопластический «лимбический» энцефалит (рак легкого). Комплексные парциальные судороги (фокальная эпилепсия). Интоксикация (алкоголь, наркотики, лекарственные препараты)
Легкие когнитивные расстройства[2] (сохраняется способность выполнять повседневные бытовые дела, нет деменции)	Амнестические легкие когнитивные расстройства: нарушение памяти выражено больше, чем другие когнитивные расстройства	БА
	Неамнестические легкие когнитивные расстройства: когнитивные расстройства (речь, внимание, зрительно-пространственные навыки) выражены больше, чем нарушения памяти	Сосудистые заболевания мозга (с. 340, 342), ЛВД, ДТЛ, энцефалит, болезнь Крейтцфельдта–Якоба

[1] Синоним: амнестический эпизод. Этиология неизвестна.
[2] Общие заболевания (заболевания щитовидной железы, диабет, ВИЧ-инфекция, дефицит витамина B_{12}), побочные эффекты лекарств, токсины и депрессия могут влиять на когнитивность достаточно сильно, чтобы вызвать легкие когнитивные расстройства.

Таблица 39. Виды памяти и ее нарушения (с. 121, 200)

Вид памяти	Топография	Дисфункция[1]
Кратковременная (рабочая) память[2]		
	• *Вербальная информация* (доминантное полушарие): дорсолатеральная лобная кора, область Брока, область Вернике	• Нарушения внимания • Нарушения концентрации • Нарушения речи
	• *Зрительная и пространственная информация* (недоминантное полушарие): зрительная ассоциативная область, задняя теменная область	• Трудности в обучении/выполнении двигательных актов • Нарушения восприятия пространства
Долговременная, декларативная (эксплицитная) память		
Память о событиях[2, 3]	• Медиальная поверхность обеих височных долей: гиппокамп, энторинальная кора (с. 184), сосцевидное тело, свод, переднее ядро таламуса • Неокортекс	• Затрудненное усвоение новой информации • Отсутствие доступа к недавно полученной информации (ретроградная амнезия) • Нарушение концентрации

Вид памяти	Топография	Дисфункция[1]
	• Базальная поверхность лобных долей	• Неверное связывание информации • Конфабуляции • Утрата творческих способностей
Семантическая память[4]	• Височная доля (передняя и латеральная области)	• Забывание названий предметов и имен людей • Утрата эрудиции
Долговременная, недекларативная (имплицитная) память		
Процедурная память[4], перцептуальная память, прайминг, классическое кондиционирование	• Сосцевидное тело, базальные ганглии (с. 90), мозжечок, миндалина (с. 184), сенсорная кора	• Утрата усвоенных ранее двигательных навыков • Затрудненное усвоение новых двигательных навыков

[1] Симптомы, которые могут возникнуть вследствие поражения этих областей.
[2] Вид памяти, который больше всего страдает при нормальном старении.
[3] Свежая информация и скорость ее обработки страдают больше, чем информация, которая хранилась в памяти в течение некоторого времени.
[4] Вид памяти, который меньше страдает при нормальном старении.

Таблица 40. Виды памяти и основные причины ее нарушений (с. 200)

Виды памяти	Причины[1]
Кратковременная (рабочая)	Физиологическое старение, сосудистая деменция[2], БА, ДТЛ, РС, травма головы, побочные эффекты лекарств[3], дефицит внимания/гиперактивность, обсессивно-компульсивное расстройство, шизофрения, БП, БГ, ПНП, дефицит витамина B_{12}, искусственное кровообращение
Память о событиях	БА, ЛКР[4], ЛВД[2], синдром Корсакова, транзиторная глобальная амнезия, травма, эпилепсия, гипоксически-ишемическая энцефалопатия, побочные эффекты лекарств, дефицит витамина B_{12}, гипогликемия, тревожные расстройства, сосудистая деменция, РС, нейрохирургическая операция на височной доле, искусственное кровообращение
Семантическая	БА, травма, инсульт, энцефалит[5], опухоль, ЛВД[6]
Процедурная	БП, БГ, ПНП, МСА, депрессия, обсессивно-компульсивное расстройство

Цит. по: Budson и Price (2005).
[1] Расстройство может быть персистирующим или транзиторным в зависимости от причины.
[2] Лобный вариант.
[3] Антихолинергические или антимускариновые средства, например атропин, тригексифенидил, оксибутинин, трициклические антидепрессанты, антигистаминные препараты, оказывающие антихолинергическое действие; а также другие препараты, например циметидин, преднизолон, теофиллин, дигоксин.
[4] Легкие когнитивные расстройства.
[5] Чаще всего герпетический энцефалит.
[6] Височный вариант (семантическая деменция).

Таблица 41. Причины деменции (с. 200, 337)

Причина	Заболевание, симптомы
Нейродегенерация	БА, БП, ДТЛ, фронтотемпоральная деменция, БГ, прогрессивный супрануклеарный паралич, МСА, КБД, РС
Сосудистые изменения	Субкортикальная ишемическая сосудистая энцефалопатия (болезнь Бинсвангера, множественные лакунарные инфаркты), мультиинфарктный синдром, васкулит, ЦАДАСИЛ (с. 342)
Психические заболевания	Депрессия, проявляющаяся психомоторной заторможенностью, снижением мотивации, тревогой («псевдодеменция»), шизофрения, конверсионные реакции

Причина	Заболевание, симптомы
Дефицит витамина B_1 (тиамина) (алкоголизм, нарушения питания, хронические заболевания)	Синдром Корсакова (амнезия, дезориентация, дефицит внимания, конфабуляции, апатия)
Гидроцефалия	Гидроцефалия нормального давления. Гидроцефалия взрослых
Метаболические и эндокринные нарушения, дефицитные состояния	Болезнь Вильсона, гипотиреоз, гипофизарная недостаточность, печеночная/уремическая энцефалопатия, гипогликемия, дефицит витамина B_{12}, энцефалопатия Вернике, пеллагра, хронические заболевания легких, гипо-/гиперпаратиреоз, недостаточность коры надпочечников, синдром Кушинга, острая перемежающаяся (интермиттирующая) порфирия
Новообразования	Первичная опухоль мозга, метастазы, паранеопластический лимбический энцефалит
Хронические инфекции	ВИЧ/другие вирусные энцефалиты, прионные инфекции, нейросифилис, болезнь Уиппла, церебральный абсцесс, нейротуберкулез, нейросаркоидоз, подострый склерозирующий панэнцефалит, прогрессирующая мультифокальная энцефалопатия
Травма головы, диффузное поражение мозга	Хроническая субдуральная гематома, деменция боксеров (посттравматическая)
Лекарственные препараты, токсины	Отравления лекарствами, наркотиками, тяжелыми металлами, органическими токсинами

Цит. по: Seeley и Miller (2012).

Таблица 42. Некоторые термины, применяемые для описания речевых и языковых расстройств (с. 117, 202)

Термин	Значение
Речевые расстройства	
Дизартрия	Нарушение произносительной стороны речи (с. 119)
Дисфемия	Нарушение звукообразования и артикуляции (заикание, спотыкание)
Дисфония	Нарушение звукообразования (грубый, хриплый голос)
Диспросодия	Нарушение просодии (модуляций и интонаций, ударений, темпа и ритма речи)
Тахифемия (клаттеринг, тахилалия*)	Непонятная, бессвязная речь, когда слова не успевают за потоком мыслей (нарушение плавности речи)
Языковые расстройства	
Аграмматизм	Набор слов без необходимых грамматических связей
Аграфия без афазии[1]	Утрата способности писать без значительной афазии
Алексия, аграфия	Утрата способности читать и писать
Алексия без аграфии[2]	Утрата способности читать (даже написанное собственной рукой) с сохранением способности писать
Аномия	Затруднение в подборе нужных слов
Афазия, дисфазия	Утрата способности пользоваться речью и понимать речь других людей вследствие поражения головного мозга. Следует отличать от врожденных речевых и языковых расстройств
Афемия (вербальная апраксия)[3]	Утрата способности говорить (апраксия) без языковых расстройств (может понимать речь и читать), сохраняется способность писать
Автоматизм	Постоянное воспроизведение одних и тех же слов, фраз
Эхолалия	Повторение слов и предложений, произнесенных другим человеком
Жаргон	Беспорядочный бессмысленный набор слов

Термин	Значение
Мутизм	Неспособность или нежелание говорить
Неологизм	Новое слово, изобретенное пациентом
Персеверация	Навязчивое повторение слов, фраз или действий («застревание»), которое мешает пациенту реагировать на новые обстоятельства
Фонетическая (фонологическая) парафазия	Употребление вместо слов, нужных в данной ситуации, слов, сходных с ними по звучанию («лорт» вместо «торт»); замена одного звука другим
Фонологические нарушения	Нарушения в организации звуков речи
Словесная глухота[4]	Утрата способности понимать слова без нарушения восприятия невербальных звуков
Рекуррентная манера говорить	Бессмысленное повторение стереотипных выражений (*recurring utterance* – периодически возвращающееся выражение)
Семантическая (вербальная) парафазия	Употребление вместо слов, нужных в данной ситуации, слов, сходных с ними по смыслу («бумага» вместо «книга»)
Остановка речи	Внезапная утрата способности говорить (например, при эпилептическом припадке)
Стереотипия	Постоянное повторение каких-либо бесцельных действий или бессмысленных слов

[1] Поражение левого (доминантного) полушария (нижняя область теменной доли), реже мозолистого тела (нарушение взаимодействия между языковым центром и моторной областью коры правого полушария). Ср. с синдромом Герстманна (с. 198).
[2] Поражение затылочной коры левого (доминантного) полушария и задней области мозолистого тела вызывает правостороннюю гемианопсию и прерывает поступление информации в языковой центр.
[3] Мелкий патологический очаг в области Брока. Вначале возможен мутизм, речь с усилием, неправильной артикуляцией и диспросодией («синдром иностранного акцента»).
[4] Поражение слуховой области левого (доминантного) полушария. Способность читать и писать сохраняется; обычно речь восстанавливается.

Таблица 43. Проверка языковых и речевых навыков пациента (с. 202)

Языковые и речевые навыки	Тест
Спонтанная речь (экспрессивный язык)[1]	• Беглость • Просодия • Грамматика и смысл • Парафазия • Артикуляция
Повторение устной речи	• Слова (повторить слова, произнесенные врачом) • Предложения[2]
Понимание устной речи[3]	• Выполнение команд, ответы «да» и «нет», указывание на объекты
Называние	• Объекты (пациенту показывают различные предметы и просят их назвать) • Спонтанное называние (пациенту предлагают назвать как можно больше объектов одной категории, например полевых цветов) • Выбор глагола (например, пациенту задают вопрос: «Что вы делаете карандашом? [ложкой и т.п.]»)
Чтение	• Пациенту предлагают прочесть вслух отрывок текста из газеты[4]
Письмо	• Пациента просят придумать и написать какое-нибудь предложение[5]. Пациента просят написать предложение под диктовку или скопировать предложение из текста[6]

Цит. по: Benson и Ardila (1996).
[1] Оценка: осмысленное описание, правильные ответы на вопросы, адекватные слова.
[2] Пример: Кошка ловит мышку. (Никаких «если» и «но», без «почему» и «зачем».)

[3] Примеры: Сожмите руку в кулак. Сын старше матери? Покажите мне большой палец правой руки. Дотроньтесь до левого уха указательным пальцем правой руки.
[4] Примерно пять предложений. Обратите внимание на беглость, интонацию и артикуляцию. Затем попросите пациента пересказать содержание текста.
[5] Результат хороший, если предложения осмысленные, содержат подлежащее и сказуемое.
[6] Пример: В Средние века города были окружены стенами.

Таблица 44. Упрощенная классификация афазии (с. 202)

Спонтанная речь	Понимание	Повторение	Афазия
Беглая	√	√	Аномическая
	√	↓	Кондукционная
	↓	√	Транскортикальная сенсорная
	↓	↓	Афазия Вернике
Небеглая	√	√	Транскортикальная моторная
	√	↓	Афазия Брока
	↓	√	Транскортикальная смешанная
	↓	↓	Глобальная

Примечание: √ – не нарушено или нарушено незначительно; ↓ – нарушено или отсутствует.

Таблица 45. Признаки, встречающиеся при разных типах афазии (с. 202)

Синдром	Спонтанная речь	Повторение	Понимание	Называние	Чтение	Письмо	Локализация поражения
Афазия Брока (экспрессивная афазия)	Беглая, небеглая. Аграмматизм, фонетическая парафазия	↓	√	√ или ↓	↓	↓	Нижняя лобная извилина, белое вещество лобной доли, область островка
Афазия Вернике	Беглая. Фонетические и семантические ошибки (парафазия), неологизмы	↓	↓	↓	↓	↓	Верхняя височная извилина, смежная область теменной доли
Кондукционная афазия	Беглая. Парафазия	↓	√	√ или ↓	√	√ или ↓	Верхняя надкраевая извилина или слуховая кора с областью островка
Глобальная афазия	Небеглая. Автоматизм, стереотипия	↓	↓	↓	↓	↓	Все три области, описанные выше
Транскортикальная моторная афазия	Небеглая	√	√	√ или ↓	√	↓	Как при поражении области Брока
Транскортикальная сенсорная афазия	Беглая. Эхолалия	√	↓	↓	↓	↓	Смежные области теменной и височной долей
Транскортикальная смешанная афазия	Небеглая	√	↓	↓	↓	↓	Сочетание поражения двух областей, описанных выше

Синдром	Спонтанная речь	Повторение	Понимание	Называние	Чтение	Письмо	Локализация поражения
Аномическая афазия	Беглая. Подбор слов затруднен	√	√	↓	√ или ↓	√ или ↓	Задняя височная область/теменная область
Субкортикальная афазия	Парафазия, различные нарушения	√	√ или ↓	√ или ↓	√ или ↓	√ или ↓	Скорлупа и таламус

Примечание: √ – не нарушено или нарушено незначительно; ↓ – нарушено или отсутствует.

Таблица 46. Вопросы, которые необходимо задать пациенту с жалобами на нарушения сна (с. 209)

Параметры	Симптомы
Тип нарушения сна	• Вам трудно заснуть или Вы часто просыпаетесь ночью? • Вы рано просыпаетесь? • Сон Вас не освежает? • Как часто Вы плохо спите (больше 2–3 ночей в неделю[1])? • Как давно Вы страдаете бессонницей?[2] • Есть ли сонливость днем? • Имеется ли гиперсомния (симптоматическая при депрессии, деменции, шизофрении, поражении ЦНС)?
Причины	• Имеются ли заболевания (острые или хронические), социальный или психологический стресс? • Вы лучше спите в незнакомой обстановке? • Вы прилагаете усилия, чтобы заснуть? • Нарушен ли ритм сон–бодрствование?[3] • Имеются ли какие-нибудь нарушения, связанные со сном?[4]
Жалобы и ожидания пациента	• Негативные («я вообще не смогу спать») • Ошибочные («я должен спать 8 ч, чтобы хорошо себя чувствовать», «я могу уснуть только с таблетками», «я ложусь спать, независимо от того, устал я или нет») • Драматизация («без сна я не могу работать», «я не могу ничего делать», «моя жизнь превратилась в кошмар»)
Анамнез	• Заболевания[5] • Заболевания, связанные со сном[6] • Регулярный прием лекарств[7] • Алкоголь, кофеин, наркотики (амфетамин, кокаин)

Цит. по: Sateia и Nowell (2004).
[1] Если ответ «да» – хроническая инсомния.
[2] Если продолжается больше 4 нед. – подострая или хроническая инсомния.
[3] Несвоевременный отход ко сну, сменная работа, нерегулярные часы работы, прием пищи перед сном.
[4] Ночные кошмары, приступы паники, парасомния, боль/головная боль, никтурия, избыточное потоотделение (ночью), приливы, галлюцинации, сонный паралич.
[5] Психические заболевания, гастроэзофагеальный рефлюкс, хронические болезни легких, хроническая боль (остеохондроз, полиартрит), сердечная недостаточность, хроническая почечная недостаточность, ВИЧ, менопауза, деменция, инсульт, БП, эпилепсия.
[6] Апноэ во сне, синдром беспокойных ног, периодические движения ног во время сна, миоклонус (при засыпании), сонливость днем, прием агонистов дофамина.
[7] Примеры: бронходилататоры, кортикостероиды, диуретики, антигипертензивные средства, антидепрессанты, синдром отмены (например, бензодиазепинов).

Таблица 47. Причины нарушений сна (с. 209)

Описание	Возможные причины/лекарственные препараты
Диссомнии	
Внутренние	Психофизиологические, псевдоинсомния, апноэ во сне (обструктивное, центральное), центральная альвеолярная гиповентиляция, синдром беспокойных ног, нарколепсия, гиперсомния (посттравматическая, идиопатическая), периодические движения ног во время сна
Внешние	Факторы окружающей среды (свет, шум и т.п.), образ жизни (отсутствие правильного режима дня), недостаточное время сна
Лекарства, алкоголь, наркотики	Антибиотики, антихолинергические средства, антидепрессанты, антигистаминные, антигипертензивные, дофаминергические, «рекреационные» средства, никотин, кофеин, кортикостероиды, нейролептики, мемантин, препараты гормонов щитовидной железы, синдром отмены (бензодиазепины, алкоголь, наркотики)
Нарушение циркадианных ритмов	Ночная работа, смена часовых поясов, синдром отсроченного наступления фазы сна
Парасомнии (прерывание сна из-за событий или переживаний, которые могут возникнуть во время засыпания, сна или бодрствования)	Нарушение пробуждения, снохождение (сомнамбулизм), ночные страхи, нарушения сна с БДГ, ночные кошмары, галлюцинации (гипнагогические, гипнопомпические), говорение во сне, ночные судороги, бруксизм, миоклонус, сонный паралич, энурез, расстройство пищевого поведения, связанное со сном, синдром «взрывающейся головы»
Вторичные нарушения сна (симптоматические)	См. с. 209

Таблица 48. Лекарственные препараты[1], которые назначают при инсомнии (с. 209)

Препараты	Примечания
Короткого действия: триазолам, залеплон, золпидем, зопиклон, рамелтеон	Главным образом при нарушении засыпания
Средней продолжительности действия: эсзопиклон, лоразепам, темазепам	Главным образом для поддержания сна
Продолжительного действия: флуразепам	Главным образом для поддержания сна. Повышенный риск седации в дневное время, кумуляция

Цит. по: Sateia и Nowell (2004), Silber (2005).

[1] На срок более 2 нед. могут назначаться только в особых случаях. Противопоказаны при беременности. В период приема необходимо прекратить употребление алкоголя. Назначают с осторожностью в комбинации с психоактивными средствами, с учетом взаимодействия с другими препаратами, а также с учетом имеющейся зависимости. В меньших дозах назначают пожилым пациентам, лицам с заболеваниями печени, а также ослабленным пациентам. Симптомы отмены (возобновление инсомнии после прекращения приема препарата) выражены менее резко при назначении препаратов короткого действия. Возрастает риск внезапных падений, особенно у пожилых пациентов.

Таблица 49. Причины делирия и основные принципы ведения пациентов с делирием (с. 211)

Параметры	Примечания
Причины	
Токсическая и метаболическая энцефалопатия	• Интоксикация (алкоголь, наркотики, лекарственные препараты[1]), прекращение приема алкоголя, метаболическая энцефалопатия[2]
Менингоэнцефалит, сепсис	• Бактериальный (*Streptococcus pneumoniae, Neisseria meningitidis, Haemophilus influenzae, Listeria monocytogenes, Borrelia, Mycobacterium tuberculosis*), вирусный (ВПГ 1-го и 2-го типов, ВИЧ, *enteroviruses*), грибковый (*Cryptococcus neoformans, Coccidioides species*), лимбический энцефалит (anti-Hu, anti-Ma2, anti-CV2/CRMP5, антитела к потенциалзависимым калиевым каналам, антитела к NMDA-рецепторам), лекарственный (нестероидные анальгетики, триметоприм-сульфаметоксазол, в/в иммуноглобулины), болезнь Крейтцфельдта–Якоба
Новообразование	• Неопластический менингит, множественные метастазы, первичная опухоль мозга
Эпилепсия	• Бессудорожный эпилептический статус, постиктальный период
Травма	• Контузия, гематома (субдуральная, эпидуральная, внутримозговая)
Инсульт	• Таламический инфаркт, инфаркт или кровоизлияние в правой теменной области, тромбоз глубоких мозговых вен (например, большой мозговой вены), синдром верхушки базилярной артерии
Синдром задней обратимой энцефалопатии, с. 371	• Гипертензия, преэклампсия (токсемия), трансплантация (паренхиматозных органов, костного мозга), химиотерапия, аутоиммунные заболевания, ингибиторы кальциневрина (циклоспорин, такролимус)
Клиническое обследование	• Анамнез, информация от третьих лиц • Менингизм, положение головы • Глаза (позиция), размер и реакция зрачков, вестибулоокулярный рефлекс (с. 97) • Рефлексы (глубокие сухожильные, симптом Бабинского, роговичный) • Двигательные функции (спонтанные движения, парез, поза, тонус) • Дыхание, характер дыхания • Ментальный статус[3]
Дополнительные тесты	• См. табл. 50
Общие принципы лечения	• Поддержание жизненно важных функций (дыхание, оксигенация, при необходимости интубация, стабилизация гемодинамики) • Возбуждение: кратковременная седация при необходимости (лоразепам 2 мг в/в или галоперидол 5–10 мг в/в) • Тиамин (витамин B_1) 100 мг в/в, глюкоза 40% 50–125 мл в/в • Постоянный мониторинг. Будьте готовы к внезапному изменению параметров жизненных функций, особенно если причина делирия еще не установлена и необходимо применять седативные средства

[1] Антихолинергические средства, трициклические антидепрессанты, центральный серотониновый синдром, леводопа, диуретики, сердечные гликозиды, глюкокортикоиды, слабительные, антиэпилептические средства, отмена бензодиазепинов и барбитуратов.

[2] Уремическая или печеночная энцефалопатия, гипо-/гипергликемия, нарушения электролитного баланса, дефицит тиамина (энцефалопатия Вернике), эндокринные нарушения (заболевания щитовидной железы, гипофиза), панкреатит, порфирия.

[3] Основные вопросы для проверки ментального статуса. Тест на внимание. Пациенту предлагают перечислить месяцы в обратном порядке, вычесть 7 из 100 и далее по 7 из полученного результата или 3 из 30 и далее по 3 из полученного результата, повторить последовательность чисел в прямом и обратном порядке (врач называет одно число в секунду; нормальным считается результат, если пациент правильно перечислит семь чисел в прямом и пять чисел в обратном порядке). Речь: беглая/небеглая, повторы, понимание речи. Память: пациенту предлагают повторить 5 слов через 5 мин. Ориентация: место, время, место проживания, ориентировка в правом/левом; апраксия (с. 208).

Таблица 50. Клиническая оценка пациента в коматозном состоянии (с. 115, 211)

Вид обследования	Примечания
Осмотр	
Общий	Кожа[1], температура, АД, дыхание[2], ЧСС, живот, менингизм, травма головы, барабанные перепонки, глазное дно
Уровень сознания[3]	Оценка по ШКГ (с. 546) или по шкале FOUR; рвотный или кашлевой рефлекс
Зрачковые реакции	См. с. 212, табл. 51
Роговичный рефлекс (мигательный рефлекс)[4]	См. с. 104, 116; возможны различные реакции на стимуляцию
Положение глаз	См. с. 174; спонтанные движения глаз (с. 172)
Окулоцефалический рефлекс	Проба Хальмаги (вестибулоокулярный рефлекс, с. 97, 115). Обратить внимание на дисконъюгированные движения (структурное поражение ствола мозга) или отсутствие движений глазных яблок (глубокая кома, смерть мозга). Не проводить при переломе или нестабильности шейного отдела, которые нужно исключить с помощью визуализирующих методов
Интерпретация калорической пробы с холодной водой при стимуляции латерального полукружного канала (см. табл. 51) • При стимуляции правого и левого уха происходит тоническое отклонение обоих глаз в сторону стимула. Токсическое или метаболическое нарушение • При стимуляции одного уха ипсилатеральный глаз не реагирует, происходит тоническое отклонение контралатерального глаза в сторону стимула. Ипсилатеральное вестибулярное поражение или поражение в области моста • При стимуляции правого и левого уха происходит тоническое движение ипсилатерального глаза в сторону стимула. Контралатеральный глаз не реагирует. Двусторонняя МЯО (с. 174) вследствие поражения среднего мозга и моста • При стимуляции правого и левого уха движения глаз отсутствуют. Тяжелое поражение ствола мозга, смерть мозга	Методика проведения калорической пробы – с. 472
Двигательные функции	Спонтанные движения, декортикационная или децеребрационная поза в ответ на болевые стимулы (с. 212)[5]
Дополнительные тесты	
Температура тела, общий анализ крови[6]	Инфекция
Натрий, калий, кальций, глюкоза крови	Электролитные нарушения, аномальный уровень глюкозы крови[7]
АЛТ, АСТ, γ-ГТ, уровень аммиака, билирубин[8]	Дисфункция печени
Газы артериальной крови	Гипоксия, гиперкапния
ТТГ, T_3, T_4	Гипер-/гипотиреоз
Анализ мочи	Инфекция мочевого тракта

Вид обследования	Примечания
Определение концентрации алкоголя и скрининг наркотиков в сыворотке и моче	Интоксикация[9]
Коагуляционный профиль	Карбоксигемоглобин, возможное отравление окисью углерода
Рентгенография грудной клетки	Пневмония
КТ головы	Субдуральная гематома, ВМК, объемное образование
МРТ головы	Острый инфаркт мозга, энцефаломиелит, энцефалит, синдром задней обратимой энцефалопатии (с. 371)
ЭЭГ	Бессудорожный эпилептический статус, метаболическая энцефалопатия
Люмбальная пункция	Менингит, энцефалит, САК, неопластический менингит

[1] Сыпь, цианоз, повреждения, гематомы, желтуха.
[2] Частота и характер дыхания (с. 127).
[3] Временно отменить седативные средства (мидазолам, пропофол) для оценки уровня сознания. FOUR – полное описание бессознательного состояния (Wijdicks, 2010).
[4] Интерпретация: (1) При стимуляции одного глаза реакция отсутствует, но при стимуляции другого глаза оба глаза закрываются. Ипсилатеральное поражение V_1 (нерв, ядро). (2) При стимуляции правого и левого глаза один из них не закрывается. Односторонний парез VII ЧН (нерв, ядро). (3) При стимуляции правого и левого глаза закрывается только ипсилатеральный глаз. Поражение проводящего пути между ядрами V и VII ЧН. (4) При стимуляции обоих глаз оба глаза не закрываются. Поражение моста (структурное, токсическое, метаболическое).
[5] Нет специфической локализации поражения, может быть при токсической или метаболической коме.
[6] С-реактивный белок.
[7] Если требуется, определяют концентрацию витаминов B_1, B_{12} и фолиевой кислоты.
[8] АЛТ – аланинаминотрансфераза, АСТ – аспартатаминотрансфераза, γ-ГТ – γ-глутамилтрансфераза.
[9] Бензодиазепины, ацетаминофен, барбитураты, кокаин, опиаты, антиэпилептические и антихолинергические средства, метанол, этиленгликоль, фенциклидин.

Возможные причины комы (с. 115, 211)

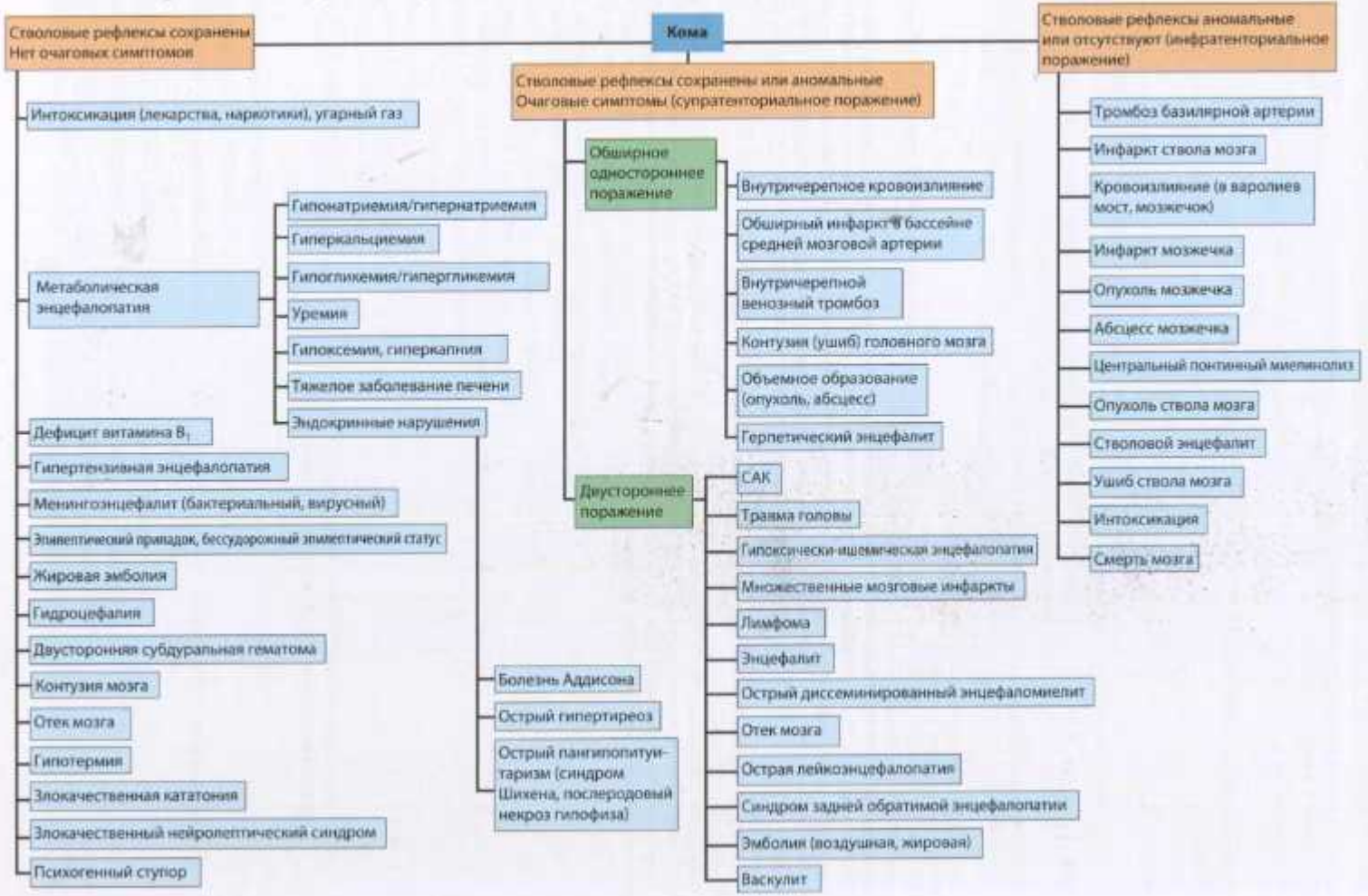

Таблица 51. Осмотр пациента с нарушением сознания (с. 115, 211, 492, 546)

Спонтанные движения						
Двигательная реакция (на звуковые, тактильные и болевые стимулы)	 Выполняет команды	 Локализует боль	 Сгибательная реакция на боль	 Разгибательная реакция на боль	 Реакция на боль отсутствует или возникает генерализованный миоклонус	 Реакция на боль отсутствует
Размер зрачков						
Зрачковая реакция на яркий свет (прямая и содружественная)	 Немедленная	 Отсроченная	 Вялая	 Вялая или отсутствует	 Отсутствует	 Отсутствует
Окулоцефалический рефлекс (феномен «кукольных глаз», не проводится при травме головы и шеи)						
Калорическая проба (с. 472, табл. 27)	 Правосторонний нистагм	 Нистагм отсутствует	 Медленное отклонение вправо	 Дисконъюгированное отклонение глазных яблок	 Дисконъюгированное отклонение глазных яблок	 Отсутствует
Норма			Угасание реакции и рефлексов			

Таблица 52. Диагностические критерии смерти мозга

Предшествующие условия	• Кома • Острое тяжелое повреждение мозга (первичное или вторичное) • Исключить другие причины[1]
Клинические признаки[2] (Это тесты для оценки функции II, III, V, VI, VII, VIII, X, XI ЧН; если эти функции отсутствуют, то и ствол мозга более не функционирует)	• Кома • Отсутствие двигательных реакций • Фиксированные, максимально расширенные зрачки (4–6 мм)[3] • Отсутствует окулоцефалический рефлекс • Отсутствует роговичный рефлекс • Отсутствует реакция на болевые стимулы в области иннервации тройничного нерва • Отсутствуют глоточные и трахеальные рефлексы • Отсутствует спонтанное дыхание (апноэ-тест) • Отсутствует реакция на калорическую пробу
Доказательство необратимого повреждения мозга	
Требуемое время наблюдения[4]	*Супратенториальное первичное поражение мозга* • Взрослые и дети старше 2 лет → по крайней мере 12 ч • Дети младше 2 лет → по крайней мере 24 ч • Новорожденные → по крайней мере 72 ч *Инфратенториальное первичное поражение мозга* • То же, что и при супратенториальном поражении, но с одним дополнительным осмотром[5] *Вторичное поражение мозга* • Взрослые и дети старше 2 лет → по крайней мере 72 ч
Дополнительные критерии[6]	• Изоэлектрическая линия на ЭЭГ • Отсутствие ВП[7] • Отсутствие МК

Цит. по: Recommendations of the Scientific Advisory Council of the Federal Chamber of Physicians (Germany), 1998, p. 190.

[1] Интоксикация, фармакологическая седация, нейромышечная блокада, первичная гипотермия, циркуляторный шок (острая недостаточность кровообращения) или кома вследствие эндокринного, метаболического или инфекционного заболевания.

[2] См. табл. 50 и 51.

[3] Исключить возможное применение средств, вызывающих мидриаз.

[4] Клинические признаки в начале и в конце периода наблюдения должны быть идентичными.

[5] По крайней мере один из следующих критериев должен наблюдаться дважды: изоэлектрическая линия на ЭЭГ, утрата коротколатентных акустических ВП, демонстрация отсутствия МК (с использованием допплеровской ультрасонографии или перфузионной сцинтиграфии), необходимо точно следовать стандартной процедуре осмотра.

[6] Диагноз «смерть мозга» можно зафиксировать при наличии предшествующих условий, перечисленных выше основных клинических признаков и одного из дополнительных признаков.

[7] Коротколатентные слуховые, соматосенсорные ВП (мозговые или шейные компоненты).

Таблица 53. Апноэ-тест (с. 213)

Шаги	Измерения/объективные признаки	Измеряемые параметры
Предшествующие условия	• Температура тела ≥36°C[1] • Систолическое давление ≥90 мм рт.ст.[2] • Положительный баланс жидкости более 6 ч	
Подготовка	• Оксигенация: вдыхание 100% кислорода • Дыхательный объем: 10 мл/кг массы тела	• PaO_2 ≥200 мм рт.ст. (26,7 кПа)[3] • $PaCO_2$ ≥40 мм рт.ст. (5,3 кПа)
Процедура[4]	Апнойная оксигенация: отсоединить аппарат искусственного дыхания, вводить 100% кислород со скоростью 6–8 л/мин через катетер (например, через аспирационный катетер калибра 16 Fr или канюлю, наконечник на уровне киля трахеи)	• Следить за жизненными функциями: ЧСС, АД, SpO_2, ЧДД • Наблюдать за движениями грудной клетки и живота; проверять газы артериальной крови каждые 2–3 минуты
Подтверждение апноэ	Если в течение 8–10 мин наблюдения дыхательная деятельность отсутствует, нет изменений показателей жизненных функций, а параметры $PaCO_2$ соответствуют приведенным в правой колонке критериям, апноэ подтверждается	• $PaCO_2$ ≥60 мм рт.ст. (8 кПа) *или* • $PaCO_2$ возрастает более чем на 20 мм рт.ст. (2,7 кПа)[5]

Цит. по: Wijdicks (2001).
[1] Так как гипотермия нарушает продукцию CO_2 и высвобождение O_2 из оксигемоглобина.
[2] Контролируется балансом жидкости, объемом плазмы и катехоламинами или тем и другим.
[3] Газы артериальной крови.
[4] Если АД ≤90 мм рт.ст., насыщение крови кислородом <80%, имеется тяжелая сердечная аритмия, прекратите апноэ-тест и подключите аппарат искусственного дыхания.
[5] Если невозможно достигнуть базового значения $PaCO_2$ ≥40 мм рт.ст.

Таблица 54. Симптомы повышенного ВЧД (с. 215)

Стадия	ВЧД	Симптомы
Компенсированная	• ВЧД постоянное • Ауторегуляция мозговой перфузии не нарушена	• Отсутствие симптомов или головная боль[1]
Критическая	• Нарастающий масс-эффект • ВЧД начинает повышаться • Расширение мозговых сосудов, объем крови в сосудах мозга возрастает, а мозговая перфузия снижается	• Головная боль • Рвота • Изменения психического статуса[2]
Декомпенсированная	• Используются резервные пространства • Резкое повышение ВЧД • Прогрессивное снижение мозговой перфузии	• Аномальное дыхание (с. 129) • Повышенный тонус нижних конечностей и разгибательная поза • Двусторонний симптом Бабинского
Смерть мозга	• ВЧД соответствует среднему АД[3] (с. 138) • Остановка мозгового кровообращения	• Остановка дыхания • Кома • Зрачки симметрично расширены • Реакция на стимулы отсутствует

Цит. по: Prange (2004).
[1] Зависит от ситуации. Например, ночью, при вставании, кашле, наклонах.
[2] Возбуждение, раздражительность, заторможенность, спутанность, нарушения памяти и/или концентрации, сомнолентность (сонливость).

Таблица 55. Причины повышения ВЧД и показания для его мониторинга (с. 215)

Признак	Синдром/метод
Причина	
Объемное образование головного мозга	Гематома (эпидуральная, субдуральная, внутримозговая), опухоль, метастазы, абсцесс головного моза
Объем ЦСЖ ↑	Гидроцефалия
Объем мозга ↑	Псевдоопухоль мозга, инфаркт мозга, глобальная гипоксия, ишемия, печеночная энцефалопатия, острая гипонатриемия
Объем МК и объем мозга ↑	Травма головы, менингит, энцефалит, эклампсия, гипертензивная энцефалопатия, тромбоз церебральных венозных синусов
Показания для мониторинга ВЧД у пациентов в коматозном состоянии • Тяжелая травма мозга (ушиб обеих лобных долей, височной доли) • САК в результате разрыва аневризмы (3–4-я степень тяжести) • Злокачественный инсульт в бассейне средней мозговой артерии или инфаркт мозжечка • Энцефалит	*Возможное размещение датчика* *Внутри желудочков.* Обычно в переднем роге бокового желудочка недоминантного полушария *В паренхиме мозга* *В эпидуральном пространстве*, между твердой мозговой оболочкой и черепом

Таблица 56. Причины внутричерепной гипотензии (с. 218)

Патогенез	Причина
Предшествующая люмбальная пункция	Диагностическое исследование ЦСЖ (частота 5–10% при использовании атравматичных спинальных игл), спинальная анестезия, миелография
Спонтанная	Напряжение (сильный кашель, подъем тяжестей). Неизвестна
После шунтирования	Чрезмерный дренаж ЦСЖ (люмбоперитонеальный шунт, вентрикулоперитонеальный шунт)
После оперативного вмешательства	Нейрохирургические операции (краниальные, назальные или спинальные)
Травма	Обычная травма, посттравматическая ликворея (назальная, ушная) при повреждении основания черепа
Различные патологические состояния	Тяжелая дегидратация, диабетическая кома, уремия, менингоэнцефалит, гиперпноэ, тяжелые системные заболевания, остеомиелит, опухоль, диффузные заболевания соединительной ткани

Таблица 57. Обследование пациента после первого эпилептического припадка (с. 222, 314)

Методы обследования	Признаки
Анамнез (при необходимости информацию получают от родственников и персонала)	• Беременность или роды • Физическое и психическое развитие • Травма, менингит, энцефалит, вакцинация, фебрильные судороги, нарушения сна • СД, алкоголь, лекарственные препараты, наркотики • Профессиональные вредности • Продолжительность приступа

Методы обследования	Признаки
Информация от третьих лиц (свидетелей приступа)	• Движения головы и глаз, взор (осмысленный, отсутствующий) • Двигательные симптомы: скручивание, спазм, положение рук, выражение лица, паралич • Реакции: на речь, окружающую обстановку • Автономные нарушения: непроизвольное мочеиспускание, дефекация, тошнота, рвота • Нарушения языковых и речевых функций (остановка речи) • Амнезия • Продолжительность припадка, время восстановления
Осмотр	• Физическое состояние, окружность головы (у детей), мальформации • Кожа: рубцы, гематомы, невусы, аденомы сальных желез, фибромы, пятна цвета кофе с молоком • Глаза: геморрагии, глазное дно, нарушения движения глаз • Следы прикусывания языка или щек, ранения
Лабораторные анализы	• Общий анализ крови, глюкоза, функции почек и печени, электролиты, креатинкиназа, С-реактивный белок
ЭЭГ	• Стандартные ЭЭГ-тесты, возможно, ЭЭГ во сне, ЭЭГ с депривацией сна, ЭЭГ-видеомониторинг[1]
Визуализирующие методы	• МРТ
Люмбальная пункция	• Дети до 1 года, клинические признаки (или подозрение) менингита/энцефалита, фокальные или продолжительные припадки, лихорадка, длительная амнезия или спутанность сознания
Специальные дополнительные обследования	• Перед операцией или в особых случаях[2]. ФМРТ[3], ОФЭКТ, ПЭТ, МРС[4]

[1] Показан при повторных припадках. Дает информацию о типе припадка и возможности хирургического лечения, позволяет отличить эпилептические судороги от неэпилептических.
[2] Обычно не показаны после первого эпилептического припадка, но могут потребоваться в определенных ситуациях.
[3] Функциональная МРТ.
[4] Магнитно-резонансная спектроскопия.

Таблица 58. Причины припадка (с. 222, 276–280)

Факторы риска/возраст	Возможные причины
Взрослые[1]	Сосудистые (см. ниже), нейродегенеративные заболевания (особенно БА), травма головы, опухоль мозга, злоупотребление алкоголем и наркотиками, побочные эффекты лекарственных препаратов (антибиотиков, психотропных средств), энцефалит
Кортикальная дисплазия[2]	Очаговая кортикальная дисплазия, шизэнцефалия[3], лиссэнцефалия[4], кортикальная гетеротопия[5]
Генетические заболевания	Прогрессивная миоклоническая эпилепсия, туберозный склероз, каналопатия[6], митохондриопатия, метаболические энцефалопатии (с. 363)
Иммунологические нарушения	Энцефалопатия Хашимото, паранеопластический энцефалит, ПМЛ, энцефалит Расмуссена
Младенцы и дети младшего возраста	Фебрильные судороги (с. 278), доброкачественная миоклоническая эпилепсия у младенцев, синдром Веста (инфантильные спазмы – приступы по типу «складного ножа» – салаамовы судороги), детская абсанс-эпилепсия, синдром Леннокса–Гасто, синдром Драве, синдром Ландау–Клеффнера, CSWS[7], роландическая эпилепсия

Факторы риска/возраст	Возможные причины
Инфекции	Лихорадка (фебрильные судороги), бактериальные инфекции (менингит, абсцесс, эмпиема), вирусные инфекции (энцефалит), паразитарные болезни (токсоплазмоз, нейроцистицеркоз, церебральная малярия), болезнь Крейтцфельдта–Якоба
Интоксикации	Алкоголь, синдром отмены алкоголя, амфетамин, кокаин, некоторые другие препараты (пенициллин, морфин, теофиллин, циклоспорин, галоперидол, отмена бензодиазепина)
Образ жизни	Недостаток сна, стресс
Метаболические нарушения	Гипо-/гипернатриемия, гипо-/гиперкалиемия, гипо-/гиперкальциемия, гипо-/гипермагниемия, печеночная энцефалопатия, уремическая энцефалопатия, митохондриальная энцефалопатия, эклампсия, порфирия, дефицит витамина B_6
Новорожденные	Мозговое кровоизлияние или инфаркт, менингоэнцефалит, врожденная патология мозга, метаболические заболевания, доброкачественные неонатальные приступы
Нейродегенеративные заболевания	БА, ЛВД
Перинатальное структурное поражение мозга	Склероз гиппокампа (склероз аммонова рога), перивентрикулярная лейкомаляция
Фотостимуляция	Видеоигры, мигающее освещение (дискотека, трехполосная дорога)
Травма	Острая ЧМТ и ее последствия, нейрохирургические операции
Опухоль	Первичная опухоль мозга, метастазы
Сосудистые поражения	Инфаркт мозга, кровоизлияние (внутримозговое, субарахноидальное, субдуральное), ангиома, кавернозная гемангиома, тромбоз венозных синусов мозга, субкортикальная сосудистая ишемическая энцефалопатия, гипоксически-ишемическая энцефалопатия, васкулит

[1] Самая высокая частота судорожных приступов отмечается среди младенцев, фокальные эпилептические припадки чаще встречаются у лиц старше 65 лет.
[2] Ряд очаговых аномалий серого и белого вещества, возникающих вследствие нарушения миграции нейронов, генетических и приобретенных заболеваний.
[3] Аномалия развития головного мозга, характеризующаяся наличием *щелей*, разделяющих вещество мозга.
[4] Группа различных заболеваний, характеризующихся отсутствием извилин (агирия) или уменьшением их размера (пахигирия). Причина – нарушение нейрональной миграции.
[5] В результате нейрональной миграции образуется скопление клеток серого вещества узелковой (нодулярная *гетеротопия)* или ленточной (ламинарная *гетеротопия)* формы.
[6] Нарушение функции специфических ионных каналов (с. 140) может стать причиной различных заболеваний. Примеры: эпилепсия (с. 280), эпизодическая атаксия (с. 348), семейная гемиплегическая мигрень, ПП (с. 416).
[7] Продолженная спайк-волновая активность во сне (CSWS – *continuous spikes and waves during sleep*) с фокальными или генерализованными приступами при бодрствовании.

Таблица 59. Семиология фокальных судорог (с. 222, 276)

Региональные иктальные симптомы	Признаки
Лобная доля[1]	• Адверсивное движение головы и сложные движения других частей тела, особенно ног и таза. Характерные автоматизмы (движения, напоминающие бег, плавание, толчки ногами, «поза фехтовальщика») • Парез взора, смех, крик, манипуляции с гениталиями, вегетативные симптомы, остановка речи • Могут наблюдаться изменения настроения • Часто острое начало, постоянный паттерн (заставляющий заподозрить истерию). Короткий период спутанности сознания после приступа

Региональные иктальные симптомы	Признаки
Височная доля	• Появление «восходящего эпилептического ощущения» (тошнота, ощущение тепла, поднимающегося от живота к горлу) • Обонятельные и вкусовые галлюцинации • Обсессивные мысли, ложные воспоминания (дежавю [deja vu] – уже виденное, жамевю [jamais vu] – никогда не виденное) • Оральный и другие автоматизмы («сумеречное состояние») • Диспноэ, недержание мочи, сердцебиение • Макропсия, микропсия • Сонливость, возникающая после приступа
Теменная доля	• Сенсорные и/или моторные симптомы (джексоновские припадки) • Изредка приступы паники • Неглект (недоминантное полушарие)
Затылочная доля	• Простые зрительные галлюцинации (неоформленные образы: мушки, вспышки света) • Потеря зрения • Осциллопсия • Повторяющееся моргание
Двигательные проявления	• Тонические (приступы) (эпилептические спазмы, дистония, содружественные движения глаз, вращение головой, асимметричные движения конечностей, например «поза фехтовальщика») • Миоклонические (приступы) (фокальный клонус) • Тонико-клонические (приступы) • Атонические (приступы) (потеря мышечного тонуса с падениями) • Астатические (приступы) (неспособность стоять) • Автоматизмы (облизывание губ, движения языка, жевание, глотание, беспокойные движения руками, бесцельное хождение, удары ногой, смех, крики) • Преходящий постиктальный паралич[2] (паралич Тодда)
Немоторные проявления	• Дискогнитивные приступы (нарушения внимания, перцепции, действий, аффектов, памяти) • Сенсорные приступы (слуховые, эпигастральные, вкусовые, обонятельные, зрительные) • Автономные нарушения (гастроинтестинальные, сердечно-сосудистые, судомоторные, вазомоторные) • Афазические проявления (остановка речи) • Постиктальная спутанность сознания

Цит. по: Gram (1990); с изменениями.
[1] Лобные судороги (с. 277): судорожная активность возникает в лобной доле, обычно во время ночного сна; возможны абсансы.
[2] Продолжается от нескольких минут до 36 ч. Преимущественно односторонний. Может быть парциальным и полным.

Таблица 60. Причины и дифференциальная диагностика обморока (с. 226)

Тип обморока	Причина/пусковой механизм	Клинические тесты
Нейрокардиогенный[1] (рефлекторный, вазовагальный)	• Эмоции (боль, страх, вид крови, спазм сосудов) • Длительное стояние • Гиперчувствительный каротидный синус • Ситуация[2] • Невралгия языкоглоточного нерва • Стеноз аорты	Изменение ЧСС при дыхании, маневр Вальсальвы, тилт-тест (тест с наклонным столом – пассивная ортостатическая проба), массаж каротидного синуса

Тип обморока	Причина/пусковой механизм	Клинические тесты
Ортостатический	• Неадекватная констрикция периферических сосудов (жара, усталость, алкоголь) • Уменьшение объема крови • Паркинсонизм • МСА • Полинейропатия (диабетическая, наследственная, токсическая, при амилоидозе, паранеопластическая, синдром Шегрена) • СГБ • Лекарства (антигипертензивные, нитраты) • Параплегия (выше уровня Т6) • Синдром постуральной ортостатической тахикардии[3]	Изменение АД и ЧСС при вставании или наклоне. Изменение ЧСС при дыхании, маневр Вальсальвы, пассивная ортостатическая проба
Аритмогенный	• Брадиаритмии (дисфункция синусного узла, атриовентрикулярная блокада) • Тахиаритмии[4] • Физическая нагрузка/у спортсменов, участвующих в соревнованиях • Лекарства	ЭКГ/холтеровское мониторирование ЭКГ, ЭхоКГ, внешний/имплантированный петлевой регистратор ЭКГ, электрофизиологические тесты
Вызванный механическими причинами	• Органическое заболевание сердца[5] • Легочная эмболия • Маневр Вальсальвы	Кардиологическое обследование (ЭКГ, холтеровское мониторирование ЭКГ, ЭхоКГ)
Цереброваскулярный	• Синдром подключичного обкрадывания • Базилярная мигрень • Артериит Такаясу[6]	Допплеровская ультрасонография, визуализация сосудов (МРТ, МРА[7], КТА[8], ангиография)
Метаболический	• Гипогликемия • Гипервентиляция • Анемия • Аноксия • Постпрандиальный (пожилые люди)	Глюкоза крови, общий анализ крови, газы крови

[1] Продром (предобморочное состояние): легкая головная боль, черные мушки перед глазами, звон в ушах.
[2] Мочеиспускание, глотание, кашель, чихание, длительный смех, дефекация, эндоскопия, задержка дыхания, концерт поп-музыки (девочки-подростки), пребывание в положении лежа на спине во время беременности (постуральный гипотензивный синдром у беременных).
[3] Отсутствие (снижение) ортостатической толерантности. Увеличение ЧСС на 30 уд./мин или до 120 уд./мин после 10-минутного стояния или во время пассивного ортостатического теста. Обычно молодые здоровые женщины. Симптомы: головокружение, головная боль, сердцебиение после кратковременного стояния.
[4] Примеры: пируэтная тахикардия (*torsades de pointes*), наследственные каналопатии (синдром удлиненного интервала QT, синдром Бругада, катехоламинергическая полиморфная желудочковая тахикардия).
[5] Заболевание клапанов сердца, ишемия миокарда, гипертрофическая кардиомиопатия, стеноз аорты, миксома предсердия, врожденные мальформации, миопатии (МД Эмери–Дрейфуса, конечностно-поясная МД, синдром Кернса–Сейра, миотоническая МД), атаксия Фридрейха.
[6] Анализы крови (признаки воспаления), визуализация сосудов.
[7] Магнитно-резонансная ангиография.
[8] Компьютерная томографическая ангиография.

Таблица 61. Отличительные признаки обморока и генерализованных эпилептических припадков (с. 226)

Признак	Обморок	Тонико-клонический припадок
Провоцирующее событие	Часто имеется	Нет
Время суток	Обычно днем, не бывает во время сна	Днем или ночью, после утреннего пробуждения
Кожа лица	Бледная	Цианотичная или нормальная
Продром	Звон в ушах, темные пятна перед глазами, легкая головная боль, слабость	Нет или аура
Характер падения	Оседание или жесткое падение (часто на спину)	Жесткое падение
Продолжительность	Обычно менее 30 с	1–3 мин или дольше
Судороги (миоклонус)	Часто. Аритмичные, мультифокальные или генерализованные, менее 30 с	Всегда. Генерализованные, 1–2 мин
Глаза	Открыты	Открыты
Недержание мочи	Иногда	Часто
Постиктальная спутанность сознания	Кратковременная или отсутствует	Продолжительная
Прикусывание языка	Иногда	Часто
Пролактин, креатинкиназа	Норма	Повышены
Типичные для эпилепсии изменения ЭЭГ	Отсутствуют	Часто
Очаговые неврологические симптомы	Отсутствуют	Иногда

Таблица 62. Причины частых падений (с. 228)

Патогенез	Причина	Признаки
Цереброваскулярный	• ТИА в вертебробазилярном бассейне • ТИА в бассейне передней мозговой артерии	• Обычно сопровождается головокружением, диплопией, атаксией или парестезией • Бывает, когда две передние мозговые артерии имеют общее начало
Опухоль	• Коллоидная киста III желудочка • Опухоль задней черепной ямки	• Головная боль, зависящая от положения тела • Внезапное падение после резкого сгибания шеи
Паркинсонизм	БП, множественная системная атрофия, ПНП, КБД	См. с. 326
Мышечная слабость, паралич	Миопатия, СГБ, полинейропатия, поражение спинного мозга	См. с. 146, 148
Спинальная или мозжечковая атаксия, нарушения походки	Подострая комбинированная дегенерация спинного мозга, поражение мозжечка, метаболическая энцефалопатия, гидроцефалия, субкортикальная ишемическая сосудистая энцефалопатия, шейная миелопатия, РС	См. отдельные заболевания и с. 153

Патогенез	Причина	Признаки
Вестибулярные расстройства	Болезнь Меньера (внезапное вестибулярное падение → отолитовый криз Тумаркина), иногда средний отит, интоксикация или травма	Головокружение, тошнота, нистагм, звон в ушах. Могут наблюдаться изолированные вестибулярные дроп-атаки (приступы падения с сохраненным сознанием)
Каталлексия	Потеря мышечного тонуса, вызванная эмоциональными стимулами (страх, смех, гнев)	Изолированная или вместе с нарколепсией

Таблица 63. Причины транзиторной монокулярной слепоты (*amaurosis fugax*, с. 230)

Локализация и тип поражения	Причина
Сосуды сетчатки. Эмболия	• *Атеросклеротическая тромбоэмболия*, например диссекция (расслоение)/стеноз внутренней сонной артерии • *Заболевания сердца*. Праволевый шунт, например у пациента с открытым овальным отверстием, образование тромба при фибрилляции предсердий, выраженная митральная регургитация, острый инфаркт миокарда, инфекционный эндокардит, искусственный клапан
Сосуды сетчатки. Ишемия сетчатки	• *Низкое перфузионное давление*. Ортостатическая гипотензия, артериовенозный шунт, высокое ВЧД • *Повышенное сопротивление кровотоку*. Глаукома, злокачественная АГ, повышенная вязкость крови, тромбоз центральной вены сетчатки или ее ветвей, мальформация внутримозговых сосудов
Сетчатка	• Отслойка сетчатки • Паранеопластическая ретинопатия • Хориоретинит • Кровоизлияние в сетчатку
Орбита/глазное яблоко	• Опухоль орбиты • Подвывих хрусталика • Кровоизлияние в стекловидное тело • Фотопсия (светящиеся полосы Мура)
Зрительный нерв	• Передняя ишемическая нейропатия зрительного нерва вследствие уменьшения кровотока без васкулита[1] или с сопутствующим артериитом[2] (с. 274) • Отек диска зрительного нерва вследствие повышения ВЧД • Неврит зрительного нерва (симптом Утхоффа, с. 284)
Неизвестная, смешанный	• Продувание носа, малярия, беременность, гиперчувствительность к холоду, ИЛ-2, острая пронзающая боль, промывание пазух, вызывание фосфенов, колобома (папиллоренальный синдром)

Цит. по: Gautier (1993), Warlow et al. (2008).

[1] Неартериитная ишемическая нейропатия зрительного нерва обычно проявляется внезапной потерей зрения у пациентов 60–70 лет с имеющимися сосудистыми факторами риска. Потерю зрения обычно замечают после пробуждения. При осмотре глазного дна нередко обнаруживают небольшое углубление диска, секторальный отек диска или бледный и отечный диск. Факторы риска: СД, гипертензия, синдром антифосфолипидных антител, предшествующая лучевая терапия, шок, ингибиторы фосфодиэстеразы-5 (силденафил, тадалафил, варденафил), апноэ во сне, ночная гипотензия, истинная полицитемия, мигрень.

[2] Артериитная передняя ишемическая нейропатия зрительного нерва. В этом случае нарушения зрения обычно более тяжелые, чем в предыдущем.

Таблица 64. Дифференциальная диагностика периферических нейропатий (с. 235, 237, 399)

Симптомы и синдромы	Причины[1]
Преимущественно симметричные двигательные нарушения	БАС, мультифокальная моторная нейропатия, СГБ, ХВДП, острая интермиттирующая порфирия, ШМТ[2], токсическая нейропатия (золото, хлорохин), амилоидоз
Преимущественно симметричные или очаговые (ядерные, корешковые, мононейропатические) двигательные нарушения	• *Нейронопатия* (поражение ядер): полиомиелит, спинальная мышечная атрофия • *Поражение корешков*: компрессия корешка (грыжа межпозвонкового диска, опухоль), опоясывающий лишай (*herpes zoster*), неопластический менингит, СД • *Поражение сплетений*: невралгическая амиотрофия (синдром Персонейджа–Тернера, поражение плечевого сплетения), карциноматозная инфильтрация, СД, ННСПС[3], компрессия плечевого сплетения (синдром верхней апертуры грудной клетки), лучевая плексопатия, травма (автомобильная травма) • *Воспаление*: болезнь Лайма (синдром Банварта), опоясывающий лишай, корь, краснуха, мононуклеоз, бруцеллез, риккетсиоз, лептоспироз, сифилис, аутоиммунные заболевания (например, ревматоидный артрит), невралгическая амиотрофия • *Множественная мононейропатия*: васкулит, СД, мультифокальная моторная нейропатия, болезнь Лайма, саркоидоз, ВИЧ, ННСПС, лепра, нейрофиброматоз, криоглобулинемия, неопластическая инфильтрация, множественная миелома • *Мононейропатия*: нейропатия вследствие ущемления нерва (срединный нерв, локтевой нерв), компрессии (передний межкостный нерв, малоберцовый нерв), СД
Преимущественно автономные нарушения	СД, амилоидоз, СГБ, винкристин, порфирия, ВИЧ, аутоиммунная автономная ганглиопатия (острая идиопатическая пандизавтономия), ботулизм, паранеопластическая нейропатия
Преимущественно боль	СД, васкулит (синдром Черджа–Строс, узелковый периартериит), СГБ, уремия, амилоидоз, отравление (мышьяком, таллием), ВИЧ, болезнь Фабри, болезнь Лайма, невралгическая амиотрофия, острая интермиттирующая порфирия, васкулит, нейропатия тонких сенсорных волокон[4], идиопатическая ганглиопатия тонких сенсорных волокон, тромбоз подключичной/подмышечной вены, (синдром Педжета–Шреттера)
Преимущественно нарушения чувствительности (атаксия)	• *Метаболические*: СД, дефицит витамина B_{12} и фолиевой кислоты, амилоидоз (диссоциированная утрата чувствительности), гипотиреоз • *Лекарственные и токсические*: алкоголь, этамбутол, передозировка витамина B_6, метронидазол, фенитоин, талидомид, цитостатики (винкристин, винбластин, виндезин, цисплатин, паклитаксел), мышьяк, таллий, изониазид • *Неопластические*: паранеопластическая, моноклональная гаммапатия, рак (легкого, желудка, молочной железы), болезнь Ходжкина, лейкоз, неопластический менингит, истинная полицитемия • *Генетические*: ШМТ, атаксия Фридрейха, НСАН[5] • Спинная сухотка (*tabes dorsalis*)
Ганглиопатия[6] (с. 167, атаксия)	Паранеопластические, синдром Шегрена, цисплатин, интоксикация витамином B_6, ВИЧ, идиопатическая сенсорная нейропатия

Цит. по: Barohn (1998).

[1] Одни и те же этиологические факторы могут по-разному проявляться в разных случаях, поэтому они представлены в различных категориях. Список неполный.

[2] Наследственная моторно-сенсорная нейропатия (ШМТ), с. 411.

[3] Наследственная нейропатия со склонностью к параличам от сдавления.

[4] Острая или хроническая жгучая боль.

[5] Наследственная сенсорная и автономная нейропатия.

[6] Асимметричная утрата проприоцептивной чувствительности без паралича.

Таблица 65. Дополнительные диагностические исследования при нейропатии (с. 210, 403)

Метод	Информация/параметры
Нейрография	• *Поражение моторных нейронов* – норма (рассмотреть блок проведения) • *Ганглиопатия*. СПДМ[1] нормальный или ↓, СПДЧН[2] нормальный или ↓, (дерматомный) ССВП[3] ↓ • *Радикулопатия*. Н-рефлекс асимметричный/отсутствует[4], F-волны – некоторое увеличение латентности, (дерматомный) ССВП ↓ • *Поражение аксонов*. СПНИ[5] – нормальная, СПДМ ↓, СПДЧН ↓ • *Демиелинизация*. ДМЛ[6] ↑, СПНИ ↓ или локальный блок проведения (локализуется при исследовании коротких сегментов)[7], СПДМ ↓/десинхронизация, увеличение латентности или выпадение F-волн, СПДЧН – нормальный/десинхронизация при моторной, ↓ при сенсорной нейропатии
Игольчатая ЭМГ	• *Поражение моторных нейронов*. Фибрилляция, положительные волны, фасцикуляция. Амплитуда, степень полифазии, длительность ПДМЕ[8] ↑ (гигантские полифазные потенциалы) • *Ганглиопатия*. ПДМЕ. Могут отмечаться незначительные нейрогенные изменения • *Радикулопатия*. Спонтанная патологическая активность в паравертебральных мышцах/*индикаторных мышцах* (с. 452) сегментов. ПДМЕ[9] – нейрогенные изменения • *Поражение аксонов*. Спонтанная патологическая активность (фибрилляция, фасцикуляция). ПДМЕ – нейрогенные изменения • *Демиелинизация*. Отсутствие патологической спонтанной активности, максимальная иннервация с низкоамплитудным интерференционным паттерном
Лабораторные анализы	• *Стандартные*: СОЭ, общий анализ крови, глюкоза крови, С-реактивный белок, кальций, натрий, калий, щелочная фосфатаза, АСТ[10], АЛТ[11], креатинкиназа[12], γ-ГТ[13], электрофорез, ревматоидный фактор, витамин B_{12}/фолиевая кислота, антитела к боррелиям/ВИЧ, базальный уровень ТТГ, триглицериды, холестерин, анализ мочи, анализ кала на скрытую кровь (гваяковая проба) • *Специфические*: ЦСЖ (люмбальная пункция), гомоцистеин, HbA_{1c}, серологические реакции на сифилис, паратиреоидный гормон, антинуклеарные антитела (Sm, RNP, Ro SS-A, La SS-B, Scl-70, Jo-1, Pm-Scl), антинейрональные антитела (ANNA-1, anti-Hu), миелин-ассоциированный гликопротеин (MAG), антитела к ганглиозидам (GM_1, GD_{1a}, GD_{1ab}, GQ_{1b}), тяжелые металлы (в крови и моче), порфирины, криоглобулины, фитановая кислота в сыворотке, насыщенные жирные кислоты с длинной цепью (C_{24}–C_{26}), молекулярно-генетическое тестирование
Биопсия кожи и икроножного нерва[14]	Васкулит, амилоидная нейропатия, нейропатия с саркоидозом, нейропатия тонких волокон (биопсия кожи)
Визуализирующие методы	Необходимость определяется клинической картиной (спинальное, корешковое, дистальное периферическое поражение): рентгенография, УЗИ, КТ, МРТ, миелография, скелетная сцинтиграфия, ангиография

Примечание: ↑ – увеличение, удлинение; ↓ – снижение, выпадение.
[1] Составной потенциал действия мышцы.
[2] Составной потенциал действия чувствительного нерва.
[3] Соматосенсорный вызванный потенциал.
[4] Используется преимущественно для диагностики радикулопатии S1 и полинейропатии.
[5] Скорость проведения нервного импульса.
[6] Дистальная моторная латентность.
[7] Исследование проводимости сегмента нерва.
[8] Потенциал действия моторной единицы.
[9] Самое раннее через 2 нед.
[10] Аспартатаминотрансфераза.
[11] Аланинаминотрансфераза.
[12] Креатинкиназа.
[13] γ-глутамилтрансфераза.
[14] В особых случаях. Иногда требуется биопсия мышцы.

Таблица 66. Дифференциальная диагностика миопатий (с. 242)

Симптомы	Миопатия[1]
Острая генерализованная мышечная слабость	МГ, ботулизм, ПП[2], полимиозит, дерматомиозит, рабдомиолиз, миопатия критических состояний, токсическая или лекарственная миопатия[3], гипермагниемия
Подострая или хроническая слабость преимущественно проксимальных мышц	МГ, синдром Ламберта–Итона, конечностно-поясная МД (Дюшенна, Беккера), лице-лопаточно-плечевая МД, проксимальная миотоническая миопатия, полимиозит, дерматомиозит, врожденная миопатия, метаболическая миопатия, митохондриопатия, нарушения электролитного баланса, эндокринные расстройства[4], токсическая или лекарственная миопатия, ревматическая полимиалгия
Подострая или хроническая слабость преимущественно дистальных мышц	Миозит с тельцами включения, миотоническая дистрофия, дистальная немалиновая миопатия, миопатия с поражением центральных зон мышечных волокон, скапулоперонеальный синдром, дистальная миопатия Веландера[5], окулофарингеальная дистальная миопатия, тибиальная МД, дистальная миопатия с обрамленными вакуолями
Периодическая мышечная слабость	МГ, синдром Ламберта–Итона, ПП, врожденная парамиотония, нейромиотония, синдром Конна, тиреотоксикоз
Асимметричная или локальная мышечная слабость	МГ, лице-лопаточно-плечевая МД, ишемический некроз мышц, локальный миозит, разрыв мышцы, травма
Мультисистемные поражения	Митохондриопатия, миопатия критических состояний, миотоническая дистрофия, проксимальная миотоническая миопатия, дерматомиозит
Дисфагия	МГ, полимиозит, миотоническая дистрофия, орофарингеальная МД, миозит с тельцами включения, митохондриопатия
Миалгия	Вирусный/бактериальный/паразитарный/гранулематозный/интерстициальный миозит, полимиозит/дерматомиозит, васкулит, эозинофильный фасцит, ревматическая полимиалгия, фибромиалгия. Алкоголь, наркотики, гипотиреоз. Метаболические миопатии. Мышечное напряжение. Нейромиотония (синдром Исаака–Мертенса), синдром мышечной скованности, болезнь периодических мышечных спазмов
Крампи	Идиопатические, после физической нагрузки, беременность, уремия, гипотиреоз, нарушение электролитного баланса, нейромиотония (синдром Исаака–Мертенса), болезнь периодических мышечных спазмов
Гипертрофия мышц	МД Дюшенна/Беккера (икроножные, дельтовидные мышцы), врожденная миотония, амилоидоз, цистицеркоз, акромегалия, болезнь накопления гликогена II типа (болезнь Помпе)
Кардиомиопатия	МД Дюшенна/Беккера (икроножные, дельтовидные мышцы), МД Эмери–Дрейфуса, миотоническая дистрофия, центронуклеарная миопатия, немалиновая миопатия, болезнь накопления гликогена II типа
Бессимптомная гиперкреатининемия[6]	*Нервно-мышечные причины*: гликогеноз взрослых II типа, конечностно-поясная МД (кавеолин, дисферлин, кальпаин, десмин, саркогликаны, фукутин-связанный протеин), миотоническая дистрофия II типа, носительство гена МД Дюшенна/Беккера *Другие причины*: лекарственные препараты (статины, фибраты, литий), травма, судороги, напряжение мышц, операция, алкоголь, кокаин, героин, вирусная инфекция, гипотиреоз, гипопаратиреоз, гипокалиемия, гипонатриемия, идиопатическое (спорадическое или наследственное) хроническое заболевание сердца (повышение уровня КК-МВ), апноэ во сне, нейроакантоцитоз

[1] Список неполный.
[2] Гипо- или гиперкалиемическая форма.
[3] Табл. 68.
[4] Гипотиреоз, гипертиреоз, гиперпаратиреоз, акромегалия, болезнь Кушинга, синдром Кушинга, синдром Конна.
[5] *Myopathia distalis tarda hereditaria* (миопатия поздняя дистальная наследственная).

[6] Повышение уровня креатинкиназы в сыворотке более чем в 1,5 раза относительно верхнего допустимого предела без клинических признаков миопатии. Редко; риск злокачественной гипертермии (связанной с общей анестезией; см. с. 382).
Цит. по: Kyriakides T. et al. EFNS guidelines of the diagnostic approach to pauci- or asymptomatic hyperCKemia. European Journal of Neurology 2010; 17: 767–773.

Таблица 67. Дополнительные диагностические исследования при миопатии (с. 242)

Метод	Информация/параметры
Фармакологическое тестирование	• Эдрофоний хлорид (с. 567) • Тест *in vitro* на предрасположенность к злокачественной гипертермии
Нейрография	• Для исключения периферической нейропатии как причины мышечных симптомов
Повторная стимуляция двигательного нерва	• Проверка проводимости нервно-мышечных соединений (при МГ или синдроме Ламберта–Итона)
Игольчатая ЭМГ[1]	• Миопатические изменения: снижены амплитуда и продолжительность потенциала действия единицы, полифазная форма. Быстрое вовлечение мышечной единицы в плотный паттерн интерференции при меньшем, чем в норме, произвольном усилии • Миотония/парамиотония: миотонические разряды, миопатические изменения
Биохимические исследования	• *Креатинкиназа*[2]: 10 000 → рабдомиолиз, миозит, токсическая миопатия, начальная фаза МД Дюшенна/Беккера • 4000–10 000 → дистрофия Дюшенна/Беккера (более поздняя стадия), миозит • 1000–4000 → МД, гипокалиемическая или гипотиреоидная миопатия, врожденная миопатия, носительство гена мышечной дистрофии • До 1000 → спинальная мышечная атрофия, БАС, миозит с тельцами включения или инфекционный миозит • *Миоглобин* обнаруживается в моче при тяжелом повреждении мышц[3] • *Лактат/пируват* (в венозной крови) может быть повышенным в покое и после легкой физической нагрузки при митохондриопатии и дефектах дыхательной цепи. Не повышается при нарушении гликолиза/гликогенолиза[4] • *Молекулярно-генетические методы*: многие миопатии клинически проявляются одинаково. Окончательный диагноз требует генетического тестирования • *Другие тесты*[5]: СОЭ, антигены гепатита, эозинофилия (эозинофильный фасцит, синдром Черджа–Строс), саркоплазматические ферменты (АЛТ, АСТ, лактатдегидрогеназа, альдолаза, γ-ГТ (повышена при ПММ[6]), базальный ТТГ • *Антитела*: АНЦА[7] (васкулит), АХР[8] (МГ), Jo-1 (воспалительные миопатии, антисинтетазный синдром), Pm-Scl (полимиозит, системный склероз, синдром перехлеста), Ro/SS-A (миозит с синдромом Шегрена), U1-RNP (смешанное заболевание соединительной ткани), ревматоидный фактор (миозит)
Визуализирующие методы	• УЗИ, КТ/МРТ: распространение атрофических изменений в мышцах, распределение жира, соединительной ткани • Для уточнения места выполнения биопсии • Для определения локализации изменений в мышцах (опухоль, кровоизлияние, полимиозит, оссификация)
Биопсия мышцы[9]	• Для подтверждения воспалительной миопатии, васкулита или метаболической миопатии, амилоидной миопатии • Иногда чтобы отличить «миогенное» заболевание от «немиогенного» • Спорадические случаи МД

[1] Аббревиатуры см. на с. 506.
[2] МЕ/л.
[3] Алкоголь, барбитураты, острая воспалительная миопатия, злокачественная гипертермия, дефицит карнитинпальмитоилтрансферазы, гликогеноз V/VII типа, после травмы, после припадков, идиопатическая миоглобинурия.

[4] Тест с ишемической нагрузкой на предплечье (риск рабдомиолиза при ишемии).
[5] Выборочно.
[6] Проксимальная миотоническая миопатия (миотоническая дистрофия II типа).
[7] Антитела к цитоплазме нейтрофилов.
[8] Антитела к ацетилхолиновым рецепторам.
[9] Биопсию берут из умеренно пораженной мышцы для гистологического, гистохимического, иммуногистохимического, электронно-микроскопического, биохимического и генетического исследований.

Таблица 68. Приобретенные миопатии (с. 242)

Классификация	Миопатия[1]
Нарушения проводимости в нервно-мышечной концевой пластинке	МГ, синдром Ламберта–Итона, ботулизм
Эндокринные и метаболические миопатии	Гипер- и гипотиреоз, синдром Кушинга, акромегалия, синдром Конна, первичный гиперпаратиреоз, амилоидная миопатия
Воспалительные миопатии	Полимиозит, дерматомиозит, миозит с васкулитом, синдром Черджа–Строс, гранулематозный миозит, миозит с тельцами включения, миозит при инфекциях (бактериальный, вирусный, паразитарный)
Токсическая или лекарственная миопатия[2]	Алкоголь, кортикостероиды, ловастатин, симвастатин, кокаин, эметин, гипер-, гипокалиемия, гипофосфатемия, гиперкальциемия, гипонатриемия

[1] Список неполный.
[2] Многие другие лекарственные препараты и токсины тоже вызывают миопатию, но значительно реже.

Таблица 69. Проверка психического статуса (с. 259)

Функции коры мозга	Тест[1]
Уровень сознания, ориентация и внимание	Восприятие себя и окружающей действительности, ментальный статус и поведение Категории: • *Нормальное сознание*: в полном сознании, ориентирован, внимателен • *Спутанное сознание*: дезорганизованные мысли, низкая концентрация, непоследовательность, возбуждение или сонливость, дезориентация, снижение внимания • *Сомнолентное состояние*: дремота, поверхностный сон, способность общаться в течение короткого времени, защитные целенаправленные реакции в ответ на болевые стимулы • *Ступорозное состояние*: пробуждение после повторной интенсивной стимуляции, отсроченные и нецеленаправленные реакции (на вербальные и болевые стимулы), невозможность общения, беспокойство или совершение стереотипных движений • *Коматозное состояние*: состояние, напоминающее сон без реакции на внешние стимулы (вербальные и болевые)
Речь[2]	• *Темп*: медленная, быстрая, с паузами • *Артикуляция*: речь четкая или нечеткая, неразборчивая. Шепот. Интонация • *Ритм*: плавная, запинающаяся, плохо модулированная речь. Просодия • *Повторы*: «мамама», «пп-тт-кк» и тому подобная «мешанина»
Язык	• *Спонтанная речь*: беглая или небеглая; правильный или неправильный выбор слов • *Называние объектов* (например, часы, карандаш, пуговица) • *Повторение* стандартных фраз, например «никаких если, а или но» • *Понимание*: выполнение задания из трех пунктов, например: «Возьмите лист бумаги, сложите его пополам и положите на стол» • *Письмо*: пациент должен написать полное предложение самостоятельно • *Чтение*: врач пишет на листке задание (например: «Закройте глаза»), передает листок пациенту и наблюдает за реакцией

Функции коры мозга	Тест[1]
Зрительно-пространственные навыки	• *Вопросы о текущей ситуации*: имя, место, дата, время, день недели • *Пространственная ориентация*: пациент должен указать на правую и левую половины тела, верх и низ[3] • *Внешний мир*: пациента спрашивают, где он живет • *Поле зрения*: врач перемещает палец перед глазами пациента • *Зрительная перцепция*. Например, ответить на вопрос: «Сколько пальцев я показываю? Сколько людей в этой комнате?»
Праксис[4]	• *Апраксия конечностей*. Например, выполнить задание: «Покажите мне три средних пальца на руке. Сложите указательный и большой палец колечком» • *Последовательность действий*. Например, выполнить задание: «Положите письмо в конверт. Причешитесь. Почистите зубы. Откройте дверь»

[1] Первичная проверка ментального статуса («у постели больного»).
[2] Если произношение и речь невозможны (интубация, синдром «запертого человека»), договоритесь о кодовых сигналах. Например, «моргните один раз, чтобы сказать "да", и два раза, чтобы сказать "нет"».
[3] Чтобы выявить неглект.
[4] Способность выполнять выученные действия. *Идеомоторная* (идеокинетическая) апраксия: есть идея действия, но выполнение его невозможно. Имитация невозможна даже после демонстрации этого действия другим лицом. Поражение доминантного полушария. *Идеаторная* апраксия: идея действия отсутствует. Имитация возможна после демонстрации действия другим человеком. Поражение теменно-височной области доминантного полушария. *Конструктивная* апраксия: нарушение способности понимать и изображать геометрические конструкции. Поражение теменной области недоминантного полушария.

Таблица 70. Дифференциальная диагностика острого инсульта (с. 259)

Неврологические симптомы	Возможный диагноз
Очаговые	Эпилептические припадки (паралич Тодда), субдуральная гематома, опухоль мозга, ангиома, травма головы, РС, (очаговый) энцефалит, абсцесс мозга, гипогликемия, гипертензивная энцефалопатия, порфирия, митохондриальная энцефалопатия, периферический лицевой паралич, мононейропатия корешков/сплетений, конверсионные симптомы[1]
Генерализованные	Энцефалопатия[2], эпизодический паралич (с. 418), центральный понтинный миелинолиз, СГБ, МГ, обморок
Транзиторные (ТИА)	Мигрень с аурой, эпилептические припадки (паралич Тодда), гипогликемия, РС (пароксизмальный феномен), болезнь Меньера, энцефалопатия[2]

[1] Психогенные симптомы: паралич, нарушения зрения, головокружение, нарушения чувствительности.
[2] Гипертензивная, метаболическая, токсическая энцефалопатия: инфекция, гипер-, гипогликемия, гиперкалиемия, печеночная энцефалопатия, интоксикация (алкогольная, наркотическая, лекарственная), энцефалопатия Вернике.

Таблица 71. Оценка риска развития инсульта после ТИА (с. 259) по шкале ABCD2[1]

Факторы риска	Баллы
Возраст	
• <60 лет	0
• ≥60 лет	1
АД, мм рт.ст.	
• Систолическое <140, диастолическое <90	0
• Систолическое ≥140, диастолическое ≥90	1
Клинические признаки ТИА (выбрать один)	
• Нарушения речи без односторонней мышечной слабости *или*	1
• Односторонняя мышечная слабость без нарушений речи	2

Факторы риска	Баллы
Продолжительность ТИА, мин	
• <10	0
• 10–59	1
• ≥60	2
СД	
• Нет	0
• Есть	1
Риск развития инсульта[2]	Баллы
• Высокий (8,1%)	6–7
• Средний (4,1%)	4–5
• Низкий (1,0%)	0–3

Цит. по: Johnston et al. (2007).
[1] A – возраст (*age*), B – АД (*blood pressure*), C – клинические признаки (*clinical features*), D – диабет (*diabetes*) (2-го типа).
[2] Вероятность развития инсульта в течение 2 дней.

Таблица 72. Лабораторные анализы при инсультах различной этиологии (с. 259)

Лабораторный анализ	Причина инсульта
α-галактозидаза/генетическое тестирование	Болезнь Фабри
Антитела	Васкулит (см. табл. 77)
Посев крови	Септицемия, очаговый энцефалит, инфекционный эндокардит
Глюкоза крови, HbA_{1c}[1]	Гипер- и гипогликемия
Кальций	Гиперкальциемия
КК, КК-МВ, тропонин[2]	Инфаркт миокарда
Коагуляционные тесты[3]	Мозговое кровоизлияние, тромбоз мозговых венозных синусов, прием антикоагулянтов
Подсчет форменных элементов крови	Анемия, полицитемия, тромбоцитопения, инфекция, лейкемия
ЦСЖ	САК, васкулит, РС, эндокардит (очаговый септико-эмболический энцефалит), нейросифилис
Скрининг-тест на злоупотребление наркотиками	Сосудистый спазм при употреблении кокаина, инсульт при употреблении экстази, амфетамины
Электролиты[4], остаточный азот крови, креатинин	Метаболическая энцефалопатия, почечная дисфункция
СОЭ	Васкулит, гигантоклеточный артериит, эндокардит
Антитела к ВИЧ	ВИЧ-инфекция, васкулит
Печеночные функциональные тесты[5]	Васкулит, эндокардит, печеночная энцефалопатия
Волчаночный антикоагулянт, антитела к кардиолипину, β_2-гликопротеин	Антифосфолипидный синдром
Тест на беременность	Тромбоз мозговых венозных синусов
Электролиты в сыворотке крови	Парапротеинемия, нефротический синдром
Гомоцистеин в сыворотке крови	Гипергомоцистеинемия
Лактат в сыворотке, газы артериальной крови	Митохондриальная энцефалопатия (с. 418)
Биопсия кожи, генетическое тестирование	ЦАДАСИЛ[6]
Функция щитовидной железы[7]	Тиреотоксикоз (фибрилляция предсердий)
Общий холестерин, триглицериды	Гиперхолестеринемия, гипертриглицеридемия
Биопсия височной артерии	Гигантоклеточный артериит

Лабораторный анализ	Причина инсульта
Скрининг тромбофилии[8]. Общий анализ крови, антитромбин III, протеины С и S, резистентность к активированному протеину С (при положительном факторе V Лейден), волчаночный антикоагулянт, антитела к кардиолипину, мутации протромбина (G20210A)	Показания: возраст <40 лет, отягощенный семейный анамнез (тромбоэмболия), атипичный тромбоз (тромбоз мозговых венозных синусов, подмышечных вен, брыжеечных вен), у женщин невынашивание/мертворождение, некроз кожи после приема варфарина, тромбоз у новорожденных
Анализ мочи, клиренс креатинина[9]	Заболевания почек, болезнь Фабри, коллагеновые болезни (васкулит), СД

[1] Гликозилированный гемоглобин – для оценки углеводного обмена за длительный период времени.
[2] КК – креатинкиназа, КК-МВ (М – мышцы, В – мозг) – миокардиальный изофермент креатинкиназы. Тропонин-I и -T – специфические сердечные белки.
[3] D-димеры, активированное частичное тромбопластиновое время, тромбиновое время, протромбиновое время (ПТВ, определяется как международное нормализованное отношение (МНО)).
[4] Натрий, калий, хлориды.
[5] АЛТ, АСТ, ГД (глутаматдегидрогеназа), ГГТ (γ-глутамилтрансфераза).
[6] Причина: точечная мутация, делеции или мутация сайта сплайсинга в гене NOTCH3.
[7] Если ТТГ низкий, определяют T_4 (тироксин) и T_3 (трийодтиронин).
[8] Специальный тест.
[9] Особенно важно, когда показано лечение одним из новых оральных антикоагулянтов (см. табл. 74).

Таблица 73. Клиническая классификация САК (с. 255)

Критерии Ханта и Хесса		Критерии WFNS[1]	
	Степень	ШКГ	дефицит[2]
Симптомы отсутствуют или умеренная головная боль и незначительная менингеальная симптоматика	1	15	Нет
Головная боль и менингеальная симптоматика от умеренной до выраженной, нарушение функций ЧН при отсутствии других неврологических симптомов	2	14–13	Нет
Оглушенность, спутанность сознания и/или умеренно выраженный очаговый неврологический дефицит	3	14–13	Есть
Ступор, умеренный или значительный гемипарез, вегетативные нарушения и/или начальные проявления децеребрационной ригидности	4	12–7	Есть или нет
Кома, децеребрационная ригидность, агония	5	6–3	Есть или нет

Цит. по: Hunt и Hess (1968), Drake (1988).
[1] Всемирная федерация нейрохирургических обществ.
[2] Значительный очаговый (фокальный) дефицит: афазия, гемипарез или гемиплегия.

Таблица 74. Модифицируемые факторы риска в первичной профилактике острого инсульта (с. 261)

Факторы риска[1]	Модификации
Образ жизни[2]	Отказ от курения, умеренное употребление алкоголя, контроль массы тела и лечение ожирения, регулярные физические упражнения не реже 3 раз в неделю по 30 мин, диета, богатая фруктами и овощами (средиземноморская диета)
АГ (АД ≥140/90 мм рт.ст., у больных диабетом ≥130/85 мм рт.ст.)	Снижение АД (диета с низким содержанием соли, регулярные физические упражнения, антигипертензивные препараты)

Факторы риска[1]	Модификации
СД	Нормализация уровня сахара в крови (диета, регулярные физические упражнения, оральные противодиабетические препараты, инсулин)
Гиперхолестеринемия (высокое соотношение аполипопротеина В и аполипопротеина А1), гипертриглицеридемия	Диета, богатая фруктами и овощами, регулярные физические упражнения, терапия статинами[3]
Шкала CHA_2DS_2VASc[4]: • Хроническая сердечная недостаточность/дисфункция левого желудочка (1)[6] • Гипертензия (1) • Возраст ≥75 лет (2) • СД (1) • Инсульт/ТИА/системный тромбоэмболизм (2) • Поражение сосудов (1) • Возраст 60–74 года (1) • Женский пол (1)	Неклапанная фибрилляция предсердий: • ≥2 баллов: ОАК[5] • 1 балл: ОАК • 0 баллов: ОАК не назначают; аспирин
Шкала HAS-BLED[6]: • Гипертензия (1) • Нарушение функций почек и печени (в каждом отдельном случае 1 или 2 балла) • Инсульт (1) • Кровотечение (1) • Лабильное МНО[8] (1) • Возраст ≥65 лет (1) • Лекарственные препараты[9] или алкоголь (в каждом случае 1 или 2 балла)	Оценка риска кровотечения[7]: • ≥3 баллов: высокий риск кровотечения
Бессимптомный стеноз сонной артерии (>70%)	Оценить возможность каротидной эндартерэктомии[10], изменение образа жизни, лечение гипертензии, терапия статинами в любом случае

[1] Факторы риска указывают на повышенную вероятность развития инсульта в будущем.
[2] Факторы риска: курение, потребление алкоголя (мужчины ≥60 г/сут., женщины ≥40 г/сут.), недостаток физической активности, лишний вес (индекс массы тела ≥30, окружность талии >88 см у женщин, >102 см у мужчин), диета с большим содержанием жиров или несбалансированная, психологический стресс или депрессия.
[3] Уровень липопротеинов низкой плотности <130 мг/дл без других факторов риска, <100 мг/дл при гипертензии, СД и ишемической болезни сердца; возможен плейотропный эффект статинов.
[4] CHA_2DS_2VASc: *Congestive heart failure* – хроническая сердечная недостаточность, *Hypertension* – гипертензия, *Age* – возраст старше 75 лет, *Diabetes mellitus* – СД, *Stroke* – инсульт/ТИА/системный эмболизм в анамнезе, *Vascular disease* – поражение сосудов (инфаркт миокарда в анамнезе, атеросклероз периферических артерий, атеросклероз аорты), *Age* – возраст 65–74 лет, *Sex category* – пол (женский). Относится к неклапанной фибрилляции предсердий. Подробности подсчета баллов в Руководстве по ведению фибрилляции предсердий: The Task Force for the Management of Atrial Fibrillation of the European Society of Cardiology (ESC). European Heart Journal 2010; 31: 2369–2429.
[5] ОАК – оральные антикоагулянты. По последним данным, терапия одним из новых ОАК (дабигатран, ривароксабан, апиксабан, необходим мониторинг функции почек) предпочтительнее терапии антагонистами витамина К (варфарин; целью является МНО = 2,0–3,0). Аспирин в дозе 75–325 мг/сут. можно назначать только пациентам, отказывающимся от любых ОАК.
[6] HAS-BLED: *Hypertension* – гипертензия, *Abnormal renal/liver function* – нарушение функции почек и печени, *Stroke* – инсульт, *Bleeding history or predisposition* – кровотечения в анамнезе и/или предрасположенность к ним, *Labile international normalized ratio* – лабильное МНО, *Elderly* – возраст (>65 лет), *Drugs/alcohol concomitantly* – совместный прием медикаментов и/или алкоголя. Баллы указаны в скобках.
[7] Относится к антикоагулянтной терапии антагонистами витамина К или аспирином.
[8] МНО – международное нормализованное отношение. Относится к варфарину или фенпрокумону.
[9] Одновременный прием антитромбоцитарных препаратов, НПВС или избыток алкоголя.
[10] Если риск операции невысок, а статистически ожидаемая продолжительность жизни после операции ≥5 лет.

Таблица 75. Ведение пациента с острым инсультом[1] (с. 261)

Мероприятия	Ключевые аспекты
Догоспитальный этап	
Анамнез	• Время появления симптомов • Предшествующие заболевания (инсульт, инфаркт миокарда, травмы, операции, гематомы) • Хронические заболевания (гипертензия, СД) • Прием лекарственных препаратов (антикоагулянты, инсулин, антигипертензивные)
Неотложные мероприятия[2]	• Поддержание жизненно важных функций (дыхательные пути, дыхание, кровообращение) • Мониторинг сердечной деятельности • Внутривенный доступ[3] • Кислород • Проверка уровня глюкозы крови • «Ничего через рот» • Срочная транспортировка в специализированное отделение
Госпитальный этап	
Первоочередные мероприятия	• Поддержание жизненно важных функций
Срочные диагностические исследования	• КТ без контрастного усиления или МРТ головного мозга, глюкоза крови, кислород (O_2), SpO_2, электролиты сыворотки крови, функция почек, общий анализ крови, сердечные маркеры, ПТВ/МНО/АЧТПВ (см. табл. 72), ЭКГ
Неотложная терапия: общие мероприятия	• Поддержание свободной проходимости дыхательных путей, SpO_2 >94% • Поддержание нормальной температуры тела[4] • Непрерывный мониторинг сердечной деятельности, по крайней мере в течение 24 ч • Мониторинг АД[5], никакой гипотензивной терапии, пока давление находится в пределах 220/100–120/70 мм рт.ст.[6] • Поддержание нормального уровня глюкозы в крови
Неотложная терапия: специфические мероприятия	• Внутривенный тромболизис rtPA[7] • Внутриартериальный тромболизис[8] • Механическая тромбэктомия[8] • Аспирин (ранняя вторичная профилактика)[9] • Лечение отека мозга[10]
Дальнейшие мероприятия (см. табл. 76)	• Регулярные неврологические осмотры, по крайней мере в течение первых суток[11] • Сбалансированное введение жидкости • Раннее лечение инфекций • Профилактика тромбоза глубоких вен • Ранняя мобилизация и реабилитация (физиотерапия, занятия с логопедом, лечебная физкультура, психологическая поддержка) • Вторичная лекарственная профилактика[12]

[1] Цит. по: *Jauch EC et al. Guidelines for the early management of adults with acute ischemic stroke. Stroke* 2013; 44: 870–947.

[2] Никаких внутривенных растворов, содержащих глюкозу, если ее уровень в крови нормальный, никакой коррекции гипо- или гипертензии, никаких больших объемов жидкости.

[3] Чтобы избежать повторных пункций.

[4] Снижение повышенной температуры тела.

[5] У большинства пациентов АД, которое вначале было повышенным, спонтанно падает в первые часы после инсульта.

[6] Тромболизис противопоказан, если АД превышает 185/110 мм рт.ст. → стабилизация АД перед проведением тромболизиса.

[7] Рекомбинантный тканевый активатор плазминогена. Лечение должно быть начато не позднее 4,5 ч после начала инсульта с учетом противопоказаний.

[8] В специализированных центрах (если внутривенный лизис невозможен или неэффективен; при окклюзии базилярной артерии).
[9] Начать через 24–48 ч после инсульта, 325 мг перорально.
[10] Осмотическая терапия (например, маннитол), дренаж желудочков при острой гидроцефалии, операция декомпрессии (обширный инфаркт мозжечка, злокачественный инфаркт полушарий).
[11] Особенно при дисфагии (см. табл. 32) и увеличении неврологического дефицита (документировать с помощью шкалы NIHSS [*National Institutes of Health Stroke* Scale] – шкалы для оценки степени тяжести ишемического инсульта, разработанной Национальным институтом здоровья США).
[12] В зависимости от типа инсульта.

Таблица 76. Вторичная профилактика после ТИА или ишемического инсульта (с. 261)

Тип инсульта	Мероприятия[1]
Атеротромботический. Инсульт вследствие симптоматического стеноза внутренней сонной артерии (70–99% – при критическом стенозе, в отдельных случаях, 50–69% – при выраженном стенозе; критерии исследования NASCET[2])	• Эндартерэктомия сонной артерии[3] (в течение 2 нед. после ТИА или инсульта), АСК[4] 100 мг перорально до операции • Стентирование сонной артерии. Альтернатива[5] эндартерэктомии для пациентов с высоким операционным риском и моложе 70 лет
Интракраниальный атеротромботический (или экстракраниальный при отсутствии показаний для эндартерэктомии и стентирования)	• Лечение АГ • АСК 100–300 мг перорально • Терапия статинами
Артерио-артериальная эмболия	
Источник эмболии – внутренняя сонная артерия	Рассмотреть возможность эндартерэктомии
Диссекция сонной или позвоночной артерии	В настоящее время не существует общепринятых рекомендаций. Эмпирически назначают оральные антикоагулянты на ограниченный период вместо лечения только АСК
Стеноз интракраниальной артерии	Лечение АГ, АСК, терапия статинами[6]
Источник эмболии – дуга аорты	В настоящее время не существует общепринятых рекомендаций. Лечение факторов риска, АСК
Кардиальная эмболия	
Высокий риск повторной эмболии[7]	Индивидуальный подход. В настоящее время не существует общепринятых рекомендаций. Оральные антикоагулянты или раннее назначение гепарина[8] с переходом на оральные антикоагулянты через 3–5 дней (цель МНО = 2–3)[9]
Неклапанная фибрилляция предсердий	См. шкалу CHA_2DS_2VASc (табл. 74)
Искусственный сердечный клапан	Оральные антикоагулянты (цель МНО = 2,5–3,5)[9]
Биологический протез клапана	Оральные антикоагулянты (цель МНО = 2–3) в течение 3 мес.
Открытое овальное отверстие	• Первый инсульт: АСК 100–300 мг/сут. • Повторный инсульт или открытое овальное отверстие + аневризма перегородки: оральные антикоагулянты (цель МНО = 2–3) в течение 2 лет, затем рассмотреть возможность терапии АСК • Еще один повторный инсульт или наличие противопоказаний для антикоагуляции. Рассмотреть возможность закрытия овального отверстия с помощью имплантации специального устройства (например, устройства зонтичного типа)

Цит. по: Davis и Donnan (2012).
[1] Модифицируемые факторы риска (см. табл. 74) входят в план лечения.
[2] **N**orth **A**merican **S**ymptomatic **C**arotid **E**ndarterectomy **T**rial Collaborators. Beneficial effect of carotid endarterectomy in symptomatic patients with high-grade carotid stenosis. New England Journal of Medicine 1991; 325: 445–453.

[3] По крайней мере через 24 ч после тромболизиса.
[4] Ацетилсалициловая кислота (аспирин). Клопидогрел 75 мг при высоком риске рецидива или заболевании периферических артерий, при непереносимости АСК.
[5] Данных о долговременном эффекте недостаточно. Операционный риск при стентировании выше, чем при эндартерэктомии, по крайней мере, для пациентов старше 70 лет. Более подробно см. на с. 261.
[6] Если уровень липопротеинов низкой плотности выше 2,6 ммоль/л (100 мг/дл), желательно его снижение на 50% или до 1,8 ммоль/л (70 мг/дл).
[7] Сердечный тромб или плавающий тромб дуги аорты/сонной артерии, обнаруженный при ЭхоКГ, или механический сердечный клапан.
[8] Выгоды и риски, например риск кровотечения, нужно рассматривать в каждом индивидуальном случае.
[9] Относится к оральным антикоагулянтам (варфарин, фенпрокумон). Альтернативой служат новые антикоагулянты (дабигатран, ривароксабан, апиксабан).

Таблица 77. Диагностические исследования при системных васкулитах с поражением ЦНС (с. 263)

Диагностические тесты	Результаты
Осмотр. Симптомы системного васкулита	Снижение массы тела, субфебрильная температура, ночная потливость, утомляемость, эписклерит, деформация носа, постоянная ринорея, язвы слизистой носа с кровотечением, олигурия, отек, астма, пурпура, узловатая эритема, болезнь Рейно, изъязвления на коже, изменения ногтевого ложа
Основные тесты	• МРТ[1] • Ультрасонография: экстра- и интракраниальное цветовое дуплексное УЗИ • ЭЭГ, ЭМГ, ЭНГ[2] • ЭКГ, ЭхоКГ • УЗИ живота • Рентгенография (возможно, КТ) грудной клетки • Сыворотка крови: общий анализ крови, СОЭ[3], СРБ[4], электролиты, количественный анализ иммуноглобулинов, иммунный электрофорез, антинуклеарные антитела • Анализ мочи: белок, альбумин, глюкоза, клиренс креатинина • ЦСЖ: количество клеток (цитоз), цитологическое исследование, белок, глюкоза, лактат, посев, олигоклональные полосы • Биопсия пораженных областей
Лабораторные показатели при различных васкулитах[5]	• Узелковый периартериит: нет специфических серологических тестов • Синдром Черджа–Строс: эозинофилия, повышенный титр пАНЦА[6] • Микроскопический полиангиит: повышенный титр пАНЦА • Гранулематоз Вегенера: повышенный титр цАНЦА[7] • Красная волчанка: аутоантитела к двуспиральной ДНК, волчаночный антикоагулянт, комплемент C3/C4, криоглобулины, антитела к РНП[8] • Синдром Шегрена: аутоантитела к Ro/SS-A и La/SS-B, ревматоидный фактор, криоглобулины • Склеродермия (системный склероз): антинуклеарные антитела[9] • Болезнь Бехчета: HLA B51 • Ревматоидный артрит: ревматоидный фактор, аутоантитела к ЦЦП[10] • Смешанное заболевание соединительной ткани: антитела к U1-РНП • В зависимости от клинической картины: скрининг гепатита (A, B, C), ВИЧ, ЦМВ, боррелии

Цит. по: Berlit, 2007.
[1] В том числе МР-ангиография.
[2] Электронейрография.
[3] Скорость оседания эритроцитов.
[4] С-реактивный белок.
[5] Назначаются терапевтом или ревматологом.
[6] Перинуклеарные антинейтрофильные цитоплазматические антитела.

[7] Цитоплазматические антинейтрофильные антитела.
[8] Рибонуклеопротеид.
[9] Например, РНК-полимераза III, U3-РНП, PM/Scl и аутоантитела к топоизомеразе-1.
[10] Циклический цитруллинированный пептид.

Таблица 78. Дифференциальная диагностика первичных церебральных васкулитов (с. 263 и 264)

Признак	ПАЦНС[1]	СОЦВ	САК
Пол	Не имеет значения	Преимущественно у женщин (соотношение 2:1, 3:1)	Преимущественно у женщин (соотношение 1,6:1)
Начало	Подострое или хроническое	Острое (секунды, минуты)	Острое (секунды)
Головная боль	Постепенно усиливающаяся, тупая	Острая и сильная пульсирующая, часто внезапная	Острая и интенсивная (бьющая как удар грома)[2]
ЦСЖ	Аномальная в 95% случаев	Нормальная или почти нормальная	Аномальная (кровь, ксантохромия)
КТ, МРТ головного мозга	Аномальные в 90% случаев[3]	Обычно нормальные или выявляют симметричные инфаркты зон «водораздела» или паренхиматозные кровоизлияния[4]	См. с. 255
Визуализация мозговых сосудов	Изменения часто не регистрируются[5]	Регионарные поражения[6]	Выявление источника кровотечения[7]

Цит. по: Calabrese et al. (2007).
[1] Первичный ангиит ЦНС.
[2] Резкая головная боль, которая достигает максимальной интенсивности менее чем за 1 мин.
[3] Нет характерных признаков. Имеются множественные мелкие инфаркты различной давности в сером и белом веществе бассейнов различных артерий.
[4] Кроме того, мелкие САК над поверхностью коры или обратимый отек мозга.
[5] Изменения варьируют от перекрытия участка одной или нескольких артерий, нерегулярного просвета одной или нескольких артерий (сужения сосудов в виде «четок или бус») до диффузных изменений, которые иногда невозможно отличить от СОЦВ. Изменения обычно персистирующие.
[6] В острой стадии участки множественных стенозов и дилатаций мозговых артерий. Изменения обратимы и исчезают в течение нескольких дней или недель.
[7] Например, аневризма или АВМ. Спазм обычно затрагивает 1–2 средних артерии и достигает максимума между 4-м и 14-м днем. Острый спазм сосудов возникает очень редко.

Таблица 79. Причины хронической головной боли (с. 266)

Тип головной боли[1]	Клинические признаки
Первичная головная боль	
Хроническая ГБН	См. с. 266
Хроническая мигрень	Обычно начинается как мигрень без ауры (с. 240), интенсивность боли от умеренной до сильной
Постоянная (бесконечная) гемикрания	Встречается редко. Только односторонняя, иногда пульсирующая головная боль, могут возникать сопутствующие вегетативные симптомы[2], снимается индометацином
Хроническая кластерная головная боль	См. с. 270
Хроническая пароксизмальная гемикрания	Встречается редко. См. с. 270
Вновь возникшая ежедневная персистирующая головная боль	Встречается редко. Ежедневная ноющая боль во всей голове; не усиливается при физической активности (ходьбе, подъеме по лестнице)

Тип головной боли[1]	Клинические признаки
Персистирующая идиопатическая лицевая боль[3]	Часто локализуется в носогубной или подбородочной области одной половины лица; может распространяться на челюсть или обширные области лица и шеи. Интенсивность вариабельная. Воспринимается как глубокая и плохо локализованная. Диагностические тесты не выявляют аномалий. После хирургических вмешательств состояние не улучшается и может даже ухудшиться
Вторичная головная боль	
Медикаментозно-индуцированная головная боль	См. с. 272
Постпункционная головная боль, спонтанная интракраниальная гипотензия (низкое давление ЦСЖ)	См. с. 218
Идиопатическое повышение ВЧД (псевдоопухоль мозга)	См. с. 216
Цервикогенная головная боль	См. с. 272 и табл. 80
Хроническая посттравматическая головная боль	См. с. 377
Хроническая головная боль, связанная с хлыстовой травмой	См. с. 382
Головная боль и боль в шее, связанные с менингитом или без него, с симптомом Лермитта или без него	Перелом шейного отдела позвоночника, менингит, опухоль/метастазы, неопластический менингит, шейный спондилит, миелит при РС, шейная миелопатия, кровоизлияние, остеопороз, ревматоидный артрит, расслоение позвоночной артерии, абсцесс, спонтанная интракраниальная гипотензия, головная боль после люмбальной пункции, сирингомиелия, синдром Гиппеля–Линдау, синдром Клиппеля–Фейля, синдром Дауна, мальформация Киари I типа, базилярная импрессия (вдавление), паркинсонизм, шейная дистония
Головная боль при различных заболеваниях	Сосудистые причины (с. 266), интракраниальное объемное образование, гидроцефалия, синусит, патология височно-нижнечелюстного сустава[4], психические заболевания (соматизация, депрессия, шизофрения)

[1] Более подробно см.: www.ihs-classification.org.
[2] Конъюнктивит, слезотечение, синдром Горнера, ринорея, заложенность носа.
[3] К этой же форме относится «атипичная лицевая боль». Появлению этой боли может предшествовать хирургическая операция или травма (челюсти, лица, области синусов).
[4] Головная, лицевая боль и/или боль в области нижней челюсти при жевании, разговоре, открывании рта. Появление звуков при движениях нижней челюсти.

Таблица 80. Характеристики цервикогенной головной боли (с. 272)

Симптом	Характерные особенности
Головная боль	• Боль, иррадиирующая из области шеи всегда в одну половину головы и/или лица • Подтверждение[1] поражения шейного отдела позвоночника или мягких тканей[2] • Подтверждение[3] того, что источник боли находится в области шеи[4] • Головная боль проходит в течение 3 мес. после успешного лечения ее источника, выявленного в области шеи
Боль возникает:	• При движениях шеи или определенном положении головы • При давлении на ипсилатеральную[5] верхнюю часть шеи или затылочную область

Симптом	Характерные особенности
Нарушение подвижности шеи	• Движения головы и шеи усиливают боль • Ипсилатеральная боль в шее, плече или руке

Цит. по: Sjaastad et al. (1998), Olesen et al. (2004).
[1] Клиническое, радиографическое или лабораторное.
[2] Должны быть подтверждены опухоль, перелом, инфекция, ревматоидный артрит. Обнаружение только шейного спондилеза не является достаточным основанием для диагноза.
[3] Боль возникает при механическом воздействии и блокируется местными анестетиками (инфильтрационная анестезия).
[4] Признаки, которые не являются специфичными для цервикогенной головной боли (локальная боль в шее, травма шеи, односторонняя боль, боль в плече, нарушения подвижности шеи, тошнота, рвота, фотофобия), не могут считаться ее причиной.
[5] Сторона, на которой головная боль ощущается с максимальной интенсивностью.

Таблица 81. Причины эпилепсии и эпилептических припадков (с. 276, 278)

Причина	Эпилепсия/нарушение[1]
Идиопатическая (генетическая) эпилепсия	
• Обусловленная наследованием одного (аномального) гена	• Доброкачественные семейные судороги новорожденных, аутосомно-доминантная ночная лобная эпилепсия, генерализованная эпилепсия с фебрильными судорогами, детская миоклоническая эпилепсия, доброкачественная семейная миоклоническая эпилепсия взрослых
• С комплексным (сложным) наследованием	• Идиопатическая генерализованная эпилепсия (включает различные подтипы), доброкачественная парциальная эпилепсия детского возраста
Симптоматическая эпилепсия	
Преимущественно генетическая или обусловленная пороками развития	• *Детского возраста*: синдром Веста, синдром Леннокса–Гасто • *Прогрессирующие миоклонические эпилепсии*: болезнь Унферрихта–Лундборга, дентато-рубро-паллидо-льюисова атрофия, болезнь с тельцами Лафоры, митохондриальная цитопатия, сиалидоз, нейрональный цероид-липофусциноз, синдром миоклонуса с почечной недостаточностью • *Нейрокожные синдромы*: туберозный склероз, нейрофиброматоз, синдром Стерджа–Вебера • *Моногенные синдромы*: синдром Ангельмана, лизосомные нарушения, нейроакантоцитоз, органическая ацидурия и пероксисомные нарушения, порфирия, пиридоксинзависимая эпилепсия, синдром Ретта, нарушения цикла метаболизма мочевины, болезнь Вильсона, нарушения метаболизма цианокобаламина и фолиевой кислоты • *Хромосомные нарушения*: синдром Дауна, синдром ломкой Х-хромосомы, хромосомы 4р-синдром, изоцентрическая 15-я хромосома, кольцевая 20-я хромосома • *Нарушения развития головного мозга*: гемимегалэнцефалия, очаговая кортикальная дисплазия, агирия–пахигирия, агенезия мозолистого тела, полимикрогирия, шизэнцефалия, перивентрикулярная нодулярная гетеротопия, микроцефалия, арахноидальные кисты
Преимущественно приобретенная	Склероз гиппокампа, судороги новорожденных, постнеонатальные судороги, церебральный паралич, вакцинация и иммунизация, травма головы и мозга, опухоль мозга, менингоэнцефалит, лимбический энцефалит, абсцесс мозга, инфаркт мозга, мозговое кровоизлияние, АВМ, кавернозная гемангиома, васкулит, нейродегенеративные заболевания, РС, гидроцефалия

Причина	Эпилепсия/нарушение[1]
Спровоцированная эпилепсия	• *Провоцирующие факторы*: лихорадка, катаменциальная эпилепсия, нарушения цикла сон–бодрствование, метаболические и эндокринные факторы, лекарственные препараты, алкоголь • *Рефлекторная эпилепсия*: фотосенситивная; провоцируемая страхом, чтением, наличием аудитории, едой, горячей водой
Эпилепсия неясной этиологии	Криптогенная эпилепсия

Цит. по: Shorvon (2011).
[1] Список неполный.

Таблица 82. Противоэпилептические препараты (с. 280)

Тип эпилепсии	Препарат (по выбору)	Рекомендуемая доза/интервал[1]
Фокальная эпилепсия		
Препараты первой линии	Вальпроевая кислота[2]	750–2000/2–4
	Карбамазепин[3]	600–1600/2–4
	Окскарбазепин[2]	600–2400/2–4
	Леветирацетам[4]	1000–3000/1–2
	Ламотриджин[2]	100–400/2
	Топирамат[4]	200–400/2
Препараты второй линии	Фенитоин[3]	200–300/2–3
	Фенобарбитал[3]	50–200/1
	Примидон[3]	500–750/2–3
	Габапентин[4]	900–2400/2–4
	Прегабалин[4, 5]	150–600/2
	Зонисамид[5]	200–500/2
	Тиагабин[2, 5]	30–70/2–3
	Лакосамид[4]	200–400/2
Генерализованная эпилепсия, тонико-клонические приступы		
Препараты первой линии	Вальпроевая кислота[2]	750–2000/2–4
	Ламотриджин[2]	100–400/2
	Топирамат[4]	200–400/2
	Леветирацетам[4]	1000–3000/1–2
Препараты второй линии	Фенобарбитал[3]	50–200/1
	Примидон[3]	500–750/2–3
Генерализованная эпилепсия		
Типичные абсансы	Вальпроевая кислота[2]	750–2000/2–4
	Этосуксимид	750–1250/2–4
	Ламотриджин	100–400/2
Атипичные абсансы, миоклонические судороги	Вальпроевая кислота[2]	750–2000/2–4
	Ламотриджин[2]	100–400/2
	Топирамат[4]	200–400/2
	Леветирацетам[4, 6]	1000–3000/1–2

[1] Суточная доза в миллиграммах; подбор дозы осуществляется индивидуально (с учетом возраста, массы тела, побочных эффектов, функции почек и печени, взаимодействия с другими препаратами).
[2] Низкая индукция ферментов.
[3] Выраженная индукция ферментов.
[4] Выводится почками.
[5] Дополнительная терапия.
[6] Ювенильная миоклоническая эпилепсия.

Таблица 83. Прогностические факторы при эпилепсии (с. 282)

Благоприятные прогностические факторы	Неблагоприятные прогностические факторы
Один тип припадков	Множественные типы припадков
Нет интериктального неврологического дефицита	Присутствует интериктальный неврологический дефицит
Позднее начало (в старшем возрасте)	Раннее начало (в молодом возрасте)
Симптоматические приступы, обусловленные курабельным заболеванием	Спонтанные приступы
Отдельные приступы короткой продолжительности	Эпилептический статус
Редкие приступы	Частые приступы
Хороший эффект от приема противоэпилептических препаратов	Слабый эффект от приема противоэпилептических препаратов

Цит. по: Neville (1997).

Таблица 84. Диагностические критерии РС (с. 286)

РС маловероятен	РС возможен
Нормальные результаты неврологического осмотра	Многочисленные очаговые неврологические симптомы
Первично-прогрессирующие симптомы	Эпизодические изменения симптомов (непостоянная симптоматика)
Возраст <16 или >50 лет	Появление симптомов в молодом возрасте
Предшествующие иммунологические нарушения	Отсутствие предшествующих заболеваний
Острый гемипарез	Различные двигательные нарушения
Головная боль	Симптомы невралгии тройничного нерва (с. 268)
Периферические нервно-мышечные симптомы (с. 150)	Центральные сенсомоторные симптомы (с. 282)
Симптомы остаются стабильными в течение длительного периода	Нарастающие и меняющиеся симптомы
Преимущественно корковые симптомы (с. 196)	Преимущественно церебральные и спинальные симптомы (с. 144, 282)
Двусторонний неврит зрительного нерва	Односторонний неврит зрительного нерва
Нормальная МРТ	Типичные изменения при МРТ (см. ниже)
МРТ: спинальное поражение более 3 сегментов	МРТ: спинальное поражение менее 3 сегментов
Нормальная ЦСЖ	Аномальная ЦСЖ (с. 286)
Признаки воспаления в лабораторных анализах	Нормальные результаты лабораторных анализов (кроме ЦСЖ)
Клинические проявления	**Дополнительная информация, необходимая для установления диагноза**
Первая атака/ухудшение[1]	
Выявление как минимум двух очагов поражения[2]	Доказательство диссеминации патологических изменений во времени: • МРТ (критерии ДВВ, см. ниже) *или* • ожидание повторной атаки

Клинические проявления только одного очага (клинически изолированный синдром)	Доказательство диссеминации патологических изменений во времени (ДВВ) и пространстве (ДВП): • МРТ (критерии ДВВ и ДВП, см. ниже) *или* • ожидание повторной атаки (ДВВ) в другом отделе ЦНС (ДВП)
Две атаки/рецидива[1] или более	
• Плюс объективные клинические признаки по крайней мере двух очагов поражения или • Объективные клинические признаки одного очага поражения плюс одна атака в анамнезе	Не требуется (но МРТ желательна)
Плюс объективные клинические признаки одного очага поражения	Доказательство диссеминации в пространстве • МРТ (критерии ДВП, см. ниже) *или* • ожидание повторной атаки (ДВВ) в другом отделе ЦНС
Первично-прогрессирующий РС	Прогрессирование заболевания в течение по крайней мере 1 года (ретроспективно или проспективно) плюс два из следующих критериев: • доказательство ДВП; по крайней мере один очаг на МРТ в Т2-режиме[3] • доказательство спинальной ДВП; по крайней мере два очага на МРТ спинного мозга в Т2-режиме • положительные результаты анализа ЦСЖ (с. 286)
МРТ-критерии	**Определение**
Диссеминация патологического процесса во времени (ДВВ)	• Бессимптомные очаговые поражения в Т2-режиме с гадолинием и без контрастного усиления в любое время *или* • Один новый очаг, появившийся после предыдущего сканирования, независимо от времени. Очаг может быть выявлен в Т2-режиме с/без контрастного усиления
Диссеминация патологического процесса в пространстве (ДВП)	Один очаг или более, выявленный в Т2-режиме, по крайней мере в двух из четырех следующих областей: • перивентрикулярной • юкстакортикальной • инфратенториальной • спинном мозге

Цит. по: Rolak и Fleming (2007); диагностические критерии: Polman et al. (2011).

[1] Определяется на основе жалоб пациента или объективных признаков острой воспалительной демиелинизации ЦНС, имеющихся в настоящее время или в анамнезе, продолжительностью по крайней мере 24 ч при отсутствии лихорадки или инфекции.

[2] Объективные клинические признаки, выявленные при неврологическом осмотре.

[3] Перивентрикулярная, юкстакортикальная или инфратенториальная область.

Таблица 85. Подтипы энцефаломиелита (с. 286, 386)

Синдром	Признаки
Оптический нейромиелит (болезнь Девика)[1]	• Острый неврит зрительного нерва (одно- или двусторонний) плюс миелит (очаги поражения, распространяющиеся более чем на 3 сегмента, выявленные в Т2-режиме) • Очаги поражения головного мозга, не соответствующие критериям РС (см. табл. 84) • В ЦСЖ плеоцитоз >50/мкл, лимфоциты и нейтрофилы, олигоклональные IgG 15–30%; отрицательная MRZ-реакция (на корь, краснуху, ветряную оспу, с. 286)
Острый диссеминированный энцефаломиелит[2]	• Главным образом у детей и молодых взрослых • Параинфекционный[3] или после вакцинации[4] • Подострый монофазный менингоэнцефальный синдром с мультифокальными ЦНС-симптомами • Множественные очаги или единственный очаг поражения на МРТ • В ЦСЖ возможен плеоцитоз, олигоклональные IgG могут отсутствовать
Концентрический склероз Бало	• Монофазное заболевание, к типичным проявлениям на МРТ (в аксиальной проекции) относятся концентрические, ламинарные (слоистые) контрастно-усиленные очаги, преимущественно в белом веществе
Марбургский вариант РС	• Тяжелая молниеносная форма энцефаломиелита

[1] Антитела к аквапорину-4 в сыворотке.
[2] Острый геморрагический лейкоэнцефалит с очагами энцефаломиелита – родственный, редкий, молниеносный синдром.
[3] В том числе ветряная оспа, корь, паротит, грипп А или В, краснуха, вирус Эпштейна–Барр, ЦМВ, ВПГ, энтеровирусная инфекция.
[4] В том числе вакцина против дифтерии, столбняка и коклюша, бешенства, кори, паротита, краснухи.

Таблица 86. Возбудители спорадических и эндемических вирусных менингоэнцефалитов (с. 292)

Причина/регион	Вирусы
Спорадические[1]	
Герпетический	ЦМВ[2], ВЭБ[3], ВПГ-1 и ВПГ-2[4], вирус герпеса человека 6-го и 7-го типов, VZV[5]
Энтеровирусный	Вирусы Коксаки, ECHO-вирусы[6], энтеровирусы 70 и 71, парэховирусы, вирус полиомиелита
Парамиксовирусный	Вирусы кори, эпидемического паротита
Другой этиологии	Аденовирусы, вирусы гриппа, вирус ЛХМ[7], краснухи, парвовирусы
Европа, Средний Восток[8]	Вирус Денге, хантавирусы[9], вирусы энцефаломиелита овец[10], бешенства, клещевого энцефалита (TBE)[11], тосканской лихорадки[12], лихорадки Западного Нила
Северная и Южная Америка[8]	Вирус колорадской клещевой лихорадки, вирус лихорадки Денге, вирус восточного лошадиного энцефаломиелита, хантавирусы, вирус Ла-Кросс, вирус Повассан, вирус бешенства, вирус Росио, вирус энцефалита Сент-Луис, вирус венесуэльского энцефаломиелита, вирус лихорадки Западного Нила, вирус западного энцефаломиелита
Африка[8]	Вирус чикунгунья, вирус лихорадки Денге, вирус конго-крымской геморрагической лихорадки, вирус бешенства, вирус лихорадки долины Рифт, вирус лихорадки Западного Нила
Азия[8]	Вирус чикунгунья, вирус лихорадки Денге, вирус японского энцефалита, вирус энцефалита долины Муррея, вирус Нипах, бешенства, лихорадки Западного Нила

Причина/регион	Вирусы
Австралия[8]	Вирус лихорадки Денге, вирус японского энцефалита, вирус Кунджин, вирус энцефалита долины Муррея

[1] Нет преимущественного распространения в каком-либо географическом регионе.
[2] Цитомегаловирус.
[3] Вирус Эпштейна–Барр.
[4] Вирус простого герпеса 1-го и 2-го типов.
[5] Вирус varicella–zoster.
[6] Кишечные вирусы человека.
[7] Вирус лимфоцитарного хориоменингита.
[8] Кроме вируса бешенства и вируса Нипах, все вирусы переносятся членистоногими (клещи, москиты, блохи).
[9] Вызывают множественные геморрагии (геморрагическая лихорадка), нефрит, легочный синдром; менингоэнцефалит возникает очень редко.
[10] Встречается главным образом у овец. Флавовирусы. У человека выявляется редко.
[11] TBE (*tick-borne encephalitis*) – клещевой энцефалит.
[12] Передается песчаными мухами, вызывает лихорадку паппатачи, родственные серотипы обнаружены в различных регионах Италии, Кипра, Балкан, Среднего и Ближнего Востока.

Таблица 87. Вирусные, параинфекционные и неинфекционные формы менингоэнцефалита (с. 220, 292)

Синдром	Симптомы[1]	Возбудитель или причина
Асептический (лимфоцитарный, вирусный) менингит[2]	Лихорадка, головная боль (лобная, ретроорбитальная), фотофобия, боль в шее, ригидность шейных мышц, миалгия, тошнота, рвота, утомляемость, сонливость, обычно подострое начало, возможно хроническое или рецидивирующее течение	• Вирусы: ВЭБ[3], энтеровирусы[4], ВИЧ[5], ВПГ-2[6], вирус ЛХМ[7], вирус эпидемического паротита, вирус Нипах, TBE[8], вирус тосканской лихорадки • Неинфекционные/параинфекционные: менингеальный карциноматоз, САК, сепсис, внутривенные иммуноглобулины, НПВС, нейросаркоидоз, церебральный васкулит, эпидермоидные или дермоидные кисты
Вирусный энцефалит	Лихорадка, головная боль, миалгия, артралгия, изменение поведения, делирий, нарушения сознания, судороги, центральный парез, миоклонус, дефициты ЧН, экстрапирамидные нарушения, опсоклонус, кортикальные нарушения[9]	Вирус чикунгунья, ЦМВ[10], вирус колорадской клещевой лихорадки, вирус восточного лошадиного энцефаломиелита, ВЭБ, ECHO-вирусы, хантавирусы, ВИЧ, ВПГ-1, вирусы герпеса человека 6-го и 7-го типов, вирусы гриппа A/B, вирус японского энцефалита, вирус Ла-Кросс, вирус ЛХМ, вирусы кори, эпидемического паротита, вирус Нипах, вирус бешенства, вирус энцефалита Сент-Луис, TBE, VZV[11], вирус лихорадки Западного Нила, вирус западного лошадиного энцефаломиелита
Параинфекционный и постинфекционный энцефалит	См. выше	Острый диссеминированный энцефаломиелит (с. 523), ЦМВ, ВИЧ, JC-вирус[12] (ПМЛ, с. 282), вирус гриппа, вирус кори и вирус краснухи[13], VZV
Неинфекционный аутоиммунный энцефалит (с. 370)	Помимо общих симптомов энцефалита, могут преобладать возбуждение, повышенная тревожность, изменение поведения, психотические и кортикальные симптомы	Энцефалит Расмуссена, лимбический энцефалит[14]

[1] В зависимости от вида возбудителя могут преобладать те или иные симптомы.
[2] Обычно вызывается вирусами (чаще всего энтеровирусами), но возможны и другие причины. Здесь перечислены только некоторые.
[3] Вирус Эпштейна–Барр.
[4] Вирусы Коксаки A и B, ECHO-вирусы, энтеровирусы 68–71.

[5] Вирус иммунодефицита человека, с. 307.
[6] Вирус простого герпеса 2-го типа, с. 303.
[7] Вирус лимфоцитарного хориоменингита.
[8] Вирус клещевого энцефалита; возможно заражение другими арбовирусами, например вирусами колорадской клещевой лихорадки, энцефалита Сент-Луис, лихорадки Западного Нила, центральноевропейского клещевого энцефалита.
[9] Афазия, апраксия, аграфия, акалькулия, неглект.
[10] Цитомегаловирус, с. 312.
[11] Вирус varicella–zoster, с. 305.
[12] Вирус Джона Каннингема.
[13] Подострый склерозирующий панэнцефалит, вызванный вирусом кори, и прогрессирующий краснушный панэнцефалит, вызванный вирусом краснухи, – редкие формы хронического энцефалита.
[14] Паранеопластические и аутоиммунные заболевания с аутоантителами, например к рецепторам N-метил-D-аспартата (анти-NMDA-энцефалит), к рецепторам α-амино-3-гидрокси-5-метил-4-изоксазолпропионовой кислоты, к ГАМК-В-рецепторам, к потенциалзависимым калиевым каналам (богатый лейцином, глиома-инактивированный протеин 1 – LGI1 [эпитемпин] и контактин-ассоциированный протеин-2 [CASPR-2]).

Таблица 88. Лабораторные показатели при остром менингите

Тип менингита	Показатели ЦСЖ			
	клетки[1]	ТР[2]/лактат	глюкоза	специальные тесты[3]
Бактериальный	Сегментоядерные лейкоциты (гранулоциты)	↑[4]/↑	↓, <50% уровня глюкозы крови	Окраска по Граму, ПЦР, посев
Туберкулезный	Плеоцитоз; лимфоцитов больше, чем гранулоцитов	↑/↑	↓, <50% уровня глюкозы крови	Окраска по Цилю–Нильсену (краска для окрашивания кислотоустойчивых бактерий)[5], ПЦР, посев
Грибковый	Лимфоциты	↑/↑	↓, <50% уровня глюкозы крови	Криптококковый полисахаридный антиген, гистоплазмозный полисахаридный антиген, реакция связывания комплемента с антителами к *Coccidioides immitis*, окраска индийскими чернилами, посев
Вирусный (асептический)	Лимфоциты	↑/норма	Норма, >50% уровня глюкозы крови	ПЦР для определения энтеровирусов, ВПГ-2, IgM (антитела к вирусам лихорадки Западного Нила или к другим арбовирусам)
Анализы крови[6]	Посев, общий анализ, глюкоза, С-реактивный белок, сывороточный прокальцитонин (может повышаться при бактериальном, но не при вирусном менингите), электролиты, печеночные и почечные функциональные пробы, коагулограмма			
Визуализирующие методы	КТ головы в режиме костного окна или МРТ с контрастным усилением или без него (по крайней мере в течение 8 ч с момента начала заболевания), при необходимости рентгенография грудной клетки			

Цит. по: Roos и Greenlee (2011).
[1] У пациентов с тяжелым иммунодефицитом цитоз, общий белок и глюкоза могут мало отличаться от нормы.
[2] Общий белок (*total protein*, TP).
[3] В ЦСЖ. Определение индекса авидности специфических антител к боррелиям, вирусам varicella–zoster, кори, эпидемического паротита, простого герпеса, Эпштейна–Барр, ЦМВ, к токсоплазмам, грибам *Candida*.
[4] ↑ – повышен.
[5] Метод окраски обладает низкой чувствительностью, диагностическая надежность ПЦР составляет только 50%, готовность результатов посева – через 7 нед.
[6] Кровь для анализа берут одновременно с люмбальной пункцией и до начала приема антибиотиков.

Таблица 89. Эмпирическая лекарственная терапия при менингоэнцефалитах (с. 292)

Возраст/причина	Возбудитель	Лекарственная терапия
Бактериальный менингоэнцефалит		
• <1 мес.	• *S. agalactiae, E. coli, L. monocytogenes, Klebsiella species*	• Ампициллин + цефотаксим или гентамицин
• 1–23 мес.	• *S. pneumoniae, N. meningitidis, S. agalactiae, H. influenzae, E. coli*	• Ванкомицин + цефтриаксон или ванкомицин + цефотаксим[1, 2]
• 2–50 лет, с нормальным иммунитетом	• *N. meningitidis, S. pneumoniae*	• Ванкомицин + цефтриаксон или цефотаксим[2]
• >50 лет, со сниженным иммунитетом	• *S. pneumoniae, N. meningitidis, L. monocytogenes*, аэробные грамотрицательные бактерии	• Ванкомицин + ампициллин + цефтриаксон или цефотаксим[2]
• Травма головы с переломом основания черепа	• *S. pneumoniae, H. influenzae*, β-гемолитический стрептококк группы А	• Ванкомицин + цефтриаксон или цефотаксим
• Проникающее ранение черепа	• *S. aureus*, коагулазонегативные стафилококки, аэробные грамотрицательные бактерии	• Ванкомицин + цефепим, или цефтазидим, или меропенем
• После нейрохирургических операций	• Аэробные грамотрицательные бактерии, *S. aureus*, коагулазонегативные стафилококки	• Ванкомицин + цефепим, или цефтазидим, или меропенем
• Инфекция ЦСЖ-шунта	• Коагулазонегативные стафилококки, *S. aureus*, аэробные грамотрицательные бактерии	• Ванкомицин + цефепим, или цефтазидим, или меропенем
• Нейроборрелиоз	• *Borrelia* (с. 294)	• Цефтриаксон или цефотаксим
• Подозрение на туберкулезный менингит	• *Mycobacterium species*	• Изониазид + рифампицин + пиразинамид + этамбутол + пиридоксин

Причина	Возбудитель	Лекарственная терапия
Вирусный менингоэнцефалит		
Менингит	См. табл. 87	Симптоматическая терапия
Энцефалит[3]	ЦМВ	Ганцикловир + фоскарнет
	ВПГ-1 и -2	Ацикловир
	Вирус герпеса человека 6-го типа	Ганцикловир + фоскарнет
	Вирус varicella–zoster	Ацикловир, ганцикловир, кортикостероиды
	Вирус гриппа	Осельтамивир
	JC-вирус	Высокоактивная антиретровирусная терапия при СПИДе
	Вирус кори	Рибавирин, интратекально при подостром склерозирующем панэнцефалите
	Вирус Нипах	Поддерживающее лечение, рибавирин
	ВИЧ	Высокоактивная антиретровирусная терапия
	Вирус бешенства	Поддерживающее лечение, после укуса иммунопрофилактика антирабическим иммуноглобулином и вакцинация[4]
Препарат	Дети[5]	Взрослые[6]
Ампициллин	50 мг/кг в/в каждые 6 часов	2 г в/в каждые 4 часа
Цефепим	50 мг/кг в/в каждые 8 часов	2 г в/в каждые 8 часов
Цефотаксим	50 мг/кг в/в каждые 6 часов	2 г в/в каждые 4 часа

Причина	Возбудитель	Лекарственная терапия
Цефтазидим	50 мг/кг в/в каждые 8 часов	2 г в/в каждые 8 часов
Цефтриаксон	50 мг/кг в/в каждые 2 часа	2 г в/в каждые 12 часов
Дексаметазон[7] (в течение 10–20 мин до введения антибиотика или одновременно)	0,15 мг/кг в/в каждые 6 часов в течение 4 дней	10 мг в/в каждые 6 часов в течение 2–4 дней
Гентамицин[8]	2,5 мг/кг в/в каждые 8 часов	2,5 мг/кг в/в каждые 8 часов
Меропенем	40 мг/кг в/в каждые 8 часов	1 г в/в каждые 8 часов
Пенициллин G	65 000 МЕ/кг в/в каждые 4 часа	3–4 млн МЕ в/в каждые 4 часа
Ванкомицин[9]	15 мг/кг в/в каждые 6 часов	1 г в/в каждые 12 часов

Примечание: *E. coli* – кишечная палочка (*Escherichia coli*), *H. influenzae* – палочка инфлюэнцы (*Haemophilus influenzae*), листерии (*Listeria monocytogenes*), *N. meningitidis* – менингококк (*Neisseria meningitidis*), *S. aureus* – золотистый стафилококк (*Staphylococcus aureus*), *S. pneumoniae* – пневмококк (*Streptococcus pneumoniae*).
Цит. по: Tunkel et al. (2004, 2008).
[1] Если не обнаружены грамотрицательные бактерии, для маленьких детей достаточно ванкомицина.
[2] Рифампицин можно добавить к ванкомицину благодаря их синергизму. Дексаметазон можно добавить при пневмококковом менингите.
[3] Особенности диагностики см.: Tunkel et al. (2008).
[4] Неэффективно после начала заболевания.
[5] Суточная доза для детей старше 1 мес.
[6] Суточная доза для взрослых.
[7] Доказана эффективность у детей с *H. influenzae* и *S. pneumoniae*. Может снижать степень проникновения ванкомицина в ЦСЖ.
[8] Концентрация в сыворотке крови при применении терапевтических доз (пиковая концентрация) составляет 5–8 мкг/мл, остаточная концентрация – менее 2 мкг/мл.
[9] Концентрация в сыворотке крови при применении терапевтических доз (пиковая концентрация) составляет 25–40 мкг/мл, остаточная концентрация – 5–15 мкг/мл.

Таблица 90. Специфическая антимикробная терапия при бактериальном менингоэнцефалите (с. 292)

Возбудитель	Антибиотики
Идентификация при окраске по Граму	
Streptococcus pneumoniae (грамположительные внеклеточные диплококки)	Ванкомицин + цефтриаксон или цефотаксим, возможно + рифампицин
Neisseria meningitidis (грамотрицательные внутриклеточные диплококки)	Пенициллин G, ампициллин, цефтриаксон или цефотаксим
Haemophilus influenzae (грамотрицательные палочки)	Цефтриаксон или цефотаксим
Listeria monocytogenes (грамположительные палочки)	Пенициллин G[1] или ампициллин
Escherichia coli (грамотрицательные палочки)	Цефтриаксон или цефотаксим
Идентификация при посеве	
Streptococcus pneumoniae, МИК[2] <0,1 мкг/мл	Пенициллин G или ампициллин
Streptococcus pneumoniae, МИК <0,1–1,0 мкг/мл[3]	Цефтриаксон или цефотаксим
Streptococcus pneumoniae, МИК ≥2,0 мкг/мл	Цефтриаксон или цефотаксим + ванкомицин, возможно + рифампицин
Neisseria meningitidis (пенициллин-чувствительные), МИК ≤0,1 мкг/мл	Пенициллин G или ампициллин
Neisseria meningitidis (пенициллин-чувствительные), МИК 0,1–1,0 мкг/мл	Цефтриаксон или цефотаксим
Listeria monocytogenes	Пенициллин G[1] или ампициллин

Возбудитель	Антибиотики
Pseudomonas aeruginosa	Цефепим или цефтазидим[1]
Staphylococcus epidermidis	Ванкомицин, возможно + рифампицин
Staphylococcus aureus (метициллин-чувствительные)	Цефазолин или флуклоксациллин
Staphylococcus aureus (метициллин-резистентные)	Ванкомицин, возможно + рифампицин[4]
Enterococcus (ампициллин-чувствительные)	Ампициллин + гентамицин
Enterococcus (ампициллин-резистентные)	Ванкомицин + гентамицин
Enterococcus (ампициллин- и ванкомицин-резистентные)	Линезолид
Streptococcus agalactiae	Пенициллин G или ампициллин[1]
Streptococcus aeruginosa	Цефтазидим или цефепим[1]

Цит. по: Tunkel et al. (2004).
[1] В зависимости от чувствительности.
[2] Минимальная ингибирующая концентрация.
[3] Возбудители, чувствительные к цефтриаксону/цефотаксиму.
[4] При устойчивости к ванкомицину – антибиотики резерва: линезолид, даптомицин или тигециклин.

Таблица 91. Бактерии-возбудители менингита и менингоэнцефалита (с. 292)

Возбудитель	Входные ворота инфекции/очаг	Клинические признаки
Пневмококки (*Streptococcus pneumoniae*)		
• Грамположительные внеклеточные диплококки → пациенты обычно старше 18 лет	Слизистая носа и глотки, травма головы, нейрохирургические операции, наружный дренаж ЦСЖ	• Менингиту могут предшествовать или сопутствовать синусит, средний отит, пневмония • Посттравматический менингит может развиться через несколько лет после травмы; рецидивирующий менингит (подтекание ЦСЖ?, иммунодефицит?) • Течение может быть молниеносным (асептический менингит[1]), острым или подострым (дни, недели) • Эпилептические припадки • Риск развития абсцесса мозга, субдуральной эмпиемы, церебрального васкулита
Менингококки (*Neisseria meningitidis*[2])		
• Грамотрицательные внутриклеточные диплококки → пациенты обычно дети или подростки[3]	Носоглотка	• Молниеносное течение при септицемии, недостаточность надпочечников и диссеминированное внутрисосудистое свертывание крови (синдром Уотерхауса–Фридериксена) • Петехии или сливные геморрагии на коже • Миокардит/перикардит
Haemophilus influenzae		
• Грамотрицательные коккобациллы → пациенты обычно дети или подростки[4]	Слизистая носа и глотки	• Обычно тип B • Менингиту могут предшествовать или сопутствовать синусит, средний отит, пневмония

Возбудитель	Входные ворота инфекции/очаг	Клинические признаки
Листерии (Listeria monocytogenes)		
• Грамположительные → пациенты обычно новорожденные/младенцы[5] или взрослые старше 60 лет	ЖКТ (зараженная пища, например молочные продукты или салаты)	• Очаговые неврологические симптомы, стволовой энцефалит (ромбэнцефалит) • Предрасполагающие факторы: беременность, пожилой возраст, снижение иммунитета, алкоголизм, первичные опухоли • Изменения ЦСЖ очень разнообразные (смешанная клеточная картина)
Стафилококки (*Staphylococcus* spp.)		
• Грамположительные → пациенты обычно новорожденные и взрослые	Эндокардит, травма головы, наружный дренаж ЦСЖ, люмбальная пункция, мочевой тракт, спондилодисцит	• Инфекция ассоциирована с сепсисом, внутривенным употреблением наркотиков, алкоголизмом, СД, злокачественными опухолями
Энтеробактерии • Грамотрицательные бациллы → пациенты обычно новорожденные		
Микобактерии туберкулеза • Кислотоустойчивые палочки	Внемозговой туберкулез	• См. с. 299

[1] Очень быстро прогрессирующий менингит; в ЦСЖ небольшой цитоз и высокий уровень белка и лактата. При окраске ЦСЖ по Граму обнаруживают большое количество бактерий.
[2] Группа А: Центральная Африка, Южная Америка. Группа В: Европа. Группа С: Северная Америка; тип может меняться.
[3] Возраст от 3 мес. до 18 лет.
[4] Заболеваемость снижается благодаря вакцинации.
[5] Возраст ≤3 мес.

Таблица 92. Возрастные изменения и дифференциальная диагностика (с. 324)

Изменения	Последствия	Дифференциальная диагностика[1]
Общие		
↑ содержания жира в организме	↑ объемного распределения жирорастворимых лекарственных веществ[2]	Ожирение
↓ общего содержания воды, ↓ жажды	↓ объемного распределения водорастворимых лекарственных веществ[2]	Дегидратация (с. 368)
Нарушение метаболизма глюкозы	↑ уровня глюкозы в крови во время острых заболеваний	СД
↓ метаболизма витамина D	Остеопения	Остеомаляция, переломы
↑ атеросклероз	Лейкоареоз[3]	Инсульт, сосудистая деменция (с. 340), церебральная амилоидная ангиопатия[4]
↓ эластичности артерий, ↑ систолического давления (гипертрофия левого желудочка, церебральная микроангиопатия)	Дефицит объема или отсутствие сокращения артерий, гипотензия с увеличением ЧСС	Обморок, ишемическая микроангиопатия (с. 340)
↓ чувствительности β-адренергических рецепторов	↓ сердечного выброса, ↓ ЧСС	Сердечная недостаточность

Изменения	Последствия	Дифференциальная диагностика[1]
↓ чувствительности барорецепторов, ↓ автоматизма синусового узла	↓ ортостатическая реакция, дефицит объема	Обморок, сердечная блокада, фибрилляция предсердий
↓ кашлевого рефлекса	Микроаспирация	Аспирационная пневмония
↓ функций печени	↓ метаболизма лекарств	Цирроз
↓ кислотности желудочного сока	↓ абсорбции кальция в пустом желудке	Остеопороз, дефицит витамина B_{12}
↓ моторики кишечника	Запор	Каловый завал
↓ скорости клубочковой фильтрации	↓ экскреции лекарств	Почечная недостаточность
Зрение		
↓ аккомодации	Пресбиопия	
Миоз	↓ реакции на свет/конвергенции	
Катаракта	↓ остроты зрения, атаксия	Слепота
Слух		
↓ слуха	Пресбиакузис (старческая тугоухость) – особенно на фоне шума	Глухота
Обоняние/вкус		
↓ обоняния/вкуса	↓ аппетита	Анорексия, снижение массы тела, нейродегенеративные заболевания (с. 326)
Двигательные функции		
Мышечная атрофия, особенно возвышения большого пальца, дорсальных межкостных мышц и передних мышц голени	Саркопения, ↓ управления тонкими движениями, ↓ мышечной силы	БАС, полимиозит, СГБ, полинейропатия
↑ тонуса мышц нижних конечностей, гипокинезия верхних конечностей	↓ подвижности, ↓ реактивности, страх падения	Синдром паркинсонизма
↓ постуральных рефлексов	Нарушения походки	Падения
Чувствительность		
↓ вибрационной и суставной проприоцептивной чувствительности	Нарушения походки	Падения, полинейропатия
Головной мозг		
↓ объема мозга	Лейкоареоз	Легкое когнитивное расстройство (с. 200), БА, делирий, сосудистая деменция
↓ содержания дофамина в мозге	Сутулость	Паркинсонизм
↓ содержания норадреналина в мозге		Депрессия
↓ консолидации фазы сна без БДГ (с. 114)	Раннее пробуждение, фрагментированный сон	Обструктивное апноэ во сне

Цит. по: Resnick и Dosa (2007).
↑ – повышение; ↓ – понижение.
[1] Не следствие возрастных изменений, а симптом заболевания (или его последствия), который требует дальнейшего обследования.
[2] Риск побочных эффектов лекарств.
[3] Неспецифическое разрежение белого вещества (с. 342); КТ выявляет снижение плотности больших симметричных областей и повышение плотности на МРТ (Т2-ВИ, режим FLAIR).
[4] Повышен риск нетравматического мозгового кровоизлияния (с. 255).

Таблица 93. Профилактические меры у пожилых пациентов (с. 324)

Факторы риска	Меры/скрининг
Питание	• Достаточное потребление жидкости • Достаточное ежедневное потребление витамина D (400–800 МЕ) и кальция (1200 мг) • Уход за полостью рта
Метаболизм	• Функция щитовидной железы[1] • Минеральная плотность костной ткани[2] • Нарушения липидного обмена • Глюкоза в сыворотке, HbA_{1c}
Физические возможности	• Физическая активность (ходьба, бег, упражнения для контроля мышечной силы и массы тела)[3]
Инфекции	• Вакцинация (грипп, столбняк, опоясывающий лишай, пневмококковая инфекция)
Кровообращение	• АД • ЧСС • Ортостатическая дизрегуляция
Зрение	• Мониторинг внутриглазного давления • Динамическое наблюдение за больными с катарактой • Коррекция зрения (корректирующие очки)
Слух	• Пресбиакузис (коррекция тугоухости)
Нарушения походки	• Правильная обувь • Лечебная физкультура (тренировка равновесия, мышечной силы) • Поддерживающие меры (помощь при ходьбе, устранение потенциальных причин падения)
Лекарственные препараты	• Назначение только необходимых препаратов • Внимание к взаимодействию лекарств[4] • Назначение минимальных доз

[1] Определение ТТГ каждые 3–5 лет.
[2] Особенно у женщин.
[3] Положительное влияние на плотность костной ткани, профиль метаболических рисков, кровообращение, сон, когнитивные функции, психику, стабилизацию походки.
[4] Принципы: использовать хорошо известные препараты, с осторожностью назначать препараты, влияющие на гемодинамику; особая чувствительность к седативным средствам (снотворные, анальгетики, анксиолитики, опиоиды), учитывать снижение функции почек. Задавать вопросы о приеме лекарств, которые не были назначены врачом (особенно при головной боли, сонливости днем, когнитивных нарушениях, нарушениях координации).

Таблица 94. Дифференциальная диагностика паркинсонизма (с. 326)

Паркинсонизм	Дифференциальная диагностика/клинические признаки/заболевание
БП (первичная, идиопатическая)	• Акинетически-ригидный тип → акинезия и ригидность – основные клинические признаки • Эквивалентный тип → ригидность, тремор и акинезия выражены в одинаковой степени • Тип с преобладанием тремора[1]
Вторичный паркинсонизм	• Сосудистый паркинсонизм[2] • Лекарственный паркинсонизм[3] • Посттравматический паркинсонизм[4] • Токсический паркинсонизм[5] • Воспалительный и инфекционный паркинсонизм[6] • Метаболический паркинсонизм (гипопаратиреоз) • Паркинсонизм, обусловленный опухолью • Гидроцефалия нормального давления

Паркинсонизм	Дифференциальная диагностика/клинические признаки/заболевание
	• Паркинсонизм, обусловленный гипоксически-ишемическим поражением базальных ганглиев • Редкие синдромы (с. 363): болезнь Вильсона, дофа-зависимая дистония (с. 163), БГ[7], комплекс паркинсонизм–деменция–БАС[8], паллидо-нигральная дегенерация, синдром гемипаркинсонизма–гемиатрофии, синдром Ретта, тремор, ассоциированный с ломкой Х-хромосомой/синдром атаксии (синдром FXTAS), двусторонняя кальцификация базальных ганглиев (болезнь Фара), злокачественный нейролептический синдром[9], ЛВД с паркинсонизмом[10], нейроакантоцитоз (PKAN, с. 344)[11], дистония–паркинсонизм, сцепленные с Х-хромосомой[12]
Атипичный паркинсонизм (синдром «паркинсонизм-плюс», паркинсонизм при МСА, с. 335, 338)	• МСА с преобладанием паркинсонизма (МСА-П) или с преобладанием мозжечковых расстройств (МСА-М) • ПНП[13] • КБД • ДТЛ
Исследования Клиническая диагностика бывает затруднена на ранних стадиях заболевания. Полезны следующие тесты: • Визуализация (КТ/МРТ[14], ОФЭКТ[15]) • Транскраниальное УЗИ → гиперэхогенность ЧС при БП, нормальная эхогенность ЧС + гиперэхогенность чечевицеобразного ядра при МСА-П и ПНП • Тест с леводопой[16] → уменьшается степень выраженности симптомов БП • Проверка обоняния с идентификацией запахов → гипосмия при БП (при МСА выражена в меньшей степени)	

[1] Обычно более позднее начало и менее тяжелое течение по сравнению с другими типами.
[2] Вследствие лакунарных инфарктов базальных ганглиев или множественных лакунарных инфарктов белого вещества.
[3] Нейролептики/антипсихотики, флунаризин, циннаризин, верапамил, резерпин, тетрабеназин, дилтиазем, метоклопрамид, прохлорперазин, литий, вальпроат, α-метилдопа.
[4] Редко: деменция боксеров (*dementia pugilistica*).
[5] Марганец, свинец, ртуть, окись углерода, сероводород, метанол, паракват, 4-фенилпиридин, мышьяк, цианид, МФТП (1-метил-4-фенил-1,2,3,6-тетрагидропиридин) → превращение МФТП в МФП$^+$ (нейротоксин 1-метил-4-фенилпиридиния), который накапливается в дофаминергических нейронах и нарушает перенос электронов в дыхательной цепи митохондрий; образующиеся свободные радикалы вызывают разрушение дофаминергических нейронов. МФТП был обнаружен в 1982 г. как примесь героина.
[6] Летаргический энцефалит (впервые зарегистрирован во время Первой мировой войны), корь, клещевой энцефалит, полиомиелит, ЦМВ, грипп А, простой герпес, болезнь Крейтцфельдта–Якоба, ВИЧ-энцефалопатия.
[7] Вариант Вестфаля (акинетически-ригидный тип).
[8] Впервые описан у коренных жителей острова Гуам.
[9] Синдром паркинсонизма с гипертермией: ригидность, гипертермия, сниженный уровень сознания (в результате приема нейролептиков, прекращения приема дофаминергических препаратов или леводопы).
[10] Синдром обусловлен мутациями гена MAPT, локализованного на хромосоме 17; известны другие синдромы, сходные с КБД и ПНП, характеризующиеся ЛВД.
[11] PKAN – пантотенаткиназа-ассоциированная нейродегенерация – нейродегенерация с накоплением железа в головном мозге (NBIA1, симптом «тигрового глаза», в области бледного шара на МРТ) → мутация гена пантотенаткиназы-2 (ген PANK2, локус 20p13, аутосомно-рецессивное наследование). Другие нарушения этой группы: детская нейроаксональная дистрофия (INAD1, NBIA2A, ген PLA2G6), Карак-синдром (NBIA2B), нейроферринопатия (NBIA3, ген FTL) и нейродегенерация, ассоциированная с протеином митохондрий (NBIA4, MPAN, ген C19orf12).
[12] Эндемична для Филиппин (Lubag), наследование рецессивное, сцепленное с Х-хромосомой (XDR, DYT3, ген TAF1).
[13] Впервые описан в 1964 г. (синдром Стила–Ричардсона–Ольшевского).
[14] Исключить структурное поражение (опухоль, инфаркт, гидроцефалию), специальные «паттерны» атрофических изменений (мостомозжечковая атрофия и атрофия среднего мозга при атипичном паркинсонизме).
[15] Дофаминергическая функция, осуществляемая переносчиком дофамина (^{123}I-ФП-КИФ ОФЭКТ → нарушена при паркинсоническом треморе), нормальная при эссенциальном треморе. Функция постсинаптических D2-рецепторов (^{123}I-йодобензамид → нормальная при БП, нарушена при атипичном паркинсониз-

ме); низкая избирательность на ранней стадии БП. Постганглионарная симпатическая иннервация сердца (^{123}I-метайодобензилгуанидин → снижена при БП, нормальная при МСА).
[16] Достоверность при (дифференциальной) диагностике ограничена.

Таблица 95. Наследственная БП (с. 330)

Ген	Хромосомная локализация/наследование	Терапия леводопой
SNCA	4q22.1/AD[1]	+[2]
PARK2	6q26/AR[3]	+
PARK3	2p13/AD	+
UCHL1	4p13/AD	+
PINK1	1p36.12/AR	+
PARK7	1p36.23/AR	+
LRRK2	12q12/AD	+
ATP13A2[4]	1p36.13/AR	Умеренно
PARK10	1p32/предрасположенность[5]	Не применяется
PARK11	2q36-37/AR (раннее начало)	+
PARK12	Xq21-q25/предрасположенность	Не применяется
HTRA2	2p13.1/AD	+
PLA2G6	22q13.1/AR	?[6]
FBXO7	22q12.3/AR	+
PARK16	1q32/предрасположенность	Не применяется
VPS35	16q12/AD	+
EIF4G1	3q27.1/AD	+

Цит. по: West, 2012; более подробно см.: www.omim.org, www.genenames.org.
[1] AD – аутосомно-доминантное.
[2] Степень выраженности симптомов снижается при лечении леводопой.
[3] AR – аутосомно-рецессивное.
[4] Куфор-Ракеб-синдром.
[5] Ген предрасположенности к БП.
[6] Неизвестно.

Таблица 96. Симптомы атипичного паркинсонизма (с. 335)

Симптом	Заболевание[1]
Симметричные симптомы паркинсонизма	ПНП, МСА-П
Ранняя тенденция к падениям[1]	ПНП, МСА
Ранние когнитивные нарушения	ДТЛ, ПНП, КБД
Диспраксия, корковые сенсорные нарушения	КБД (феномен «чужой конечности»)
Ранняя значительная автономная дисфункция	МСА
Мозжечковая дисфункция	МСА-М
Симптомы верхних моторных нейронов	МСА, ПНП
Надъядерный паралич взора	ПНП, КБД
Стридор	МСА
Плохой эффект при лечении леводопой	ПНП, МСА, КБД
Птоз головы	МСА
Быстро прогрессирующее заболевание	ПНП, МСА, КБД

Цит. по: Taylor и Counsell (2006).
[1] Часто назад.

Таблица 97. Клиническая диагностика БА (с. 338)

Диагностические категории	Примечания
Диагностика деменции[1]	• Неспособность выполнять обычные бытовые дела или работу • Ухудшение по крайней мере еще двух когнитивных функций[2] по сравнению с предшествующим осмотром • Личностные и поведенческие изменения[3] • Отсутствие делирия или психического заболевания • Следует различать легкое когнитивное расстройство и деменцию
Возможно, БА	• Есть деменция • Постепенное, в течение месяцев и лет нарастание симптомов (а не острое начало – в течение часов или дней) • Очевидное снижение когнитивных функций с амнестическими[4] и/или неамнестическими[5] проявлениями • Нет других причин развития деменции[6]
Высокая вероятность БА	• Все критерии возможной БА • Документировано дальнейшее снижение когнитивных функций[7]
Исследования[8]	• Визуализация: МРТ (подтипы БА: распространенная атрофия гиппокампа, атрофия медиальной области височной доли/лимбических структур и/или атрофия коры); ОФЭКТ (снижение перфузии в височно-теменной области), ПЭТ (снижение метаболизма, определяемого с помощью фтор-18 дезоксиглюкозы (ФДГ) или обнаружение β-амилоида с помощью флорбетапира [Florbetapir F18]) • Биомаркеры в ЦСЖ: низкий $A\beta_{42}$($A\beta_{1-42}$), повышен уровень τ-протеина (гиперфосфорилированный τ-протеин)
Задняя корковая атрофия	• Апперцептивная зрительная агнозия: зрительно-пространственная дезориентация, зрительная агнозия, симультанная агнозия, зрительная атаксия, зрительная апраксия • Трудности при одевании, локализации объектов, аграфия, алексия, акалькулия • Относительно незначительные языковые расстройства, эпизодические нарушения памяти и восприятия болезни

Цит. по: Budson и Solomon (2012); более подробно см.: www.alzheimersanddementia.com/article/S1552-5260(11)00100-2/abstract, accessed 19 October 2013.

[1] См. с. 200, табл. 37 (общие принципы осмотра).

[2] Память, суждения, внимание, язык, зрительно-пространственные навыки, праксис (способность произвольно выполнять выученные действия).

[3] Раздражительность, апатия, отсутствие интереса, утрата социальных контактов, лабильность настроения.

[4] Нарушение восприятия и воспроизведения новой информации, дополнительное ухудшение по крайней мере еще одной когнитивной функции.

[5] Язык (особенно подбор слов), ориентация, исполнительные функции (решение проблем, суждения, умозаключения).

[6] См. табл. 41. Особенно сосудистая деменция, ДТЛ, ЛВД, первичная прогрессирующая афазия; нет других неврологических заболеваний или побочных эффектов лекарств.

[7] Надежная информация, например от родственников, последующее тестирование.

[8] Выполняются и интерпретируются в соответствии с клиническими данными; см. табл. 37. Эти обследования могут подтвердить диагноз или помочь в дифференциальной диагностике, но сами по себе не позволяют поставить диагноз БА.

Таблица 98. Отличительные признаки разных типов гиперкинезии (с. 159, 344)

Синдром	Признаки
Хорея (с. 159)	Избыточные, спонтанные, резкие, изменчивые, нерегулярные движения. Варьируют от беспокойной жестикуляции, суетливых движений рук и неуверенной, напоминающей танец походки до непрерывной, насильственной, приводящей к инвалидизации гиперкинезии
Баллизм (с. 159)	Насильственные, быстрые движения, главным образом, проксимальных отделов конечностей. Рассматривается как проксимальная форма хореи
Дистония (с. 163). Ранее использовавшийся для описания таких двигательных нарушений термин «атетоз» теперь считается устаревшим	Непроизвольные, непрерывные, стереотипные мышечные сокращения, которые вызывают ротационные движения и аномальные позы
Тики (с. 160)	Повторяющиеся, стереотипные, локальные подергивания, которые можно подавить волевым усилием
Миоклонус (с. 160)	Короткие, внезапные, толчкообразные мышечные подергивания, возникающие повторно в одних и тех же группах мышц. «Негативный» миоклонус является результатом интермиттирующего прекращения иннервации (астериксис)

Цит. по: Harper (1996).

Таблица 99. Патогенез[1] БА (с. 337)

Признаки	Примечания
Нейрохимические изменения при БА	Преимущественно дефицит ацетилхолина. Однако и другие нейротрансмиттерные системы тоже изменены (например, глутаматергические, серотонинергические и норадренергические)
Патологические белки при БА	
БПА	БПА представляет собой трансмембранный белок, концентрирующийся в синапсах нейронов. Его функция изучена недостаточно
БПА-ген	Ген, кодирующий БПА, локализован на коротком плече 21-й хромосомы
β-амилоид (Аβ)	Ферменты (β-[2] и γ-секретаза) отделяют от БПА мелкие фрагменты: пептиды $Aβ_{40}$ и $Aβ_{42}$. β-амилоид образуется при агрегации этих β-амилоидных белков (Аβ-фрагментов). $Aβ_{42}$ образует больше амилоида, чем $Aβ_{40}$, и присутствует примерно в 50% сенильных бляшек[3]
Сенильные (нейритные) бляшки	Внеклеточные структуры, состоящие из амилоида и дегенеративно измененных аксонов и дендритов. Сенильные бляшки окружены астроцитами и активированной микроглией. По морфологическим признакам различают несколько типов сенильных бляшек (диффузные, примитивные, классические, терминальные). При БА они встречаются в различных областях мозга. Степень деменции не зависит от количества бляшек
Нейрофибриллярные клубки	τ-белки стабилизируют нейрофибриллярный и микротубулярный цитоскелет нейронов. Избыточное фосфорилирование τ-белков приводит к образованию нейрофибриллярных клубков. Два пучка филаментов, состоящих из гиперфосфорилированных τ-белков, закручиваются один вокруг другого (спаренные спиральные филаменты). Степень деменции коррелирует с количеством клубков
Ген: связанный с микротрубочками τ-протеин (microtubule-associated protein tau, MAPT)	Ген в 17q, который кодирует τ-протеин[4]

Признаки	Примечания
Генетика БА	
Мутации гена БПА в хромосоме 21 могут вызвать семейную БА с ранним началом. Раннее начало БА наблюдается и при мутациях в 14q (пресенилин-1) и в 1q (пресенилин-2). О генетической гетерогенности БА см.: www.omim.org (#104300). Ген аполипопротеина E (APOE)[5] находится в локусе 19q. Он полиморфный и имеет варианты аллелей APOE-2, APOE-3, APOE-4. APOE-4 представляет собой фактор риска раннего развития БА. APOE-2 ассоциирован с низким риском. У взрослых с трисомией по хромосоме 21 (синдром Дауна) гистологические изменения, сходные с изменениями при БА, обнаруживаются после 40 лет.	

[1] Другие изменения выявляются в синапсах, митохондриях, кровеносных сосудах, изменяется регуляция метаболизма кальция (более подробно см.: Querfurth и LaFerla, 2010).
[2] β-секретаза – фермент-1, расщепляющий белок-предшественник β-амилоида (BACE-1).
[3] $A\beta_{40}$ в большем количестве встречается в мозговых и лептоменингеальных артериях и артериолах (церебральная амилоидная ангиопатия, с. 257). Амилоид $\beta_{(1-41)}$/амилоид $\beta_{(1-42)} = A\beta_{41}/A\beta_{42}$.
[4] Фенотипы: ЛВД (с. 338) с паркинсонизмом или без него, ПНП (с. 335), предрасположенность к БП.
[5] APOE в ЦНС высвобождается главным образом астроцитами и микроглией, представляет собой важную часть липопротеинов, работает как транспортный белок, переносящий холестерин, обеспечивает протеолиз Aβ.

Таблица 100. Классификация и степень злокачественности некоторых опухолей головного мозга (с. 360)

Опухоль	Степень I (медленный рост, гистологическая доброкачественность)	Степень II (медленный рост[1], гистологическая доброкачественность)	Степень III (быстрый рост, гистологическая злокачественность)	Степень IV (быстрый рост, гистологическая злокачественность)
Астроцитарные опухоли				
Субэпендимальная гигантоклеточная астроцитома	•			
Пилоцитарная астроцитома	•			
Пиломиксоидная астроцитома		•		
Диффузная астроцитома		•		
Плеоморфная ксантоастроцитома		•		
Анапластическая астроцитома			•	
Глиобластома				•
Гигантоклеточная глиобластома				•
Глиосаркома				•
Олигодендроглиальные опухоли				
Олигодендроглиома		•		
Анапластическая олигодендроглиома			•	
Олигоастроцитарные опухоли				
Олигоастроцитома		•		
Анапластическая олигоастроцитома			•	
Эпендимарные опухоли				
Субэпендимома	•			
Миксопапиллярная эпендимома	•			
Эпендимома		•		
Анапластическая эпендимома			•	

Опухоль	Степень I (медленный рост, гистологическая доброкачественность)	Степень II (медленный рост[1], гистологическая доброкачественность)	Степень III (быстрый рост, гистологическая злокачественность)	Степень IV (быстрый рост, гистологическая злокачественность)
Опухоли сосудистого сплетения				
Папиллома сосудистого сплетения	•			
Карцинома сосудистого сплетения			•	
Нейрональные и смешанные нейронально-глиальные опухоли				
Ганглиоцитома	•			
Ганглиоглиома	•			
Анапластическая ганглиоглиома			•	
Центральная нейроцитома		•		
Опухоли шишковидной железы				
Пинеоцитома	•			
Пинеобластома				•
Эмбриональные опухоли				
Медуллобластома				•
Примитивная нейроэктодермальная опухоль				•
Атипичная тератоидная/рабдоидная опухоль				•
Опухоли черепных и спинальных нервов				
Шваннома	•			
Нейрофиброма	•			
Периневрином	•	•	•	
Менингеальные опухоли				
Менингиома	•			
Анапластическая/злокачественная менингиома			•	
Гемангиоперицитома		•		
Анапластическая гемангиоперицитома			•	
Гемангиобластома	•			
Лимфома				
Первичная церебральная лимфома			•	•
Опухоли турецкого седла				
Краниофарингиома	•			
Метастазы				•

Цит. по: Louis et al. (2007).
[1] Растет медленно, но инфильтрирует смежные ткани. Тенденция к озлокачествлению.

Таблица 101. Лечение опухолей нервной системы (с. 362)

Способ лечения	Примечания/примеры[1]
Нейрохирургия	
Краниальные	Краниотомия, стереотактическая биопсия мозга, установление катетерной системы[2]
Спинальные	Локальная эксцизия опухоли, биопсия, вертебро- или кифопластика, стабилизация позвоночника
Химиотерапия	
Темозоломид[3]	Вместе с лучевой терапией, затем – монотерапия
Нимустин (ACNU), кармустин (BCNU), ломустин (CCNU)	(Производные) нитрозомочевины[4]
Схема PCV[5]	Прокарбазин + ломустин + винкристин
Метотрексат	Первичная лимфома ЦНС, неопластический менингит
Цитозин-арабинозид	Первичная лимфома[6] ЦНС, неопластический менингит
Лучевая терапия	
Локальная лучевая терапия	Глиома, краниофарингиома, аденома гипофиза, эпендимома (без обсеменения ЦСЖ), метастазы в спинном мозге
Тотальное облучение головного мозга	Метастазы, первичная церебральная лимфома
Лучевая терапия нейроаксиса[7]	Медуллобластома, эпендимома (с обсеменением ЦСЖ)
Стереотактическая интерстициальная лучевая терапия[8]	Пилоцитарная астроцитома, астроцитома, олигодендроглиома, олигоастроцитома
Радиохирургия[9]	Метастазы (в количестве 1–3), неоперабельная менингиома, гемангиобластома, невринома слухового нерва, аденома гипофиза, хордома, хондросаркома, гломусная опухоль

[1] Показания, выбор метода и протокол лечения определяются группой специалистов различного профиля.
[2] Резервуар Оммайя для интравентрикулярной/интратекальной химиотерапии.
[3] Лечение олигодендроглиальных опухолей со степенью злокачественности II–III, анапластической глиомы III степени злокачественности, глиобластомы, рецидивирующей первичной лимфомы.
[4] Лечение анапластической глиомы III степени злокачественности и глиобластомы. Легочный фиброз развивается чаще при лечении кармустином, чем при лечении нимустином и ломустином.
[5] Комбинированная терапия олигоастроцитомы III степени злокачественности, анапластической глиомы III степени злокачественности, глиобластомы, рецидивирующей первичной лимфомы.
[6] Рецидивирующая или прогрессирующая; как можно дольше, не после лучевой терапии.
[7] Нейроаксис – непарные отделы нервной системы (спинной мозг, ствол мозга, средний мозг).
[8] Брахитерапия.
[9] Стереотактическая радиотерапия, например с применением гамма-ножа Лекселла, киберножа, систем лучевой терапии Novalis Tx или Trilogy.

Таблица 102. Шкала Карновского (с изменениями, с. 362)

Баллы	Критерии	Примечания
100	Жалоб и симптомов заболевания нет	Пациент может осуществлять обычные бытовые действия и работать. Специальный уход не требуется
90	Способен к нормальной деятельности; незначительные симптомы заболевания	
80	Нормальная деятельность с усилием; присутствуют те или иные симптомы заболевания	
70	Способность к самообслуживанию; способность к нормальной деятельности утрачена	Пациент не может работать, обслуживает себя, нуждается в некоторой помощи. Уход может осуществляться на дому
60	Самообслуживание возможно, иногда требуется посторонняя помощь	
50	Способность к самообслуживанию утрачена, требуется медицинская помощь	

Баллы	Критерии	Примечания
40	Инвалидность; нуждается в специализированной помощи и уходе	Пациент не может обслуживать себя, нуждается в госпитализации или в сестринском уходе на дому. Болезнь быстро прогрессирует
30	Тяжелая инвалидность; нуждается в госпитализации	
20	Состояние крайне тяжелое; нуждается в госпитализации и интенсивной терапии	
10	Терминальное состояние	

Таблица 103. Метаболические энцефалопатии у новорожденных (период от рождения до 1 мес. жизни, с. 363)

Синдром	Дефект/дефект фермента	Симптомы
Лейциноз (болезнь мочи с запахом кленового сиропа) (AR)	Нарушено расщепление аминокислот с разветвленной цепью	Гипотония, судороги, кома, кетоацидоз
Галактоземия (AR)[1]	Галактозо-1-фосфатуридилтрансфераза[2]	Непереносимость молока, апатия, желтуха, анемия, катаракта, задержка психомоторного развития
Гипераммониемия[3]	Цикл мочевины	Приступы рвоты, задержка физического развития, судороги, тахипноэ, гипотермия, летаргия, кома
Некетотическая гипергликемия (AR)	Нарушено превращение глицина в серин	Гипотония, летаргия, диспноэ, миоклонус, генерализованные судороги
Нарушение биогенеза пероксисом[4] (синдром Цельвегера)	Пероксисомы	Гипотония, задержка физического развития, нистагм, судороги, черепно-лицевой дисморфизм

[1] AR – аутосомно-рецессивное наследование, XR – наследование, сцепленное с Х-хромосомой.
[2] Классическая галактоземия наиболее тяжелая и наиболее распространенная из трех форм → высокий уровень галактозо-1-фосфата.
[3] Известны дефекты всех шести ферментов цикла мочевины. Редко возникает у взрослых. Чаще всего встречается дефект орнитинтранскарбамилазы (XR). Реже бывают дефекты карбамоилфосфатсинтетазы (AR), N-ацетилглутаматсинтетазы (AR), аргининосукцинатсинтетазы (цитруллинемия, AR), аргининосукцинатлиазы (AR) и аргиназы (AR).
[4] Выделяют три основных формы нарушения биогенеза пероксисом: синдром Цельвегера (AR), адренолейкодистрофия новорожденных (XR), инфантильная болезнь Рефсума (AR). Пероксисомы – клеточные органеллы, выполняющие окислительные функции. Их особенно много в тех клетках печени и почек, где происходит окисление жирных кислот, синтез желчных кислот и холестерина, метаболизм пипеколиновой и фитановой кислот и синтез плазмалогена.

Таблица 104. Метаболические энцефалопатии у детей от 1 мес. до 1 года (с. 365)

Синдром	Дефект/дефект фермента	Симптомы
GM1-ганглиозидоз[1] (AR[2])	β-галактозидаза	Черепно-лицевой дисморфизм, вначале вялый, затем спастический паралич, атрофия зрительного нерва[3], нистагм, страбизм, гепатоспленомегалия
GM2-ганглиозидоз[1] (болезнь Тея–Сакса) (AR)[4]	Гексозаминидаза А (накопление ганглиозида GM2)	Задержка развития, глухота, вначале гипотония, затем спастичность, судороги, слепота, деменция, атрофия зрительного нерва[3]
Болезнь Гоше, тип 2 (AR)[5]	Глюкоцереброзидаза (накопление глюкоцереброзида в гистиоцитах печени и селезенки → клетки Гоше)	Глазодвигательная апраксия, страбизм, ретрофлексия шеи, судороги, гепатоспленомегалия

Синдром	Дефект/дефект фермента	Симптомы
Болезнь Краббе[6] (глобоидно-клеточная лейкодистрофия, AR)	Галактоцереброзидаза (накопление галактолипидов в глобоидных клетках)	Повышенный мышечный тонус, рвота, опистотонус, спастичность, атрофия зрительного нерва[3], глухота, судороги
Нейрональный цероидный липофусциноз (NCL1, AR)[7]	Пальмитоилпротеин-тиоэстераза	Задержка психомоторного развития, атаксия, спастичность, миоклонус, судороги
Болезнь Нимана–Пика[8] (тип A, AR)	Дефицит кислой сфингомиелиназы (накопление сфингомиелина в гистиоцитах → пенистые клетки Нимана–Пика)	Гепатоспленомегалия, нарушение психомоторного развития, изменение мышечного тонуса (гипотония, спастичность), инфильтраты в легких, лимфаденопатия, вишнево-красное пятно в области макулы
Болезнь Пелицеуса–Мерцбахера (XR)[9]	Протеолипидный белок 1	Нистагм, атаксия, спастический тетрапарез, задержка психомоторного развития, дистония

[1] Манифестирует в различном возрасте: у детей, подростков и взрослых (дистония, мышечная атрофия, ангиокератомы на туловище).
[2] Аутосомно-рецессивное наследование.
[3] Вишнево-красное пятно в области макулы (видимые сосуды сосудистой оболочки глаза).
[4] Классическое начало в детском и юношеском возрасте, у взрослых выявляется очень редко (нарушения походки, когнитивные расстройства, дистония, тремор).
[5] Подтипы: не-нейронопатическая (тип 1; изменения скелета, кожи и внутренних органов, снижено количество тромбоцитов) и нейронопатическая (тип 2; тип 3 у детей и подростков) формы. Лечение – заместительная терапия ферментами (имиглюцераза). Более подробно см.: www.gaucherdisease.org.
[6] Известны варианты с поздним началом (2 года – 6 лет).
[7] Болезнь Сантавуори–Халтиа. Другие формы: поздняя детская форма (Янского–Бильшовского, AR) начинается в 2–4 года; ювенильная (болезнь Баттена, болезнь Шпильмейера–Фогта, AR) начинается в 5 лет; болезнь Куфса (заболевают взрослые).
[8] Различные типы (A, B, C, D).
[9] Клинические симптомы различаются по степени тяжести; спастическая параплегия 2-го типа – аллельный вариант. XR – X-сцепленный тип наследования.

Таблица 105. Прогностические параметры при гипоксической и ишемической энцефалопатии (с. 366)

Параметры[1]	Неблагоприятные признаки
Глюкоза крови[2]	• Гипергликемия
Температура тела[2]	• Нормальная или повышенная
Реанимация	• Отсроченное начало, продолжительность более 30 мин
Стволовые рефлексы[3] (с. 115)	Отсутствуют: • зрачковый рефлекс на свет • роговичный рефлекс • вестибулоокулярный рефлекс • кашлевой рефлекс
Двигательные функции	• Генерализованный миоклонус спустя 24 ч • Разгибательная поза (с. 212) • Отсутствие двигательных реакций
Судороги	• Эпилептический статус
Электрофизиология (1–3-й дни)	• ЭЭГ → угнетен базальный ритм, паттерн «вспышка–подавление» • ССВП[4] при стимуляции срединного нерва → отсутствие компонента N20 с обеих сторон[5]
Лабораторные тесты (1–3-й дни)	• В сыворотке повышен уровень нейронспецифической енолазы

[1] Необходимо исключить влияние седативных средств, инфекции и значительные автономные изменения.
[2] Данные, полученные до остановки дыхания или остановки сердца.

[3] Можно использовать для оценки прогноза; оценку следует проводить не ранее чем через 3 дня, а у пациентов, которым проводилась гипотермическая терапия, следует прибавить 3 дня после ее окончания (так как при гипотермии происходит замедление восстановления стволовых рефлексов).
[4] Соматосенсорные вызванные потенциалы.
[5] Отсутствие в первые 7 дней.

Таблица 106. Энцефалопатия, связанная с респираторными нарушениями (с. 366)

Респираторное нарушение	Параметры	Симптомы/причины
Гипоксия[1]	PaO_2 40–50 мм рт.ст.	Изменение поведения, нарушение концентрации, атаксия, амнезия
	PaO_2 <40 мм рт.ст.	Потеря сознания, падение АД
Гиперкапния[2]	$PaCO_2$ >45 мм рт.ст.	Сонливость, головная боль, астериксис, мышечные подергивания, двусторонний отек диска зрительного нерва
Гипокапния[3]	$PaCO_2$ <35 мм рт.ст.	Гипервентиляция[4] (психогенная, паническая атака, энцефалит, опухоль мозга, лихорадка, сепсис, боль, беременность), гипоксемия (большая высота, заболевание легких), дисфункция легких[5], метаболический ацидоз, наркотики[6], сердечная недостаточность, падение АД
Обструктивное апноэ во сне (с. 209)	Храп и прерывистое дыхание во время сна, повышенное потоотделение, никтурия	Сонливость и снижение концентрации днем, сухость во рту по утрам
Центральное апноэ во сне	Нарушение работы дыхательного центра	Поражение ствола мозга, дыхание Чейна–Стокса (с. 125), нарушение системы регуляции дыхательной функции[7]

[1] Часто бывает при нервно-мышечных заболеваниях (с. 414), тогда гипоксия/гиперкапния возникает изначально (во время сна, апноэ во сне, гиповентиляции во время фазы сна с БДГ). Подача кислорода (гипоксическая стимуляция) уменьшает гипоксию, но может усугубить гиперкапнию в связи с устранением гипоксического драйва.
[2] Подострая или острая гиперкапния; хроническая гиперкапния (например, хроническая обструктивная болезнь легких) может длительно прогрессировать без значительных неврологических симптомов.
[3] Симптомы у взрослых: удлинение времени реакции, плохая концентрация, удлинение фазы пробуждения, поведенческие нарушения.
[4] Индуцированная гипервентиляция (→ вазоконстрикция) при лечении внутричерепной гипертензии эффективна только в течение короткого времени. Длительная гипервентиляция может привести к глубоким патологическим изменениям с развитием реперфузионного повреждения мозга.
[5] Пневмония, легочная эмболия, пневмоторакс, легочный фиброз, отек легких, пневмонит, астма.
[6] Салицилаты, кофеин, дименгидринат, теофиллин, β-адреномиметики.
[7] Первичная альвеолярная гиповентиляция; в большей степени выражена во время сна. Ее нельзя объяснить первичным заболеванием легких или слабостью дыхательной мускулатуры (синдром врожденной центральной гиповентиляции).

Таблица 107. Стадии печеночной/портосистемной энцефалопатии (с. 366)

Стадия	Энцефалопатия[1]	Двигательные функции	ЭЭГ[2]
I	Дефицит внимания, нарушение концентрации, эйфория или депрессия, замедление мыслительных процессов, бессонница	Неразборчивый почерк, астериксис	Обычно нормальная или δ-волны
II	Сонливость, дизартрия, спутанность сознания, дезориентация, апраксия	Астериксис	Аномальная (δ-волны)

Стадия	Энцефалопатия[1]	Двигательные функции	ЭЭГ[2]
III	Выраженная спутанность сознания, невнятная речь, прогрессирующая оглушенность	Астериксис	Аномальная (δ-волны/ трехфазные волны)
IV	Кома	Наличие (стадия IVa) или отсутствие (IVb) двигательной реакции на болевые стимулы	Аномальная (трехфазные/ аритмичные δ-/ субдельта-волны)

Цит. по: Adams и Foley (1953).
[1] Ранние стадии (минимальная печеночная энцефалопатия) оценивают с помощью психометрических методов (например, пациент должен соединить 25 пронумерованных фигур в правильной последовательности или нарисовать пятиконечную звезду).
[2] Неспецифические изменения; индивидуальные показатели варьируют.

Таблица 108. Натриевый и водный баланс (с. 368)

Водно-солевой/натриевый баланс	Примечания/причины (примеры)
Водно-солевой баланс	
• *Уменьшение объема*[1] (вначале концентрация натрия нормальная) – недостаточное потребление натрия и воды – перемещение жидкости в организме – потеря жидкости (увеличение почечной и внепочечной экскреции)	• Внепочечные причины (концентрация натрия в моче <20 ммоль/л): недостаточное потребление соли и воды, панкреатит, сепсис, потери через ЖКТ (рвота, назогастральная трубка, диарея), гипергидроз, ожоги, кровотечение (внутреннее, внешнее) • Почечные причины (концентрация натрия в моче >20 ммоль/л): тяжелая гипергликемия, длительный прием диуретиков, потеря солей с мочой (осмотический диурез, СЦПС[2]), интерстициальная нефропатия, инфузионная терапия, нефропатия, сердечная недостаточность, цирроз печени, нефротический синдром, выраженная гипоальбуминемия, гиперальдостеронизм
• *Увеличение объема*[3] – избыточное потребление натрия и воды – заболевание, сопровождающееся вторичными отеками	• Инфузионная терапия, нефропатия, сердечная недостаточность, цирроз печени, нефротический синдром, выраженная гипоальбуминемия, гиперальдостеронизм
Баланс натрия	
• *Гиповолемическая гипонатриемия*: потеря натрия и воды; первичная потеря натрия	• Внепочечная (через ЖКТ при диарее, рвоте; дренаж, панкреатит, тяжелые ожоги, сепсис) • Почечная (первичная недостаточность надпочечников, гипоальдостеронизм, нефропатия с потерей солей, тиазиды, глюкозурия, кетонурия, метаболический алкалоз) • СЦПС (САК, краниотомия, менингоэнцефалит, травма головы)
• *Нормоволемическая гипонатриемия*: умеренная перегрузка жидкостью (перераспределение жидкости, значительное потребление воды)	• СНСАДГ[4] вследствие экстрагипофизарной секреции АДГ или нарушения образования АДГ в гипофизе (неадекватная экскреция воды приводит к перегрузке жидкостью) • Болезнь Аддисона • Гипотиреоз • Полидипсия (водопроводная вода, пиво) • Повышенная секреция АДГ (лекарства, сильная боль) • Экстремальные виды спорта (марафон, триатлон – «железный человек»). Потребление большого количества жидкости, не содержащей солей • Лекарства (десмопрессин, винкристин, карбамазепин, трициклические антидепрессанты, нейролептики)

Водно-солевой/натриевый баланс	Примечания/причины (примеры)
• *Гиперволемическая гипонатриемия*: перегрузка натрием и водой (воды больше, чем натрия)	• Сердечная недостаточность, нефротический синдром, цирроз печени, почечная недостаточность

[1] Симптомы: падение АД (ортостатическое), спавшиеся вены шеи (в положении пациента на спине под углом 45°), шок (значительное снижение объема), гематокрит ↑, сывороточный альбумин ↑, центральное венозное давление ↓, среднее АД ↓.
[2] Синдром церебральной потери соли.
[3] Высокое АД, набухшие вены шеи, застой в легких (аускультация, рентгенография), увеличение размеров сердца, жидкость в плевральной полости, гематокрит ↓, сывороточный альбумин ↓, центральное венозное давление ↑, среднее АД ↑.
[4] Иногда показано лечение толваптаном.

Таблица 109. Аутоиммунные и паранеопластические синдромы ЦНС (с. 370, 425)

Синдром/ассоциированная опухоль[1]	Клинические проявления	Ассоциированные антитела[1, 2]
Острый диссеминированный энцефаломиелит (А[3])	Табл. 85	Нет
Опсоклонус-миоклонус-синдром у взрослых (А>П[4])/рак молочной железы, МКРЛ[5]	Спонтанные аритмичные содружественные саккады во всех направлениях (без саккадных интервалов); нередко туловищная атаксия и миоклонус	Ri (рак молочной железы), Hu (ANNA-1)
Стволовой энцефалит (А>П)/ГО[6], рак молочной железы, МКРЛ, рак яичка	Атаксия, диплопия, нистагм, дизартрия, дисфагия, опсоклонус	Hu, CV2(CRMP5) амфизин, Ma2(Ta), Ri
Дегенерация мозжечка (А<П)/ГО, рак молочной железы, МКРЛ, лимфома	Подострое начало, атаксия (иногда вначале асимметричная), дизартрия, диплопия, нистагм	Yo, Tr, VGCC, Hu, CV2(CRMP5), Zic4, Ma2(Ta)
CLIPPERS* (А)	См. с. 346	Нет
Энцефаломиелит (А>П)/МКРЛ	Лимбический энцефалит, автономные нарушения, острая сенсорная нейронопатия, атаксия, стволовые симптомы	Hu, CV2(CRMP5) амфизин
Фациобрахиальные дистонические судороги[7] (А)	Короткие (несколько секунд), в основном тонические и дистонические моторные судороги одной половины лица и руки	VGKC, LGI1
Опсоклонус-миоклонус-синдром у детей (А<П)/нейробластома	Как у взрослых (см. выше)	Hu (редко)
Лимбический энцефалит (А>П)/МКРЛ, рак молочной железы, ГО, лимфома, рак простаты, тимома	Спутанность сознания, возбуждение, тревожное расстройство, расстройства памяти (особенно памяти о событиях), фокальные эпилептические припадки, депрессия, галлюцинации. МРТ: поражение медиальной области височной доли (T2-ВИ, FLAIR)	Hu, Ma2(Ta), CV2(CRMP5), амфизин, ГАМК-R, NMDA-R, AMPA-R[8]
Оптический нейромиелит (А)	Табл. 85	Аквапорин-4
Синдром повышенной нервно-мышечной возбудимости[9] (А>П)/тимома, МКРЛ, плазмоцитома с парапротеинемией, лимфома, тиреоидит Хашимото	Мышечные спазмы, скованность, мышечные подергивания, миалгия, миокимия, утомляемость, автономные нарушения (гипергидроз, запор, тахикардия, ортостатическая гипотензия), нарушения чувствительности, непереносимость физических нагрузок, бессонница, раздражительность	VGKC

Синдром/ассоциированная опухоль[1]	Клинические проявления	Ассоциированные антитела[1, 2]
Прогрессирующий энцефаломиелит с ригидностью и миоклонусом (А>П)/тимома?	Похоже на синдром «скованного человека» плюс стволовые симптомы	GAD
Энцефалит Расмуссена (А)	Эпилептические припадки (устойчивые к лекарственной терапии)	Нет
Ретинопатия[10]/МКРЛ, меланома	МКРЛ: обычно двусторонние нарушения зрения, повышенная чувствительность к свету Меланома: фотопсия, гемералопия	Рековерин
SREAT**/энцефалопатия Хашимото (А)	См. с. 343	TPO, возможно → тиреоглобулин, TSH-рецепторы (рецепторы ТТГ)
Синдром мышечной скованности (синдром «скованного человека», англ. *stiff person syndrome*)[11] (А>П)/МКРЛ, рак молочной железы	Повышение мышечного тонуса, болезненные мышечные спазмы, спровоцированные внезапными стимулами или изменением положения тела; отмечаются нарушение походки, гиперлордоз	GAD, амфифизин
Дальнейшие исследования для неопластических синдромов:		
МРТ (весь нейроаксис, полученные данные неспецифичны или нормальные для паранеопластического синдрома, исключение – для метастазов), могут быть информативны КТ грудной клетки, определение антител в сыворотке крови, исследование ЦСЖ (цитоз, общий белок, олигоклональные полосы, антитела), поиск опухоли		

Цит. по: Giometto et al. (2010), Vincent et al. (2011). Более подробно см.: www.pnseuronet.org.
>: чаще, <: реже.
[1] Примеры.
[2] Непаранеопластические или паранеопластические (онконевральные) аутоантитела; антитела (АТ) к внутриклеточным белкам (ядерным, цитоплазматическим) являются паранеопластическими, АТ к поверхностным (мембранным) белкам – обычно паранеопластические. АТ к мембранным и внутриклеточным белкам редко бывают паранеопластическими. Названия происходят от имен пациентов, у которых АТ были обнаружены впервые (например, Hu – Hull, Ma – Margret, Ri – Richards) или от названий рецепторов (LGI → рецептор, содержащий большое количество лейцина, инактивированный в глиоме, NMDAR → N-метил-D-аспартат-рецептор); Graus et al. (2004).
[3] А – опосредованный аутоиммунным процессом, наличие опухоли не доказано (не онконевральные АТ).
[4] П – паранеопластический с аутоиммунным механизмом (могут обнаруживаться онконевральные АТ).
[5] Мелкоклеточный рак легкого.
[6] Гинекологические опухоли.
[7] Возможна прогрессия в лимбический энцефалит.
[8] R – рецептор к АТ (с. 524).
[9] К этой группе заболеваний также относятся нейромиотония (синдром Исаакса), синдром доброкачественных фасцикуляций, синдром крампи-фасцикуляций, синдром Морвана.
[10] Перечислены для дифференциальной диагностики, редко имеют паранеопластическое происхождение.
[11] Синдром Мерша–Вольтмана.
* CLIPPERS – хроническое лимфоцитарное воспаление с периваскулярным накоплением контрастного средства в мосту, отвечающее на терапию стероидами. – *Прим. ред.*
** SREAT – стероид-реактивная энцефалопатия, ассоциированная с аутоиммунным тиреоидитом. – *Прим. ред.*

Таблица 110. Примеры ятрогенной энцефалопатии (с. 371)

Фармакологические препараты/терапия	Неврологические побочные эффекты[1]
Антибиотики	• *Аминогликозиды*: звон в ушах, снижение слуха • *Дериваты хинолона*: бессонница, галлюцинации, головная боль, снижение судорожного порога, головокружение, сонливость, звон в ушах • *Тетрациклины*: псевдоопухоль мозга (у детей), паралич отводящего нерва (у взрослых)
Антидепрессанты	Сомнолентность, повышенная активность, спутанность, акатизия[2], снижение судорожного порога, тремор, серотониновый синдром[3]
АСК[4]	Звон в ушах, головокружение
Баклофен	Усталость, депрессия, головная боль, снижение судорожного порога
Антагонисты кальция	Усталость, бессонница, головная боль, депрессия; флунаризин/циннаризин (паркинсонизм)
Кортикостероиды, АКТГ	Депрессия, повышенная активность, мания, бессонница, головная боль, головокружение, повышенное потоотделение, снижение судорожного порога, тремор
Цитостатики, иммунодепрессоры[5]	• *Острые*: бессонница, спутанность сознания, беспокойство, ступор, генерализованные судороги, миоклонус • *Поздние*: апатия, деменция, бессонница, недержание мочи, нарушения походки, атаксия
Гликозиды	Нарушения зрения, сомнолентность, галлюцинации, судороги, делирий
Леводопа, агонисты дофамина	Спутанность сознания, галлюцинации, психоз, бессонница, гиперкинезия
Нейролептики	Паркинсонизм, ранняя/тардивная дискинезия, акатизия, снижение судорожного порога
Лучевая терапия[6]	• *Острые* (<1 нед.): головная боль, тошнота, сомнолентность, лихорадка • *Подострые* (2–16 нед.): сомнолентность, очаговые неврологические симптомы, лейкоэнцефалопатия, стволовые симптомы (редко) • *Поздние* (>4 мес.): лучевой некроз[7], лейкоэнцефалопатия, деменция, вторичная опухоль
Варфарин	Внутричерепное кровоизлияние

Цит. по: Biller (1998), Kastrup и Diener (2007), Keime-Guibert et al. (1998).

[1] Частые побочные эффекты.

[2] Неспособность долгое время сидеть спокойно из-за неприятных ощущений в ногах, которые проходят, когда пациент начинает двигаться.

[3] Характеризуется спутанностью, лихорадкой, беспокойством, миоклонусом, диафорезом, тремором, диареей и атаксией. Обычно вследствие взаимодействия лекарственных препаратов (например, флуоксетин + сертралин, избирательный ингибитор обратного захвата серотонина + триптофан/ингибитор МАО/карбамазепин/литий/кломипрамин).

[4] Ацетилсалициловая кислота.

[5] Аспарагиназа, цисплатин, цитозин-арабинозид, этопозид (высокие дозы), 5-фторурацил, ифосфамид, метотрексат (высокие дозы внутривенно, интратекально), нитрозомочевина (высокие дозы), прокарбазин, такролимус, винкристин.

[6] Синдромы также возникают при химиотерапии.

[7] Очаговое структурное поражение на месте опухоли спустя 1–2 года после чрескожного облучения и через 6 мес. после интерстициальной лучевой терапии.

Таблица 111. ШКГ для оценки уровня нарушения сознания (с. 211, 375, 392)

Открывание глаз	Баллы	Наилучший речевой ответ	Баллы	Наилучший двигательный ответ	Баллы
				Выполняет команды	6
		Ориентирован и контактен	5	Целенаправленные движения при болевой стимуляции	5
Спонтанно	4	Речь спутанная	4	Отдергивает конечность при болевой стимуляции	4
На речевую команду	3	Отдельные несвязные слова	3	Аномальное сгибание	3
На болевой стимул	2	Нечленораздельные звуки	2	Разгибательная реакция	2
Нет ответа	1	Нет ответа	1	Нет ответа	1

Цит. по: Teasdale (1995).
Баллы выставляются в каждом столбце (например, 2-2-4). При коме сумма баллов 3–8, при ступоре – 8–12, при оглушении – 13–15.

Таблица 112. Критерии оценки степени тяжести ЧМТ (с. 375)

Тяжесть/ШКГ	Риск[1]	Клинические проявления
Минимальная[2]/15	Минимальный	Нет потери сознания, нет амнезии
Легкая (13–15)	Низкий	• Потеря сознания менее чем на 30 мин • Амнезия менее одного дня • Головная боль, головокружение, гематома скальпа, рваная рана
Умеренная (9–12)	Умеренный	• Потеря сознания более чем на 30 мин, но менее чем на 24 ч • Делирий, или защитное поведение (повреждение височной доли), или летаргия/легкое возбуждение (повреждение лобной доли) • Амнезия от 1 до 7 дней • Очаговая неврологическая симптоматика • Рвота, головокружение, нистагм, атаксия • Очень сильная головная боль • Алкогольная/наркотическая интоксикация • Спутанность, не может описать обстоятельства травмы • Серьезное ранение лица • Перелом основания черепа или вдавленный перелом • Судороги • Возможна сопутствующая спинальная травма • Возраст <2 лет (за исключением незначительных несчастных случаев), случаи жестокого обращения с детьми
Тяжелая и крайне тяжелая (3–8)	Высокий	• Потеря сознания более чем на 24 ч • Возможна сопутствующая спинальная травма • Стволовые симптомы (с. 211), другие неврологические дефициты • Нарушение сознания не вследствие приема алкоголя/наркотиков/медикаментов и не постиктальный или метаболический феномен • Вдавленный перелом костей черепа, открытая ЧМТ • Амнезия более 7 дней

Цит. по: White и Likavec (1992).
[1] Риск вторичного повреждения.
[2] Контузия скальпа.

Таблица 113. Показания для КТ при ЧМТ[1] (с. 380)

Нью-Орлеанские критерии:
- ШКГ <15
- Головная боль
- Рвота
- Возраст >60 лет
- Интоксикация алкоголем или наркотиками
- Персистирующая антероградная амнезия (нарушение кратковременной памяти)
- Ранение мягких тканей или костей выше ключицы
- Судороги

Канадские критерии:
- ШКГ <15 в течение 2 ч после травмы
- Подозрение на открытый или вдавленный перелом костей черепа
- Любые признаки перелома основания черепа (в том числе гемотимпанум, симптом очков [«глаза енота»], оторея или ринорея, симптом Баттла)
- Два эпизода рвоты или более
- Возраст >65 лет
- Ретроградная амнезия ≥30 мин
- Опасный механизм травмы (падение с мотоцикла, падение с высоты более 1 м, падение с пяти или более лестничных ступеней)

Цит. по: Ropper и Corson, 2007.
[1] КТ головы следует проводить при наличии любого из Нью-Орлеанских или Канадских критериев.

Таблица 114. Классификация синдрома травматического поперечного повреждения спинного мозга[1] (с. 384)

Утрата функций	Категория	Признаки
Полная	A	Двигательные и сенсорные функции отсутствуют в сегментах S4–S5
Сенсорная неполная	B	Сохранена чувствительность, но отсутствует двигательная функция ниже уровня поражения, включая сегменты S4–S5
Двигательная неполная	C	Двигательная функция сохранена ниже уровня поражения, но более половины ключевых мышц ниже уровня поражения имеют мышечную силу ≤3 баллов
Двигательная неполная	D	Двигательная функция сохранена ниже уровня поражения и по крайней мере половина ключевых мышц ниже уровня поражения имеют мышечную силу ≥3 баллов
Нет	E	Нормальные сенсорная и двигательная функции

[1] Шкала ASIA (Американская ассоциация спинальной травмы). Детали оценки функции мышц см.: www.asia-spinalinjury.org.

Таблица 115. Лечение спинальной травмы (с. 384)

Результат травмы[1]	Лечебные мероприятия[2]
Повреждения при хлыстовой травме (с. 382)	
I степень: поощрение нормальной активности II степень[3]: при очень сильной боли на 2–3 дня производится иммобилизация шеи при помощи мягкого круга или специального воротника. По возможности носить следует только временно	• Раннее начало активной лечебной физкультуры • Адекватная аналгезия <3–4 нед. • Аппликации тепла/холода • Никакого постельного режима, пассивная мобилизация, массаж шеи

Результат травмы[1]	Лечебные мероприятия[2]
Перелом	• Стабильный → консервативные (разгибание/фиксация) • Нестабильный → хирургическое лечение
Повреждение спинного мозга	• Не рекомендуется метилпреднизолон в/в в высоких дозах • Мониторинг дыхания, сердечной деятельности, температуры тела • Профилактика тромбоза • Обезболивание • Дренаж мочевого пузыря, кишечника • Регулярное перекладывание пациента, профилактика пролежней • Ранняя реабилитация в специализированном центре

[1] Более подробно см.: http://journals.lww.com/neurosurgery/toc/2013/03002.
[2] При подозрении на перелом необходима стабилизация позвоночника во время транспортировки (с. 380, 382).
[3] Исключены пациенты с переломами, смещением или повреждением спинного мозга.

Таблица 116. Клинические проявления поражения спинного мозга (с. 380, 386)

Характер поражения	Уровень поражения	Клинические проявления
Трансекция спинного мозга	• Шейный • Грудопоясничный • Мозговой конус	• Тетраплегия • Параплегия • Ранние нарушения функции мочевого пузыря/кишечника, симметричный сенсорный дефицит в крестцовых дерматомах, расслабленный анальный сфинктер
Поражение части спинного мозга (с. 146)	• Передний корешок • Задний корешок • Синдром неполного (частичного) поперечного поражения	• Вялый паралич, мышечная атрофия, гипорефлексия • Локальная/корешковая/отраженная/проекционная боль, нарушение чувствительности в соответствующем дерматоме, гипорефлексия • Синдром Броун-Секара, синдром поражения заднего столба, синдром переднего рога, синдром заднего рога, центральный спинальный синдром, передний спинальный синдром
Течение	• Острое • Хроническое	• Спинальный шок • Спастичность, парез/паралич, нарушения чувствительности, автономная дисфункция

Таблица 117. Дифференциальная диагностика наследственной миелопатии (с. 390)

Причина	Заболевание
Нейродегенерация	БАС, первичный латеральный склероз, наследственная моторная и сенсорная нейропатия V типа, болезнь Мачадо–Джозефа (СЦА-3), дистония, поддающаяся лечению леводопой, нейродегенерация с накоплением железа в головном мозге
Поражение спинного мозга	Шейная миелопатия, объемное образование спинного мозга, синдром фиксированного спинного мозга, сирингомиелия, спинальная АВМ, аномалии черепно-шейного сочленения (мальформация Киари)
Воспаление	РС, HTLV-1-ассоциированная миелопатия (тропический спастический парапарез), миелопатия, ассоциированная с ВИЧ, сифилитическая миелопатия (спинная сухотка)

Причина	Заболевание
Метаболические нарушения (с. 363)	Адреномиелонейропатия, митохондриопатия, болезнь Краббе (глобоидноклеточная лейкодистрофия), метахроматическая лейкодистрофия, болезнь Тея–Сакса (GM2-ганглиозидоз), синдром Бассена–Корнцвейга (абеталипопротеинемия), подострая комбинированная дегенерация (дефицит витамина B_{12}/фолиевой кислоты), дефицит витамина E, дефицит аргиназы, дефицит меди
Нейротоксические нарушения (табл. 118)	Болезнь конзо, латиризм
Другие причины	Детский церебральный паралич, парасагиттальное объемное образование, атаксия Фридрейха, болезнь Пелицеуса–Мерцбахера

Цит. по: Visbeck и Hopf (2001), Finsterer (2003).

Таблица 118. Заболевания, сопровождающиеся поражением верхних (первых) моторных нейронов (с. 390, 394)

Заболевание	Клинические проявления
Адреномиелонейропатия (сцепленное с X-хромосомой, рецессивное; локус Xq28, ген ABCD1)	Начало заболевания в возрасте старше 20 лет; прогрессирующий спастический парапарез, полинейропатия, недержание мочи, импотенция, в 70% случаев – дисфункция коры надпочечников, в 45% случаев – энцефалопатия (с. 365)
Наследственная спастическая параплегия[1]	См. с. 390
Болезнь конзо («уставшие ноги», или мантакасса), следствие употребления корней кассавы[2]	Острая симметричная непрогрессирующая спастическая параплегия; чаще болеют женщины и дети. Восточная и Центральная Африка
Болезнь Мачадо–Джозефа (СЦА-3, аутосомно-доминантное наследование, локус 14q32, ген ATXN3)	Нейродегенеративная мультисистемная болезнь[3]
Нейролатиризм (Индия, Бангладеш, Китай, Эфиопия). Употребление чины посевной (Lathyrus sativus), содержащей нейротоксичную оксалилдиаминопропионовую кислоту[4]	Подострое или хроническое развитие нарушений походки в возрасте 15–45 лет (спастический парапарез, отклонение туловища назад), спазмы мышц ног, парестезия, задержка мочи
Первичный латеральный склероз (обычно спорадический, ювенильная форма: аутосомно-рецессивное наследование, локус 2q33, ген ALS2, взрослая форма: локус 4p16)	Начало заболевания после 50 лет; медленно прогрессирующая, сначала односторонняя или симметричная спастичность без пареза, дизартрия, дисфония, дисфагия, эмоциональная лабильность, боль
Тропический спастический парапарез[5]	Женщины болеют чаще; спастический парапарез, боль в спине, дизестезия, задержка мочи

[1] Другое название – «семейный спастический парапарез».
[2] Горькие корни кассавы содержат линамарин, гликозид, который продуцирует цианид. Токсичны при неправильном приготовлении (недостаточно вымочены и проварены).
[3] Атаксия (с. 349), дистония, паралич наружных глазных мышц, поражение верхних и нижних моторных нейронов.
[4] Удаляется вымачиванием стручков в горячей воде, затем их следует очистить (не путать с нетоксичной Cicer arietinum).
[5] HTLV-1-ассоциированная миелопатия. МРТ выявляет гиперинтенсивные очаги в грудной клетке/головном мозге. Ямайка, Япония, Карибы. Антитела к HTLV-1 в сыворотке и ЦСЖ. Заражение: перинатальное, половым путем, с кровью. При внутривенном употреблении наркотиков; ассоциировано с HTLV-2, часто с ВИЧ.

Таблица 119. Заболевания, сопровождающиеся поражением нижних (вторых) моторных нейронов (с. 394)

Заболевание[1]	Клинические проявления
Доброкачественная очаговая амиотрофия (болезнь Хираяма, мономелическая амиотрофия, ювенильная сегментарная мышечная атрофия)	Локальная медленно прогрессирующая нейрогенная мышечная атрофия одной конечности (рука → обычно C7–T1 > нога → икроножная мышца), причина неизвестна. Начало в раннем возрасте. Противоположная рука страдает в 20% случаев. КК[2] немного повышена. МРТ → сегментарная атрофия спинного мозга или гиперинтенсивность в T2-режиме
Прогрессивная мышечная атрофия	Большей частью спорадическая, редко наследственная[3], мужчины болеют чаще. Постепенно прогрессирует в БАС. Вначале дистальная мышечная атрофия с медленным распространением на смежные группы мышц, реже начинается с атрофии проксимальных мышц. Позже поражение респираторных мышц и бульбарный паралич[4]
Спинальная мышечная атрофия (СМА)	
СМА 1-го типа (детская СМА, болезнь Верднига–Хоффмана)	Начало в первые 6 месяцев жизни[5], AR[6], вялый тетрапарез[7], рот треугольной формы, парадоксальные дыхательные движения, ребенок плохо сосет грудь, не может самостоятельно сидеть
СМА 2-го типа (промежуточная СМА)	Начало в 6–18 мес., AR, дети могут сидеть, но не могут стоять и ходить; сколиоз, контрактуры суставов; иногда фациобульбарная форма[8]
СМА 3-го типа (ювенильная СМА, болезнь Кугельберга–Веландера)	Начало в 18 мес. – 18 лет. AR, СМА3a – начало раньше 3 лет, СМА3b – начало после 3 лет; слабость мышц тазового пояса и бедер, дети могут стоять и ходить, псевдогипертрофия икроножных мышц, бульбарные мышцы не страдают. КК иногда ↑
СМА 4-го типа (СМА взрослых)	Начало после 18 лет, AR, проксимальная мышечная слабость сильнее выражена в ногах, фасцикуляции; бульбарные и респираторные мышцы страдают редко
СМА-LED (*lower extremity, dominant*, т.е. с преимущественным поражением нижних конечностей)	Встречается очень редко, AD[9], слабость мышц ног, наиболее выражена слабость четырехглавой мышцы бедра, начало в раннем детстве
Болезнь Кеннеди (Х-сцепленная бульбоспинальная мышечная атрофия)	Начало в возрасте старше 30 лет; гинекомастия, прогрессирующая мышечная атрофия (ноги страдают больше рук, проксимальная атрофия значительнее дистальной, асимметричная); дизартрия, дисфагия, атрофия мышц языка, сенсорная нейропатия, КК ↑, нарушение уровня половых гормонов, AR, локус Xq12, экспансия тринуклеотидных повторов ЦАГ в гене андрогенового рецептора
Острая вирусная инфекция[10]	Полиомиелит (с. 280), другие энтеровирусы (Коксаки A/B, энтеровирус 70/71), ВИЧ, вирус лихорадки Западного Нила
Постполио-синдром (постполиомиелитный синдром)	См. с. 310
Лимфопролиферативные заболевания	При ходжкинских и неходжкинских лимфомах (иногда парапротеинемия), в ЦСЖ белок ↑, олигоклональные IgG
Радиоиндуцированное	Развивается через несколько месяцев или лет после облучения парааортальных лимфатических узлов (рак яичка, рак матки). Прогрессирует быстро, протекает длительно (с. 396)
Мультифокальная моторная нейропатия[11]	См. с. 372

Цит. по: Murray и Mitsumoto (2012).

[1] Выборочно.

[2] КК – креатинкиназа. ЭМГ-неспецифические нейрогенные изменения. Важно исключить мультифокальную моторную нейропатию, БАС и невралгическую амиотрофию плечевого пояса, сирингомиелию, корешковые поражения; симптоматическая терапия (лечебная физкультура, трудовая терапия).

[3] Более подробно см.: www.omim.org (гены VAPB и SOD1).
[4] Дифференциальная диагностика, как при БАС (табл. 121).
[5] Пренатальные проявления → постнатальное поддержание дыхания.
[6] AR – аутосомно-рецессивное наследование.
[7] Вялый ребенок, поза лягушки, не держит голову.
[8] Болезнь Фацио–Лонде; начинается в возрасте 2–13 лет, быстро прогрессирует.
[9] AD – аутосомно-доминантное наследование.
[10] Острый вялый (асимметричный) парапарез.
[11] Указана здесь для дифференциальной диагностики.

Таблица 120. Семейные формы БАС (с. 394, подробнее см.: www.omim.org)

Форма	Ген/локус/наследование[1]	Примечания
БАС1	SOD1/21q22.11/AD[2]	Позднее начало (взрослые)
БАС2	ALS2[3]/AR	Раннее начало (ювенильная)
БАС3	?[4]/18q21/AD	Позднее начало (взрослые)
БАС4	SETX[5]/9q32.13/AD	Раннее начало (ювенильная)
БАС5	?/15q15/AR	Раннее начало (ювенильная)
БАС6	FUS[6]/16p11.2/AD[2]	Позднее начало (взрослые) с или без ЛВД[7]
БАС7	?20p13/AD	Позднее начало (взрослые)
БАС8	VAPB[8]/20q13.32/AD	Позднее начало (взрослые)
БАС9	ANG[9]/14q11.2/AD	Позднее начало (взрослые)
БАС10	TARDBP[10]/1p36.22/AD	Позднее начало (взрослые) с или без ЛВД
БАС11	Figure4/6q21/AD	Позднее начало (взрослые)
БАС12	OPTN[11]/10p13/AR, AD	Позднее начало (взрослые)
БАС13	ATXN2[12]/12q24.12	Предрасположенность к БАС
БАС14	VCP[13]/9p13.3	Позднее начало (взрослые) с или без ЛВД
БАС15	UBQLN2[14]/Xp11.21	С или без ЛВД
БАС16	SIGMAR1/9p13.3/AD	Раннее начало (ювенильная)
БАС17	CHMB2B[15]/3p11.2/AR	Позднее начало (взрослые)
БАС18	PFN1/17p13.2/AD	Позднее начало (взрослые)

[1] AR – аутосомно-рецессивное, AD – аутосомно-доминантное, XR – X-сцепленное.
[2] Иногда AR.
[3] Алсин.
[4] ? – неизвестно.
[5] Сенатаксин.
[6] FUS → табл. 10.
[7] С. 394.
[8] Ассоциированный с везикулами мембранный протеин-ассоциированный протеин B.
[9] Ангиогенин.
[10] Код для TDP-43 (с. 457).
[11] Код для оптинейрина.
[12] Код для атаксина 2 → СЦА-2, повторы тринуклеотидной последовательности ЦАГ.
[13] Белок, содержащий валозин.
[14] Убиквитин 2.
[15] Мутация может быть причиной ЛВД (с. 394).

Таблица 121. Диагностика и дифференциальная диагностика БАС (с. 394)

Диагностические тесты[1]	**Примечания**
Неврологические симптомы	*Верхние моторные нейроны* (с. 144): нарушение двигательных функций, парез, спастичность, гиперрефлексия *Нижние моторные нейроны* (с. 148): парез, гипо-/арефлексия, мышечная атрофия, фасцикуляции
ЭМГ	Острые и хронические периферические нейрогенные поражения
Нейрография	Исключение блокады проводимости и периферической нейропатии
МРТ	Исключение миелопатии, полирадикулярного поражения, лейкоэнцефалопатии
Измерение массы тела	Снижение массы тела?
Оценка жизненно важных функций, газы крови при необходимости	Респираторная дисфункция?
Лабораторные анализы[2]	СОЭ[3], общий анализ крови, СРБ[4], печеночные и почечные пробы, функция щитовидной железы, витамин B_{12}, сывороточный белок/иммунный электрофорез, КК[5], натрий, калий, кальций, хлориды, фосфаты, магний, глюкоза, антитела (боррелии, ВИЧ, сифилис, varicella–zoster)
ЦСЖ	Цитоз, общий белок, глюкоза, лактат, олигоклональные полосы
Биопсия мышц	Если есть подозрение на миозит или полимиозит с включениями
Глотание	Дисфагия?
Генетические тесты[6]	Синдром Кеннеди (ген AR), ALS6 (ген FUS), ALS10 (ген TARDBP), ALS1 (ген SOD1)
Дифференциальная диагностика БАС	**Синдромы**
Поражение верхних или нижних моторных нейронов	Табл. 118 и 119
Воспалительные и аутоиммунные заболевания	Мультифокальная моторная нейропатия, хронический воспалительный демиелинизирующий полирадикулит, миозит с включениями, полимиозит, МГ, паранеопластический синдром (с. 568), РС
Метаболические и токсические нарушения	Гипертиреоз, гиперпаратиреоз, митохондриопатия, отравление тяжелыми металлами, нейролатиризм, болезнь конзо
Локальные поражения	Шейная миелопатия, опухоль, инсульт, лучевая терапия, сирингомиелия/сирингобульбия (с. 389)
Наследственные заболевания	Наследственная спастическая параплегия, СЦА, окулофарингеальная МД, адреномиелонейропатия, дефицит кислой мальтазы, дефицит гексозаминидазы А[7], комплекс БАС–паркинсонизм–деменция[8], болезнь Мачадо–Джозефа[9], семейная аутосомно-доминантная ЛВД[10], болезнь с полигликозановыми тельцами у взрослых[11]
Инфекционные заболевания	ВИЧ, HTLV-1, болезнь Крейтцфельдта–Якоба, сифилис
Другие нейродегенеративные заболевания	МСА, КБД, ПНП, паркинсонизм
Фасцикуляции (с. 148)	Без мышечной атрофии, пареза или нарушений чувствительности и рефлексов, с нормальными данными ЭМГ[12] → доброкачественные фасцикуляции

[1] Исследования назначают, руководствуясь клинической картиной (дифференциальная диагностика).
[2] Специфические лабораторные анализы: гексозаминидаза А, антинуклеарные антитела, жирные кислоты с длинной цепью, анти-Hu-антитела, аутоантитела к GM1, ангиотензинпревращающий фермент, антитела к ацетилхолиновым рецепторам, антитела к потенциалзависимым калиевым каналам, антитела к HTLV-1.
[3] Скорость оседания эритроцитов.

[4] С-реактивный белок.
[5] Креатинкиназа.
[6] Если есть подтверждение семейного БАС.
[7] Табл. 104.
[8] Западно-тихоокеанский комплекс БАС–паркинсонизм–деменция (комплекс острова Гуам); возможно, заболевание носит не семейный характер, а обусловлено употреблением в пищу нейротоксических семян саговника → Cycadales.
[9] Табл. 118.
[10] См. с. 338.
[11] Полинейропатия, когнитивные нарушения, спастический тетрапарез.
[12] Низкая частота разрядов (при БАС высокая), нет генерализации (обычно дистальные мышцы нижних конечностей), нет патологических признаков на ЭМГ, ухудшается при употреблении кофе, алкоголя, при усталости, повышенной физической активности.

Таблица 122. Мононейропатии (с. 399, иллюстрации на с. 401 и 402)

Нерв	Поражение → синдром	Причина[1]
Добавочный (XI)[2]	• Проксимальное → парез грудино-ключично-сосцевидной мышцы и верхней части трапециевидной мышцы	• Поражение основания черепа, шейно-черепное сочленение (опухоль, перелом)
	• Дистальное → парез верхней части трапециевидной мышцы	• Биопсия, операция в области шеи
Диафрагмальный (C3/4)	• C3/4 → паралич мышц плечевого пояса и диафрагмы	• Невралгическая амиотрофия плеча, травма
	• Шейное сплетение, нерв → паралич диафрагмы	• Опухоль средостения
Подмышечный (C5/6)	• Паралич мышц, отводящих плечо • Атрофия дельтовидной мышцы	• Вывих плеча
Длинный грудной (C5–C7)	• Крыловидная лопатка, нет нарушений чувствительности, слабость мышц, поднимающих верхнюю конечность	• Компрессия («ранцевый паралич»), невралгическая амиотрофия плеча (с. 407), перенесенная инфекция
Лучевой (C5–Th1)	• Верхняя часть руки → свисание кисти (с. 145), снижение чувствительности на лучевой поверхности руки, возвышении между I и II пальцами	• Компрессия[3]/перелом диафиза плеча
	• Проксимальная часть предплечья → синдром супинатора (слабость супинации[4])	• Травма, опухоль, растяжение
	• Дистальная часть предплечья → поражение чувствительных ветвей	• Операция, компрессия
Срединный (C5–Th1)	• Верхняя часть руки → «рука проповедника»[5]	• Компрессия, перелом
	• Проксимальная часть предплечья → синдром круглого пронатора[6], синдром переднего межкостного нерва[7]	• Растяжение, шваннома, компрессия, перелом
	• Дистальная часть предплечья → карпальный туннельный синдром, ночная парестетическая брахиалгия[8]	• Компрессия, артериовенозная фистула, уремия, ревматоидый артрит, беременность, СД, гипотиреоз, моноклональная гаммапатия
Локтевой (C8–Th1)	• Верхняя часть руки → «когтистая лапа»[9]	• Травма
	• Проксимальная часть предплечья → «когтистая лапа»	• Травма, компрессия, артроз, дислокация нерва, выход его из локтевой борозды
	• Дистальная часть предплечья – параличи различного типа	• Травма, компрессия, канальный синдром Гийона («паралич велосипедиста»)

Нерв	Поражение → синдром	Причина[1]
Латеральный кожный нерв бедра (L2/3)	• Парестетическая мералгия[10]	• Компрессия
Запирательный (L2–L4)	• Паралич приводящих мышц бедра → циркумдукция при ходьбе • Поражение задней ветви → боль в колене	• Травма, опухоль, операция
Бедренный (L1–L4)	• Проксимальное поражение → паралич разгибателей голени • Внутритазовое поражение → дополнительный паралич сгибателей бедра (нарушения походки)	• Гематома или абсцесс поясничной мышцы • После операций (на тазобедренном суставе, гистерэктомия), травма
Верхний ягодичный (L2–S1)	• Паралич отводящих мышц → симптом Тренделенбурга	• Травма, инъекция
Нижний ягодичный (L5–S2)	• Большая ягодичная мышца → паралич разгибателей бедра	• Травма, инъекция
Седалищный (L4–S3)	• Поражение малоберцовой и большеберцовой (частичное) порции седалищного нерва	• Травма, операция на бедре, внутримышечная инъекция
Общий малоберцовый (L4–S2)	• Поражение в области головки малоберцовой кости → паралич мышц, осуществляющих дорсальное сгибание стопы (степпаж)	• Компрессия, перелом, растяжение, компартмент-синдром
Большеберцовый (L4–S3)	• Поражение надколенника → паралич сгибателей (стопы, пальцев), потеря чувствительности на задней поверхности икроножной мышцы и на подошве, отсутствие ахиллова рефлекса	• Перелом, компрессия
	• Тарзальный туннельный синдром[11] → локальная боль позади медиальной лодыжки или в области подошвы, усиливается при ходьбе	• Компрессия, травма
	• Метатарзалгия Мортона → пальцевые нервы, боль в переднем отделе стопы	• Неврома, компрессия (тесная обувь)

Цит. по: Mumenthaler et al. (2007).

[1] Выборочно; наиболее часто встречающиеся формы.

[2] Черепной нерв (с. 23, 451).

[3] Костыльный паралич, жгут (ишемия).

[4] Поражение конечной моторной ветви: боль на разгибательной поверхности предплечья, нет нарушений чувствительности, нарушено разгибание пальцев, сохранено разгибание кисти.

[5] Паралич мышц-сгибателей предплечья/кисти, пронаторов, атрофия тенара, чувствительность снижена в I–III и 1/2 IV пальца, трофические нарушения.

[6] Боль на ладонной поверхности предплечья, парестезия пальцев на лучевой половине кисти, слабость сгибателей пальцев, атрофия тенара.

[7] Поражение: передний межкостный нерв (синдром Кило–Невина), нарушения чувствительности отсутствуют, слабость сгибания дистальной фаланги большого пальца, указательного и среднего пальца – нельзя сделать букву «О» с помощью большого и указательного пальцев.

[8] Тупая боль в руке ночью, утрата чувствительности, атрофия тенара и паралич по мере прогрессирования болезни.

[9] Переразгибание пальцев в пястно-фаланговых суставах, сгибание средних и дистальных фаланг, нарушение чувствительности V и 1/2 IV пальца.

[10] Жгучая боль по наружной поверхности бедра; ослабевает при сгибании бедра.

[11] Поражение нерва позади медиальной лодыжки.

Таблица 123. Синдромы при диабетической нейропатии (с. 396, 399, 403)

Синдром	Признаки
Симметричное поражение	
Дистальная сенсомоторная (преимущественно сенсорная) полинейропатия[1]	Поражение длинных миелинизированных и немиелинизированных волокон, главным образом дистальных, в основном сенсорная с наличием боли или без боли, аллодиния, арефлексия[2], позднее слабость дистальных мышц
Болезненная дистальная нейропатия	Поражение мелких волокон, жгучая, колющая боль, усиливающаяся ночью. Скорость нервной проводимости может быть нормальной. Биопсия кожи выявляет уменьшение внутриэпидермальных нервных волокон; может быть первым симптомом СД
Острая болезненная нейропатия (инсулиновый неврит)	Парез может отсутствовать. Возникает вместе с быстрой потерей массы тела в начальном периоде лечения диабета (2-го типа), применением строгой диеты (диабет 1-го типа); бывает асимметричной; ощущение жжения, в том числе на коже туловища; мало клинических признаков нейропатии; при хорошем контроле диабета ремиссия в течение 1 года
Автономная нейропатия	*Сердечно-сосудистая*: ортостатическая гипотензия, сердечная дисфункция[3], бессимптомный инфаркт миокарда *Желудочно-кишечная*: дисфагия, гастроэзофагеальный рефлюкс, запор, диарея, недержание кала *Мочеполовая*: остаточная моча, ретроградная эякуляция, эректильная дисфункция *Дыхательная*: обструктивное апноэ во сне *Потоотделение*: повышено или отсутствует
Асимметричное поражение	
Пояснично-крестцовая корешковая нейропатия/плексопатия[4, 5]	Иногда симметричная, интенсивная боль, иррадиирующая из поясницы в верхнюю область бедра. Слабость и атрофия мышц, иннервируемых бедренным нервом. Отсутствие рефлекса с четырехглавой мышцы бедра. Минимальные нарушения чувствительности; обычно диабет 2-го типа
Грудопоясничная радикулонейропатия[5]	Сегментарная опоясывающая боль, нарушения чувствительности, паралич мышц брюшной стенки; разрешается, по крайней мере частично, через несколько месяцев
Компрессионные синдромы	Карпальный туннельный синдром, поражение локтевого нерва на уровне локтя, поражение малоберцового нерва
Мононейропатия ЧН[5, 6]	VI → острая, обычно безболезненная, III → острая, изначально без вовлечения зрачков болезненная[7] офтальмоплегия, IV → изначально острая ретроорбитальная боль

[1] Дополнительные исследования необходимы при быстром прогрессировании и асимметрии симптомов, а также при резкой мышечной слабости (→ васкулит, СГБ, алкогольное поражение, парапротеинемия, наследственная, паранеопластическая нейропатия).
[2] Особенно это относится к ахиллову рефлексу.
[3] Тахикардия в покое, фиксированная ЧСС.
[4] Другие названия: проксимальная диабетическая нейропатия, диабетическая амиотрофия, нейропатия бедренного нерва.
[5] Прогноз благоприятный (частичная или полная ремиссия).
[6] У пациентов с СД местная инфекция (риноцеребральный мукоромикоз, с. 318; наружный отит) может вызвать поражение ЧН.
[7] Периорбитальная, ретроорбитальная, лобно-височная, полушарная.

Таблица 124. Клинические проявления СГБ (с. 405)

Синдром	Признаки[1]
ОВДП[2]	• Страдают все конечности, часто с автономными нарушениями • Антитела неизвестны
Острая моторная и сенсорная аксональная нейропатия[3]	• Паралич, ранняя мышечная атрофия. Дегенерация аксонов • IgG-антитела к GM_1, GM_{1b} и GD_{1a}
Острая моторная аксональная нейропатия[4]	• Чисто моторная нейропатия с дегенерацией аксонов • IgG-антитела к GM_1, GM_{1b}, GD_{1a} и GalNac-GD_{1a}
Острая чисто сенсорная нейропатия	• IgG-антитела к GM_{1b}
Острая чисто автономная нейропатия	• Различные признаки автономной дисфункции
Синдром Миллера Фишера	• Диплопия (обычно наружная офтальмоплегия), атаксия, арефлексия, возможен неврит зрительного нерва • IgG-антитела к GQ_{1b} и GT_{1a}, GD_3
Синдром Миллера Фишера/Гийена–Барре (сочетание синдромов)	• IgG-антитела к GD_3, GT_{1a} и GQ_{1b}
Синдром CANOMAD (ХАНОМАД)[5]	• IgG-антитела к GQ_{1b} • Дизиалозил-IgM-антитела
Острая фарингеально-цервикально-брахиальная чисто моторная аксональная нейропатия	• IgG-антитела к GT_{1a}

Цит. по: Hughes и Cornblath (2005).
[1] Указаны наиболее часто встречающиеся проявления. Могут быть и другие моторные, сенсорные и вегетативные нарушения.
[2] Форма, наиболее часто встречающаяся в Европе, Северной Америке и Австралии.
[3] Обычно встречается в Северном Китае, Японии, Центральной и Южной Америке, изредка в западных странах.
[4] Сочетание синдрома Миллера Фишера с параличом конечностей и дыхательной мускулатуры.
[5] ХАНОМАД (CANOMAD) – синдром **х**ронической **а**тактической **н**ейропатиии, **о**фтальмоплегии, **м**оноклональной IgM-гаммапатии, холодовых **а**гглютининов и **д**изиалозил-антител; выраженная сенсорная атаксия и арефлексия, бульбарный паралич; напоминает хронический синдром Миллера Фишера.

Таблица 125. Диагностические исследования при СГБ (с. 405) и ХВДП (с. 407)

Тест	Примечания
Необходимые неврологические признаки (ОВДП)	• Прогрессирующий паралич верхних и нижних конечностей • Генерализованная гипо- или арефлексия
Доказательные тесты[1]	• Электрофизиологические: двустороннее тестирование трех чувствительных нервов (скорость нервной проводимости, амплитуда), трех двигательных нервов (дистальная латентность, амплитуда, скорость нервной проводимости) с билатеральными F-волнами и H-рефлексами • ЦСЖ[2]: глюкоза, общий белок, цитоз, лактат, бактериологическое исследование
Исследования в особых случаях	• Порфобилиноген в моче, δ-аминолевулиновая кислота, антинуклеарные факторы, антитела к ВИЧ, токсикологический скрининг (наркотики, алкоголь, тяжелые металлы)
Общие медицинские анализы	• Анализ мочи, общий анализ крови, СОЭ, электролиты, исследования функции печени, почек и щитовидной железы, креатинкиназа, коагулограмма, ЭКГ, рентгенография грудной клетки, газы крови, жизненная емкость легких

Тест	Примечания
Выявление причины[1]	• Исследование фекалий: полиовирус при чисто моторных синдромах • Серология: *Campylobacter jejuni*, ЦМВ, вирус Эпштейна–Барр, *Mycoplasma pneumoniae* • Антитела: к GM_1, GD_{1a}, GQ_{1b} • Биопсия нерва при ХВДП

Цит. по: Hughes и Cornblath (2005).
[1] Указан необходимый минимум. В некоторых случаях требуются дополнительные тесты, в частности, если заподозрены: острая моторная аксональная нейропатия, острая моторная и сенсорная аксональная нейропатия или синдром Миллера Фишера. См. табл. 126.
[2] Люмбальная пункция проводится до начала лечения иммуноглобулинами, которые могут вызвать асептический менингит. Типичный результат при ОВДП или ХВДП – повышенный уровень общего белка без плеоцитоза; при ОВДП ЦСЖ может быть нормальной в течение первых двух дней.

Таблица 126. Дифференциальная диагностика СГБ (с. 405) и ХВДП (с. 407)

Причина	Примеры
Церебральная или спинальная	Стволовой энцефалит, энцефалопатия Вернике, неопластический менингит, поперечный миелит, компрессия спинного мозга
Поражение переднего рога (с. 394)	Полиомиелит, вирус лихорадки Западного Нила
Спинальные корешки	Компрессия, воспаление (например, ЦМВ), инфильтрация мозговых оболочек опухолевыми клетками
Метаболические нарушения	Гипокалиемия, гипермагниемия, гипогликемия
Периферическая нейропатия	ХВДП (с. 407), лекарственная и токсическая нейропатия (в том числе тяжелые металлы), порфирия, нейропатия при тяжелых заболеваниях (с. 425), васкулит, дифтерия, дефицит витамина B_{12}, осложнение клещевого энцефалита (паралич)
Нарушение нервно-мышечной передачи	МГ, ботулизм, отравление органическими фосфатами
Миопатия	Миопатия при тяжелых заболеваниях, полимиозит, дерматомиозит, рабдомиолиз
Необычные симптомы (красные флажки) при СГБ	Изначальная тяжелая легочная дисфункция с умеренной слабостью конечностей, тяжелые нарушения чувствительности с умеренной мышечной слабостью; изначальная дисфункция мочевого пузыря и кишечника, лихорадка; резкое снижение чувствительности с постепенным нарастанием мышечной слабости при отсутствии респираторной дисфункции (ХВДП, с. 407), тяжелый асимметричный паралич, увеличение количества мононуклеаров или гранулоцитов в ЦСЖ
При ХВДП	ВИЧ-1, системная красная волчанка, моноклональная гаммапатия неясного генеза, *POEMS*-синдром[1], хронический гепатит, ходжкинская лимфома, наследственные нейропатии, СД

Цит. по: van Doorn et al. (2008).
[1] *POEMS*-синдром – **p**olyneuropathy (*полинейропатия*), **o**rganomegaly (*органомегалия*), **e**ndocrinopathy (*эндокринопатия*), **m**onoclonal gammapathy (*моноклональная гаммапатия*), **s**kin changes (*кожные изменения*).

Таблица 127. Нейропатии, ассоциированные с множественной миеломой, AL-амилоидозом[1] и инфекциями (с. 407)

Причина	Синдромы
Множественная миелома	Сенсомоторная нейропатия в 5% случаев
POEMS-синдром[2]	В 50% случаев остеосклерозирующей миеломы нейропатия, сходная с ХВДП
Первичный системный амилоидоз (AL-амилоидоз)	Болезненная сенсомоторная нейропатия, автономная нейропатия
Инфекционные болезни	
ВИЧ-1 (с. 307)[3]	Пояснично-крестцовая полирадикулопатия, мононейропатия, множественная мононейропатия, СГБ (ОВДП), ХВДП, мононейропатии ЧН, дистальная симметричная полинейропатия, сенсорная нейропатия
Лепра (болезнь Гансена, с. 408)	Наиболее частая причина нейропатии в мире. Возбудитель *Mycobacterium leprae* размножается в участках тела с низкой температурой (поверхностные кожные нервы, нос, наружные области глаз, яички). Сегментарные утолщения периферических нервов (в области локтей, запястий, лодыжек). Диссоциированное нарушение чувствительности в ангидротических и депигментированных участках кожи
Вирус лихорадки Западного Нила, HTLV-1, дифтерия[4], болезнь Лайма, болезнь Шагаса[5]	См. с. 290

[1] Амилоидоз легких цепей (A – amyloidosis, амилоидоз; L – light chains, легкие цепи).
[2] *POEMS*-синдром – см. примечание к табл. 126.
[3] Различные нейропатии на разных стадиях ВИЧ-инфекции.
[4] *Corynebacterium diphtheriae*.
[5] *Trypanosoma cruzi* (паразит).

Таблица 128. Классификация наследственных нейропатий (с. 411)

Группа заболеваний	Синдром	Локус[1]/ген
Заболевания, при которых нейропатия является основным или ведущим симптомом	ШМТ-I[2], демиелинизирующая[3], AD	17p12/PMP22 (DSS[4]) 1q23.3/MRZ (DSS, CH[5]) 16p13.3/LITAF 10q21.3/EGR2 (DSS, CH) 8p21.2/NEFL
	ШМТ-I[6], демиелинизирующая, AR	8q21.11/GDAP1 11q21/MTMR2 11p15.4/SBF2 5q32/SH3TC2 8q24.22/NDRG1 10q21.3/EGR2 19q13.2/PRX (DSS) 10q23.2/? 12p11.21/FGD4 6q21/FIG4
	ШМТ-II, аксональная, AD	1p36.22/MFN2/KIF1B 3q21.3/RAB7 12q24.11/TRPV4 7p14.3/GARS 8p21.2/NEFL 7q11.23/HSPB1 12q12–q13.3/? 12q24.23/HSPB8

Группа заболеваний	Синдром	Локус[1]/ген
	ШМТ-II, аксональная, AR	1q22/LMNA 19q13.33/MED25 8q21.11/GDAP1
	ШМТ-X	XD: Xq13.1/GJB1 (CMTX1)[3, 7]
	ШМТ[8], промежуточная	AD: 1p35.1/YARS AD: 19p13.2/DNM2
	Наследственная нейропатия с предрасположенностью к параличу от сдавления	AD: 17p12/PMP22
	Наследственная сенсорная и автономная нейропатия	Множество известных генов[9]
	Дистальная наследственная моторная нейропатия	Гетерогенная группа моторных нейропатий без нарушений чувствительности
	Наследственная невралгическая амиотрофия, AD	17q25.2–q25.3/SEPT9
	Семейная амилоидная полинейропатия[10]	AD
Нозологические формы, при которых нейропатия является частью системного или мультисистемного заболевания	Нарушения липидного обмена (с. 347, 364, 539)	Лейкодистрофии, дефицит липопротеинов, болезнь Рефсума, дефицит α-галактозидазы, церебротендинальный ксантоматоз, сфинголипидозы[11]
	Порфирии	Острая интермиттирующая порфирия, наследственная копропорфирия, дефицит аланиндегидрогеназы
	Нарушения ДНК	Атаксия-телеангиэктазия, пигментная ксеродермия, кокаиновый синдром
	Нейропатии при митохондриальных болезнях	См. с. 349, 418
	Нейропатии, ассоциированные с наследственными атаксиями	См. с. 347
	Нейроакантоцитоз	См. с. 344
	Нейропатия гигантского аксона[12], AR	16q23.2/GAN
	Нейропатия, атаксия, пигментный ретинит (митохондриальный синдром)	См. с. 349

AD – аутосомно-доминантный (тип наследования), AR – аутосомно-рецессивный, XR – X-сцепленный рецессивный, XD – X-сцепленный доминантный, ? – неизвестно.
Цит. по: Reilly (2007); более подробно см.: www.omim.org; www.molgen.vib-ua.be.
[1] Выборочно. Список неполный.
[2] Другое название – наследственная моторно-сенсорная нейропатия.
[3] Скорость проводимости по срединному нерву <38 м/с. Страдают преимущественно шванновские клетки.
[4] Синдром Дежерина–Сотта (*Dejerine–Sottas syndrome*).
[5] Врожденная гипомиелиновая нейропатия (*congenital hypomyelinated neuropathy*).
[6] Другое название аутосомно-рецессивной болезни ШМТ-I – ШМТ-IV.
[7] Скорость нервной проводимости >38 м/с, страдают преимущественно нейроны/аксоны.
[8] Скорость нервной проводимости – 25–45 м/с.
[9] HSAN3 (9q31.3/IKBKAP) – синдром Райли–Дея.
[10] Различные подтипы с различными измененными сывороточными белками (транстиретин, аполипопротеин A1, гелсолин), из которых образуется амилоид. При транстиретиновой форме предшественники амилоида могут быть удалены с помощью трансплантации печени; клиническое улучшение.
[11] Болезнь Нимана–Пика, болезнь Гоше, метахроматическая лейкодистрофия, болезнь Фабри, болезнь Тея–Сакса, болезнь Краббе.
[12] Сенсомоторная нейропатия, мозжечковые синдромы, низкий рост, светлые вьющиеся волосы.

Таблица 129. Наследственные миопатии (с. 413)

Заболевание	Миопатия	Наследование	Локус	Ген (белок)
МД				
Дистрофинопатии	МД Дюшенна	XR	Xp21.2–p21.1	Дистрофин
	МД Беккера	XR	Xp21.2–p21.1	Дистрофин
Конечностно-поясные МД, AD[1, 2]	LGMD1A[5]	AD	5q31.2	TTID (миотилин)
	LGMD1B[3]	AD	1q22	LMNA (ламин A/C)
	LGMD1C	AD	3p25.3	CAV3 (кавеолин 3)
	LGMD1E (LGMD1D)	AD	7q36.3	DNAJB6
Конечностно-поясные МД, AR[1]	LGMD2A[6]	AR[1]	15q15.1	CAPN3 (кальпаин 3)
	LGMD2B	AR	2p13.2	DYSF (дисферлин)
	LGMD2C	AR	13q12.12	SGCG (γ-саркогликан)
	LGMD2D	AR	17q21.33	SGCA (α-саркогликан)
	LGMD2E	AR	4q12	SGCB (β-саркогликан)
	LGMD2F	AR	5q33.3	SGCD (δ-саркогликан)
	LGMD2G	AR	17q12	TCAP (телетонин)
	LGMD2H	AR	9q33.1	TRIM32
	LGMD2I[8]	AR	19q13.3	FKRP (фукутин-связанный протеин)
	LGMD2J	AR	2q31.2	TTN (титин)
	LGMD2L	AR	11p14.3	ANO5 (аноктамин 5)
Лице-лопаточно-плечевая МД	FSHMD1[9]	AD	18p11.32	DUX4
	FSHMD2	Дигенное	2p13.2	SMCHD1
Миопатии вследствие изменений протеина ядерной оболочки[3]	МД Эмери–Дрейфуса (EDMD1)	XR	Xq28	EMD (эмерин)
	EDMD2[4]>EDMD3	AD, AR	1q22	LMNA (ламинин A/C)
Дистальные миопатии	Тип Веландера (кисти)	AD	2p13	TIA1
	МД Миоши I типа (голени/предплечья)[5]	AR	2p13.2	DYSF (дисферлин)
Окулофарингеальная МД	OPMD	AD	14q11.2	PABPN1
Миотонии				
Миотонические дистрофии	Миотоническая МД[6]	AD	19q13.32	DMPK
	ПММ[7]	AD	3q21.3	ZNF9
Недистрофические миотонии	Врожденная миотония, тип Томсена	AD	7q34	CLCN1
	Врожденная миотония, тип Беккера	AR	7q34	CLCN1
	Врожденная парамиотония	AD	17q23.3	SCN4A
	Миотония, усиливающаяся приемом калия	AD	17q23.3	SCNA4
ПП	Гипокалиемический ПП I типа	AD	1q32.1	CACNA1S
	Гиперкалиемический ПП	AD	17q23.3	SCN4A

Заболевание	Миопатия	Наследование	Локус	Ген (белок)
Метаболические миопатии	См. табл. 133 (выборочно)	AR	1p13.2	AMPD1
Дефицит аденилатдезаминазы	Дефицит миоаденилатдезаминазы	AR		
Злокачественная гипертермия	MHS1	AD[8]	19q13.2	RYR1
Врожденные миопатии	См. табл. 132 (выборочно)	AD, AR, XR		
Митохондриальные миопатии	См. табл. 133 (выборочно)			

AD – аутосомно-доминантный (тип наследования), AR – аутосомно-рецессивный, XR – X-сцепленный рецессивный, XD – X-сцепленный доминантный.
Цит. по: www.omim.org.
[1] Список неполный.
[2] LGMD – конечностно-поясная МД (*limb-girdle muscular dystrophy*). AR-фенотип встречается чаще, чем AD.
[3] Ядерные мембранопатии. МД вследствие изменений ядерной мембраны.
[4] Эпоним: МД Гауптмана–Тангаузера.
[5] Генетически гетерогенная.
[6] Миотоническая дистрофия Куршмана–Штейнерта.
[7] Проксимальная миотоническая миопатия.
[8] Наиболее часто встречающаяся форма.

Таблица 130. Фенотипы некоторых МД[1] (с. 413)

Признак	МД Дюшенна	МД Беккера	Конечностно-поясная МД	ЛЛПМД[2]	Миотоническая МД
Средний возраст начала заболевания	<5 лет	5–15 лет	Подростки/взрослые	7–30 лет	Подростки/взрослые
Пол[3]	М	М	М/Ж	М/Ж	М/Ж
Манифестация симптомов	Тазовый пояс	Тазовый пояс	Часто тазовый пояс	Лицо, плечевой пояс	Лицо, плечевой пояс, руки, дорсальное сгибание ног
Поражение мышц лица	Нет	Нет	Нет	Да	Да (катаракта)
Псевдогипертрофия	Икроножные, дельтовидные, ягодичные мышцы	Икроножные мышцы	Иногда икроножные мышцы	Нет	Нет
Сердечная дисфункция	Часто (аритмия, нарушение проводимости)	Редко (аритмия, кардиомиопатия)	Иногда	Нет	Часто (аритмия, нарушение проводимости)
Респираторные нарушения	Часто	Редко	Редко	Редко	Редко
Креатинкиназа	↑ в 50–300 раз	↑ в 20–200 раз	↑ менее чем в 10 раз	Нормальная или ↑ не более чем в 4 раза	Нормальная или ↑ не более чем в 3 раза
Дистрофин	Нет	Дефицит	Норма	Норма	Норма
Миотония	Нет	Нет	Нет	Нет	Да

Признак	МД Дюшенна	МД Беккера	Конечностно-поясная МД	ЛЛПМД[2]	Миотоническая МД
Прогноз	Нарушение походки в 3–6 лет, гипертрофия в 5–6 лет, паралич и контрактуры в 6–11 лет, смерть между 15 и 30 годами	Медленное прогрессирование, утрата способности ходить примерно через 20 лет от начала заболевания, средний возраст смерти 42 года (23–89)	Обычно медленно прогрессирует, но продолжительность жизни немного снижена	Медленно прогрессирует, но сохраняется способность ходить, не влияет на продолжительность жизни	Способность ходить сохраняется, продолжительность жизни сокращается только при тяжелых проявлениях

[1] В таблицу не включены МД Эмери–Дрейфуса, окулофарингеальная МД, дистальные миопатии, проксимальная миотоническая МД, врожденная МД. Они встречаются исключительно редко (заболеваемость менее $1:10^6$ населения).
[2] Лице-лопаточно-плечевая МД.
[3] М – мужчины, Ж – женщины.

Таблица 131. Мышечные каналопатии (с. 414)

Кальциевые каналы	Натриевые каналы	Калиевые каналы	Хлоридные каналы	Рианодиновые рецепторы[1]
Ген/локус: CACNA1S (CACNL1A3)/1q32.1	Ген/локус: SCN4A/17q23.3	Ген/локус: KCNJ2/17q24.3	Ген/локус: CLCN1/7q43	Ген/локус: RYR1/19q13.2
• **Гипокалиемический ПП I типа (AD)** – 2-е десятилетие жизни – ↑[2] в покое после интенсивной физической нагрузки, диета, богатая углеводами, во время месячных – Профилактика: диета с ограничением углеводов и соли, ограничение физических нагрузок, пребывания на холоде – Слабость: пара- или тетрапарез (вторая половина ночи, раннее утро) – Продолжительность приступа: от нескольких часов до нескольких дней – Миотония обычно отсутствует • **Тиреотоксический ПП (спорадический)** – Тиреотоксикоз, диета, богатая углеводами, в покое после интенсивной физической нагрузки • **Злокачественная гипертермия (MHS5)** – Как при MHS1 – MHS5 только у 1% пациентов	• **Гипокалиемический ПП II типа (AD)** – Как при I типе • **Гиперкалиемический ПП[3] (AD)** – 1-е десятилетие жизни – ↑ в покое после физической активности; холод, после нагрузки калием, кортикостероиды, натощак (в утренние часы), алкоголь, стресс, беременность – Профилактика: диета, богатая углеводами и бедная калием, исключить голодание – Слабость: вялый проксимальный симметричный парез, миотония и парамиотония в 50% случаев – Продолжительность приступа: от нескольких минут до нескольких часов – С миотонией или без нее • **Врожденная парамиотония (AD)** – Новорожденные, дети – ↑: холод, физическая нагрузка, спонтанно – Профилактика: теплая одежда, диета, богатая углеводами – Слабость: мышцы лица, язык, шея, верхние конечности – Продолжительность приступа: от нескольких минут до нескольких часов • **PAM**[4]	• **Синдром Андерсен-Тавила (AD)** – Раннее детство – ↑: ПП при нагрузке калием, интенсивная физическая активность – Улучшение при осторожном снижении концентрации калия – Слабость: проксимальная > дистальной – Продолжительность приступа: 1–48 ч – Сердечная дисфункция (аритмия, удлинение интервала QT, нарушение проводимости), дисморфизм (низкий рост, синдактилия, сколиоз, мальформация челюсти, высокое нёбо, гипертелоризм)	• **Врожденная миотония Томсена (AD)** – Раннее детство – Миотония ↑: холод, голод, усталость, стресс – Ослабевает при разогреве[5], не рекомендуются интенсивные физические нагрузки – Слабость: мышц лица, дистальных мышц верхних конечностей >нижних конечностей – Продолжительность приступа: нормализация в покое – Мышечная гипертрофия • **Врожденная миотония Беккера (AR)** – 1-е десятилетие жизни – Миотония ↑: см. выше, но мышечная слабость транзиторная – Ослабевает при согревании – Слабость: дистальных мышц нижних конечностей >верхних конечностей, мышц лица – Продолжительность приступа: прекращается в покое или после коротких физических упражнений – Псевдогипертрофия мышц нижних конечностей	• **Злокачественная гипертермия (MHS1[6], AD, с. 424)** – Причина осложнений при ингаляционном наркозе и введении деполяризующих миорелаксантов – ↑: кокаин, амфетамины, экстази – Диагностика: кофеин-галотановый контрактурный тест – MHS1 у 50–60% пациентов – При болезни центрального стержня/болезни множественных центральных стержней (табл. 132)

Цит. по: Merrison и Hanna (2009); www.omim.org.

[1] Рецепторы управляют выходом кальция из саркоплазматического ретикулума в саркоплазму → активация сокращения мышечных волокон (с. 68).

[2] ↑ – относится к факторам, которые провоцируют или усугубляют симптоматику.

[3] Синонимы: эпизодическая наследственная адинамия, болезнь Гамсторп.

[4] PAM (*potassium-aggravated myotonia*) – миотония, усиливающаяся приемом калия (флуктуирующая, ацетазолзависимая, перманентная миотония).

[5] Повторные мышечные сокращения (разогрев) уменьшают миотонию.

[6] Генетически гетерогенна.

Таблица 132. Некоторые формы врожденной миопатии (с. 416)

Миопатия	Локус/ген	Признаки[1]
Болезнь центрального стержня (AD[2])	19q13.2/RYR1 (табл. 131)	• Гипотония у новорожденных[3] • Медленно прогрессирующая • Снижение мышечной массы • Аномалии скелета • Гипо- или арефлексия • Мышечная скованность после физической нагрузки • Риск развития злокачественной гипертермии
Немалиновая миопатия → клинически и генетически гетерогенная	Идентифицировано 7 генных локусов. AR[5]- и AD-наследование. Формы: младенческая, ювенильная, с дебютом у взрослых	• Гипотония у новорожденных • Медленно- или быстропрогрессирующая
Центронуклеарная (миотубулярная) миопатия → клинически и генетически гетерогенная	Идентифицировано 4 генных локуса. AR-, AD- и X-сцепленное наследование. Формы: неонатальная, раннего детского возраста и с дебютом у взрослых	• Гипотония у новорожденных • Слабость мышц лица • Наружная офтальмоплегия • Респираторные нарушения • Дисфагия

[1] Указаны отдельные признаки. Клинические проявления варьируют.
[2] AD – аутосомно-доминантное наследование.
[3] Клинические проявления варьируют. Наряду с врожденными существуют бессимптомные формы и миопатия с дебютом у взрослых.
[4] Врожденный вывих бедра, деформации грудной клетки, кифосколиоз, полая стопа.
[5] AR – аутосомно-рецессивное наследование.

Таблица 133. Некоторые формы метаболической миопатии (с. 418)

Миопатия/локус	Дефект/ген/наследование	Признаки
Метаболизм углеводов[1]		
Тип II, болезнь Помпе[2] (дефицит кислой мальтазы)/17q25.3	α-1,4-глюкозидазы (кислой мальтазы)/GAA/AR	Медленно прогрессирующая проксимальная миопатия, респираторные нарушения (ночная гиповентиляция), заместительная энзимотерапия
Тип V, Мак-Ардла, (дефицит миофосфорилазы)/11q13.1	Миофосфорилазы/PYGM/AR	Боль и скованность мышц после физической нагрузки, миоглобинурия, феномен второго дыхания[3]
Тип VII, Таруи (дефицит фосфофруктокиназы)/12q13.11	Фосфофруктокиназы/PFKM/AR	Боль и скованность мышц после физической нагрузки, миоглобинурия, накопление гликогена в мышечной ткани приводит к выраженной мышечной слабости
Метаболизм липидов		
Миопатия с дефицитом карнитина/?	Мышечного карнитина/?/AR?	Симметричная, проксимальная, медленно прогрессирующая миопатия, креатинкиназа ↑
Дефицит CPT-II[2, 4]/1p32.3	CPTII/*CPT2*/AR	Боль в мышцах при физических нагрузках, голодании, рабдомиолиз
Митохондриальные миопатии[5]		
Хроническая прогрессирующая наружная офтальмоплегия	мтДНК[6], мутации/спорадическая/материнское	Медленно прогрессирующий двусторонний птоз и офтальмопарез

Миопатия/локус	Дефект/ген/наследование	Признаки
Синдром Кернса–Сейра	мтДНК, мутации/спорадическая	Начало в возрасте до 20 лет, хроническая прогрессирующая наружная офтальмоплегия плюс пигментная ретинопатия, атаксия, нарушения слуха, нарушения сердечной проводимости, в ЦСЖ ↑ белок
MERRF[7]	Множественные делеции мтДНК	Миоклонус, атаксия, судороги, мозжечковая атаксия
MELAS[8]	Точечные мутации мтДНК	Эпизоды рвоты, головная боль, судороги, проксимальная мышечная слабость
Наследственная оптическая нейроретинопатия Лебера[9]	Точечная мутация мтДНК/материнское	Подострая двусторонняя потеря зрения (центральная скотома)
MTDPS1[10]/22q13.33	Тимидинфосфорилазы/TYMP/AR	Хроническая прогрессирующая наружная офтальмоплегия, кишечная псевдонепроходимость, лейкоэнцефалопатия, нейропатия, миопатия, кахексия

[1] Гликогенозы, лизосомальные гликогенозы (накопление гликогена в лизосомах при II типе) отличаются от нелизосомальных гликогенозов (нарушение гликолиза, типы V и VII).
[2] Форма с поздним началом. Вовлечение сердца случается реже.
[3] Проявления уменьшаются, если снизить нагрузку, а затем ее продолжить.
[4] Дефицит карнитинпальмитоилтрансферазы. При типе I дефект локализован в наружной мембране, при типе II – во внутренней мембране митохондрий. Здесь описан только II тип с поздним началом (ювенильная форма/с дебютом у взрослых).
[5] Более подробно см.: www.mitomap.org.
[6] Митохондриальная ДНК.
[7] Миоклоническая эпилепсия с рваными красными волокнами (*myoclonic epilepsy with ragged red fibers*).
[8] Митохондриальная энцефаломиопатия, лактат-ацидоз, инсультоподобные эпизоды (*mitochondrial encephalomyopathy, lactic acidosis and stroke-like episodes*).
[9] Заболевают мужчины 20–30 лет.
[10] Синдром истощения мтДНК, миоэнцефалогастроинтестинальная энцефалопатия (MNGIE).

Таблица 134. Лекарственные препараты, усиливающие проявления миастении (с. 418)

Лекарственный препарат	Примечания
D-пеницилламин	Противопоказан
Телитромицин	Применяется, только если нет альтернативы
Кураре и курареподобные средства, ботулинический токсин, аминогликозиды (гентамицин, канамицин, неомицин, стрептомицин, тобрамицин), макролиды (эритромицин, азитромицин), фторхинолоны (ципрофлоксацин, левофлоксацин, норфлоксацин), хинин, хинидин, прокаинамид, ИФНα, соли магния (в/в)	Нарастание мышечной слабости у большинства пациентов с миастенией
Блокаторы кальциевых каналов, β-блокаторы, литий, йодсодержащие контрастные препараты, статины (каузальные отношения не доказаны)	Возможно нарастание мышечной слабости у некоторых пациентов с миастенией

Цит. по: Meriggioli и Sanders (2009).

Таблица 135. Клинические формы миастении (МГ) и миастенических кризов (с. 418)

Синдром	Клинические признаки	Примечания
МГ с ранним началом (до 40 лет)	Аутоантитела к АХР[1], женщины заболевают чаще, глазные или генерализованные симптомы	В 80% случаев гиперплазия тимуса, возможны другие аутоиммунные заболевания (часто заболевания щитовидной железы)
МГ с поздним началом (после 40 лет)	Аутоантитела к АХР[2], мужчины заболевают чаще, более тяжелые глазные или генерализованные симптомы	Нормальная гистологическая картина тимуса или атрофия тимуса, иногда спонтанная ремиссия
Глазная МГ	Взрослые[3], аутоантитела к АХР у 50% пациентов, иногда – аутоантитела к MuSK	Спустя 2 года от начала заболевания только глазные симптомы: генерализация маловероятна
Миастения, связанная с наличием аутоантител к MuSK[4]	Аутоантитела к MuSK, женщины заболевают чаще, «атипичные» симптомы[5]	Нормальная гистологическая картина тимуса. Тимэктомия не приносит пользы
Дважды серонегативная МГ	Нет антител ни к АХР, ни к MuSK	В 10% случаев генерализованной МГ; могут определяться антитела к белку LRP4 (с. 418)
Миастения, ассоциированная с тимомой	Заболеваемость одинакова у мужчин и женщин, генерализованная орофарингеальная МГ	Антитела к титину, высокий титр аутоантител к АХР
Миастенические кризы		*Связаны с:*
Характерные симптомы	Мидриаз, птоз, тахикардия, бледность	• Инфекциями (простудные заболевания) • Операциями, анестезией • Лекарственными препаратами[6], нарушением всасывания препаратов, назначенных для лечения миастении (рвота, диарея) • Родами • Прогрессированием заболевания • Прежде не диагностированной миастенией
Дополнительные симптомы	Возбуждение, повышенная тревожность, спутанность сознания, респираторные нарушения, нарушение кашлевого рефлекса, дисфагия, дизартрия, повышенное потоотделение, тенезмы, диарея, императивные позывы к мочеиспусканию	
Холинергические кризы		*Связаны с:*
Характерные симптомы	Миоз, саливация, мышечные фасцикуляции, брадикардия, покраснение кожи	(Относительной) передозировкой ингибиторов АХР
Дополнительные симптомы	Возбуждение, повышенная тревожность, спутанность сознания, респираторные нарушения, нарушение кашлевого рефлекса, дисфагия, дизартрия, повышенное потоотделение, тенезмы, диарея, императивные позывы к мочеиспусканию	

Цит. по: Meriggioli и Sanders (2009).
[1] АХР – ацетилхолиновые рецепторы.
[2] Часто к титину или к рианодиновым рецепторам.
[3] В Азии заболевание манифестирует в детском возрасте.
[4] Специфическая мышечная тирозинкиназа (*muscle-specific receptor tyrosine kinase*).
[5] Преобладает слабость орофарингеальных (бульбарных) или дыхательных мышц. Мышечная атрофия, относительно частые респираторные нарушения.
[6] См. табл. 134.

Таблица 136. Дополнительные тесты при МГ (с. 420)

Тесты	Информация	Интерпретация результатов
Слабость глазных мышц	Клиническое подтверждение слабости глазных мышц	• Тест Симпсона, тест Когана[1], накладывание на веки льда на 2–5 мин (птоз уменьшается)
Тест с эдрофония хлоридом[2] (тензилон, камсилон)	Увеличение мышечной силы (уменьшение птоза, улучшение движений глаз, речи и глотания)	• Заметное улучшение (через 30 с после введения препарата, продолжительность 5 мин) → подтверждение • Чувствительность при ОМГ[3] – 86%, при ГМГ[4] – 95%
ЭМГ[5]	Документирование нарушения нервно-мышечной проводимости (снижение амплитуды обнаруживается при серийной стимуляции; при ЭМГ одиночного волокна может наблюдаться увеличение джиттера (вариабельности межимпульсных интервалов) → чувствительный, но не специфичный тест	• 10% или больший декремент считают аномальным • Декремент возрастает после предварительной мышечной работы • Чувствительность при серийной стимуляции – 34% при ОМГ, 77% – при ГМГ • Чувствительность ЭМГ единичного волокна – 95%
Определение антител в сыворотке[6]		
Аутоантитела к АХР[7]	Документирование повышения титра антител в сыворотке (нет корреляции титра антител и тяжести проявлений МГ)	Аутоантитела к АХР: чувствительность 50% при ОМГ, 90% – при ГМГ
Антитела к MuSK[8] (табл. 135)		Антитела к MuSK: определяют, если антитела к АХР отсутствуют. Тест положителен в 40% случаев ГМГ
Аутоантитела к титину		Антитела к титину присутствуют в 95% случаев ГМГ с тимомой
Аутоантитела к рианодиновым рецепторам		Антитела к рианодиновым рецепторам присутствуют в 70% случаев ГМГ с тимомой
Диагностические визуализирующие методы[9]	Измерение размеров тимуса	Причина увеличения тимуса: гиперплазия, тимома, карцинома

Цит. по: Phillips и Melnick (1990).
[1] Тест опущения век. Взор пациента обычно направлен вниз; при быстром переводе взора в первичную позицию верхние веки опускаются.
[2] Ингибитор холинэстеразы короткого действия. С диагностической целью вводится внутривенно.
[3] Глазная (окулярная) форма миастении.
[4] Генерализованная миастения.
[5] Повторная стимуляция, например, добавочного нерва (3 раза в секунду в течение 3 с с регистрацией активности трапециевидной мышцы).
[6] Другие антитела определяют для исключения сопутствующих аутоиммунных заболеваний (тиреоидита, ревматоидного артрита, системной красной волчанки).
[7] Ложноположительные результаты при синдроме Ламберта–Итона, иногда при БАС.
[8] См. примечание к табл. 135.
[9] КТ (с контрастным усилением) или МРТ (у молодых пациентов; лучше дифференцирует гиперплазию тимуса). ОФЭКТ с октреотидом, меченным радиоактивным индием (^{111}In, обладает способностью связываться с рецепторами соматостатина) → поглощение клетками опухоли тимуса, при гиперплазии поглощение отсутствует.

Таблица 137. Токсические миопатии (с. 425)

Миопатия	Вещество (выборочно)
Мышечная слабость с болью или без боли; возможен рабдомиолиз (миоглобинурия)	Алкоголь, хлорохин, циклоспорин, циметидин, клофибрат, кокаин, колхицин, кортикостероиды, дисульфирам, D-пеницилламин, эметин, эрготамин, гемфиброзил, золото, героин, индуцированная гипокалиемия (диуретики, препараты солодки), имипрамин, изониазид, лабеталол, литий, ловастатин, L-триптофан, мепробамат, ниацин, нифедипин, пентазоцин, прокаинамид, пропофол, кветиапин, сальбутамол, гормоны щитовидной железы, винкристин, зидовудин
Воспалительная миопатия	D-пеницилламин, гидралазин, L-триптофан, прокаинамид
Мышечные спазмы	Ингибиторы холинэстеразы, кофеин, циклоспорин, клофибрат, диуретики, лабеталол/β-блокаторы, литий, нифедипин, тербуталин, теофиллин, статины
Очаговое поражение мышц (боль, отек, мышечная атрофия)	Героин, инсулин, меперидин, пентазоцин

Цит. по: Merrison и Hanna (2009).

Таблица 138. Нервно-мышечные паранеопластические синдромы (с. 426, табл. 109)

Локализация поражения	Синдром	Клинические проявления	Опухоли, которые чаще всего являются причиной	Антитела[1] (к)
Моторные нейроны (табл. 121)	Мышечная атрофия (кисти, бульбарные мышцы)	Асимметричный паралич, мышечная атрофия, арефлексия	Мелкоклеточный рак легкого, лимфома, почечно-клеточный рак	Hu
Задние спинальные корешки, ганглии	Подострая сенсорная нейропатия	Прогрессирующая утрата чувствительности, арефлексия, атаксия, дизестезия, боль	Мелкоклеточный рак легкого, лимфома, тимома, рак молочной железы	Hu, амфифизин, Ma2(Ta), CV2(CRMP5)
Проксимальные периферические нервы	Острая полирадикулопатия	Восходящие сенсомоторные дефициты[2]	Болезнь Ходжкина	Hu, амфифизин, Ma2(Ta), CV2(CRMP5), SOX1
	Хроническая полирадикулопатия[3]	Хронические прогрессирующие/рецидивирующие сенсомоторные дефициты	Мелкоклеточный рак легкого, лимфома, миелома	
Дистальные периферические нервы	Парапротеинемическая полинейропатия	См. с. 407	Плазмоцитома	MAG
	Сенсомоторная полинейропатия	Дистальная симметричная полинейропатия	Мелкоклеточный рак легкого, другие карциномы	
Гипервозбудимость ПНС	Нейромиотония, миокимия, синдром доброкачественных фасцикуляций, синдром Морвана	Мышечные спазмы, автономные нарушения, нарушения чувствительности, бессонница, усталость	Мелкоклеточный рак легкого, лимфома, тимома, плазмоцитома	VGKC, AXP

Локализация поражения	Синдром	Клинические проявления	Опухоли, которые чаще всего являются причиной	Антитела[1] (к)
Автономная нейропатия	Обычно подострая	Нарушение работы сердечно-сосудистой, пищеварительной, мочеполовой системы, нарушение терморегуляции	Мелкоклеточный рак легкого, лимфома, тимома	Hu, периферин, AXP
Область концевой пластинки	Синдром Ламберта–Итона	См. с. 420	Мелкоклеточный рак легкого	SOX1, VGCC
	Миастения	См. с. 420	Тимома	Титин, AXP, MuSK[4]
Скелетные мышцы	Полимиозит/дерматомиозит	См. с. 422	Карциномы различной локализации (молочной железы, легкого, яичника, лимфома)	Jo1, Mi2, SRP
	Острая некротизирующая миопатия	Быстро прогрессирующий паралич, дисфагия		

Цит. по: Brown (1999).
[1] Выборочно.
[2] Напоминает СГБ (с. 405).
[3] Напоминает ХВДП (с. 407).
[4] Специфическая мышечная тирозинкиназа (*muscle-specific receptor tyrosine kinase*).

Таблица 139. Мальформации и пороки развития (с. 426)

Признак	Синдром[1]	Время возникновения повреждения[2]
Макроцефалия (аномально большая голова)	Гидроцефалия, гидроанэнцефалия, мегалоэнцефалия (аномально большой мозг)	4-я неделя/2–4-й месяц
Краниостеноз (преждевременное окостенение швов черепа)	Туррицефалия (ламбдовидный и венечный швы; оксицефалия, «высокая голова»), скафоцефалия (сагиттальный шов; долихоцефалия, «длинная голова»), брахицефалия (венечный шов; «плоская голова»)	До 4-го года жизни
Миграционные нарушения (нарушение миграции нейробластов в кору)	Шизэнцефалия (кисты и полости в головном мозге), агирия (лиссэнцефалия[3], отсутствие извилин или малое их количество), пахигирия (широкие извилины), гетеротопия/дистопия (эктопия серого вещества)	2–5-й месяц
Микроцефалия (аномально маленькая голова)	Микроэнцефалия (аномально маленький мозг)	5-я неделя (первичная), пери- или постнатальная (вторичная)
Дизрафия (дефект нервной трубки)	См. с. 429	3–4-я неделя/4–7-я неделя
Хромосомные аномалии	Синдром Дауна (трисомия по 21-й хромосоме, монголоидность), синдром Патау (трисомия по 13-й хромосоме), синдром Эдвардса (трисомия по 18-й хромосоме), синдром cri-du-chat (синдром «кошачьего крика», делеция короткого плеча 5-й хромосомы), синдром Клайнфелтера (XXY), синдром Тернера (XO), синдром ломкой X-хромосомы (мутация гена FMR1[4])	Геномные мутации
Факоматоз	См. с. 432	

Признак	Синдром[1]	Время возникновения повреждения[2]
Пренатальная или перинатальная инфекция	Краснуха, ЦМВ, врожденный нейросифилис, ВИЧ/СПИД, токсоплазмоз	
Задержка умственного развития	Компонент многих синдромов (микроцефалия, гидроцефалия, синдром Дауна, пренатальная или перинатальная инфекция)	
Поражение головного мозга	Улегирия (постаноксический склероз извилин), порэнцефалия (с. 427), гемиатрофия, церебральный паралич (с. 426)	Пре-, пери- или постнатально

[1] Выборочно.
[2] Срок беременности или возраст, в котором возникает аномалия.
[3] Существуют различные формы лиссэнцефалии: тип 1 (синдром Миллера–Дикера), тип 2 (врожденная МД – дистрогликанопатия с аномалиями мозга и глаз) → синдром Уокера–Варбург, болезнь «мышца–глаз–головной мозг», врожденная МД Фукуямы).
[4] Повтор триплета нуклеотидов ЦГГ.

Литература

Adams HP Jr, Bendixen BH, Kappelle LJ, et al; and TOAST Investigators. Classification of subtype of acute ischemic stroke. Definitions for use in a mufticenter clinical trial. TOAST. Trial of Org 10172 in Acute Stroke Treatment. Stroke 1993;24(1):35–41

Adams HP Jr, del Zoppo G, Alberts MJ, et al. Guidelines for the early management of adults with ischemic stroke: a guideline from the American Heart Association/American Stroke Association Stroke Council, Clinical Cardiology Council, Cardiovascular Radiology and Intervention Council, and the Atherosclerotic Peripheral Vascular Disease and Quality of Care Outcomes in Research Interdisciplinary Working Groups: the American Academy of Neurology affirms the value of this guideline as an educational tool for neurologists. Stroke 2007;38(5):1655–1711

Adams RD, Foley JM. The neurological disorder associated with liver disease. Res Publ Assoc Res Nerv Ment Dis 1953;32:198–237

Amato AA, Russell JA. Neuromuscular Disorders. New York: McGraw-Hill; 2008

Aminoff MJ. Neurology and General Medicine. Philadelphia: Churchill Livingstone; 2008

Bachr M, Frotscher M. Duus' Topical Diagnosis in Neurology. New York, Stuttgart: Thieme; 2012

Barohn RJ. Approach to peripheral neuropathy and neuronopathy. Semin Neurol 1998;18(1):7–18

Barth A, BogousslavskyJ, Caplan LR. Thalamic infarcts and hemorrhages. In: BogousslavskyJ, Caplan LR, eds. Stroke Syndromes. Cambridge: Cambridge University Press; 1995: 276–283

Benson DF, Ardila A. Aphasia: A Clinical Perspective. New York: Oxford University Press; 1996

Berger M. Handbuch des normalen und gestbrten Schlafs. Berlin: Springer; 1992

Berlit P. Vaskulitis und Nervensystem. Nervenheilkunde 2007;26:578–584

Bernstein M, Berger MP, eds. Neuro-oncology: The Essentials. New York, Stuttgart: Thieme; 2008

Biller J, ed. Iatrogenic Neurology. Boston: Butterworth-Heinemann; 1998

Biller J, ed. Stroke in Children and Young Adults. Philadelphia: Saunders Elsevier; 2009

Biller J, ed. Practical Neurology. Philadelphia: Lippincott Williams & Wilkins; 2012

Blumenfeld H. Neuroanatomy Through Clinical Cases. 2nd ed. Sunderland, MA: Sinauer Associates, Inc.; 2010

Brazis PW, Masdeu JC, Biller J, eds. Localization in Clinical Neurology. Philadelphia: Lippincott Williams & Wilkins; 2007

Breen LA. Nystagmus and related disorders. In: Walsh TJ, ed. Neuro-ophthalmology: Clinical Signs and Symptoms. Baltimore: Williams & Wilkins; 1997: 504–520

Brooke MH. A Clinician's View of Neuromuscular Diseases. 2nd ed. Baltimore: Williams & Wilkins; 1986

Brown RH. Paraneoplastic neurologic syndromes. In: Fauci AS, Braunwald E, Isselbacher KG, et al, eds. Harrison's Principles of Internal Medicine [CD-ROM]. 14th ed. New York: McGraw-Hill; 1998

Brunton LL, Chabner BA, Knollmann BC, eds. Goodman & Gilman's: The Pharmacological Basis of Therapeutics. 12th ed. New York: McGraw-Hill; 2011

Budson AE, Price BH. Memory dysfunction. N Engl J Med 2005;352(7):692–699

Budson AE, Solomon PR. New diagnostic criteria for Alzheimer's disease and mild cognitive impairment for the practical neurologist. Pract Neurol 2012;12(2):88–96

Burde RM, Savino PJ, Trobe JD. Clinical Decisions in Neuro-ophthalmology. St. Louis: Mosby; 2002

Calabrese LH, Dodick DW, Schwedt TJ, Singhal AB. Narrative review: reversible cerebral vasoconstriction syndromes. Ann Intern Med 2007; 146(1):34–44

Caplan LR. Caplan's Stroke: A Clinical Approach. 4th ed. Philadelphia: Saunders Elsevier; 2009

Cheshire WP, Freeman R. Disorders of sweating. Semin Neurol 2003;23(4):399–406

Compston A, Confavreux C, Lassmann H, et al. McAlpine's Multiple Sclerosis. 4th ed. Edinburgh, London, Melbourne, New York: Churchill Livingstone; 2005

Crutch SJ, Lehmann M, Schott JM, Rabinovici GD, Rossor MN, Fox NC. Posterior cortical atrophy. Lancet Neurol 2012;11(2):170–178

Daroff RB, Fenichel GM, Jankovic J, Mazziotta JC, eds. Bradley's Neurology in Clinical Practice. Vols 1 and 2. Philadelphia: Elsevier Saunders; 2012
Dauber W. Pocket Atlas of Human Anatomy. New York, Stuttgart: Thieme; 2007
Davis SM, Donnan GA. Clinical practice. Secondary prevention after ischemic stroke or transient ischemic attack. N Engl J Med 2012;366(20):1914–1922
DeKosky ST, Ikonomovic MD, Gandy S. Traumatic brain injury – football, warfare, and long-term effects. N Engl J Med 2010;363(14):1293–1296
Denis F. The three column spine and its significance in the classification of acute thoracolumbar spinal injuries. Spine 1983;8(8):817–831
Dobbs MR. Clinical Neurotoxicology: Syndromes, Substances, Environments. Philadelphia: Saunders Elsevier; 2009
Drake CG. Report of World Federation of Neurological Surgeons Committee on a universal subarachnoid hemorrhage grading scale. [Letter] J Neurosurg 1988;68(6):985–986
Dyck PJ, Dyck PJB, Engelstad JK, et al. Peripheral Neuropathy Companion: Illustrated Case Studies and New Developments. Philadelphia: Saunders; 2010
Ellison D, Love S, Chimelli L, Harding BN, Lowe J, Vinters HV. Neuropathology: A Reference Text of CNS Pathology. Edinburgh: Mosby; 2004
Engel AG, Franzini-Armstrong C, eds. Myology. Vols 1 and 2. New York: McGraw-Hill; 1994
Engel J, Pedley TA, eds. Epilepsy: A Comprehensive Textbook. Philadelphia: Lippincott Williams &Wilkins; 2007
Fauci AS, Lane HC. Human immunodeficiency virus disease: AIDS and related disorders. In: Longo DL, et al, eds. Harrison's Principles of Internal Medicine. New York: McGraw-Hill; 2012:1506–1587
Fenichel GM. Clinical Pediatric Neurology: A Signs and Symptoms Approach. Philadelphia: Saunders; 2009
Finsterer J. Hereditary spastic paraplegias. [Article in German] Nervenarzt 2003;74(6):497–504
Foster RG. A sense of time: body clocks, sleep and health. Dtsch Med Wochenschr 2010;135(51–52):2601–2608
Fuchs T, Ozelius LJ. Genetics of dystonia. Semin Neurol 2011 ;31(5):441–448
Fuller G. Neurological Examination Made Easy. Edinburgh: Churchill Livingstone; 2008
Gautier JC. Amaurosis fugax. N Engl J Med 1993;329(6):426–428
Giometto B, Grisold W, Vitaliani R, Graus F, Honnorat J, Bertolini G; PNS Euronetwork. Paraneoplastic neurologic syndrome in the PNS Euronetwork database: a European study from 20 centers. Arch Neurol 2010;67(3):330–335
Graham DI, Lantos PL, eds. Greenfields's Neuropathology. Vols 1 and 2. London: Arnold; 2002
Gram L. Epileptic seizures and syndromes. Lancet 1990;336(8708):161–163
Graus F, Delattre JY, Antoine JC, et al. Recommended diagnostic criteria for paraneoplastic neurological syndromes. J Neurol Neurosurg Psychiatry 2004;75(8):1135–1140
Greenberg MS, ed. Handbook of Neurosurgery. New York, Stuttgart: Thieme; 2010
Haerer AF. Dejong's The Neurologic Examination. 5th ed. Philadelphia: Lippincott; 1992
Harnsberger HR, Glastonbury CM, Michel MA, et al. Diagnostic Imaging: Head and Neck. 2nd ed. Salt Lake City: Amirsys; 2011
Harper PS. Huntington's Disease. London: Saunders; 1996
Hauser SL, Josephson SA, eds. Harrison's Neurology in Clinical Medicine. New York: McGraw-Hill; 2010
Herskovitz S, Scelsa SN, Schaumburg HH. Peripheral Neuropathies in Clinical Practice. New York: Oxford University Press; 2010
Higashida RT, Jauch EC, Kidwell C, et al. Guidelines for the early management of adults with ischemic stroke. Stroke 2007;38:1655–1711
Hughes RAC, Cornblath DR. Guillain-Barre syndrome. Lancet 2005;366(9497):1653–1666
Hunt WE, Hess RM. Surgical risk as related to time of intervention in the repair of intracranial aneurysms. J Neurosurg 1968;28(I):14–20

Jankovic J, Tolosa E, eds. Parkinson's Disease and Movement Disorders. Philadelphia: Lippincott Williams & Wilkins; 2007
Johnston SC, Rothwell PM, Nguyen-Huynh MN, et al. Validation and refinement of scores to predict very early stroke risk after transient ischaemic attack. Lancet 2007;369(9558):283–292
Kandel ER, Schwartz JH, Jessell TM, Siegelbaum SA, Hudspeth AJ, eds. 5th ed. Principles of Neural Science. New York: McGraw-Hill; 2013
Kaplan HI, Sadock BJ, eds. Synopsis of Psychiatry: Behavioral Sciences/Clinical Psychiatry. Baltimore: Williams & Wilkins; 1998
Kastrup O, Diener H. Nebenwirkungen medikamentbser Therapie in der Neurologic In: Brandt T, et al, eds. Therapie und Verlauf neurologischer Erkrankungen. Stuttgart: W Kohlhammer; 2007:1499–1515
Katirji B, Kaminski HJ, Preston DC, Ruff RL, Shapiro BE, eds. Neuromuscular Disorders in Clinical Practice. Boston: Butterworth-Heinemann; 2002
Kaye AH, Laws ER Jr, eds. Brain Tumors: An Encylopedic Approach. Philadelphia: Saunders; 2012
Keime-Guibert F, Napolitano M, Delattre JY. Neurological complications of radiotherapy and chemotherapy. J Neurol 1998;245(11):695–708
Klinke R, Pape HC, Kurtz A, Silbernagl S. Lehrbuch der Physiologie. Stuttgart: Thieme; 2010: 635,800–813
Krstic RV. Die Gewebe des Menschen und der Saugetiere. Berlin: Springer; 1978
Lance JW. Mechanism and Management of Headache. Oxford: Butterworth-Heinemann; 1993
Lindsay KW, Bone I, Fuller G. Neurology and Neurosurgery Illustrated. Edinburgh: Churchill Livingstone; 2010
Liu GT, Volpe NJ, Galetta SL. Neuro-ophthalmology: Diagnosis and Management. Philadelphia: Saunders Elsevier; 2010
Longo DL, Fauci AS, Kasper DL, Hauser SL, Jameson JL, LoscalzoJ, eds. Harrison's Principles of Internal Medicine. Vols 1 and 2. 18th ed. New York: McGraw-Hill; 2012
Louis DN, Ohgaki H, Wiestler OD, et al. The 2007 WHO classification of tumours of the central nervous system. Acta Neuropathol 2007;114(2):97–109
Low PA, Benarroch EE, eds. Clinical Autonomic Disorders. Philadelphia: Lippincott Williams & Wilkins; 2008
Macario AJL, Conway de Macario E. Sick chaperones, cellular stress, and disease. N Engl J Med 2005;353(14):1489–1501
Menon S, Lenhard T, Meyding-Lamadé U. Acute viral and emerging viral CNS infections. [Article in German] Nervenarzt 2010;81(2):138–149
Meriggioli MN, Sanders DB. Autoimmune myasthenia gravis: emerging clinical and biological heterogeneity. Lancet Neurol 2009;8(5):475–490
Merrison AF, Hanna MG. The bare essentials: muscle disease. Pract Neurol 2009;9(1):54–65
Mohr JP, Wolf PA, Grotta JC, Moskowitz MA, Mayberg MR, von Kummer R, eds. Stroke: Pathophysiology, Diagnosis, and Management. Philadelphia: Elsevier Saunders; 2011
Mumenthaler M, Mattle H. Fundamentals of Neurology: An Illustrated Guide. New York, Stuttgart: Thieme; 2006
Mumenthaler M, Stohr M, Muller-Vahl H. Lasionen peripherer Nerven und radikulare Syndrome. Stuttgart: Thieme; 2007:109–422
Murray B, Mitsumoto H. Disorders of upper and lower motor neurons. In: Daroff RB. et al, eds. Bradley's Neurology in Clinical Practice. Philadelphia: Elsevier Saunders; 2012: 1855–1889
Murray MP, Kory RC, Clarkson BH. Walking patterns in healthy old men. J Gerontol 1969;24:169–178
Netter FH. Atlas of Human Anatomy. Philadelphia: Saunders; 2011
Neville BGR. Epilepsy in childhood. BMJ 1997;315(7113):924–930
Nieuwenhuys R, Voogd J, Van Huijzen C. The Human Central Nervous System. Berlin: Springer; 2008

O'Brien MD. For the Guarantors of Brain. Aids to the Examination of the Peripheral Nervous System. 5th ed. Edinburgh: Saunders; 2010
Obeso JA, Rodriguez-Oroz MC, Rodriguez M, et al. Pathophysiology of the basal ganglia in Parkinson's disease. Trends Neurosci 2000;23(Suppl):S8–S19
Obeso JA, Rodriguez-Oroz MC, Benitez-Temino B, et al. Functional organization of the basal ganglia: therapeutic implications for Parkinson's disease. Mov Disord 2008;23(5uppl. 3):S548–S559
Olesen J, Bousser MG, Diener H, et al. The international classification of headache disorders. Cephalagia 2004;24(Suppl.):160
Osborn AG, Salzman KL, Barkovich AJ, et al. Diagnostic Imaging: Brain. Salt Lake City: Amirsys; 2010
Panayiotopoulos CP. The Epilepsies–Seizures, Syndromes and Management. Chipping Norton: Bladon Medical Publishing; 2005
Pantaleo G, Graziosi C, Fauci AS. The immunopathogenesis of human immunodeficiency virus infection. N Engl J Med 1993;328:327–335
Patten J. Neurological Differential Diagnosis. Berlin: Springer; 1996
Paulsen F, Waschke J. Sobotta: Atlas der Anatomie des Menschen. Munich: Elsevier, Urban & Fischer; 2010
Perkin GD, Hochberg FH, Miller DC. Atlas of Clinical Neurology. London: Wolfe Publishing; 1993
Phillips LH II, Melnick PA. Diagnosis of myasthenia gravis in the 1990s. Semin Neurol 1990;10(1):62–69
Polman CH, Reingold SC, Banwell B, et al. Diagnostic criteria for multiple sclerosis: 2010 revisions to the McDonald criteria. Ann Neurol 2011;69(2):292–302
Posner JB. Neurologic Complications of Cancer. Philadelphia: FA Davis; 1995
Posner JB, Saper CB, Schiff ND, Plum F. Plum and Posner's Diagnosis of Stupor and Coma. Oxford: Oxford University Press; 2007
Prange H. Monitoring des erhohten intrakraniellen Drucks (ICP). In: Prange H, Bitsch A, eds. Neurologische Intensivmedizin. Stuttgart: Thieme; 2004: 15–20
Prosiegel M. Neurogene Dysphagien. Nervenheilkunde 2005;3:203–208
Querfurth HW, LaFerla FM. Alzheimer's disease. N Engl J Med 2010;362(4):329–344
Reiber H, Peter JB. Cerebrospinal fluid analysis: disease-related data patterns and evaluation programs. J Neurol Sci 2001;184(2):101–122
Reilly MM. Sorting out the inherited neuropathies. Pract Neurol 2007;7(2):93–105
Resnick NM, Dosa D. Geriatric medicine: introduction. In: Fauci AS, et al, eds. Harrison's Online. [Featuring the complete contents of Harrison's Principles of Internal Medicine. 18th ed.] New York: McGraw-Hill; 2012. http: //www.accessmedicine.com. Accessed October 29, 2013
Rolak LA, Fleming JO. The differential diagnosis of multiple sclerosis. Neurologist 2007;13(2):57–72
Roos KL, Greenlee JE. Meningitis and encephalitis. Continuum (Minneap Minn) 2011;17(5):1011–1023
Ropper AH, Gorson KC. Clinical practice. Concussion. N Engl J Med 2007;356(2):166–172
Ropper AH, Samuels MA. Adams and Victor's Principles of Neurology. 9th ed. New York: McGraw-Hill; 2009
Ross JS, Moore KR, Shah LM, Borg B, Crim J. Diagnostic Imaging: Spine. Salt Lake City: Amirsys; 2010
Sadock BJ, Sadock VA, eds. Kaplan and Sadocks's Synopsis of Psychiatry: Behavioral Sciences/ Clinical Psychiatry. Philadelphia: Wolters Kluwer, Lippincott Williams & Wilkins; 2007
Sateia MJ, Nowell PD. Insomnia. Lancet 2004;364(9449):1959–1973
Schaumburg HH, Berger AR, Thomas PK. Disorders of Peripheral Nerves. Philadelphia: FA Davis; 1992
Shorvon SD. The etiologic classification of epilepsy. Epilepsia 2011;52(6):1052–1057

Schuenke M, Schulte E, Schumacher U, et al. Atlas of Anatomy: Head and Neuroanatomy. New York, Stuttgart: Thieme 2010
Seddon HJ. Three types of nerve injury. Brain 1943;66(4):237–288
Seeley WW, Miller BL. Dementia. In: Longo DL, et al, eds. Harrison's Principles of Internal Medicine. 18th ed. New York: McGraw-Hill; 2012: 3300–3316
Silber MH. Clinical practice. Chronic insomnia. N Engl J Med 2005;353(8):803–810
Silbernagl S, Despopoulos A. Color Atlas of Physiology. New York, Stuttgart: Thieme; 2009
Silberstein SD, Lipton RB, Dodick DW, eds. Wolffs Headache and Other Head Pain. New York: Oxford University Press; 2008
Sjaastad O, Fredriksen TA, Pfaffenrath V; The Cervicogenic Headache International Study Group. Cervicogenic headache: diagnostic criteria. Headache 1998;38(6):442–445
Solomon T, Hart IJ, Beeching NJ. Viral encephalitis: a clinician's guide. Pract Neurol 2007;7(5):288–305
Spitzer WO, Skovron ML, Salmi LR, et al. Scientific monograph of the Quebec Task Force on Whiplash-Associated Disorders: redefining «whiplash» and its management. Spine 1995;20 (8 Suppl):1S–73S
Standring S, Borley NR, Collins P, et al, eds. Gray's Anatomy: The Anatomical Basis of Clinical Practice. Edinburgh: Elsevier Churchill Livingstone; 2008
Steiner T. The international classification of headache disorders. Cephalalgia 2004;24(Suppl 1): 9–160
Steiner I, Kennedy PGE, Pachner AR. The neurotropic herpes viruses: herpes simplex and varicella-zoster. Lancet Neurol 2007;6(11):1015–1028
Swaiman KF, Ashwal S, Ferriero DM, eds. Pediatric Neurology: Principles and Practice. Vols 1 and 2. St. Louis: Mosby; 2006
Tan CS, Koralnik IJ. Progressive multifocal leukoencephalopathy and other disorders caused by JC virus: clinical features and pathogenesis. Lancet Neurol 2010;9(4):425–437
Tarsy D, Simon DK. Dystonia. N EnglJ Med 2006;355(8):818–829
Taylor KSM, Counsell C. Is it Parkinson's disease, and if not, what is it? Pract Neurol 2006;6:154–165
Teasdale GM. Head injury. J Neurol Neurosurg Psychiatry 1995;58(5):526–539
Todar K. Todar's Online Textbook of Bacteriology, http://textbookofbacteriology.net. Accessed October 29, 2013
Tunkel AR, Hartman BJ, Kaplan SL, et al. Practice guidelines for the management of bacterial meningitis. Clin Infect Dis 2004;39(9):1267–1284
Tunkel AR, Glaser CA, Bloch KC, et al; Infectious Diseases Society of America. The management of encephalitis: clinical practice guidelines by the Infectious Diseases Society of America. Clin Infect Dis 2008;47(3):303–327
van Doorn PA, Ruts L,Jacobs BC. Clinical features, pathogenesis, and treatment of Guillain-Barre syndrome. Lancet Neurol 2008;7(10):939–950
Verbeek DS, van de Warrenburg BPC. Genetics of the dominant ataxias. Semin Neurol 2011;31(5):461–469
Vincent A, Bien CG, Irani SR, Waters P. Autoantibodies associated with diseases of the CNS: new developments and future challenges. Lancet Neurol 2011;10(8):759–772
Visbeck A, Hopf HC. Die hereditaren spastischen Spinalparalysen. Akt Neurol 2001;28(4):153–160
Volkmann j. Dystonie. In: Oertel WH, et al, eds. Parkinson-Syndrome und andere Bewegungsstorungen. Stuttgart: Thieme; 2012: 229–266
Volkmann J, Daniels C, Witt K. Neuropsychiatric effects of subthalamic neurostimulation in Parkinson disease. Nature Rev Neurol 2010;6:487–489
Volpe JJ. Neurology of the Newborn. Philadelphia: Saunders; 2008
Wahlster S, Cha J-HJ. Clinical features and treatment of Huntington's disease. In: Watts RL, et al, eds. Movement Disorders. New York: McGraw-Hill; 2012: 657–681

Warlow CP, van Gijn J, Dennis MS, et al. Stroke: Practical Management. 3rd ed. Oxford: Wiley-Blackwell; 2008
Watts RL, Standaert DG, Obeso JA, eds. Movement Disorders. New York: McGraw-Hill; 2012
West AB. Genetics of Parkinson's disease and Parkinsonian disorders. In: Watts RL, et al, eds. Movement Disorders. New York: McGraw-Hill; 2012:157–167
White NJ, Breman JG. Malaria. In: LongoDL, Fauci AS, Kasper DL, Hauser SL, Jameson JL, Loscalzo J, eds. Harrison's Principles of Internal Medicine. New York: McGraw-Hill; 2012:1688–1705
White RJ, Likavec MJ. The diagnosis and initial management of head injury. N Engl J Med 1992; 327(21):1507–1511
Wijdicks EFM. The diagnosis of brain death. N Engl J Med 2001;344(16):1215–1221
Wijdicks EFM. The Practice of Emergency and Critical Care Neurology. New York: Oxford University Press; 2010
Wissenschaftlicher Beirat der Bundesarztekammer. Richtlinien zur Feststellung des Hirntodes. Dtsch Arztebl 1998;30:49–56
Woodruff BK. Evaluation of rapidly progressive dementia. Semin Neurol 2007;27(4):363–375
Yukki N, Hartung H-P. Guillain-Barre Syndrome. N Engl J Med 2012;366:2294–2304

Websites (Selection)

Internet Links to Websites (Selection)
American Academy of Neurology: http://www.aan.com
American Association of Neurological Surgeons: http://www.aans.org
American Association of Neuromuscular & Electrodiagnostic Medicine: http://www.aanem.org
American Spinal Injury Association: http://www.asia-spinalinjury.org
American Stroke Association: http://www.strokeassociation.org
Association of British Neurologists: http://www.theabn.org
Child Neurology Society: http://www.childneurologysociety.org
Concerted Action on Paraneoplastic Neurological Syndromes: http://www.pnseuronet.org
Department of Molecular Genetics, University of Antwerp: http://www.molgen.vib-ua.be
European Neurological Society: http://www.ensinfo.org
German Neurology Society: http://www.dgn.org
Human mitochondrial genome database: http://www.mitomap.org
Infectious Diseases Society of America: http://www.idsociety.org
International Society for Pediatric Neurosurgery: http://www.ispneurosurgery.org
The Montreal Cognitive Assessment: http://www.mocatest.org
The Movement Disorder Society: http://www.movementdisorders.org
National Center for Biotechnology Information: http://www.ncbi.nlm.nih.gov
National Guideline Clearinghouse: http://www.guideline.gov
National Institutes of Health: http://www.nih.gov
National Neurotrauma Society: http://www.neurotraumasociety.org
Online Mendelian Inheritance in Man: http://www.omim.org
Peripheral Nerve Society: http://www.pnsociety.com
World Federation of Neurology: http://www.wfneurology.org
World Health Organization: http://www.who.int
World Medical Association: http://www.wma.net
World Muscle Society: http://www.worldmusclesociety.org

Рокамм Райнхард
ЦВЕТНОЙ АТЛАС ПО НЕВРОЛОГИИ

Перевод с английского
под редакцией ***Г.Е.Ивановой***

Главный редактор: *В.Ю.Кульбакин*
Ответственный редактор: *И.Ю.Соколова*
Редактор: *С.А.Бережняк*
Корректоры: *К.В.Резаева, Е.А.Бакаева*
Компьютерный набор и верстка: *С.В.Шацкая*

ISBN 978-5-00030-417-4

Лицензия ИД №04317 от 20.04.01 г.
Подписано в печать 28.11.16. Формат 70×100/16
Бумага мелованная. Печать офсетная. Усл. печ. л. 47,45
Гарнитура Таймс. Заказ №5647/16

Издательство «МЕДпресс-информ».
119992, Москва, Комсомольский пр-т, д. 42, стр. 3
e-mail: office@med-press.ru
www.med-press.ru
www.03book.ru

Отпечатано в соответствии с предоставленными
материалами в ООО «ИПК Парето-Принт»,
170546, Тверская область, Промышленная зона Боровлево-1, комплекс №3А
www.pareto-print.ru

АКТОВЕГИН®

энергия жизни



Антигипоксант с комплексным нейропротективным и метаболическим действием для терапии различных заболеваний нервной системы, а также патологий периферических артерий и вен

- Метаболические и сосудистые нарушения головного мозга (различные формы недостаточности мозгового кровообращения, деменция, черепно-мозговая травма)
- Периферические сосудистые (артериальные и венозные) нарушения и их последствия
- Диабетическая полинейропатия
- Заживление ран (язвы различной этиологии, ожоги, трофические нарушения)

Сокращенная информация по применению препарата Актовегин®

Торговое название препарата: Актовегин®. **Активное вещество:** депротеинизированный гемодериват крови телят. **Лекарственная форма:** раствор для инфузий (в растворе натрия хлорида 0,9%, в растворе декстрозы), раствор для инъекций, таблетки, покрытые оболочкой. **Показания к применению.** Метаболические и сосудистые нарушения головного мозга (в т.ч. ишемический инсульт, черепно-мозговая травма; только для таблеток: деменция). Периферические (артериальные и венозные) сосудистые нарушения и их последствия (артериальная ангиопатия, трофические язвы); диабетическая полинейропатия (для всех, кроме инфузий в р-ре декстрозы). Профилактика и лечение лучевых поражений кожи и слизистых оболочек при лучевой терапии. **Противопоказания.** Гиперчувствительность к препарату Актовегин® или аналогичным препаратам. Только для раствора для инъекций и инфузий: декомпенсированная сердечная недостаточность, отек легких, олигурия, анурия, задержка жидкости в организме. **С осторожностью.** Только для таблеток: сердечная недостаточность II и III степени, отек легких, олигурия, анурия, гипергидратация; беременность, период лактации. Только для растворов для инъекций и инфузий: гиперхлоремия, гипернатриемия; дополнительно только для раствора для инфузий в р-ре декстрозы: сахарный диабет. **Способ применения и дозы. Р-р для инфузий:** в/в или в/а по 250–500 мл (1000–2000 мг) в сутки. **Р-р для инъекций:** в/а, в/в (в т.ч. в виде инфузии) от 5 до 50 мл (200–2000 мг) в сутки, в/м по 5 мл (200 мг) в сутки. Для инфузий и инъекций: скорость введения около 2 мл/мин. Дозировка и длительность курса лечения определяется индивидуально согласно симптоматике и тяжести заболевания. **Таблетки:** внутрь по 1–3 таб. 3 раза в день. Дозировка и длительность курса лечения определяется индивидуально согласно симптоматике и тяжести заболевания. *Полная информация о способах применения и дозах, используемых при различных заболеваниях и состояниях, содержится в инструкции по медицинскому применению препарата.* **Побочное действие.** Аллергические реакции вплоть до анафилактического шока. **Полная информация по препарату содержится в инструкции по применению.**

Информация для специалистов здравоохранения.

Дата выхода рекламы: декабрь 2016.

ООО «Такеда Фармасьютикалс» 119048, г. Москва, ул. Усачева, дом 2, стр. 1.
Телефон: +7 (495) 933 55 11, Факс: +7 (495) 502 16 25

www.actovegin.ru
www.takeda.com.ru