

ШОШИЛИНЧ ТИББИЙ ЁРДАМ КЎРСАТИШ БЎЙИЧА

ҚЎЛЛАНМА

(КЛИНИК ПРОТОКОЛЛАР)

I

ЖИЛД

ShTYoIM

EMPA

ЎЗБЕКИСТОН РЕСПУБЛИКАСИ СОҒЛИҚНИ САҚЛАШ ВАЗИРЛИГИ
РЕСПУБЛИКА ШОШИЛИНЧ ТИББИЙ ЁРДАМ ИЛМИЙ МАРКАЗИ
ШОШИЛИНЧ ТИББИЙ ЁРДАМ ВРАЧЛАРИ АССОЦИАЦИЯСИ

ШОШИЛИНЧ ТИББИЙ ЁРДАМ КЎРСАТИШ БЎЙИЧА

ҚЎЛЛАНМА

(КЛИНИК ПРОТОКОЛЛАР)

I – II ЖИЛД

ТОШКЕНТ – «O'ZBEKISTON» – 2019

ЎЗБЕКИСТОН РЕСПУБЛИКАСИ СОҒЛИҚНИ САҚЛАШ ВАЗИРЛИГИ
РЕСПУБЛИКА ШОШИЛИНЧ ТИББИЙ ЁРДАМ ИЛМИЙ МАРКАЗИ
ШОШИЛИНЧ ТИББИЙ ЁРДАМ ВРАЧЛАРИ АССОЦИАЦИЯСИ

ШОШИЛИНЧ ТИББИЙ ЁРДАМ КЎРСАТИШ БЎЙИЧА

ҚЎЛЛАНМА

(КЛИНИК ПРОТОКОЛЛАР)

I ЖИЛД

R.SH.T.YO.I.M. XORAZM FILIALI
KIRIM №602 VARAQ 559
"07" 10 2020

ТОШКЕНТ – «O'ZBEKISTON» – 2019

УЎК 614.88
КБК 51.1(5Ў)2
Ш 81

Ўзбекистон шошилинч тиббий ёрдам врачлари ассоциациясининг
молиявий кўмагида нашр килинган

Шошилинч тиббий ёрдам кўрсатиш бўйича кўлланма (клиник протоколлар)
профессор **А.М. Хаджибаев** тахрири остида тайёрланган

Муаллифлар:
Х.А. Акилов, Р.Н. Акалаев, Д.А. Алимов, Х.П. Алимова, Б.К. Алтиев,
Ш.К. Атаджанов, Р.Н. Ахмедов, Е.М. Борисова, Э.Ю. Валиев,
Х.Х. Дадаев, Ю.Н. Зияев, М.Л. Кенжаев, К.Э. Махкамов, М.К. Махкамов,
А.Г. Мирзакулов, Ш.Р. Мубораков, Ш.М. Муминов, Т.С. Мусаев,
А.А. Мустакимов, М.М. Рашидов, Р.О. Рахманов, К.С. Ризаев,
Ш.Н. Салахитдинов, А.А. Стопницкий, Д.М. Сабиров, Д.С. Сабиров,
А.Б. Тиляков, Х.М. Турсунов, А.Д. Фаязов, Ф.А. Хаджибаев, Р.Н. Хакимов,
М.Т. Хусанходжаева, В.Х. Шарипова, Б.И. Шукуров, А.Т. Эрметов,
А.А. Юлдашев, Р.А. Янгиев, О.А. Ганиев.

Шошилинч тиббий ёрдам хизматининг етакчи мутахассислари томонидан тайёрланган мазкур кўлланмада шошилинч тиббий ёрдам талаб этиладиган патология ва жароҳатларнинг этиологияси, патогенези, клиник кечиши хамда ташхислаш ва даволаш тўғрисидаги хозирги кун маълумотлари баён этилган.

Кўлланма шошилинч тиббий ёрдам тизими муассасаларида фаолият кўрсатаётган врачлар – жаррох, торакал ва кон томир жарроҳи, травматолог, нейрохирург, уролог, гинеколог, комбустиолог, токсиколог, терапевт, кардиолог, невропатолог, болалар жарроҳи, педиатр ва анестезиолог-реаниматологлар учун мўлжалланган.

ISBN 978-9943-25-833-4

© «O'zbekiston» NMIU, 2019

Соғлиқни сақлаш соҳасини ислоҳ қилиш давлат сиёсатининг устувор йўналишларидан бири ҳисобланади. Мамлакатимизда соғлиқни сақлаш тизимини янада такомиллаштириш, тиббиёт ходимларининг меҳнатини рағбатлантириш, замонавий даволаш усулларининг ва технологияларни кенг татбиқ этишга алоҳида эътибор қаратилмоқда.

Шавкат МИРЗИЁЕВ,
Ўзбекистон Республикаси Президенти

Муаллифлар жамоаси:

Акилов Хабибулла Атауллаевич – тиббиёт фанлари доктори, профессор, РШТЁИМ болалар жарроҳлиги бўлими раҳбари.

Акалаев Рустам Нурмухаммедович – тиббиёт фанлари доктори, профессор, РШТЁИМ токсикология бўлими раҳбари.

Алимов Данияр Анварович – тиббиёт фанлари доктори, РШТЁИМ фан ва кадрлар тайёрлаш бўйича директор ўринбосари.

Алимова Ҳилола Пулатовна – тиббиёт фанлари доктори, РШТЁИМ педиатрия бўйича директор ўринбосари.

Алтиев Базарбай Курбанович – тиббиёт фанлари доктори, РШТЁИМ шошилинч жарроҳлик бўлими етакчи илмий ходими.

Атаджанов Шухрат Камилович – тиббиёт фанлари доктори, ТВМОИ шошилинч тиббий ёрдам кафедраси доценти.

Ахмедов Рустам Насирович – тиббиёт фанлари доктори, профессор, РШТЁИМ шошилинч жарроҳлик бўлими етакчи илмий ходими.

Борисова Елена Михайловна – РШТЁИМ даволаш ишлари бўйича директор ўринбосари.

Валиев Эркин Юлдашевич – тиббиёт фанлари доктори, РШТЁИМ илмий-клиник қабул-ташхислаш бўлими раҳбари.

Дадаев Хуршид Хамиджанович – РШТЁИМ нейрореанимация бўлими мудири.

Зияев Юлдаш Нигманович – тиббиёт фанлари доктори, РШТЁИМ шошилинч кардиология бўлими катта илмий ходими.

Кенжаев Мажид Латипович – тиббиёт фанлари доктори, РШТЁИМ Бухоро филиали директори.

Махкамов Козим Эргашевич – тиббиёт фанлари доктори, РШТЁИМ директори.

Махкамов Махкам Козимович – РШТЁИМ болалар нейрожарроҳлиги бўлими мудири.

Мирзакулов Акмал Гафуржанович – РШТЁИМ шошилинч жарроҳлик бўлими врач-жарроҳи.

Мубораков Шухрат Рустамович – РШТЁИМ шошилинч неврология бўлими врач-невропатологи.

Муминов Шухрат Маннапович – тиббиёт фанлари доктори, РШТЁИМ қон томир жарроҳлиги ва микрожарроҳлик бўлими раҳбари.

Мусаев Тохир Сиддикович – тиббиёт фанлари доктори, РШТЁИМ болалар травматологияси бўлими мудири.

Мустакимов Алишер Абдувалиевич – РШТЁИМ болалар соматик-жонлантириш бўлими мудири.

Рахманов Руслан Одилжанович – тиббиёт фанлари номзоди, РШТЁИМ янги технологиялар бўйича директор ўринбосари.

Рашидов Максудхон Мансурханович – РШТЁИМ шошилинч жарроҳлик бўлими врач-урологи.

Ризаев Камол Саидакбарович – тиббиёт фанлари доктори, РШТЁИМ шошилинч жарроҳлик бўлими етакчи илмий ходими.

Сабиров Джурабай Марифбаевич – тиббиёт фанлари доктори, профессор, РШТЁИМ анестезиология ва реаниматология бўлими етакчи илмий ходими.

Сабиров Дилмурод Суюнович – РШТЁИМ болалар анестезиологияси ва реаниматологияси бўлими, операцион мажмуа мудири.

Салахитдинов Шухрат Нажмитдинович – тиббиёт фанлари номзоди, РШТЁИМ ангиография бўлими мудири.

Стопницкий Амир Александрович – фалсафа фанлари доктори, токсикология бўлими мудири.

Тиляков Акбар Буриевич – тиббиёт фанлари доктори, РШТЁИМ Самарканд филиали директори.

Турсунов Хурсанд Мухсумович – тиббиёт фанлари номзоди, РШТЁИМ бош шифокорининг терапия бўйича ўринбосари.

Фаязов Абдулазиз Джалилович – тиббиёт фанлари доктори, РШТЁИМ комбустология бўлими раҳбари.

Хаджибаев Абдухаким Муминович – тиббиёт фанлари доктори, профессор, ЎзР Соғлиқни сақлаш вазири ўринбосари, РШТЁИМ бош директори.

Хаджибаев Фарход Абдухакимович – тиббиёт фанлари доктори, РШТЁИМ шошилинч жарроҳлик бўлими раҳбари.

Хакимов Равшан Нигматиллаевич – тиббиёт фанлари доктори, РШТЁИМ катталар травматологияси бўлими бошлиғи.

Хусанходжаева Малика Турсунходжаевна – тиббиёт фанлари доктори, РШТЁИМ шошилинч жарроҳлик бўлими катта илмий ходими.

Шарипова Висолат Хамзаевна – тиббиёт фанлари доктори, РШТЁИМ анестезиология ва реаниматология бўлими раҳбари.

Шукуров Бобур Ибрагимович – тиббиёт фанлари номзоди, РШТЁИМ шошилинч жарроҳлик бўлими катта илмий ходими.

Эрметов Азиз Ташметович – тиббиёт фанлари доктори, РШТЁИМ Тошкент вилоят филиали директори.

Юлдашев Акмал Акрамович – тиббиёт фанлари доктори, РШТЁИМ Фарғона филиали директори.

Янгиев Равшан Ахмедович – РШТЁИМ 1-шошилинч жарроҳлик бўлими мудири.

Ганиев Олимжон Атхамович – РШТЁИМ илмий-ташкилий бўлимининг илмий мақолалар йиғиш, техник экспертизадан ўтказиш ва мониторинг қилиш сектори мудири.

КИРИШ

Ўзбекистон Республикаси шошилинч тиббий ёрдам хизмати тузилмаси ва ташкилоти

Шошилинч тиббий ёрдам хизмати (ШТЁХ) мамлакат соғлиқни сақлаш тизимида алоҳида ва энг йирик ташкилий тузилма сифатида Ўзбекистон Республикаси Президентининг 1998 йил 10 ноябрдаги «Ўзбекистон Республикаси соғлиқни сақлаш тизимини ислоҳ қилиш давлат дастури тўғрисида»ги ПФ-2107-сон Фармонига мувофиқ ташкил этилган бўлиб, мамлакат минтақаларида хизмат учун танлаб олинган барча базавий даволаш муассасалари реконструкция ҳамда капитал таъмирланганидан сўнг 2001 йилдан эътиборан тўлақонли фаолият юрита бошлади.

Шошилинч тиббий ёрдам хизматининг концептуал янги миллий моделини ишлаб чиқишда катталар ва болаларда оғир полижароҳатлар, кўп сонли ва қўшма жароҳатлар, ургент жарроҳлик ҳолатлари, юрак-қон томир касалликларининг ҳаётга хавф солувчи асоратлари (инфаркт, инсульт ва бошқалар), заҳарланиш, куйиш, оғир травматик ва геморрагик шок билан бирга келадиган патологиялар солиштирма оғирлигининг ўсиши билан характерланадиган, ташкилий тузилмаси ва унинг ресурс таъминоти ҳозирги кун чақирувларига тез ва муқобил жавоб қайтарадиган тизимни яратиш марказий ғоялардан бири бўлди. Бунда кўрсатилаётган шошилинч тиббий ёрдам сифатини шифохонагача бўлган ва стационар босқичда энг яхши жаҳон стандартлари даражасида таъминлаш, илмий асосланган тиббиёт технологияларини узлуксиз такомиллаштириш ва татбиқ этиш ҳамда янги юқори технологияли йўналишларни ривожлантириш лозим.

ШТЁХнинг очиқлиги, иқтисодий ва тиббий самарадорлигига эришиш учун барча ташкилий-тузилмавий бўғинлар турғун ташкилий-услубий вертикал ва горизонтал алоқалари бўлган ягона хизматга бирлаштирилган кўп даражали асосда ташкил этилди. Қуйидагилар янги хизматнинг асосий тамойиллари этиб белгиланди:

– аҳолининг барча қатламлари учун шошилинч тиббий ёрдамнинг кечаю кундуз ва ҳар ерда очиқлиги;

– тиббий ёрдамнинг ўз вақтидалиги (тезлиги);

– даволашнинг босқичма-босқичлиги;

– ҳар бир босқичда кўрсатилаётган ёрдамнинг тасдикланган стандартга мувофиклиги;

– кўрсатилаётган тиббий ёрдамнинг юқори технологиялиги.

Қуйидагилар замонавий босқичда шошилинч тиббий ёрдам тизими ривожланишига муҳим туртки бўлиб хизмат қилди:

Ўзбекистон Республикаси Президентининг 2017 йил 16 мартдаги «Шошилинч тиббий ёрдамни янада такомиллаштириш чора-тадбирлари тўғрисида»ги ПФ-4985-сон Фармони, шунингдек, Ўзбекистон Республикаси Президентининг 2017 йил 16 мартдаги «Шошилинч тиббий ёрдам хизматининг фаолиятини ташкил этишни янада такомиллаштириш ва моддий-техника базасини мустаҳкамлаш чора-тадбирлари тўғрисида»ги ПҚ-2838-сон қарори ҳамда 2018 йил 25 январдаги «Шошилинч тиббий ёрдам тизимини жадал такомиллаштириш чора-тадбирлари тўғрисида»ги ПҚ-3494-сон қарори.

Шошилинч тиббий ёрдам тизимини янада ислоҳ қилишнинг муҳим йўналиши этиб қуйидагилар белгиланди:

– мамлакатда замонавий ускуналар билан жиҳозланган ва малакали кадрлар жалб этилган замонавий, юқори технологияли ва самарали шошилинч тиббий ёрдам тизимини шакллантириш;

– шошилинч тиббиёт соҳасида илмий, услубий ва маърифий салоҳиятини ҳар томонлама ривожлантириш, маҳаллий тез тиббий ёрдам хизмати фаолиятига илғор технологиялар ва иш услубларини татбиқ этиш;

– шошилинч тиббий ёрдам тизимида аҳоли орасида кечиктириб бўлмайдиган ҳолатларни ташхислаш ва даволашнинг ўлим ва ногиронликни камайтиришга қаратилган замонавий усулларини қўллаш;

– шошилинч тиббий ёрдам кўрсатиш самарадорлигини кучайтириш ва ошириш бўйича илмий тадқиқотлар ўтказиш, тавсияномаларни ишлаб чиқиш ва амалга ошириш;

– шошилинч тиббий ёрдам соҳасида ходимларни тайёрлаш, қайта тайёрлаш ва уларнинг малакасини ошириш.

Шошилинч тиббий ёрдамнинг ҳар ердаги очиқлиги ШТЁХ ташкилий тузилмаси билан таъминланади. У қуйидагиларни ўз ичига олади:

– Тошкент шаҳридаги бош муассаса – Республика шошилинч тиббий ёрдам илмий маркази (РШТЁИМ);

– Қорақалпоғистон Республикаси ва мамлакатимизнинг ҳар бир вилоятда жойлашган РШТЁИМ минтақавий филиаллари (жами 13 та);

– Ўзбекистоннинг 173 та аҳоли пунктларида туман тиббиёт бирлашмалари (ТТБ) кошида РШТЁИМ субфилиаллари – шошилинч тиббий ёрдам бўлимлари ташкил этилган;

– «103» тез тиббий ёрдам хизмати;

– санитар авиация хизмати (РШТЁИМ қошида республика, РШТЁИМ филиаллари қошида вилоят);

– ФВ вақтида доим тайёр бўлган мобил тиббий бригадалар.

Ҳар йили ШТЁХга 3 млн.га яқин беморлар мурожаат қилади. Улардан 900 га яқини шифохонага ётқизилади, 2 млн.дан ортиқ беморларга амбулатор шошилинч ёрдам кўрсатилади. 210 мингга яқин стационар ва 268 дан ортиқ амбулатор операциялар ўтказилади. «103» тез ёрдам хизматидан йилига 8 млн. дан ортиқ чақирувга хизмат кўрсатилади. Тез ёрдам хизмати 216 станция ва подстанция, шунингдек, очиқ дислокация нуқталари соғлиқни сақлашнинг бирламчи бўғинида тиббий ёрдам кўрсатиш интеграциясини таъминлаш мақсадида қишлоқ оилавий поликлиникалари ва қишлоқ врачлик пунктлари қошидаги 1297 та тез ёрдам машиналари томонидан амалга оширилади. 2018 йил бошида 2302 та тез ёрдам бригадаси, 2400 та машина билан ихтисослаштирилган автотранспорт парки фаолият кўрсатади.

2018 йил аввалида ШТЁХда 8565 та бемор ўринлари мавжуд бўлиб, улардан 3910 таси РШТЁИМ ва минтақавий филиалларида (46%) ва 4655 (54 %) ТТБда ТЁКда. ШТЁХда 66 мингга яқин ходим, шу жумладан, 9 мингга яқин врач, 40 мингга яқин ўрта тиббиёт ходимлари фаолият кўрсатади.

Кўрсатилаётган шошилинч тиббий ёрдам сифати ва ўз вақтидалигини, шунингдек, даволаш-ташхислаш жараёнининг бирлиги ҳамда узлуксизлигини таъминлаш мақсадида ишни тегишли даражада ташкил қилиш ишлаб чиқилган даволаш-ташхислаш стандартлари асосида курилади.

Ўзбекистон Республикаси Вазирлар Маҳкамасининг 2003 йил 2 декабрдаги «Аҳолига шошилинч тиббий ёрдам хизматини янада такомиллаштириш чора-тадбирлари тўғрисида»ги 537-сон қарори билан «ШТЁХни қўллаб-қувватлаш ва ривожлантириш жамғармаси» ташкил этилган, тиббиёт олий таълим муассасалари ўқув дастурига ШТЁ масалаларини чуқурлаштириб ўрганиш киритилган, «Шошилинч тиббий ёрдам» мутахассислиги бўйича магистратура очилган. 2001 йилдан бошлаб РШТЁИМда клиник ординатура, 2005 йилдан эътиборан эса аспирантура ва докторантура орқали мутахассис тайёрланади. РШТЁИМ соғлиқни сақлаш тизимида йирик илмий муассаса бўлиб, амалий, инновацион ва фундаментал йўналишлар бўйича грант лойиҳалари амалга оширилади. 2018 йилда РШТЁИМ қошида 14.00.40 – «Шошилинч тиббиёт» ихтисослиги бўйича диссертация ишларининг ҳимояси бўйича Илмий кенгаш ташкил этилди ва ўз фаолиятини бошлади.

РШТЁИМ кундалик клиник амалиётига юқори технологияли кардиожарроҳлик ва эндоскопик операциялар, эндоваскуляр амалиётлар, шу жумладан, интервенцион кардиология усуллари кириб, буйрак трансплантацияси бўйича операциялар бошланди. Мамлакатимизда шошилинч тиббий ёрдам врачлари уюшмаси тузилган бўлиб, «Шошилинч тиббиёт ахборотномаси» илмий-амалий журнали нашр этилади. Халқаро ташкилотлар ва етакчи тиб-

биёт марказлари билан шошилинч тиббиёт масалалари бўйича кенг қамровли ҳамкорликни амалга оширади.

Ягона хизмат доирасида тиббий ёрдам сифатини услубий такомиллаштириш ва узлуксиз назорат қилишнинг самарали механизмини яратиш, шошилинч касалликлар мониторингини амалга ошириш имконияти пайдо бўлди. Бундан ташқари аҳолига шошилинч тиббий ёрдам кўрсатувчи муассасаларнинг ягона Хизматга бирлаштирилиши аҳолининг барча қатлами учун шошилинч тиббиёт бўйича хизматлар очиқлигининг давлат кафолатини таъминлаш мақсадида манзилли молиялаштириш нуқтаи назаридан ўзининг мақсадга мувофиқлигини исботлади.

I БЎЛИМ

ШОШИЛИНЧ ҲОЛАТЛАРДА АНЕСТЕЗИОЛОГИК ЁРДАМ

ОПЕРАЦИЯДАН ОЛДИНГИ ТАЙЁРГАРЛИК

Анестезия режаси:

- Премедикация
- Анестезия усули
- Умумий анестезия
- Операция столидаги беморнинг ҳолати
- Нафас йўллари ўтказувчанлигини таъминлаш
- Индукция
- Кислород ингаляцияси
- Седация
- Анестезияни сақлаш
- Миорелаксация
- Регионар анестезия: усули, маҳаллий анестетиклар, наркотик анальгетиклар
- Интраоперацион мониторинг
- Интраоперацион инфузион терапия: сифат ва ҳажм
- Операциядан кейинги давр
- Оғриқни даволаш
- Интенсив терапия
- Мониторинг
- Давомий ЎСВ

1-стандарт. Беморни текшириш.

Зарур:

1. Беморнинг умумий ҳолатини баҳолаш;
2. Операцияга кўрсатмани белгилаш, анестезиянинг оптимал шаклини танлаш;
3. Агар бемор ҳолати имкон берса, баъзи ҳолатларда ташхисни аниқлаштириш ИТ фонида учун текширувни давом эттириш амалга оширилиши мумкин.

I. Жисмоний текшириш.

Беморнинг жисмоний ҳолатини баҳолаш билан клиник текшириш:

- тана вазни (меъёрда, камайган, ортган, тана вазни индекси (ТОИ)ни ҳисоблаш);
- умумий ҳолатни баҳолаш (қониқарли, ўртача оғирликда, оғир, ўта оғир, агонал);

- бемор эс-ҳушини баҳолашнинг Глазго кома шкаласи (15 балл – аниқ, 14-11 балл – карахт, 10-9 балл сопор, <8 балл кома);
- беҳуш ҳолат (кома) сабабларини аниқлаш учун беморни синчиклаб текшириш;
- ҳаётий муҳим бўлган функциялар – нафас (НС, аускультация, нафас йўллари, SpO_2) ва қон айланиши (АБ, ЮҚС) ҳолати;
- сув-электролит мувозанати ва кислота – ишқорий ҳолат;
- тана ҳароратини ўлчаш, диурезни назорат қилиш.

II. Анамнез:

- шикоятлар;
- бошдан кечирилган ва ёндош касалликлар;
- доимий ёки вақти-вақти билан қабул қилинадиган препаратлар;
- аллергологик анамнез;
- аввалги анестезиялар, жарроҳлик амалиётлари, жароҳатлар, гемо-, плазмотрансфузиялар;
- акушерлик анамнези (чақалоқ ва эрта ёшдаги болалар);
- ирсий анамнез;
- сўнгги ейилган овқат ёки ичилган суюқлик.

III. Лаборатор-инструментал текширувлар.

а) *бирламчи зарурий текширувлар:*

- қон, пешобнинг умумий таҳлили, қон гуруҳи ва резус-омилни аниқлаш;
- электрокардиография, кўкрак қафаси рентгеноскопияси.

б) *қўшимча махсус:*

- қоннинг биокимёвий таҳлили: қанд, умумий оқсил, мочевина, креатинин, биллирубин, фермент ва қон электролитлари миқдори;
- коагулограмма;
- юрак ва ички аъзолар УТТ.

Ушбу кўрсаткичлар патологик ўзгарганида операциядан олдинги текширувлар кўрсатмага мувофиқ кўпайтирилади.

IV. Беморнинг объектив ҳолатини баҳолаш.

Америка анестезиологлар жамияти (ASA) томонидан ишлаб чиқилган бемор объектив ҳолатининг классификацияси

1-синф. Тизимли бузилишлар мавжуд эмас

2-синф. Функционал бузилишлар мавжуд бўлмаган енгил тизимли бузилишлар

3-синф. Функционал бузилишлар мавжуд бўлган ўртача оғирликдаги тизимли касалликлар

4-синф. Доимий ўлим хавфи туғдирувчи оғир тизимли касалликлар

5-синф. Терминал ҳолат, операциядан қатъи назар сутка давомида ўлим ҳолати хавфи юқори

6-синф. Бош мия ўлими, трансплантация учун аъзоларнинг донорлиги.

E. Агар амалиёт шошилинч тартибда ўтказилаётган бўлса, ҳолатни баҳолаш «Е» ҳарфи билан тўлдирилади.

2-стандарт. Беморни анестезияга тайёрлаш.

1. **Сув-электролит мувозанати.**

Зарур:

• Операциядан олдинги тайёргарлик учун веноз киришни таъминлаш – периферик ёки марказий венани (заруратга кўра) катетерлаш.

• Сув-электролит мувозанатни тиклаш – кристаллоидлар (физиологик эритма, Рингер, Рингер ацетат МВБ назорати остида 10-20 мл/с биринчи соатда АБ барқарорлашгунича), коллоид эритмалар (желатин препаратлари «гелофузин», ГЭК 200-130/0,5 «плазмофор»), 5-10% глюкоза эритмаси (0,9% физиологик эритма билан) 10-15 мл/кг 1-2 ммоль/кг калий препаратлари билан.

2. **Анемия.**

Зарур:

• Агар бу геморрагик шок бўлса – зудлик билан қон кетишини тўхтатиш, анемияни интраоперацион коррекциялаш (Hb 80 г/л дан кам бўлса, эритроцитар масса гемотрансфузияси).

• Кейинга қолдирилган операцияларда гемоглобинни тўқималарга коникарли даражада кислород етказилишини таъминлайдиган даражагача ўтариш зарур – Hb 100 г/л дан юқори.

3. **Нафас етишмовчилиги.**

Зарур:

• Пневмоторакс мавжуд бўлганда – анестезия индукциясигача плевра бўшлиғини дренажлаш.

4. **Юрак етишмовчилиги.**

Зарур:

• Сист. АБ 99 мм.сим.уст.дан пасайганида инотроп препаратлар добутамин 5-20 мкг/кг/дақ, дофамин 5-20 мкг/кг/дақ тайинлаш.

• Рефрактер гипотензияда адреностимуляторлар адреналин 0,01-0,15 мкг/кг/дақ, норадреналин 0,01-0,4 мкг/кг/дақ тайинлаш.

5. **Юрак ритми ва ўтказувчанлигининг бузилиши.**

Зарур:

• Аритмиянинг тахисистолик шаклларида (юрак бўлмаси фибриляцияси, тез-тез ва гурухли коринча экстрасистоласи, қоринча усти ва қоринча тахиаритмияси) 5 мг/кг кордаронни 200 мл физиологик эритмада в/и 30-60 дакика мобайнида, лидокаин 1,5-2 мг/кг в/и болюсли юбориш.

• Тўлиқ АВ блокадада операциядан олдин ЭКС (вақтинча ёки доимий) ўрнатиш зарур.

6. **Артериал гипертония.**

Зарур:

• Операциядан олдин АБни нормаллаштириш лозим.

• Гипотензив воситалар билан даволаш бутун периоперацион давр мобайнида давом эттирилади. Айникса, диастолик АБ 110 мм.сим.уст.дан юқори

бўлганда ва бирга келган юрак, томир, буйрак зарарланишларида хавф юқори бўлади.

• Шошилинч ҳолатда АБ коррекцияси бевосита операциядан олдин ўтказилади.

7. **Ошқозон-ичак тракти.**

Зарур:

• Ошқозонни зондлаш, ошқозонни ювиш;

• Тозаловчи ҳукна;

8. **Қон ивишининг бузилиши.**

Зарур:

• Аниклаш ва даволаш, гипокоагуляцияда ЯМҚ 10-15 мл\кг, Криопреципитат 4-6 доза, антифибринолитиклар АКК 5%-100 мл в/и томчилаб, транексам кислотаси 500-1000 мг в/и болюс билан юбориш.

9. **Тромбоэмболик касалликлар.**

Зарур:

• Чуқур веналар тромбози ва ЎАТЭ хавф омилларини аниқлаш (кексалик, оёқ суякларининг синиши, семизлик, ҳомиладорлик, хавфли ўсмалар, анамнездаги тромбоэмболик касалликлар);

• Оёқларни эластик бинтлаш, компресион пайпоқ;

• Профилактика учун т/о гепарин иньекциясини 2500-5000 ТБдан ҳар 6 соатда ёки клексан 0,4 ТБдан суткада бир марта тайинланади. Гепариннинг сўнгги дозаси операциядан 6 соат аввал, клексаннинг сўнгги дозаси эса операциядан 12 соат аввал юборилиши зарур.

10. **Кортикостероидларни мунтазам кабул қилиш.**

Зарур:

• Кортизолнинг эндоген секрецияси сусайганда бундай беморларда буйрак усти безининг стрессга реакцияси заифлашади ва операциядан сўнг буйрак усти бези етишмовчилиги ривожланиши мумкин. Шунинг учун узоқ муддат (3-6 ойдан кўп) гормон қабул қилган барча беморларга операция арафасида кечқурун премедикацияга преднизолон (2-5 мг/кг) тайинланади. Кейинги кунларда доза камайтирилади.

11. **Қандли диабет.**

Зарур:

• Шошилинч жарроҳликда кон глюкозаси коррекцияси бевосита операциядан олдин ёки операция вақтида ўтказилади.

• Қон глюкозаси 10 ммоль\л дан ортганида қисқа муддат таъсир қилувчи инсулин 4-6 ТБдан в/и ёки шприцли дозатор оркали 0,03-0,1 ТБ\кг\соат инфузия тайинланади.

Премедикация.

Медикаментоз премедикация оғриксизлантириш ҳамда операция хавфсизлигини таъминлаш бўйича барча аввалги чора-тадбирларнинг якуний боскичи ҳисобланади.

а) Премедикация мақсади:

1. Психоэмоционал таранглиқни бартараф этиш;

2. Нафас йўлларида сўлак ва шиллиқ секрециясини камайтириш;

3. Исталмаган вегетатив рефлекслар (тахикардия, аритмия)ни камайтириш.

б) Дори воситалари:

1. Антихолинэстераз воситалар (М-холиноблокаторлар) парасимпатик асаб тизими фаоллигини сусайтиради, амнезия чақиради ва седатив таъсир кўрсатади. У сўлак ажралиши ва ошқозонда хлорид кислотаси секрециясини камайтиради. М-холинблокаторлар дозасининг ортиши гипертермия, алаҳлаш, тахикардия ва психомотор қўзғалиш (атропин психоз) билан намоён бўладиган марказий антихолинергик синдромга олиб келиши мумкин.

2. Бензодиазепинлар анксиолитик, седатив ва ухлатадиган фаоликка эга; суст миорелаксацияловчи таъсир кўрсатади; ГАМК таъсирини кучайтириб (МАТ асосий тормоз медиаторини), ГАМК рецепторлари билан ўзаро таъсирга киришади; хавотирни босади, нафас ва қон айланишининг кучли ифодаланмаган заифлашишисиз амнезия ҳамда уйқу чақиради; оғрикни бартараф этмайди.

3. Наркотик анальгетиклар анальгетик, седатив таъсирга эга бўлиб, анестезияловчи препаратлар таъсирини кучайтиради.

4. Антигистамин препаратлар анестезияловчи препаратларга аллергик реакцияларнинг профилактикаси учун.

3-стандарт. Анестезиолог иш жойини тайёрлаш.

Анестезия индукциясигача анестезиолог анестезия ва интраоперацион инфузион терапия учун зарур бўлган барча ускуна ва воситалар тўлиқ тайёр ҳолатда эканлигига ишонч ҳосил қилиши лозим.

1. Анестезиолог текшириши керак:

- баллондаги кислород, азот оксиди миқдорини;
- марказлаштирилган кислород узатишидаги босимни;
- агар ингаляцион анестезия режалаштирилаётган бўлса, буғлатгични ингаляцион анестетик (галотан, севофлюран, изофлюран) билан тўлдириш;
- наркоз-нафас тизими герметиклигини текшириш;
- ниқоб ва зарур ўлчамдаги стерил эндотрахеал найчанинг мавжудлигини;
- ларингоскоп созлигини ва унга мувофиқ тиғларни танлаш;
- отсос созлигини;
- стерил катетерларнинг мавжудлигини (ошқозон зонди ва сийдик катетери).

2. Интраоперацион инфузион терапияни ўтказиш учун анестезиолог қуйидагиларни текшириши лозим:

- веноз катетер, стилет, «капалакча» типидаги катетерларнинг мавжудлигини;

- наркоз учун воситалар, инфузион эритмалар, қон препаратлари (зарурат туғилганида)ни вена ичига томчилаб ва оқимли юбориш учун системаларни.

3. Анестезиолог операция қилинадиган беморнинг ҳаётий муҳим аъзо ва тизимларини интраоперацион назорат қилиш учун аппаратурани тайёрлаши керак.

Анестезия ўтказиш учун ускунанинг базавий (минимал) стандарти:

- буғлатгичли наркоз-нафас аппарати (энг камида ярим ёпиқ контурли);
- регионар анестезия учун асбоблар тўплами;
- тиғлар тўплами билан ларингоскоп;
- ҳаво ўтказгич, ниқоблар, эндотрахеал найчалар, ангиокатетерлар;
- отсос;
- «Амбу» типидаги нафас копчаси;
- Кислородни марказлаштириб узатиш ёки кислород баллонлари;
- Анестезия ва ўпка – юрак реанимацияси учун препаратлар;
- Ҳаётий кўрсаткичлар мониторинги (албатта: АБ, пульс, ЭКГ – 3 канали, SpO_2, тана ҳарорати).

1.1-жадвалда мониторингнинг тавсия этилаётган стандартлари келтирилган.

АНЕСТЕЗИОЛОГИК ҚЎЛЛАНМА ВА МОНИТОРИНГ

1.1-жадвал

Мониторингнинг тавсия этилаётган стандартлари

Кўрсаткичлар	Амалга ошириш
Бемор ёнида анестезиолог-реаниматолог ва тиббиёт ҳамшираси-анестезистнинг бўлиши	Мунтазам
АБ ва юрак қисқариш сонини ўлчаш	Ҳар 5 дақиқада
Электрокардиографик назорат	Узлуксиз
Нафас аппаратурасини назорат қилиш (Контурлар узилиб колганда – дисконнекцияда, спонтан нафас пайдо бўлиши ва аралашмадаги газларни таркибига кўра тревога)	Узлуксиз
Оксигенация, вентиляция ва қон айланишининг мониторинги (клиник манзара, пульсоксиметрия (SaO_2)	Узлуксиз
НС ва нафас аралашмасида O_2 концентрациясини назорат қилиш	Узлуксиз
Тана ҳароратини ўлчаш	Узлуксиз
Диурез	Ҳар соатда

4-стандарт. Анестезияни танлаш.

Анестезияни танлашга жуда кўп омиллар таъсир кўрсатади. Асосийлари қуйидагилардан иборат:

- жарроҳлик патологиясининг характери;
- операция давомийлиги ва травматиклиги;
- беморнинг ёши;
- беморнинг бошланғич ҳолати;
- бемордаги ёндош патологиялар;
- операциянинг шошилинчлиги ёки режа асосида амалга оширилиши;
- даволаш муассасасининг жиҳозланганлиги;
- анестезиологнинг малакаси.

А. Анестезия индукцияси – шошилинч беморларда анестезиянинг энг хавфли босқичларидан бири. Бу вақтда регургитация ва АБнинг критик пасайиш хавфи айниқса юқори. Регургитацияни олдини олиш учун анестезия индукциясидан аввал операцион столни Фовлер ҳолатига (бош қисмини кўтариш) ўтказиш, миорелаксантларни юборгандан кейин эса дарҳол Селлик усулини қўллаш мақсадга мувофиқ. Кекирдакни босиш интубацион найча манжети шиширилгунича тўхтатилмайди.

Б. Умумий анестезия МАТ фаолиятини шу даражада тормозлайдики, бунда оғрик ҳисси бўлмайди. Анестезиологнинг вазифаси:

- жарроҳ ишлаши учун оптимал шароит яратиш;
- ҳушни ўчириш;
- амнезия;
- оғриксизлантириш;
- вегетатив рефлексларни сўндириш;
- скелет мушакларини бўшаштириш.

Ингаляцион ёки ноингаляцион анестетикни танлашда нафақат препаратларнинг МАТга таъсири, балки унинг ҳаётни таъминловчи бошқа тизимларга таъсири инобатга олинади. Ҳеч бир анестетик юракнинг зарб ҳажми, веноз қайтишга ножўя таъсирдан мустасно эмас. Умумий анестезия вақтида доимо аъзолар перфузияси, газ алмашинуви ва гомеостазнинг бошқа кўрсаткичлари кузатиб борилади.

В. Регионар анестезия.

Анестезияни бошлашдан аввал умумий анестезияга шошилинч ўтиш учун барча нарса тайёрлигини текшириш лозим (нафас йўллари ўтказувчанлигини таъминлаш, кислород ингаляцияси, ЎСВ ва бошқаларга эҳтиёж юзага келиши мумкин). Шошилинч жарроҳликда регионар анестезия қатъий кўрсатма мавжудлигида бажарилади. Оғриқсизлантиришнинг регионар усулини бажариш учун зарур бўлган шароит қуйидагилардан иборат:

- стабил гемодинамика;
- гиповолемия, шок, кислота – ишқорий мувозанат, сув-электролит баланс бузилишлари аломатларининг йўқлиги.

ЭДА ва ОМАга қарши кўрсатмалар:

1. Абсолют:
- пункция қилинадиган жойдаги инфекция;
- антикоагулянт терапия;
- артериал гипотония;
- беморнинг норозилиги.

2. Нисбий:
- МАТ касалликлари;
- МИБ юқорилиги.

Мураккаб нафас йўли. Трахея интубацияси муаммолари.

Трахея интубацияси – трахеяга эндотрахеал найча киритишдан иборат бўлган амалиёт. **Трахея интубацияси** фақатгина шиширилиши жиддий эътибор қаратиладиган, айниқса назогастроинтестинал зонд ўтказиш лозим бўлган ҳолатларда манжетли найча билан ўтказилади. Манжетга зарар етганида трахея қайта интубация қилинади.

Анестезияга тез киритиш ва тез интубация қилиш (crash-индукция) қуйидаги ҳолатларда ошқозон суюқлиги аспирацияси хавфи юқори бўлганида ўтказилади:

- аввалги 6-8 соатда овқатланиш;
- оғриқ;
- жароҳат;
- қўнгил айнаши;
- рефлюкс-эзофагит;
- ичаклар тутилиши.

Тезкор кетма-кет индукцияни (краш-индукция) ўтказиш учун қуйидаги препаратлар схемасидан фойдаланилади:

1-схема. Пофол 2мг/кг + фетанил 2-3-мкг/кг + дитилин 1,5-2 мг/кг

ёки

2-схема. Кетамин 1-2 мг/кг + фетанил 2-3-мкг/кг + дитилин 1,5-2 мг/кг

ёки

3-схема. Дормикум 0,08 мг/кг + фетанил 2-3-мкг/кг + дитилин 1,5-2 мг/кг.

Краш-индукциянинг у ёки бу схемасини танлаш бемор гемодинамикасининг дастлабки ҳолати, анестезия индукцияси учун препаратларнинг мавжудлигига боғлиқ.

Трахея интубациясига кўрсатмаларни абсолют ва нисбийга ажратиш мумкин.

Абсолют кўрсатмалар:

- Ўпка – юрак реанимацияси
- Юқори нафас йўллари ўтказувчанлигининг бузилиши билан борадиган турли хил генездаги чуқур кома.
- Оғир аспирацион синдром (одатда, коматоз ҳолатдаги беморларда кузатилади).

• Юқори нафас йўллари ўтказувчанлигининг бузилиши билан оғир анафилаксия (интубацияни иложи борича эртарок, тил ва ЮНЙнинг ифодаланган шиши ривожлангунга қадар бажариш лозим).

• Ҳуш бузилишининг Глазго шкаласи бўйича 8 баллдан паст бўлиши билан оғир БМЖ.

• Жарроҳлик амалиётлари.

Нисбий кўрсатмалар:

• Кучли ифодаланган нафас етишмовчилиги аломатлари бўлган турли генезли шок;

• Турли сабаблар натижасида ўткир бирламчи нафас етишмовчилиги (зотилжам, ЎСОК, астматик статус);

• ЎСВ ўтказиш талаб этиладиган ва бошқа даво муолажаларига рефрактер бўлган ўпка шиши;

• Эклампсия;

• Эпилептик статус;

• Оғир куйиш, термоингаляцион жароҳат;

• Странгуляцион асфиксия.

Нисбий кўрсатмалар трахея интубацияси тўғрисида ҳар бир ҳолатда шошилинч ҳолатнинг асосий сабаби, нафас етишмовчилигининг ифодаланганлиги, транспортировка давомийлиги ва шароити, ёрдам бераётган шахснинг тажрибаси ва бошқа омилларга кўра индивидуал қарор қабул қилишни назарда тутади. Шифохонагача бўлган боскичдаги интубацияда ҳаёт учун хавфли асоратлар хавфи юқори бўлади ва буни доим инобатга олиш зарур.

Турли ҳолатларда трахея интубациясини ўтказиш бўйича тавсиялар 1.2-жадвалда келтирилган.

Интубация вақтида юзага келадиган яширин таъсирлар.

Юрак-қон томир тизими:

• ритм бузилиши – тахикардия, брадикардия;

• гипертензия, гипотензия.

Нафас аъзолари:

• гипоксия, гиперкапния;

• ларингоспазм, бронхоспазм.

Марказий асаб тизими, кўзлар:

• Мия ичи босими;

Кўкрак ички босими кўтарилиши.

Ошқозон – ичак тракти:

• регургитация ва аспирация.

Бошқа таъсирлар:

• анестетикларнинг токсик таъсири;

• мушакдаги оғриқлар;

• ёмон сифатли гипертермия.

Оротрахеал интубацияни ўтказиш учун **ускуна** қуйидагиларни ўз ичига олиши керак:

• тўғри ва эгилган тиғлар тўплами бўлган ларингоскоп;

• манжетни шиширш учун эндотрахеал найча ва шприц, найчани фиксация килиш учун лейкопластир ёки марли тасмали кляп;

• ўтказгич (стилет);

• санация учун асбоб-ускуналар (учлик ва катетерли ишлайдиган аспиратор);

• жарроҳлик қискичи ва бир нечта ўртача катталикдаги салфетка;

• Ambu ёки унга аналогик бўлган никоб ва ҳаво ҳайдовчи тўпламли нафас копчаси, кислород манбаига уланган бўлгани маъқул.

Қуйидагиларни доим ёдда тутиш лозим:

• барча шошилинч беморлар тўла ошқозонли беморлар тоифасига кириб, бу Селлик усули билан тез босқичма-босқич индукция ўтказишни талаб этади.

• БМЖ ва нисбатан стабил гемодинамикали беморлар интубациясида наркотик анальгетикни юборишни рад этиш қўпол хато ҳисобланади.

• фақатгина врач-анестезиолог-реаниматолог миорелаксантларни қўллаш ҳуқуқига эга; улар юборилганидан сўнг врач беморнинг нафас йўллари ўтказувчанлиги ва мумкин бўлган барча усуллар билан адекват вентиляцияни таъминлаши зарур эканлигини тушуниши керак.

1.2-жадвал.

Трахея интубацияси учун қўшимча анестезияни ўтказиш бўйича тавсиялар

Ҳолат	Гипнотик	Релаксант	Анальгетик
Глазго шкаласи бўйича 8 баллдан паст бўлган кома III	-	-	-
Юрак тўхташи	-	-	-
Шок, сист. АБ 80 мм сим.уст. дан паст	Кетамин 1-1,5 мг/кг	Сукцинил-холин 1-2 мг/кг	Фентанил 0,5-1 мкг/кг
Гипотензия, сист. АБ 80-100 мм сим. уст.	Пропофол 1-1,5 мг/кг (таъсир бўлгунича титрлаш) ёки кетамин 1 мг/кг	Сукцинил-холин 1-2 мг/кг	Фентанил 0,5-1 мкг/кг
Бош жароҳати, Глазго кома шкаласи бўйича 4-8 балл бўлган ҳуш даражаси	Тиопентал 3-5 мг/кг ёки Пропофол 1-2 мг/кг ёки Дормикум 0,1-0,15 мг/кг	Сукцинил-холин 1-2 мг/кг	Фентанил 0,5-1 мкг/кг
Меъёрдаги ёки ошган АБ	Тиопентал 3-5 мг/кг ёки Пропофол 2-3 мг/кг ёки Дормикум 0,15-0,2 мг/кг	Сукцинил-холин 1-2 мг/кг	Фентанил 0,5-1 мкг/кг

Эндотрахеал найча ҳолатини текширишнинг умум қабул килинган стандарти қуйидагилар ҳисобланади:

- найчанинг овоз ёриғи орқали ўтишини кузатиш;
- нафас чиқарганда найча деворидаги конденсат;
- ўпка аускультациясида – нафаснинг бир текисда ўтиши;
- ҳар бир ўпкани ҳар икки тарафда камида икки нуқтада (ўмров ости ва кўлтиқ ости соҳасида) эшитиш лозим;
- капнометрия ва капнография кўрсаткичларининг меъёрдалиги;
- эпигастрий аускультациясида ёт шовқиннинг йўклиги;
- жадал ўсиб борувчи гипоксия аломатларининг йўклиги.

Кўп учрайдиган хатолар:

- Беморни нотўғри ёткизиш ва бошни керагидан ортиқча ёзиш (кўриш майдонини ёмонлашуви).
- Муолажани адекват наркоз ва релаксация бошлангунга қадар ўтказиш (ларинго- ва бронхоспазм ривожланишини келтириб чикаради).
- Преоксигенациядан бош тортиш (интубация килиш вақтида барча келиб чикадиган асоратлари билан гипоксия ривожланиши мумкин).
- Селлик усулини ўтказишдан бош тортиш (ошқозон суюклигининг регургитацияси ва аспирациясига олиб келиши мумкин).
- Жуда катта тиғдан фойдаланиш ва уни чукур киритиш (кўриниш кийинлашади, чунки фақат кизилўнгачга кириш кўринади).
- Ларингоскоп тиғини беморнинг юкори тишларига тираш (тишларнинг зарарланиши ва кейин улар нафас йўлларига тушиши мумкин).
- Бемор оксигенациясига зид равишда, интубацияга кўп марталаб уринишлар (фатал гипоксияга олиб келиши мумкин).
- Эндотрахеал найча ҳолатининг етарли даражада аниқ аниқланмаслик (кизилўнгач ёки ўнг бронхнинг аникланмаган интубацияси билан боғлиқ).
- Найчанинг ёмон фиксацияси, кейинчалик унинг транспортировка жараёнида кўзғалиши.

Трахея интубациясининг асоратлари:

- Янглишиб найчани кизилўнгачга ўрнатиш гипоксиянинг тез ривожланишига ва ошқозоннинг ҳаддан ташқари кенгайишига олиб келади (ёрилиши мумкин). Диагностика: 1) аускультацияда ўпка устида ўзига хос ўпка овози эшитилмайди; 2) аппарат билан найча оркали ҳаво пуфланганида кулкуллаган овоз эшитилади ва эпигастрал соҳа кўтарилади. Бундай ҳолларда интубацион найча олиб ташланади ва кайта интубация килинади.
- Найчани ҳаддан ташқари чукур киритиш. Бундай ҳолларда эндотрахеал найчанинг учи бифуркациядан ўтади ва, одатда, ўнг тарафдаги асосий бронхга ўтиб кетади. Натижада чап ўпка нафас олишдан узилади ва ателектаз ривожланади. Диагностика: ўпкадан нафас олиш эшитилмайди. Бундай вазиятда манжет ҳавоси чикарилади ва чап ўпкада нафас шовқини пайдо бўлгунига қадар найча эҳтиёткорлик билан ортга тортилади.

- Найчани етарли даражада чуқур киритмаслик. Бунда манжет овоз боғламлари даражасида бўлади ва шиширилганида уларни зарарлаши мумкин.
- Кўпол интубацияда, катта диаметрли найча қўлланилганида, ҳикилдоқ, овоз боғламлари, трахея шиллиқ қаватининг турли даражадаги зарарланиши, турли асоратларга олиб келиши мумкин бўлган оғиз-ҳалқум шиллиқ қаватининг перфорацияси юз беради. Шошилинч ҳолатларда тишларнинг зарарланиши тез-тез учрайди.

Умуртканинг бўйин қисми зарарланиши (зарарланганлигига шубҳа) бўлган шахсларда интубация ҳам қатор ўзига хос жиҳатларга эга. Бундай беморларнинг бўйини ростланмайди, бир вақтнинг ўзида қўшимча ёрдамчи интубация килинаётган шахснинг ён ёки орка томонида туриб, бошини енгил тортиб туради. Ўз-ўзидан бундай вазият интубация учун шароитни сўзсиз ёмонлашишига олиб келади. Шунинг учун кийинчилик юзага келганида ундан воз кечиш ва ларингеал никоб ёки комбитьюб каби ҳикилдоқ усти қурилмаларидан фойдаланиш мақсадга мувофиқ. Уларни жароҳатланган шахсда иммобилизациялайдиган бўйин ёқаси бўлганда ҳам қўйиш мумкин.

Трахеянинг мураккаб интубацияси – эндотрахеал найчанинг тўғри жойлашишига эришиш учун амалиётнинг тажрибали мутахассис томонидан уч ёки ундан кўп марта бажарилиши талаб этилган ҳолатни назарда тутадиган атама. Шифохонагача бўлган боскичда интубациянинг операция хонасидан кўра амалиётнинг ёмонлашиши билан боғлиқлиги ҳисобга олинса, муаммолар тез-тез юзага келишини кутиш мумкин.

Трахеянинг мураккаб интубациясида ҳаракатлар протоколи 5-стандартда келтирилган (1.3-1.4-жадвал).

Кийин интубация хавфи юқори бўлган беморлар:

- семиз ва бўйни қиска шахслар;
- ҳомиладорлар;
- туғма ривожланиш нуқсони, юз-жағ соҳаси касалликлари ёки жароҳатлари (учи ўткирлашган энгак, олдинга туртиб чиққан юқори курак тишлари, микрогнатия, ўсмалар, яллиғланиш касалликлари ва бошқалар) бўлган шахслар;
- юз ва юқори нафас йўллари куйишидан зарарланганлар;

• соқолли шахслар – унинг остида чала ривожланган пастки жағ яширинган бўлиши мумкин, соқолнинг мавжудлиги никобли вентиляция ўтказишга қийинчилик туғдиради.

Мураккаб интубацияни операциядан аввал ташхислаш

Mallampathy классификацияси (1.1-расм).





1.1-расм. Мураккаб интубацияни ташхислаш *MallampatiSR, GattSP, GuiginoLD. etal:Aprospectivestudy.CanAnaesthSocJ32:429,1985.*

Оғизни очганда кўринадиган хиқилдоқ тузилмаси.

1-синф: юмшоқ танглай, бодомсимон безлар ва кичик тил кўринади.

2-синф: юмшоқ танглай, бодомсимон безлар кўринади, кичик тил тил билан тўсилган.

3-синф: фақат юмшоқ танглай кўринади.

4-синф: юмшоқ танглай кўринмайди.

«MOCKBA-td»			
Белгилар	Баллар		
I II III IV	0 0 1 2	Маллампати тести	**Баҳолашда 1-2 балл:** • мураккаб интубация қилиш учун ускуналар тайёрлиги ва жиҳозланганлиги; • янада тажрибалироқ ҳамкасбини ёрдамга чақириш имкони мажудлиги; • 5 дақиқадан кам бўлмаган мажбурий преоксигенация ўтказишлиши; • Миорелаксант юборишни рад этиш ва бошқарилувчи гипнотик (пропофол) индукциясидан сўнг спонтан нафас сақланган ҳолда ларингоскопия ўтказиш. **3-4 балл ва ундан юқори бўлганда,** агар умумий анестезия ўтказишнинг иложи бўлмаса, трахея интубациясини бемор хушида бўлган вактда бажаришга харакат қилинади.
> 4 см < 4 см	0 1	Оғиз очилиши	
<90°	0 1	Бўйинни букиш/ёзиш	
нафас йўллари анатомияси бузилиши; гипер/киска бўйин; семизлик	0 1	Клиник маълумотлар	
ҳа/йўқ	0 1	Пастки жағни олдинга харакатлантириш	
аввал мураккаб интубация ўтказганлик; уйқудаги апное; хуррак	0 1	Анамнез	
> 6 см < 6 см	0 1	Тироментал масофа	
МИИ (мураккаб интубация индекси) МИИ – 0 – мураккабликлар кутилмайди МИИ – 1-2 – мураккаб интубация кузатилиши эхтимоллиги мавжуд МИИ – 3-4 – мураккаб интубация кузатилиши эхтимоллиги юкори даражада МИИ – 5 ва ундан юкори – мажбурий мураккаб интубация			

Бевосита ларингоскопияда овоз ёриғи кўринишининг классификация Cormack-Lehane (1.2-расм).

– 1-даража – овоз ёриғи тўлиқ кўринади.

– 2-даража – овоз ёриғининг фақатгина пастки қисми кўринади.

– 3-даража – овоз ёриғи кўринмайди, фақат томоқ усти кўринади.

– 4-даража – нафақат ёриқ, балки уни шакллантирувчи тоғай ҳам кўринмайди.

Нафас йўллари ўтказувчанлигини таъминлайдиган муқобил усуллар қуйидагилардан иборат:

1. Ларингеал никобни ўрнатиш (1.4-1.5-расм).
2. Трахеянинг ретроград интубацияси (1.6-расм).
3. Ҳаво ўтказгичларни қўллаш (1.7-расм).
4. Комбитьюбни қўллаш (1.8-расм).

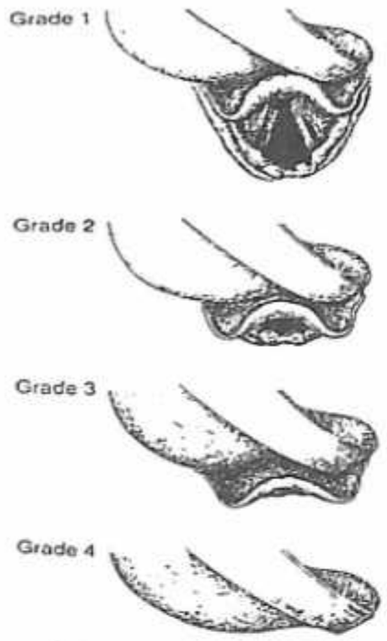

1.2-расм.Cormack RS, Lehane J. классификация. *Difficult Tracheal intubationin obstetrics. Anaesthesia 39:1105,1984.*

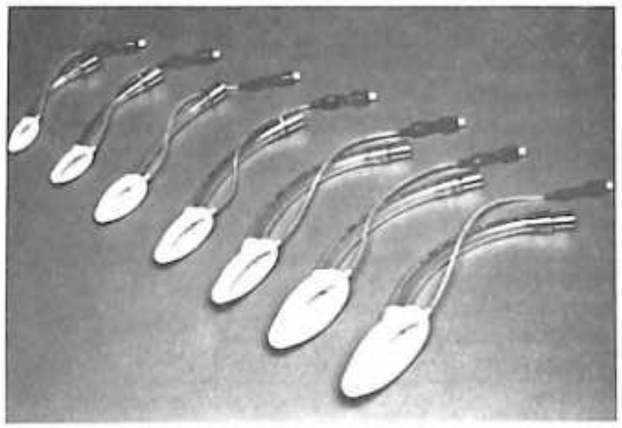

1.3-расм. Ларингеал никобларнинг турлари.

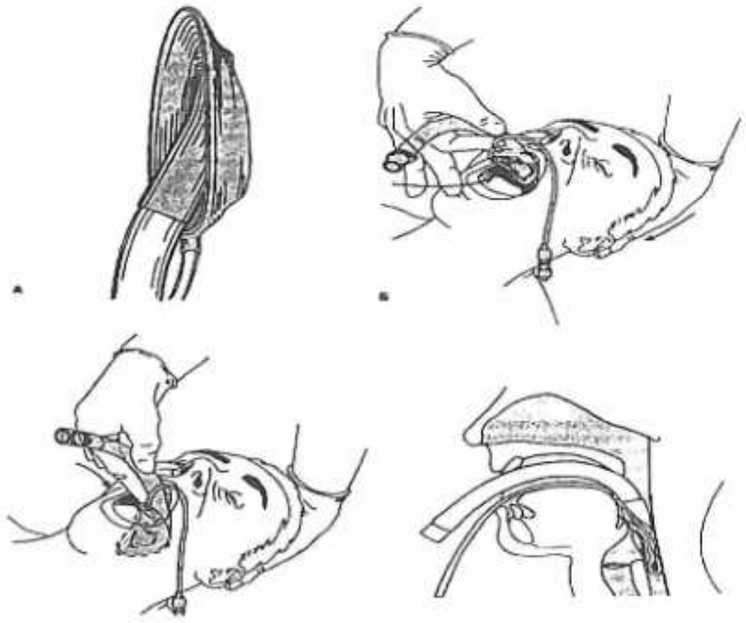

1.4-расм. Ларингеал никобни ўрнатиш техникаси.
Дж. Эдвард Морган-мл. Мэгид С.М. Клиник анестезиология.

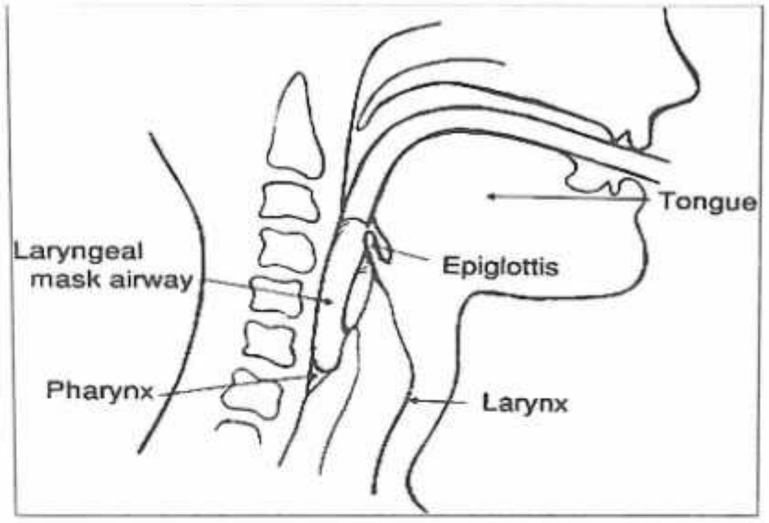

1.5-расм. Тўғри ўрнатилган ларингеал никоб.

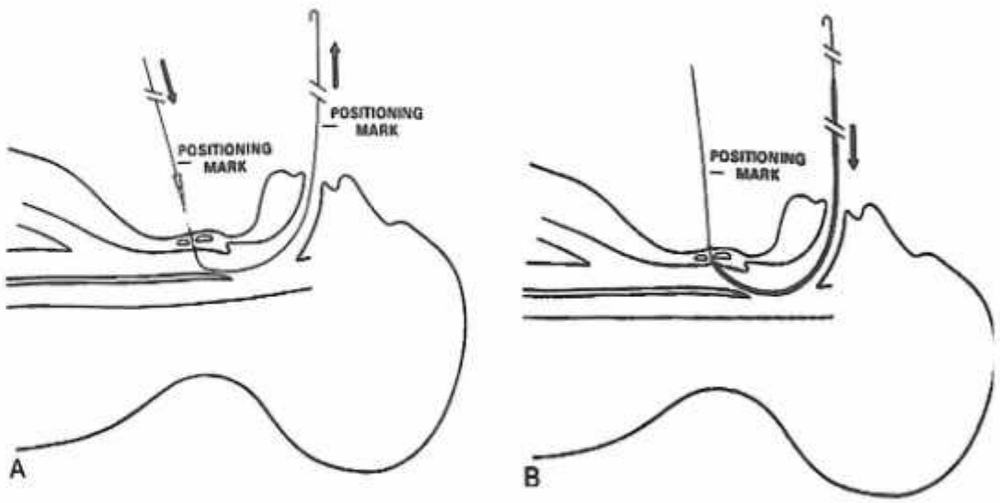

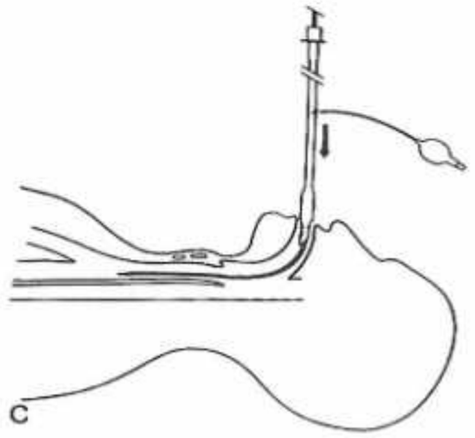

1.6-расм. Трахеянинг ретроград интубация техникаси.

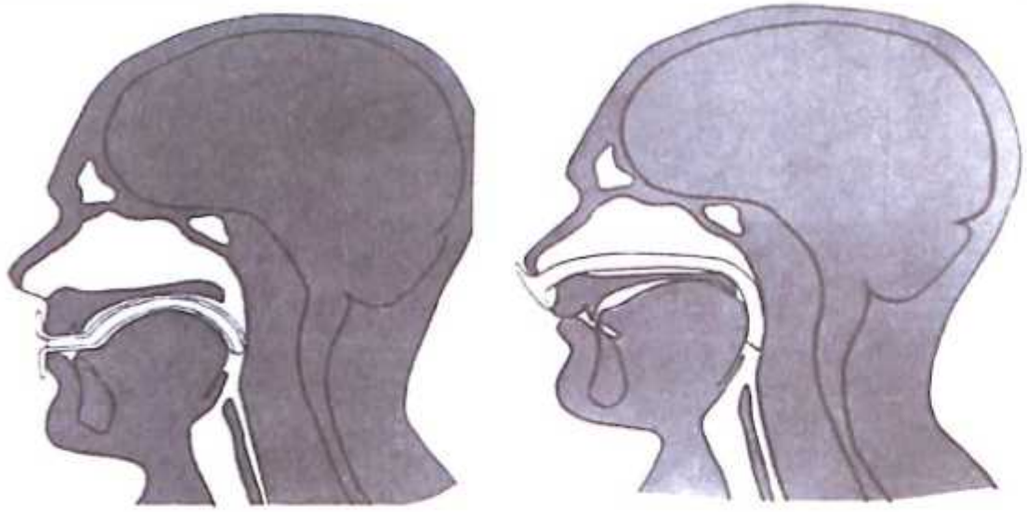

Гведэл ҳаво ўтказгичи. Назофарингеал ҳаво ўтказгич.

1.7-расм. Бурун ва оғиз ҳаво ўтказгичи ёрдамида нафас йўллари ўтказувчанлигини таъминлаш.

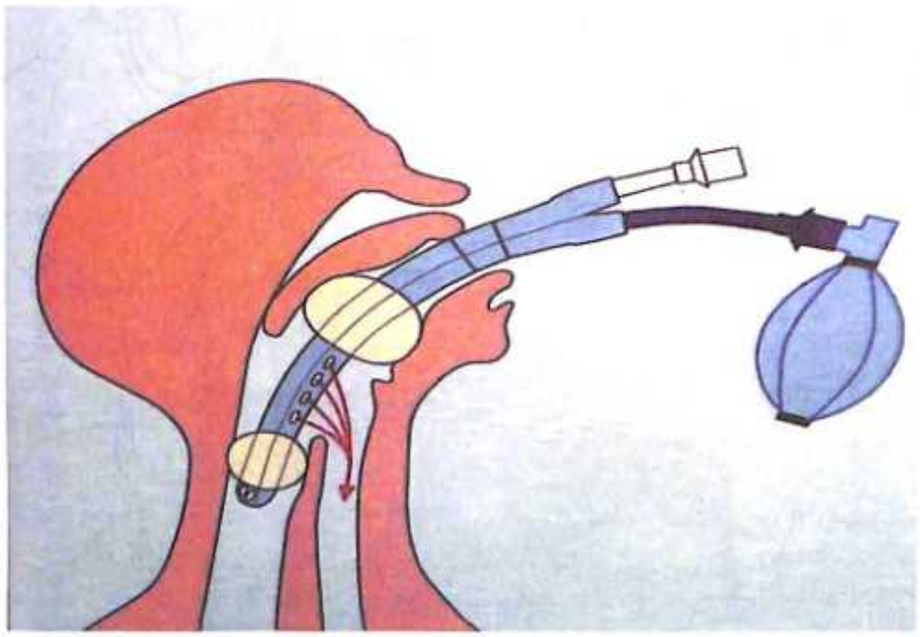

1.8-расм. Комбитьюб ёрдамида нафас йўллари ўтказувчанлигини таъминлаш.

1.4-жадвал

5-стандарт. Трахеянинг кутилмаган мураккаб интубациясида ҳаракатлар алгоритми

A РЕЖА: Трахея интубациясининг бошланғич режаси

муваффақият → **Трахея интубацияси**

Преоксигенация!
(100% кислород 10 л/дак.3 дак. давомида зич жипсланган юз никоби билан)
Ҳалқасимон тоғайни босиш (Селик усули)
Бевосита ларингоскопия. Текшириш:
- бўйинни эгиш, бошни ростлаш.
- ларингоскопия техникаси ва визуализация ўки.
- оператор томонидан хиқилдоққа ташқи таъсир (орқа, юқорига, ўнга босиш).
- овоз ёриғининг кўриниб туриши, овоз боғламларининг ҳаракатчанлиги.

Ноадекват визуализацияда:
- ҳалқасимон тоғайга босимни камайтириш.
- эластик ўтказгичдан (буж) фойдаланинг. Ўтказгич учининг трахея ҳалқалари бўйлаб узук-узук сирпаниш ҳисобига эришиш.
- ларингоскопиянинг мукобил усуллари (Видеоларингоскопия).

3 та уринишдан кўп эмас!!!
Таъминланг:
- никобли вентиляция ёрдамида оксигенацияга
- Селик усули
- Адекват анестезия чуқурлиги

Найча ҳолати тўғрилигини текшириш:
- Аускультация
- Визуал назорат
- Капнография

Ҳар қандай шубҳада найчани олиб ташлаш

Селик усулини бажаришни давом эттириш муваффақият

B РЕЖА: оксигенация ва вентиляцияни таъминлаш — муваффақият → **ТЎХТАШ ВА ЎЙЛАШ**

Интубацион ёки ларингеал никобни ўрнатиш:
- уриниш икки мартадан ошмаслиги лозим.
- оксигенациялаш ва вентиляция килиш.

Хавф ва афзалликларни таққослаш:
- беморни уйғотиш.
- ЛН орқали трахея интубацияси.
- трахеянинг фиброоптик интубацияси.
- трахея интубациясисиз давом эттириш.
- Трахеостомия ёки крикотиротомия.

Адекват бўлмаган оксигенация
(FiO_2 100% бўлганида SpO_2<90%)

C РЕЖА: Никобли оксигенация ва вентиляция, амалиётни ва уйғотишни — муваффақият → **Агар имкони бўлса, операцияни қолдириш ва беморни уйғотиш ёки агар ҳолат ҳаёт учун бевосита хавф туғдирса, ларингеал никоб билан анестезияни давом эттириш.**

- юз никоби билан вентиляцияни давом эттириш.
- ёрдамчи билан вентиляция – никобни иккала қўл билан босиб туриш (оро ёки назофарингеал ҳаво ўтказгич билан)

Адекват бўлмаган оксигенация

Ларингеал никоб. (B режа қўлланилмаганда) — муваффақият
- ҳалқасимон тоғайга босимни камайтириш
- оксигенациялаш ва вентиляциялаш

Адекват бўлмаган оксигенация

D РЕЖА: вазият учун адекват бўлган «интубациялай олмайман, оксигенациялай олмайман», «нажот» усуллари

1.4-жадвал

5-стандарт. Трахеянинг тасодифий мураккаб интубациясида харакатлар алгоритми. Нафас йўлларига жаррохлик йўли билан кириш, D режа.

Гипоксемиянинг ортиши (SpO_2<90% при FiO_2 100%).
Вазият: интубациялай олмайман, оксигенациялай олмайман.

Ёрдамга чақириш!!!

D РЕЖА

Шошилинч тадбирлар

Юқори нафас йўллари орқали кислород беришни давом эттириш. Бўйинни ростлаш учун бемор вазияти.

Жаррохлик крикотиреоидотомия

Асбоб-ускуналар:

1. Скальпель
2. Буж
3. Интубацион найча (№ 6-5)

Крикотиреоид мембрана пальпациялаш.

Агар крикотиреоид мембрана пальпацияланса:

• Крикотиреоид мембрананинг барча қатламлари оркали бўйлама кесиш;
• Скальпельни тиғ билан каудал 90 даражага ўгириш;
• Бужни скальпель билан параллел трахеяга киритиш;
• Буж орқали любрикант суртилган интубацион найчани трахеяга киритиш;
• Вентиляциялаш, манжетни шишириш ва интубацион найчанинг жойлашишини текшириш (аускультация, капнография);
• Интубацион найчани фиксациялаш.

Агар крикотиреоид мембрана пальпацияланмаса:

• Ўрта чизиқ бўйлаб терини вертикал 8-10 см кесиш;
• Трахеяни ажратиш ва фиксациялаш учун бармоклар билан атрофдаги тўкималарни тўмток диссекциялаш;
• Амалиётни пальпацияланадиган крикотиреоид мембранадаги каби давом эттириш.

Билиш керак!

1. Аспирация хавфини камайтириш:
• Ошкозонни табиий йўл билан бўшатиш + метоклопрамид (агар вакт бўлса ва ОИТ патологияси бўлмаса);
• Назогастрал зонд;

• Секрецияни тўхтатиш, кислоталигини пасайтириш: H_2-блокаторлар (ранитидин 1 мг/кг, 2 мкг/кг/дак.).

2. Анестезия индукциясини танлаш усули:
• Энг қулай бошқарилувчан анестетик – Propofol спонтан нафас олиш сақланганида ҳиқилдоқ-халқум тузилмасини кўздан кечириш имконини беради;
• Индукция жараёнида никобли вентиляция имкониятини ўрганиш.

3. Мушак релаксантларидан мунтазам фойдаланиш карши кўрсатилган.

Трахея интубациясининг 3 марта муваффакиятсиз уринишларидан сўнг **«бажарилмаган интубация»** ташхиси қўйилади.

Трахеостомия.

Трахеостомияга кўрсатмалар:

• ЮНЙ ўткир обструкцияси;
• Узоқ муддатли ЎСВ, вентиляциянинг оғир бузилишлари, оксигенациялар (механик ўлик бўшлиқ камаяди);
• ТБДнинг давомли санацияси зарурати;
• НЙни систлашган ҳиқилдоқ-халқум рефлексларида овқат массалари тушишидан ҳимоялаш;
• Ларингоэктомия ёки қийин интубацияда анестезиологик қўлланма боскичи.

Трахеостомиянинг эрта асоратлари:

• Юза ёки чуқур тўқималардан қон кетиши. Гемостаз тизимида бирламчи бузилишлар мавжудлигига текшириш талаб этилади;
• Пневмоторакс ва пневмомедиастинум. Деярли ҳар доим плевра бўшлиғини киска муддатли дренажлаш талаб этилади;
• Трахеостомик найчанинг нотўғри ҳаракати (бўйин мушак пардаси ораси ёки тери ости бўшлиғининг қатламларга ажралиши). Реинтубация, ярани текшириш талаб этилади, чуқур гипоксия бўлиши мумкин;
• Трахея орка деворининг перфорацияси;
• Найча обструкцияси.

Трахеостомиянинг кечки асоратлари:

• Ярага инфекция тушиши;
• Найча обструкцияси;
• Тоғай, йирик қон томирлар эрозияси, трахеокизилўнгач окмасининг шаклланиши;
• Трахеянинг чандикли стенози.

Крикотиреотомия.

• Нафас йўлларига киришнинг фавқулодда зарурати туғилганида бажарилади.

Кўрсатмалар:

- Трахея интубациясини бажариш имкони бўлмаслик;
- Никоб орқали самарасиз вентиляция;
- ЮНЙнинг субтотал ёки тотал обструкцияси, обструкцияни тез бартараф этиш имкони бўлмаган гипоксия билан.

6-стандарт. Гомеостазнинг ифодаланган бузилишлари бўлмаган беморларда режали ва шошилинч жарроҳлик амалиётларидан сўнг ЎСВни тўхтатиш.

1. Гомеостазнинг аҳамиятли бузилишлари бўлмаган беморларда тотал умумий вена ичи анестезияси учун препаратлар ва ингаляцион анестетиклар (азот оксиди, галоген сақловчилар – фторотан, изофлюран, энфлюран, севофлюран ва бошқалар), шунингдек, наркотик анальгетикли ҳамда мушак релаксантларини қўллаш билан пропофол билан умумий анестезия шароитида ўтказилган режали ва шошилинч жарроҳлик амалиётларидан сўнг кўп ҳолларда механик вентиляцияси ҳамда трахея экстубацияси бажарилиши бир вақтда тўхтатилиши мумкин.

2. Ҳушнинг аниқлиги,гемодинамиканинг стабиллиги, КАҲнинг нормал кўрсаткичлари, электролит мувозанатининг бузилиши, ифодаланган анемиясининг йўқлиги, нафас сони 35/дақ.дан кам, нафас ҳажми 5 мл/кгдан ортиқ, ўпканинг дақиқалик вентиляцияси10 л/дақ.дан паст, нафас олишдаги босим 25 см.сув.уст.дан кам, PaO_2 60 мм.сим.уст.дан баланд, ЮҚС 120/дақ. дан кам бўлиши «ЎСВдан ажратиш»нинг анъанавий мезон кўрсаткичлари ҳисобланади.

3. Трахея экстубациясининг мезонлари қуйидаги кўрсаткичлардан иборат:

а) ажратишнинг барча мезонлари стабил;

б) лаблар юмуқ ҳолда бошни операция столи устида 5 сония давомида ушлаб туриш;

в) элементар буйруқларни бажариш;

г) нафас чиқаришнинг максимал босими +40 мм.сим.уст.дан юқори.

4. Фақат нафас механикаси кўрсаткичларига ориентацияланиш ЎСВнинг ортиқча узайтирилишига олиб келиши мумкин. Амалиёт врачлари ЎСВ ва экстубацияни тўхтатиш тўғрисидаги масалани ҳал этишда ҳушнинг тикланиши,кўкрак қафасининг экскурсияси, нафаснинг нормал хусусияти (ўпканинг орқа-пастки қисмларида аниқ везикуляр нафас), АБ ва ЮҚС кўрсаткичлари, мушак тонусининг тикланишига ориентацияланиши лозим.

5. Бемор қўл бериб кўриша олиш ва бошини кўтаришга қодир бўлганида, нафас актини амалга ошириш учун диафрагмал куч етарли деб ҳисоблаш мумкин. Одатда лаблар юмуқ ҳолда бошни операция столи устида 5 сония давомида ушлаб тура олиш пастки жағни ва нафас йўллари ўтказувчанлигини ушлаб туриш қобилиятидан дарак беради. Кўрсаткич сифатида йўтала олиш

ҳам мушак тонуси тикланишининг муҳим мезони ҳисобланади. Ҳикилдоқ мушак аппарати ва қорин мушаклари самарадорлиги. Ўпканинг орқа-пастки бўлимларида везикуляр нафас. Асаб-мушак блоки бартараф этилиши ва адекват мушак тонусини тиклашнинг бундай клиник тестларини трахея экстубациясига биринчи даражали кўрсатма деб ҳисоблаш лозим.

6. Тотал вена ичи анестезияси шароитида жарроҳлик амалиётларидан сўнг бемор ҳуши тикланмаганида оғриқ стимуляциясига ифодаланган ҳаракат реакцияси ва адекват мустақил нафас олишда трахея бўйлаб найча ҳаракатлантирилганда йўтал реклексининг пайдо бўлиши трахея экстубациясини амалга ошириш учун мезон ҳисобланади.

7. Тўлиқ ҳушига келмаган бемор экстубациясидан сўнг кислород инсуффляцияси учун оғиз-ҳалқумга катетер билан ҳаво ўтказгични киритиш зарур. Бемор ҳушига келгандан сўнг ҳаво ўтказгич олиб ташланади, буни беморнинг ўзи амалга оширгани яхши. Бу уларнинг ҳуши адекват эканлигини билдиради.

8. Умумий анестезия шароитида жарроҳлик амалиётидан сўнг ҳушига келмаган бемор қўшимча кузатув ва нафас ҳамда қон айланиши мониторинги учун ИТП ёки РИТБ (уйғониш палатаси)га ўтказилиши лозим.

9. Мушак релаксантларидан фойдаланилган умумий анестезиядан сўнг эрта операциядан кейинги даврда ифодаланган артериал гипоксия у ёки бу даражада сақланганли туфайли, барча беморларга намланган кислород ингаляциясини қўллаш талаб этилади.

10. Ателектазаларни тўғирлашга қаратилган нафас гимнастикасини бажариш ва беморни эрта фаоллаштириш бўйича анъанавий талабларни бажаришни қоида деб ҳисоблаш лозим.

7-стандарт. Режали ва шошилинч жарроҳлик амалиётларидан сўнг узайтирилган ЎСВ.

1. Волемик ва электролит силжиш, анемизация, геморрагик, травматик, инфекцион-токсик шок, циркулятор ва/ёки гемик гипоксия, гипопротеинемия, кекса ёшдаги беморлардаги травматик бўшлиқ операциялари, қон йўқотиш билан борувчи кенгайтирилган травматик амалиётлар, симультан операциялар, тарқоқ перитонит бўлган беморлардаги жарроҳлик амалиётлари, ичак тутилиши, массив қон йўқотиш, бирламчи ифодаланган газ алмашинуви бузилишларининг мавжудлиги операциядан кейинги даврда давомли ўпка вентиляциясига кўрсатма ҳисобланади.

2. Бу ҳолларда давомли ўпканинг сунъий вентиляцияси нафас ва юрак-қон томир тизими томонидан юзага келиши мумкин бўлган асоратларини камайтириш ёки олдини олиш имконини беради. Бемор ҳолати стабиллашганда ёрдамчи ўпка вентиляциясининг мавжуд тартибларидан бирига ўтказиш мақсадга мувофиқ.

3. Ёрдамчи ўпка вентиляциясини ўтказишда сунъий вентиляциядаги каби бемор ҳолати ва аппарат ишининг доимий монитор назорати зарур. Нафас мониторинги маълумотларининг тахлилида олинган функционал мезонлар, Нафас хусусияти, жисмоний маълумотлар, гемодинамика ҳолати ЁЎВ самарадорлигининг оддий клиник ориентири бўлиб хизмат қилади.

4. FiO 0,4 дан паст бўлганида PaO_2 (80 мм.сим.уст.дан юқори), артериал қон pH (7,35) ЁЎВ адекватлигининг зарур бўлган лаборатор мезони ҳисобланади.

5. ЁЎВ муолажаси такроран ўтказилиши, унинг ижобий ва стабил таъсирини таъминлайди. Айниқса кекса ёшдаги беморларга ташқи нафас ва қон айланиш аппаратининг бирламчи паст компенсатор имкониятлари мавжудлигида ЁЎВнинг такрорий сеансларини ўтказишга кўрсатма мавжуд. Қария беморларда мустақил нафас олишга ўтиш боскичида ЁЎВдан фойдаланиш мажбурий ҳисобланади.

6. Нафас йўллари ўтказувчанлиги, ателектазаларнинг тўғирланиши, анемия коррекцияси, КАҲ силжиши ва кўпол волемик бузилишлар коррекцияси, миокард қисқарувчанлигининг яхшиланишига кўра беморларни тўлиқ мустақил нафас олишга ва экстубация ўтказиш учун шароит яратилади.

7. Нафас ва қон айланиши мониторинг маълумотининг оптимал кўрсаткичлари тўлиқ мустақил нафас олишга ўтказиш ва трахея интубациясига кўрсатма бўлиб ҳисобланади. Ҳушнинг тикланиши, нафаснинг нормал кўрсаткичлари, йўтала олиш ва бошни кўтарган ҳолатда 5 сониядан ортиқ ушлаб туриш экстубация учун клиник мезонлар саналади.

8. Экстубация ва беморлар ИТП ёки РИТБга ўтказилганидан сўнг намланган кислород билан ингаляция ўтказилиши лозим.

9. Нафас гимнастикасини бажариш ва беморларни эрта фаоллаштириш бўйича анъанавий талабларни бажариш зарур.

8-стандарт. «Тўла ошқозон» билан шошилинч операция қилинадиган беморларда анестезиологик қўлланма.

1. Умумий анестезияни бошлашдан аввал сўргични текшириш.

2. Назогастрал зонд орқали ошқозонни бўшатиш ва кейин зондни олиб ташлаш.

3. Аспирацион синдром ривожланиши учун ўпкага pH 2,5 бўлган 25 мл ошқозон таркибининг тушиши етарли, уни нейтраллаш зарур. Бунинг учун анестезияга индукция бошланишидан 30 дақиқа аввал алмагель, натрий гидрокарбонат фойдаланилиши мумкин. Улар pH ни 4,8-6,0 гача оширади. Ҳулди шу мақсадда H_2-гистамин-рецептор блокаторлари қўлланилиши мумкин: операциядан 2 соат аввал 5 мл ранитидин эритмаси вена ичига ёки 150 мг *ранитидин перорал.*

4. Премедикациядан атропин ва опиатларни чикариб ташлаш лозим. Чунки улар пастки қизилўнгач сфинктерини бўшаштиради. Зарурат бўлганида атропин трахея интубацияси ўтказилганидан сўнг фойдаланилиши мумкин.

5. Тахмин қилинаётган ЎСВ билан умумий анестезияда «краш-индукция»ни (юқорида келтирилган) қўллаш тавсия этилади.

6. Оғиз-ҳалқум ва трахеяга суюқ ошқозон таркибининг пассив рефлюксини олдини олиш учун қизилўнгачнинг юқори бўлимларини босим билан ҳалқасимон тоғайга сиқиш мақсадга мувофиқ (Селлик усули).

7. Бемор операция хонасига тушган вақтидан то миорелаксантларни юборгунга қадар пухта преоксигенацияни ўтказиш зарур. Улар юборилганидан сўнг мажбурий ЎСВ тавсия этилмайди. Чунки у корин шишини келтириб чикариши ва аспирация ривожланишини провокация қилиши мумкин.

9-стандарт. Мендельсон синдроми ва аспирацияни даволаш.

1. Бронхлар санациясини ўтказиш, ЎСВ ва зарурат бўлганида бронхлардан сўриб олишни енгиллаштириш учун физиологик эритманинг кичик дозаларини юборишда трахея интубациясини амалга ошириш.

2. Диагноз-даволаш бронхоскопиясини ўтказиш керак.

3. Лазолван, гидрокортизон (150-200 мг), лазикс (10-20 мг) билан ингаляция.

4. Глюкокортикоидлар: преднизолон 100-120 мг, кейинчалик яна такрорланади (30-60 мг). Юбориладиган глюкокортикоидларнинг умумий дозаси – 300 мг преднизолон (в/и ва ингаляцион).

5. Димедрол 1% - 2 мл (зарурат бўлганида – такроран).

6. Ўпка шиши кучайганда – в/и лазикс 20-40 мг, кислород концентрацияси 50% дан паст бўлганида НЧЯМБ қўллаш билан босим бўйича вентиляция тартибида ЎСВ (10-15 мм.сим.уст.).

7. Патоген бактериал флора мавжуд бўлганида бактерияга қарши терапия ўтказиш.

8. Плазма ҳажми ортишига олиб келадиган эритмалар, шу билан бирга альбумин, рефортан инфузияси. Улар қон томир ўзанида ушланиб колади ва кислота аспирацияси асоратларини самарали сусайтиради.

9. Протеаза ингибиторлари – контрикал 20-30 минг ТБ ёки унинг аналоглари (овомин, апротинин).

10. ТТҚИ-синдром (Тарқоқ томир ичи ивиш синдроми)ни даволаш – гепарин 2,5-5 минг ТБ ҳар 6 соатда ивишнинг протромбин вақти ва ФҚТВ назорати остида.

11. Бронхоспазмни даволаш: сальбутамол (спрей) ва/ёки аминофиллин (эуфиллин 2,4% - 10 мл), беродуал, атровент билан ингаляция қилиш.

10-стандарт. Наркоз ва операция вақтида мос келмайдиган қон янглиш қуйилганида амалга ошириладиган тадбирлар.

1. Анестезия ҳолатида бўлган беморга мос келмайдиган қон ёки эритроцитар масса қуйилганида ўпканинг давомли сунъий вентиляциясини қўллаш лозим.

2. Мос келмайдиган конни қуйишни тўхтатиш ва бунинг сабабини аниклаш.

3. Юрак-кон томир, спазмолитик, антигистамин воситалар инъекцияси, 2-3 мл 1% димедрол эритмаси, 2% супрастин эритмаси ва глюкокортикоидлар (125-200 мг преднизолон ёки 250 мг гидрокортизон вена ичига). Зарурат бўлганида глюкокортикоидлар такроран юборилади, кейинги 2-3 кунда улар камайтирилади.

4. МВБ, коннинг КИҲ назорати остида вена ичига инфузион терапия,. Диуретиклар, 200-400 мл 5% гидрокарбонат натрий эритмаси билан бирга 1000 мл натрий хлориднинг изотоник эритмаси юборилади (ишкорли реакциягача); гипергидратация бўлмаслиги керак – диурезни сақлаш учун нормал гидратация ушлаб турилади (100 мл/с); диурез пасайганида юборилаётган суюклик ҳажми камайтирилади (1000 мл атрофида), гемодинамика пасайганида – вазопрессорлар билан ёрдам.

5. гепаринни 1 кг тана оғирлигига 50-70 ТБ дозада 100-150 мл натрий хлориднинг изотоник эритмасида вена ичига томчилаб юбориш (кон кетиш аломатлари бўлмаганида).

6. Агар диурез сакланган ва пешобни чикариш тезлиги 0,5 мл/дак.дан паст бўлмаса, фуросемид (вена ичига 80-100 мг, бир соатдан сўнг – 40-60 мг, 2-4 соатдан сўнг эса 40 мг дан вена ичига) ёки лазикс (250 мг) юбориш билан диурезни жадаллаштиришга ҳаракат килинади. Фуросемид (лазикс)ни 40% глюкоза эритмаси (30-50 мл) ва 2,5% эуфиллин эритмаси (вена ичига 10 мл дан бир соатдан кейин 2 марта юборилади) билан бирга юбориш тавсия этилади.

7. 200-400 мл 15% маннитол эритмаси вена ичига. Самара бўлмаганида ва анурия ривожланганида гиперволемия, ўпка шиши ва тўкималар дегидратацияси билан тўкимадан ташкаридаги бўшликнинг гипергидратацияси ривожланиши мумкин бўлганлиги учун маннитолни такроран юбориш хавфли. Агар диурез стимуляцияси самара берса, фуросемидни сув балансининг қатъий назорати остида ҳар 4-8 соатда 20-40 мг дан мушак орасига юбориш билан 2-3 сутка давомида ушлаб туриш зарур. Суткалик диурезни 2,5-3 литр даражасида ушлаб туриш мақсадга мувофик.

8. Қон ва пешоб гемолизининг назорати, ПТИ, ФҚТВ назорати билан коагулограмма.

9. Агар ДТИ-синдроми аломатлари бўлса, янги музлатилган плазма ва криопреципитат қуйиш.

«Шошилинч анестезия» ва анестезиологик асоратларнинг турлари.

Анестезия муаммоларининг асосида 3 асосий гуруҳ сабаблари бўлиши мумкин:

- Беморда асосий ва ёндош патологиянинг намоён бўлиши;
- Жаррох ҳаракати;

- Анестезиолог ҳаракати.

Агар анестезия вақтида ҳаёт учун мухим бўлган функциялар устидан назорат йўқотилса ёки махсус коррекцияни талаб этадиган уларнинг ифодаланган оғиши юз берса, анестезия чуқурлигини бошқаришдан ташқари асоратлар юзага келади.

Анестезия асоратлари динамик жараён бўлиб, унинг кечишида 3 та фазани ажратиш мумкин: потенциал, клиник кўринишлар намоён булиш фазаси ва натижалар. Асоратларни олдини олиш ва даволаш нуқтаи назарига кўра ҳар бир фаза ўзининг принципиал хусусиятларига эга.

Анестезия ўтказиш даврида анестезиолог ҳам тактик,ҳам техник муаммоларни ҳал этишига тўғри келади. Уларга шартли равишда қуйидагилар киради:

- веноз киришни таъминлаш;
- сийдик копчасини катетерлаш;
- наркоз-нафас ва назорат килувчи аппаратураларни тайёрлаш;
- Индукция, трахея интубациясини амалга ошириш;
- адекват вентиляцияни таъминлаш;
- ҳажм бўйича етарли бўлган инфузион-трансфузион терапияни ўтказиш;
- наркоздан бир текис чиқишда етарли анальгезияни таъминлаш.

Агар қандайдур сабабга кўра келтирилган масалалар ечилмаган бўлса ва махсус коррекция талаб этиладиган беморнинг ҳаёт учун мухим функцияларининг оғиши юзага келса, бу **техник анестезиологик асоратларга киради.**

Асосан анестезиолог ҳаракатига боғлиқ бўлган **тактик асоратларга** қуйидагилар ўрин олган ҳолатлар киради:

- беморнинг операциядан олдинги ҳолатини ноадекват баҳолаш;
- анестезия хавф даражасининг ноўрин камайиши;
- операциядан олдинги ноадекват тайёргарлик;
- операция вақтида анестезия усулининг бошқа турга ўтишни талаб этган дастлабки танловнингнотўғрилиги;
- анамнез маълумотлари, объектив текширув ва бошқаларга кўра олдиндан билиш мумкин бўлган ҳолатларда медикаментларнинг аллергик кўринишлар ёки умумий токсик таъсирлар.

Жаррох ҳаракатига боғлиқ бўлган «анестезиологик» асоратлар ва ўлим сабабларигаоперация вақтидаги ҳолатлар:

- волемик коррекция ўз вақтида ва керакли ҳажмда амалга оширилганида жарроҳлик техникасининг нуқсонлари туфайли массив қон кетиши натижасида келиб чиққан бемор ҳолатининг интраоперацион ёмонлашиши;
- ташхисга операция вақтида аниқлик киритилганида, операция ҳажми ва давомийлигиортиши, операция режасининг ўзгариши билан боғлиқ бўлган асоратлар ҳақидаги масалалар жарроҳлар билан коллегиал ҳал этилиши лозим.Операция давомийлиги «жарроҳ ҳаракати» тушунчасининг асосий таркибий қисмларидан бири ҳисобланади.

Бемор ҳолати ва кисман анестезия билан боғлик бўлган «анестезиологик» асоратлар ва ўлим сабабларига беморларда куйидаги билан юзага келадиган асоратлар киради:

- декомпенсацияланган шок;
- оғир бош мия жарохати;
- перитонитнинг терминал боскичлари;
- ўткир ичак тутилиши;
- перфуз кон кетиши ва бошкалар.

Бунда операция реанимацион тадбирлардан бири бўлиб,ҳаётий кўрсаткичлар асосида бажарилади.

«Анестезиологик» асоратлар ва ўлим генезида **«ёрдам берувчи омиллар»**га куйидагилар киради:

- анестезия усуллари ёки техник ускуналарини билмаслик;
- анестезиологнинг эътиборсизлиги ва шошкалоклиги;
- врач-анестезиологнинг кобилиятсизлиги;
- ходимлар малакасининг етарли эмаслиги.

«Анестезиологик асоратлар ва леталлик» ривожланиш хавфини оширадиган шошилинч беморнинг ўзига хос хусусиятини таъкидлаш лозим:

1. Шошилинч операция талаб этиладиган ҳолат одатда тўсатдан ривожланади ва бемор организми ҳар доим ҳам унга мослаша олмайди.

2. Шошилинч операция қилиш зарурати ташхисга аниқлик киритиш мақсадида қўшимча текширувлар ўтказиш имкониятини чеклайди. Қатор ҳолларда даволаш тадбирлари реанимацион тартибда амалга оширилади.

3. Ёндош патология, шок муаммоси ва тўла ошқозон муаммоси шошилинч бемор ҳолатини оғирлаштиради ва шунинг учун анестезиолог вазифасини мураккаблаштиради.

Нафас аъзолари томонидан бўладиган асоратлар.

Бу асоратлар икки гуруҳга ажратилиши мумкин –

Ҳаво йўллари томонидан бўладиган асоратлар:

- нафас йўлларининг ёт жисмлар билан механик тўсилиши;
- қусуқ массаларининг аспирацияси;
- тил илдизининг тушиши;
- наркоз аппаратидаги носозлик.

Ўпка томонидан бўладиган асоратлар:

- ларингоспазм;
- бронзоспазм.

Аппарат-ниқобли наркозда:

- Тил илдизи тушмаганлигига ишонч ҳосил қилиш лозим.
- Беморни тўғри ётқизиш ва ҳаво ўтказгични киритиш.
- Қусуқ массалари йўқлигига ишонч ҳосил қилиш учун оғиз бўшлиғини кўздан кечириш, оғиз кенгайтиргич ёки ларингоскоп билан амалиёт ўтказганда

эҳтиётсизлик натижасида синиши мумкин бўлган тишлар бутунлигини текшириш.

- Наркоз аппарати ишини текшириш: беморга етарли даражада кислород боряптими, аппарат нафас тизимида кучли каршилик йўқми, нафас олиш ва чиқариш клапанлари ишлайдими.

Эндотрахеал наркозда:

- Аппарат созлиги, интубацион найча букилиши ёки обтурацияси йўклигига ишонч ҳосил қилиш лозим.
- Агар найча жуда чуқур киритилган бўлса, кучли шиширилган манжета асосий бронхлардан бирига киришни тўсиб қўйиши мумкин.
- Қиёсий ўпка аускультациясини ўтказиш лозим, агар бир тарафда нафас шовқинлари бўлмаса, интубацион найчани нафас барча бўлимларда, иккинчи ўпкада ҳам яхши эшитиладиган даражагача тортиш лозим.
- Трахеобронхиал дарахт интубацион наркозда осон бажариладиган сўриб олиш йўли билан зудлик билан тозаланиши лозим.

Юрак-кон томир тизимининг асоратлари. Тўсатдан юрак тўхташи.

Интраоперацион юрак тўхташига қатор омиллар сабаб бўлади:

- турли этиологияли гипоксик ҳолатлар;
- операция вақтида ўткир қон кетиши;
- наркотик воситалар дозасининг ортиши;
- барбитуратларни тез юбориш;
- ўткир буйрак усти бези етишмовчилиги;
- рефлексоген зонналарнинг қўзғалиши.

Тўсатдан рефлектор юрак тўхташи трахея интубацияси ватида юз бериши мумкин.

Агар операция вақтида циркулятор етишмовчиликнинг қандайдир аломатлари кузатилса (гипотония, цианоз, пульснинг сусайиши ва бошқалар), зудлик билан миокарднинг қисқариш қобилиятини яхшилашга қаратилган тадбирлар ўтказилиши зарур. Чунки юрак тўхташи гипоксия ва гиперкапния фонида айниқса осон ривожланганлиги учун, ўпканинг адекват вентиляцияси таъминланиши лозим.

Юрак қисқариш сони ва ритмининг бузилиши, наркоз аввалида пульснинг тезлашиши психик қўзғалиш натижаси бўлиши мумкин ва одатда ҳеч қандай давосиз тез ўтиб кетади. Кириш наркози беришда ҳам бу ҳолат наркотик уйқу чуқурлашганидан сунг йўқоладиган юрак қисқариш сони сезиларли ортишига олиб келиши мумкин. Артериал босим кўтарилиши сифатига юзага чикадиган, тез ўтиб кетадиган тахикардия одатда интубациядан сўнг дарҳол кузатилади ва ҳалқум ва ҳиқилдоқ рефлексоген зоналарининг қўзғалиши натижаси ҳисобланади. Бемор ЎСВга ўтказилганидан сўнг юрак қисқариш сони ва артериал босим нормаллашади.

Операция вақтида ва эрта операциядан кейинги даврда тахикардиянинг кўп учрайдиган сабаблари куйидагилар ҳисобланади:

• бошланаётган гипоксия;
• қон кетиши;
• шок;
• анестетиклар дозасининг ортиши.

Юрак қисқариш сонининг камайиши қуйидаги ҳолларда кузатилади:

• наркотик воситалар дозасининг ортиши натижасида сайёр нерв тонусининг ортиши.

• қориннинг юқори бўлимлари ва ўпкадаги операцияларда. деполяризацияламайдиган миорелаксантларнинг антидоти сифатида қўлланиладиган прозеринни вена ичига юборганда, сайёр нервнинг қўзғалиши. Кучли намоён булган брадикардияни даволаш учун вена ичига атропин юборилади ва анестезия чуқурлиги камайтирилади. Ушбу тадбирлардан самара бўлмаганда эса симпатомиметиклар (допамин, адреналин) инфузиясини қўллаш мақсадга мувофиқ.

Гипо- ва гипертоник реакциялар. Сабаблари:

• гипоксия;
• интоксикация;
• наркотик воситалар дозасининг ортиши;
• ўткир қон йўқотиш;
• шок;
• юрак етишмовчилиги;
• ўткир буйрак усти бези етишмовчилиги.

11-стандарт. Шок ва массив қон кетишда анестезия.

Оғир жароҳат ва массив қон кетиши бўлган ярадорларда бажариладиган операцияларни анестезиологик таъминлашнинг ўзига хос хусусиятлари қуйидаги асосий омилларга боғлик.

• Биринчидан, бундай ярадорлар қўшимча жароҳат, гипоксия ва қон йўқотишга жуда таъсирчан, оператив амалиёт эса ўз-ўзидан шок кечишини маълум даражада қийинлаштириши мумкин бўлган жарроҳлик агрессиясидир.

• Иккинчидан, ярадорлар ҳолатини баҳолаш ва уларни операциядан олдин тайёрлаш учун зарур бўлган вақт уларнинг барчасида у ёки бу даражада ифодаланган функционал ва метаболик бузилишлар ўрин олган бўлса ҳам, кўп ҳолларда чегараланган.

• Учинчидан, бундай ҳолларда бемор ҳолати туфайли ҳар доим ҳам анамнез йиғиб, шунингдек, лаборатор ва функционал текширувларни тўлақонли ўтказиб бўлмайди. Айнан шунинг учун жароҳат ва қон йўқотишда операцияни анестезиологик таъминлаш жуда эҳтиёткорлик билан амалга оширилиши лозим.

Анестезия усулини танлаш.

Барча бўшлиқ операцияларида, шунингдек, 2-3-даражали шок ҳолатида ёки терминал ҳолатда бўлган беморларда албатта ЎСВ билан анестезиянинг эндотрахеал усулини қўллаш лозим.

Умуман олганда умумий анестезия қуйидаги ҳолатларда афзалроқ ҳисобланади:

• Давомли вентиляцион ёрдам зарур, шу жумладан, операция якунланганидан сўнг ҳам.

• Регионар анестезия ўтказиш учун ўткир вақт танқислиги билан шошилинч жарроҳлик вазияти юзага келади.

• ЦҚҲнинг критик қисқариши мавжуд (массив қон кетиши).

• Бир нечта жарроҳлик амалиётларининг ўтказилиши мумкинлиги истисно этилмайди, операция эса ноаниқ характерга эга.

• Гемостаз тизимининг жиддий бузилиши мавжуд.

• Операция столида беморга горизонтал эмас, бошқа ҳолат бериш лозим, буни ҳуш сақланганида бажариб бўлмайди.

• Операция узоқ муддат давом этиши тахмин қилинади.

• Жароҳатлар оғир характерда бўлиб, маҳаллий анестезия имкониятларига мос келмайди.

• Бемор билан контакт йўқ, у қўзғалган ва адекват эмас.

Анестезия ва операцияга тайёрлаш. Анестезиологнинг операциядан олдинги даврдаги асосий вазифаси қуйидагилардан иборат:

• Йўқотилган қон ўринини тўлдириш бўйича энг самарали усулларни амалга ошириш;

• марказий ва периферик қон айланишини яхшилаш;

• ўпкадаги газ алмашинуви;

• кислотали – ишқорий ҳолатни нормаллаштириш. Ички перфуз қон кетишда ва бемор ҳолатининг прогрессив ёмонлашишида зудлик билан жарроҳлик амалиётини бошлаш лозим.

Қон кетиш манбаи жуда яхши кўринадиган бўлса ва қон кетишини тез, ҳеч бўлмаса вақтинча тўхтатиш мумкин бўлса (қисқич қўйиш ёки лигатура қўйиш йўли билан), операцияни шокни бартараф этгунга қадар бошлаб бўлмайди.

Операциядан олдинги тайёргарликнинг асосий элементлари қуйидагилардан иборат:

• инфузион-трансфузион терапия;
• кислородли терапия ёки ЎСВ;
• оғрик ва умуман жароҳатга стресс-реакцияни камайтириш.

Зарур:

• беморни тўғри ётқизиш;
• нафас йўлларини бўшатиш;
• кислород ингаляциясини таъминлаш;

• бўйинтурук вена (имкони бўлмаганда – ўмров ости венасини) ва сийдик копини катетерлаш.

Премедикация – анальгетикни вена ичига кичик дозадаги атропин (пульс сонини ҳисобга олган ҳолда) билан биргаликда бевосита анестезия бошлашдан аввал юбориш максадга мувофик. Антигистамин воситаларни тайинлаш шарт эмас. Зарурат бўлганида уларни операция давомида юбориш мумкин.

Анестезияга кириш. Шок ҳолатида бўлган барча яраланганларга анестезиядан аввал 5-10 дакика давомида юз никоби орқали тоза кислород ингаляцияси.

Стабил бўлмаган гемодинамика ва шок ҳолатида:

1-схема.Наркотик анальгетик фентанил 3-5 мкг/кг + кетамин 1-1,5 мг/кг + аркуроний 2 мг + дитилин 200 мг.

Ёки

2-схема. Натрий оксибутират 4-6 г + фентанил 3-5 мкг/кг + аркуроний 2 мг + дитилин 200 мг.

Стабил гемодинамикада:

3-схема. Пофол 2 мг/кг + фентанил 3-5 мкг/кг + аркуроний 2 мг + дитилин 200 мг. Жароҳатланган уйкуга кетиши билан деполяризацияловчи миорелаксант юборилади, кейин интубация килиниб, **ЎСВ** бошланади: ҳаддан ташкари гипервентиляция керак эмас → гипокапния → мия томирларининг спазми → миядаги қон окимини ёмонлаштиради → артериал босимни пасайтиради.

Агар беморни кўздан кечирганда интубация кийин бўлмаслиги аник бўлса, мушак тонусини ўчириш дарҳол деполяризацияламайдиган таъсирга эга бўлган миорелаксант билан таъминланиши мумкин.

Анестезияни давом эттириш.

Стабил бўлмаган гемодинамикада:

1-схема. Фентанил 5-6 мкг/кг/соат + кетамин 1,5-2 мг/кг/соат + аркуроний 2-4 мг/соат.

Ёки

2-схема. Фентанил 5-6 мкг/кг/соат + натрий оксибутират (ГОМК) 50 мг/кг/соат + аркуроний 2-4 мг/соат.

Стабил гемодинамикада:

1-схема. Фентанил 5-10 мкг/кг/соат + пофол 4-6 мг/кг/соат + аркуроний 2-4 мг/соат.

Ёки

2-схема. Фентанил 3-5 мкг/кг/соат + изофлюран 1,5-2 хажм% + аркуроний 2 мг/соат.

Ёки

3-схема. Азот оксиди + кислород (2:1) + изофлюран 1-1,5 ҳажм% + фентанил (зарурат бўлганида операциянинг жароҳат босқичларида) 0,1 мг дан + аркуроний 2 мг/соат.

ОПЕРАЦИЯДАН КЕЙИНГИ ДАВРНИ ОЛИБ БОРИШ

Уйғониш палатасида беморни олиб бориш.

Уйғониш палатасида беморни кузатиш клиник кузатув, текширувнинг инструментал усуллари ёрдамида кузатиш ва лаборатория назоратини ўз ичига олади.

Клиник кузатув:

• бемор ҳуш даражасини баҳолаш;

• нафас сонини аниклаш;

• ўпка аускультацияси;

• агар анестезия миорелаксантларни қўллаш билан амалга оширилган бўлса, мушак кучнинг тонусини баҳолаш;

• дренажлардан чикадиган суюклик ва диурезни назорат қилиш;

• боғлам ҳолатини назорат қилиш.

Текширувнинг инструментал усуллари ёрдамида кузатиш:

• пульсоксиметрия;

• АБни ноинвазив ўлчаш;

• ЭКГ-мониторинг;

• МВБ (марказий веноз босим)ни ўлчаш;

• НСни назорат қилиш.

Лаборатория назорати (клиник лаборатория хизматининг навбатчи бригадаси ўтказади):

• қондаги гемоглобин, канд ва электролит микдорини аниклаш;

• қондаги газ микдори;

• ивиш тизими кўрсаткичлари – гематокрит, қоннинг ивиш вакти.

Албатта, операциядан кейинги дастлабки соатларда асоратлар ривожланиши катта хавф туғдиради. Бироқ тез ташхислаш ва самарали коррекцияловчи терапияни кўрсатиш ушбу жараённи тўхтатиш имконини беради.

Операциядан кейинги даврда қуйидаги асоратлар ривожланиши мумкин:

• нафас йўллари томонидан: юқори нафас йўллари ўтказувчанлигининг бузилиши, ларингоспазм, ҳиқилдоқ шиши, бронхоспазм, ошқозон таркибининг аспирацияси, пневмоторакс;

• юрак-қон томир тизими томонидан: артериал гипо- ва гипертензия, юрак ритмининг бузилиши, юрак етишмовчилиги, миокард инфаркти, кон айланишининг тўхташи;

• марказий асаб тизими томонидан: операциядан кейинги қўзғалиш, гипова гипертермия, мушак титраши;

• ОИТ томонидан: кўнгил айнаши ва қусиш;

• жарроҳлик амалиёти билан боғлиқ бўлган қон кетиши.

Беморларни кузатиш ва даволаш ҳимоя рефлекслари тўлиқ тиклангунича ва нафас ҳамда юрак-қон томир асоратлари хавфи, шунингдек, операция билан боғлиқ бўлган асоратлар йўқолгунича давом эттирилади. Фақат шундан сўнггина шифохона палатасига ўтказиш мумкин. Операциядан кейинги кўнгил айнаши ва қусиш, ритм бузилиши, гипертензия ва гипотензия, юрак ритмининг бузилиши, аллергик реакциялар ва бошқаларни даволаш учун препаратлар тўплами мавжуд.

Беморни умумий палатага ўтказиш мезонлари:

• адекват спонтан нафас олиш;

• стабил газ алмашинуви ва кислород терапияси заруратининг йўқлиги;

• стабил гемодинамика;

• ҳушнинг аниқлиги (ёрдамга чақириш қобилияти);

• рефлексларнинг тўлиқ тикланганлиги;

• мушак титрашининг йўқлиги;

• қон кетиши ёки операция билан боғлиқ бўлган бошқа асорат аломатларининг йўқлиги;

• оғриқнинг бартараф этилганлиги.

Регионар анестезиядан сўнг юқорида келтирилган мезонлардан ташқари сенсор ва мотор блокада аломатларининг бартараф этилишига эришиш лозим. Мушак заифлиги ёки сезги бузилишлари туфайли келиб чиқадиган зарарланишларни олдини олиш учун беморни регионар блокаданинг тўлиқ регрессидан сўнг уйғониш палатасидан умумий палатага ўтказиш тавсия этилади.

Ҳаёт учун муҳим бўлган функция кўрсаткичларининг ностабиллиги кейинги кузатув ва даволаш мақсадида беморни реанимация бўлимига ўтказишни талаб этади – бизнинг кузатувимизга кўра 1% беморлар юқорида келтирилган кўрсаткичлар ностабиллиги туфайли уйғониш палатасидан реанимация бўлимига ўтказилди. Улар оғир дастлабки соматик патологияли операция қилинган беморлар эди.

1.5-жадвалда анестезиядан сўнг уйғонишни баҳолашнинг балл тизими ифодаланган.

1.5-жадвал

Анестезиядан сўнг уйғонишни баҳолашнинг балл тизими (идеал ҳолатда уйғониш палатасидан бемор ҳолати 10 балл деб баҳоланганида ўтказилади)

КЎРСАТКИЧ	БАЛЛ
Тери ва кўринадиган шиллиқ қаватлар ранги Пушти Рангсиз Кулранг ёки цианотик	2 1 0
Нафас олиш Бемор чуқур нафас олади ва йўталади. Нафас юзаки, газ алмашинуви эса адекват. Апноэ ёки нафас йўллари обструкцияси.	2 1 0
Қон айланиши АБ меъёрдан 20 % чегарасида АБ меъёрдан 20-50 % чегарасида АБ меъёрдан 50 %дан кўп фаркланади	2 1 0
Ҳуш Уйғоқ, мулокотга киришади, диққатни жамлайди Уйғонади, лекин яна осон уйқуга кетади. Ташқи стимулларга жавоб қайтармайди	2 1 0
Фаоллик Барча қўл-оёқларда фаол ҳаракат Икки қўл-оёқда фаол ҳаракат Қўл-оёқларда ҳаракатлар йўқ	2 1 0

Операциядан кейинги оғриқсизлантириш. Операциядан кейинги даврда адекват оғриқсизлантириш учун оғриқ интенсивлигини баллик баҳолаш тизимига асосланган оғриқсизлантириш схемаси яратилган (1.6-жадвал).

1.6-жадвал

Оғриқ интенсивлигининг 1 дан 10 гача визуал аналогик шкаласи

0	1	2	3	4	5	6	7	8	9	10
Оғриқ йўқ	Кучсиз оғриқ			Ўртача оғриқ			Кучли оғриқ			Чидаб бўлмайдиган оғриқ

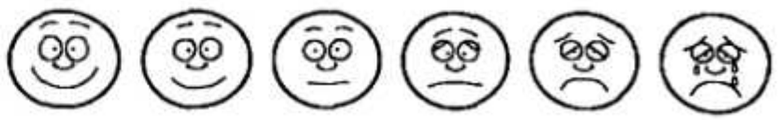

0	1	2	3	4	5
No hurt Alternate coding 0	Hurts little bit 2	Hurts little more 4	Hurts even more 6	Hurts whole lot 8	Hurts worst 10

1.9-расм. Визуал аналогик шкала

Вербал баҳолаш шкаласи

	БАЛЛ
Оғрик йўқ	0
Ҳаракатланганда кучсиз оғрик	1
Тинч ҳолатда кучсиз ва ҳаракатланганда кучли оғрик	2
Тинч ҳолатда ўртача ва ҳаракатланганда кучли оғрик	3
Тинч ҳолатда кучли ва ҳаракатланганда жуда кучли оғрик	4

КРИТИК ҲОЛАТЛАРДА РЕАНИМАЦИЯ ВА ИНТЕНСИВ ТЕРАПИЯ

КОМА

ХКТ-10.R40 шифри

Таърифи. Кома (грек. *koma* – чукур уйқу) – ҳар доим, организмнинг ҳаёт учун муҳим функциялари регуляциясининг бузилиши билан ташқи қўзғатувчиларга ҳуш ва реакция йўқотилишини характерлайдиган марказий асаб тизимининг чукур заифлашиш ҳолати.

Патогенез. Кома ривожланишининг бевосита сабаби доимо ёки бош миянинг органик зарарланиши, ёки биокимёвий жараёнларнинг ва кейинчалик мия тўкималарида моддалар алмашинувининг ҳам бузилиши натижасида унинг функциясининг чукур заифлашиши ҳисобланади.

Таснифи.

Команинг келиб чикишига кўра куйидаги гуруҳларга бўлинади:

1. Неврологик кома.
2. Эндокрин касалликлардаги кома.
3. Электролит, сув йўқотилиши ва энергетик моддалар танқислиги натижасидаги кома.
4. Метаболизм ва газ алмашинуви бузилиши натижасида келиб чиккан кома.
5. Токсик кома.
6. Уремик кома.
7. Буйрак комаси.
8. Жароҳат натижасида юзага келган кома.

Патологик кўринишларнинг ифодаланганлигига кўра кома куйидаги шаклларга бўлинади.

Мўътадил кома (кома I). Бемор оғрик қўзғатувчисига кўзларини очмай, эгиш ва ростлаш ҳаракатлари билан жавоб қайтаради. Ҳимояловчи ҳаракат реакциялари мувофиқлаштирилмаган. Қорачикларнинг ёруғликка реакцияси, киприк рефлекси сақланган. Қорин рефлекслари пасайган, пай рефлекслари – нормал, жонланган ёки пасайган. Патологик оёк кафти реклекслари ёки бўлмайди, ёки бир томонда сезилади (жуда кам ҳолларда икки томонда,

бунда бир тарафда улар ифодаланган, иккинчи тарафда эса кўчма елпиғич шаклида аниқланади.

Чукур кома (кома II). Ҳар қандай ташқи овоз ва механик қўзғатувчиларга реакция йўқ. Қатор беморларда механик қўзғатувчиларга жавобан гормотония юзага келади. Мушак гипотонияси бўлиши мумкин. Рефлекслар пасайган, баъзилари йўқ. Тахи- ёки брадипноэ аралаш ёки марказий типи бўйича бузилган бўлса ҳам, спонтан нафас олиш ва юрак-қон томир фаолияти сақланган, юрак фаолияти ритми бузилган, тез-тез юмшоқ ёки сийрак кучланишли пульс, артериал босим кўтарилган.

Терминал кома (кома III). Икки томонлама мидриаз кузатилади. Қорачикларнинг ёруғликка реакцияси йўқ. Барча рефлекслар, шу жумладан, киприк рефлеклари ҳам сезилмайди. Диффуз мушак атонияси – кўтарилган қўллар юзга тушади. Ҳаёт учун муҳим бўлган барча функциялар бузилган: нафас олиш – марказий ёки аралаш типда (Чейн-Стокс, терминал ёки апноэ аппаратлар ёрдамида). Артериал босим – 70/40 мм.сим.уст. ва ундан паст, фақат медикаментоз ушлаб турилади.

Текширув баённомаси.

Мажбурий:

Клиник кўздан кечириш, анамнез йиғиш. Неврологик статус: ҳуш даражаси, қорачиқлар ўлчами ва реакцияси, калория синамаси, бош-мия нервлари рефлекси, менингеал симптомлар, пай рефлекслари ва мушак тонуси, АБ, ЮҚС, НҲС, тана ҳарорати.

Лаборатор текширувлар: қондаги қанд миқдори, КАҲ кўрсаткичлари, қондаги газ миқдори, гемоглобин, электролитлар (K, Na, Cl), лейкоцитлар, мочевина, креатинин, билирубин, АЛТ, АСТ, қондаги алкоголь миқдори, бош мия КТ, токсикологик тестлар, карбоксигемоглобин. Қоннинг умумий таҳлили, ҚИВ. Пешобнинг умумий таҳлили. Кўкрак қафаси ва корин бўшлиғи рентгеноскопияси.

Белгилари. Этиологиясидан қатъий назар кома белгилари ҳушсизлик, оғрик қўзғатувчларига реакция қилмаслик, нафас бузилиши билан биргаликда пай ва корнеал рефлексларнинг сусайиши ёки йўколиши, шунингдек, ихтиёрсиз бовул килиш ва дефекация.

Дифференциал диагноз. Ноаник этиологияли комани бошка комалардан: микседем кома, ўткир заҳарланиш ва психоген ареактивликдан фарклаш лозим.

Алохида эътибор каратиш лозим: қариндошлар ёки бирга келган шахслардан анамнезни аниқлаштириш жуда мухим.

Табиий саволлар қуйидагилардан иборат:

– қандли диабет йўқми?
– инсулин инъекцияси изи йўқми?
– комага оғир инфекция сабаб бўлмадими?

– бемор инсулин инъекциясидан сўнг овқатландими?
– дори воситалари дозаси ортиб кетмаганми?
– бемор депрессиядан азият чекмайдими?
– уйда, ишда жиддий низолар бўлмадими?
– бемор ҳуш йўқотишидан сал аввал дори воситаларини қабул қилмадими?
– эпилепсия йўқми?
– БМЖ йўқми?
– инсульт йўқми?

Диагноз мезонлари. Диагноз анамнез, клиник ва неврологик симптомларга (ҳуш йўқотиш билан марказий асаб тизими функцияларининг прогрессив заифлашиши, ташқи қўзғатувчиларга реакциянинг бузилиши, нафас олиш, қон айланиши ва бошқа организмнинг ҳаётни таъминловчи функцияларининг кучайиб борувчи бузилиши) асосланган ҳолда қўйилади.

Врач беморда кома юзага келиш сабабини аниқлангунга қадар «ноаниқ этиологияли кома» атамасидан фойдаланади.

Даволаш.

А. Умумий тадбирлар:

– умумий парваришлаш тадбирлари, веноз кириш, суюқлик, электролитга бўлган эҳтиёжни тўлдириш;
– ОИТнинг ўткир яраларини олдини олишга қаратилган чоралар: энтерал овқатлантириш, РИТБда бўлган 48 соат давомида йўлга қўйилиши лозим, имкони бўлмаганда Н-блокаторлар.

Б. Махсус тадбирлар:

– нафас йўллари ўтказувчанлиги ва вентиляцияга ёрдам бериш, ҳиқилдоқ рефлекслари сўнганида трахея интубацияси ва ЎСВ, жароҳатга шубҳа қилинганда умуртқанинг бўйин соҳасини иммобилизация қилиш;
– веноз кириш – гипогликемияни олдини олиш учун в/и 25-50 г глюкоза концентрланган эритма шаклида;
– наркотиклар дозаси ортганлигига шубҳа қилинганда налоксон синамаси – 0,8-1,6 мг в/и;
– кома табиати аниқ бўлганида – патогенетик терапия.

Шифохонадан чиқарилаётганда тавсиялар. Кома этиологияси аниқ бўлганида яшаш жойида невропатолог, эндокринолог, уролог, терапевт назорати.

ЎТКИР НАФАС ЕТИШМОВЧИЛИГИ

ХКТ-10.J 96.0 шифри

Таърифи. ЎНЕ – тез кучаядиган оғир ҳолат бўлиб, ташқи нафас аппарати имкониятларининг аъзо ва тўқималарнинг механик эҳтиёжларига номувофиқлиги натижасида келиб чиқади. Бунда кейинчали нафас ва қон айланишининг компенсатор механизмларининг максимал зурикиши, кейинчалик уларнинг заифлашишига олиб келади. Компенсатор механизмларининг максимал зўриқишида ҳам одатда нормал PaO_2 ва $PaCO_2$ таъминланмайди. ЎНЕ ҳар доим гемодинамика бузилиши билан бирга келади.

Патогенез. Гипоксемик ва гиперкапник (вентиляцион) нафас етишмовчилиги фаркланади. Карбонат ангидрид гази чикарилишининг бузилиши вентиляция кучайиши билан кислород ютилишининг бузилишига нисбатан анча енгил компенсацияланади. Нормал альвеоляр вентиляцияда газ алмашинувининг бузилиши гипоксемик нафас етишмовчилиги, яъни PaO_2 пасайишига олиб келади (вентиляциянинг рефлектор ортиши туфайли у $PaCO_2$ пасайиши билан бирга келади). Аксинча, альвеоляр вентиляциянинг пасайиши бир вақтнинг ўзида PaO_2 пасайиши ва $PaCO_2$ ортишига олиб келади. Бу гиперкапник нафас етишмовчилиги деб номланади. Гиперкапниянинг муҳим асорати – нафас ацидози.

Таснифи.

ЎНЕ классификацияси. Б.Е.Вотчал (1973):

А. Марказий нафас етишмовчилиги.
Б. Асаб-мушак нафас етишмовчилиги.
В. Париетал ёки торакодиафрагмал нафас етишмовчилиги.
Г. Бронх-ўпка нафас етишмовчилиги:
1) обструктив;
2) рестриктив (чегараловчи);
3) диффуз.

Белгилари. Оғирлик даражасига кўра қуйидаги турларга бўлинади: енгил, ўртача оғир, оғир, жуда оғир ўткир нафас етишмовчилиги (1.8-жадвал).

1.8-жадвал.

Нафас етишмовчилиги оғирлик даражасининг мезонлари

I даража:	II даража:
– енгил эйфория, – ўртача нафас қисиши (дақиқасига 25 тагача), – нафас ҳажмининг 17 % гача ортиши, – нафас захирасининг дастлабкидан 30-15 % гача пасайиши, – ўртача тахикария, – PaO_2 – 90-92мм.сим.уст., – pCO_2 – 50-60 мм.сим.уст., – pH – 7,35-7,30.	– адинамия, – тормозланганлик, – апатия, – тахипноэ дақиқада 30-35 тагача, – НДҲ 180-200% гача ортади, – нафас захираси 10% гача камаяди, – тахикардия дақиқада 120-140 тагача, – ўртача гипертензия (гиперкапния натижасида), – PaO_2 пасаяди (90-85мм.сим.уст.), – pCO_2 ортади (60-80 мм.сим.уст.), – pH 7,25 гача пасаяди.

III даража:	IV даража:
– ҳушсизлик, – ҳаракат қўзғалиши, – қорачиқлар ўртача кенгайган, – ЭЭГ – давомли сукут зоналари билан деформацияланган тўлқинлар, – тахипноэ дақиқада 40-45 тагача, – тахикария дақиқада 160 тагача, – артериал гипотензия, – PaO_2 80–75 мм.сим.уст.гача пасаяди, – pCO_2 80–100 мм.сим.уст.гача ортади, – pH 7,15 гача пасаяди.	– агонал олди – гипоксик комага тенг, – барча рефлекслар сустлашган, – қорачиқлар кенгайган, – юзаки, тез нафас (дақиқада 45–50 тагача) ритм бузилиши билан бирга, – ипсимон пульс, – PaO_2 75 мм.сим.уст. ва ундан паст, – pCO_2 100 мм.сим.уст. дан юқори, – pH 7,15 дан паст, – ЭЭГ, – тўғри чизиқ.

Неврологик: нотинчлик, қўзғалиш, бош оғриғи, ориентациянинг бузилиши, тортишиш.

Кардиоваскуляр: тахикардия, гипертензия ёки гипотензия, кўкракда оғриқ, аритмия.

Ўпкада: тахипноэ, чукур нафас, нафас олишда ҳаракатнинг кучайиши.

Терида: совуқ, ёпишқоқ, рангсиз тери. Капилляр тўлишнинг пасайиши.

Дифференциал диагноз. ЎНЕни сурункали нафас етишмовчилигидан фарқлаш лозим.

Сурункали нафас етишмовчилиги одатда сурункали бронхит, ўпка эмфиземаси, пневмосклероз, юрак касалликларида ривожланади. Жисмоний юкламада ҳансираш. Кўкрак қафаси аста-секин бочкасимон шаклга эга бўлади, нафас чиқарганда унинг юмшоқ қисмлари шишади. Перкуссияда ўпка остида қутича товуши аниқланади. Сурункали нафас етишмовчилигида гипоксемия гиперкапния билан бирга келади.

Алоҳида эътибор қаратинг.

А. Марказлашган ЎНЕ –бош мия касалликлари ва жароҳатлари, мия устуни дислокацияси ва эзилиши, клиник ўлимдан кейинги эрта давр, баъзи интоксикайилар (опиатлар, барбитуратлар ва бошқалар), афферент импульсация бузилишларида юзага келади. Нафас ритми бузилади ёки патологик ритм пайдо бўлади. Чейн-Стокс типидаги нафас олд мия зарарланиши учун хос; Биот типидаги нафас стволнинг юқори қисми зарарланишига хос; агонал типдаги нафас узунчоқ мия зарарланганида ва агонал даврда юзага келади.

Б. Асаб-мушак ЎНЕ нафас мушакларига нерв импульсларини ўтказувчанлигининг бузилиши ва унинг функцияси бузилганида ривожланади. ЎНЕ бу шаклининг ўзига хослиги – альвеоляр гиповентиляция ва гиперкапниянинг эрта ривожланиши. Гиперкапния $PaCO_2$ ортиши билан бирга кечиб, альвеоляр газ таркибининг ўзгариши туфайли PaO_2 пасайишига олиб келади. Нафас йўллари обструкцияси эрта юзага келади. Гиповентиляцияда сурфактант фаоллигининг пасайиши микроателектазлар ривожланиўига олиб келади.

В. Париетал ЎНЕ нафас ҳаракатлари билан боғлиқ бўлган оғриқ синдроми, кўкрак қафаси каркасининг бузилиши, ўпканинг массив пневмо-, гемо- ёки гидроторакс билан эзилиши, диафрагма функциясининг бузилишида ривожланади. Барча ҳолатларда V анча камаяди ва компенсация нафас тезлашиши ҳисобига амалга оширилади. Йўтал механизми бузилиши юз беради, декомпенсация альвеоляр гиповентиляция ва гиперкапния ривожланишига тез олиб келади.Бундан ташқари ўпка гиповентиляцияси ателектазлар ва яллиғланиш жараёнларининг ривожланишини келтириб чиқаради.

Г. Бронх-ўпка (паренхиматоз) ЎНЕ. Бронх-ўпка ЎНЕ биринчи навбатда вентиляцион - перфузион нисбат бузилишидан иборат. Обструктив ва рестриктив турларга бўлинади.

Текширув баённомаси.

Мажбурий: ҳуш даражаси, нафас сони ва самарадорлиги, ЮҚС, пульс, АБ, ЭКГ, кўкрак қафаси аъзолари R-графияси.

Лаборатор текширувлар: гемоглобин, қондаги газ миқдори, КАҲ кўрсаткичлари, электролитлар (K, Na, Mg, Ca, Cl), қондаги қанд миқдори, лейкоцитлар, кон формуласи, ферментлар (КФК), мочевина, креатинин, юрак УТТ, МВБ.

Қўшимча: кўкрак қафаси КТ, МРТ, бронхоскопия.

Диагноз мезонлари.

Диагноз шикоятлар, анамнез, қондаги газлар pH, SaO_2< 90 % асосида қўйилади.

ЎНЕ мезонлари қуйидагиларни ўз ичига олади:

– тахипноэ, брадипноэ, апноэ, патологик ритмлар;

– кучайиб борувчи артериал гипоксемия (ҳаво билан нафас олганда PaO< 50 мм.сим.уст.);

– кучайиб борувчи гиперкапния ($PaCO_2$> 50 мм.сим.уст.);

– pH<7,35.

Диагноз юқоридагиларнинг ҳеч бўлмаса иккитаси бўлганида қўйилади.

Даволаш:

– нафас йўллари ўтказувчанлини таъминлаш;

– кислород терапияси ёрдамида гипоксемияни бартараф этиш;

– ЎСВ;

– оғриқ, инфекция билан курашиш;

– ёндош патологияга таъсир кўрсатиш (пневмоторакс ва бошқалар);

– махсус терапияни қўллаш (бронхолитиклар, нафасни стимуляциялаш);

– метаболик бузилишлар фармакотерапияси.

Шифохонадан чиқишда тавсиялар.

Яшаш жойи бўйича жарроҳ ва терапевт назоратида бўлиш.

ТЎСАТДАН ЎЛИМ

ХКТ-10.146.1 шифри

Таърифи. Ҳушсизлик, артериал босим ва уйку артерияларида пульснинг йўқлиги, тери қопламлари рангпар, мустакил нафас олишнинг йўклиги ёки тўхташи, кенгайган, ёруғликка реакция қилмайдиган қорачиқлар.

Патогенез. Тўсатдан коронар ўлимнинг сабаблари: коринчалар фибрилляцияси (80 % холларда), асистолия ёки электромеханик диссоциация, кардиомиопатия (10-20 %).

Асистолия (юрак тўхташи)–коринчалар қисқаришининг тўлик тўхташ ҳолати, одатда коринчалар фибрилляциясининг узоқ муддатли даврларида бўлганидек, юрак тўқималарида юкори энергетик фосфат захирасининг камайиши натижасида унинг электрик фаоллиги йўклигидан гувохлик беради. Асистолия миокард тонуси сакланганида тўсатдан (рефлектор) юзага келиши мумкин ёки миокарднинг яхши тонусидаги каби атонияда ҳам секинаста ривожланади. Юрак тўхташининг (рефлектордан ташқари) сабаблари гипоксия, гиперкапния, ацидоз ва асистолия ривожланиш жараёнида ўзаро таъсир кўрсатиши мумкин бўлган электролит балансининг бузилишидир. Мазкур ҳолатда асосий патогенетик жиҳати гипокальциемия таъсири остида мушак қисқариши учун зарур бўлган энергия ажратилиши билан АТФ бўлинишини катализациялайдиган миозин ферментатив фаоллигининг пасайиши ҳисобланади.

Таснифи:

Юрак тўхташининг уч тури мавжуд:

1) қоринчалар фибрилляцияси,

2) электромеханик диссоциация,

3) асистолия.

Белгилари. Сабабларидан қатъий назар қон айланишининг тўсатдан тўлиқ тўхташи одатда 15 сония давомида хуш йўқотишга олиб келади. Периферия ва уйку артерияларида пульснинг ҳамда артериал босимнинг йўқлиги, тери қопламларининг рангпарлиги. Агонал нафас, апноэ ва қорачиқларнинг максимал кенгайиши 30-60 сонияда бошланади. ЭЭГда изоэлектрик чизиқ 15-30 сония давомида пайдо бўлади.

Дифференциал диагноз.

Клиник ўлимни биологикдан фарқлаш лозим. Биологик ўлим белгилари: мурданинг совиб қолиши, мурда доғлари, мушук кўзи симптоми.

Алоҳида эътибор қаратиш лозим.

Қоринчалар фибрилляцияси кутилмаганда ривожланади, симптомлар навбат билан пайдо бўлади: уйку артерияларида пульснинг йўқолиши, ҳушсизлик, тана мушакларининг бир марталик тоник қисқариши, нафас бузилиши ва тўхташи. Ўз вақтида ўтказилган юрак-ўпка реанимациясига ижобий, юрак-ўпка реанимацияси тўхтатилишига – тез салбий реакция.

Ўпка артериясининг массив тромбоэмболиясида электромеханик диссоциация кутилмаганда ривожланади (кўпинча жисмоний кучланиш вақтида) ва нафас тўхташи, хушсизлик ва уйку артерияларида пульснинг йўқолиши, тананинг юкори қисмида кескин цианоз, бўйин веналарининг шиши билан намоён бўлади. Ўз вақтида бошланган юрак-ўпка реанимациясида унинг самарадорлиги белгилари аникланади.

Миокард ёрилиши ва юрак тампонадасида электромеханик диссоциация одатда чўзилган рецидивланадиган ангиноз ҳуруж фонида тўсатдан ривожланади. Юрак-ўпка реанимацияси самарадорлиги белгилари йўк. Пастки тана қисмларида гипостатик доғлар тез пайдо бўлади.

Диагноз мезонлари. Ҳушсизлик, уйку артерияларида пульснинг ва артериал босимнинг йўклиги, тери қопламлари рангпар, нафас тўхташи, кенгайган, ёруғликка реакция қилмайдиган қорачик.

Даволаш:

Зудлик билан 1 дақиқада 100 компрессия тезликда юракнинг ёпиқ массажини ўтказиш (кардиопамп ёрдамида фаол компрессия-декомпрессия усули самаралирок). Компрессия чукурлиги 5–6 см дан кам эмас.

Қулай усул билан ЎСВ (массаж ва нафас ҳаракатларининг нисбати 30:2), нафас йўллари ўтказувчанлигини таъминлаш (бошни орқага ташлаш, пастки жағни чикариш, ҳаво ўтказгични киритиш, кўрсатмага кўра – нафас йўлларини санациялаш):

– 100 % кислороддан фойдаланиш;

– трахеяни интубациялаш (интубация жараёни 30-40 сониядан ортмаслиги лозим);

– юрак массажи ва ЎСВни 30 сониядан узоқ тўхтатмаслик.

Қоринчалар фибрилляциясида:

– перикардиал зарба (дефибриллятор бўлмаганда);

– самара бўлмаганда юрак-ўпка реанимациясини давом эттириш, имкон борича тез дефибрилляция ўтказиш имкониятини таъминлаш.

Марказий (периферик) венани катетерлаш. Адреналин (эпинефрин) 1 мг дан ҳар 3-5 дақиқадаюрак-ўпка реанимациясини ўтказиш.

Имкон қадар эрта – дефибрилляция 200 Дж;

– самара бўлмаганда – дефибрилляция 360 Дж;

– лидокаин 1,5 мг/кг – дефибрилляция 360 Дж;

– самара бўлмаганда – 3–5 дақиқадан сўнг ўша дозада лидокаин инъекциясини такрорлаш – дефибрилляция 360 Дж;

– самара бўлмаганда – амиодарон, кордарон 300 мг (такрорий доза150 мг в/и) – дефибрилляция 360 Дж.

Асистолияда:

1. Зудлик билан 1 дақиқада 100 компрессия тезликда юракнинг ёпиқ массажини ўтказиш (кардиопамп ёрдамида фаол компрессия-декомпрессия усули самаралирок).

2. Қулай усул билан ЎСВ (массаж ва нафас ҳаракатларининг нисбати 30:2), нафас йўллари ўтказувчанлигини таъминлаш (бошни орқага ташлаш, пастки жағни чиқариш, ҳаво ўтказгични киритиш, кўрсатмага кўра – нафас йўлларини санациялаш):

– 100% кислороддан фойдаланиш;

– трахеяни интубациялаш (интубация жараёни 30-40 сониядан ортмаслиги лозим);

– юрак массажи ва ЎСВни 30 сониядан узок тўхтатмаслик.

3. Марказий (периферик) венани катетерлаш.

4. Адреналин (эпинефрин) 1 мг дан ҳар 3-5 дақиқада юрак-ўпка реанимациясини ўтказиш.

– имкон кадар эрта электрокардиостимуляцияни йўлга қўйиш;

– асистолия сабабини бартараф этиш (гипоксия, гипо- ёки гиперкалиемия, ацидоз, дори дозасининг ортиши ва бошқалар).

Электромеханик диссоциацияда:

1. Зудлик билан 1 дақиқада 100 компрессия тезликда юракнинг ёпиқ массажини ўтказиш (кардиопамп ёрдамида фаол компрессия-декомпрессия усули самаралирок).

2. Қулай усул билан ЎСВ (массаж ва нафас ҳаракатларининг нисбати 30:2), нафас йўллари ўтказувчанлигини таъминлаш (бошни орқага ташлаш, пастки жағни чиқариш, ҳаво ўтказгични киритиш, кўрсатмага кўра – нафас йўлларини санациялаш):

– 100 % кислороддан фойдаланиш;

– трахеяни интубациялаш (интубация жараёни 30-40 сониядан ортмаслиги лозим);

– юрак массажи ва ЎСВни 30 сониядан узок тўхтатмаслик.

3. Марказий (периферик) венани катетерлаш.

4. Адреналин (эпинефрин) 1 мг дан ҳар 3-5 дақиқада юрак-ўпка реанимациясини ўтказиш.

Кордарон ёки амиодарон 300 мг в/и (такрорий доза 150 мг);

– имкон кадар эрта электрокардиостимуляцияни йўлга қўйиш;

– асистолия сабабини коррекциялаш ва бартараф этиш (массив ЎАТЭ, юрак тампонадаси, гиповолемия ва бошқалар).

Қуйидаги ҳолларда ўпка-юрак реанимациясини тўхтатиш мумкин:

– медикаментоз таъсирга рефрактер турғун асистолия ёки асистолиянинг кўп сонли эпизодлари кузатилади;

– барча мумкин бўлган усуллар қўлланилганда самарадорлик белгилари бўлмаса, ўпка – юрак реанимацияси 30 дақиқа давомида.

Асосий хавф ва асоратлар:

1) дефибрилляциядан сўнг – асистолия, қоринчаларнинг давом этувчи ёки рецидивланадиган фибрилляцияси, тери куйиши;

2) ЎСВда – қориннинг ҳавога тўлиши, регургитация, ошқозон таркибининг аспирацияси;

3) Трахея интубациясида – ларинго- ва бронхоспазм, регургитация, шиллиқ қаватлар, тишлар, қизилўнгачнинг зарарланиши;

4) юракнинг ёпиқ массажида – тўш суяги, қовурғалар синиши, ўпканинг зарарланиши, зўриқиш пневмоторакси;

5) ўмров ости венаси пункциясида – қон кетиши, ўмров ости артерияси, лимфатик оқим пункцияси, ҳаво эмболияси, зўриққан пневмоторакс;

6) юрак ичи инъекциясида – коронар артерияларнинг зарарланиши, гемотампонада, ўпка жароҳати, пневмоторакс;

7) гипоксик кома, энцефалопатия;

8) нафас олиш ва метаболик ацидоз.

Эслатма.

Юрак-ўпка реанимацияси вактида барча дори воситаларини вена ичига тез юбориш керак.

Венага тушиш имкони бўлмаганда адреналин (эпинефин), атропин, лидокаин (тавсия этиладиган дозани 1,5-3 марта ошириб)ни 10 мл натрий хлорид изотоник эритмасида трахеяга (интубацион найча ёки қалқонсимон мембрана орқали)юбориш лозим.

Юрак ичи инъекцияларини (ингичка игна билан техникага қатъий амал қилган ҳолда) фақатгина дори воситаларини юборишнинг бошқа йўлларидан фойдаланишнинг имкони бўлмаган истисно ҳолатларида қилиш мумкин.

Гиперкалиемия, ацидоз, трициклик антидепрессантлар дозасининг ортиши, гипоксик лактоацидозда узок давом этадиган юрак-ўпка реанимациясида натрий гидрокарбонат 1 ммоль/кг дан (1 кг тана оғирлигига 3 мл 4 % эритма), кейин 0,5 ммоль/кг дан ҳар 5-10 дақиқада қўллаш (адекват ЎСВ зарур).

Асистолия ва агонал ритмда трахея интубацияси ва дори воситалари юборилганидан сўнг сабаб бартараф этилмаган бўлса, кон айланиши тўхтаган вактдан ўтган вактни инобатга олган ҳолда (30 дақиқа) реанимацион тадбирларни тўхтатиш тўғрисида қарор қабул қилиш лозим.

Шифохонадан чикишда тавсиялар. Яшаш жойида терапевт, невропатолог назоратида бўлиш.

ТИРИШИШ СИНДРОМИ (эпилептик статус)

ХКТ-10.G 40.9 шифри

Таърифи. Генерализациялашган умумий талваса ҳуружи оёк-қўлларда тоник-клоник тиришиш мавжудлиги билан характерланади, ҳуш йўқотилиши, оғиздан кўпик ажралиши, кўпинча – тилни тишлаш, ихтиёрсиз бовул килиш, баъзан дефекация билан бирга келади. Ҳуруж якунида нафаснинг кескин ифодаланган аритмияси кузатилади.

Патогенез. Талваса ҳуружи генуин («туғма») ва бошдан кечирилган касалликлар (бош мия жароҳати, мия кон айланишининг бузилиши, нейроинфекция, ўсма, сил, сифилис, токсоплазмоз, цистицеркоз, Моргань-Адамс-Стокс синдроми, коринчалар фибрилляцияси, эклампсия), гипоксия, метаболик патология натижасида – симптоматик эпилепсиянинг кўриниши бўлиши мумкин:

А) гипогликемия,
Б) гипонатриемия,
В) гипернатриемия,
Г) гипокальциемия,
Д) гипербилирубинемия,
Е) пиридоксин танкислиги ёки карамлик,
Ж) аминоацидоз,
З) онада наркотикни бекор килиш синдроми ва интоксикациялар.

Таснифи.

Тарқалганлигига кўра:

– умумлаштирилган – тоник-клоник, атоник, акинетик;
– иккиламчи умумлаштирилган – фокалдан бошланади, кейин тарқалади;
– локал (фокал, парциал) – элементар (ҳуш сакланган);
– комплекс (ҳуш бузилган, ольфактор аура, автоматизм).

Келиб чикишига кўра:

– ноэпилептик (иккиламчи, симптоматик талваса ҳуружлари) – жисмоний, метаболик, инфекцион;
– эпилептик.

Белгилари. Парциал ҳуружлар оддий (ҳуш бузилишларисиз) ва мураккаб (ҳуш бузилишлари билан) бўлиши мумкин.

Ҳаракат, сезги, вегетатив ва психик белгили оддий парциал ҳуружлар фаркланади.

Оддий парциал мотор ҳуружлар мушакларнинг маълум гуруҳида клоник ёки тоник тиришиш билан намоён бўлади.

Оддий парциал соматосенсор ҳуружлар сезиш, кўриш, эшитиш, таъм билиш ҳисси, ички аъзолардан ноаник ҳиссиётлар билан характерланади.

Психик функциялар бузилиши билан парциал оддий ҳуружлар фикрлаш (ихтиёрсиз фикр ва тасаввурлар ҳуружи, бирон фикрнинг мияда ўрнашиб колиши), нутқ, хотира (ғайритабиий хотиралар), аффектив бузилишлар (мотивацияланмаган кўркув, ғазаб, баъзан кулгу ва шодлик ҳуружлари)нинг турли патологиялари билан намоён бўлади. Объект шакли ва ўлчами бузилган деб кўринадиган идрок иллюзиялари, шунингдек, идрокнинг мураккаб бузилишлари: (ёркин томоша саҳналари, мураккаб куйлар) ва бемор ташвишга солаётган эшитаётган, кўраётгани аввал кўргандек, эшитгандек, бошдан кечиргандек ёки аксинча, бемор кўп маротаба учратадигани, уни ташвишланаётгани бутунлай нотаниш бўлиб кўринганида дереализация ёки деперсонализация тури бўйича ҳуружларни характерлайдиган галлюцинация ҳуружлари ҳам киради. Парциал мураккаб ҳуружлар ҳуш бузилиши билан бирга келадиган оддий парциал ҳуружларнинг турли клиник белгилари билан характерланади.

Улар фақат ҳуш бузилиши билан кечиши мумкин, лекин кўпинча турли хилдаги мотор бузилишлар билан ҳушнинг турли чуқурликдаги ғамгин бузилишлари билан биргаликда парциал мураккаб ҳуружлар кузатилади.Булар ҳаракатнинг энг оддий элементлари билан ҳуружлар (ҳаракат автоматизмлари), алоҳида овоз чиқариш, бакириш, иборалардан парчалар этиш шаклидаги нутқ ҳуружлари (нутқ автоматизмлари), мимика мушакларининг ҳаракати шаклидаги мимика ҳуружлари (мимик автоматизм), турли муддатли амбулатор автоматизми бўлган ҳуружлар бўлиши мумкин. Трансда автоматизмлар тўғри ва мақсадга қаратилганга ўхшайдиган, лекин аслида бемаъно ва бемор томонидан режалаштирилмаган мураккаб кетма-кетликдаги ҳаракатлар билан ифодаланган.Ушбу автоматизмлар асосини беморнинг ҳаракатланишга интилиши ташкил этади (уй, шаҳар, мамлакат доирасида). Ҳуруж якунида ҳуруж вақтида содир бўлган воқеаларга амнезия кузатилади.

Эпилептик статус – давомли эпилептик ҳуруж ёки кисқа муддатли вакт интервалларида такрорланадиган ҳуружлар натижасида фиксацияланган эпилептик ҳолат. Эпилептик статус ва тез-тез такрорланадиган талваса ҳуружлари ҳаёт учун хавфли ҳолат ҳисобланади.

Дифференциал диагноз. Шифохонагача бўлган боскичда талваса ҳуружи сабабини аниклаш жуда мушкул. Анамнез ва клиник маълумотлар катта аҳамиятга эга.

Аввало бош-мия жароҳати, мия кон айланишининг ўткир бузилишлари, юрак ритмининг бузилиши, эклампсия, қоқшол ва экзоген интоксикациялардан огоҳ бўлиш зарур.

Алохида эътибор қаратиш лозим.

Анамнез йигишда куйидаги саволларни бериш мажбурий:

– белгилари бўлганми?
– ҳуруж қандай шароитда рўй берди?
– бемор ҳуружнинг олдини олиши мумкинмиди?

Типик ҳуруж вақтида:
– бемор ҳушини йўқотдими?
– бемор ўзига жароҳат етказдими?
– бемор ҳаракатландими?
– ихтиёрсиз бовул килиш ёки дефекация?
– бемор тилини тишлаб олдими?
– тери рангсизландими ёки кизардими?
– пульс?
– юрак уриб кетиши, кўкракдаги оғрик, нафас кисишига шикоят?
– ҳуруж канча давом этди?
Ҳуруждан сўнг:
– бемор ухлаябдими?
– бемор ҳуши чалкаш-чулкаш ҳолатидами?
– бемор ҳуруж ҳакида эслай оладими?

Текширув баённомаси.

Лаборатор усуллари мажбурий: анамнез, ҳуш даражаси, нафас сони ва самарадорлиги, ЮҚС, пульс, АБ, ЭКГ, мия рентгенографияси.

Қўшимча: ЭЭГ, КТ, МРЬ, реоэнцефалография, орка мия суюклигини тешкириш.

Диагноз мезонлари. Эпилептик ҳуруж тўсатдан ёки аурадан сўнг бошланади, ҳушдан кетади. Баъзан шу вактда ноаник кичкирик чикади, нафас тўхтайди, юз аввал рангсиз, кейин цианотик бўлади.

Ҳуружнинг тоник фазаси ривожланади: қўллар букилган, кескин, бош орқага ёки ён томонга ташланган, гавда чўзилган, оёклар ёзилган ва кескин. Кўзлар кенгайган, корачиклар ёруғликка жавоб қайтармайди, жағлар қаттиқ кисилган. Кўпинча ихтиёрсиз бовул килиш, баъзан дефекация кузатилади. Кўпинча тилни тишлаб олади. Тоник фаза 30-60 сония давом этади ва кейин ҳуруж фазаси бошланади.

Бу фаза чуқур уйқу ва чалкаш-чулкаш ҳолат билан намоён бўлади. Бу вақтда беморда гемипарез ёки бир оёқдаги кучсизлик шаклидаги Тодд фалажи кузатилиши мумкин. Уйғонгандан сўнг бемор одатда бўлган воқеани элас-элас эслайди ёки эсламайди.

Даволаш:

1. Бир марталик талваса ҳуружидан сўнг – дормикум, мидазолам – 1 мл (5 мг в/и), диазепам (сибазон) – 2 мл мушак орасига (такрорий ҳужумларни олдини олиш мақсадида).
2. Кўплаб талваса ҳужумларида:
– бош ва тана жароҳатланишини олдини олиш;
– нафас йўллари ўтказувчанлигини тиклаш;
– талваса синдромини тўхтатиш: диазепам (сибазон) 2-4 мл 10 мл 0,9 % натрий хлорид эритмасида вена ичига ёки мушак орасига ёки дормикум (мидазолам) – 1-2 мл (5-10 мг в/и);

– самара бўлмаганида – натрий оксибутират (натрий оксибат) 20 % эритмаси тана оғирлигига 70 мг/кг ҳисобидан вена ичига 5-10 % глюкоза эритмасида;
– шишга қарши терапия: фуросемид (лазикс) 40 мг 10 мл 09 % натрий хлорид эритмасида вена ичига;
– бош оғриғини тўхтатиш: анальгиннинг50 % эритмаси 2 мл; баралгин 5 мл; трамал (трамадол) 2 мл вена ичига ёки мушак орасига.
3. Эпилептик статус:
– бош ва тана жароҳатланишини олдини олиш;
– нафас йўллари ўтказувчанлигини тиклаш;
– талваса синдромини тўхтатиш: дормикум, мидазолам – 1 мл (5 мг в/и); диазепам (сибазон) 2-4 мл 10 мл 0,9 % натрий хлорид эритмасида вена ичига ёки мушак орасига;
– самара бўлмаганида – натрий оксибутират (натрий оксибат) 20 % эритмаси тана оғирлигига 70 мг/кг ҳисобидан вена ичига 5-10 % глюкоза эритмасида;
– самара бўлмаганида – азот оксидининг кислород билан аралашмасида ингаляцион наркоз (2:1);
– шишга карши терапия: фуросемид (лазикс) 40 мг 10-20 мл 09 % натрий хлорид эритмасида вена ичига.

Бош оғриғини тўхтатиш:
– анальгин – 50 % эритмаси 2 мл;
– баралгин (таркибида метамизол натрий 2,5 г, питофенон гидрохлорид 10 мг ва фенпивериний бромид 100 мкг бўлган) – 5 мл;
– трамал (трамадол) – 2 мл вена ичига ёки мушак орасига.

Шифохонадан чикишда тавсиялар. Яшаш жойи бўйича невропотолог назорати. Антиконвульсантларни давом эттириш.

АНАФИЛАКТИК ШОК

ХКТ-10.Т 78.2

Таърифи. Анафилактик шок –тез турдаги аллергик реакциянинг энг оғир ва дахшатли кўриниши бўлиб, аллергеннинг организмга тушганидан сўнг юзага келади.

Патогенез. Патогенез асосини реагин механизми ташкил этади. Организмга аллерген тушишига жавобан реагинлар – иммуноглобулин Е ҳосил бўлади. Улар семиз ҳужайралар ва уларнинг кон аналоглари – базофилларда фиксацияланади ва шу билан сенсибилизация ҳолати, яъни аллерген организмга киритилганидан сўнг унга сезувчанликнинг боскичма-боскич ортиш жараёнини ҳосил килади. Организмга ўша аллергеннинг такроран тушиши унинг ҳосил бўлган реагинлар билан бирлашишига олиб келади. Бу семиз

ҳужайралар ва базофиллардан шиш, бронх силлик мушакларининг спазми ва артериал босимнинг кескин пасайиши билан қон томир деворларининг зарарланишини келтириб чиқарадиган тез турдаги (гистамин, серотонин, ацетилолин, простогландин ва бошқалар) бир катор аллергия медиаторларининг чиқарилишини келтириб чиқаради.

Таснифи:

Шокнинг уч клиник шакли фарқланади.

I шакли – яшин тезлигида, шок 10 дақика ичида ривожланади.

II шакли – тез. Шокгача бўлган давр 30-40 дақиқани ташкил этади. Белгилари ва аъзоларда намоён бўлиши мажбурий.

III шакли –секин. Коллаптоиддан олдинги давр бир неча соат давом этади.

Белгилари:

I вариант – тери.

II вариант – церебрал.

III вариант – астмоид.

IV вариант – кардиоген.

V вариант – абдоминал.

Дифференциал диагноз. Анафилактик шокни эпилепсия, ЮИК, ўткир ичак тутилиши ва бронхиал астмадан фарқлаш лозим.

Алоҳида эътибор қаратиш лозим.

Анафилактик шок натижасида ўлим сабаблари қуйидагилар бўлиши мумкин:

1) микроциркуляция бузилиши, майда томирлар фалажлиги, стази, тромбози билан боғлиқ бўлган ўткир қон томир етишмовчилиги;

2) Квинке шиши натижасида келиб чиқадиган асфиксия;

3) ҳаёт учун муҳим аъзолар – мия, юрак қон томирлари тромбози;

4) ҳаёт учун муҳим аъзолар, биринчи навбатда бош мия ва буйрак усти безига қон қуйилиши.

Текшириш баённомаси. Анафилактик шок ташхиси клиник жиҳатдан қўйилади ва лаборатор маълумотларга таянмайди. Шок ривожланиш вақтида зардобда асос ҳужайралар триптазаси даражасининг таҳлили ягона потенциал фойдали тест ҳисобланади.

Диагноз мезонлари.Диагноз анамнез, шикоятлар ва белгиларга асосланган ҳолда қўйилади:

– тошма, қавариқ, умумлаштирилган кичишиш;

– бурун битиши, аксириш, бурун окиши;

– кийинлашган нафас, йўтал, хуштаксимон нафас олиш;

– тери, лаблар ва тирноқ цианози;

– бош айланиши, ҳуш хиралашиши;

– безовталик, чалкаш нутк;

– тахикардия;

– кўнгил айниши, кусиш, диарея;

– коринда тўлғоксимон оғриқ.

Даволаш.

Шошилинч ёрдам:

– аллергеннинг организмга тушишини тўхтатиш;

– нафас йўллари ўтказувчанлигини таъминлаш;

– оёкларни кўтариш;

– 100 % кислород ингаляцияси (30 дақиқагача);

– венага киришни таъминлаш;

– ҳиқилдоқ шиши белгилари пайдо бўлганида 0,3 мл 0,1 % адреналин эритмаси (эпинефрин) 10-20 мл 0,9 % натрий хлорид эритмасида вена ичига; преднизолон 1-5 мг/кг в/и ёки м/о. ЎНЕ кучайганида беморни зудлик билан интубация қилиш. Трахея интубациясини амалга ошириш имкони бўлмаганида – коникотомия, трахеостомия қилиш;

– АБ пасайганида: адреналин (эпинефрин) 0,04-0,11 мкг/кг/дақ. Инфузомат бўлмаганида – 0,5 мл 0,1% адреналин эритмаси (эпинефрин) 20 мл0,9% натрий хлорид эритмасида 0,5-1 мл дан ҳар 30-60 дақиқада юбориш. Адреналин (эпинефрин) юбориш билан бир вақтда кристаллоидлар инфузиясини 100-200 мл/дақ 10 дақика давомида бошлаш зарур.

– 10% кальций глюконат эритмаси в/и ёки м/о;

– бронхоспазмни тўхтатиш учун адреналин (эпинефрин) таъсирига турғун бўлган эуфиллин (аминофиллин) 20 мл 2,4% в/исекин, преднизолон 1,5–3 мг/кг. Небулайзер терапия – атровент, беродуал.

– пенициллин шокида 1 мл недпенициллиназа юборилади. Самара бўлмаганида реанимацион тадбирлар ўтказилади.

Шифохонадан чиқишда тавсиялар. Яшаш жойи бўйича аллерголог назорати.

КЕТОАЦИДОТИК КОМА

ХКТ-10. У14 шифри

Таърифи. Кетоацидотик кома – қандли диабетнинг ҳаёт учун хавфли бўлган асорати. Бунда мазкур касалликка хос бўлган метаболик бузилишлар критик даражага етади ва гомеостазнинг чукур бузилишлари ва аъзо ҳамда тизимлар фаолияти издан чиқади.

Патогенез. Патогенезда, аввал таъкидлаб ўтилганидек, инсулинга қарам тўқималар томонидан глюкоза утилизациясининг пасайишига олиб келадиган абсолют инсулин етишмовчилиги етакчи ўринни эгаллайди. Қонда гипергликемия, тўқималарда – оғир энергетик «очлик» ривожланади. Бу буйрак ва жигарда глюконеогенез учун субстрат ҳосил бўлишига олиб келадиган кондаги барча контринсуляр гормонлар (глюкагон, кортизол, катехоламин,

СТГ, АКТГ) даражасининг кескин ортиши, липолиз, гликолиз ва протеолизнинг фаоллашишини келтириб чикаради. Глюконеогенез тўкималар томонидан глюкоза утилизацияси бузилиши билан бирга тез ўсиб борувчи гипергликемия, плазма осмолярлигининг ортиши, хужайра ичидаги дегидратация ва осмотик диурезнинг мухим сабаби хисобланади. Кетон таначалари хосил бўлишининг фаоллашуви патогенезнинг яна бир мухим омили хисобланади. Инсулин танкислиги ва контринсуляр гормонлар микдорининг юкорилиги интенсив липолиз ва кетоген субстрат бўлган эркин ёг кислоталари микдорининг ортишига олиб келади. Бундан ташкари кетон таначалари синтези протеолиз микдорининг юкорилиги натижасида йигилиб борадиган «кетоген» аминокислоталардан (изолейцин, лейцин ва валин) келиб чикади. Ацетил-КоА, ацетоацетат ва β-оксибутиратнинг йигилиши коннинг ишкор захирасининг емирилиши ва метаболик ацидоз ривожланишига олиб келади. Периферик утилизация ва кетон таначаларининг пешоб билан экскрецияси полиурияни ўрнига дегидратация натижасида олигурия пайдо булиши туфайли пасайиши билан хам жараён мураккаблашади.

Оксил катаболизми кучаяди, азот баланси бузилади ва азотемия ривожланади. Хужайра дегидратацияси аввал хужайрадан ташкаридаги, кейин эса организмнинг умумий дегидратацияси билан алмашинади. Тўкима ва буйракдаги кон окимипасаяди, электролитлар – Na+, K+, Cl- танкислиги кузатилади. Дегидратация гиповолемияга олиб келади. Бу мия, буйрак ва периферик кон окими камайишининг сабаби хисобланади. У мавжуд бўлган МАТ ва периферик тўкималар гипоксиясини кучайтиради. Периферик тўкималар гипоксияси уларга анаэроб гликолизнинг фаоллашиши ва сут кислотасининг йигилишини келтириб чикаради. Бу лактатацидоз сабаби бўлиши мумкин. Шундай килиб, беморнинг огир холатига организмнинг кескин дегидратацияси, декомпенсацияланган метаболик ацидоз, электролит танкислиги, гипоксия, гиперосмолярлик сабаб бўлади.

Контринсуляр гормонларнинг роли:

1. Адреналин, СТГ кортизоли мушакларнинг инсулин воситасидаги глюкоза утилизациясини камайтиради.

2. Адреналин, глюкагон ва кортизол гликогенолиз ва глюконеогенезни кучайтиради.

3. СТГ адреналин липозни кучайтиради.

4. СТГ адреналин инсулининг колдик секрециясини камайтиради.

Белгилари. Кетоацидотик кома аста-секин ривожланади (12-24 соатдан бир неча кунгача).

Клиник нуктаи назардан диабетик кетоацидознинг боскичма-боскич ривожланадиган ва бир-бирини (даволанмаганда) алмаштирадиган учта боскичини ажратиш мумкин:

1) ўртача кетоацидоз боскичи;

2) кома олди ёки декомпенсацияланган кетоацидоз боскичи;

3) кома боскичи.

Ўртача кетоацидоз боскичида беморни умумий холсизлик, тез чарчаш, ланжлик, уйкучанлик, кулокларидаги шовкин, иштаха пасайиши, кўнгил айниши, кориндаги ноаник огриклар, чанкаш ва диурез тезлашиши безовта килади. Нафас чикарган хавода ацетон хиди аникланади. Бу вактда пешобда кетон таначалари ва ўртача глюкозурия, конда эса – юкори гликемия (19,4 ммоль/л), кетонемия (5,2 ммоль/л) ва ишкор захирасининг бироз пасайиши (pH 7,3 дан паст эмас) аникланади.

Декомпенсацияланган кетоацидоз ёки диабетик кома олди холатида иштаха тўлик йўколади, доимий кўнгил айнаши кусиш билан бирга келади, умумий холсизлик, атрофга бефарклик кучаяди, кўриш ёмонлашади, хансираш, нохуш хислар ёки кўкрак хамда корин сохасида огрик, бовул килишга тез-тез чакирувлар пайдо бўлади, чанкокни тийиб бўлмайди. Кома олди холатлари бир неча соатдан бир неча кунгача давом этиши мумкин. Бунда хуш сакланади, бемор вакт ва жойга тўгри ориентацияланади, бироқ саволларга кечикиб, бир бўгинли, монотон, ноаник овоз билан жавоб кайтаради. Тери курук, нотекис, ушлаб кўрилганда совук. Лаблар курук, ёрилган, пишган кобик билан копланган, баъзан цианотик. Тил малина рангида, четларида тиш излари сакланган, курук, кир-жигарранг караш билан копланган.

Агар зудлик билан керакли терапевтик муолажалар ўтказилмаса, бемор атрофга янада беэътибор бўлиб колади, саволларга янада кўпрок кечикиш билан жавоб кайтаради ёки умуман жавоб кайтармайди ва секин-аста чукур комага тушади. Нафас чикарилаётган хавода кескин ацетон хиди бўлган чукур, шовкинли ва кескин нафас (Куссмаул типида), ифодаланган артериал гипотония (айникса диастолик), тез-тез, кичик тўлиш ва кучланишли (лекин одатда ритмик) пульс, сийдик тутилиши, бироз тортилган ва нафас актида чекланган микдорда иштирок этадиган корин кузатилади. Бунгача сусайган пай рефлекслари секин-аста тўлик йўколади (корачик ва ютиш рефлекслари бироз вакт сакланади). Тана харорати асосан паст; хатто ёндош огир инфекцион касалликларда хам у бироз кўтарилади.

ГИПЕРОСМОЛЯР КОМА

ХКТ-10.Е 10 шифри

Таърифи. Гиперосмоляр кома – кандли диабет (II тип) асорати, кома гипергликемия, гиперосмолярлик ва кетономиянинг йўклиги билан характерланади.

Патогенез. Жуда юқори гипергликемия (55-110 ва ҳатто 199 ммоль/л) ва гипернатриемия, осмотик диурез кескин гиперосмолярликка олиб келади. Бунга қондаги хлор, мочевина ва қолдиқ азот миқдорининг юқорилиги ҳам сабаб бўлади. Мия ҳужайраларидаги ЭБВ бузилиши ифодаланган неврологик белгилар ва ҳуш йўқотилишини келтириб чиқаради. Қоннинг гиперосмолярлиги кескин ифодаланган ҳужайра ичи дегидратациясига олиб келади. Қон гиперосмолярлиги натижасида ликвор босимининг пасайиши билан мия дегидратацияси ҳам ривожланади. Бош мияда глутамин кислотасининг миқдори камаяди. Бу ҳуш йўқотилишининг асосий сабаби бўлган гипоксияни кучайтиради.

Белгилари:

– ҳолсизлик;
– уйқучанлик, ҳуш йўқотилиши;
– гипертермия;
– талваса, эпилептик шаклдаги ҳуружлар;
– фалажлик, патологик рефлекслар;
– икки томонлама спонтан нистагм;
– мушак гипертонуси;
– кўз олмалари юмшоқ;
– нафас қисиши;
– артериал гипотензия;
– аритмия.

Дифференциал диагноз. Гиперосмоляр комани қуйидагилар билан таққослаш лозим:

– наркотиклардан заҳарланиш;
– салицитлатлардан заҳарланиш;
– уремик кома;
– жигар комаси;
– мия қон айланиши бузилиши ёки субдурал гематома;
– кетоацидотик, гиперлактацидемик ва гипогликемик диабетик кома.

Диққат қилинг. Гиперосмоляр кома диабетнинг инсулинга қарам бўлмаган типи бўлган 50 ёшдан катта беморларда кўпроқ учрайди.

Текширув баённомаси. Умумий клиник текширув: сўраш, анамнез йиғиш, физикал текширув, ЭКГ, қорин бўшлиғи УТТ.

Қон ва пешобнинг умумий таҳлили.

Қондаги қанд, сут кислотаси, кетон таначалари миқдори, коагулограмма, КАҲ, электролитлар.

Диагноз мезонлари.

Диагноз анамнездаги II тип қандли диабетга асосланган ҳолда қўйилади:

1. Доим оғир дегидратация мавжуд.

2. Неврологик белгилар: гемипарез; гиперрефлексия ёки арефлексия; ҳуш бузилиши (уйқучанлик ва тормозланишдан комагача).

3. Бирга келган касаллик белгилари кузатилиши мумкин (масалан, буйрак, юрак-қон томир тизими).

Лаборатор ташхислаш:

А. Плазмадаги глюкоза миқдори одатда 30-110 ммоль/л га етади.

Б. Плазма осмолярлиги кескин ортган (одатда > 350 мосмоль/кг).

В. Зардобда кетон таначалари одатда аниқланмайди, ацидоз йўқ.

Даволаш. Диабетик кетоацидозни даволашнинг кўп усуллари гиперосмоляр комани даволаш учун ҳам тўғри келади.

Оғир зўрайиб борувчи гиповолемия ЦҚҲни ошириш учун зудлик билан 0,9 % NaClэритмасининг инфузиясини талаб этади. Тавсия этиладиган инфузия тезлиги – 1 л/с АБ ва ЮҚС стабиллашгунигача ҳамда диурез нормаллашгунигача. Кейин 0,45 % NaCl эритмасининг 150-500 мл/с тезликдаги инфузиясига ўтилади. Инфузия тезлигини танлашда давом этаётган суюқлик йўқотилиши ва инфузион терапияга реакциясига ориентацияланади.

Агар суюқликнинг катта ҳажми талаб этилса ёки юрак ёки буйракнинг бирга келган касалликлари мавжуд бўлса, МВБни аниқлаш зарур. Гиперосмоляр комада суюқлик йўқотилиши одатда диабетик кетоацидоздан кўра анча кўп. Одатда ушбу йўқотишларнинг ярми дастлабки 12 соат давомида, қолганлари эса кейинги 24 соат ичида тўлдирилади.

Электролитлар. Диурез тикланганидан сўнг организмдаги калий заҳирасини тўлдириш учун унинг эритмасини юбориш бошланади. 20-40 мэкв/л концентрациядаги KCl эритмасини қўллаш тавсия этилади. Концентрация зардобдаги калий даражасини тез-тез ўлчаш натижасига кўра коррекцияланади. Олигурия ва гипокалиемияда 1-2 соат давомида KCl эритмасини 10-30 мэкв/л концентрацияда ЭКГ назорати остида секин юбориш мумкин.

Инсулинотерапия:

1. Таъсир доирасига қисқа бўлган инсулиннинг 0,05-0,1 ТБ/кг/с тезликдаги узлуксиз инфузияси ўтказилади.

2. 0,9% NaCl эритмаси асосий физиологик кўрсаткичларни нормаллаштирмагунича инсулинотерапиядан қочилади (айниқса гипонатриемия бўлганида).

3. Кўп ҳолларда гипергликемия билан курашиш учун даволаш аввалиданоқ таъсир доираси қисқа бўлган инсулин қўлланилади. Баъзан узлуксиз инфузиядан олдин в/и 10-20 ТБ инсулин бир вақтда юборилади.

4. Агар бирга келган оғир касаллиги (миокард инфаркти, мия қон айланишининг бузилиши, оғир куйиш) бўлган беморда қондаги глюкоза миқдори камаймаса, инсулин дозасини ошириш талаб этилиши мумкин (ҳар 4 соатда 2 марта). Глюкоза миқдори 14-11 ммоль/л гача пасайиши билан инфузион эритмага 5 % глюкоза қўшилади. Ҳолат стабиллашганидан сўнг инсулинни бекор қилиш ва одатий даволашга ўтиш мумкин (дистотерапия ёки перораль қанд миқдорини камайтирувчи воситалар билан бирга дистотерапия).

Шифохонадан чиқишдаги тавсиялар. Яшаш жойи бўйича эндокринолог ва терапевт назорати.

ГИПЕРЛАКТАЦИДЕМИК КОМА

ХКТ-10.Е 12 шифри

Таърифи. Бу қандли диабетнинг асорати бўлиб, сут кислотасининг йиғилиши туфайли метаболик ацидоз натижасида ривожланади.

Патогенез. Одатда гипоксия гиперлактацидемик кома патогенезининг асоси бўлади. Гипоксия ва гипокземия шароитида сут кислотасининг ортиқчаси йиғилиши билан анаэроб гликолизнинг фаоллашуви юз беради. Инсулин танқислиги натижасида пировиноград кислотанинг ацетил-КоА га ўтишига ёрдам берадиган пируватдегидрогеназа ферментининг фаоллиги камаяди. Бунинг ўрнига пировиноград кислотанинг лактатга айланиши юз беради. Бу эса ацидоз ҳолатини мураккаблаштиради. Бир вактнинг ўзида гипоксия шароитида лактатнинг гликогенга ресинтези тормозланади.

Белгилари.

Кома белгилари қуйидагилардан иборат:

– ҳолат тўлиқ йўқолган;

– тери рангсиз, баъзан цианоз ранги бор (айникса, гипоксия билан бирга келган юрак-ўпка патологияси бўлганида);

– нафас чиқарилаёган ҳавода ацетон ҳиди бўлмаган Куссмаул типидаги нафас;

– пульс тез, кучсиз тўладиган, баъзан аритмик. Ифодаланган ацидоз миокард қисқариши ва возбудимостьи бузилиши, шунингдек, периферик томирлар фалажлигиникелтириб чиқаради. Бунинг натижасида артериал босим пасаяди ва баъзан коллапс ривожланади;

– корин аввал юмшоқ, не напряжен, ацидоз ўсишига кўра диспептик бузилишлар (қусишгача) кучаяди, қориндаоғрик пайдо бўлиши мумкин;

– ҳаракат безовталиги кузатилиши мумкин.

Дифференциал диагноз.

Гиперлактацидемик комани қуйидагилар билан дифференциаллаш лозим:

– наркотиклардан заҳарланиш;

– салицилатлардан заҳарланиш;

– уремик кома;

– жигар комаси;

– мия кон айланиши бузилиши ёки субдурал гематома;

– кетоацидотик, гиперосмоляр ва гипогликемикдиабетик кома.

Диққат қилинг.

Гиперлактацидемия анаэроб гликолиз фаоллашуви ва пировиноград кислота оксидланишининг пасайишигаолиб келадиган гиперкатехоламинемияга ёрдам беради.

Текширув баённомаси.

Умумий клиник текширувлар: сўрок қилиш, анамнез йиғиш, физикал текширув, ЭКГ, корин бўшлиғи УТТ.

Қон ва пешобнинг умумий тахлили.

Қондаги қанд, сут кислотаси, кетон таначалари миқдори, коагулограмма, КАҲ, электролитлар.

Диагноз мезонлари. Диагноз анамнез, клиник белгилар ва қондаги сут кислотаси миқдорига асосланган ҳолда қўйилади.

Даволаш.

1. Лактатацидозни келтириб чиқарган омилларни бартараф этиш.
2. 4 % натрий бикарбонат эритмаси 100 ммоль/с тезликда.
3. Кислород терапияси.
4. Нормогликемияда ҳам инсулин билан даволаш ўтказилади. Глюкоза 5 % 500 мл + инсулин 6-8 ТБ в/и томчилаб.
5. Бирга келган касалликлар терапияси.

Шифохонадан чиқишда тавсиялар.Яшаш жойи бўйича эндокринолог ва терапевт назорати.

ГИПОГЛИКЕМИК КОМА

ХКТ-10. Е15 шифри

Таърифи. Гипогликемик кома – қонда глюкоза миқдорининг кескин пасайиши ва бош мияда энергетик танқислик натижасида ривожланадиган кома.

Патогенез. МАТ ҳужайраларининг глюкоза утилизациясининг пасайиши ва ифодаланган энергетик танқислик гипогликемик кома ривожланишининг асосини ҳосил қилади. Эркин глюкоза бош мия учун асосий энергетик субстрат ҳисобланади. Глюкоза танқислиги қон кислород билан етарли миқдорда тўйинганида ҳам МАТ ҳужайралари томонидан кислород истеъмолининг камайиши билан бирга келади. биринчи навбатда гипогликемиядан бош мия қобиғи, кейин - бош мия пўстлоқ ости тузилмаси, мияча зарарланади, якунида эса узунчоқ мия функцияси издан чиқади. Гипогликемия симпатоадренал тизимни стимуляциялайди. Бу қонга катта миқдорда катехоламинларнинг улоқтирилишига олиб келади ва унга хос вегетатив белгиларни келтириб чиқаради. Қондаги глюкоза миқдорини компенсатор ошириш учун конга контринсуляр гормонлар – соматотропин, глюкагон, кортизолнинг чиқарилиши юз беради. Узок муддатли мия гипогликемия ва гипоксияси нафақат функционал, балки морфологик ўзгаришлар билан – то бош миянинг баъзи қисмларининг шиши ва некрозигача бирга келади.

Белгилари.

Хабар берувчи белгилар:

– қўркув, хавотир;

– кучли очлик ҳисси;

– бош оғриғи, бош айланиши;

– кўп терлаш;
– кўнгил айнаши;
– тахикардия;
– АБ юкорилиги;
– кескин рангсизлик;
– кўллар тремори.

Кома белгилари:
– асабийлашиш;
– кўриш ва эшитиш галлюцинациялари;
– парестезия;
– ўткинчи диплопия;
– ўчокли неврологик белгилар ва тоник талвасалар пайдо бўлиши билан хуш бузилиши;
– кўз олмалари тонуси ўзгармаган;
– корачиклар торайган, ёруғликка реакцияси йўк;
– мугуз парда реакцияси йўк;
– юзаки нафас;
– АБ пасайган.

Дифференциал диагноз.

Гипогликемик комани куйидагилардан дифференциаллаш зарур:
– наркотиклардан заҳарланиш;
– салицилатлардан заҳарланиш;
– уремик кома;
– жигар комаси;
– мия қон айланиши бузилиши ёки субдурал гематома;
– кетоацидотик, гиперосмоляр ва гиперлактацидемик диабетик кома.

Дикқат қилинг.

Гипогликемик кома асосан инсулин ва бошка канд камайтирувчи воситалар дозасининг ортиши туфайли юзага келади.

Текширув баённомаси.

Умумий клиник текширувлар: сўроқ қилиш, анамнез йигиш, физикал текширув, ЭКГ, корин бўшлиғи УТТ.

Қон ва пешобнинг умумий тахлили.

Қондаги қанд, сут кислотаси, кетон таначалари миқдори, коагулограмма, КАҲ, электролитлар.

Диагноз мезонлари. Диагноз анамнез, клиник белгилар ва қондаги қанд миқдорига асосланган ҳолда қўйилади.

Даволаш.

– Адекват вентиляцияни таъминлаш, кислород ингаляцияси.
– Веноз кириш – 40 % глюкоза эритмасини ҳуш ёки 6,4 ммоль/л дан юкори гликемия даражаси тиклангунга кадар юбориш.

– Суюклик танкислигини тўлдириш, қоннинг реологик хусусиятлари, энергия танкислигини МВБ назорати остида коррекциялаш.
– 40 % глюкоза эритмаси 60-80 мл в/и окимли, кейин гликемия назорати остида 10 %-5 % глюкоза эритмасига ўтиш.
– Тузли эритмалар (изотоник эритма, дисоль, трисоль, ацесоль ва бошкалар).
– Қондаги қанднинг стабил даражасигаэришилганда – гликемия назорати остида касалликкача қандли диабет бўлган беморнинг инсулинга суткалик эҳтиёжига чиқиш билан оддий инсулин билан инсулин терапия.

40 % глюкоза эритмаси инфузиясидан самара бўлмаганда гипогликемия фонида бош мия шиши ривожланишини таҳмин қилиш мумкин (мия шишини даволаш).

Шифохонадан чикишда тавсиялар.Яшаш жойи бўйича эндокринолог ва терапевт назорати.

УРЕМИК КОМА

ХКТ-10.N 19 шифри

Таърифи. Уремик кома – бу сурункали буйрак етишмовчилигининг якуний боскичи, унинг сўнгги боскичи, лекин ЎБЕда ҳам ривожланиши мумкин.

Патогенез.Этиологик омилларнинг кўп киррали эканлигига қарамай, ифодаланган СБЕ асосида бўлган морфологик субстрат ўхшаш. Убуйрак етишмовчилигининг терминал боскичида меъёрдан 10 % ва ундан пастгача тушадиган фаол нейронлар сонининг камайишига олиб келадиган фибропластик жараён.Шу билан бирга метаболизмнинг якуний махсулотлари буйраклар орқали тўлиқ чикарилмайди ва катта миқдорда қонда тўпланади. Ҳозирги кунда молекуляр оғирлиги 300-1500 Дальтон бўлган «ўртача» молекулалар нерв тўқимасига нисбатан токсик таъсирга эга деб ҳисобланади. уларга оддий ва комплекс пептидлар, шунингдек, полианионлар, нуклеотидлар, витаминлар киради. Гипертензия, ацидотик силжиш, электролит баланс бузилишлари катта аҳамиятга эга.

Белгилари.Беморни кўздан кечирганда юзнинг соликканлиги, терининг сингил сариқ тусда рангсизланганлиги, унда из ва қон қуйилишларининг мавжудлиги, чикарилаётган ҳаводаги пешоб ҳиди, тинч ҳолатдаги нафас кисиши, АБ кўтарилишига эътибор қаратилади.

Дифференциал диагноз.

Уремик комани куйидагилардан дифференциаллаш зарур:
– наркотиклардан заҳарланиш;
– гипохлоремик кома;
– жигар комаси;

– мия қон айланиши бузилиши ёки субдурал гематома;

– кетоацидотик, гиперосмоляр, гиперлактацидемик ва гипогликемик диабетик кома.

Диққат қилинг.

Уремик кома ривожланишини келтириб чиқарган сабабни аниқлаш, асосан аденома ёки сийдик қопи ракида, хар иккала сийдик йўлининг ўсма билан босилганда ёки улар тошлар билан тўсилиб қолганида пешоб чиқишининг бузилиши натижасида ретенцион уремия ҳолатида аҳамиятга эга. Бунда пешобнинг нормал чиқишини тиклаш беморни коматоз ҳолатдан тез чиқаради.

Текширув баённомаси.

Умумий клиник текширувлар: сўроқ қилиш, анамнез йиғиш, физикал текширув, ЭКГ, корин бўшлиғи УТТ.

Қон ва пешобнинг умумий тахлили.

Қондаги қанд, сут кислотаси, кетон таначалари миқдори, коагулограмма, КАҲ, электролитлар.

Диагноз мезонлари. Диагноз анамнез, терининг ўзига хос ранги, оғиздан келган пешоб ҳиди, гипертензия, мочевина, креатинин, қолдиқ азот даражасининг ортиши ва коптокча фильтрациясининг пасайишига асосланган ҳолда қўйилади.

Даволаш.

ЭБВ ва КАҲ бузилишларини коррекциялаш.

Консерватив даво самара бермаганида гемодиализ қўлланилади.

Шифохонадан чиқишда тавсиялар. Яшаш жойи бўйича нефролог ва терапевт назорати.

ЖИГАР КОМАСИ

ХКТ-10.К 72.9 шифри

Таърифи.

Жигар комаси ҳужайраларнинг массив некрози, шунингдек, жигар ҳужайраларидаги бошқа патологик жараёнлар натижасида юзага келади.

Патогенез.

Бугунги кунга қадар кўп нарса маълум бўлса ҳам, жигар энцефалопатиясининг патогенези тўлиқ тушунарли эмас. Шиши ва функционал бузилишлар пайдо бўлиши орасида маълум алоқа бор деб тахмин қилинади. Бир томондан, нейротоксинларнинг таъсир кўрсатиши ва аминокислота дисбалансининг юзага келиши билан – бошқа томондан, жигар-ҳужайра етишмовчилиги ва/ёки қоннинг портотизим шунтирланишинатижасида пайдо бўладиган. У гематоэнцефалитик барьер ўтказувчанлигининг бузилиши, ион каналлар фаоллигининг ўзгариши, нейротрансмиссия нормал жараёнларининг бузи-

лишива нейронларни макроэргик бирикмалар билан таъминланишини келтириб чиқаради. Азотли бирикмалар метаболизм маҳсулотларининг марказий асаб тизимига токсик таъсири жигар энцефалопатияси пайдо бўлишига олиб келади. Аммиак ва хушбўй аминокислоталар ичакда олтингугурт сақловчи аминокислоталар бактериал гидролиз маҳсулотлари бўлган (метионин, цистин, цистеин) индол ва фенол, метионин ва меркаптан ҳосилалари билан бир қаторда асосий эндоген нейротоксин, жигар энцефалопатиясида уларнинг қондаги миқдори одатда юқори. Меркаптанларнинг таъсир механизми Na+, К+ АТФ нинг нерв ҳужайралари мембраналарида ингибирланиши ва бош мияга хушбўй аминокислоталар транспортининг ортиши билан ассоциацияланади.

Аммиак асосан йўғон ва қисман ингичка ичакда (оқсил ва мочевинанинг ичак микрофлораси билан гидролизида, глутамин – шиллиқ қават ҳужайраларининг асосий энергия манбаи парчаланишида), буйракда – турли аминокислоталар дезаминированиида, мушакларда гипокалиемия юзага келганида (аденил кислотанинг оксидловчи дезаминированиига олиб келадиган жисмоний юклама ортиши билан) ҳосил бўлиши маълум. Ҳосил бўладиган аммиакнинг тахминан 50 % жигарда оқсил парчаланишида юзага келади. Аммиак ва аминокислоталар аминогуруҳи метаболизми мочевина ва глутамин ҳосил бўлиши билан Кребс циклида жигарда юз беради. Жигар циррозида гипераминоацидемия ва гипераммониемия асосан жигар ҳужайраларининг мочевина ва глутамин ишлаб чиқариш қобилиятининг бузилиши, турли ичак токсинлари, шу жумладан, аммиак сақловчи веноз қон жигардаги метаболизмни четлаб ўтиб, катта қон айланиш доирасига тушадиган коллатерал жигардан ташқаридаги ва жигар ичидаги протокавал анастомозлар пайдо бўлиши билан боғлик.Аммиак ионланмаган шаклда бош мияга гематоэнцефалик барьер орқали «йўл-йўлакай» бош мияга тушадиган хушбўй кислоталар олиб юрилишини стимуляциялаб тушади,

Таснифи. Паренхиманинг массив некрози натижасида юзага келадиган жиган-ҳужайра (эндоген) кома, ифодаланган портокавал анастомоз борлиги туфайли алмашинув жараёнларидан жигарнинг истисно этилишига асосланган портокавал (айланма, шунтли, экзоген) ва биринчи навбатда жигар циррозида учрайдиган аралаш кома фарқланади.

Белгилари.Кома вақтида кўзғалиш бўлиши мумкин, кейин угнетение (ступор) ва зўрайиб борувчи хуш бузилишидан то унинг тўлиқ йўқотилишигача ўзгаради. Менингиал кўринишлар, патологик рефлекслар, ҳаракат безовталиги, талваса ривожланади. Нафас бузилади (Куссмаул, Чейн Стокс типи); пульс кам, аритмик; тана гипотермияси бўлади. Бемор юзи озиб кетган, оёқкўллар совуқ, оғиздан, шунингдек, теридан ўзига хос ширин жигар ҳиди келади, геморрагик белгилар кучаяди (теридаги қон қуйилишлар, бурун, милкдан қон кетиши, кизилўнгач веналарининг варикоз кенгайиши ва бошқалар).

ЭЧТ, кон зардобидаги қолдиқ азот ва аммиак даражаси ортади, гипокалиемия ва кўпинча гипонатриемия, метаболик ацидоз бўлади.Терминал фазада ЭЭГ эгри чизиғи яссиланади.

Дифференциал диагноз.

Жигар комасини қуйидагилардан дифференциаллаш зарур:

– наркотиклардан заҳарланиш;

– гипохлоремик кома;

– уремик кома;

– мия кон айланиши бузилиши ёки субдурал гематома;

– кетоацидотик, гиперосмоляр, гиперлактацидемик ва гипогликемик диабетик кома.

Текширув баённомаси.

Умумий клиник текширувлар: сўроқ қилиш, анамнез йиғиш, физикал текширув, ЭКГ, корин бўшлиғи УТТ.

Қон ва пешобнинг умумий тахлили.

Қондаги қанд, сут кислотаси, кетон таначалари миқдори, коагулограмма, КАҲ, электролитлар.

Диагноз мезонлари. Диагноз анамнез, клиник белгиларга асосланган ҳолда қўйилади:

– асцит ва шиш;

– қондаги альбумин миқдорининг камайиши;

– жигар ишлаб чиқаришининг камайиши натижасида ивиш омилларининг танқислиги;

– тромбоцитларнинг камайиши;

– КАҲ;

– метаболик алкалоз.

Даволаш.

1. Неомицинот суткада 4-6 г.

2. Лактулоза, препарат дозаси индивидуал танланади ва суткада 30-120 мл ни ташкил этади.

3. B_1, B_2, B_6, B_{12}, С витаминлари.

4. Глюкоза эритмаси (5% дан40% гача).

5. Инсулин 1 ТБ 2-4 г глюкозада.

6. Ивиш тизими зарарланганида викасол, кальций хлорид, ЯМП.

7. Кортикостероидлар.

Шифохонадан чиқишда тавсиялар. Яшаш жойи бўйича нефролог ва терапевт назорати.

СЕПТИК ШОК

ХКТ-10.А 41.9 шифри

Таърифи. Септик шок – инфекциянинг ўчоқдан ичкарига кириши ёки эндотоксиннинг қон оқимига тушишига организмнинг умумий реакцияси.

Патогенез. Шок уч омилнинг биргаликдаги таъсирида юзага келади:

1. септик ўчоқнинг мавжудлиги;

2. организм умумий резистентлигининг пасайиши;

3. қўзғатувчи ёки унинг токсинларининг қон оқимига тушиши учун кириш дарвозаларининг мавжудлиги.

Инфекциянинг қон оқимига тушиши бактериемия, эндотоксемияни келтириб чиқаради. Уларнинг таъсири остида гуморал ва ҳужайра ҳимоя механизмларининг бузилиши ҳамда ҳаёт учун муҳим функцияларнинг заифлашиши (гипоксемия билан газ алмашинувининг бузилиши, миокардга юкламанинг ортиши) юз беради. Септик шокда организмнинг энергетик талаби ва кислород ҳамда энергетик субстратлар етказиш имконияти орасида номувофиклик юзага келади.

Белгилари.

– респиратор алкалоз ва метаболик ацидоз билан гипервентиляция;

– юрак етишмовчилиги, тахикардия, тахипноэ;

– петехиал қон қуйилиши ва тери мраморлиги;

– инфекция кириш дарвозасининг мавжудлиги;

– титраш билан септик ҳарорат;

– ривожланадиган камқонлик;

– чапга силжиш билан гипопротеинемия, лейкоцитоз ёки лейкопения;

– ЭЧТ тезлашган;

– бактериемия;

– олигоанурия;

– систолик босим 90 мм.сим.уст.дан паст.

Дифференциал диагноз. Дифференциал ташхис анафилаксия, диабетик кетоацидоз, миокард инфаркти, қўзиқориндан заҳарланиш ва геморрагик шок билан ўтказилади.

Диққат қилинг.

Сепсис бўлган беморларда стресс реакцияси ифодаланганлигини пасайтирувчи ва ичак шиллиқ қаватини ҳимоя қилувчи омил сифатида энтерал зондли овқатлантиришни олдинроқ (жаррохлик амалиётидан 8-12 соат ўтгач) ўтказиш зарур. Ошқозон-ичак тракти шиллиқ қаватининг гипоксик зарарланиши эндотоксин ва бактерияларнинг мезентериал лимфа тугунлари, ундан сўнг қон томирларига ҳаракатланишига олиб келади.

Текширув баённомаси.

Умумий клиник текширувлар: сўроқ қилиш, анамнез йиғиш, физикал текширув, МВБ, ЭКГ, корин бўшлиғи УТТ, кўкрак кафаси R-графияси.

Қон ва пешобнинг умумий таҳлили.

Биокимёвий таҳлил: билирубин, ферментлар, мочевина, креатинин, оксил фракцияси, кондаги канд, сут кислотаси, кетон таначалари миқдори, коагулограмма, КАҲ, электролитлар. Қонни флорага экиш. Прокальцитонин. Ўрта молекула. ИЛИ.

Диагноз мезонлари.

Диагноз анамнез, клиник белгиларга асосланган ҳолда қўйилади:

– тана ҳарорати 38°С дан юкори ёки 36°С дан паст;

– юрак кисқариш сони дакикада 90 дан ортик;

– нафас сони дакикада 20 дан ортик ёки артериал гипокапния 32 мм.сим. уст.дан паст;

– лейкоцитоз 12,0·109/л дан юқори ёки лейкопения 4,0·109/л дан паст, ёки нейтрофилларнинг 10 % дан ортиқ етилмаган шакли мавжудлиги;

– АБ 90 мм.сим.уст.дан паст;

– интоксикация лейкоцитар индексининг ортиши 10 дан юкори.

Даволаш.

1. Антибактериал терапия:

а) посттравматик сепсис SAPS < 15;

– фторхинолонлар + III авлод цефалоспоринлари (ципрофлоксацин, пефлоксацин + цефтазидим, цефоперазон);

– амоксациллин/клавуланат ёки ампициллин/сульбактам + амикацин;

– инфекцион жараённинг анаэроб характерига шубҳа килганда метронидазол ёки клиндамицин;

б) посттравматик сепсис SAPS > 15;

– фторхинолонлар (ципрофлоксацин) + III–IV авлод цефалоспоринлари;

– (цефтазидим, цефоперазон, цефепим) + метронидазол;

– карбапенемлар;

в) интраабдоминал сепсис SAPS < 15;

– III авлод аминогликозидлари (амикацин, тобрамицин) + фторхинолонлар;

– пефлоксацин, айникса панкреонекрозда + метронидазол ёки клиндамицин;

– цефоперазон + метронидазол (жараённинг билиар табиатида);

– III авлод аминогликозидлари (амикацин, нетромицин)+амоксациллин/клавуланат ёки ампициллин/сульбактам;

г) интраабдоминал сепсис SAPS > 15;

– цефепим + метронидазол;

– ўчоқлар кўп бўлганида карбапенемлар, деструктив панкреатитда– меропенем афзалроқ;

д) юмшоқ тўкималарнинг яллиғланиш касалликлари SAPS < 15;

– III авлод аминогликозидлари (амикацин, тобрамицин) + I–II цефалоспоринлари (цефазолин, цефамандол) ёки амоксиклав;

е) юмшоқ тўкималарнинг яллиғланиш касалликлариSAPS > 15;

– ванкомицин ёки фторхинолонлар + III авлод аминогликозидлари (ЎБЕ бўлмаганида) + метронидазол;

– карбапенемлар;

– верификацияланган септококк табиатда – пенициллинлар ёкиамоксиклав;

– ванкомицин метициллинга барқарор бўлган граммусбат флорадан келиб чиққан сепсисга шубҳа бўлганида самарали;

ж) пульмонал SAPS < 15;

– II–III авлод цефалоспоринлари (цефтриабол, цефоперазон)+ II–III авлод аминогликозидлари;

– II–III авлод аминогликозидлари + амоксациллин/клавуланат;

з) пульмоналсепсис SAPS> 15;

– III–IV авлод цефалоспоринлари (госпитал флорадацефтриабол, цефоперазон, цефепим) + фторхинолонлар (авелокс);

– меронем (тиенам) + фторхинолонлар;

– патоген микрофлора сезувчанлигини инобатга олган ҳолда антибактериал терапия.

2. Добутамин 2–20 мкг/кг/дак) в/иёки дофамин 2–20 мкг/кг/дак) в/и.

3. Гиперкоагуляцияда гепарин 5-15 мингТБ/сут в/и га тайинланади.

4. МВБ ва диурез назорати остида инфузион терапия.

5. Кўрсатмага кўра плазмоферез.

Шифохонадан чиқишда тавсиялар. Яшаш жойи бўйича жаррох, нефролог ва терапевт назорати.

ГЕМОРРАГИК ШОК

ХКТ-10.R 57.9

Таърифи. Геморрагик шок – ташки (жароҳат) ёки ички (асосан ошқозон-ичак) қон кетишига жавобан организмнинг умумий реакцияси.

Патогенез. Ўткир қон йўқотиш циркуляцияланадиган қон ҳажмининг тўсатдан камайишини келтириб чиқаради. Бу ЦҚҲ ва томир ҳажми – умумий периферик қон томир қаршилиги катталигини белгиловчи омилнинг ҳаёт учун муҳим бўлган мувофиқлиги йўқолишини олиб келади. Кўп қон йўқотиш натижасида келиб чиққан ўткир гиповолемия умумий периферик қон томир қаршилиги, юракнинг қон улоктириши, прогрессив пасайиши шокнинг клиник манзараси ривожланишини характерлайдиган АБ ҳам пасайишининг асосий сабаби ҳисобланади.

Таснифи. Оғирлик даражасига кўра қон йўқотиш классификацияси. Америка жаррохлари қон йўқотишнинг 4 та синфини белгилаган:

I синф. Циркуляцияланадиган қон ҳажмининг 15 % гача йўқотилиши. II синф.Циркуляцияланадиган қон ҳажмининг 20-25 % нинг йўқотилиши. III синф. Циркуляцияланадиган қон ҳажмининг 30-40 % нинг йўқотилиши. IV синф. Циркуляцияланадиган қон ҳажмининг 40 % дан ортиғи йўқотилиши.

Белгилари. Белгилар қон йўқотилиш даражасига боғлик.

Циркуляцияланадиган қон ҳажмининг 15 % гача йўқотилиши. Клиник белгилар ёки бўлмаслиги, ёки фақат тахикардия бўлиши мумкин.

Циркуляцияланадиган қон ҳажмининг 20-25 % нинг йўқотилиши.Бу ҳолатнинг асосий клиник белгиси – ортостатик гипотензия (систолик АБнинг 15 мм.сим.уст.гача тушиши). Ётган ҳолатда АБ одатда ўзгармайди, лекин бироз тушган бўлиши мумкин. Бу боскичда пешоб ажратилиши сакланган.

Циркуляцияланадиган қон ҳажмининг 30-40 % нинг йўқотилиши ётган ҳолатда артериал гипертензия ва олигурияни (пешоб 400 мл/сут дан кам) келтириб чикаради.

Циркуляцияланадиган қон ҳажмининг 40 % дан ортиғи йўқотилиши коллапс ва ҳуш бузилишини келтириб чикариб, ҳаёт учун хавфли ҳисобланади.

Дифференциал диагноз. Анафилаксия, диабетик кетоацидоз, миокард инфаркти, панкреатоген шок билан дифференциал ташхисланади.

Диққат қилинг.

Ўткир қон йўқотилганида гематокрит кўрсаткичи ўтказилаётган инфузион терапияни ифодалайди, лекин қон йўқотиш мавжудлиги ва ифодаланганлигининг кўрсаткичи ҳисобланмайди.

Текширув баённомаси. Умумий клиник текширувлар:сўроқ қилиш, анамнез йиғиш, физикал текширув, МВБ, ЭКГ, қорин бўшлиғи УТТ, кўкрак кафаси ва таянч-ҳаракат аппарати синган жойининг R-графияси, назогастрал зонд ва тозаловчи ҳукна – ошкозон-ичак қон кетишини аниклаш учун, эндоскопия ошкозондан қон кетишига шубҳа қилинганда. Қорин бўшлиғи ичи қон кетишига шубҳа бўлганида ташхисловчи лапароскопия. Гемоторакса шубҳа бўлганида торакоскопия.

Қон ва пешобнинг умумий тахлили.

Биокимёвий таҳлил: билирубин, ферментлар, мочевина, креатинин, оксил фракцияси, кондаги қанд, сут кислотаси, кетон таначалари миқдори, протромбин ва парциал тромбопластин вактини аниклаш билан коагулограмма, КАҲ, электролитлар.

Қўшимча равишда КТ ёки МСКТ.

Диагноз мезонлари.

Диагноз анамнез, клиник белгилар: тахипноэ, тахикардия, рангсиз ва нам тери, АБ, МВБ, пешоб ва капилляр тўлиш пасайишига асосланган ҳолда қўйилади.

Даволаш.

1. Дарҳол ташқи қон кетишини вактинча тўхтатиш.
2. ЦҚҲ танқислигини бартараф этиш.
3. Терапия самарадорлигини назорат қилиш.

Турли синф қон йўқотилишида инфузион терапиянинг асосий вазифалари.

I синф. Қон томир ўзанини эмас, интерстициал бўшлик ҳажми танқислигини тўлдириш. Кристаллоид ва плазма ўрнини босувчи эритмаларни (сунъий коллоидлар) биргаликда қўллаш билан эришилади.

ГЭК эритмалари 500-750 мл + кристаллоидлар 500 мл.

II синф. Қон томир ўзани ҳажми танқислигини бартараф этиш йўли билан тўкималар перфузиясини таъминлаш учун юракнинг нормал қон ҳайдашини тўлдириш. Кристаллоид ва плазма ўрнини босувчи эритмаларни (сунъий коллоидлар) биргаликда қўллаш билан эришилади.

ГЭК эритмалари 75-1000 мл + кристаллоидлар 1000 мл.

III синф. Қон, юракнинг қон ҳайдаши, плазманинг коллоид-осмотик босими, қон ивиш омилларининг кислород-транспорт функциясини тиклаш. Эритроцитар массанинг турли шаклларини кристаллоид ва плазма ўрнини босувчи эритмалар (сунъий коллоидлар) билан биргаликда қўллаш оркали эришилади.

ГЭК эритмалари 1000-2000 мл + кристаллоидлар 1000-1500 мл. ЯМП 250-500 мл.

Эритроцитар масса 250-500 мл. Тромбоцитлар концентрати (ТК) 6-7 доза.

IV синф. Қон ивиш омиллари танқислигини тўлдириш.

Янги музлатилган плазма, тромбоцитар масса ва қон ивиш омиллари мавжуд бўлган бошка қон препаратларини биргаликда қўллаш билан эришилади.

ГЭК эритмалари 1500 мл + кристаллоидлар 1500-2000 мл. ЯМП 500-1000 мл.

Эритроцитар масса 500-1500 мл.

Тромбоцитлар концентрати 6-8 доза.Тромбоцитлар миқдорининг 70·103/мл дан камайиши тромбоцитар масса инфузияси учун кўрсатма ҳисобланади. Одатда беморнинг 10 кг оғирлигига ТКнинг 1 дозаси буюрилади.

Шифохонадан чиқишда тавсиялар. Яшаш жойи бўйича жарроҳ, нефролог ва терапевт назорати.

ҲУШДАН КЕТИШ

ХКТ-10.R 55

Таърифи. Ҳушдан кетиш қисқа муддат ҳуш йўқотиш ва постурал тонус бузилиши, юрак-қон томир ва нафас фаолияти бузилиши билан характерланади.

Патогенез.Ҳушдан кетиш –аноксия патогенези ишемик ва асосан парасимпатик ёки симпатик таъсирларнинг етишмовчилиги фонида мия қон айланишининг ўткир юзага келадиган етишмовчилиги билан белгиланади.

Таснифи. Патогенезнинг ўзига хослигидан келиб чиққан ҳолда қуйидагиларга ажратилади:

1. Нейроген:
– рефлектор:
а) вазовагал, б) синокаротид, в) ситуацион, г) ортостатик.
– эмоциоген,
– ассоциатив,
– дисциркулятор,
– дезадаптацион.
2. Соматоген:
– кардиоген,
– анемик,
– гипогликемик,
– респиратор.
3. Экстремал:
– гипоксик,
– гиповолемик,
– интоксикацион,
– медикаментоз,
– гипербарик.
4. Кўп омилли синкоплар: бир нечта механизмлар таъсири комбинациясининг натижаси.

Белгилари. Ҳушдан кетишнинг 3 даври мавжуд.

1-давр бир неча сониядан 1-2 дақиқагача давом этади. Бош айланиши, кўнгил айнаши, кўз олдининг коронғулашиши, кулоқ шанғиллаши, кучайиб борувчи умумий ҳолсизлик ва ҳуш йўқотилиши юзага келади.

2-давр ҳуш йўқотиш, давомийлиги 6-60 сония. АБ пасайиши, кучсиз лабил пульс, баъзан – брадикардия, юзаки нафас, тери копламларининг рангсизлиги, умумий мушак гипотонияси фонида ҳуш йўқотилиши билан характерланади. Кўзлар ёпик, қорачиқлар кенгайган. Чукур ҳуш йўқотишда бир қанча клоник ёки тоник-клоник титраш, ихтиёрсиз бовул қилиш мумкин.

3-постсинкопал давр, бир неча сония давом этади: иккинчи давр амнезияси билан ҳуш, ўзи, жой, вакт ва вокеага ориентация тикланади. Хавотирлик, ифодаланган умумий ҳолсизлик, тахикардия, нафас тезлашиши билан кечади.

Дифференциал диагноз. Дифференциал ташхислаш анафилаксия, миокард инфаркти, ЎАТЭ, гипогликемия, эпилепсия, жазава, ички қон кетиш, шунингдек, Моргань-Эдемс-Стокс ҳуружи билан ўтказилади.

Диққат қилинг.

Биринчи навбатда беморни текширганда БМЖни истисно этиш зарур.

Текширув баённомаси. Умумий клиник текширувлар: сўроқ қилиш, анамнез йиғиш, физикал текширув, неврологик белгилар, МВБ, ЭКГ, қорин бўшлиғи УТТ.

Қон ва пешобнинг умумий тахлили.

Биокимёвий тахлил: билирубин, ферментлар, мочевина, креатинин, оксил фракцияси, кондаги канд, сут кислотаси, кетон таначалари миқдори, коагулограмма, КАҲ, электролитлар.

Қўшимча равишда КТ ёки МСКТ.

Диагноз мезонлари.

Диагноз анамнез, клиник белгилар: тахипноэ, тахикардия, рангсиз ва нам тери, АБ, МВБ, пешоб ва капилляр тўлиш пасайишига асосланган ҳолда қўйилади.

Даволаш.

1. Жабрланувчининг ҳаёти учун хавфли бўлган ташқи омиллар: электр токи, газ, олов ва бошқаларни бартараф этиш.
2. Бемор оёкларини кўтарган ҳолда горизонтал ҳолатда ётқизиш зарур.
3. Эркин нафас олишни таъминлаш: ёқа, делбоғни ечиш.
4. Юзга совуқ сув сепиш, ёнокларга уриб-уриб қўйиш.
5. Қўзғатувчи воситаларни (нашатир спирти, уксус) хидлатиш яхши ёрдам беради.
6. Ҳушдан кетиш чўзилганида танани укалаш, иссиқ грелка қўйиш; 1 мл 1 % мезатон эритмасини м/о ёкит/о 1 мл 10 % кофеин эритмаси; ифодаланган брадикардияда т/о 0,5-1 мл 0,1 % атропин сульфат эритмаси тавсия этилади.

Шифохонадан чиқишда тавсиялар. Яшаш жойи бўйича невропатолог, терапевт назорати.

КОЛЛАПС
ХКТ-10.R 55

Таърифи. Ўткир ривожланадиган қон томир етишмовчилиги бўлиб, томир тонуси тушиши ва циркуляцияланадиган қон ҳажмининг нисбий камайиши билан характерланади.

Патогенез. Коллапс патогенези мураккаб ва ҳар бир ҳолат ўзига хос. Лекин АБ пасайишига олиб келадиган гемодинамик бузилишларнинг устунлигига кўра шартли равишда коллапснинг учта асосий патогенетик шаклини ажратиш мумкин:

1) кардиогенколлапс, юракнинг қон ҳайдашининг кескин камайиши (шу жумладан, юрак аритмиясининг пароксизмал шакллари) билан юрак фаолиятининг ўткир бузилиши унинг асосини ташкил этади;

2) гиповолемик коллапс, қон йўқотиш ёки плазма йўқотиш, организмнинг сувсизланиши натижасида томирларда қон ҳажмининг кескин камайиши туфайли юзага келади;

3) ангиогипотоник коллапс, яъни вена ва артериолаларнинг тизимли гипотонияси билан ифодаланган томир етишмовчилиги.

Белгилари. Беморлар юзага келган ва тез зўраядиган ҳолсизлик, бош айланиши, совуқ қотиш, кўзнинг хиралашиши, қулоқлардаги шовқин, баъзан қайғу ва қўрқув ҳиссидан шикоят қилади.

Тери кескин рангсизлашган, юз ер рангида, совуқ ёпишқоқ тер билан копланган, кардиоген коллапсда кўпинча цианоз кузатилади. Тана ҳарорати паст. Нафас юзаки, тезлашган. Пульс кичик, юмшоқ, тезлашган. АБ пасайган: систолик – 60-80 гача, диастолик – 40 мм.сим.уст.гача.

Дифференциал диагноз. Дифференциал ташхислаш миокард инфаркти, хушдан кетиш, шок билан ўтказилади.

Диққат килинг.

Ортостатик коллапс фақат тананинг вертикал холатида юзага келади ва бемор ёткизилганидан сўнг тез бартараф этилади.

Текширув баённомаси. Умумий клиник текширувлар: сўроқ қилиш, анамнез йиғиш, физикал текширув, неврологик белгилар, МВБ, ЭКГ, корин бўшлиғи УТТ.

Қон ва пешобнинг умумий тахлили.

Биокимёвий тахлил: билирубин, ферментлар, мочевина, креатинин, оксил фракцияси, қондаги қанд, сут кислотаси, кетон таначалари миқдори, коагулограмма, КАҲ, электролитлар.

Диагноз мезонлари.

Диагноз анамнез, клиник белгилар: тахикардия, рангсиз ва нам тери, АБ, МВБ, пешоб камайиши ва геморрагик коллапсдан ташкари қонинг қуюқлашишига асосланган ҳолда қўйилади.

Даволаш.

1. Бемор оёқларини кўтарган ҳолда горизонтал ҳолатда ётқизиш зарур.
2. Кислород терапия.
3. ангиогипотоник коллапсда1 мл 1 % мезатон эритмасини м/о ёкит/о 1 мл 10 % кофеин эритмаси; ифодаланган брадикардияда т/о 0,5-1 мл 0,1 % атропин сульфат эритмаси тавсия этилади.
4. Кардиоген ва гиповолемик коллапсда – патогенетиктерапия.

Шифохонадан чикишда тавсиялар. Яшаш жойи бўйича жарроҳ, терапевт назорати.

ЭЛЕКТР ТОКИ ТАЪСИРИ

ХКТ-10. W 85

Таърифи. Электр жароҳати – электр жиҳозлари билан ишлаганда техника хавфсизлиги қоидаларига риоя қилмаслик натижасида электр токидан зарланиш ёки атмосфера электр энергиясининг (чақмоқ) таъсири.

Патогенез. Токнинг зарарли таъсири энг кўп жабрланувчининг танаси орқали ўтадиган ток кучи, унинг тарқалиш йўллари, таъсир этиш давомийлиги ва организм ҳолатига боғлиқ.

Ёдда тутиш керак:

– электр тармоғида ток кучланиши қанча юқори бўлса, жабрланувчи танаси орқали ўтадиган ток кучи шунча юкори ва унинг зарарловчи таъсири катта;

– электр токининг кириш жойида электр қаршилигини камайтириш, масалан, намлик (сув, тер) ёки ток ташувчи предмет билан қаттиқроқ алоқа килиш хисобига тармоқдаги бир хил кучланишдаги ток кучини бир неча марта кучайтириши ва унга мос равишда зарарловчи таъсирни ошириши мумкин;

– жабрланувчи танаси орқали токнинг тарқалиш йўли «ток сиртмоғи» номини олган; юрак (масалан, чап қўл – ўнг қўл) ёки бош мия (бош – қўл) орқали ўтувчи сиртмоқлар энг хавфли.Электронлар оқими инсон танаси орқали асаб ва мушак толаларини деполяризлайди, юрак ва бош мияда нормал бўлмаган электр ритмларинихосил қилади, ҳужайра мембраналари ўтказувчанлигининг юқорилигини келтириб чиқаради. Юқори вольтли ток (600 вольтдан юқори) бош мия нейронларини деполяризлайди, ўзгарувчан ток эса, айникса, ток кўкрак қафаси орқали ўтганида юрак коринчалари фибрилляциясига олиб келиши мумкин.

Чақмоқ асосан юрак ритмининг тўхташи ва нафас олишнинг бузилишини келтириб чиқаради.

Белгилари:

– бош оғриғи,
– хуш хиралашиши ёки йўқотилиши (кўпинча чақмоқ урганида),
– эшитиш бузилиши, кўриш йўқотилиши,
– арефлексия,
– юрак ҳуружи, юрак ритмининг тўхташи (кўпинча паст кучланишли ўзгарувчан ток урганида),
– мушаклардаги оғриқ ва тортишиш,
– тери куйиши (чақмоқ урганида ва паст кучланишли токда одатда кам).

Дифференциал диагноз.

Деярли ҳеч қачон электрик шокни ташхислаш қийинчилик туғдирмайди, фақат баъзан эпилептик статус билан дифференциал ташхислаш зарурати юзага келиши мумкин.

Текширув баённомаси.

Умумий клиник текширувлар: сўроқ қилиш, анамнез йиғиш, физикал текширув, неврологик белгилар, кўкрак жароҳатига шубҳа бўлганида кўкрак қафаси R-графияси, ЭКГ, ЭЭГ – агар жабрланувчи беҳуш бўлса.

Қон ва пешобнинг умумий тахлили.

Биокимёвий тахлил: билирубин, ферментлар, мочевина, креатинин, коагулограмма, КАҲ, электролитлар.

Диагноз мезонлари. Диагноз анамнез, клиник белгиларга асосланган ҳолда қўйилади.

Даволаш. Шошилинч ёрдам:

– ЭКГ, ритмнинг монитор назорати;

– экстрасистолия мавжуд бўлганида – лидокаинни вена ичига, болюсли, 1-1,5 мг/кг дозада юбориш+ ёрдамчи доза: мушак орасига 3-5 мг/кг;

– оксигенотерапия;

– периферик веналарни катетерлаш;

– кўрсатмага кўра – талвасага қарши терапия:вена ичига седуксен (диазепам, дормикум) 10 мгюбориш;

–систолик АБ 80 мм.сим.уст.дан пасайганида –200 мг дофамин(допамин) эритмасининг 400 мл 5-10% глюкоза ёки физиологик эритмадаги систолик АБни 90-100 мм.сим.уст.да ушлаб туриш учун старли бўлган тезликдаги инфузияси;

– электр жароҳатининг турига кўра кардиоген шок ёки куйиш шокини даволашдан кам фарқ килади.

Шифохонадан чиқишда тавсиялар. Яшаш жойи бўйича кардиолог, жаррох назорати.

ЧЎКИШ

ХКТ-10.Т 75.1

Таърифи. Чўкиш – ўлим ёки терминал ҳолат бўлиб, инсон сувга (баъзан бошқа суюқликка) ботганида организмнинг ҳаёт учун муҳим бўлган тизим функцияларининг (МАТ, нафас олиш, қон айланиши) ўткир бузилиши туфайли юзага келади.

Патогенез.Чўкканда ўлим сувнинг нафас йўлларига тушиши ёки қон айланишининг рефлектор тўхташи натижасида юзага келади.

Сув остидаги ўлимнинг 3 турдаги механизми фарқланади: ҳақиқий, асфиксик ва синкопал. Биринчи икки турида ўпканинг сув билан тўлиши ёки ларингоспазм натижасида ундаги газ алмашинуви тўхтайди, учинчи турида эса юрак ва нафас олишнинг рефлектор тўхташидан.

Белгилари. Юкори нафас йўллари ва ўпкага суюқлик аспирацияси чўкиш асосини ташкил этади. Чўкиш шакли ва сабабларига кўра қуйидаги турлари фарқланади: ҳақиқий (бирламчи, «хўл»), асфиксик («қуруқ»), «синкопал» ва иккиламчи чўкиш. Ҳақиқий чўкишда жабрланувчи ўпкасига кўп миқдорда (10-12 мл/кг тана оғирлигидан кўп)сув киради. ўзининг патофизиологик ўзига хосликлари билан чучук ва денгиз сувида ҳақиқий чўкиш фарқланади. Бирок ўпкага сув кирганидан сўнг бир неча дакика ўтгач, кичик қон айланиш доираси томирлари ва альвеолаларида коллоид-осмотик босим градиентининг тенглашиши юз беради ва организмдаги патологик ўзгаришлар характери (сув туридан қатъий назар)ўпка шиши, нафас олиш ва метаболик ацидоз, гиперкалиемия, гиповолемия ва гипоксиянинг оғир даражасига олиб келади.

Асфиксик чўкиш юқори нафас йўлларига оз миқдорда сув тушиши натижасидаги турғун ларингоспазм билан характерланади.

Овоз чиқарувчи оралиқ спазмида «сохта респиратор» нафас олиш альвеола ички ва кўкрак ички босимини пасайтиради. Бу нафас йўлларини тўлдирадиган турғун юмшоқ кўпик ҳосил бўлиши билан суюқлик ва оксилнинг томир ўзанидан альвеолага чиқишига олиб келади.

«Синкопал чўкиш»да жабрланувчининг ўлими юқори нафас йўлларига кам миқдордаги сувнинг тушиши натижасида кескин периферик томир спазмида юрак ва нафаснинг бирламчи рефлектор тўхташидан юзага келади.

Иккиламчи чўкиш транспортировка вақтида ва жабрланувчини клиник ўлим ҳолатидан чикаргандан сўнг шифохона босқичида юзага келади.

Зўраювчи юрак-қон томир етишмовчилиги натижасида такрорий ўпка шиши муносабати билан ва қўшилган оғир зотилжамда ҳолатнинг кескин ёмонлашиши билан характерланади.

Дифференциал диагноз. Чучук ва дарё сувида чўкиш билан дифференциал ташхислаш ўтказилади.

Текширув баённомаси. Умумий клиник текширувлар: сўроқ қилиш, бирга келган шахсдан анамнез йиғиш, физикал текшириш, неврологик белгилар, бош ва умуртканинг бўйин соҳаси R-графияси, ЭКГ, ЭЭГ –агар жабрланувчи беҳуш бўлса.

Қон ва пешобнинг умумий таҳлили.

Биокимёвий таҳлил: билирубин, ферментлар, мочевина, креатинин, коагулограмма, КАҲ, электролитлар.

Диагноз мезонлари. Анамнезда – сувга тушиш. Ҳақиқий чўкишнинг бошланғич даврида сувдан чиқарилганлар қўзғалган ёки тормозланган. Шароитга адекват бўлмаган реакция: жабрланганлар туриш, кетишга ҳаракат килади, тиббий ёрдамдан бош тортади. Тери қопламлари ва кўриниб турган шиллиқ қаватлар цианотик, йўтал ҳуружи билан шовқинли нафас. Гипертензия ва тахикардия гипотония ва брадикардия билан тез алмашинади. Кўпинча ютилган сув ва ошқозон таркиби кусилади.

Ҳақиқий чўкишнинг агонал даврида ҳуш йўқолган, лекин юрак қискариши сақланган. Тери қопламлари кескин цианотик, совуқ. Оғиз ва бурундан пушти рангдаги кўпиксимон суюқлик ажралади; бўйин ва билак тери ости веналари кенгайган ва шишган. Чайнов мушакларининг тризми; қорачиқ ва мугуз парда рефлекслари суст.

Ҳақиқий чўкишда клиник ўлим даврида – нафас ва юрак фаолияти йўқ; қорачиқлар кенгайган ва ёруғликка реакцияси йўк.

Асфиксик ва «синкопал»чўкиш учун агонал ҳолат ёки клиник ўлимнинг эрта келиши характерли.

Даволаш:

– трахеобронхиал дарахт санацияси

– бронхиолоспазм ва ўпка шишитерапияси,

– мия шишитерапияси,
– дегидратация,
– гипотермия,
– аритмияни даволаш ва олдини олиш,
– буйрак етишмовчилигини олдини олиш,
– ЭБВва КАҲкоррекцияси,
– иккиламчи чўкиш синдромини даволаш ва огохлантириш.

Шифохонадан чикишда тавсиялар. Яшаш жойи бўйича кардиолог, терапевт назорати.

ОСИШ

ХКТ-10.Х 70

Таърифи. Осиш – бўйиннинг ўзининг оғирлиги остида механик асфиксия ва одатда ўлимга олиб келадиган сиртмок билан бўғилиши.

Патогенез. Странгуляцион асфиксия – трахея, томир ва бўйин нерв чокларининг тўғридан-тўғри сикилишида юзага келадиган нафас йўллари ўтказувчанлиги ўткир бузилишининг турларидан бири.Гипоксемия ва гиперкапниятипига кўрагаз алмашинувининг тез юзага келадиган бузилишлари, мия томирларининг киска муддатли спазми, кейин эса мия кон айланишининг чукур бузилиши билан уларнинг турғун кенгайиши, мия ичига диффуз кон қуйилиши ва гипоксемик энцефалопатия ривожланиши билан характерланади.

Осишда ўлимнинг бевосита сабаби асфиксия, бўйинтурук веналар ва уйқу артериясининг сикилиши ҳисобига мияда кон айланишининг бузилиши, сайёр ва юкори ҳикилдоқ нервларининг сиқилиши туфайли уларнинг қўзғалиши натижасида юрак тўхташи, II бўйин умурткасининг тишсимон ўсимтаси чиққанида узунчоқ миянинг зарарланиши.

Белгилари. Бўйинда странгуляцион арик мавжудлиги. Беҳушлик, кескин нафас қўзғалиши, барча кўндаланг йўл-йўл мушакларнинг тараиглашиши.

Баъзан деярли узлуксиз талваса. Тери қопламлари цианотик, склера ва конъюнктивага петехиал кон қуйилиш. Нафас тез, аритмик.

Артериал босим кўтарилган, тахикардия. ЭКГда миокарднинг постгипоксик ўзгаришлари, ритм бузилиши, атриовентрикуляр ва коринча ичи ўтказувчанлигининг бузилиши.

Текширув баённомаси. Умумий клиник текширувлар: сўроқ қилиш, бирга келган шахсдан анамнез йиғиш, физикал текшириш, неврологик белгилар, бош ва умуртқанинг бўйин соҳаси R-графияси, ЭКГ, ЭЭГ – агар жабрланувчи беҳуш бўлса.

Қон ва пешобнинг умумий таҳлили.

Биокимёвий таҳлил: билирубин, ферментлар, мочевина, креатинин, коагулограмма, КАҲ, электролитлар.

Диагноз мезонлари. Диагноз анамнез, клиник белгилар: бўйинда странгуляцион арик мавжудлигига асосланган ҳолда қўйилади. Беҳушлик, кескин нафас қўзғалиши, барча кўндаланг йўл-йўл мушакларнинг тараиглиги.

Даволаш. Шошилинч ёрдам. Асосий тамойиллар:

– жабрланувчи бўйнини сикиб турувчи сиртмокдан озод этиш;
– шошилинч нафас ёки зарурат бўлганида таянч юрак-ўпка реанимацияси (биологик ўлим белгилари бўлмаганида);
– 100% кислород билан ўпканинг сунъий вентиляцияси;
– антиоксидант, талвасага карши ва антикоагулянт терапия.

Сакланган коникарли юрак фаолияти (АБ критикдан паст)да талвасада:

– седуксен, реланиум (диазепам, дормикум) – 0,2 мг/кг тана оғирлиги вена ичига, натрий оксибутрат 20% эритмаси – 80-100 мг/кг тана оғирлиги вена ичига;
– миорелаксантларсиз ёки миорелаксантлар билан спонтан нафасда шошилинч эндотрахеал интубация;
– ўпканинг сунъий вентиляцияси (ёки 100 % кислород билан ёрдамчи вентиляция);
– рефортан 400 мл вена ичига;
– гепарин 5000 ТБвена ичига, преднизолон 60-90 мг вена ичига.

Қон айланиши тўхтаганида:

– АБ даражаси критикдан паст ёки аникланмайди, таянч юрак-ўпка реанимацияси.

Юрак фаолияти тикланганидан сўнг:

– 100 % кислород билан ЎСВни давом эттириш;

Талваса пайдо бўлганида:

– натрий оксибутират (натрий оксибат) барбитуратлар билан биргаликда;
– преднизолон (метилпреднизолон) – 60-90 мг вена ичига;
– гепарин – 5000-10000 ТБ плазма ўрнини босувчи эритмаларнинг бирида;
–ЭБВва КАҲ бузилишларини коррекциялаш.

Шифохонадан чикишда тавсиялар. Яшаш жойи бўйича кардиолог, терапевт назорати.

II БЎЛИМ

ҚОРИН БЎШЛИҒИ ВА КЎКРАК ҚАФАСИ АЪЗОЛАРИНИНГ ШОШИЛИНЧ ЖАРРОҲЛИГИ

ЎТКИР АППЕНДИЦИТ

ХКТ-10. К35-К38

Таърифи. Ўткир аппендицит – кўричак чувалчангсимон ўсимтасининг яллиғланиши.

Эпидемиология. Ўткир аппендицит билан касалланиш йилига 1000 кишига 4-5 та ҳолатни ташкил этади. Ўткир аппендицит қорин бўшлиғи аъзоларининг ўткир жаррохлик касалликлари орасида биринчи ўринни эгаллайди (75-89,1 %).

Патогенез. Ўткир аппендицит патогенези тўғрисида умумий фикр мавжуд эмас. Механик (турғунлик назарияси), инфекцион ва ангионевротик назариялар машҳур.

Клиник-морфологик классификация (В.С. Савельев ва В.А. Петухов, 2009 й).

I. Морфологик ўзгаришларнинг характерига кўра:

1. Оддий (катарал) аппендицит;
2. Флегмоноз аппендицит;
3. Гангреноз аппендицит;
4. Перфоратив аппендицит.

II. Морфологик ўзгаришларнинг таркалганлигига кўра:

1. Асоратланмаган;
2. Асоратланган:

а) аппендикуляр инфильтрат;

б) аппендикуляр абсцесс;

г) диффуз ёки корин бўшлиғининг икки ва ундан кўп анатомик соҳаларини камраб олган таркалган перитонит;

д) бошқа асоратлар (қориннинг орқа соҳаси флегмона, пилефлебит, ичак орасидаги абсцесс ва бошқалар).

III. Клиник белгиларига кўра:

1. Типик клиник кўринишли;
2. Атипик клиник кўринишли.

Белгилари.

I. Типик клиник кўринишли ўткир аппендицит.

1. Қоринда кучли оғрик. Касаллик бошида оғрик эпигастрал ёки мезогастрал соҳада бўлади. Касаллик бошланганидан бир неча соат ўтгач, оғрик кучаяди, ўнг ковурға билан корин орасидаги соҳага силжийди. Оғрикнинг бундай характерли силжиши Кохер-Волкович симптоми деб номланади.

2. Пальпация вақтида ўнг ковурға билан қориннинг чов орасидаги соҳадаги оғрик.

3. Аппендикуляр белгилар:

• Ровзинг симптоми–бир қўл билан йўғон ичакнинг пастки соҳасини босиб туриб, бошқа қўл билан ушбу ичакнинг пасайиб борувчи қисмига уриб кўрилганида ўнг ковурға билан корин орасидаги соҳада оғрик ҳис қилиш. Симптом 85 % ҳолларда мусбат бўлади.

• Ситковский симптоми – чап ёнбошига ётганида бемор ўнг ковурға билан қориннинг чов соҳаси орасидаги оғрик кучайиши кузатилади. Бу симптом 85 % ҳолларда мусбат бўлади.

• Бартомье-Михельсон симптоми – бемор чап ёнбошига ёттганида ўнг ковурға билан қориннинг чов соҳаси орасини пальпация қилинганида оғрик кучаяди. Симптом 60% ҳолларда мусбат бўлади.

• Раздольский симптоми – корин девори перкуссиясида ўнг ковурға билан қориннинг чов соҳаси орасида оғрик юзага келади. Симптом 85% ҳолларда мусбат бўлади.

• Воскресенский симптоми –корни билан ётган бемор нафас олган вақтида кўйлак устидан қўлнинг эпигастрал соҳадан қиялама пастга кўричак соҳасига тез сирганувчи ҳаракатида ўнг ковурға билан қориннинг чов соҳа орасидаги оғрик пайдо бўлади. Симптом 60-90 % ҳолларда мусбат бўлади.

• Щеткин-Блюмберг симптоми –бемор чалканча ётганида бирлаштирилган панжа бармоқлари билан ўнг ковурға билан корин орасидаги соҳага олдинги корин бўшлиғи деворига босилади ва тез олинади. Симптом бармоқлар олинган вақтда оғрик пайдо бўлганида ёки кучайганида мусбат деб ҳисобланади. Симптом 20-25 % ҳолларда мусбат бўлади.

Дифференциал диагноз. Энг аввало қуйидаги касалликлар билан дифференциаллаш зарур: ўнг томонлама буйрак санчиғи, пиелонефрит, ўнг томонлама ўткир сальпингоофорит, тухумдон кистасининг ёрилиши, бачадондан ташқаридаги хомиладорлик, Меккель дивертикули яллиғланиши, тешилган яра, гастроэнтерит, Крон касаллиги ва бошқалар.

Чувалчангсимон ўсимта жойлашувининг атипик шаклларида ўткир аппендицитнинг клиник кўринишига алоҳида эътибор қаратиш лозим. Атипик жойлашувнинг қуйидаги шакллари фарқланади:

А) **ретроцекал ва ретроперитонеал (кўричак ва қоринпарда орқасида) жойлашган чувалчангсимон ўсимта:**

1. 6-25 % ҳолатларда кузатилади;

2. қориндаги оғрик секин-аста, ўртача интенсивликда ривожланади ва хуружсимон тусга эга бўлмайди;

3. пальпацияда ўнг ковурға билан корин орасидаги соҳа, ўнг биқин ёки ўнг бел соҳасида оғрик;

4. Образцов симптоми – ўнг оёкнинг тўғри турган тизза бўғими кўтарилиб, бир вақтнинг ўзида кўричак босилганида оғрик кучаяди.

Б) **чувалчангсимон ўсимтанинг тосда жойлашиши:**

1. 9-18 % ҳолатларда, асосан аёлларда кузатилади;
2. гипогастрал соҳадаги оғриқ;
3. аппендикуляр белгиларнинг йўқлиги;
4. Коуп симптоми – оёқлари тизза бўғимидан букилган ҳолатда чалқанча ётганда бемор ўнг сонининг айланма ҳаракатида ўнг тос чукурлигида пайдо бўладиган оғриқ;
5. Образцов симптоми – ўнг оёқнинг тўғри турган тизза бўғими кўтарилиб, бир вақтнинг ўзида кўричак босилганида оғриқ кучаяди.

В) **жигар остида жойлашган чувалчангсимон ўсимта:**

1. 0,4-1% ҳолатларда кузатилади;
2. Ўнг қовурға остида оғриқнинг мавжудлиги;
3. анамнезда ўт-тош касаллиги ва жигар санчиғининг инкор этиш;
4. катталашган ўт қопи пальпацияланмайди;
5. Ортнер ва Мерфи симптомлари манфий.

Г) **чувалчангсимон ўсимтанинг мезогастрал жойлашуви:**

1. киндик атрофи ёки мезогастрал соҳанинг ўнг томонидан оғриқ;
2. мезогастрияда, айниқса, ўнг томонда мушак кучланишининг эрта ривожланиши;
3. ифодаланган умумий интоксикация белгилари (тана ҳароратининг кўтарилиши, кўнгил айниши, қусиш);
4. ўсимта ингичка ичакка бевосита яқин бўлганида, шилимшиқли суюқ ахлат пайдо бўлишини англатиши мумкин.

Ҳомиладорларда кечки муддатда ўткир аппендицит

Ҳомиладорларда мазкур касалликнинг учраш сони 800-2000 нафар ҳомиладорга 1 та ҳолат тўғри келади. Аппендицит ҳомиладорликнинг I (19-32 %) ва II (44-66 %) триместрида тез-тез, III (15-16 %) триместр ва туғруқдан кейинги даврда (6-8 %) камроқ кузатилади. Ҳомиладорлик муддатининг ортиши билан аппендицит клиник белгиларининг янада аниқ бўлиш қийинлиги кузатилади ва III триместрда мазкур касалликни диагностика мураккаб бўлиб қолади. Ҳомиладорликнинг 20-21-хафтасидан бошлаб кўричак ва чувалчангсимон ўсимта юқорига ва ташқарига силжийди.

Ҳомиладорларда ўткир аппендицитда қоринда кучли оғриқ кузатилади. У доимий зирқираш характерига киради ва ўсимта жойлашган жойга (қориннинг ўнг бикин қисмига, ўнг қовурға остига) силжийди. Тараненко (чап ёнбошдан ўнг ёнбошга ўгирилганда қориндаги оғриқнинг кучайиши) ва Брендо (ҳомиладор бачадоннинг чап қовурғасига босилганда ўнг томонда оғриқ кузатилади) симптоми мусбат бўлади.

Қариялар ва катта ёшдаги беморларда ўткир аппендицит.

Қариялар ва катта ёшдаги беморларда ўткир аппендицитнинг ўзига хос кечиши организм реактивлиги ва оғриқ ҳиссининг пасайганлиги туфайли

операциягача ўткир аппендицит эканлигини аниқ билиш қийинлигидан иборат. Мазкур ҳолатда ҳатто ўсимтадаги оғир деструктив ўзгаришлар ривожланганида ҳам ноаниқ клиник белгилар кузатилади. Бу оғриқ симптоми, диспепсик ва дизурик бузилишларнинг кам ифодаланганлиги, нормал ёки бироз кўтарилган тана ҳарорати, тахикардия ва лейкоцитознинг йўқлиги ҳамда ЭЧТ ортиши билан намоён бўлади.

Текширув баённомаси.

Мажбурий: клиник кўздан кечириш, қон ва пешобнинг умумий таҳлили.

Қўшимча:

– қоннинг биокимёвий таҳлили (биллирубин, АЛТ, АСТ, қондаги канд ва креатинин миқдори), қон гуруҳи ва резус-омилни аниқлаш, RW;

– турган ҳолатда кўкрак қафаси ва қорин бўшлиғи рентгенографияси. Қорин бўшлиғи УТТ. Қабул бўлимида терапевт, анестезиолог-реаниматолог, аёлларда зарурат бўлганида гинеколог томонидан текшириш. Кўрсатмага кўра ЭКГ, қорин бўшлиғи КТ ва диагностика лапароскопияси. Ректал (вагинал) текширув (кўрсатмага кўра).

Даволаш. «Ўткир аппендицит» ташхисининг қўйилиши шошилинч аппендэктомияга кўрсатма саналади.

– Ўткир аппендицитни касалхонага келган вақтдан бошлаб 6 соат ичида истисно этмаслик ташхисни аниқлаштириш мақсадида жарроҳлик усуллари – диагностика лапароскопиясини ўтказиш учун асос ҳисобланади. Аппендицитга шубҳа туфайли амалга оширилган лапароскопияда ўсимтани тўлиқ текшириш имкони бўлмаганда, ўнг тарафдан Дьяконов-Волкович усулида кириш билан лапаротомияга кўрсатма ҳисобланади.

– Аппендикуляр инфильтратда тактика: юмшоқ инфильтрат – ўнг қовурға билан қорин орасидаги соҳани дренажлаш билан аппендэктомия, қаттиқ – инфильтратни ажратмаслик.

– Аппендикуляр абсцессни қўшимча кесиш орқали қориндан ташқарида очиш ва дренажлаш маъқул.

– Асоратлар бўлмаганида ёки маҳаллий перитонитда – ўнг тарафдан Дьяконов-Волкович усулида кириш.

– Атипик жойлашганида: чап томондан Ленандер, Кюммел усулида кириш.

– Перитонитсиз ўткир аппендицитда (ортиқча вазнли беморларда) – лапароскопик аппендэктомия.

Операциядан олдинги тайёргарлик қуйидагиларни ўз ичига олади:

– ошқозон-ичак трактининг юқори қисмларини бўшатиш ва декомпрессияси;

– қовуқни сийдикдан бўшатиш;

– бактерияларга қарши препаратларни (3 авлод цефалоспоринлари) бевосита операциядан олдин ёки операция вактида юбориш;

– тромбоэмболик асоратларнинг олдини олиш: оёкларни эластик бинтлаш, ВТЭА хавф даражасига кўра антикоагулянт препаратлар.

Анестезия шакли:

– Маҳаллий инфильтрацион анестезия (0,5 % новокаин эритмаси билан).

– Ларингеал ниқобдан фойдаланган ҳолда ЎСВ билан ёки ЎСВсиз вена ичига наркоз юбориш, ниқобли наркоз.

Ўткир аппендицитли беморларда болаларнинг ёши, семизликнинг 3-4 даражаси, тарқалган перитонит клиникаси, операцияни лапароскопия усулида бажариш, бемор хохиши умумий анестезия учун кўрсатма саналади. Маҳаллий анестезия остида бажарилаётган операция вактида чувалчангсимон ўсимтанинг атипик жойлашуви билан боғлик бўлган техник муаммолар юзага келганида умумий наркозга ўтиш зарур.

Дьяконов-Волкович усулида кириш орқали анъанавий аппендэктомия (2.1. расм).

Жаррохлик амалиёти (аппендэктомия) шакллари:

1. Дьяконов-Волкович усулида кириш орқали анъанавий (антеград) аппендэктомия.

Операция ўнг қовурға билан корин орасидаги соҳада қиялама ўзгарувчи кесиш билан ўтказилади.

Операция босқичлари:

1. Жаррохликка киришиш:

• Тери ва тери ости ёғ тўқимасини кесиш. Ҳар бир кесма McBurney нуктаси орқали ўтади. Бунда кесманинг 1/3 қисми ушбу нуктадан юқорирок, 2/ қисми эса пастроқ бўлади. Кесма катталиги ўртача 8-10 см ни ташкил этиши керак.

• Апоневротик-мушак қаватини кесиш ва ажратиш. Ташқи қиялама мушак апоневрози кесилади, ички қиялама мушак тола бўйлаб ташқи ажратилади, корин пардаси яланғочланади.

• Қорин пардасини очиш. Қорин бўшлиғини очишдан аввал яра марли салфетка билан изоляцияланади. Шундан сўнг корин пардаси очилади.

2. Кўричакни ярага чиқариш. Агар кириш типик жойдан амалга оширилган бўлса, кўп ҳолларда бу соҳада кўричак қуббаси бўлади. Қуббани аниқлаш ва чувалчангсимон ўсимтани чиқаришда мураккабликлар юзага келганида кесмани тепа ёки пастга кенгайтириш мумкин. Кўпинча кўричак қуббасидан кейин ярага чувалчангсимон ўсимта ҳам чиқади. Агар бу ҳолат юз бермаган бўлса, кўричак бўйлаб борувчи ва чувалчангсимон ўсимта олиб ташлаш оҳасига кимирлайдиган мушак чизикларига ориентацияланиш зарур. Шубҳали ҳолларда ёки ўткир аппендицитнинг катарал шаклида баугинли клапандан 80 см – 1,0 м ораликда қовурға билан корин орасидаги ичакнинг терминал бўлимини Меккел дивертикули мавжудлигига текшириш зарур.

3. Чувалчангсимон ўсимта каткорининг кесишиши ва боғлаш, чувалчангсимон ўсимта асосини боғлаш. Ўсимтанинг тепа кисмида каткоринга кискич қўйилади. Чувалчангсимон ўсимта асосида каткорин капрон ип билан

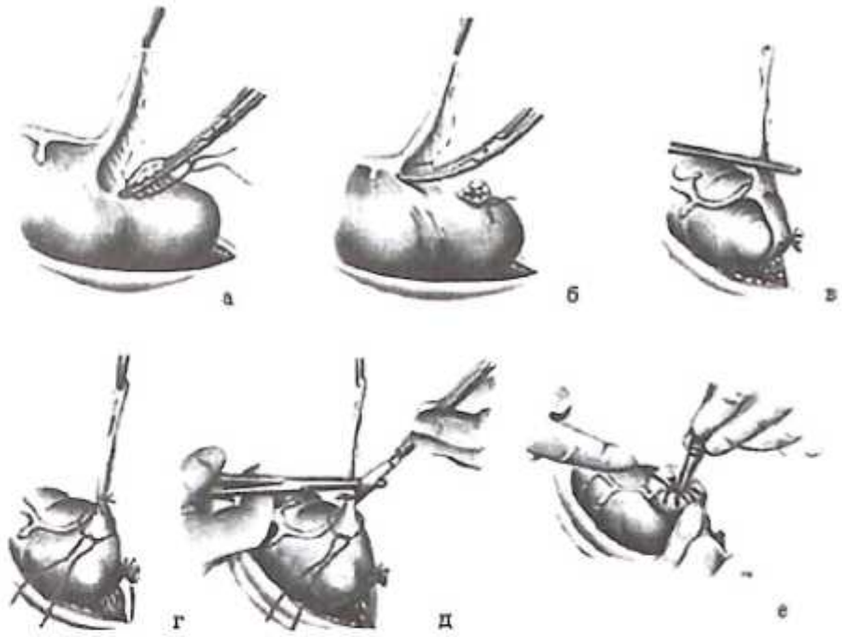

2.1-расм. *а, б* – чувалчангсимон ўсимта каткорин кесишиши ва томирларни боғлаш; *в, г, д, е* – ўсимтани лигатура-инвагинацион усулда олиб ташлаш техникаси.

боғланади, кесилади. Сўнг ўсимта асосига кетгутли лигатура қўйилади (2.1-расм. *а, б*).

4. Кисет чокда тикиш. Кисет сероз-мушакли чокда чувалчангсимон ўсимта асосидан 1,5 см оралиғида тикилади.

5. Чувалчангсимон ўсимта культининг тушиши ва кесиш. аппендэктомия (2.1-расм. *в, г, д*).

6. Кисет чок устидан сероз-мушакли Z-шаклидаги чок қўйилади.

7. Ўнг қовурға билан корин орасидаги чукурча, ўнг ёнбош канали ва кичик тосни текшириш, оқма бўлганида куритиш.

8. Операция ярасини қатлам-қатлам килиб тикиш.

Ретроград аппендэктомия

Чувалчангсимон ўсимтани ярага чиқаришда мураккабликлар юзага келганида, масалан, корин бўшлиғидаги битишмали жараён, ўсимта ретроцекал, ретроперитонеал жойлашганида ретроград аппендэктомия бажарилади.

Ретроград аппендэктомия қуйидаги боскичлардан иборат:

• Оператив кириш (антеград аппендэктомия сингари).

• Кўричак куббасини ярага чиқариш.

• Қаткориндаги тешик орқали ўсимта асосига кетгутли лигатура қўйиш.

• Кискич остида ўсимтани кесиш, чувалчангсимон ўсимта культини кўричак куббасига киритиш, юқорида таърифланганидек, кисет ва Z-шаклидаги чок қўйиш.

• Чувалчангсимон ўсимта тутгичи боскичма-боскич боғлаш.

Аппендэктомия бажарилганидан сўнг корин бўшлиғи тупфер ёки электр сўрғич ёрдамида куритилади. Кўп холларда операциядан кейинги яра дренаж колдирилмасдан зич килиб катламларда тикилади. Куйидаги холатларда корин бўшлиғи дренажланади:

– перитонитда;
– ўсимта тўлиқ олиб ташланганлигига ишонч хосил килинмаганида;
– гемостазда иккиланиш бўлганида;
– периаппендикуляр абсцесс бўлганида;
–яллиғланиш корин пардаси ортидаги хужайрага тарқалганида;
– ўсимта чўлтоғи чўктирилганлигига ишончлилигига иккиланиш бўлганида.

Қорин бўшлиғини дренажлаш алохида кесма орқали учида бир канча тешиги бўлган найча ёрдамида амалга оширилади. Перитонит бўлганида иккита дренаж қўйилади. Биринчиси – олиб ташланган ўсимта соҳаси ва кичик тосга, иккинчиси – ўнг ёнбош канали бўйлаб жойлаштирилади. Бошка холларда ўсимта олиб ташланган соҳа ва кичик тосга битта дренаж қўйилади.

Аппендэктомиядан сўнг юзага келиши мумкин бўлган асоратлар:

– корин бўшлиғига қон кетиши.
– ярага инфекция тушиши
– операциядан кейинги перитонит
– ўткир ичак тутилиши
– пилефлебит
– корин бўшлиғининг турли хил жойлашган абсцесслар
– ичак окма яраси

Лапароскопик аппендэктомия.

Аппендэктомиянинг мазкур шакли камроқ жароҳатлайди, лекин уни ҳар доим ҳам техник жиҳатдан бажариб бўлмайди.

Лапароскопик аппендэктомияга кўрсатмалар:

1) Шубҳали «Ўткир аппендицит» ташхиси (шу жумладан, гинекологик касалликлар, бошка ўткир жаррохлик патологиялари билан дифференциал диагностика сифатида);

2) II-IV даражали семизлик фонида қўйилган «Ўткир аппендицит» ташхиси;

3) Қандли диабет фонида қўйилган «Ўткир аппендицит» ташхиси;

4) Беморнинг чувалчангсимон ўсимтани каминвазив усулда олиб ташлаш истаги.

Лапароскопик аппендэктомияга қарши кўрсатмалар:

– ифодаланган тифлит аниқланганида;
– тарқалган перитонит мавжуд бўлганида;
– пневмоперитонеум қўйилганида декомпенсацияга олиб келиши мумкин бўлган бирга келган касалликлар мавжуд бўлганида (ўткир инфаркт миокард,

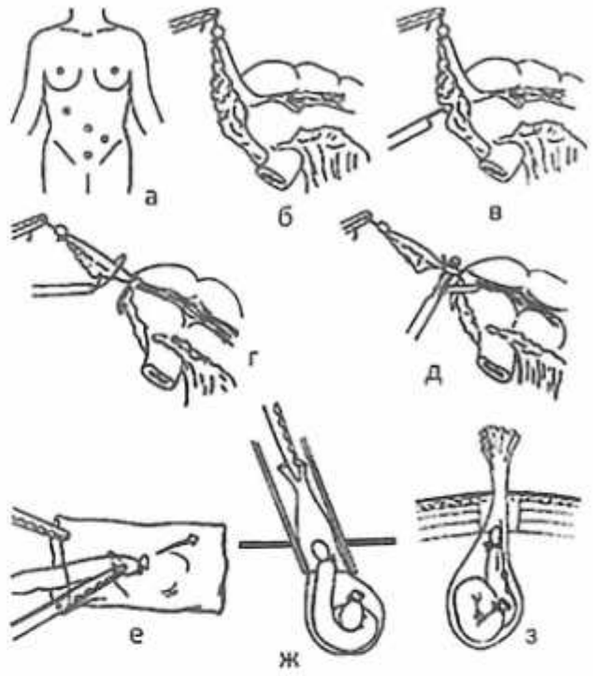

2.2-расм. Лапароскопик аппендэктомия схемаси.
а – троакарларни ўрнатиш жойи;
б, в – чувалчангсимон ўсимта каткорин кесишиши ва тракция;
г, д – чувалчангсимон ўсимта асоси ва кесишмасини лигирлаш;
е, ж, з – чувалчангсимон ўсимтани корин бўшлиғидан олиш.

ўпканинг сурункали обструктив касаллиги, қон айланишининг етишмовчилиги ва бошқалар);

– ҳомиладорликнинг сўнгги муддатларида.

Лапароскопик аппендэктомияни бажариш техникаси куйидагилардан иборат: операция столи чап тарафга эгилган ҳолда бемор орқа томонлама Тренделенбург ҳолатида (бош туширилган, оёқлар кўтарилган) ётади.

Лапароскопик аппендэктомия қуйидаги боскичларни ўз ичига олади (2.2-расм):

• пастки умбиликал нуқтага пневмоперитонеумни қўйиш;
• корин бўшлиғига троакарларни юбориш (1-10 мм троакар пастки умбиликал нуқтага, 1-5 мм троакар чап қовурға билан корин орасидаги соҳага ёки киндик ва тос суяги орасидаги масофанинг ўртасига ва 1-10 мм троакар ўнг мезогастрал ёки қовурға билан қорин орасидаги соҳага);
• корин бўшлиғи аъзоларини текшириш;
• чувалчангсимон ўсимта тракцияси;
• каткоринни кесиш 2 усулда: биполяр тартибда электрокоагуляция билан ёки каткоринни лигирлаш йўли билан бажарилади;
• чувалчангсимон ўсимта культига ишлов бериш.

ЎТКИР АППЕНДИЦИТ ВА АППЕНДЭКТОМИЯНИНГ АСОРАТЛАНИШИ

Аппендикуляр инфильтрат. Аппендикуляр инфильтратнинг шаклланиши организм ҳимоя реакциясининг натижаси – катта чарви, ингичка ичак, қорин пардаси ёрдамида эркин қорин бўшлиғидан деструктив жараённинг чекланиши ҳисобланади. Аппендикуляр инфильтратда тактика:

1. Юмшоқ инфильтрат – қовурға билан қорин орасидаги соҳани дренажлаш билан аппендэктомия.

2. Қаттиқ инфильтрат – тарқалган перитонит белгилари бўлмаган инфильтратни бўлишни рад этиш – консерватив даволаш (2 та турли гурухлар комбинациясида таъсир доираси кенг бўлган антибиотиклар)

3. Тарқалган перитонит билан комбинацияда – тампонлар билан эркин қорин бўшлиғидан чеклаш ва экссудат оқиши аник бўлган ёки тахмин қилинаётган зонани ташқи дренажлаш.

Консерватив даволашда антибактериал, яллиғланишга қарши терапия қўлланилади. Бунда яллиғланиш жараёнининг клиник, лаборатория ва ультратовуш динамикаси белгиланади – агар беморда лейкоцитоз ортмаса, иситма бўлмаса, инфильтрат ўлчами тўлиқ сўрилгунга қадар секин-аста кичрайиб боради, операция йўли билан даволаш бир неча ойдан кейин амалга оширилади – беморларга режали аппендэктомия қилинади.

Аппендикуляр абсцесс. Агар даволаш жараёнида беморда ўнг қовурға билан қорин орасидаги соҳада такроран оғриқ, гетик иситма, лейкоцитоз пайдо бўлса, ультратовуш текширувида эса инфильтрат марказида гипоэхоген суюқлик пайдо бўлганлиги аниқланса, беморда аппендикуляр абсцесс ривожланади. Бундай ҳолатда жаррохлик амалиётини ўтказиш лозим – абсцессни очиш, кейин абсцесс юзасини тампонлаш ёки дренажлаш билан Пирогов бўйича қорин пардаси ташқарисидан кириш афзалроқ.

Агар абсцесс ёнбош суяги қаноти билан боғлиқ бўлмаса, беморда периаппендикуляр абсцесс белгилари бўлади. Ўрта-пастки ўрта лапаротомия операцияси, абсцессни очиш, аппендэктомия, санация, абсцесс юзасини тампонлаш ва дренажлаш кўрсатилади.

Қорин бўшлиғи абсцесслари.

Чаноқ абсцесси (Дуглас бўшлиғининг абсцесси) чувалчангсимон ўсимта тосда жойлашганида ва аппендэктомияни бажаришдаги хатоликларда ҳам кузатилиши мумкин. Чаноқ абсцессининг шаклланишида беморлар қориннинг пастки соҳасида, чотдаги оғриққа шикоят қилади, дизурик белгилар кузатилиши мумкин. Тана ҳарорати кўтарилади, лейкоцитоз ортади, лейкоцитар формула чап тарафга силжийди. Ректал текширувда тўғри ичакнинг олд деворида оғриқ ва флюктуация аниқланади.

Ультратовуш текшируви муҳим роль ўйнайди.

Чаноқ абсцесси эркакларда тўғри ичакнинг олд девори, аёлларда киннинг орқа гумбази орқали очилади. Операция наркоз остида бажарилади ва абсцесс юзасини дренажлаш билан якунланади.

Диафрагма остидаги абсцесс: чукур нафас олганда кучаядиган кўкрак қафасидаги оғриқ, йўтал, пастки қовурғалар пальпациясидаги оғриқ, қовурғалар орасидаги бўшликнинг шиши, жигар тўмтоқининг ортиши хос. Рентгенографияда диафрагма гумбазининг юқори ҳолати кузатилади, плевра бўшлиғида суюқлик бўлиши мумкин. Қорин бўшлиғи УТТ ва КТда диафрагма остида суюқлик йиғилиши, плевра оқмаси аниқланади. Диафрагма остидаги абсцесс плевра орқали ёки плеврадан ташқари кириш билан очилади. Ҳозирги кунда УТТ ёки КТ* назорати остида абсцессни тери орқали дренажлаш ҳам қўлланилади.

Қорин бўшлиғидаги яллиғланиш экссудати ва абсцесс таркиби микрофлора идентификацияси ва уларнинг антибиотикларга сезгирлигини аниқлаш учун бактериологик текширувга юборилиши керак.

Тарқалган перитонит летал натижаларни келтириб чиқарадиган ўткир аппендицитнинг оғир асорати ҳисобланади. Клиник кўриниши аппендицитнинг клиник белгилари, бошида ўнг томондаги бўлимларда, кейинчалик эса бутун коринда қорин пардасининг зарарланиш белгилари ва мушаклар таранглашиши, қусиш, иситма, тахикардияни ўз ичига олади. УТТда қорин бўшлиғида эркин суюқлик, ингичка ичак парези белгилари аниқланади.

Даволашнинг ўзига хосликларидан жаррохлик амалиётини ўртадан кириш орқали бажаришни қайд этиш лозим. У ҳам аппендэктомияни бажариш (перитонит манбаини бартараф этиш), ҳам адекват санация ва қорин бўшлиғини дренажланишини амалга ошириш имконини беради. Операциядан кейинги даво бошқа этиологияли перитонитдаги билан ўхшаш бўлиб, массив антибактериал, инфузион корригирлайдиган терапия ва бошқаларни ўз ичига олади.

Бўйин венасининг септик тромбофлебити ёки пилефлебит – жуда кам учрайдиган, лекин ўткир аппендицитнинг энг хавфли асоратидир. Пилефлебитда леталлик 100 % ни ташкил этади. У аппендицитнинг гангреноз ёки флегмоноз шаклида, бўйин венаси ва унинг шохларига тез тарқаладиган чувалчангсимон ўсимта қатқорин веналари тромбофлебити юз берганда ривожланади. Беморлар кўп сонли жигар ичи абсцесси натижасида ўткир жигар-буйрак етишмовчилигидан вафот этади. Пилефлебитни даволаш vv. Ileocolicae ни эрта боғлаш ёки илеоцекал бурчак резекцияси ва массив антибактериал терапияни ўз ичига олади.

Операциядан кейинги даврда қоннинг умумий таҳлили кейинги кун ва шифохонадан чиқаришдан аввал тайинланади. Аппендэктомиянинг ҳар қандай усулида чоклар операциядан кейинги давр нормал кечганда 7-кун олинади.

– Диффуз ва тарқалган перитонитда – антибактериал терапия 5-7 кун, биринчи суткада таъсир доираси кенг бўлган препаратлар – 3 ва 4 авлод цефалоспоринлар гуруҳи тавсия этилади.

Инфузион терапия (бажарилган операция характери, эндотоксикоз белгилари, сув-электролит баланс бузилишларига кўра); глюкоза 5% – 400,0 × суткада 2 марта 2 кун, Рингер эритмаси 400,0 × суткада 2 марта 3 кун мобайнида.

Аппендикуляр инфильтратда –шифохонада кузатиш ҳамда яллиғланишга карши ва антибактериал терапия 5-7 кун, дастлабки суткада таъсир доираси кенг бўлган препаратлар – 3 ва 4 авлод цефалоспоринлар гуруҳи, ҳар куни магнитотерапия билан биргаликда УЮЧ тавсия этилади. Абсцессланиш белгилари пайдо бўлганида жарроҳлик амалиётини бажариш.

Аппендикуляр абсцессда абсцесс очилганидан кейин – антибактериал терапия 5-7 кун, дастлабки суткада таъсир доираси кенг бўлган препаратлар – 3 ва 4 авлод цефалоспоринлар гуруҳи тавсия этилади.

Бронх-ўпка асоратларининг олдини олиш.

Имкониятга кўра беморни эртарок фаоллаштириш.

Шифохонадан чиқаришда тавсиялар. Яшаш жойида жарроҳ назорати, 2-3 ой давомида жисмоний ва оғир юкламаларни чеклаш.

ҚИСИЛГАН ЧУРРА

ХТ-10. К 40-К 46

Таърифи. Қисилган чурра деганда қон билан таъминланишининг бузилиши ва якуний натижада некрозга олиб келадиган, чурра тугунида қорин пардаси юзасидаги ҳар қандай аъзонинг тўсатдан ёки секин-аста босилиши тушунилади.

Патогенез. Жисмоний юклама, чурра таркиби бўлган аъзолар функциясининг интенсификацияси, қорин бўшлиғи босимининг кўтарилиши фонида чурра таркибини ташкил этган аъзоларнинг функциялари ва улар ҳаётининг таъминланиши орасида мувозанат бузилади. Қисилиш уч асосий омилдан таркиб топади:

1. Қисилган аъзода қон айланишининг бузилиши.
2. Ушбу аъзо функциясининг бузилиши.
3. Умумий белгилар.

Қисилган чурра классификация.

I. **Анатомик белгиларига кўра:**

Ташқи – 75 % ни ташкил этади.

- Чов (қийшиқ, тўғри).
- Киндик чурраси.
- Қориннинг оқ чизиғи.
- Сон чурраси.

Кам учрайдиган чурралар: эпигастрал, ханжарсимон ўсимта, ярим ойсимон чизиқ (Спигелиев), ёйсимон чизиқ, Пти учбурчаги, Гринфельд-Лемгафт ромби (учбурчаги), қуймуч, пуфак усти, чот ораси, обтуратор, ёнбош (кориннинг қин ортидаги тўғри мушаги).

Ички – 25 % ни ташкил этади.

- Қорин бўшлиғи ичида.
- Сальник сумкаси чурраси (тугун – foramen Vinsloe).
- Сигмасимон ичак ёнидаги чурра.
- Кўричак ёнидаги чурра.
- Трейтц пайи ёнидаги чурра, парадуоденал чурра.
- Диафрагмал.
- Ретрокостостернал (Моргань, Ларрей учбурчаги).
- Бел-қовурға (Бохдалек).
- Диафрагманинг пай маркази (паракавал чурра).
- Диафрагманинг қизилўнгач тешиги чурраси (ДҚТЧ).

II. **Қисилиш шаклига кўра (2.3-расм):** 1. Эластик қисилиш; 2. Фекал қисилиш; 3. Фекал ва эластик қисилиш; 4. Девор олди қисилиши; 5. Ретроград қисилиш; 6. Ички чурраларнинг қисилиши.

III. **Келиб чиқишига кўра** (орттирилган, туғма).

IV. **Асоратларнинг мавжудлигига кўра:**

- чурра қопи флегмонаси;
- ички аъзолар некрози.

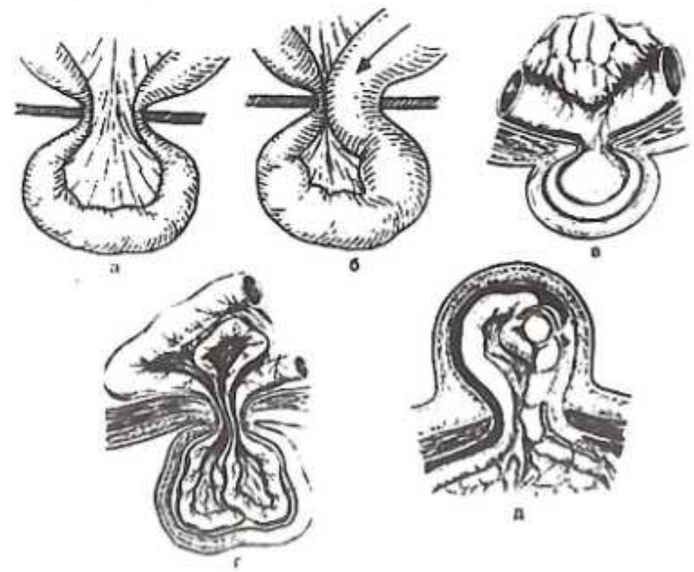

2.3-расм. *а* – эластик қисилиш, *б* – фекал қисилиш, *в* – Рихтер-Литтр чурраси, *г* – ретроград(тескари) W-симон қисилиш, *д* – кўричакнинг сирғанувчи чурраси.

Белгилари. Қоринда тўсатдан юзага келган оғриққа шикоят қилинганда (айниқса, агар улар ичак тутилиши белгилари билан бирга келганида) ҳар доим чурра қисилишини истисно этиш лозим. Шунинг учун ўткир қоринга шубҳа қилинган барча беморларни кўздан кечирганда чурра чиқиши мумкин бўлган анатомик зоналарни текшириш зарур.

Қисилиш учун қуйидаги белгилар хос:

1. чурра соҳасида ёки бутун қоринда кескин оғриқ;
2. чурранинг ўрнига тушмаслиги;
3. чиққан чурранинг оғриқлилиги ва таранглиги;
4. йўтал турткиси берилишининг йўқлиги;
5. одатда қисилган чурра устида перкуссияда чурра суви ҳисобига зайфлашиш аниқланади;
6. чурра қопининг флегмонаси учун маҳаллий белгилар: тери қопламларининг шиши ва гиперемияси, чиққан чурра устидаги кескин оғриқ ва флюктуация хос.

Дифференциал диагноз қуйидагилар билан ўтказилади:

1. Копростаз.
2. Лимфаденит, лимфогранулематоз.
3. Орхоэпидидимит.
4. Тери ости-ёғ тўқималарида ўсимта ҳосилаларининг инфекцияланиши ва бошқалар.
5. Ўрнига тушмайдиган чурра.

Ретроград (W-симон) ва девор олди (рихтер) қисилиши алоҳида эътибор талаб этади.

Текширув баённомаси.

Мажбурий текширув усуллари.

Анамнез йиғиш, клиник кўздан кечириш. Қоннинг умумий таҳлили. ҚИВ. Пешобнинг умумий таҳлили. Чурра қопи ва қорин бўшлиғи УТТ. Қорин бўшлиғи ва кўкрак қафасининг обзорли рентгеноскопияси (графия).

Қўшимча текширув усуллари.

Қондаги қанд, билирубин ва креатинин миқдори, қон гуруҳи ва Rh-омилни аниқлаш, RW, ЭКГ.

Диагноз мезонлари. Манфий йўтал турткисида таранг, оғриқли ва мустақил жойига тушмайдиган чурра бўртмасининг мавжудлиги; чурра бўлган беморда перитонит ёки ўткир ичак тутилишининг клиник белгилари қисилган чурра ташхиси учун асос бўлади.

Даволаш.

– чурра шакли ва қисилиш муддатидан қатъи назар шошилинч жарроҳлик амалиёти;

– операциягача чурра ўз-ўзидан ажралганида:

• ичак ўтказувчанлиги бузилиши ёки қисилган аъзо ишемияси белгилари бўлмаган беморлар динамик кузатилиши ва операция 2-3 суткага кечиктирилиши лозим;

• ичак ўтказувчанлиги бузилиши ёки қисилган аъзо ишемияси белгилари бўлганда диагностик лапароскопия ёки аввал қисилган аъзони текшириш билан шошилинч операция қилиш зарур.

Операциядан аввалги тайёргарлик қуйидагиларни ўз ичига олади:

– ошқозон-ичак трактининг юқори бўлимларини бўшатиш ва декомпрессиялаш;

– қовуқни бўшатиш;

– узоқ муддат қисилган, ифодаланган интоксикация белгилари ва оғир бирга келган касалликлари бўлган беморлар, айниқса, кекса ёшдаги ва карияларга гомеостазни коррекциялаш учун 2 соат давомида интенсив терапия ўтказиш.

Анестезия шакли – жарроҳлик амалиётининг ҳажмига кўра маҳаллий анестезия, перидурал анестезия, умумий интубацион наркоз.

Қисилган чуррада операция босқичлари:

1. Кесиш чурра жойлашишига мувофик амалга оширилади.
2. Қисилган аъзони тез фиксациялаш: чурра қопи очилгунига қадар қисаётган халқа кесилмайди.
3. Чурра қопини олдинги девор бўйлаб энг юпқа қисмидан очиш.
4. Қисаётган халқани кесиш.
5. Қисилган аъзо яшовчанлиги ва унинг қон билан таъминланиш адекватлигини баҳолаш.
6. Қисилган аъзо яшовчан бўлса, уни корин бўшлиғига ўрнига киритиш, пластика қилиш.
7. Қисилган аъзо яшовчан бўлмаса, резекция қилиш, чурра тугуни пластикаси.

Қисилган чуррада операциянинг **ўзига хослиги**:

1. Чурра қопини **очгунга қадар** қисаётган халқани **кесиш ва** чурра таркибини **ушлаб туриш мумкин эмас**.

2. Ичак яшовчанлигига шубҳа қилинганда ёки унинг аниқ белгилари бўлганида **мутлақо соғлом тўқималар чегарасида**, лекин олиб келувчи ўзгаришсиз қисмнинг 20-25 см гача ва олиб борувчи ҳалқанинг 10-15 см дан кам бўлмаган ҳолда **резекция** қилинади. «Ёнма-ён» ёки «кетма-кет» ичак ораси анастомози қўйилади. Агар анастомоз сатҳи узунлиги 15-20 см дан кам бўлган қовурға билан корин орасидаги ичакнинг дистал қисмига тўғри келса, ингичка-йўғон ичак анастомозини қўйиш лозим.

3. Ўткир ичак тутилишининг оғир шакллари ва фекал перитонитда яшай олмайдиган ичак резекциясидан сўнг **проксимал энтеро- ёки колостома** чиқарилиши мумкин. Ошқозон-ичак тракти узлуксизлигини тиклаш карши кўрсатмалар бўлмаганида мазкур операциядан сўнг **2-3 ойгача бўлган муддатда** амалга оширилади.

4. Қисилган аъзо операция вақтида ўз-ўзидан тўғирланганида уни **албатта, кўздан кечириш ва қон билан таъминланишини баҳолаш учун чиқариш** зарур. Агар бунинг иложи бўлмаса, ярани кесиш (герниолапара-

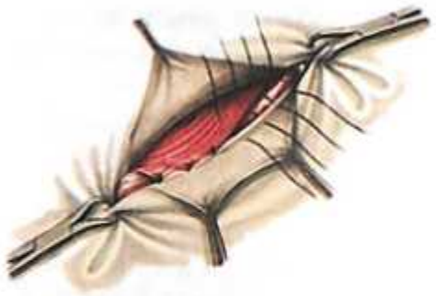

2.4-расм. Жирар усули бўйича чов канали пластикаси. Тикиш m. obliquus internus abdominis и m.transversus abdominis к lig. inguinale.

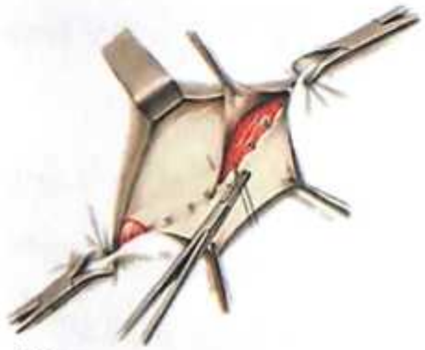

2.5-расм. Жирар усули бўйича чов канали пластикаси. Апоневрознинг ички лоскутини тикиш m. obliquiextemiabdominisk lig. **inguinale.**

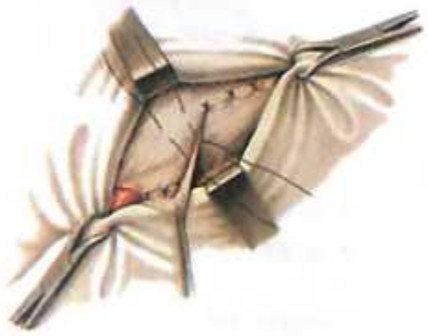

2.6-расм. Жирар усулида чов канали пластикаси. m. obliqui extemi abdominis апоневрознинг ташки лоскутини ичкисига тикиш.

томия) ёки оралиқ лапаротомияни амалга ошириш лозим.

5. Чурра тугунини ёпиш чурра шаклидан келиб чиққан ҳолда бажарилади.

Чурра қопи флегмонасида бирламчи пластика амалга оширилмайди.

Чов канали олд девори пластикасининг турлари.

Жирар (Girard) усули – чов канали олд деворни уруғ йўли устидан мустаҳкамлашдан иборат.

Пластика босқичлари:

1. Капронли тугунли чок билан ички қиялама ва кўндаланг мушак чеккасини уруғ йўли устидан чов боғламига тикиш. Сон томирлари зарарланишини олдини олиш учун чов боғламини жуда чукур санчмаслик лозим. Бунинг учун диаметри катта бўлмаган игналардан фойдаланиш мақсадга мувофик. Жами 5-7 та чок қўйилади, галма-гал боғланади (2.4-расм).

2. Капронли тугунли чок билан апоневрознинг ички лоскутини чов боғламининг четига тикиш (2.5-расм). Биринчи чок тос бўртмаси соҳасига қўйилади; боғлаётганда руғ йўллари сиқилиб қолмаганлигига ишонч ҳосил қилиш лозим.

3. Қорин ташқи кия мушаги апоневрозининг ташки лоскутини ичкисининг устига қўйилади (ярим пальто типида) ва ёнида тугунли капронли чок билан тикилади (2.6-расм). Чов каналининг такрор пайдо бўлган ташки ҳалкаси кўрсаткич бармоқнинг охирини ўтказиши керак.

Амалга оширилган чов пластикаси натижасида қориннинг ички қиялама, кўндаланг мушаклари ва ташки қиялама мушак апоневрози дубликатидан таркиб топган мустаҳкам мушак-апоневротик қават ҳосил бўлади. У ички аъзолар чиқиб қолиши ва такроран чурра ҳосил бўлишига тўскинлик қилади.

Чов канали пластикасидан сўнг тери ости бириктирувчи тўқимасига бир нечта кетгутли чок қўйилади. Тери тугунли ипакли чок билан тикилади.

С.И. Спасокукоцкий усули. Пластика босқичлари:

1. Қориннинг ташқи қиялама мушаги апоневрозининг ички лоскутини қориннинг ички қиялама ва кўндаланг мушакларининг четлари билан бирга чов боғламига тугунли капронли чок билан бир қатор тикиш (2.7-расм).

2. Қориннинг ташқи қиялама мушаги апоневрозининг ташки лоскутини ичкисининг устидан тикиш.

А.В. Мартинов усулида чов каналининг олд деворини мустаҳкамлашда кесилган апоневроз бўлагидан дубликат ҳосил қилиш билан қориннинг ташқи қиялама мушаги апоневрозидан фойдаланилади.

Пластика босқичлари:

1. Қориннинг ташқи қиялама мушаги апоневрози ички лоскутини чов боғламига тикиш (2.8-расм).

2. Ташки лоскутни ичкисининг устига қўйиш ва уларни бир-бирига тикиш.

М.А. Кимбаровский усули.
Пластика босқичлари:

1. Кесилган апоневрознинг ички лоскути ва керакли мушаклар ташқаридан ичкарига кесим четидан 1 см га чекиниб тикилади. Игна иккиламчи фақат апоневрознинг ички лоскутининг чегараси оркали ичкаридан ташқарига юриб ўтказилади, кейин ўша ип билан чов боғламининг чети тикилади (2.9-расм). Тўрт-бешта шундай чок қуйиб, бирма-бир боғланади; бунда апоневроз ички лоскутининг чети мушак чеккаси остида қайтарилади ва чов боғлами билан мустаҳкам туташишига келтирилади.

2. Ички лоскут устидан апоневрознинг ташқи лоскути тикилади.



2.7-расм. С.И. Спасокукоцкий усулида чов канали пластикаси.m. obliqui externiabdominis, m. obliquus **internusabdominis** ва m. transversus **abdominis** апоневрозининг ички лоскутини lig. Inguinale га тикиш.

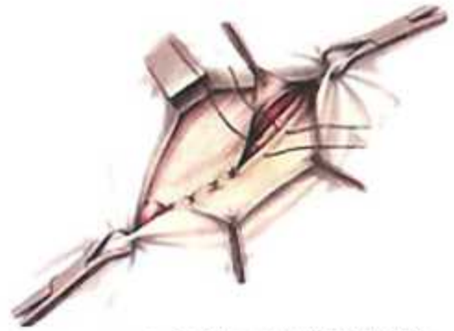

2.8-расм. А.В. Мартинов усулида чов канали пластикаси. m.obliqui externi abdominis апоневроз ички лоскутини lig.inguinale тикиш.

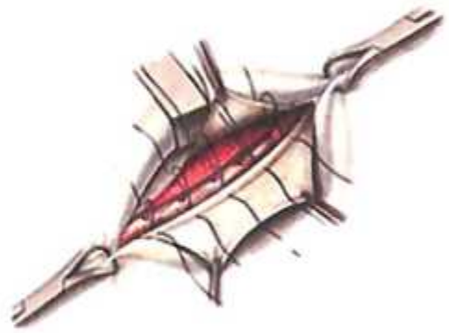

2.9-расм. Чов канали пластикаси. М.А. Кимбаровский чоки.

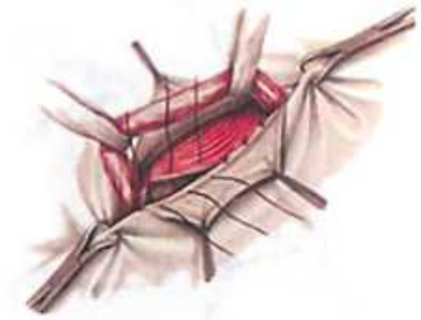

2.10-расм. Бассини усулида чов канали пластикаси. funiculus spermaticus ортида mm.obliquus internus abdominis, transversusabdominis et rectus abdominis ни lig. Inguinale га тикиш.



2.11-расм. Бассини усулида чов канали пластикаси. m. Obliqui externi abdominis апоневрозининг ички ва ташқи лоскутини funiculus spermaticus устидан тикиш.



Чов канали орқа девори пластикасининг турлари. Бассини (Bassini) усули.

Пластика босқичлари:

1. Уруғ йўлини юқорига ва ташқарига чиқариш.

2. Ички қиялама ва кўндаланг мушак чеккасини кўндаланг фасция билан бирга чов боғламига қатор тугунли капронли чок билан тикиш (2.10-расм). Уруғ йўлини сиқиб қўймаслик учун яранинг ташқи бурчагида етарлича тиркиш қолдирилади.

3. Тос бўртмаси соҳасида чов боғлами ва тос суягининг суяк усти пардасига қориннинг тўғри мушагининг қин чеккасини 1-2 чок билан тикилади.

4. Уруғ йўли ҳосил қилинган мушак ўзанига қўйилади ва унинг устидан қориннинг ташқи қиялама мушаги апоневроз чеккасини қатор тугунли чок билан тикилади (2.11-расм).

Н.И. Кукуджанов усули.

Пластика босқичлари:

Чурра қопи олиб ташланиб, ишлов берилганидан сўнг ички чурра эшиги соҳасида бир нечта чок билан қорин олди ёғ тўқималари тикилади.

1. Уруғ йўлларини олдинга тортиб, кўндаланг фасция, қовурға билан қорин ораси-тос боғлами ва чов боғламининг энг чукур қисмини қамраб олган иккита матрац чок қўйилади. Ҳар бир чок ипининг иккала учи энг юқори бўлимда кўндаланг фасциянинг юқори лоскути оркали ўтади. У ерда кўндаланг мушакнинг пай толалари билан мустаҳкамланади. Иплар боғланмайди, қисқичга олинади (2.12-расм).

2.12-расм. Н.И. Кукуджанов усулида чов канали пластикаси.Чокларга қовурға билан қорин ораси-тос ва чов боғламларини қамраб олиш билан кўндаланг фасцияни иккита матрац чоклари билан тикиш.

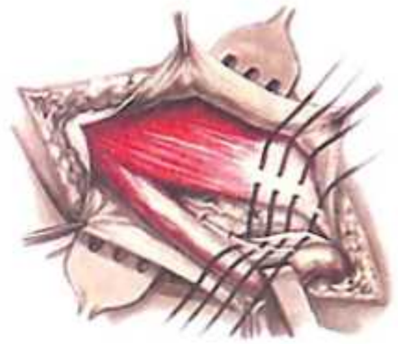

2.13-расм. Н.И. Кукуджанов усулида чов канали пластикаси. Қорининг тўғри мушаги кини ҳамда ички қиялама ва кўндаланг мушаги апоневротик толаларини қовурға билан қорин ораси-тос ва чов боғлами медиал қисмига тикиш.

2. Қовурға билан қорин орасидаги боғламнинг медиал бўлими ва лакунар боғламнинг юқори толаларига 3-4 та ипак чоклар қўйилади, улар чов боғламининг энг чукур қисми оркали ўтади ва вақтинчалик қисқичга олинади. Операциянинг бу қисмини бармоқ ёки асбоб билан чукуррок жойлашган қовурға билан қорин орасидаги томирларни ҳимоялаб, эҳтиётқорлик билан амалга ошириш зарур. Матрац чоклар боғланади.

3. Кейин қовурға билан қорин орасидаги-тос боғлами медиал қисми ҳамда лакунар боғлам юқори толаларига қўйилган иплар билан қориннинг тўғри мушаклари кинининг ташқи чеккаси ва ички қиялама ва кўндаланг мушакларнинг пайли учлари тикилади (2.13-расм). Барча чоклар уруғ йўлларининг оркасида боғланади.

4. Ташқи қисмида чов каналининг орқа деворини тўлиқ ёпиш учун қўшимча кисет чок қўйилади. Бу чок куйидагиларни қамраб олади: юқоридан – қориннинг кўндаланг мушак апоневрози, ташқаридан – уруғ йўлларининг бириктирувчи тўқима кобикларининг бир қисмини ва пастдан – чов боғламининг чукур бўлимини.

5. Сўнгра уруғ йўллари жойига қўйилади ва унинг устидан қориннинг ташқи қиялама мушагининг кесилган апоневрози чеккаси дубликати шаклида тикилади.

Операция техникасини, айниқса, агар кўндаланг фасция заиф ифодаланган бўлса, осонлаштириш мумкин. Бундай холларда қориннинг тўғри мушаги кини чеккаси ҳамда ички қиялама ва кўндаланг мушакларнинг пайли толалари кўнгдаланг фасция билан бирга қовурға билан қорин ораси-тос боғламига алоҳида тугунли чок билан тикилади. Уруғ йўлларининг чиқиш соҳасига юқорида таъкидланганидек, кисет чок қўйилади. Сўнг уруғ йўллари устида қориннинг ташқи қиялама мушаклари апоневроз лоскутларидан дубликат ҳосил қилинади.

Сирғанувчи чуррада операция техникасининг ўзига хослиги.

Операциянинг босқичлари ва унинг ўзига хослиги:

1. Кўричакнинг сирғанувчи чуррасида чурра қопининг ташқи деворида бироз қалинлашганлиги аникланади. Бундай ҳолларда кўричак деворини жарохатламаслик учун чурра қопини олдинги-ички юзада очиш зарур.

Қовуқнинг сирғанувчи чуррасида чурра қопининг ички девориниг қалинлашганлиги аникланади. Бунда чурра қопи бўйинини медиал ва орка то-



2.14-расм. Сирғанувчи чов чуррасининг операцияси. Ички кисет чок қўйиш.

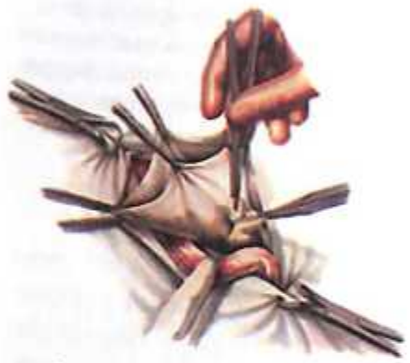

2.15-расм. Сирғанувчи чов чуррасининг операцияси. Қовукни чурра қопи деворидан ажратиш.



2.16-расм. К.М. Сапежко усулида киндик чурраси операцияси. Чурра халқасини Кохер зонди бўйича кесиш.

мондан эҳтиётқорлик билан ажратиш, копни эса олдинги-ташки юзада очиш лозим.

2. Чурра қопи ажратилиб, очилганида чурра қопи ҳосил бўлишида сирғанувчи аъзо иштироки даражаси ҳамда чегараларини аниқлаш учун унинг ички юзаси кўздан кечирилади.

Чурра қопи корин пардасини максимал ажратиб, уни ярага тортилади ва корин пардасининг аъзога ўтиш жойидан 1 см масофада ички томондан кисет ипак чок қўйилади (2.14-расм).

3. Кисет чокдан пастроқда коп кесилади, чурра қопи ҳосил бўлишида иштирок этган аъзо девори эса корин бўшлиғига тўғирлаб қўйилади.

Н.И. Кукуджанов қовуқнинг сирғанувчи чуррасида чурра қопининг корин парда қисмининг қисман резекцияси билан чекланмасдан, натижада қовук чуррази рецидиви ҳосил бўлишига олиб келиши мумкин бўлган чурра қопи бўйнини боғлаганда қовук тортилишини бартараф этиш учун уни маълум ораликда корин пардасидан ажратишни тавсия этади (2.15-расм).

Чурра қопига ишлов берилганидан сўнг Жирар, Бассини, С.И. Спасокукоцкий, А.В. Мартинов ва бошқа усуллар билан чов канали пластикаси амалга оширилади.

Киндик чуррасида чуррани кесиш.

- К.М. Сапежко усули.
- Мейо (Мауо) усули.

К.М. Сапежко усули.

Операция босқичлари:

I. Тери чурра бўртмаси устида вертикал йўналишда кесилади.

I. Чурра қопини апоневроздан 10-15 см га қат-қат қилиб кўчириладиган тери ости ёғ тўкимасидан ажратиш.

II. Чурра халқаси юкорига ва пастга кориннинг ок чизиғи бўйлаб кесилади (2.16-расм). Чурра қопи қабул қилинган усулда ишлов берилади.

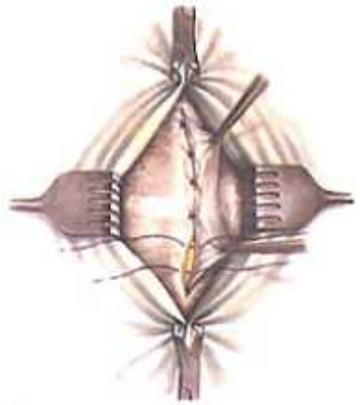

2.17-расм. К.М. Сапежко усулида киндик чуррасининг операцияси. Апоневрознинг ўнг лоскути чеккасини кориннинг чап тўғри мушаги қини орқа деворига тикиш.

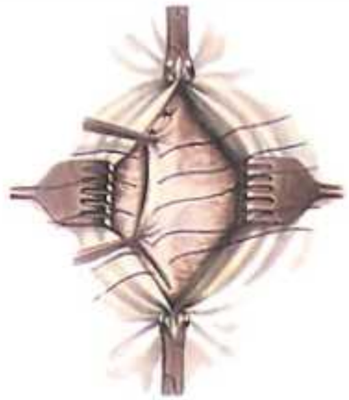

2.18-расм. К.М.Сапежко усулида киндик чуррасининг операцияси. Апоневрознинг чап лоскутини кориннинг ўнг тўғри мушак қини олд деворига тикиш.

III. Пластика боскичлари:

1. Кесилган апоневрознинг бир томони чеккасини қарама-қарши томон кориннинг тўғри мушак қини орқа деворига қатор тугунли ипакли чок билан тикиш (2.17-расм).

2. Апоневрознинг бўш қолган чеккасини қарама-қарши томон кориннинг тўғри мушак қинининг олдинги деворига жойлаштириш ва фиксациялаш. Бунинг натижасида кориннинг тўғри мушак қини ярим пальто каби ок чизик бўйлаб бир-бирига қатламланади (2.18-расм).

3. Операция терига чок қўйиш билан якунланади.

Зарурат бўлганида тери ости ёғ қатлами бир нечта чок билан бирлаштирилади.

Мейо (Мауо) усули.

Операция босқичлари:

1. Чурра бўртмаси атрофида кўндаланг йўналишда иккита ярим ойсимон кесим ўтказилади. Тери лоскути Кохер қисқичи билан ушланади ва чурра дарвозаси атрофидаги апоневроздан 5-7 см гача чикарилади (2.19-расм).

2. Чурра халқаси Кохер зонди бўйлаб кўндаланг йўналишда кесилади (2.20-расм).



2.19-расм. Мейо усулида киндик чурраси операцияси. Тери лоскутини чикариш ва чурра копи бўйнини ажратиш.

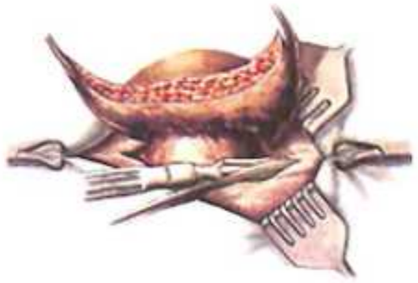

2.20-расм. Мейо усулида киндик чурраси операцияси. Чурра халқасини кесиш.

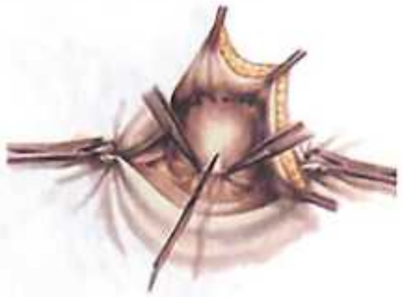

2.21-расм. Мейо усулида киндик чурраси операцияси. Чурра қопини очиш.



2.22-расм. Мейо усулида киндик чурраси операцияси. Қорин пардасини узлуксиз чокда тикиш.



2.23-расм. Мейо усулида киндик чурраси операцияси. Апоневрозининг пастки лоскутини юқоридаги лоскутга қатор тугунли П-шаклидаги чок билан тикиш.



2.24-расм. Мейо усулида киндик чурраси операцияси. Апоневрозининг пастки лоскутини юқоридаги лоскутга қатор тугунли чок билан тикиш.

3. Чурра қопи бўйни ажратилганидан сўнг очилади (2.21-расм), ичи кўздан кечирилади ва қорин бўшлиғига тўғирлаб жойлаштирилади. Чурра қопи чурра халқаси чеккаси бўйлаб кесилади ва тери лоскути билан бирга олиб ташланади.

4. Қорин пардаси узлуксиз кетгутли чок билан тикилади (2.22-расм).

5. Сўнг апоневротик лоскутга бир нечта П-симон ипак чоклар шундай қўйиладики, уларни боғлаганда бир апоневроз лоскути бошқасининг устига қатламланади (2.23-расм).

6. Юқоридаги лоскутнинг бўш чеккаси пастдагисига қатор тугунли чок билан тикилади (2.24-расм).

7. Тери кесмаси бир нечта тугунли ипак чоклари билан тикилади.

Қорин оқ чизиғининг чуррасида чуррани кесиш.

Операция босқичлари:

1. Тери чурра бўртмаси остидан узунасига ёки кўндаланг йўналишда кесилади.

2. Чурра қопи ажратилади ва оддий усулда ишлов берилади.

3. Чурра дарвозаси атрофида апоневроз ёғ тўқимасидан 2 см гача ажратилади. Ундан сўнг чурра халқаси оқ чизиқ бўйлаб кесилади.

4. Пластика босқичлари: чурра дарвозаси пластикаси Сапежко-Дьяконов усулида амалга оширилади, яъни Мейо усулидаги каби аввалига бўш апоневроз лоскути чеккасини қориннинг тўғри мушак қини олд деворига тугунли тикиш билан 2-4 та П-шаклидаги чокларни қўйиш йўли орқали вертикал йўналишда қориннинг оқ чизиғи апоневроз лоскутидан дубликат ҳосил қилинади (2.25-расм).

Сон чуррасида чуррани кесиш.

Сон томондан чурра дарвозасини ёпиш билан чуррани кесиш техникаси:

- Локвуд (Locwood) усули.
- Локвуд-Бассини усули.
- Локвуд-Крымов усули.
- А.А. Абражанов усули.



2.25-расм. Қорин оқ чизиғи чуррасини операцияси. Сапежко-Дьяконов усулида чурра дарвозаси пластикаси. П-шаклидаги чокларни қўйиш.

Локвуд (Locwood) усули.

Операция босқичлари:

1. Тери вертикал чурра ўсмаси устида 10-12 см узунликда кесилади; кесма боши чов боғламидан 2-3 см юқорида жойлашади. Чурра ўсмасига параллел ва чов боғламидан пастда қилинадиган киялама кесма энг кам тарқалган.

2. Чурра қопи пастки қисмидан бўйнига ажратиб, ёғ тўқимасидан бўшатилади (2.26-расм). Бунда қовуқнинг қопнинг медиал деворига туташтириши мумкинлигини ёдда сақлаш лозим. Сон венасини яраламаслик учун қопнинг ташқи деворини жуда эҳтиёткорлик билан ажратиш лозим.

3. Чурра қопи очилади ва унинг таркиби қорин бўшлиғига тўғирлаб қўйилади (2.27-расм).

4. Қоп бўйни капрон ип билан баланд тикилади ва боғланади.



2.26-расм. Сон чуррасини операцияси. Локвуд усули. Чурра қопини ажратиш.



2.27-расм. Сон чуррасини операцияси. Локвуд усули. Чурра таркибини қорин бўшлиғига тўғирлаб жойлаштириш



2.28-расм. Сон чуррасини операцияси. Локвуд усули. Сон канали пластикаси. lig.inguinale ни ossis pubis суяк пардасига тикиш.



2.29-расм. Сон чурраси операцияси. Сон канали пластикаси. Локвуд-Бассини усули. margo falciformis hiatisapheni ни тароқсимон фасцияга тикиш.



2.30-расм. Сон чурраси операцияси. А.П. Крымов бўйича чурра қопи бўйни боғланган ипни m.obliqui extemiabdominis апоневрози орқали чиқариш.

5. Чурра қопи лигатурадан дисталроқ кесилади, культ билан эса чов боғлами остига тўғирлаб киритилади.

6. Сўнг чов боғламини тос суяги суяк пардасига 2-3 та тугунли капрон чоклар билан тикиш йўли билан сон канали ички тешиги ёпилади (2.28-расм). Бунда сон венасининг жароҳатланишини олдини олиш учун ташқарига тортиш зарур.

Бассини модификацияси.

Пластика босқичлари:

1. Чов боғламини тос суяги суяк пардасига тикиш;

2. соннинг овал чукурчасининг ярим ойсимон чеккаси ва fascia pectineus иккинчи қатор чокларини қўйиш (2.29-расм).

А.П. Крымов модификацияси.

Пластика босқичлари:

1. Чурра қопи чўлтоғи коринниинг ташқи қиялама мушаги апоневрозига фиксациялаш. Бунинг учун чурра қопи бўйни боғланган ипларнинг учи ингичка корнцанг билан тутилади ва сон канали ҳамда ташқи қиялама мушак апоневрози орқали ўтказилади (2.30-расм).

2. Апоневрозни тугунли чоклар билан тикиш. А.П. Крымов чурра дарвозаларини 2-3 та U-шаклидаги чоклар билан уларни чов ва қовурға билан корин ораси-тос боғлами орқали сон томирларидан ичкарига ўтказиб ёпишни тавсия этади.

А.А. Абражанов усули.

Операция босқичлари:

I. Тери ва тери ости тўқимаси параллел ва чов боғламидан бироз тепарокдан кесилади.

II. Яранинг пастки чеккаси чиқарилади ва пастга силжитилади. Ундан сўнг чурра қопи ажратила бошланади.

III. Чурра қопи очилади ва унинг таркиби қорин бўшлиғига тўғирлаб қўйилади.

IV. Қоп бўйни тикилади ва узун ипак лигатура билан иложи борича тепароқ боғланади.

V. Чурра қопи қўйилган лигатурадан дисталроқ кесилади.

VI. Пластика босқичлари:

1. Лигатуранинг ҳар бир учи игнада сон каналининг ички тешиги орқали ўтказилади ва олдинги корин деворининг мушак-апоневротик қаватини чов боғламидан 1,5-2 см юқорида тешилади (2.31-расм). Апоневрозга чиқарилган иплар орасидаги масофа 1,5-3 см ни ташкил этади ва сон канали тешигининг кенглигига боғлиқ бўлади.

2. Иккала ип чов боғламининг олдидан ўтказилади, қовурға билан қорин ораси-тос боғлами тос суягининг орқа чеккасида тикилади ва боғланади (2.32-расм). Шундай килиб, чурра қопи чўлтоғи юқорига тортилади, олдинги қорин деворининг мушак-апоневротик қавати эса чов боғлами билан бирга кайтарилади ва чурра дарвозасини мустаҳкам ёпиб, қовурға билан корин ораси-тос боғламига фиксацияланади.



2.31-расм. Сон чурраси операцияси. А.А. Абражанов усули. Олдинги корин девори мушак қаватини тикиш.



2.32-расм. Сон чурраси операцияси. А.А. Абражанов усули. Олдинги корин девори мушакларини қовурға билан корин ораси-тос боғламига тикиш.

Чов канали томонидан чурра дарвозасини ёпиш билан чуррани кесиш техникаси.

Руджи (Ruggi) усули.

Операция босқичлари:

I. Параллел ва чов боғламидан юқорида килинган кесма билан чов чуррасидаги каби тери ҳамда тери ости ёғ тўқимаси кесилади.

II. Чов канали очилади, коринниинг ички қиялама ва кўндаланг мушаклари чеккаси, шунингдек, уруғ йўллари юқорига сурилади. Икки пинцет орасида чов каналининг орқа девори – кўндаланг фасция кесилади (2.33-расм) ва сон каналининг ички тешигида тупфер билан чурра қопи бўйни ажратилади.

III. Қоп очилади; чурра таркиби кўздан кечирилади ва корин бўшлиғига тўғирлаб киритилади (2.34-расм).

IV. Шундан сўнг коп бўйни тикилади ва дистал лигатуралар кесилади.

V. Пластика босқичлари:

1. Чурра дарвозаларини ёпиш чов боғламини уч-тўрт чок билан қовурға билан корин ораси-тос боғламига тикиш йўли билан амалга оширилади

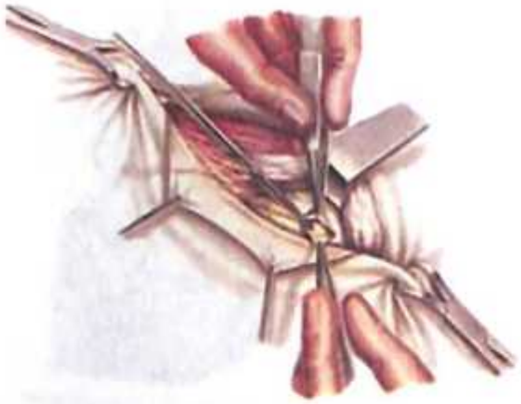

2.33-расм. Сон чурраси операцияси. Руджи усули. Қориннинг кўндаланг фасциясини кесиш.

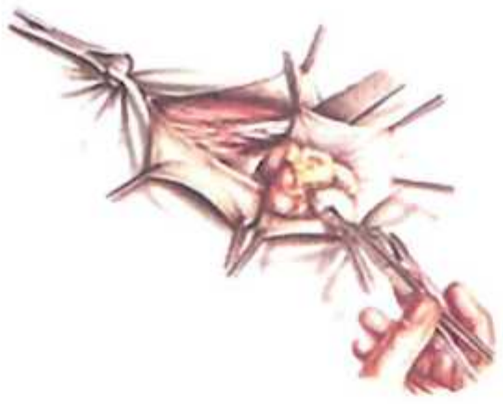

2.34-расм. Сон чурраси операцияси. Руджи усули. Чурра таркибини корин бўшлиғига тўғирлаб киритиш.



2.35-расм. Сон чурраси операцияси. Руджи усули. Чурра дарвозалари пластикаси. Чов боғламини ковурға билан корин ораси-тос боғламига тикиш.

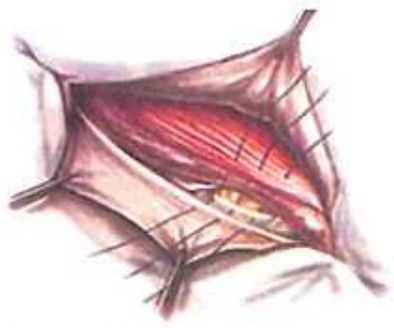

2.36-расм. Сон чурраси операцияси. Райх усули. m.obliqui intemi abdominis et m. transversi abdominis чеккасини lig. inguinale билан бирга funiculusspermaticus олдидан ossis pubis суяк пардаси ва ковурға билан корин ораси-тос боғламига тикиш.

(2.35-расм). Бу чокларни қўйишда ички қиялама ва кўндаланг мушаклар уруғ йўллари билан бирга юқорига тортилади.

2. Аввал кўндаланг фасция, сўнг қориннинг ташқи қиялама мушагининг кесилган апоневроз чеккаси тикилиб чов канали тикланади.

Парлавеччио (Parlavecchio) усули.

Пластика боскичлари:

1. Сон каналининг ички тешигини қориннинг ички қиялама ва кўндаланг мушаклари чеккасини тос суяги суяк пардаси ва ковурға билан корин ораси-тос боғламига тикиш йўли билан бархам бериш.

2. Тугунли чокларнинг иккинчи катори билан бу мушаклар чов боғлами чеккасига тикилади.

Райх (Reich) усулидаги пластиканинг ўзига хослиги:

Қориннинг ички қиялама ва кўндаланг мушаклари чеккаси чов боғлами билан бирга тос суягининг суяк пардаси ва ковурға билан корин ораси-тос боғламига бир қатор тугунли инакли чокда уруғ йўллари устидан тикилади (2.36-расм).

Праксин усулидаги пластиканинг ўзига хослиги:

– Чурра копини ажратиш ва унга ишлов бериш сон тарафдан амалга оширилади.

– Чов канали очилади, унинг орқа девори кесилади ва қориннинг ички қиялама ва кўндаланг мушаги чеккасини чов боғлами билан бирга тос суяги суяк пардасига уруғ йўлларининг орқасидан тикиш билан сон каналининг ички тешиги ёпилади (2.37-расм).



2.37-расм. Сон чурраси операцияси. Праксин усули. m. obliquus internusabdominis et m. transversusabdominis ни lig. Inguinale билан бирга funiculus spermaticus орқасидан ossis pubis суяк пардасига тикиш.

Операциядан кейин кисилган вентрал чурра.

Операциядан кейинги корин девори чурраси жаррохлик операциясининг окибати ва жаррохлик техникасининг нуксони бўлиб, корин бўшлиғидан операциядан кейинги чандик соҳасига чикади ва тери ости кавати остида жойлашади.

Таснифи (Тоскен К.Д. бўйича):

– операциядан кейинги кичик чурра (олдинги корин деворининг қайсидур соҳасида жойлашади ва корин шаклини ўзгартирмайди);

– ўртача (қайсидир соҳа қисмини эгаллайди, уни дўппайтиради);

– кенг (олдинги корин деворининг қайсидир соҳасини тўлик эгаллайди, корин шаклини ўзгартиради).

– Гигант (2 соҳани эгаллайди ва корин шаклини кескин ўзгартиради).

Операция боскичлари:

I. Чурра дарвозасига операцион киришни танлаш.

II. Чурра копини ажратиш ва очиш, корин бўшлиғи аъзоларини унинг деворидан ажратиш.

III. Чурра копини кисман ёки тўлик кесиш.

IV. Чурра дарвозаси чеккасини тежамкор кесиш ва жалб этиш.

V. Олдинги корин девори пластикаси.

а) аутопластик усул (Генрих-Монаков, Сабанеев-Монаков усули):

Генрих-Монаков усули: қориннинг тўғри мушак кини олд деворидан кесиб ташланган чурра дарвозаси апоневроз лоскути билан мустаҳкамлашдан иборат. Ушбу операция усулининг асосий шарти чурра дарвозаси чеккасини

чок билан эркин бирлаштириш ҳисобланади. Қарши кўрсатмалар: кенг гигант рецидив чурралар.

Сабанеев-Монаков усули: чурра қопи олиб ташлангани ва қорин бўшлиғи ёпилганидан сўнг пластика қилинади:

1. Чурра дарвозаси ташқи чеккасидан 1 см чекиниб қориннинг ташқи қиялама мушак апоневрози ярим ойсимон кесилади;

2. Чурра дарвозасининг ички чеккасида апоневроз ва тегишли мушакларга П-шаклидаги чок қўйилади. Улар кесилган апоневрознинг ташқи лоскути асоси орқали ичкаридан ташқарига ўтказилади;

3. Ташқи апоневротик лоскутнинг бўш чеккаси чурра дарвозасининг ички чеккасига устидан П-шаклидаги чок билан тикилади;

б) аллопластик усул.

Ҳозирги кунда чурра дарвозасини апоневротик ёки мушак-апоневротик усуллари билан ёпиш имкони бўлмаган операциядан кейинги катта чурраларда нуқсонларни синтетик тўқима (лавсан, капрон, нейлон) ёрдамида қорин деворида тикиш қўлланилади.

Трансплантатни қўллашнинг 3 усули мавжуд.

1-усул. Чурра дарвозаларини мустаҳкамлаш трансплантатни аутопластика устидан тикиш билан амалга оширилади.

Пластика босқичлари:

1. Чурра нуқсонининг четлари тугунли чоклар билан зич туташгунича билан тикилади ёки дупликатура ҳосил қилинади;

2. Мушак-апоневротик қатламнинг олдинги юзаси чок чизиғидан 10 см гача тери ости тўқимасидан икки томонга ажратилади;

3. Трансплантат тикилади, чокнинг ушбу чизиғи мустаҳкамланади.

1-усулнинг камчиликлари: тери ости тўқимаси кўчганида лимфатик ва қон капиллярлари кесишиши натижасида сероз суюқлик тўпланишининг ҳосил бўлиши.

2-усул: трансплантат қорин деворини қорин пардаси ва мушак орасида ичкаридан мустаҳкамлайди.

Пластика босқичлари:

1. Қорин пардасини мушак-апоневротик қатламдан 8 см гача кўчирилади;

2. Унинг чеккаси тикилади;

3. Трансплантат қорин пардасининг устига жойлаштирилади, унинг бир чеккаси П-шаклидаги чок билан ичкаридан мушак-апоневротик қаватга фиксацияланади;

4. трансплантатнинг иккинчи учи мушак-апоневротик қаватнинг соғлом тўқималарига тикилади.

2-усулнинг камчиликлари: мушакларнинг катламланиши, бу амалиётнинг травматиклигини оширади ва иннервация бузилиши ҳамда кейинчалик чандикка айланиши билан мушакларнинг қон билан таъминланишининг бузилишига сабаб бўлади.

3-усул: чурра дарвозаси чеккасини бирлаштириш имкони бўлмаган ҳолларда қўлланилади.

Пластика босқичлари:

1. Чурра қопи деворларидан 8 см кенгликкача ва узунлиги чурра дарвозаси диаметрига тенг бўлган икки қарама-қарши лоскут кесилади;

2. Бир лоскутнинг учи чурра дарвозасининг қарама-қарши учига тикилади ва қорин бўшлиғи ёпилади;

3. Чурра нуқсони четларига бутун айлана бўйлаб ямоқ шаклида трансплантат тикилади;

4. Трансплантат устидан чурра қопининг иккинчи лоскути фиксацияланади.



2.38-расм. Операциядан кейинги чурра операцияси. Лавсан тўқимани мушак ва апоневрозга чурра дарвозалари бўйлаб тикиш.

Париетал қорин пардаси тикилганидан сўнг қорин девори нуқсонига қўйиладиган ва алоҳида тугунли чоклар билан қориннинг олд девори мушакларига ҳамда апоневрозига тикиладиган синтетик тўқима лоскутининг тегишли ўлчамлари кесилади (2.38-расм). Сўнг тери яраси тикилади.

Диафрагмал чурра.

Диафрагмал чуррага қориннинг ички аъзолари ва қорин пардаси ортидаги бўшлиқнинг туғма ёки ҳаёт жараёнида ҳосил бўлган диафрагма нуқсонлари орқали кўкрак қафасига ҳаракатланиши киради.

Таснифи.

I. Ўз диафрагма чурраси.

1. Диафрагманинг туғма чурраси:

а. диафрагманинг қовурға-умуртқа қисми чурраси:

– сохта;

– ҳақиқий (чурраси);

б. диафрагманинг кўкрак-умуртқа қисми чурраси:

– сохта (френо-перикарикардиал);

– ҳақиқий (Ларрей-Морганье чурраси);

в. диафрагма гумбази чурраси:

– сохта;

– ҳақиқий;

г. диафрагма аплазияси:

– бир томонлама;

– тотал.

2. Травматик диафрагмал чурра.

3. Диафрагма релаксацияси (диафрагманинг невропатик чурралари).

II. Диафрагманинг табиий тешиклари чурраси.

1. Диафрагманинг қизилўнгач тешиги чурраси.

2. Калта қизилўнгач.

– туғма;

– орттирилган.

3. Параэзофагал чурра.

Диафрагмал чурра ҳосил бўлишининг этиологик ва патогенетик омиллари қуйидагилардан иборат:

– диафрагманинг туғма ривожланмаганлиги;

– туғруқ жароҳати;

– диафрагманинг травматик зарарланиши;

– диафрагманинг турли яллиғланиш жараёнлари;

– диафрагманинг мушак-боғловчи аппаратининг инволюцион ўзгаришлари.

Белгилари.

Диафрагмал чурра учун диафрагма нуксонида (чурра дарвозаси) корин бўшлиғи аъзолари ва ўпканинг эзилиши ҳамда корин аъзолари билан кўкс оралиғининг силжиши натижасида келиб чиққан белгилар хос.

Клиник белгиларнинг қуйидаги гурухлари фаркланади:

1. Гастроинтестинал – чуррада кисилган аъзолар характери билан белгиланади. Ошқозон, кўндаланг-гардиш ичак, коринёғи, ингичка ичак илмоғи энг кўп сиқиладиган аъзолардир. Бунда қуйидаги белгилар: кўкрак ортида оғрик, жигилдон қайнаши, қусиш, регургитация, ахлат ва газ тутилиши ҳамда ичак тутилишининг бошқа белгилари, шунингдек, ошқозон-ичак трактидан қон кетиши кузатилади.



2.39-расм. Посттравматик диафрагмал чурранинг қисилиши. Чап плевра бўшлиғида ошқозоннинг газли копи ва ингичка ичак сиртмоғи аникланади, кўкс оралиғи ўнг тарафга кескин силжиган.

2. Кардиореспиратор – диафрагма нуксони оркали корин бўшлиғи аъзоларининг кўчиши ҳисобига ўпка ва умуртка билан кўкрак кафаси оралиғининг эзилиши ва кўчиши билан белгиланади. Бунда қуйидаги белгилар: кўкрак ортида оғрик, безовталик, ҳансираш, диспноэ, цианоз, тахикардия кузатилади.

Текшириш протоколи.

Мажбурий:

Анамнез йиғиш, клиник кўздан кечириш, кўкрак қафаси аъзолари (2.39 ва 2.40-расм) ва корин бўшлиғи аъзоларининг рентгеноскопияси (графияси). ЭКГ. Қоннинг умумий тахлили. ҚИВ. Пешобнинг умумий тахлили.

Қўшимча: кондаги қанд, билирубин ва креатинин миқдори, қон гуруҳини аниклаш. Кўкрак қафаси ва корин бўшлиғи аъзолари МСКТ (2.41-расм).

Операция йўли билан даволаш:

Кириш: абдоминал, торакал, торакоабдоминал (комбинацияланган). Кўп ҳолларда операциялар абдоминал кириш билан бажарилади.



2.40-расм. Ошқозоннинг чап плевра бўшлиғига силжиши билан диафрагма гумбазининг ёрилиши.

Операция боскичлари:

– юкори оралиқ лапаротомияси;

– сиқаётган ҳалқани латерал йўналишда кесиш;

– сиқилган аъзоларни корин бўшлиғига тушириш;

– сиқилган аъзолар яшовчанлигини баҳолаш (сиқилган аъзо некрози бўлганида, шунингдек, шубҳали ҳолатларда аъзо резекцияси килинади);

– диафрагма нуксонини бартараф этиш.

Диафрагманинг чурра нуксонини йўқотиш барча қават орқали четини четига алоҳида чок қўйиб ярани тикиш йўли билан аутопластик усулда амалга оширилади. Пластика дупликатура ҳосил қилиш йўли билан амалга оширилади. Диафрагма тўқималари билан пластика ишончсиз бўлганида пластик материалларни қўллаш тавсия этилади.

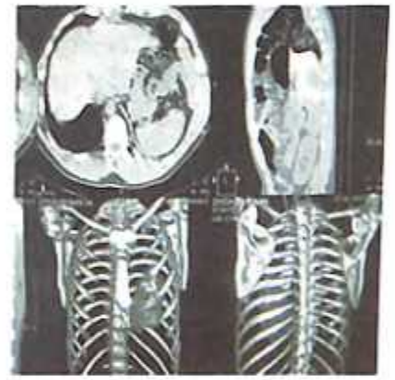

2.41-расм. Ошқозонни контрастлаш билан кўкрак қафаси ва корин бўшлиғи МСКТ. Корин бўшлиғи аъзоларининг чап плевра бўшлиғига силжиши белгилари. Кўкс оралиғининг ўнг тарафга кўчиши.

Диафрагма чурраларини йўқотишнинг қуйидаги усуллари мавжуд:

1) оддий аутопластик усул (диафрагма нуксонига дупликатура чекка четига шаклида чок қўйиш);

2) оёқда мушак-апоневротик ёки мушак лоскути билан аутопластика (мураккаблиги, травматиклиги ва ишончсизлиги туфайли деярли қўлланилмайди);

3) ёнидаги аъзо билан тампонада (мураккаблиги, травматиклиги ва ишончсизлиги туфайли деярли қўлланилмайди);

4) эркин ауто- ёки гомопластика;

5) синтетик материал билан пластика (клиникада кенг қўлланилади): диафрагма нуксони очилганидан сўнг транслантат мавжуд нуксон шаклга мос равишда кесилади ва теварак атофи бўйлаб 3 ёки 4-сон синтетик ип билан алоҳида ёки П-шаклидаги чокда тикилади. Диафрагма мушаги уму-

ман бўлмаганида латерал томондан қовурға суяк пардаси ва қовурғалар оралиғидаги юмшоқ тўқималар, олд томондан – кўкрак суяги пардаси, медиал томондан эса диафрагманинг пай маркази қамраб олинади.

Ичак девори некрозида илеоцекал бурчак соҳасида оралиқ лапаротомияси ва илеотрансверзоанастомоз қўйиш билан йўғон ичак ўнг ярмининг резекцияси амалга оширилади. Қовуқ девори некрозида эпицистотома қўйиш билан резекция қилинади.

Литтре Меккел чуррасида дивертикул асосини ўз ичига олган ҳолда ичакнинг клин шаклидаги резекцияси йўли орқали олиб ташланади.

Чурра қопи флегмонасида операция 2 боскичда ўтказилади: биринчи босқичда йиринг ўчоғи корин бўшлиғидан ажратилади ва амалиётнинг бевосита чурра бўртмаси соҳасидаги иккинчи босқичига ўтилади.

Ички чурранинг сиқилиши кўричак ёнидаги қорин пардаси бурма ва чўнтаклари, ичак қатқорни, Трейц боғлами, кичик корин ёғи, бачадоннинг кенг боғламида юз беради. Диафрагма чуррасида корин ичи диафрагманинг туғма ёки травматик келиб чиққан тешикларида сиқилади. Бундай ҳолларда жарроҳлик амалиётининг ҳажми сиқилган аъзо патологик ўзгаришларининг оғирлиги ва аниқ анатомик ҳолат билан белгиланади.

Операциядан кейинги даврда специфик ва симптоматик терапия ўтказилади:

– антибактериал терапия 5-7 кун, биринчи суткада таъсир доираси кенг бўлган препаратлар – 3 ва 4 авлод цефалоспорин гуруҳи тавсия этилади;

– инфузион терапия (бажарилган операция характери, эндотоксикоз белгилари, сув-электролит баланс бузилишларидан келиб чиққан ҳолда);

– антикоагулянтлар ва қоннинг реологик хусусиятларини яхшилайдиган препаратлар;

– ичак резекциясида ичак перистальтикаси тикланганида 2-3 кундан сўнг парентерал овқатлантириш бошланади;

– бронх-ўпка асоратларини олдини олиш;

– имкон даражасида беморни эртароқ фаоллаштириш.

Шифохонадан чиқаришда тавсиялар. Яшаш жойи бўйича жарроҳ назорати, 2-6 ой давомида жисмоний юкламаларни чеклаш ва 6 ой давомида бандаж тақиш.

ЎТКИР ХОЛЕЦИСТИТ

ХКТ-10. К 81. 0

Таърифи. Ўткир холецистит –ўт пуфагининг ўткир яллиғланиши бўлиб, ўт пуфаги йўлининг, асосан, тош билан обтурацияси натижасида келиб чикади. Бу сафро туриб қолиши, инфекцияланиши, ўт пуфагида гипертензия, девор деструкцияси ва перитонит ривожланишига олиб келади.

Патогенез. Ўткир холециститнинг юзага келиши бир қанча этиологик омил таъсири билан боғлиқ. Унинг ривожланишида ўт пуфаги йўли обтурацияси (сафро гипертензияси) ва инфекция етакчи роль ўйнайди. Улар мавжуд бўлгандагина ўт пуфагида яллиғланиш жараёни ривожланиши учун зарур шароит яратилади.

Таснифи. Ўткир холецистит классификация (М.Э. Прудков, 2007 йил).

Патогенезга кўра: обтурацион, ферментатив, контомир.

Этиологияга кўра: калькулез ва тошсиз.

Клиник-морфологик шакллар:

1. Катарал.
2. Флегмоноз.
3. Гангреноз.
4. Перфоратив.

Асоратлари:

1. Гепатопанкреатобилиар соҳа: механик сариқлик, Мириззи синдроми, холедохолитиаз, холангит, ички билиодигестив тешик, ўткир билиар панкреатит.

2. Қорин бўшлиғи: перитонит – чегараланган (инфильтрат, абсцесс), чегараланмаган (маҳаллий, диффуз, тарқоқ), яллиғланиш шаклига кўра (сероз, сероз-фибриноз, сафро, фибриноз-йирингли, йирингли), босқичларига кўра (реактив, токсик, терминал).

3. Умумий: сепсис, зотилжам, аъзо ва тизим дисфункциялари.

Белгилари. Ўткир холециститнинг клиник кўриниши йирингли интоксикация ривожланиши билан боғлиқ бўлган оғриқ, маҳаллий симптом ва умумий бузилишларнинг мавжудлиги каби асосий белгилар билан характерланади.

Оғриқ. Тавсифи:

1. Жойлашиши: ўнг қовурға остида.

2. Интенсивлиги: касаллик зўрайиши билан ўсиб борадиган кучли ва доимий оғриқ.

3. Иррадиация: ўнг ўмров ости суяги, елка ва куракка иррадиация характерли. Баъзан оғриқ юрак соҳасига тарқалади. Бу стенокардия ҳуружи каби баҳоланиши мумкин (С.П. Боткин холецистокоронар синдроми).

4. Купирлаш: спазмолитиклар фонида оғриқ интенсивлигининг тўлиқ купирланишигача камайиши.

I. Ўткир холециститнинг ўзига хос белгилари (маҳаллий «пуфак» симптоми):

1. Ортнер – кафт қирраси билан ўнг қовурға ёйи пайпасланганда оғриқ.

2. Кер – нафас олиш баландлигида пальпацияда ўт пуфаги проекцияси соҳасидан олд қорин деворига оғриқ.

3. Мэрфи – ушбу соҳа пальпациясида нафас олганда ихтиёрсиз нафас тутилиши.

4. Мюсси-Георгиевский (феникус-симптом) –кўкрак-ўмров-сўрғичсимон мушак оёқлари орасида бармоқ билан ўнг ўмров ости чуқурчаси босилганда оғриқ.

II. Умумий симптомлар беморда интоксикацион синдром ривожланиши: кўнгил айниши ва такрорий қайт қилиш, тана ҳароратининг кўтарилиши билан боғлиқ.

Дифференциал диагноз. Ўткир холециститда дифференциал диагностикани ўткир аппендицит, ўткир панкреатит, ўт-тош касаллиги ва пиелонефрит, жигар абсцесси, ошқозон ва ўн икки бармокли ичакнинг тешик яраси, ўнг томонлама зотилжам ва плеврит билан ўтказиш зарур.

Текширув баённомаси.

I. **Мажбурий:**

1. Беморнинг **клиник текшируви** умум қабул қилинган усулда ўтказилади:

• Сўроқ қилиш (шикоятлар, касаллик анамнези, ҳаёт анамнези): касаллик бошланишининг ёғли, қовурилган овқат истеъмоли билан боғлиқлиги (алиментар омил), ЎТК бўйича наслдан наслга ўтиши, хавф омиллари (семизлик, қандли диабет ва бошқалар).

• Аъзо ва тизимларга кўра текширувнинг физик усуллари (кўздан кечириш, пальпация, перкуссия, аускультация).

• Қорин пальпациясида локал оғриқлар, «пуфак» симптомлари, қорин пардаси қўзғалиши симптомларини аниқлашга алоҳида эътибор қаратиш лозим.

2. Лаборатор диагностика:

• Қон ва пешобнинг умумий клиник таҳлиллари, RW.

• Қоннинг биокимёвий таҳлили (билирубин, диастаза, АСТ ва АЛТ), қон гуруҳи ва резус-омилни аниқлаш.

3. Инструментал диагностика:

• Жигар, ўт пуфаги, жигардан ташқаридаги ўт йўллари, ошқозон ости безининг УТТ. Диагностиканинг асосий ноинвазив усули ўткир холецистит мавжудлиги ёки унинг йўқлигини ҳамда шаклини аниқлаш имконини беради.

• Кўкрак ва қорин бўшлиғи аъзолари рентгеноскопияси.

• ЭКГ.

II. **Кўрсатмага кўра**(ва техник имкониятлар мавжуд бўлганида) **қўшимча текширувлар**:

Лаборатор диагностика: кондаги қанд, мочевина ва креатинин миқдори, RW.

Инструментал диагностика:

1. ЭРПХГ билан дуоденоскопия*: механик сариқлик белгилари мавжуд бўлганида холедохолитиазни истисно этиш максадида.

2. МРТ-холангиография*: механик сариқлик белгилари бўлганида жигар ичи ва ташки сафро йўллари ҳолатига операциядан олдин аниқлик киритиш учун максадга мувофик.

3. КТ*: қорин бўшлиғи абсцесси, ошқозон ости безининг деструктив-инфильтратив ўзгаришлари, жигарнинг холангиоген абсцесси, перивезикуляр

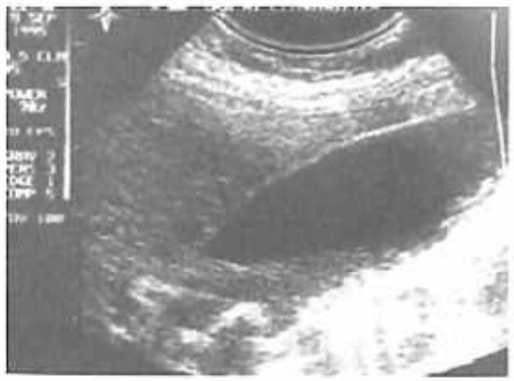

2.42-расм. УТТ. Ўт пуфаги деворининг деструкциясисиз ўткир калькулез холецистит.



2.43-расм. УТТ. Пуфакдан ташқаридаги асоратларсиз ўткир деструктив калькулез холецистит. Ўт пуфаги деворининг «иккиланган контури».

инфильтрат ва шиш жараёнлари ва бошқаларни дифференциал диагностика учун максадга мувофик.

Даволаш.

Консерватив даволаш.

Қорин пардаси қўзғалиши белгилари, деструктив холециститнинг клиник ва ультратовуш белгилари бўлмаганида шифохонага ётқизилган вақтдан сўнг яқин 12-24 соат ичида ўтказилади:

1. Спазмолитик терапия: спазмалгон 5,0 мл × 2 марта, платифиллин эритмаси 0,1% –2,0 мл × 2 марта.

2. Инфузион терапия: глюкоза эритмаси 5% – 400,0 мл (ёки физиологик эритма 0,9% – 400,0 мл) + новокаин 0,5% – 50 мл × 2 марта.

Консерватив даво самарасиз бўлганида яқин 12-24 соатда ва қорин пардаси қўзғалишининг клиник белгилари, деструктив холециститнинг клиник ва ультратовуш белгилари пайдо бўлганида – зудлик билан лапароскопик ёки анъанавий холецистэктомия.

Маҳаллий ёки тарқоқ перитонит белгилари бўлган деструктив холециститнинг барча шакллари шошилинч операция (бемор шифохонага ётқизилган вақтдан дастлабки 4-6 соатда бажарилади) ўтказишга кўрсатма ҳисобланади.

Операциядан олдинги тайёрлаш: шошилинч операциядан аввал ошқозонни ювиш, киска муддатли инфузион терапия. Тромбоэмболия ва инфекцион асоратларни олдини олиш.

Кейинга қолдирилган операцияда тозаловчи ҳукна. Операциядан 30-40 дакика аввал цефалоспорин қаторидаги антибиотикларни юбориш.

Анестезия шакли: ўткир холецистит бўйича жарроҳлик амалиёти миорелаксацияли эндотрахеал наркоз шароитида ўтказилади. Қарияларда ёки оғир бирга келган касалликлари бўлган беморларда анестезиянинг бошқа усуллари танланиши мумкин. Бу масала индивидуал равишда анестезиолог иштирокида ҳал этилади.

Жарроҳлик амалиёти усулини танлаш.

Лапароскопик холецистэктомия (ЛХЭ) танлов усули ҳисобланади. ЛХЭ-га қарши кўрсатмалар бўлганида анъанавий усулда холецистэктомия тавсия этилади.

Лапароскопик холецистэктомияни бажариш босқичлари (2.44-расм).

1. **Пневмоперитонеумни қўйиш.**

Лапароскопик холецистэктомияни бажаришда пневмоперитонеумни қўйиш биринчи қадам ҳисобланади. Қорин деворининг чўзилиши ва перкуссияда жигар хиралигининг йўқлиги пневмоперитонеум белгисидир. Операция вақтида қорин ички босими 12 мм.сим.уст.дан юқори бўлмаслиги лозим.

2. **Холецистэктомия.**

Қорин бўшлиғи кўздан кечирилганидан сўнг операция бошланади. Бемор 20-30 даражали бурчак остида Фовлер ҳолатига ўтказилади ва бироз чап тарафига ўгирилади. Биринчи ассистент латерал 5 мм троакар орқали киритилган атравматик қисқич ёрдамида ўт пуфагининг пастки қисмини ушлайди ва бир вақтнинг ўзида ўт пуфагини диафрагма томон ҳаракатлантириб, юқорига кўтаради. Сўнг қорин бўшлиғига ўрта ўмров суяги чизиғига ўрнатилган троакар орқали иккинчи қисқич киритилади. Ўт пуфаги юқорига ва жигар-ўн икки бармоқли боғламдан четга тортилади. Натижада Кало учбурчаги кўринади.

Электрокоагуляция ёрдамида пуфак йўли устида қорин пардаси очилади. Иш порти орқали киритилган эгилган диссектордан фойдаланган ҳолда жаррох Кало учбурчаги соҳасида ўтмас усулда тўқималарни тайёрлай бошлайди. Пуфак йўллари, аввало ўтмас усулда ажратилади. Пуфак йўллари ва ўт пуфаги

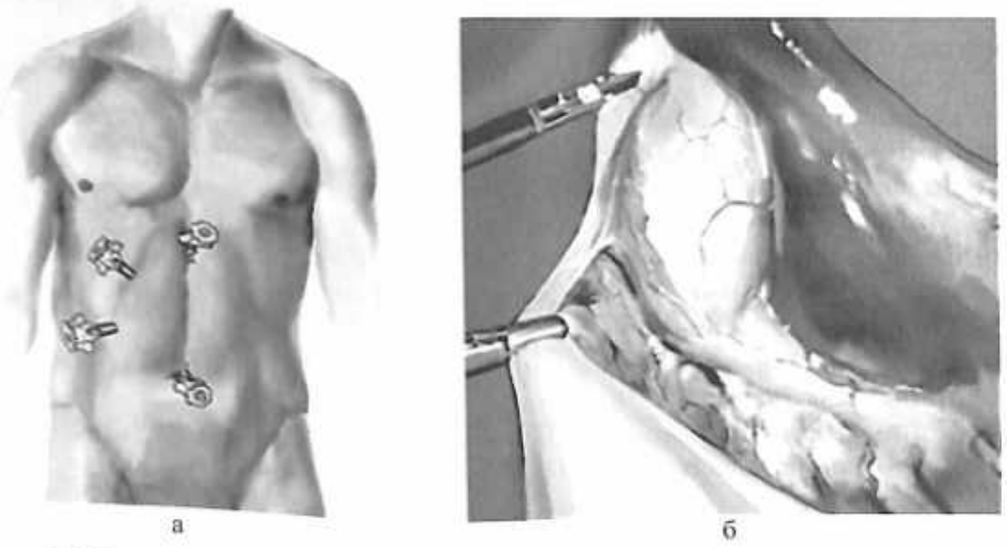

а б

2.44-расм. Лапароскопик холецистэктомияни бажариш босқичлари:
а – троакарларни ўрнатиш зонаси; *б* – ўт пуфагининг жигар-ўн икки бармокли ичак боғламидан юқорига ва латерал тракцияси.

бирлашган жойини аниклашга алоҳида эътибор қаратиш лозим. Тўқималарни медиал, шунингдек, ўт пуфагининг пуфак йўлига ўтишининг латерал томонидан ҳам тайёрлаш керак.Тўқималарни тайёрлашни пуфак йўллари оғзида бажариш хавфсиз эмас ва уни бажармаган маъқул. Пуфак йўллари ажратилиши билан устига ўт пуфаги деворидан дисталрок 2/1 миқдорда клипслар қўйилади ва пуфак йўлларини қайчи билан пуфак йўлининг проксимал кисмида иккита клипс қолдириб кесилади. Пуфак артерияси ажратилиши билан унга 3 та клипса (2/1) қўйилади ва артериянинг проксимал қисмида иккита клипса қолдириб кесилади. Сўнг электрокоагуляцияни қўллаш билан ўт пуфаги жигар ложасидан ажратилади. Тайёрлов ўт пуфаги бўйнидан бошланади ва ўт пуфаги ложаси ҳамда жигар ости бўшлиғини очиб, юқорига жигар юзаси бўйлаб давом эттирилади. Кейин ўт пуфаги кўтарилади ва жигардан тўлиқ ажратилади. Холецистэктомия. Ўт пуфаги 5 мм троакар орқали киритилган қисқич билан ушлаб турилади. Ўт пуфаги 10 мм эпигастрал троакар орқали олиб ташланади.

Ўт пуфаги қорин бўшлиғидан олиб ташланганидан сўнг пневмо-перитонеум кейин олиб ташланадиган троакарлар орқали олинади. Апоневроздаги кесма алоҳида сўрилмайдиган чок билан тикилади, тери кесмаси эса тугунли чок қўйилади.

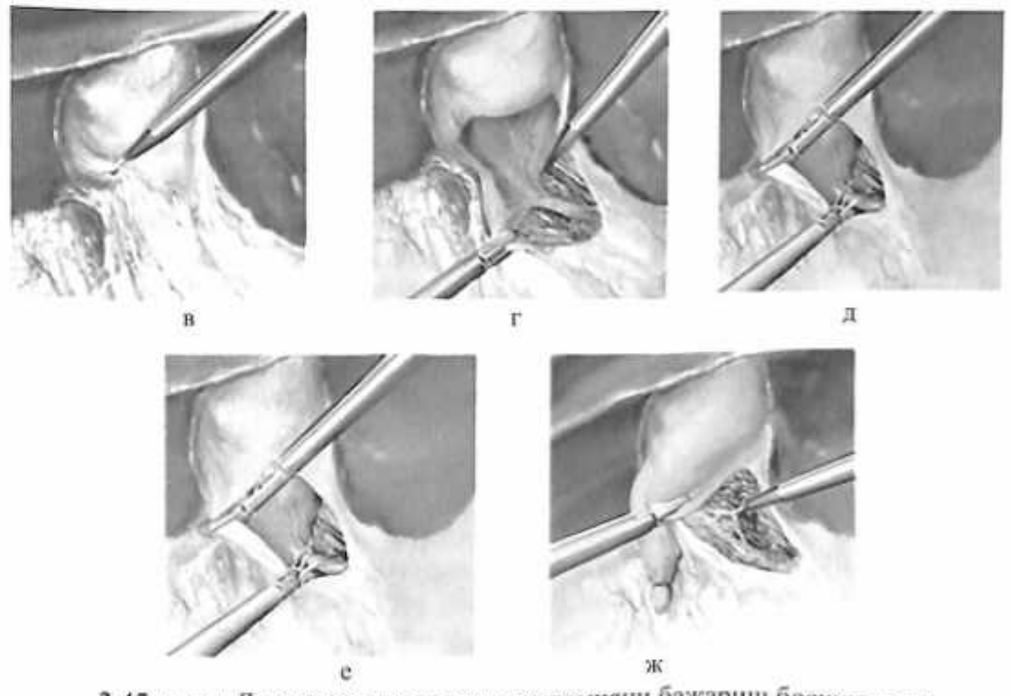

в г д

е ж

2.45-расм. Лапароскопик холецистэктомияни бажариш босқичлари:
в – корин пардасини пуфак йўли устидан очиш; *г* – пуфак йўли ва пуфак артериясини ажратиш; *д, е* – пуфак йўлига клипса қўйиш;
ж – ўт пуфагини жигар ложасидан ажратиш.

Анъанавий холецистэктомия лапаротомик кириш билан бажарилади.

Уни бажаришнинг қуйидаги усуллари мавжуд:

1) ўт пуфагини тубидан бўйинига қараб олиб ташлаш;

2) ўт пуфагини бўйнидан тубига қараб олиб ташлаш;

3) комбинацияланган усулда холецистэктомия.

Анъанавий холецистэктомияни бажариш боскичлари.

Ўт пуфагини тубидан бўйинига қараб олиб ташлаш:

1. Юкори-оралиқ лапаротомияси.

2. Пуфак ва атрофидаги аъзолар орасида битишмаларни ажратиш.

3. Ўт пуфаги ва жигардан ташқаридаги сафро йўлларини тош, чандикли торайишлар ва ўсимталарни аниклаш максадида кўздан кечириш ҳамда ушлаб кўриш. Зарурат бўлганида жигардан ташқаридаги сафро йўллари ўтказувчанлигига тўлиқ ишонч ҳосил қилиш учун операция залида холангиография ўтказилади. Шу мақсадда ўт пуфаги ёки умумий сафро йўли пунктирланади ва 8-10 мл 50-70 % кардиотраста ёки 30 % йодолипол юборилади. Операция майдони стерил салфетка билан ёпилади ва сафро йўлларига контраст юборилиши билан рентгенография қилинади.

4. Қорин бўшлиғи тўртта марли салфетка билан ўралади. Биринчи салфетка сальник тешигига, иккинчиси – ўнг ёнбош каналига, учинчиси – ошкозон ости ва сальник олдидаги сумкага, тўртинчиси – жигар ва диафрагма орасидаги бўшлиққа киритилади.

5. Ўт пуфагини ажратиш. Дарчасимон қискич билан пуфак туби ушланади ва қорин пардасининг жигардан ўт пуфагига ўтиш жойидан 1,5 см чекиниб, сероз қобиқ кесилади. Дарчасимон қискични тортиб, ўт пуфаги жигардаги ложасидан тубидан бўйинига томон бўлган йўналишда жигардан пуфакка борадиган томирларни боғлаб ажратилади. Агар пуфакни очиш хавфи юзага келса, аввал пункция қилинади ва унинг таркиби олиб ташланади. Пуфак жигар ложасидан ажратилганидан сўнг қорин пардаси бўйин устида кесилади. Кейин у атрофдаги тўқималардан ажратилади.

6. Пуфак артериясини боғлаш. Одатда пуфак йўлининг оркасида ва чапда жойлашадиган пуфак артериясининг асосий стволи изоляцияланиб боғланади. Пуфак артерияси қулайроқ очилиши учун пуфак пастга ва ўнгга тортилиши лозим. Лигатурага жигар артериясининг ўнг шохини қамраб олинишини олдини олиш учун пуфак артериясининг умумий стволи дарҳол унинг бўлинишидан юқорироқ якуний шохларга боғланади.

7. Пуфак йўлини ажратиш. Жигар-ўн икки бармокли ичак боғлами эркин чеккаси бўйлаб ва унинг умумий ўт йўлига тушиш жойидан 1-1,5 см чекиниб қорин пардасини кесишда, иккита эгилган қискич билан қисилади ва кесилади. Ўт пуфаги олиб ташланганидан сўнг уни йод настойкаси сурилади ва қискич остидан учлари аввал бир томондан, сўнг иккинчи томондан боғланадиган ипак ип билан тикилади. Биринчи лигатурадан пастроқда иккинчи кетгутли лигатура қўйилади.

8. Пуфак ложасига ишлов бериш. Қорин пардаси четлари кетгутли чок билан тикилиб, ва пуфак ложаси перитонизация қилинади. Флегмоноз ёки гангреноз холециститда ўт пуфаги ўрни тикилмайди, балки унга дренаж найча олиб келинади. Ўт пуфаги ложаси тикилгандан сўнг қорин бўшлиғи қон ивиндиларидан яхшилаб куритилади ва жигардан кон кетиши йўклиги текширилади.

9. Қорин бўшлиғини дренажлаш. Қорин бўшлиғи пуфак йўли чўлтоғи ва ўт пуфаги ложасига олиб келинадиган узунлиги 30-40 см бўлган бир найча билан дренажланади.

Ўт пуфагини бўйнидан тубига қараб олиб ташлаш:

1. Ўт пуфагини бўйнидан ажратиш. Бу усулда ўт пуфагини олиб ташлашда сафро йўлларини яхши контурлаш учун ўт пуфаги бўйнига якин жойдан Люэр дарчасимон қискичи билан қисилади ва бироз тортиб, 2-4 см узунликда кесилади. Қорин пардасининг кесилган четлари қискич ва тупфер ёки диссектор билан ушланади, пуфак йўллари унинг умумий сафро йўлига тушиш жойигача эҳтиёткорлик билан ажратилади.

2. Пуфак йўлларини кесиш ва боғлаш. Пуфак йўллари унинг умумий сафро йўлларига тушиш жойидан 1-1,5 см масофада қўйилган икки қискич орасидан кесилади. Йўлни боғлаш ва унинг чўлтоғига ишлов бериш пуфакни тубидан бўйинга томон ажратиш каби ўтказилади.

3. Пуфак артериясини боғлаш. Операциянинг бу боскичини енгиллаштириш учун йўлларнинг пуфак қисми пастга ва олдинга тортилади. Томирлар боғланади ёки изоляцияланади, ёки кўпинча, қорин пардаси барглари билан.

4. Ўт пуфагини ложадан ажратиш. Шундан сўнг ўт пуфагини ёпиб турган корин пардаси унинг жигарга ўтиш жойидан 1,5 см чекинган ҳолда бир томондан ва бошқа томондан кесилади. Қорин пардаси жигар томонга сурилади, ўт пуфаги кисман ўтмас, кисман ўткир ажратилади ва олиб ташланади. Пуфак ложаси ўриндиғи тикилиши юқорида келтирилганидек амалга оширилади.

Операциядан сўнг юбориш: сутка давомида 1,0 литр миқдорда инфузион терапия. Антибиотик терапияси.

Шифохонадан чикаришда тавсиялар. 1 ой давомида парҳезга (5-стол) риоя қилиш. Яшаш жойи бўйича жаррох назоратида бўлиш.

МЕХАНИК САРИҚЛИК

ХКТ-10. К 80-К87

Таърифи. Механик сариклик – ҳаётга хавф солувчи ҳолат бўлиб, сафронинг жигардан ўт йўллари бўйлаб табиий ўтишининг бузилиши натижасида ривожланади.

Патогенез. Ўт йўлида гипертензия сафро чиқишининг бузилиши натижасида сафронинг Диссе бўшлиғи сафро капиллярларидан ташқарига, лимфатик, сўнг қон тизимига тарқалишига олиб келади. Босим 300 мм сув.уст.дан юқори бўлганида сафро синусоидларга ҳам тушиши мумкин. Гипертензияда сафро каналчаларининг ёрилиши юз бериши мумкин ва сафро гепатоцитларга тарқалиб, уларнинг некрозини келтириб чиқаради; гепатоцитлар томонидан кислород истеъмоли камаяди ва оксидловчи фосфорланиш жараёнини бузади.

Таснифи. Механик сариқлик классификация (М.И. Прудков 2006):

– этиологияга кўра: хавфсиз ўсмалар (холедохолитиаз, чандиқли структуралар ва бошқалар) ва хавфли ўсмалар (ошқозон ости бези саратони, катта дуоденал сўрғич, сафро йўллари саратони);

– клиник кечишига кўра: ўткир ва сурункали;

– сафро чиқиш даражасига кўра: тўлиқ ва тўлиқ бўлмаган, шу жумладан, интервалли (умумий сафро йўлининг вентил тошида).

Белгилари. Механик сариқлик тери копламлари ва шиллиқ қаватларнинг сариқлиги, пешоб рангининг тўқлашиши, ахлатнинг рангсизланиши, тери қичишиши билан намоён бўлади. Қорин оғриқлари, тана ҳароратининг кўтарилиши кузатилиши мумкин. Ўт-тош этиологияли механик сариқликда сариқлик оғриқ синдромидан сўнг пайдо бўлади.

Дифференциал диагноз. Сариқликнинг бошқа турлари (гемолитик, инфекцион ва бошқа) билан дифференциал диагностика лозим.

Текширув баённомаси.

Мажбурий текширув усуллари:

– қон ва пешобнинг умумий таҳлили;

– ҚИВ, қон гуруҳи ва Rh-омилни аниқлаш;

– қондаги билирубин, АЛТ, АСТ миқдори, қон диастазаси;

– кўкрак қафаси, қорин бўшлиғи рентгеноскопияси ва ЭКГ;

– жигар, ўт пуфаги, жигардан ташқаридаги ўт йўллари, ошқозон ости бези УТТ (2.46-расм);



2.46-расм. УТТ. Холедохоэктазия ва жигар ичидаги ўт йўллари кенгайганлигининг эхо тасвири.



2.47-расм. Эндоскопик папиллосфинктеротомия.

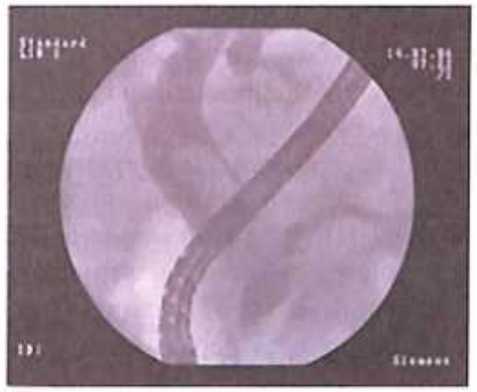

2.48-расм. Ретроградхоледохолитиаз. Конкремент сояси кенгайтирилган умумий сафро йўлида.



2.49-расм. Ретроград панкреатохолангиография. КДС стенози ва холедохни кенгайтириш.

– ЭГФДС КДС зонасини кўздан кечириш (КДС сиқилган тош ёки ўсимтанинг мавжудлиги, сафро келиши ва унинг характери);

– ЭРПХГ (2.48 ва 2.49-расм).

Қўшимча текширувлар:

– қондаги қанд, креатинин ва мочевина миқдори;

– RWга қон;

– КТ;

– МРТ – холангиография.

Даволаш.

– Кам инвазив усуллар билан билиар тизим декомпрессиясига интилиш лозим.

– ЭПСТ (2.47-расм) ёки ТЖХС шифохонага ётқизилган вақтдан дастлабки 2 сутка мобайнида.

– Антибактериал терапия: сезувчанлигига кўра 4 авлод цефалоспоринлар катори.

– Спазмолитиклар: платифиллин 0,1% – 2,0 × 2 марта 3 кун, дротаверин 2,0 × 2 марта 3 кун давомида.

– Дезинтоксикацион терапия ўтказиш зарур: глюкоза10% – 200,0 + Инсулин 4 ТБ + вит. С 5% – 5,0 × 2 марта 3 кун давомида, физ. эритма 0,9% – 400 мл × 2 марта 3 кун давомида, рефортан 500 мл × 1 марта 3-4 кун давомида.

– Механик сариқликда лапаротомик кириш билан шошилинч операция талаб этиладиган асосий касаллик асорати мавжуд бўлганида ўтказилади (деструктив холецистит, перитонит).

– Операция босқичлари: юқори оралик лапаротомияси, қорин бўшлиғи аъзолари ва жигардан ташқаридаги сафро йўлларини кўздан кечириш, холецистэктомия, кўрсатмага кўра холедохотомия ва сафро йўлларини ташки дренажлаш ёки билиодигестив анастомозларни қўйиш.

– Механик сариқлик бартараф этилганидан сўнг – кечиктирилган операция 1-2 ҳафтадан сўнг ўтказилади.

– Холедох дистал бўлимининг чўзилган торайиши аниқланганида супрадуоденал холедоходуоденостомияга кўрсатма берилади.

– Ошқозон ости бези ва КДС саратонида, узоқдаги метастазларнинг йўқлиги ва ўсманинг резектабеллиги ҳамда беморнинг компенсацияланган умумий ҳолатида панкреатодуоденал резекция (ПДР), радикал операцияга қарши кўрсатмалар мавжуд бўлганида эса – билиодигестив анастомоз турларидан бири (ХЭА, холецистоеюноанастомоз ва бошқалар) тавсия этилади.

Операциядан олдинги тайёрлаш: шошилинч операциядан олдин ошқозон ювилади, киска муддатли инфузион терапия ўтказилади. Тромбоэмболик ва инфекцион асоратларни олдини олиш.

Кечиктирилган операция арафасида тозаловчи хукна.

Анестезия тури: умумий эндотрахеал наркоз.

Жаррохлик амалиёти усулини танлаш.

Жаррохлик билан даволаш босқичлари:

Биринчи босқич – кам инвазив усул билан тўсилган сафро йўлларини декомпрессиялаш.

Танлов усули – эндоскопик папиллотомия.

Захира усуллари. Механик сарикликда: тери оркали-жигар оркали холангиостомия, холецистостомия (лапароскопия ёки мини-кириш).

Иккинчи босқич –биринчи боскичда йўллар тўлақонли санацияланганида ва ўт пуфаги сакланганида – холецистэктомия (видео лапароскопия, мини-кириш ёки шароит бўлмаганида кенг лапаротомия).

Конкремент холецистохоледохеал тешикка кириб колган Мириззи синдроми бўлган беморлар истисно этилади ва иккита ургент обтурацион патологик жараёнларни келтириб чиқаради: обтурацион йирингли холангит билан бирга обтурацион калькулез холецистит. Эндоскопик папиллотомия ва назобилиар дренажлаш бундай ҳолларда ҳар доим ҳам самарали эмас.

Тавсия этиладиган тактика – шошилинч трансабдоминал (кенг лапаротомия) операция: холецистэктомия, конкрементларни холедохдан олиб ташлаш, санация ва пуфак-холедохеал тешик оркали Кер бўйича ташки дренажлаш.

Операциядан кейин олиб бориш: инфузион-антибактериал терапия (сафрони бактериалогик экиш натижаларига кўра 3-4 авлод цефалоспорин қатори, шунингдек, метронидазол 100,0 × 3 марта 6-7 кун давомида).

Шифохонадан чиқишда тавсиялар. Бир ой давомида 5-пархезга риоя қилиш. Яшаш жойи бўйича жаррох назорати. 2-3 ой давомида бандаж тақиш. 2-3 ойдан сўнг такроран текшириш.

ЙИРИНГЛИ ХОЛАНГИТ

ХКТ-10. К 83.0

Таърифи. Йирингли холангит – сафро йўллари ўтказувчанлигининг бузилиши ва сафронинг инфекцияланиши натижасида юзага келадиган сафро йўлларининг носпецифик яллиғланиши.

Патогенез. Ўткир йирингли холангит патогенезида сафро туриб колиши ва сафро гипертензиясига олиб келадиган сафро йўлларининг тўсатдан тўсилиши асосий роль ўйнайди. Холестаз кўтарилаётган инфекциянинг майда холангиолаларгача таркалишига ёрдам беради. Шундан сўнг тизимли қон окимига бактерия ва эндотоксинларнинг улоктирилиши билан холангиовеноз ва холангиолимфатик рефлюкс юзага келади. Бу эт увишиши, сариклик, астено-вегетатив синдром билан бирга кечадиган билиар септик шок ривожланишига олиб келади.

Таснифи. В.К. Гостищев бўйича холангит классификация (1987):

1. Келиб чикишига кўра:
– холецистоген;
– кўтарилувчи;
– бирламчи.
2. Жараённинг таркалганлигига кўра:
– магистрал ўт йўлларининг чегараланган яллиғланиши;
– кўтарилувчи холангит;
– ангиохолит;
– холангиоген гепатит;
– жигарнинг холангиоген абсцесси.
3. Яллиғланиш характерига кўра:
– катарал;
– йирингли;
– фибриноз-йирингли.
4. Клиник кечишига кўра:
– ўткир;
– ўткир йирингли;
– ўткир йирингли обструктив холангит;
– сурункали;
– сурункали рецидивланадиган.
5. Натижалар:
– соғайиш;
– холангиоген абсцесс ва билиар сепсис;
– сурункали склерозлайдиган холангит.

Белгилари. Ўткир йирингли холангит учун эт увишиши, тана ҳароратининг тез тушиши билан тўсатдан 38-40°С гача кўтарилиши хос. Фақат

35 % беморларда кучли терлаш кузатилади. 62 % беморларда эт увишиши касалликнинг биринчи кунида сариқлик пайдо бўлиши билан бирга келади. Оғриқ, сариқлик, иситма энг кўп учрайдиган клиник белгилар бўлиб, бошқа текширувлар билан тасдикланади. Шарко классик триадаси (ўнг қовурға остида оғриқ, эт увишиши, сариқлик) ва Рейнольдс пентадаси (Шарко триадаси+энцефалопатия ва коллапс).

Дифференциал диагностика. Дифференциал диагностика ўткир холецистит, ўткир панкреатит, турли этиологияли гепатитлар, сафро йўлларига ўтиши билан асоратланган жигар эхинококки ва бошқалар билан ўтказилади.

Текширув баённомаси. Мажбурий текширув усуллари.

Клиник текшириш, анамнез йиғиш.

Лаборатор диагностика. Қоннинг умумий таҳлили. ҚИВ. Пешобнинг умумий таҳлили. Қондаги биллирубин, АЛТ, АСТ миқдори.

Инструментал диагностика. Қорин бўшлиғи аъзолари УТТ (2.50-расм). Кўкрак қафаси ва қорин бўшлиғи аъзолари рентгеноскопияси. ЭРПХГ (2.51-расм).



2.50-расм. УТТ. Калькулез холецистит. Холедохолитиаз.

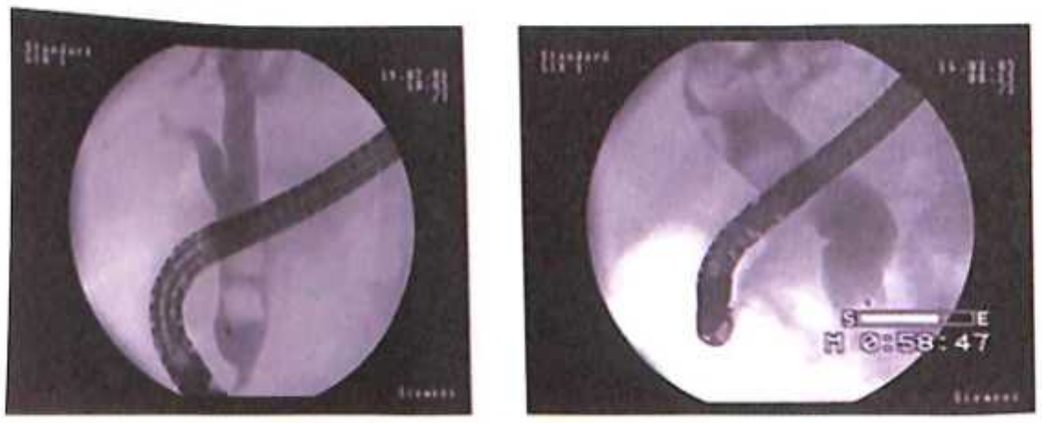

2.51-расм. ЭРПХГ. Кўп сонли холедохолитиаза.

Текширувнинг қўшимча усуллари.

Лаборатор диагностика. Қондаги қанд, мочевина ва креатинин миқдори, қон гуруҳи ва Rh-омилни аниқлаш, RWга қон олиш.

Инструментал диагностика. Жигарнинг холангиоген абсцесси ёки гепатопанкреатодуоденал зона* ўсмасига шубҳа қилинганида қорин бўшлиғи аъзолари КТ.

Даволаш.

Зудлик билан магистрал сафро йўллари декомпрессиясининг кам инвазив усуллари бажарилади:

– назобилиар дренажлаш билан эндоскопик папиллосфинктеротомия (2.52-расм *а* ва *б*);

– тери орқали-жигар орқали эндобилиар амалиёт (ЭРПХГ ва ЭПСТ ўтказиш имкони бўлмаганида);

– билиар тракт декомпрессиясининг кам инвазив усуллари мумкин бўлмаганида – 24 соат ичида жигардан ташқаридаги сафро йўллари зарарланиш даражаси ва шаклига кўра декомпрессиянинг жарроҳлик усуллари;

– 2.53-расмда даволаш тактикаси ифодаланган;

– антибактериал терапия: 4-авлод цефалоспоринлари (цефоперазон ёки фефотаксим 1,0 × 3 марта 7 кун давомида), метронидазол 100 мл в/и кунига 3 марта 5 кун давомида;

– спазмолитиклар: платифиллин 0,1% – 2,0 × 2 марта 3 кун, спазмолин 5,0 × 2 марта 3 кун давомида, атропин 0,1% – 0,5 т/о × 2 марта 2 кун давомида;

– инфузион-трансфузион терапия: глюкоза 5% –400 мл + инсулин 4 ТБ + вит. С 5% – 5,0 × 2 марта 3 кун давомида, физ. эритма 0,9% – 400 мл × × 2 марта 3 кун давомида, рефортан 400 мл × 1 марта 3 кун давомида, альбумин 20% – 100,0 в/и томчилаб ×1 марта; ЯМП куйиш 200,0 дан кунора 3 мартагача, инфезол 400,0 кунора 3 мартагача.

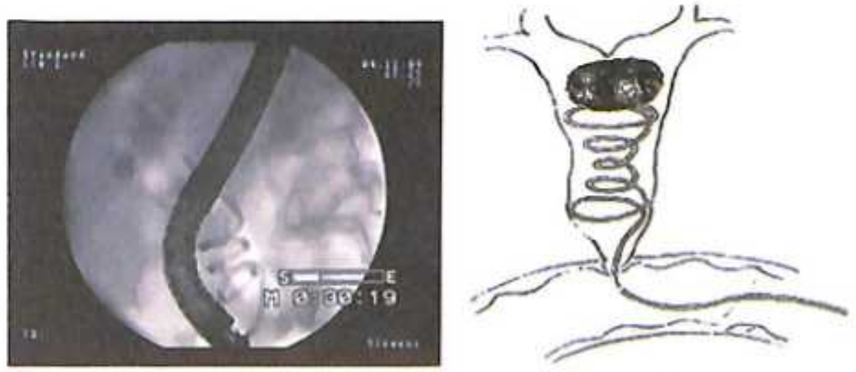

а *б*

2.53-расма, *а, б*. Ўткир йирингли холангит билан асоратланган холедохдаги катта конкрементда назобилиар дренажлаш билан ЭПСТ.

Септик шок ривожланиши билан оғир кечганида – детоксикациянинг экстракорпорал усуллари ва антибактериал препаратларни бевосита корин бўшлиғига юбориш.

Операциядан олдинги тайёргарлик: шошилинч операциядан аввал ошқозонни ювиш, қисқа муддатли инфузион терапия. Тромбоэмболик ва инфекцион асоратларни олдини олиш. Тозаловчи хуқна.

Анестезия тури: миорелаксантлар билан умумий эндотрахеал наркоз.

Жаррохлик амалиёти усулини танлаш.

Жаррохлик амалиёти боскичлари:

Билиар дарахт санацияси ва литоэкстракция билан ЭПСТ холларида иккинчи боскичда кўрсатмага кўра лапароскопик ёки анъанавий усулда холецистэктомия бажарилади (2.53-расм).

Эндоскопик усулда сафро йўллари обтурациясини тугатиш имкони бўлмаган холларда лапаротомия, холецистэктомия, супрадуоденал холедохотомия, жигардан ташқаридаги сафро йўлларини текшириш, конкрементларни олиб ташлаш ва сафро йўлларини ташки дренажлаш турларидан бири тавсия этилади.

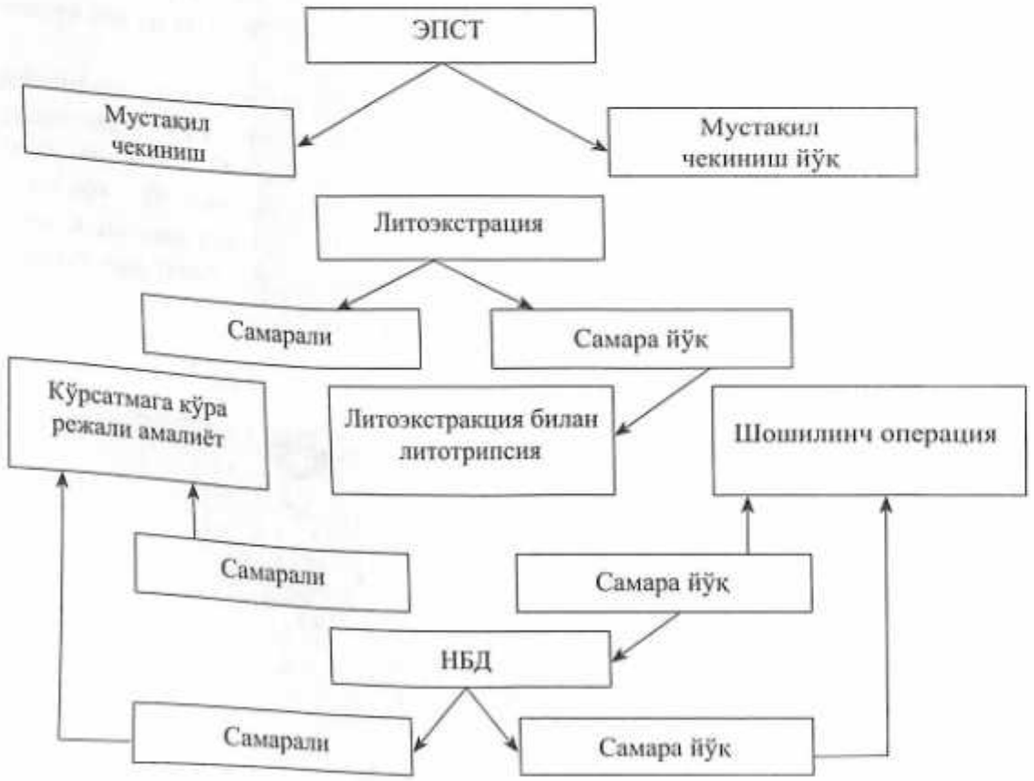

2.53-расм. Йирингли холангит билан асоратланган холедохолитиазда даволаш тактикаси.

Операциядан сўнг юбориш: инфузион ва антибактериал терапия (сафрони бак. экиш натижаларига кўра цефалоспорин қатори, шунингдек, метронидазол 100,0 × 3 марта 7 кун давомида).

Детоксикацион терапия:

– инфузион-трансфузион терапия: глюкоза 10% – 200 мл + инсулин 4 ТБ + + вит. С 5% – 5,0 × 2 марта 3 кун давомида. Физ. эритма 0,9% –400 мл кунига 2 марта 3 кун давомида, рефортан 400 мл кунига 1 марта кун ора 3 мартагача, альбумин 20% – 100,0 в/и томчилаб кунига 1 марта ёки ЯМП суткада 200,0 мл в/и томчилаб;

– билиар сепсис белгилари бўлганида детоксикациянинг носпецифик усулларидан асосан плазмаферез қўлланилади. Плазмаферез –энг самарали ва патогенетик асосланган усул бўлиб, унда плазмада тўпланган эндотоксин, цитокинлар, фаол пептидлар, циркуляцияланадиган иммунокомплекслар ва метаболизм маҳсулотлари олиб ташланади. Шунингдек, энтеросорбцияни қўллаш патогенетик асосланган бўлиб, унда сорбент ичакда тўпланган эндотоксинни боғлайди ва унинг портал қон оқимига киришини чеклайди.

Шифохонадан чиқишда тавсиялар. Яшаш жойи бўйича жаррох назорати ва даволаниш, парҳезга риоя қилиш (5-стол) ва 3 ой давомида бандаж тақиш, 2 ойдан сўнг жигар ва сафро йўллари УТТ.

ҚОРИН БЎШЛИҒИ АЪЗОЛАРИНИНГ АСОРАТЛАНГАН ЭХИНОКОККОЗИ

ХКТ-10. В 67.8

Таърифи. Эхинококкоз –қўзғатувчиси Echinococcus granulosusясси занжирнинг никоб боскичи бўлган антропозооноз паразитар касаллик. Ҳар қандай аъзо нишон аъзоси бўлиши мумкин, бироқ кўпинча жигар ва ўпка зарарланиши кузатилади. Зарарланиш вақтидан ташхис қўйилгунга қадар латент давр 5 йилдан 20 йилгача давом этиши мумкин.

Эпидемиология.

Эхинококкнинг хаёт цикли икки эгани алмаштиришдан иборат. Оралиқ эганинг зарарланиши ўт, сабзавот, мевага ит ичагидан тушган паразит тухумини ейиш йўли билан юз беради. Якуний мезбонларнинг зарарланиши ўлган ҳайвон мурдаси ва зарарланган гўшт маҳсулотларини истеъмол қилганда эхинококк пуфаклари билан зарарланган чорва моллари ва аъзоларини истеъмол килиш натижасида юз беради.

Этиология ва патогенез. Оқ рангдаги, узунлиги 2-6 мм, қалинлиги 0,25-3,0 мм бўлган етилган паразит. Бош, бўйин ва 3-4 бўғимдан иборат. Бошида 4 дона сўрғич ва 38-40 илмоқдан иборат жуфт тож мавжуд. Паразитнинг асосий эгаси ит ҳисобланади. Оралиқ эгаси катта чорва моллари ва инсон.

Ит организмда етилган паразит ҳаёт давомийлиги – 6 ойдан 1 йилгача. Паразит тухуми атроф-муҳитга чиқарилади.

Эхинококк билан зарарланиш йўллари. Инсон уч йўл орқали эхинококк билан зарарланиши мумкин:

ошқозон-ичак трактининг шиллиқ қаватлари орқали (паразит тухумлари билан зарарланган ўт, сабзавот истеъмол қилишда);

нафас йўллари ва ўпка орқали (уй ҳайвонлари жун қаватида бўладиган эхинококк кисталари аэроген йўл билан ўпкага тушади – инвазив йўл);

яра юзаси орқали (тишида тирик жонзотлар мавжуд бўлган ит тишлаганида, эмбрион операция ярасига тушганида юз беради).

Аъзода жойлашиши. Эхинококк асосан жигарни зарарлайди – 44,2-84,8%. Шундан жигарнинг ўнг қисмига – 58 %, чап қисмига – 18%, ҳар иккала қисмига – 8,2 % тўғри келади. Иккинчи ўринни ўпка эгаллайди – 6,3-38,2%.

МОРФОЛОГИЯ

Эхинококк кистасининг девори икки қобиқдан иборат: ташқи кутикуляр (хитинли) ва ички герминатив (эмбрионли). Кутикуляр ва герминатив қобиқ макроскопик жиҳатдан ягона тузилма деб тақдим этилганлигини инобатга олган ҳолда, адабиётларда улар кўпинча «хитинли қобиқ» тушунчаси билан бирлаштирилади. Ташқи томондан эхинококк кистаси оралиқ эганинг паразит метаболизми маҳсулотларига қарши ҳимоя реакцияси натижасида ҳосил бўладиган ва ўзига хос скелет ва ҳимоя функциясига эга бўлган калин бириктирувчи фиброз капсула билан ўралган. Эхинококк пуфаги таркибига кўра оралиқ эга қон плазмасига яқин бўлган суюқлик билан тўлган. Суюқлик токсик бўлиб, аллергик хусусиятга эга.

Клиник-морфологик классификация:

I. Келиб чиқишига кўра: 1. Бирламчи; 2. Рецидив; 3. Резидуал.

II. Эхинококк кисталари сонига кўра: 1. Якка; 2. Кўп сонли; 3. Қўшилган; 4. Таркалган.

III. Клиник кечишига кўра: 1. Асоратланмаган; 2. Асоратланган.

IV. Босқичларига кўра (Ю.С. Гилевич бўйича): 1. Белгиларсиз; 2. Клиник кўринишлар босқичи; 3. Асоратлар босқичи.

V. Асоратларнинг турлари:

– кистанинг йиринглаши;

– перитонит ҳосил бўлиши билан қорин бўшлиғига кириб бориш;

– механик сариқлик ва холангит билан билиар дарахтга кириб бориш;

– плевра бўшлиғига кириб бориш;

– ковак аъзоларга кириб бориш;

– механик сариқлик юзага келиши билан магистрал сафро йўлларининг эзилиши.

Клиник кўриниши.

Киста йиринглаганида: умумий яллиғланиш белгилари (кечки гипертермия 38-38,5°Сгача, терлаш, ўнг қовурға остида оғирлик ҳисси, мадорсизлик).

Киста чиққанида:

– перфорация бемор учун сезиларсиз юзага келганида яширин шакл – кистанинг ҳазм қилиш трактига перфорациясида;

– перитонит кўриниши: йиринглаган киста қорин бўшлиғига кирганида заиф ифодаланган, баъзан эса умуман ифодаланмаган белгилар билан чегараланган ёки тарқалган йирингли перитонит ривожланади. Ифодаланган шакли ёт оқсилга сезгир бўлган беморларда ривожланади. Бундай ҳолларда беморда кейинчалик суст кечувчи перитонит ривожланиши билан анафилактик шокнинг клиник кўриниши ривожланади. Бундай беморларда оғриқ билан бир вақтда ўткир аллергик реакция белгилари – қичишиш, эшак еми, бўғилиш ҳисси, тахикардия пайдо бўлади. Бемор муздек тер билан қопланади, ҳушини йўқотади, артериал босим тушади.

Билиар трактга кирганида: холангитнинг клиник кўриниши (оғриқ, гипертермия, механик сариқлик – Шарко триадаси).

Киста магистрал сафро йўлларини босганида: мўътадил оғриқ ва ўнг қовурға остида оғирлик, секин-аста бошланадиган, билирубинемиянинг мўътадил кўриниши, белгиларининг секин ўсиши.

ТАШХИСЛАШ, ТЕКШИРУВ БАЁННОМАСИ.

Мажбурий:

Лаборатор: қон (эозинофилия) ва пешобнинг умумий таҳлили, қоннинг биокимёвий таҳлили (билирубин, диастаза, ферментлар, мочевина, креатинин).

Инструментал: жигар ва қорин бўшлиғи УТТ, кўкрак қафаси ва қорин бўшлиғи аъзолари рентгеноскопияси, ЭКГ.

Қўшимча:

Лаборатор: диагностиканинг серологик усуллари – латекс-аглютинация реакцияси (ЛАР), билвосита гемагглютинация реакцияси (БГАР), иммунофермент таҳлил (ИФА, ELISA), антитела бирликлари (АБ)*.

Инструментал: РПХГ* билан дуоденоскопия, МРТ-холангиография* (механик сариқлик белгиларида), қорин бўшлиғи МСКТ*.

Диагностика мезонлари. Эхинококкоз ташхиси клиник ва эпидемиологик анамнез маълумотлари, инструментал текширув ва серологик реакция натижаларига асосланади.

Дифференциал диагноз.

Жигар эхинококкозини жигарнинг нопаразитар кисталари, абсцесс ва ўсмалар, жигар альвеококкозидан дифференциялаш зарур.

Одатда, жигарда пальпацияда кам оғрикли ўсмасимон, секин ўсувчи хосилалар, беморнинг ўсиб борувчи мадорсизлик, ўнг қовурға остида тўмток

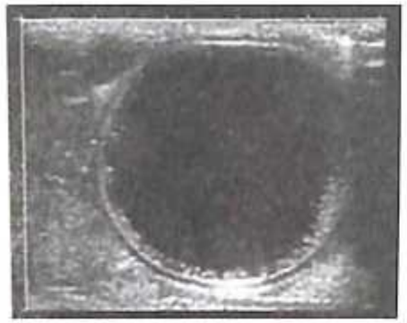

2.54-расм. Жигар эхинококкози УТТ-тасвири.

босувчи оғриқ мавжудлиги каби клиник маълумотлар аниқланганида жигар эхинококкозига; ўпка эхинококкозига – бронх-ўпка патологияси: йўтал, вақти-вақти билан қон тупуриш, кўп терлаш (сил патологияси истисно этилганида) ва бошқалар мавжуд бўлганида шубҳа юзага келади. Эхинококкозда гемограмма ўзгаришининг ўзига хослиги кам, беморларнинг бир қисмида мўътадил камконлик, эозинофилия, ЭЧТ тезлашиши кузатилади.

Эпидемиологик анамнез: ит билан алоқа, овчилик фаолияти, касб характери – ҳайвон терисига ишлов бериш, кўй жунини олиш, мўйна ишлаб чиқариш, чўпон иши ва бошқалар.

Жигар УТТда: аниқ чегара ва қалин фиброз капсула билан бўшлиқ суюқлигини сақловчи ҳосила тасвири характерли.

Даволаш.

Асоратланган эхинококкози фақат жарроҳлик йўли билан даволанади!

Ўчоқнинг ишончли изоляцияси ва антисептик антипротозой препаратларни (80% глицерин эритмаси, 25% натрий хлор эритмаси, экспозиция 2 дақиқа) қўллаш эхинококкэктомиянинг барча турларида муҳим жиҳатларидан бири ҳисобланади. Токсикликнинг юқорилиги туфайли 2% формалинни қўлламаслик зарур.

Йиринглаганида қуйидаги усуллардан бирини қўллаш билан лапаротомия, эхинококкэктомия амалга оширилади.

Эхинококк кистаси қорин бўшлиғига ёрилганида шошилинч тартибда оралиқ лапаротомияси, эхинококкэктомия, қолдиқ бўшлиқни тугатиш, қорин бўшлиғи санацияси ва уни дренажлаш ўтказилади.

Киста билиар дарахтга ўтганида жигар етишмовчилиги билан механик сариқлик клиникасида биринчи навбатда РПХГ, ЭПСТ ўтказиш билан механик сариқликни бартараф этиш ва холедохдан хитинли қаватни олиб ташлаш мақсадга мувофиқ.

Плевра бўшлиғига ёрилганида эхинококкэктомияни торакотомия, плевра бўшлиғининг санацияси ва дренажланиши билан тўлдириш зарур.

ОПЕРАЦИЯДАН ОЛДИНГИ ТАЙЁРГАРЛИК:

– ошқозон-ичак трактининг юқори қисмларини бўшатиш ва декомпрессия;

– сийдик қопини бўшатиш;

– эндотоксикоз ёки сув-электролит баланс бузилиши белгилари бўлганида интенсив инфузион терапия;

– тромбоэмболия асоратларини олдини олиш (оёқларга эластик бинт қўйиш ёки компрессион трикотаждан фойдаланиш).

Анестезия тури – умумий интубацион наркоз.

Операция усулини танлаш индивидуал ҳисобланади.

Асосий мавжуд усуллар:

– идеал эхинококкэктомия, кистани атрофида ҳосил бўлган фиброз капсула билан бирга олиб ташлаш (илк бор 1888 йилда Lanson, аъзо резекцияси билан идеал эхинококкэктомияни 1887 йилда Loretta, 1897 йилда – Depage ва 1912 йилда – В.М. Мыш амалга оширди);

– Delbet 1896 йилда қолган бўшлиқни фиброз капсула орқали ичкаридан капитонаж типида кетгут чок билан тикишни таклиф этди;

– В.И. Разумовский 1900 йилда қопланган марсупилизация ҳосил қилиб аъзонинг фиброз капсуласини ярага тикди;

– Н.Ф. Березкин 1946 йилда қолдиқ бўшлиқни томир оёғидаги чарви билан тампонлашни таклиф этди;

– О.Б. Милонов 1976 йилда қолдиқ бўшлиқни цианокрилат елим билан йўкотишни таклиф этди;

– В.В. Вохидов 1979 йилда қолдиқ бўшлиқни остидан спирал найча ҳосил қилиш билан спирални тикишни таклиф этди.

Операциянинг асосий жиҳатлари.

«Қолдиқ бўшлиқни тикиш билан жигардан эхинококкэктомия».

Операция майдонига стандарт ишлов бериш; юқори оралиқ лапаротомияси.

Ярани стерил йўргак билан қоплаш.

Жигарни текшириш, киста деворларини аниқлаш, жигарнинг тегишли қисмини мобилизациялаш.

Атрофдаги тўқималар уруғланишини олдини олиш учун – капсула юзаси 80% глицерин ёки 25% натрий хлорда хўлланган салфетка билан қопланади.

Киста пункцияси томирсиз зонада амалга оширилади.

Киста бўшлиғи очилади ва узлуксиз давом этувчи аспирация билан хитин қобиқ олиб ташланади. Киста бўшлиғига 80% глицеринли салфетка билан ишлов берилади. Экспозиция – 2 дақика.

Қолдиқ бўшлиқни сафро тешиги мавжудлигига синчиклаб текшириш, улар мавжуд бўлганида – 4/0 – 5/0 атравматик ип билан тикилади.

Герминатив қобиқнинг қўшимча девитализацияси учун киста бўшлиғига йод ёки бетадин билан ишлов берилади.

Қолдиқ бўшлиқ атравматик ип билан боскичма-боскич капитонаж қилинади.

Сафро тешикларининг кичик ўлчамлари ва улар мавжуд бўлмаганида бўшлиқ маҳкам қилиб тикилиши мумкин. Акс ҳолда катта диаметрли (30-32 Fr) дренажда тикиш мумкин.

Гемостаз ва дренажлашни назорат қилиш.

Операциядан кейинги даврда: бактериологик экишни инобатга олган ҳолда таъсир доираси кенг бўлган антибиотикларни 3-7 кун давомида юбо-

риш, кўрсатмага кўра анальгетиклар, инфузион воситалар. 1-2 кундан сўнг қорин бўшлиғининг УТТ-назорати. Операциядан сўнг 4-5-кунда дренаж қорин бўшлиғидан олиб ташланади; қолдиқ бўшлиқдан дренажни олиб ташлаш операциядан кейинги 3-4 ҳафтада УТТ-назорати остида амалга оширилади.

Шифохонадан чиқишда тавсиялар. Яранинг умумий жарроҳлик туалети. Антипротозой терапия (альбендазол/зентел 400 мг кунига 2 марта 28 кун давомида жарроҳ назорати остида). 2-3 ой давомида бандаж тақиш, жисмоний юкламаларни чеклаш ва 2, 6 ҳамда 12 ойдан сўнг қорин бўшлиғи аъзолари УТТ-назорати. Овқатланиш гигиенасига риоя қилиш. Уй ҳайвонларининг (ит, мушук, чорва моллари) ветеринар томонидан назорат қилиниши.

ЎТКИР ПАНКРЕАТИТ

ХКТ-10. К 85

Таърифи. Ўткир панкреатит (ЎП) –ошқозон ости безининг ўткир асептик яллиғланиши бўлиб, унинг асосини жараёнга унинг ўраб турган корин пардаси ташқарисидаги бўшлиқ, қорин бўшлиғи ва қорин пардаси ташқарисида жойлашган аъзо тизимлари мажмуаси тўқималарининг қўшилиши билан аутоферментив некробиоз, некроз ва эндоген инфекцияланиш жараёнлари ташкил этади.

Этиологиясига кўра қуйидагилар фарқланади:

– Ўткир билиар панкреатит (одатда МДС сиқилган тоши натижасида пайдо бўладиган билиар гипертензияда панкреатик йўлларда сафро рефлюкси туфайли юзага келади) – 75%.

– Ўткир алкогол-алиментар панкреатит – 20 %.

– Ўткир травматик панкреатит (ошқозон ости бези жароҳати натижасида, шу жумладан, операцион ёки ЭРХПГдан сўнг) – 4 %.

Сабабларнинг бошқа этиологик шакллари: аутоиммун жараёнлар, томир етишмовчилиги, васкулитлар, дори препаратлари (гипотиазид, стероид ва ностероид гормонлар, меркаптопурин), инфекцион касалликлар (вирусли паротит, гепатит, цитомегаловирус) – 1 %.

Патогенез. Ўз-ўзидан ҳазм қилиш назариясига мувофиқ ўткир панкреатит ошқозон ости безининг ўзида панкреатик протеазаларнинг фаоллашуви натижасида ривожланади: трипсин, липаза, фосфолипаза – А2, липидли дистресс-синдром, оксидловчи стресс, капиллярлар тромбози, гипоксия, ацидоз, гиперметаболизм, ҳужайра ва эндотелий мембраналари зарарланишини келтириб чиқарадиган лизосом ферментлар. Фаоллашган протеазалар, айниқса, трипсин нафақат ошқозон ости бези тўқимаси ва атрофдаги тузилмаларни парчалайди, балки ўз-ўзини ва бошқа ферментларни ҳам фаоллаштиради.

Фаоллашган ферментлар шиш, қон қуйилиши ва деворларининг коагуляцион некрози билан томирларнинг зарарланиши, ошқозон ости бези паренхимаси ва ёғ ҳужайраларининг некрозини келтириб чиқариб, ҳужайра мембраналарини ҳажм қилади. Ҳужайраларнинг зарарланиши ва уларнинг ўлими фаол ферментларнинг янада кўпроқ ажратилиши билан бирга кечади. Бундан ташқари брадикинин ва бошқа вазофаол моддалар, масалан, гистаминнинг фаоллашиши ва ажратилиши вазодилатация, томирлар ўтказувчанлигининг ортиши ва шишнинг кучайишига олиб келади, деб ҳисобланади. Ушбу жараёнларнинг барчаси ўткир панкреонекрозга олиб келади.

Таснифи. Ўткир панкреатит бўйича халқаро анжуманда қабул қилинган классификация (Атланта, 1992 й.):

Оғирлик даражасига кўра:

I. Енгил

II. Оғир

1. Шиш панкреатити (интерстициал).
2. Стерил панкреонекроз.
3. Инфекцияланган панкреонекроз.
4. Панкреатоген абсцесс.
5. Псевдокиста (инфекцияланган киста).

I. Енгил ўткир панкреатит:

1. Ошқозон ости бези ва бошқа аъзоларнинг минимал дисфункцияси (функционал ҳолатнинг 48-72 соат ичида тикланиши).
2. Асоратларнинг йўқлиги.
3. КТ маълумотларига кўра ошқозон ости бези тузилмасининг бутунлиги.

II. Оғир ўткир панкреатит:

1. Ифодаланган полиаъзо етишмовчилиги:

– шок;

– нафас етишмовчилиги;

– полиаъзо етишмовчилиги;

– ошқозон-ичакдан қон кетиш.

2. Локал асоратлар:

– ошқозон ости бези ичи ва тубида суюқлик коллекторларининг ҳосил бўлиши;

– некроз;

– псевдокисталар.

3. Тизимли асоратлар:

– ДТИ-синдроми;

– Оғир метаболик бузилишлар (гипокальциемия ва бошқалар).

Проф. А.Д. Толстой (2004) йиллар давомида Н.И. Джанелидзе номидаги Санкт-Петербург тез ёрдам ИТИ панкреатология клиникасида ўткир панкреатитнинг клиник каторини ўрганиш асосида касаллик оғирлиги мезонларига мувофиқ беморларни шартли равишда 4 гуруҳга ажратади.

1. Енгил ўткир панкреатит: ошқозон ости безининг шиши. Нисбий оғирлик 85%, леталлик 0,07%.

2. Ўртача оғир ўткир панкреатит: майда ўчокли панкреонекроз. Нисбий оғирлик 9 %. Леталлик 6,7%.

3. Оғир ўткир панкреатит: йирик ўчокли панкреонекроз. Нисбий оғирлик 4 %, леталлик 37%.

4. Ўта оғир ўткир панкреатит: тотал-субтотал панкреонекроз. Нисбий оғирлик 2%, леталлик 75%.

Шундай қилиб, ўткир панкреатитнинг кўп ҳоллари ўпкага, 2-4 шаклга, яъни деструктив панкреатитга қарама-қарши бўлган касалликнинг шиш шаклига тўғри келади. Бунда касалланиш сони ва леталлик турли оғирликдаги ўткир деструктив панкреатитдан қайтариладиган нисбатда бўлади.

Белгилари.

– Анемнестик маълумотлар (сафро йўллари касалликлари, касаллик бошланишидан бироз аввал кўп миқдорда шира ва сафро ҳайдовчи таом (аччиқ, ёғли, қовурилган) истеъмол қилиш, алкогол суистеъмол қилиш).

Ўткир панкреатитнинг асосий белгиси оғриқ, кусиш ва метеоризм (Мондор триадаси) ҳисобланади. Оғриқ асосан тўсатдан, кўпинча кечки ёки тунги вақтда парҳез бузилганидан сўнг пайдо бўлади.

– Қориннинг юқори қисмида белга тарқалувчи интенсив, доимий оғриқ.

– Кўп марталик, шиддатли, енгиллик келтирмайдиган қайт қилиш.

– Мей-Робсон симптоми – бел соҳаси, айниқса, чап қовурға-умуртқа бурчагининг чуқур пальпациясида кучли оғриқ юзага келади.

– Керте симптоми – ошқозон ости бези проекциясида олдинги корин деворининг кўндаланг оғриқли резистентлиги.

– Воскресенский симптоми – ошқозон ости бези ўлчамининг катталашиши ва корин пардаси ташқарисидаги ҳужайранинг шиши натижасида аорта корин қисми пульсациясининг йўқлиги.

Дифференциал диагноз:

– ўткир яллиғланиш синдроми билан бирга келган касалликлар (ўткир аппендицит, ўткир холецистит). Ўткир панкреатит (шиш шакли)ва ўткир аппендицитни дифференциал диагностиканинг энг мураккаб жиҳати касаллик белгилари етарли бўлмаган касалликнинг бошланғич муддатлари ҳисобланади. Бундай ҳолларда дифференциал ташхиснинг муҳим жиҳатлари динамикада кузатиш, лаборатор фермент диагностика, ультратовуш текшируви ва лапароскопия ҳисобланади. Оғриқнинг ўнг курак ва елкага иррадиацияси билан ўнг қовурға остида жойлашиши, катталашган оғриқли ўт пуфаги пальпацияси, ўраб оладиган оғриқларнинг йўқлиги ўткир холецистит фойдасига хизмат қилади. Диагностика муаммолари фермент диагностика, УТТ ва лапароскопияни бажаришда бартараф этилади;

– ковак аъзонинг бўш корин бўшлиғига перфорацияси синдроми билан кечадиган касалликлар (тешилган гастродуоденал яра, ингичка ичак ярасининг

перфорацияси). Ўткир панкреатитдан фарқли равишда ошқозон ёки ЎИБИ перфоратив яраси учун тўсатдан пайдо бўлган «ханжарсимон» оғриқ хос. Бунда беморлар ҳаракатсиз ётишга ҳаракат қилади, панкреатитда эса беморлар асосан нотинч бўлади. Ўткир панкреатитдан фарқли равишда тешилишда қайт қилиш характерли белги ҳисобланмайди. Диагностикадаги шубҳани диафрагма гумбази остида эркин газ аниқланганида ёки корин бўшлиғининг кенг кўламли рентгенографиясини бажарганда бартараф этиш мумкин;

– ошқозон-ичак тракти тутилиши синдроми билан кечадиган касалликлар (ўткир ичак тутилиши, ошқозон буралиши ва бошқалар). Ўткир ичак тутилиши ўткир панкреатит сингари ўткир бошланиши, интенсив оғриқ синдроми, кўп марта қайт қилиш билан характерланади. Ўткир панкреатитдан фарқли равишда, ўткир ичак тутилишида оғриқ тўлғоқсимон характерга эга бўлиб, жарангдор характердаги олдинги корин деворида кўринадиган ичак перистальтикаси билан бирга келади (панкреатит перистальтика секинлашиши билан бирга келади). Қорин бўшлиғи аъзоларининг кенг кўламли рентгенографиясини бажарганда якуний ечим бўлиши мумкин (ичак тутилганида ичакдаги суюкликнинг кўплаб даражаларини аниқлаш). Ўткир панкреатит учун йўғон ичакнинг пневматизацияси, «Клойбер коса»сининг йўқлиги хос ҳисобланади;

– ўткир ишемик абдоминал синдром билан бирга келган касалликлар (қорин ва мезентериал томирлар тромбози ва эмболияси). Мезентериал томирларнинг ўткир окклюзияси (тромбоз, эмболия), ўткир инфаркт миокардининг абдоминал шакли ўткир панкреатитдан фарқли равишда асосан юракқон томир касалликлари, тебранма аритмиядан азият чекадиган кекса ёшдаги беморларда юзага келади. Бунда қориндаги оғриқ гастро-дуоденал яра перфорациясидаги каби тез кучаяди. Олдинги корин деворидаги оғриқ ва мушакларнинг кучланиши таркоқ бўлиши мумкин. 20-30 мингни ташкил этадиган лейкоцитоз хос. Баъзан қон аралашган нажас кузатилади. Диагностикадаги шубҳа лапароскопик ва ангиографик текширув ўтказилганида бартараф этилади.

Текширув баённомаси.

Текширувнинг лаборатор усуллари:

Мажбурий: қон ва пешобнинг умумий таҳлили. Қоннинг биокимёвий таҳлили (билирубин, АСТ,АЛТ, қондаги диастаза), пешобдаги диастаза.

Қўшимча: қондаги қанд миқдори, қондаги креатинин миқдори, қон гуруҳи ва Ph-омилни аниқлаш, RWга қон олиш.

Инструментал усуллар:

Мажбурий: корин бўшлиғи, ошқозон ости бези чарви халтаси УТТ. ЭКГ, ЭГДФС, КДС зонасини кўздан кечириш (КДС ҳолати, КДС кисилган тош ёки ўсмасининг мавжудлиги, сафро келиши, сафро характери). КДСда қисилган тош аниқланганида – шошилинч равишда ЭПСТ.

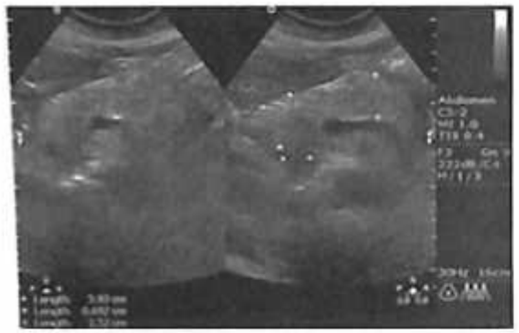



2.55-расм. *а, б.* Қорин пардаси ташқарисидаги бўшлиқ ўткир деструктив панкреатит ва инфильтратининг КТ белгилари.

Қўшимча: анестезиолог-реаниматолог текшируви. Лапароскопия (корин бўшлиғига геморрагик окма, қорин пардасидан ташқаридаги ҳужайрасининг геморрагик имбибицияси, ёғли некроз доғлари (стеаринли бляшкалар), жигар думалоқ боғламининг шиши, ошқозоннинг олдинги қорин деворига сурилиши, ҳаракатсиз ўт пуфаги ва бошқалар). Қорин бўшлиғи аъзолари ва корин пардаси ташқарисидаги бўшлиқ КТ.

Қуйидаги келтирилган белгилардан камида иккитаси бирга келганида ўткир панкреатит ташхисини қўйиш учун асос бўлади (бошқа жаррохлик патологияси истисно этилганидан сўнг):

а)типик клиник кўриниш (спазмолитиклар билан босилмайдиган интенсив бел оғриклари, тўхтамай қайт килиш, корин дам бўлиши; спиртли ичимлик, аччиқ овқат истеъмол қилиш ёки анамнезда ЎТК мавжудлиги ва бошқалар);

б) УТТ (ошқозон ости бези ўлчамининг катталашиши, эхогенлигининг пасайиши, контурининг тиниқ эмаслиги, корин бўшлиғида эркин суюқлик мавжудлиги), КТ белгилари (2.55 *а* ва *б* расм);

в) лаборатор кўрсаткичлар (гиперамилаземия, гиперамилазурия);

г) лапароскопияда олинган ферментатив экссудат амилазаси фаоллигининг юқорилиги (кон амилазаси фаоллигидан 2-3 марта юқори)ва ўткир панкреатитнинг лапароскопик белгилари.

а), б), в) усуллари ЎПни диагностикада мажбурий ҳисобланади, г) (лапароскопия) эса – кўрсатмага кўра бажарилади.

Ўткир панкреатит бўлган бемор оғирлигининг даражаси 11 прогностик омилни ўз ичига олган J. Ranson (1974) мультиомил тизими бўйича баҳоланади. Дастлабки 5 омил шифохонага ётқизилганида, бошқалари эса дастлабки 48 соат ичида баҳоланади (2.1-жадвал).

0-3 омиллар мавжуд бўлганида бемор ҳолати енгил оғирлик, 3-5 белгилар – ўртача оғирлик, беморда 5 ва ундан кўп белгилар аникланганида, бемор ҳолати оғир, деб баҳоланади.

Даволаш. Даволашнинг асосий шакли – интенсив консерватив терапия. Қуйида келтирилган даво эрта бошланганида (касаллик бошланганидан

дастлабки 12 соат ичида) самарадорлиги юқори. Лапаротомия шаклидаги жаррохлик амалиёти эндоскопик усуллар билан бартараф этиб бўлмайдиган (деструктив холецистит, касалланган панкреонекроз, қорин пардасидан ташқаридаги флегмона ва абсцессланиш, ошқозон-ичакдан қон кетиши ва бошқалар) жаррохлик йўналишидаги асоратлар ривожланганида кўрсатилади.

- Очлик.
- Ошқозонни зондлаш (совуқ сув билан ювиш ва ошқозон таркибининг доимий аспирацияси).
- Антисекретор терапия (оптимал муддат – касалликнинг дастлабки уч суткаси): контрикал 40 минг ТБ 500,0 физ. эритмада в/и томчилаб кунига 2 марта; танлов препаратлари – сандостатин (октреотид) 100 мкг × 3марта тери остига; заҳира препаратлари – квамател (40 мг × 2 марта в/и), 5-фторурацил (5 % - 5 мл в/и).

2.1-жадвал

J. Ranson (1974)бўйича бемор оғирлигини баҳолашнинг мультиомил тизими

Шифохонага ётқизилганида	
Ёши	55 ёшдан катта
Зардобда ЛДГ фаоллиги	350 ме/л дан юқори
Зардобда АСАТ фаоллиги	250 ме/л дан юқори
Қондаги глюкоза миқдори	11,1 ммоль/л дан юқори
Қондаги лейкоцитлар миқдори	16 минг дан юқори
Дастлабки 48 соатда	
Гематокритнинг пасайиши	10 % дан юқори
Мочевина миқдорининг кўтарилиши	1,8 ммоль/л дан юқори
Артериал РО	60 мм сим.уст. дан паст
BE (асос) танкислиги	4 ммоль/л дан юқори
Суюқлик секвестрацияси	6 л дан юқори
Кальций миқдорининг камайиши	2 ммоль/л дан паст

- Реологик фаол терапия (гепарин 5 минг ТБ × 4 марта к/а, рефортан 500,0 × 2 марта ва бошқалар).
- Плазма йўқотилишини тўлдириш (сув-электролит, оксил йўқотилиши ва бошқаларни коррекциялаш: тегишли инфузион воситалар умумий ҳисобда 1 кг тана оғирлигига 40 мл миқдорида; коллоид ва кристаллоид эритмалар нисбати – 1:4).
- Таъсир доираси кенг бўлган антибиотикотерапия (3-4 авлод цефалоспоринлари ёки 2-3 авлод фторхинолонлари метронидазол билан бирга).
- Детоксикацион терапия:

– оғир ўткир панкреатитда детоксикациянинг экстракорпорал усуллари тавсия этилади. Улардан серияли даволовчи плазмаферез (ЦКҲ

тўлдирилганидан сўнг ва эндотоксин шок бўлмаганида) кейин плазма алмаштириш билан (24-48 соатдан сўнг 1-3 сеанс, плазмоэксфузиянинг ўртача хажми 1 л атрофида) энг самарали ҳисобланади; экстракорпорал детоксикациянинг ҳар бир сеанси (бевосита плазмаферездан ташқари) форсирланган диурез тартибида сув-туз алмашинуви коррекцияси ва регидратация билан бирга амалга оширилиши керак;

– оғир ўткир панкреатитда детоксикация жараёнига қорин бўшлиғини лапароскопик (ёки лапароцентез ёрдамида) дренажлашда ва корин пардаси ташқарисидаги ҳужайра лапароскопик декомпрессиясида токсик экссудатлар эвакуацияси йўли билан (перитонеал, айникса, ретроперитонеал) ҳам эришилиши мумкин.

Шошилинч операцион даволаш:

– ферментатив перитонит ривожланганида.

– деструктив холециститда – кечиктирилган операцион даволаш.

– консерватив даводан самара бўлмаганида, динамик ичак тутилиши белгилари ва оғриқ сақланиши, юқори тана ҳарорати сақланиши, жигар-буйрак етишмовчилиги белгиларининг кучайиши ва лейкоцитоз ортиши.

– ошқозон ости безининг септик деструкциясининг клиник, УТ ва КТ белгилари.

– панкреатодуоденал соҳа томирларидан аррозив қон кетиши.

Жарроҳлик амалиёти ҳажми ва босқичлари:

– Юқори оралиқ лапаротомияси, Трейцдан ўнг ва чап тарафда кўндаланг-чамбар ичак ичак тутқич илдизи инфильтрацияси йўли билан корин пардаси ташқарисидан новокаинли блокада, жигарнинг айланма боғлами ва ретродуоденал ҳужайра блокадаси.

– Чарви халтасини очиш, ошқозон ости безини батафсил текшириш, панкреатит шаклини аниклаш, чарви, сафро йўлларини кўздан кечириш, экссудатни олиб ташлаш.

– КДС структураси аникланганида – КДСда ўткир даврда амалиёт ўтказилмайди, фақат холедохни ташки дренажлаш билан билиар тракт декомпрессияси амалга оширилади.

– Ферментатив холецистит аникланганида – пуфак йўли культи орқали умумий сафро йўлини дренажлаш билан холецистэктомия, зарурат бўлганида холедохолитиазни истисно этиш ва КДС ўтказувчанлигини баҳолаш учун интраоперацион холангиография.

Операциядан олдинги тайёргарлик:

– ошқозон-ичак тракти юқори бўлимларининг декомпрессияси ва бўшатиш;

– сийдик қопини бўшатиш;

– бевосита операциядан олдин ёки операция вақтида антибактериал препаратларни юбориш;

– эндотоксикоз ёки сув-электролит баланс бузилиши белгилари бўлганида интенсив инфузион терапия;

– тромбоэмболия асоратларини олдини олиш (оёкларга эластик бинт қўйиш ёки компрессион трикотаждан фойдаланиш).

Анестезия тури – миорелаксантлар билан умумий эндотрахеал наркоз.

Лапароскопияга кўрсатмалар:

– перитонеал синдром бўлган беморларга, шу жумладан, корин бўшлиғида эркин суюқликнинг УТ-белгилари бўлганида;

– ташхисни корин бўшлиғининг бошқа касалликлари билан дифференциаллаш зарурати бўлганида.

Лапароскопик операциянинг вазифалари диагностик, прогностик ва даволовчи бўлиши мумкин.

Лапароскопик операциянинг вазифалари:

а) ўткир панкреатит ташхисини тасдиклаш (ва шунга мос равишда корин бўшлиғининг бошқа касалликлари, энг аввало ўткир жарроҳлик патологияси – мезентериал тромбоз ва бошқаларни истисно этиш);

Ўткир панкреатитнинг белгиларига қуйидагилар киради:

– кўндаланг чамбар ичак қаткорин илдизи шиши мавжудлиги;

– амилаза фаоллигининг юқорилиги (қон амилазаси фаоллигидан 2-3 марта юқори) билан оқма мавжудлиги;

– стеатонекрозларнинг мавжудлиги;

б) оғир панкреатит белгиларини аниқлаш:

– ферментатив окманинг геморрагик характери (пушти, тўқ қизил, малина ранг, жигар ранг);

– стеатонекрозларнинг тарқалган ўчоқлари;

– ошқозон ости безидан ташқарига чиқадиган қорин пардасидан ташқаридаги ҳужайранинг кенг геморрагик тўйиниши.

Даволаш вазифалари:

– перитонеал экссудатни олиб ташлаш ва корин бўшлиғини дренажлаш;

– корин пардасидан ташқаридаги ҳужайрани лапароскопик декомпрессиялаш (корин пардасидан ташқаридаги ҳужайрага максимал зарарланган жойларда кўтарилувчи ва пасаювчи чамбар ичаклари бўйлаб геморрагик тўйиниш тарқалган ҳолларда кўрсатилади);

– 100 мкмоль/л дан юқори гипербилирубинемия билан зўраювчи билиар гипертензия мавжуд бўлганида ва интенсив терапия бошланганидан 24 соат ўтгач холецистомияга кўрсатма мавжуд;

– ўткир панкреатитнинг деструктив холецистит билан бирга келганида айтиб ўтилган тадбирларга қўшимча сифатида пуфак йўли орқали холедохни дренажлаш билан холецистэктомияга кўрсатма берилади.

Лапароскопияга карши кўрсатмалар:

– стабил бўлмаган гемодинамика (эндотоксин шок);

– корин бўшлиғидаги кўр сонли операциялардан сўнг (олдинги корин деворининг ифодаланган чандикли жараёнлари ва гигант вентрал чурра).

Ўткир деструктив панкреатитнинг йирингли асоратларида жарроҳлик амалиётига кўрсатма берилади. Унинг мақсади зарарланган корин пардаси ташқарисидаги ҳужайра санацияси ҳисобланади. Жарроҳлик амалиёти объекти – йирингли-некротик парапанкреатит ва/ёки касалланган панкреонекроз. Амалиёт зарарланган корин пардаси ташқарисидаги ҳужайрани очиш, санациялаш ва дренажлашни ўз ичига олади. Йирингли-некротик ўчоқ санациясининг асосий усули некрсеквестрэктомия саналади. У бир марталик ва кўп босқичли бўлиши, шунингдек, анъанавий ҳамда кам инвазив усулда амалга оширилиши мумкин.

Деструктив панкреатитда жарроҳлик амалиётининг ҳажми – чарви халтаси ва корин пардасидан ташқаридаги бўшлиқни дренажлаш ва тампонлаш, ошқозон ости безини абдоминизациялаш, некрсеквестрэктомия, холецистэктомия ва сафро йўлларини дренажлаш.

Операциядан кейинги даврда 7 кун давомида антибактериал терапия (жарроҳлик амалиёти характери, бактериологик таҳлил натижаларига кўра – биринчи суткада таъсир доираси кенг бўлган препаратлар – 3 ва 4 авлод цефалоспоринлар гуруҳи, асоратлар ёки перитонит мавжуд бўлганида фторхинолон ёки нитроимидазол гуруҳи препаратлари билан бирга қўллаш тавсия этилади):

– оғриқсизлантирувчи препаратлар (дастлабки 1-2 кун наркотик препаратлар, сўнг наркотик бўлмаган анальгетиклар, спазмолитиклар);

– инфузион терапия (бажарилган операция характери, эндотоксикоз белгилари, сув-электролит баланс бузилишларига кўра);

– қон реологиясини яхшилайдиган препаратлар;

– ОИТ ўткир яраларини олдини олиш учун антисекретор препаратлар – операциядан 2-3 кун ўтгач Н2-блокаторлар инъекцион шаклда, сўнг таблетка шаклида ва протон насос ингибиторлари;

– ошқозон-ичак тракти моторикасини тиклаш (ичак резекцияси бўлмаганида – операциядан 2-3 кун ўтгач, кунига 2-3 марта дори воситалари билан ичакни стимуляция қилиш, ичак резекциясида – операциядан 3-4 кун ўтгач, юмшоқ стимуляция);

– тромбоэмболия асоратларини олдини олиш, паст молекуляр ёки юқори молекуляр антикоагулянтлар (операциядан 6 соат ўтгач, ҚИВ назорати остида);

– бронх-ўпка асоратларини олдини олиш;

– имкониятга кўра беморларни эртароқ фаоллаштириш;

– бажарилган жарроҳлик амалиёти характери ва ичак перистальтикасининг тикланишига кўра энтерал овқатлантириш;

– ифодаланган энтерал етишмовчиликда энтеросорбция, энтерал овқатлантиришнинг эрта муддатларида ферментатив препаратлар қўлланилиши мумкин;

– лаборатор текширувлар (пешоб, қоннинг клиник-биокимёвий таҳлили, коагулограмма, ҚИВ, қондаги қанд миқдори, КАҲ, электролитлар) – реанимация бўлимида ҳар куни, жарроҳлик бўлимида операциядан кейинги 3-, 7 кун ва шифохонадан чиқишда, зарурат бўлганида кўпроқ, геперин қабул қилганда ҚИВ ҳар куни;

– 3-7-кун ва шифохонадан чиқишда корин бўшлиғи УТТ, зарурат бўлганида кўпроқ;

– бажарилган операцияга кўра, шунингдек, корин ичи ёки қориндан ташқаридаги асоратларга шубҳа бўлганида зарурат бўлганида рентген назорати.

Шифохонадан чиқишда тавсиялар. Яшаш жойи бўйича жарроҳ назорати. Парҳезга (5-стол) риоя қилиш, 2-3 ой давомида бандаж тақиш. Динамикада корин бўшлиғи УТТ ва қондаги қанд миқдори назорати.

ТЕШИЛГАН ГАСТРОДУОДЕНАЛ ЯРАЛАР

ХКТ-10. К 25, К 26, К 28

Таърифи. Тешилган гастродуоденал яралар – ошқозон ва ўн икки бармоқли ичак яра касаллигининг ургент асоратланиши бўлиб, унга ошқозон ва дуоденал таркибнинг тушиши билан яранинг эркин корин бўшлиғига киришидан иборат.

Этиопатогенез. Тешилиш ошқозон таркибининг оқиб чиқиши ва эркин корин бўшлиғига газ тушиши билан бирга кечади. Бунда ошқозон таркиби кислоталик даражасининг юқорилиги сабабли корин бўшлиғига аввало кимёвий, кейин эса бактериал қўзғатувчи сифатида таъсир кўрсатади. Касаллик патогенезининг бу хусусияти клиник кечишининг ўзига хос динамикасини белгилайди. Касаллик кўриниши биринчи навбатда бевосита тешилгандан сўнг маълум даражада корин пардасининг хлорид кислотасидан кимёвий куйиш билан боғлиқ бўлган шок клиникасига ўхшайди. Бунда перитонит асептик характерга эга бўлади. Вақт ўтиши билан корин пардасининг секрет реакцияси туфайли хлорид кислотасининг нейтралланиши юз беради ва перитонит инфекцияланади, кейин эса ёйилган йирингли бўлади.

Таснифи (В.С. Савельев, 1978).

1. Этиологияга кўра сурункали ва ўткир симптоматик яранинг перфорацияси фарқланади (гормонал, стрессли ва бошқалар).

2. Жойлашувига кўра:

а) ошқозон яраси (кичик ёки катта эгрилик, антрал, препилорик, пилорик, кардиал бўлим ёки ошқозон танасининг олдинги ёки орқа деворида);

б) ўн икки бармоқли ичак яраси (бульбар, постбульбар).

3. Клиник шаклига кўра:

а) эркин корин бўшлиғига кириш (типик, ёпик);

б) атипик перфорация (чарвихалтасига, кичик ёки катта чарвига – қорин пардаси парчалари орасига, қорин пардаси ташқарисидаги ҳужайрага, битишма билан изоляцияланган бўшлиққа);

в) перфорациянинг ошқозон-ичак трактига қон кетиш билан бирга кечиши.

4. Перитонит фазасига кўра (клиник даврларга кўра): кимёвий перитонит фазаси (бирламчи шок даври); бактериал перитонит ривожланиши ва тизимли яллиғланиш реакцияси синдроми фазаси (сохта хотиржамлик даври); тарқалган йирингли перитонит фазаси (оғир абдоминал сепсис даври).

Клиник кўриниши. Клиник кўринишини баҳолашда перитонит зўрайишига кўра касаллик клиник манзарасининг ўзига хос трансформациясини инобатга олиш зарур:

1. Реактив босқич – перитонитнинг классик намоён бўлиши: ханжарсимон оғриқ, қорин девори мушакларининг «тахтасимон» таранглиги, пальпация ва бемор ўгирилганида кескин оғриқ ва бошқалар.

2. Токсик босқич – камаювчи оғриқ синдроми фонида интоксикация клиникаси ва қорин пардаси қўзғалишининг кучсиз ифодаланган симтомлари.

3. Полиаъзо етишмовчилиги босқичи (терминал) – кейинчалик оғриқ синдромининг камайиши, аъзо ва тизим дисфункцияларининг қўшилиши ва зўрайиши (оғир сепсис, ЎБЕ, паралитик ЎИТ, МНТ, ЮҚТҚ, энтерал етишмовчилик ва бошқалар) фонида бемор ҳолатининг прогрессив ёмонлашиши. Маҳаллий абдоминал клиник белгилардан фақат қолдиқ белгилар – пастоз ва олдинги қорин бўшлиғи пальпациясида бироз оғриқ хос. Қорин пардаси қўзғалиши симптоми хос эмас ва уларнинг йўқлиги перфорация ва перитонитни истисно этиш учун асос бўлмаслиги лозим.

Дифференциал диагноз. Гастродуоденал яранинг тешилишини ўткир холецистит, ўткир аппендицит, гинекологик патологиянинг ўткир шакллари, ичак тутилиши, ўткир панкреатит, ҳар қандай этиологияли перитонит каби қорин бўшлиғи ва қорин пардаси ташқарисидаги бўшлиқ аъзоларининг деярли барча ўткир касалликларидан дифференциациялаш лозим. Яширин тешилган яра алоҳида эътибор талаб этади. Бунда патологик жараён жойлашади ва перитонит жигар ости бўшлиғи ва/ёки ёнбош чуқурчаси билан чекланади.

Текширув баённомаси.

Текширувнинг лаборатор усуллари:

Мажбурий: қон ва пешобнинг умумий таҳлили. ҚИВ, қон гуруҳи ва Rh-омилни аниқлаш.

Қўшимча: қоннинг биокимёвий таҳлили, коагулограмма, RWга қон.

Текширувнинг инструментал усуллари:

Мажбурий: қорин бўшлиғи ва кўкрак қафасининг кенг кўламли рентгеноскопияси (графияси) (2.56 ва 2.57-расм). Қорин бўшлиғи аъзолари УТТ. ЭКГ.



2.56-расм. Диафрагманинг чап гумбази остидаги эркин газ.



2.57-расм. Диафрагма гумбазлари остидаги эркин газ.



2.58-расм. Перфорация ва қон кетиши билан асоратланган яра.



2.59-расм. Дуоденал яра перфорацияси.

Қўшимча: ЭГДФС, лапароскопия (2.58 ва 2.59-расм).

Даволаш. Шошилинч жарроҳлик амалиёти.

Операциядан олдинги тайёргарлик:

– ошқозон-ичак трактининг юқори қисмлари декомпрессияси ва уларни бўшатиш;

– сийдик копини бўшатиш;

– бевосита операциядан олдин премедикация вақтида ёки интраоперацион в/и цефалоспорин қаторидаги антибактериал препаратларини юбориш;

– эндотоксикоз ёки сув-электролит баланс бузилишлари белгилари бўлганида интенсив инфузион терапия;

– тромбоэмболия асоратларини олдини олиш (оёкларга эластик бинт қўйиш ёки компрессион трикотаждан фойдаланиш).

Анестезия тури – умумий эндотрахеал наркоз.

Жарроҳлик амалиёти усуллари. Ёрдам ҳажми ва тури яра тури, перфорациядан сўнг ўтган вақт, перитонитнинг ифодаланганлиги, бемор ёши, бирга келган патология характери ва оғирлиги, операция қилётган бригаданинг техник имкониятларига кўра қатъий равишда индивидуал ҳолда белгиланади. Паллиатив (тешилган ярани тикиш) ва радикал (ваготомия билан ярани кесиш, корин резекцияси ва бошқалар) операция фарқланади. Жарроҳлик амалиёти усулини танлашда операциянинг асосий максади бемор ҳаётини сақлашдан иборат эканлигини эътиборга олиш зарур.

I. Перфоратив ярани тикиш таркоқ перитонит бўлганида (айниқса, тешилганига 6 соатдан кўп вақт бўлса), операцион хавфнинг юқори даражаси (оғир бирга келган касалликлар, кексалик), яра анемнези ва сурункали жараённинг визуал белгилари бўлмаган «янги» яра бўлган ёш беморларда, стрессли симптоматик яра перфорацияси ҳолатида ўтказилади.

Қорин деворидаги перфорация икки қатор тугунли сероз-мушак чоклари билан «беркитилади». Уларнинг ҳар бири ошқозон (ичак) бўйлама ўқи йўналишида қўйилади. Бунда чоклар қатори кўндаланг йўналишда жойлашади. Бу аъзо оралиғи торайишини олдини олиш имконини беради.

Агар яра деворлари тешилган тешик атрофида ҳаракатсиз, ғовак бўлса ва қўйилган чоклар боғланганида ёрилиб чиқса, оёқдаги ошқозон-чамбар боғлам ёки чарви тутамини тикиш билан мустаҳкамлаш мумкин (2.60-расм а, б, в).

Баъзан чокларни кесишда Поликарпов усулидан фойдаланишга тўғри келади. У яра четларини чоклар билан боғламай, тешикларни оёқдаги чарви тутамлари билан мустакил тампонлашни таклиф этган. Бу тутам узун ип ёрдамида тешик оркали ошқозон юзасига киритилади, сўнг ошқозон девори оркали қайта сероз юзага ўтказилган шу ип билан фиксацияланади. Ип учларини боғлашда чарви тешикни зич тампонлайди. Шундан сўнг яра атрофида ва ундан бироз четлашган ҳолда чарви қўшимча равишда ташки томондан алоҳида чок билан фиксацияланади.



2.60-расм. Ўн икки бармокли ичакнинг перфоратив ярасини тикиш боскичлари.

Ўн икки бармокли ичакнинг тешилган ярасида перфорациянинг дастлабки 12 соатида ярани лапароскопик тикиш тавсия этилади.

Перфоратив ярани лапароскопик тикиш операциясини бажаришга кўрсатмалар қуйидагилардан иборат:

– оғир бирга келган патологиянинг йўклиги;

– перфоратив тешикнинг ўн икки бармокли ичакнинг олдинги деворида жойлашуви;

– перфорация ўлчами 1,0 см дан катта бўлмаслиги;

– тикиш зонасида ўтказувчанлик бузилиши белгиларининг йўклиги;

– касаллик бошланганидан ўтган муддат 12 соатдан кўп эмаслиги;

– корин бўшлиғининг «юқори қавати» аъзоларида аввал ўтказилган операцияларнинг йўклиги;

– ўн икки бармокли ичак сурункали ярасининг перфорацияси, лекин тикиш операциясидан сўнг ярага қарши комплекс терапиядан кутилаётган ижобий натижада (ёшлик, анамнезда яра касаллигининг бошдан кечирилган асоратлари ва ярага қарши терапиянинг йўклиги).

Перфоратив ярани лапароскопик тикиш операциясини бажаришга қарши кўрсатмалар қуйидагилардан иборат:

– анамнезда яра касаллигининг бошдан кечирилган асоратлари мавжудлиги (кон кетиши, перфорация, пенетрация);

– лапароскопик операцияларни ўтказишга умумий карши кўрсатмалар (бирга келган касалликларнинг оғир шакллари, юрак-кон томир етишмовчилиги, коагулопатия);

– касаллик бошланган вақтдан ўтган муддатнинг 12 соатдан кўплиги, ичак парезига олиб келадиган таркоқ йирингли-фибриноз перитонит ривожланиши;

– пилородуоденал канал стенози;

– перфорация ўлчамининг 1,0 см дан катталиги;

– кўп сонли яралар (ошқозон ярси, ўн икки бармокли ичак ярасининг ошқозон ярси билан бирга кечиши);

– яра перфорациясининг кон кетиши билан кечиши;

– яра малигнизациясига шубҳа қилиш.

Перфоратив ярани лапароскопик тикиш усули:

1-босқич, тайёрлов босқичи бўлиб, қуйидагиларни ўз ичига олади:

1) корин бўшлиғига қўшимча троакар ва асбобларни қўйиш; 2) корин бўшлиғининг дастлабки санацияси; 3) корин бўшлиғига бириктириш материалларини киритиш.

Операциянинг 2-босқичи – перфоратив тешикни тикиш ва эндотугун қўйиш.

Игнанинг биринчи санчиғи барча катламлар оркали албатта перфоратив тешик оркали санчиш билан четидан 0,5-1,0 см масофада жойлашади. Иккин-

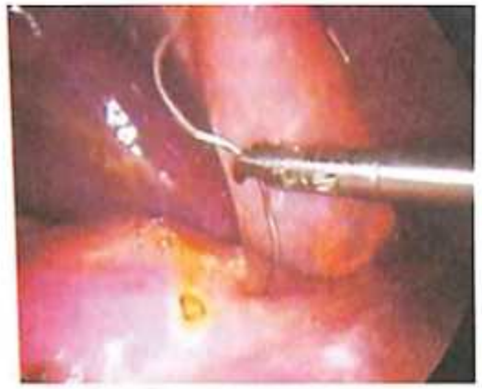

а) игнанинг биринчи санчиғи



б) перфоратив тешик орқали санчиш



в) перфоратив тешик орқали иккинчи санчиқ

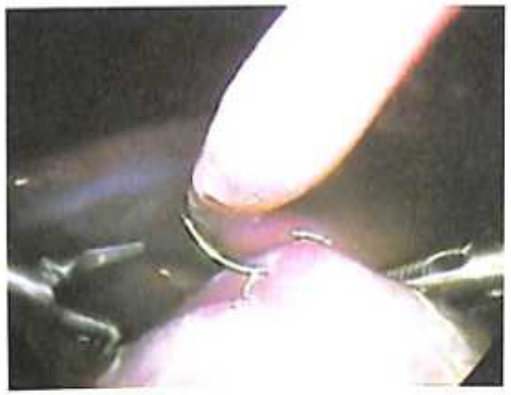

г) перфоратив тешикдан 0,5-1 см да санчиш

2.61-расм. Перфоратив ярани лапароскопик тикиш (*а, б, в, г*).

чи санчиқ тешик чеккасидан 0,5-1,0 см масофада ташқарига санчиш билан перфоратив тешик орқали ўтказилади (2.61-расм а, б, в, г).

Эндотугунлар интракорпорал каби экстракорпорал ҳам шаклланади.

3-босқич – операциянинг якунланиши қуйидагиларни ўз ичига олади:

1) тикиш герметиклигини назорат қилиш;
2) тикиш майдонини мустаҳкамлаш;
3) корин бўшлиғининг якуний санацияси;
4) корин бўшлиғини дренажлаш;
5) гемостаз назорати;
6) асбоб ва троакарларни олиб ташлаш ҳамда пневмоперитонеумни тўхтатиш.

II. Лапароскопик тикиш учун шароит бўлмаганида трункуляр ваготомия билан **Джадд операцияси** (корин бўйни олдинги ярим айланасини яра

билан ромбсимон кесиш ва ошқозон ҳамда ўн икки бармоқли ичак яраси четларини кўндаланг тикиш) бажарилади. Уни бажариш учун кўрсатмалар қуйидагилардан иборат:

– ўн икки бармоқли ичак олдинги девори ёки ошқозоннинг пилорик қисми ярасининг перфорацияси, лекин меъданинг чиқиш қисмидан 3 см дан юқори эмас;

– беморларнинг ёши ва ўрта ёши;

– перитонитнинг тарқалган шакллари йўқлиги.

Атрофидаги тўқималарга ўтувчи ва ўн икки бармоқли ичак оралиғининг стенозланишига олиб келган катта йирингли инфильтрат бўлганида перфоратив тешикни тикиш ва трункуляр ваготомия билан гастроеюноанастомоз қўйиш мумкин.

6 соатдан 24 соатгача ва ундан кўп муддатли тешилган гастродуоденал ярада (перитонитнинг токсик ва терминал босқичларида) ярани тикиш ва перитонит босқичи ва унинг тарқалганлигига кўра даволаш.

III. Ошқозон резекциясига кўрсатмалар:

1) перфорациядан стационарга келгунча бўлган муддат 6-8 соатдан ошмаслиги лозим;

2) перфорациягача яра анамнезининг мавжудлиги;

3) коникарли умумий ҳолат ва бирга келган оғир касалликларнинг йўқлиги;

4) бемор ёши 25 ёшдан 59 ёшгача;

5) қорин бўшлиғида йирингли экссудат ва кўп миқдорда ошқозон-дуоденал таркибнинг йўқлиги.

Ошқозон ёки ўн икки бармоқли ичак тешилган яраси операциясининг якуний босқичида қорин бўшлиғининг яхши туалети бўлиши керак. Ошқозон-дуоденал таркиб ва экссудат қолдиклари қанча яхши олиб ташланган бўлса, операциядан кейинги давр шунча енгил кечади ва қорин бўшлиғида йиринг хосил бўлиши учун имкон кам бўлади.

Агар операция вақтида қорин бўшлиғида катта миқдорда таркиб бўлса, яхшилаб тозаланганлигига қарамай, қорин бўшлиғини дренажлаш мақсадга мувофиқ.

Операциядан кейинги даврда жарроҳлик амалиётининг турига кўра симптоматик ва специфик терапия ўтказилади:

– 5-7 кун давомида антибактериал терапия (жарроҳлик амалиёти характери, бактериологик текширув натижаларига кўра – биринчи суткада таъсир доираси кенг бўлган препаратлар – 3 ва 4 авлод цефалоспоринлари, асорат ёки перитонит бўлганида фторхиналон ёки нитроимидазол гуруҳи препаратлари билан биргаликда қўллаш тавсия этилади);

– оғриксизлантирувчи препаратлар (дастлабки 1-2 кун наркотик препаратлар, сўнг наркотик бўлмаган анальгетик, спазмолитиклар);

– инфузион терапия (бажарилган операция характери, эндотоксикоз кўриниши, сув-электролит баланс бузилишларига кўра);

– қон реологиясини яхшилайдиган препаратлар;

– операциядан 2-3 кун ўтгач, Н2-блокаторлар инъекцион, сўнг таблетка шаклида ва протон помпа ингибиторлари;

– ошқозон-ичак тракти моторикасини тиклаш (операциядан кейинги 2-3 кундан кунига 2-3 марта ичакнинг медикаментоз стимуляцияси);

– тромбоэмболия асоратларини олдини олиш, паст молекуляр ёки юқори молекуляр антикоагулянтлар (операциядан 6 соат ўтгач, ҚИВ назорати остида);

– бронх-ўпка асоратларини олдини олиш;

– имкониятга кўра беморни эртарок фаоллаштириш;

– бажарилган операция характери ва ичак перистальтикасининг тикланишига кўра энтерал овқатлантириш;

– замбуруғга карши препаратлар;

– лаборатор текширувлар (қон, пешобнинг клиник таҳлили, коагулограмма, ҚИВ, кондаги қанд миқдори, КАҲ, АСТ, АЛТ, ишқорли фосфатаза, креатинин, мочевина, оқсил, электролитлар) реанимация бўлимида хар куни, жарроҳлик бўлимида операциядан кейинги 3, 7 кун, шифохонадан чикишда, гепарин қабул қилганда ҚИВ хар куни;

– 3, 7 кун ва шифохонадан чикишдан олдин қорин бўшлиғи УТТ, зарурат бўлганида тез-тез;

– бажарилган операцияга кўра, шунингдек, интраперитонеал ёки экстраперитонеал асоратларга шубҳа бўлганида рентген назорати.

Шифохонадан чикишда тавсиялар. Яшаш жойи бўйича жаррох ва гастроэнтеролог назорати, бирламчи битганида операциядан кейинги 8-10 кун чокларни олиб ташлаш, парҳезга риоя килиш (1-стол), жисмоний юкламани чеклаш, индивидуал бандаж такиш. 2, 6 ва 12 ойдан сўнг ЭГДС назорати.

ЎТКИР ГАСТРОДУОДЕНАЛ ҚОН КЕТИШИ

ХКТ-10. К 25.2, К 25.6, К 26.2, К 26.6

Таърифи. Ўткир гастродуоденал қон кетиши – бу қонниг қон ўзанидан овқат хазм қилиш трактининг юқори кисмига бир марталик ёки кўп марталик клиник аҳамиятли тушиши.

Қон йўқотиш – қон кетиши натижасида ривожланадиган хамда қонниг кислород транспорти пасайиши натижасида келиб чиққан гипоксия ва циркуляцияланадиган қон ҳажми (ЦҚҲ) пасайишига мувофиклаштирувчи ва патологик реакциялар комплексини характерлайдиган патологик жараён.

Этиопатогенез. Ошқозон-ичак тракниг юқори кисмларидан ўткир қон кетишининг энг кўп учрайдиган сабаби – ошқозон ва ўн икки бармокли ичакнинг яра касаллиги, қон кетишининг 45% уларга тўғри келади. Сўнгги ўн

йилликда ярали гастродуоденал қон кетиши бўлган беморлар сони 1,5 марта ўсди. Эркакларда ярали гастродуоденал қон кетиши аёлларга нисбатан 2,5-3 марта кўп учрайди.

Ўткир қон йўқотиш циркуляцияланадиган қон ҳажмининг тез камайишига олиб келади. Кутилмаган гиповолемия стрессниг кучли омили бўлиб, вегетатив-эндокрин силжишни келтириб чикаради. Симпатик-адренал тизим стимуляциясидан ташқари қон йўқотишга жавобан гипофизар-буйрак усти бези тизими фаолияти стимуляцияланади. Томир девори тонуси ва ўтказувчанлигига таъсир кўрсатувчи глюкокортикондларнинг улоктирилиши ортади, альдостерон ва антидиуретик гормон секрецияси кучаяди. Ўткир қон йўқотишда организмнинг барча ҳимоя-мувофиклаштирувчи реакциялари марказий гемодинамикани ушлаб туриш ва артериал босимнинг нормал даражасини сақлашга каратилади. Бу икки йўл билан амалга оширилади: томирлар спазми ҳисобига томир ўзани сиғимининг камайтирилиши, қон депозити ва тўқима орасидаги суюклик ҳисобига ЦҚҲ танкислигини тўлдириш.

Таснифи.

Ўткир гастродуоденал қон кетишининг классификация (А.А. Курыгин, С.Ф. Багненко, 2009 й.).

I. Этиологик белгиларига кўра:

1. Манбаи куйидагилардан иборат бўлган яра этиологияли қон кетиши:

а) сурункали ошқозон яраси;

б) ўн икки бармокли ичакнинг сурункали яраси;

в) ошқозон ва ўн икки бармокли ичакнинг ўткир яраси:

• «стрессли» (катта жарроҳлик амалиётлари, кенг кўламли куйиш, оғир жароҳатлардан кейин эрта муддатларда юзага келади),

• «токсик» (оғир заҳарланиш, агрессив суюклик кабул килиш, баъзи дори воситаларини узок муддат истеъмол килишда (дори яраси) ривожланади),

• Ички аъзо ва тизимларнинг катор касалликларида юзага келадиган (таркалган атеросклероз, васкулитлар, қон касалликлари, жигар циррози, уремия билан СБЕ, механик сариклик ва бошқалар).

• «эндокрин» – баъзи эндокрин касалликлар: Иценк-Кушинг синдроми, лекомпенсацияланган кандли диабет, гиперпаратиреозда ривожланади;

г) ингичка ичакнинг пептик яраси (гастроэнтероанастомоз).

2. Сабаби куйидагилардан иборат бўлган ярасиз этиологияли қон кетиши:

а) портал гипертензия синдромида қизилўнгач ва кардия ВВК;

б) эрозив-геморрагик гастрит;

в) қизилўнгач ва ошқозоннинг хавфли ва хавфсиз ўсмаси;

г) қизилўнгач, ошқозон, ўн икки бармокли ичак дивертикуллари;

д) қизилўнгач ва ЎНБИ шиллиқ қаватининг ёт жисм билан зарарланиши;

е) кам учрайдиган касаллик ва синдромлар (Крон касаллиги, васкулитлар, сифилис, сил, Дьелафуа синдроми).

II. Манба жойлашувига кўра: Қизилўнгач; Ошкозон; Дуоденал.

III. Клиник кечишига кўра: Давом этувчи; Тўхтаган.

IV. Қон йўқотиш катталигига кўра: 1. Енгил; 2. Ўрта; 3. Оғир даража.

Қон кетишининг эндоскопик кўриниш маълумотларига асосланган классификация(J.A. Forrest, 1974).

I. Давом этувчи қон кетиш:

- IA – оқимли, пульсацияланадиган, артериал қон кетиши.
- IB –веноз, ланж, паренхиматоз қон кетиши.

II. Тўхтаган қон кетиши:

- IIA – қон кетиш манбаи юмшоқ қизил тромб билан қопланган;
- IIB – фиксацияланган тромб ёки ивинди;
- IIC – яра тубининг геморрагик сингиши, қон кетиш манбаи жигарранг-даги нуқтали тромбланган капиллярларли кулранг фибрин билан қопланган.

III. Яра тубининг тозалиги, юқорида санаб ўтилган тўғридан-тўғри визуал белгиларнинг йўқлиги.



Форрест IA **Форрест IB** **Форрест IIA** **Форрест IIB** **Форрест IIC**

Ўткир қон йўқотишни оғирлик даражаси бўйича классификация (Гостищев В.К., Евсеев М.А., 2008).

I даража (енгил қон йўқотиш) – характерли клиник белгилар йўқ, ортостатик тахикардия бўлиши мумкин, гемоглобин миқдори 100 г/л, гематокрит 40 % дан кам эмас. ЦҚҲ танқислиги 15 % гача.

II даража (ўртача оғирликда қон йўқотиш) – АБнинг 15 мм сим.уст.дан кўпроқ пасайиши билан ортостатик гипотензия ва ЮҚС бир дақикада 20 дан ортиши билан ортостатик тахикардия, гемоглабин даражаси 80-10 г/л, гематокрит 30-40 %. ЦҚҲ танқислиги 15-25 %.

III даража (оғир қон йўқотиш) – периферик дисциркуляция белгилари (оёк-қўлларнинг дистал қисмлари совуқ, тери ва шиллиқ қаватлар рангпар), гипотензия (АБсист 80-100 мм сим.уст.), тахикардия (ЮҚС дақикада 100 дан ортиқ), тахипноэ (НҲС дақикада 25 дан ортиқ), ортостатик коллапс белгилари, диурез камайган (20 мл/соатдан кам), гемоглобин даражаси 60-80 г/л чегарасида, гематокрит 20-30 % атрофида. ЦҚҲ танқислиги 25-35 %.

IV даража (ўта оғир қон кетиши) – хуш бузилиши, чукур гипотензия (АБсист 80 мм сим.уст.дан паст), тахикардия (ЮҚС дақикада 120 дан ортиқ) ва тахипноэ (НҲС дақикада 30 дан ортиқ), периферик дисциркуляция белгила-

ри, анурия; гемоглабин миқдори 60 г/л дан паст, гематокрит – 20 %. ЦҚҲ танқислиги 35 % дан юқори.

Гематокрит ва бемор оғирлиги бўйича Moore математик усулидан фойдаланган ҳолда қон йўқотиш оғирлигини аниқлаш.

1959 йилда F.D. Moore гематокрит маълумотларидан фойдаланган ҳолда қон йўқотиш оғирлик даражасини аниқлашнинг математик усулини таклиф этди.

Vк = ЦҚҲк× (Нтк – Нта / Нтк).

Vк – қон йўқотиш (мл).

ЦҚҲк – циркуляцияланадиган қоннинг керакли ҳажми (мл). меъёрда аёлларда ўртача 60 мл/кг ни ташкил этади; эркакларда – 70 мл/кг; хомиладорларда –75 мл/кг.

Нтк – гематокритнинг керакли сони (аёлларда – 42%, эркакларда – 45%).

Нта – қон кетиши тўхтаганидан сўнг беморда аниқланган гематокрит сони.

ЦҚҲ танқислиги = Циркуляцияланадиган қоннинг керакли хажми (**ЦҚҲк**) – беморнинг қон йўқотиш ҳажми (Vк).

Клиник кўриниши.

Гастродуоденал қон кетишининг асосий клиник белгилари қуйидагилардан иборат:

- тоза қон ёки «қаҳва қуйқаси» шаклида қусиш;
- мелена ёки қора шаклли нажас;
- тери қопламларининг рангпарлиги;
- турли даражада ифодаланган гипотензия ва тахикардия;
- бош айланиши, муздек ёпишқоқ тер;
- ўсиб борувчи умумий ҳолсизлик, ҳушдан кетиш.

Диагностика. Текширув баённомаси.

Текширувнинг лаборатор усуллари:

- **мажбурий:** гематокрит* билан қоннинг умумий таҳлили, ҚИВ*, пешобнинг умумий таҳлили*, қон гуруҳи ва Rh-омилни аниқлаш**, коагулограмма**, қоннинг биокимёвий таҳлили** (билирубин, ферментлар, мочевина, креатинин, умумий оқсил);
- **қўшимча:** нажасни яширин қонга текшириш, зарурат бўлганида В, С гепатити маркерлари**.

Текширувнинг инструментал усуллари:

- **мажбурий:** ошқозонни зондлаш*, тўғри ичакни бармоқ билан текшириш*, шошилинч эзофагогастродуоденоскопия**;
- **қўшимча** (ташхис аниқ бўлмаганида, беморда бирга келган патология бўлганида): ЭКГ, қорин бўшлиғи аъзолари УТТ**, кўкрак қафасининг рентгенологик текшируви; ингичка ичакдан қон кетиши мумкин бўлган манбани аниқлаш учун (дивертикуллар, полиплар) ингичка ичакнинг рентген-текшируви (ОИТ бўйича барий пассажи)**.

Дифференциал диагноз. Нафас йўлларининг юқори қисмлари, бурун-ҳалқум ва ўпкадан қон кетиши билан ўтказилади.

Даволаш.

Консерватив даволаш:

I. Умумий вазият:

1. Тинч ётиш тартиби.

2. Мейленграхт парҳези (механик ва термик парҳез).

II. Медикаментоз терапия:

1. Гемостатик терапия: аминокапрон кислота 5% –100 мл кунига 2-3 марта, дицинон (2 мл дан 12,5% эритма кунига 3 марта мушак орасига ёки вена ичига), викасол (1 мл дан 1% эритма мушак орасига кунига 2 марта), кальций хлорид (10 мл дан 10% эритма вена ичига).

2. Туз кислотаси ва пепсин маҳсулотини босиш: Н2 блокаторлар, протон помпа блокаторлари.

3. Инфузион терапия. ЦҚҲ ни меъёрлаштириш учун қон йўқотилишини коррекциялаш мақсадида ўтказилади (П.Г. Брюсов 1998 й.).

Қон йўқотиш катталиги (ЦҚҲ %)	Трансфузиянинг умумий ҳажми (қон йўқотиш ҳажмидан %)	Қон алмаштириш компонентлари ва уларнинг нисбати
10 гача	200-300	Монотерапия шаклидаги кристаллоидлар ёки (0,7+ 0,3) нисбатда сунъий коллоидлар билан биргаликда
11-20	200	Коллоидлар ва кристаллоидлар (0,5 + 0,5)
21-40	180	Эр.масса, альбумин, коллоидлар ва кристаллоидлар (0,3+ 0,1+0,3+ 0,3)
41-70	170	Эр.масса, альбумин, коллоидлар ёки плазма, кристаллоидлар (0,4 + 0,1+ 0,25 + 0,25)
71-100	150	Эр.масса, альбумин, коллоидлар ёки плазма, кристаллоидлар (0,5 + 0,1+ 0,2 + 0,2)

3. Гемо- ва плазмотрансфузия. Сунъий гемодилюция фонида гемоглобин концентрациясининг 70 г/л дан ва гематокрит сонининг 0,25 гача пасайиши эритроцитар масса қуйишга кўрсатма саналади.

III. Эндоскопик гемостаз:

1) монополяр диатермокоагуляция;

2) яра периметрига этанол эритмасини юбориш;

3) аргоноплазмали коагуляция.

Ярада гемостазни янада тўлиқроқ назорат қилиш мақсадида такрорий эндоскопик текширувлар ўтказилади (динамик эндоскопия).

Назорат эндоскопик текширувлари қуйидаги ҳолларда бажарилади:

а) бирламчи аниқланган F-IA қон кетишида – динамик эндоскопия бажарилмайди, беморга шошилинч тартибда жарроҳлик амалиёти ўтказилади;

б) бирламчи аниқланган F-IB қон кетишида – 8 соатдан сўнг бажарилади;

в) бирламчи аниқланган F-IIA қон кетишида – 12 соатдан сўнг бажарилади;

г) бирламчи аниқланган F-IIB қон кетишида – 24 соатдан сўнг бажарилади;

д) бирламчи аниқланган F-IIC, F-III қон кетишида – эндоскопик гемостаз қўлланилмайди. Назорат эндоскопияси бирламчидан 72 соат ўтгач бажарилади.

Юқорида келтирилган интерваллар ярада ишончли гемостазни қўйиш жараёнини максимал даражада назорат қилиш ва қон кетиши рецидиви юзага келишини ўз вақтида диагностика имконини беради.

Оператив даволаш.

Жарроҳлик амалиётини бажариш муддатларига кўра қуйидагиларга бўлинади:

1. Фавқулодда шошилинч (бемор шифохонага ётқизилганидан сўнг якин 2 соат ичида бажарилади).

Кўрсатмалар:

- давом этаётган қон кетиши, шу жумладан, Форрест IA бўйича қон кетиши;
- эндоскопик гемостаздан самара бўлмаслиги;
- шифохонада қон кетиши қайталаниши.

2. Шошилинч (бемор шифохонага ётқизилганидан сўнг 24-48 соат ичида бажарилади).

Кўрсатмалар: қон кетиши қайталанишининг катта хавфи.

Операциядан олдинги тайёргарлик:

– беморнинг операцияга розилигини олиш;

– операция майдонига гигиеник ишлов бериш;

– ошқозон-ичак трактининг юқори бўлимлари декомпрессияси ва уларни бўшатиш;

– сийдик копини бўшатиш;

– тромбоэмболия асоратларини олдини олиш: оёкларни эластик бинтлаш, ВТЭА хавф даражасига кўра антикоагулянт препаратлар;

– гиповолемияни тўлдириш учун инфузион терапия, кўрсатмага кўра гемо- ва плазмотрансфузия;

– аъзо ва тизим дисфункциялари, суб- ва декомпенсация боскичидаги бирга келган касалликлар бўлганида корригирлайдиган терапия (кўрсатмага кўра) .

Анестезия тури: ОИТ юқори бўлимларидан қон кетиши бўйича жарроҳлик амалиётлари миорелаксация билан эндотрахеал наркоз шароитида амалга оширилади.

Жарроҳлик амалиётлари ҳажми:

1. Ошқозон яра касаллиги:

– Ошқозон резекцияси танлов операцияси саналади;

– Беморнинг оғир ҳолатида – гастротомия, кейин гистологик текшириш билан ярани олиб ташлаш.

2. Ўн икки бармоқли ичак яра касаллиги:

– Ошқозон резекцияси танлов операцияси саналади;

– Беморнинг оғир ҳолатида –дуоденотомия, воготомияни бажариш билан ярани тикиш.

3. Ошқозон ва ўн икки бармоқли ичакнинг ўткир яраси:

– Амалиёт ҳажми гастро- ёки дуоденотомия ва ўткир ярани тикишдан иборат.

4. Ошқозоннинг қонайдиган ўсмалари:

– Хавфсиз ўсмаларда: гастротомия, ўсимтани олиб ташлаш; ўсимтани кесиш; ошқозон резекцияси;

– Хавфли ўсмаларда – ошқозоннинг субтотал резекцияси, гастрэктомия;

– Паллиатив – ўсманинг қон кетиш майдонини тикиш.

5. Меллори – Вейсс синдроми:

– операция ҳажми – гастротомия, йиртилган жойни тикиш.

Операциядан кейинги даврда: қоннинг умумий таҳлили операциядан кейинги 3, 6 кун ва шифохонадан чиқишдан аввал тайинланади. Тери чоклари операциядан 8-10 кун ўтгач олинади.

• Антибиотикли профилактика (цефазолин 1,0 м/о операциядан 1 соат олдин 1 марта, зарурат бўлганида такрорий инъекция, лекин операция бошланганидан 24 соатгача бўлган муддати).

• Инфузион терапия (бажарилган операция хусусияти, эндотоксикоз кўриниши, сув-электролит баланс бузилишларига кўра);

глюкоза 5% – 400,0 кунига 2 марта 2 кун, перистальтика ва суюкликни перорал қабул қилиш имконияти тиклангунига қадар Рингер эритмаси 400,0 кунига 2 марта.

• Кўрсатмага кўра гемо- ва плазмотрансфузия.

• Оғриқсизлантирувчи терапия:

– Ўртача жароҳатли операцияларда (ярани кесиш ёки тикиш, ўсманинг қон кетиш майдонини тикиш, Меллори-Вейсс синдромида йиртилган жойни тикиш):

1-кун – промедол 20 мг дан кунига 3 марта ёки морфин 10 мг дан кунига 3 марта м/о + НЯҚП кетонал 100 мг дан кунига 3 марта м/о;

2-кун – промедол 20 мг дан кунига 2 марта ёки морфин 10 мг дан кунига 2 марта + НЯҚП кетонал 100 мг кунига 3 марта (маъқул) м/о;

3-кун – агар ОИТ имкон берса, трамадол 1 таблеткадан кунига 2 марта;

– ёки НЯҚП кетонал 100 мг дан кунига 3 марта (маъқул);

– ёки НЯҚП диклофенак 75 мг дан кунига 3 марта (ёки ксефокам 8 мг дан кунига 3 марта).

– Юқори жароҳатли операцияларда (ошқозон резекцияси, ошқозоннинг субтотал резекцияси, гастрэктомия):

1-кун – промедол 20 мг дан кунига 4 марта ёки морфин 10 мг дан кунига 3 марта м/о + НЯҚП кетонал 100 мг кунига 3 марта (маъқул) м/о;

2-кун – промедол 20 мг кунига 3 марта ёки морфин кунига 2 марта м/о+НЯҚП кетонал 100 мг кунига 3 марта (маъкул) м/о;

3-кун – промедол кунига 2 марта м/о + НЯҚП кетонал 100 мг кунига 3 марта (маъкул) м/о;

– Ёки НЯҚП диклофенак 75 мг дан кунига 3 марта (ёки ксефокам 8 мг дан кунига 3 марта).

• Антикоагулянт терапия:

– Профилактика мақсадида – тромбоэмболия асоратлари хавфини баҳолаш.

➢ Хавф даражаси паст бўлганида:

1) Беморларни эрта фаоллаштириш.

2) Операция вақтида ва ундан кейин оёкларни эластик бинтлаш.

➢ Ўртача хавфда:

1) Операция вақтида ва ундан кейин оёкларни эластик бинтлаш.

2) Кечиктирилган операциялардан 6 соат аввал НФГ (5000 ТБ) ёки операциядан 12 соат аввал ПМГ (0,2 мг).

3) Антикоагулянт профилактика: НФГ (гепарин 5000 ТБ дан× 3 марта) ёки ПМГ (клексан 0,2 мг × 1 марта ёки фраксипарин 0,3 мг ×1 марта) қорин т/о 5-7 кун давомида ҚИВ, ФҚТВ ва коагулограмма назорати остида, кейинчалик бир ой давомида ПТИ, ХНН назорати остида билвосита таъсир антикоагулянтлари.

➢ Хавф даражаси юқори бўлганида:

1) Операция вақтида ва ундан кейин оёкларни эластик бинтлаш.

2) Кечиктирилган операциялардан 6 соат аввал НФГ (5000 ТБ) ёки операциядан 12 соат аввал ПМГ (0,4 мг).

3) Антикоагулянт профилактика: НФГ (гепарин 5000 ТБ дан × 3 марта) ёки ПМГ (клексан 0,4 мг × 1 марта ёки фраксипарин 0,3 мг ×1 марта) қорин т/о 5-7 кун давомида ҚИВ, ФҚТВ ва коагулограмма назорати остида, кейинчалик бир ой давомида ПТИ, ХНН назорати остида билвосита таъсир антикоагулянтлари. Даволаш мақсадида – белгиланган стандартларга мувофиқ:

– қон реологиясини яхшилайдиган препаратлар;

– ошқозон-ичак тракти моторикасини тиклаш (операциядан кейинги 2-3 кундан кунига 2-3 марта ичакнинг медикаментоз стимуляцияси (церукал), ошқозон резекциясида – операциядан кейин 3-4 кундан енгил стимуляция);

– бронх-ўпка асоратларини олдини олиш;

– имкониятга кўра беморни эртароқ фаоллаштириш;

– бажарилган операция хусусияти ва ичак перистальтикасининг тикланишига кўра энтерал овқатлантириш.

Шифохонадан чиқишда тавсиялар. Бемор ҳолати стабиллашгани, қондаги гемоглобин кўрсаткичлари нормаллашгани (>80 г/л), давом этувчи қон кетиш белгилари йўқлиги, нажас ранги нормаллашгани ва қон кетиши ишончли тўхтатилганлиги эндоскопик тасдиқланганидан сўнг шифохонадан чиқарилади (F II C, F III).

Агар бемор операция қилинган бўлса, асоратлар бўлмаганида, операциядан сўнг 8-9 кун амбулатор кузатув ва даволашга чиқарилади.

Кейинги кузатув ва даволаш гастроэнтеролог ва жарроҳ назорати остида.

Қон кетиш манбаи – ЎИБИ сурункали яраси: яра тўлиқ битгунига қадар комплекс консерватив ярага қарши терапия ўтказилади. Кейинчалик эндоскопик кузатув (баҳор-куз) ва такрорий рецидивга қарши даво курслари ўтказилади. Яра касаллигининг қўшма асоратлари бўлганида – режа асосида операция қилиш.

Қон кетиш манбаи – ошқозоннинг сурункали яраси: режа асосида операция йўли билан даволаш.

ҚИЗИЛЎНГАЧ ВА ОШҚОЗОННИНГ ВАРИКОЗ КЕНГАЙГАН ВЕНАЛАРИДАН ҚОН КЕТИШ

ХКТ-10. К 76.6

Таърифи. Портал гипертензия – бемор ҳаётига хавф солувчи асоратлар ривожланиши (ошқозон ва қизилўнгачнинг варикоз кенгайган веналари, асцит, жигар энцефалопатиясидан қон кетиш) ва жигар блоки ости, ичи ва устида юзага келиши натижасида бўйин венасида босим ортиши билан характерланадиган синдром.

Этиопатогенез. Қизилўнгач ва ошқозон веналарининг кенгайиши 90% жигар циррози бўлган беморларда кузатилади, 30 % ҳолатларда қон кетиши билан асоратланади. Касаллик кўпроқ эркакларда учрайди деб ҳисобланади (60 %). Жигар циррози катталарда қизилўнгач венаси варикоз кенгайишининг энг кўп тарқалган сабаби ҳисобланади.

Портал гипертензия ривожланишини икки асосий патогенетик механизм белгилайди: қондаги портал токка қаршиликнинг кучайиши; портал қон ҳажмининг ортиши. Жигарга қон портал вена тизими ва жигар артерияси орқали келади. Портал венага қон юқори ичактутқич ва талоқ венасидан келади. Улар қонни ошқозон-ичак тракти аъзолари, талоқ ва ошқозон ости безидан йиғади. Иккала оқим (веноз ва артериал) синусоидлар қаторида жигарда бирлашади.Синусоидларда аралаш портал ва артериал қон Диссе бўшлиғида гепатоцитларнинг микротолалари билан контактга киришади. Бу жигарнинг

метаболик вазифаси бажарилишини таъминлайди. Физиологик портал босим максимал 7-12 мм сим.уст.га етади. Портал вена тизимида босимнинг ортиши портал гипертензия ривожланишини билдиради. Портал гипертензия бўйин венаси ёки шоҳларининг бирида ўсиб борувчи босим натижаси ҳисобланади. У портал тизимнинг жигар олди, жигар ва жигардан кейинги қисми веноз қаршилигининг ортиши ҳамда абдоминал қон оқимининг кучайиши натижасида келиб чиқади. Бу артериал томир қаршилигининг камайиши фонида юз беради. Бўйин венасида босим ортиши суюқликнинг лимфатик оқимга кўп чиқиши билан бирга кечади. Натижада лимфатик томирлар кенгаяди. Бироқ асцит патогенезида асосий роль бўйин венаси тизимида ўтказувчанликнинг бузилиши эмас, балки жигар бўлаклари даражасида қон ва лимфа оқими мураккабликларига тўғри келади. Агар портал гипертензияда кичик жигар венасида босим 12 мм сим.уст.га тенг ёки ундан юқори бўлса, портал тизим ва веноз тармоқ тизими орасида коллатерал қон айланиши юзага келади. Коллатерал портал ва веноз тармоқ тизими шоҳларининг яқин жойлашган қисмларида юзага келади – портокавал анастомозлар ривожланади.

Таснифи.

1983 йилда K.J. Paquet қизилўнгач веналари варикоз кенгайишининг (ВВК) 4 даражасини ажратган:

I босқич. Венанинг ягона эктазияси (эндоскопик тасдиқланади, лекин рентгенологик аниқланмайди).

II босқич. Ягона яхши чегараланган вена стволлари, айниқса, ҳаво билан нафас олишда аниқ ифодаланадиган қизилўнгачнинг пастки учдан бир қисмида. Қизилўнгач юзаси тораймаган, қизилўнгач шиллиқ қавати кенгайган веналар устида юпқалашмайди.

III босқич. Қизилўнгач юзаси ҳаво билан нафас олганда қисман тушадиган қизилўнгачнинг пастки ва ўрта қисми учдан бир қисмида ВВК шиши ҳисобига торайган.

IV босқич. Қизилўнгач юзасида ҳаво билан кучли нафас олганда тушмайдиган кўп сонли варикоз тугунлари. Вена устидаги шиллиқ қават юпқалашган. Варикс учида кўп сонли эрозиялар ва ёки ангиоэктазиялар аниқланади.



2.62-расм. Қизилўнгач венасининг I-II даражали варикоз кенгайиши.



2.63-расм. Қизилўнгач венасининг III-IV даражали варикоз кенгайиши.

Портал тизимда қон оқими бузилиши даражасига кўра портал гипертензиянинг тўрт шакли ажратилади (М.Д. Пециор, 1984).

1. Жигардан ташқаридаги шакли:

– Идиопатик портал гипертензия;

– Жигар касалликлари бўлмаганида ортиқча артериал оким натижасида портал босимнинг ортиши;

– Бўйин венаси синдроми (бўйин венаси ва ёки унинг асосий оқимларининг тромбози ва каверноз трансформацияси).

2. Жигар ичидаги шакли: цирроз ва жигарнинг бошка диффуз зарарланиши.

3. Жигар усти шакли: Бадда-Киари касаллиги ва синдроми.

4. Аралаш шакл.

Жигар етишмовчилиги ифодаланганлиги даражасини аниклаш учун Child-Pugh классификациядан фойдаланилади (1974).

Белги	Баллар миқдори		
	1	2	3
Асцит	Йўқ	Транзитор	Турғун
Энцефалопатия	Йўқ	I-II	III-IV
Билирубин	30 гача	30-50	50 дан юқори
Альбумин	35 дан юқори	35-28	28 дан кам
Протромбин вақти нормадан % да	65-100	65-55	55 дан кам
СИНФЛАР: А – 5-6 балл, В – 7-9 балл, С – 10 балл ва ундан юқори.			

ЖЦнинг «А» ва «В» функционал синфида жаррохлик амалиётининг ўтказилиши мумкин деб ҳисобланади. Декомпенсацияланган ЖЦда («С» синфи) операция хавфи жуда юқори, қизилўнгач ва ошқозон ВВКдан қон кетиши юзага келганида эса даволашнинг кам инвазиф ва консерватив усуллари афзал.

Клиник кўриниши.

Қизилўнгач ва ошқозон ВВКдан қон кетишининг асосий клиник белгилари қуйидагилардан иборат:

- Тоза қон ёки «кофе қуйқаси»га ўхшаш таркибда қайт қилиш;
- Мелена ёки қора шаклли нажас;
- Тери қопламларининг рангпарлиги;
- «Қурбақасимон қорин» кўздан кечирилганида олдинги корин девори, киндик соҳаси («медуза бошчаси»)да веналарнинг варикоз кенгайиши, геморроидал тугунлар катталашиши аникланади;
- Турли даражада ифодаланган гипотензия ва тахикардия;
- Бош айланиши, совук ёпишқок тер;
- Ўсиб борувчи умумий ҳолсизлик, хушдан кетиш;

- Энцефалопатия;
- Портал гипертензия сабаблари бўлган касалликлар симптоматикаси.

Диагностика. Текширув баённомаси.

Мажбурий:

- **Лаборатор:** гематокрит билан қоннинг умумий таҳлили*,. ҚИВ*, пешобнинг умумий таҳлили*, қон гуруҳи ва Rh-омилни аниқлаш**, коагулограмма**, қоннинг биокимёвий текшируви** (билирубин, ферментлар, мочевина, креатинин, умумий оқсил, альбумин), коагулограмма** (ПТИ);
- **Инструментал:** ошқозонни зондлаш*, тўғри ичакни бармоқ билан текшириш*, ЭГДФС**, корин бўшлиғи аъзоларининг УТТ** (жигар ва талоқ ҳолати, асцит мавжудлиги)**.

Қўшимча:

- **Лаборатор:** В, С гепатити маркерлари**, ОИВ**;
- **Инструментал:** ЭКГ*.

Дифференциал диагностика. Яра касаллиги ва бошқа сабаблар келтириб чиқарган гастродуоденал қон кетиши; қон тизими касалликлари (Гоше, Шофар-Миньковский, Верльгоф, касалликлари, сурункали миелолейкоз, талоқ лимфоцитомаси); юкори нафас йўллари, бурун-ҳалқум, ўпкадан қон кетиши.

Даволаш.

Консерватив даво:

I. Умумий қоидалар:

1. Тинч ётиш тартиби.
2. Мейленграхт пархези (механик ва термик пархез).

II. Медикаментоз терапия:

1. Гемостатив терапия: аминокапрон кислота 5 % –100 мл кунига 2-3 марта, дицинон (2 мл дан 12,5 % эритма кунига 3 марта мушак орасига ёки вена ичига), викасол (1 мл дан 1 % эритма мушак орасига кунига 2 марта), кальций хлор (10 мл дан 10 % эртима вена ичига).
2. Туз кислотаси ва пепсин махсулотини камайтириш: H_2 блокаторлар, протон помпа блокаторлари.
3. Инфузион терапия. ЦҚҲни нормаллаштириш учун қон йўқотилишини коррекциялаш мақсадида ўтказилади (П.Г. Брюсов 1998 й.). Гастродуоденал кон кетишини консерватив даволашга қаранг.
4. Портал босимни медикаментоз тушириш (питуитрин, нитроглицерин, селектив бета-блокаторлар).
5. Портал гипертензияни келтириб чикарган касалликларни симптоматик даволаш.

III. Эндоскопик гемостаз:

1. Sengstaken-Blakemore зонд-обтураторини қўллаш.

Кўрсатмалар:

- Эндоскопик гемостаз ва консерватив терапия самарасиз бўлганида хаётга хавф солаётган ТваОВВКдан кон кетишини тўхтатиш;

• Қон кетиши эрта такрорланишининг абсолют хавф омиллари бўлган беморларда (ўткир бирламчи қон йўқотиш, бирламчи эндоскопияда фаол қон кетиши, қон кетиш хавфи эндоскопик маркерларининг мавжудлиги – «қизил белгилар», катта варикоз; жигарнинг оғир функционал ҳолати, анамнезда ТваОВВКдан қон кетиш эпизодларининг мавжудлиги).

Баллон зонд-обтураторни ўрнатиш усули:

1-босқич. Беморни тайёрлаш. Махсус тайёргарлик оғиз-ҳалқумнинг маҳаллий анестезиясини ўз ичига олади. Оғир аҳволдаги бемор, ифодаланган жигар энцефалопатияси, ҳушсизлик бўлганида зондни беморнинг эндотрахеал интубацияси ва седациясидан сўнг ўрнатиш лозим. Ошқозон таркиби ва қоннинг юқори нафас йўлларига улоқтирилишини олдини олиш учун оғиз-ҳалқумнинг фаол аспирацияси зарур.

2-босқич. Зондни тайёрлаш. Зондни қўйишдан олдин баллонларни шиширириш ва уларнинг герметиклигини текшириш зарур. Шундан сўнг ҳаво чиқарилади ва зонд юзаси намлантирилади.

3-босқич. Зондни киритиш. Зонд трансорал ёки трансназал (афзалроқ) 50-55 см киритилади. Ошқозон баллони 50-100 мл суюқлик билан ширилади. Шундан сўнг пружинасимон каршиликка эришиш учун зонд тортилади (400-500 г юк билан ҳосил қилинган оғирлик эквивалентида) ва фиксацияланади. Бунинг учун зонднинг бурундан (оғиз) чиқиш қисмида марли ушлагичи боғланадиган ва бош атрофида фиксацияланадиган пластир ёпиштирилади. Шундан сўнг қизилўнгач баллони ширилади. Қизилўнгач баллонига юборилади ган ҳажм зонд турига боғлиқ бўлиб, 120-180 мл ни ташкил этади. Бунда беморда ноқулайлик ва кўкрак ортида оғриқ ҳиссининг пайдо бўлиши врач учун ориентир бўлиб хизмат қилади. Умумий анестезияда – қизилўнгач баллони ширилганида эластик каршилик ҳисси. Қизилўнгач баллони секин, пропорционал ширилиши керак. Тез юборилганида мушак спазми, оғриқ синдроми юзага келади. Бу компрессиянинг керакли даражасига эришиш имконини бермайди. Баллонларни шиширириш учун ҳаво каби суюқлик (сув, физиоло-



2.64-расм. Блекмор зонди (умумий кўриниш).

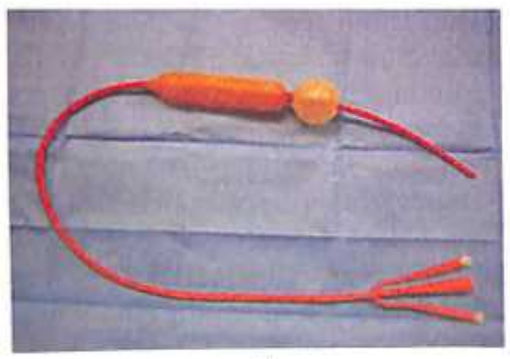

2.65-расм. Ўрнатилган Блекмор зонди.

гик эритма) ҳам ишлатилади. Бунда гемостатик самара ва бемор ҳисларида фарқ йўқ. Зонд ўрнатилганидан сўнг ошқозон порти орқали кўп миқдордаги физиологик эритма билан тоза ювилган сув пайдо бўлгунга қадар ювилади. Бу қон кетиши тўхташи назоратини енгиллаштиради. Ошқозондан тўкилган қон ва ивиндиларни ювиш жигар энцефалопатиясининг профилактикаси ҳам ҳисобланади.

4-босқич. Тўғри ўрнатилганлигини назорат қилиш. Зонд даражасини назорат қилишнинг энг кўп тарқалган усули рентгенологик текширув ҳисобланади. Бироқ бунда, одатда, атрофдаги тўқималарда зондни аниқ дифференциаллаш ва жойлашувининг тўғрилигини баҳолаш мумкин бўлмайди. Зонд-обтураторнинг рентгенологик визуализацияни яхшилаш учун қуйидаги усуллдан фойдаланиш мумкин: зонд ўрнатилганидан сўнг қизилўнгач ва ошқозон баллонидан 30 ва 10 мл суюқлик олинади ва худди шу миқдорда сувда эрувчан контраст моддалар қўшилади (верографин, урографин, триомбраст ва бошқалар). Шундан сўнг корин бўшлиғининг юқори қисмини қамраб олиш билан кўкрак қафаси аъзоларининг рентгенограммаси бажарилади. Контраст моддани юбориш иккала баллоннинг шиш даражаси ва жойлашувини аниқлаш имконини беради. Ошқозон баллони диафрагма даражасидан 2,5-3 см пастда жойлашган вазият тўғри деб ҳисобланади. Қизилўнгач шиллиқ қавати бемор ўринлари яраларини олдини олиш мақсадида 4 соатдан сўнг қизилўнгач баллони пучайтирилади ва агар бу вақтда ошқозон таркибида қон аралашмаси пайдо бўлмаса, қизилўнгач манжети туширилганича қолдирилади. Ошқозон манжети кечроқ, 1,5-2 соатдан сўнг пучайтирилади.

5-босқич. Зондни чиқариб олиш. Зонд 24-48 соатга қўйилади. Бу вақт ўтганидан сўнг аввал қизилўнгач, 2 соатдан сўнг (қон кетиш қайталаниш ҳолати бўлмаганида) – ошқозон баллони пучайтирилади. Шундан сўнг зонд чиқариб олинади.

2. Эндоскопик лигирлаш.

Эндоскопик лигирлашга кўрсатмалар:

• Портал гипертензия бўлган беморларда қизилўнгач ВВКдан қон кетганида жаррохлик йўли билан даволаш имкони бўлмаганда даволаш ва олдини олиш;

• Аввал операция қилинган беморларда қизилўнгач ВВК бўлганида ёки ошқозоннинг кардиал қисми веналарининг эндоскопик склерозланишидан сўнг;

• ЖЦ «С» функционал синфида.

Эндоскопик лигирлаш усули:

Амалиёт оч қорнига бажарилади, муолажадан 30 дақиқа аввал премедикация қилинади: промедол 2 % - 1,0 мл. Ҳалқумни 1 % лидокаин эритмаси (спрей) билан ювиш. Учликли эндоскоп ҳалқум ҳалқаси орқали ўтказилади. Учликли эндоскоп ўтказилганидан сўнг лигирлаш бошланади. Бунда тиш-

ли чизиқдан сал юқоридан эзофагокардиал ўтиш соҳасидан бошланади. Ҳалқалар спирал бўйлаб, якин ва узоқ даврда дисфагияни олдини олиш учун лигатурали ҳалқаларни атрофга бир текисликда қоплашдан кочган ҳолда қўйилади. Танланган варикоз тугун сўрғич билан цилиндр баландлигининг камида ярмига тортиб олинади. Шундан сўнг ҳалка ташланади. Бирданига лигирланган тугун кўкаргани кўринади. Шундан сўнг ҳаво юборилишини тиклаш ва эндоскопни бироз чикариш зарур: мазкур муолажалар цилиндрдан лигирланган тугунни олиб ташлаш имконини беради. Бир сеансда ВВК ифодаланганлигига кўра 6 тадан 10 тагача лигатура қўйилади. ЭЛдан кейинги дастлабки суткада очлик бошланади, лекин бемор ичиши мумкин. Иккинчи кундан – 1-парҳез столи бўйича овқатланиш, каттаютумдан кочиш. Овқат совуқ, суюқ ва эзилган бўлиши лозим. Оғриқда таркибида анестезин бўлган Альмагель А буюрилади. Кўкракнинг оркасидаги ифодаланган оғриқда оғриқсизлантирувчи воситалар тайинланади. Оғриқ синдроми одатда 3-кунга келиб купирланади. ЭЛдан сўнг 3 кундан 7 кунгача лигирланган тугунлар некротикланади, ўлчамлари кичраяди, фиброн билан қуюқ копланади. 7-8 кундан лигатурали ва кенг юзали ажратмалар шаклланиши билан некротик тўкималарнинг ажратилиши бошланади.Яралар қизилўнгач оралиғи стенозисиз юлдузсимон чандиқ қолдириб, 14-21 кунда битади. ЭЛдан кейинги 2-ой якунида шиллиқ ости қават чандиқ тўкимаси билан алмашади, мушак қавати эса интакт қолади. Асоратлар бўлмаганида назорат ЭГДС лигирлангандан бир ой ўтгач бажарилади. Лигирлашнинг қўшимча сеанслари биринчи сеанс етарли бўлмаганида, шунингдек, вақт ўтиши билан варикоз веналарнинг янги стволлари юзага келганлиги туфайли буюрилади.

3. Эндоскопик склерозлаш.

Эндоскопик склерозлаш усули:

Муолажа 1 мл 2 % промедол эритмаси, 2 мл реланиумнинг олдинги премедикацияси билан 1 % лидокаин эритмасининг маҳаллий анестезияси остида бажарилади. Аввал қизилўнгач ва ошқозон шиллиқ қавати 10-12 мл миқдордаги 96 % спирт билан ювилади. Склеротерапия эзофагокардиал ўтиш соҳасидан бошланади ва проксимал йўналишда давом этади. Склерозлайдиган агентлардан, одатда, 1 мл этил спиртида 5-20 мг полидоканол бўлган этоксисклерол (Германия) ишлатилади. Кўпинча этоксисклерол 0,5 %концентрацияда қўлланилади. Ҳар бир инъекцияда 3-4 мл гача склерозант юборилади. Одатда 15 дан 20 мартагача санчилади. Бир сеансда 24-36 мл склерозант сарфланади. Инъектор бўйлаб юборилаётган склерозант варикоз венанинг ҳар иккала тарафи бўйлаб томирни эзувчи зич шиш ҳосил қилади. Муолажадан 6-8 соат ўтгач, беморга ичиш ва суюқ овқат ейишга рухсат берилади. Склеротерапиянинг 1-сеанси ўтказилганидан 5 кун ўтгач, муолажа такрорланади. Бунда ВВК қизилўнгачнинг склеротерапиянинг 1-сеанси таъсир доирасидан четда колган қисмларини қамраб олишга ҳаракат килинади. Склеротерапия-

нинг 3-сеанси 30 кундан сўнг ўтказилади. Бунда ўтказилаётган даво самарадорлиги, ВВК даражасининг кичрайиш динамикаси ва қон кетиш хавфини бартараф этиш баҳоланади. Склеротерапиянинг 4-сеанси 3 ойдан сўнг тайинланади. Ошқозон ва қизилўнгач шиллиқ ости қаватида чукур чандиқ жараёнида ЭТнинг такрорий сеанслари ўтказилганида олдинги веноз коллатералларининг ривожланиши ва варикоз трансформацияси имкониятини бартараф этади. Даволаш эрадикация таъсири олингунга қадар ёки ижобий натижага эришилгунча давом эттирилади. Бунинг учун бир йилда склеротерапиянинг ўртача 4-5 сеанси талаб этилади. Динамика назорати кейинчалик 6 ойда бир марта амалга оширилади. Зарурат бўлганида даволаш такрорланади.

Операция йўли билан даволаш:

Кўрсатмалар:

1) Давом этаётган қон кетиши.

2) Медикаментоз ва эндоскопик гемостаз самарасизлиги.

3) Қон кетиши такрорланиш хавфининг юқорилиги.

Операциядан олдинги тайёргарлик:

– Беморнинг операцияга розилигини олиш;

– Операция майдонига гигиеник ишлов бериш;

– Ошқозон-ичак трактининг юқори бўлимларини бўшатиш ва декомпрессиялаш;

– Пешоб қопини бўшатиш;

– Тромбоэмболия асоратларини олдини олиш: оёқларни эластик бинтлаш, ВТЭА хавф даражасига кўра антикоагулянт препаратлар;

– Гиповолемияни тўлдириш учун инфузион терапия, кўрсатмага кўра гемо ва плазмотрансфузия;

– Аъзо ва тизим дисфункциялари, суб- ва декомпенсация босқичида бирга келган касалликлар бўлганида корригирлайдиган терапия (кўрсатмага кўра);

Анестезия тури: портал генездаги қон кетишда жарроҳлик амалиётини миорелаксация билан эндотрахеал наркоз шароитида ўтказилади.

Жарроҳлик амалиётларининг ҳажми:

1) Қизилўнгач ва ошқозон ВВКдан қон кетишини даволашнинг эндоваскуляр усуллари, TIPS (шифохона техник жихозланган ва мутахассислар мавжуд бўлганида);

2) М.Д.Пациор операцияси (қизилўнгач ва ошқозон ВВКни шахмат тартибида тикиш).

Юқори оралиқ лапаротомияси амалга оширилади. Ошқозоннинг олдинги деворига кардияга яқинроқ капронли чоклар-ушлагичлар қўйилади. Уларнинг орасидан қорин девори 10-12 см узунликда кесилади. Кесиш чизиғи корин тубидан кичик эгрига томон ўтади. Ошқозон оралиғи очилиб, унинг таркиби сўриб олинганидан сўнг қорин орасига ойна киритилади. У билан ошқозон олд девориниг юкори қисми кўтарилади. Сўнг жарроҳ чап қўлининг

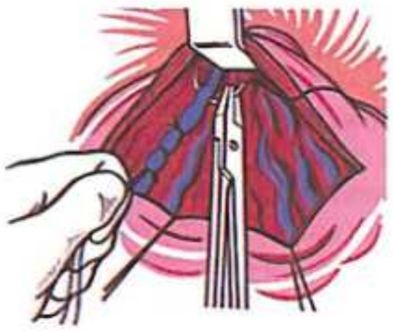

2.66-расм. Шиллиқ ости веналарини шахмат тартибида тикиш (Пациор операцияси).

бармоқлари билан ошқозон кичик эгрисининг шиллиқ қаватини кизилўнгач тешиги якинига тўғирлайди. Одатда ушбу усул кардиянинг бир нечта ствол (одатда 3-5) билан кизилўнгачга кетаётган варикоз веналарини яхши визуаллаштириш имконини беради. Варикоз кенгайган веналарни тикиш одатда ошқозон кичик эгрисининг кўп ифодаланган стволидан алоҳида тугунли чоклар билан бошланади. Сўнг лигатуралар тортилиб, қизилўнгач веналари тикилади, чоклар 8-10 мм интервалда қўйилади. Бир стволга ишлов берилганидан сўнг, иккинчисини тикишга ўтилади. Одатда кизилўнгачда венасини эзофагокардиал ўтишдан 2-4 см юқоридан тикиш имкони бўлади. Кардиал бўлим веналари ҳам «шахмат» тартибида алоҳида тугунли чок билан тикилади.

3) Ф.Г.Назиров операцияси (гастроэзофагеал коллекторни тотал ажратиш).

Дастлаб кейинчалик гастрогастрал айланма анастомоз шаклланиши билан ошқозоннинг субкардиал бўлими лигатурали транссекция бўлган ГЭК-ТАнинг оригинал услуби ишлаб чикилган. Операция босқичлари катта ва кичик эгрилик бўйича ошқозон мобилизацияси; лигатура усулида субкардиал бўлим даражасида ошқозон транссекцияси, лигатура юзасида гастро гастрал айланма анастомозининг шаклланишини ўз ичига олади.

Кириш – юқори оралиқ лапаротомияси. Аъзонинг кичик ва катта эгриси бўйлаб кизилўнгачнинг абдоминал бўлимигача ошқозоннинг проксимал деваскуляризацияси ўтказилади. Бунда аъзодаги қон окими ўнг коринча ва икки коринча-чарви артерияларида сакланади. Чап коринча артерияси боғланади ва экстрааъзо кесишади. Шунингдек, ошқозоннинг барча киска томирлари боғланади ва кесишади. Сўнг ошқозон танасининг ўрта қисмида олдинги девор бўйлаб кўндаланг гастротомия амалга оширилади ва ҳосил қилинган тешик оркали ошқозонга ПВХ-протез киритилади ва ошқозоннинг субкардиал қисмига жойлаштирилади.Ошқозонга киритилган протез устидан сероз кават устидан лигатура қўйилади. У ошқозонни юкори (1/3) ва пастки (2/3) кисмга ажратади. Лигатура протез устидан тортилади, бу вақтда протез унинг юзасига киритилган жарроҳ бармоғи билан фиксацияланади. Шундай килиб, протез жойлашуви ва лигатуранинг таранглиги назорат қилинади. Сўнг биринчисининг устидан такрорий лигатура қўйилади. Протезнинг гофрировка қилинганлиги лигатуралар фиксациясини таъминлайди, уларнинг силжишига каршилик кўрсатади. Протез оркали операциядан кейинги даврда декомпрессия максадида назогастрал зонд қўйилади. Гастротом тешиги икки каторли чок билан тикилади. Ошқозон лигатураси устидан ҳам қатор кулранг сероз чок қўйилади. Қўшимча равишда пилоропластика бажарилади. 1-1,5 ойдан сўнг эндоскопик текширув ўтказилади ва протез ошқозон юзасидан олинади. Бу вақтда унинг устидан қўйилган лигатура ошқозон ичига тушади ва бунда веноз коллектор узилади.

Операциядан кейинги даврда коннинг умумий таҳлили операциядан кейинги 3-6 кун ва шифохонадан чиқишда тайинланади. Чоклар аппендэктомиянинг ҳар кандай усулидан сўнг операциядан кейинги давр нормал кечганида 7-кун олинади.

- Антибиотикли профилактика (цефазолин 1,0 м/о операциядан 1 соат аввал бир марта, зарурат бўлганидан такрорий инъекция, лекин операция бошланганидан 24 соатгача);
- Инфузион терапия (бажарилган операция характери, эндотоксикоз кўриниши, сув-электролит баланс бузилишларига кўра); глюкоза 5 % - 400,0 кунига 2 марта 2 кун, Рингер эритмаси 400,0 кунига 2 марта перистальтика тиклангунга ва суюкликни перораль истеъмол килиш имконияти тиклангунга кадар.
- Кўрсатмага кўра гемо ва плазмотрансфузия;
- Оғриксизлантирувчи терапия:

– Юқори жароҳатли операцияларда (Пациор, Назиров операцияси):

1 сутка – промедол 20 мг дан кунига 4 марта ёки морфин 10 мг дан кунига 3 марта м/о + НЯҚВ кетонал 100 мг кунига 3 марта (маъқул) м/о;

2 сутка – промедол 20 мг кунига 3 марта ёки морфин кунига 2 марта м/о + НЯҚВ кетонал 100 мг кунига 3 марта (маъқул) м/о;

3 сутка – промедол кунига 2 марта м/о + НЯҚВ кетонал 100 мг кунига 3 марта (маъқул) м/о;

– Ёки НЯҚВ диклофенак 75 мг дан кунига 3 марта (ёки ксефокам 8 мг дан кунига 3 марта).

- Антикоагулянт терапия:

– Профилактика мақсадида – тромбоэмболия асоратлари хавфини баҳолаш.

➢ Хавф даражаси паст бўлганида: 1) беморларни эрта фаоллаштириш; 2) операция вактида ва ундан сўнг оёкларни эластик бинтлаш.

➢ Ўртача хавфда: 1) операция вактида ва ундан сўнг оёкларни эластик бинтлаш; 2) кечиктирилган операцияларда ПФГ (5000 ТБ) операциядан 6 соат аввал ёки ПМГ (0,2 мг) операциядан 12 соат аввал; 3) антикоагулянт профилактика: НФГ (гепарин 5000 ТБ дан × 3 марта) ёки ПМГ (клексан 0,2 мг × 1 марта ёки фраксипарин 0,3 мг кунига 1 марта) корин т/о 5-7 кун давомида ҚИВ, АЧТВ ва коагулограмма назорати остида, кейин билвосита таъсир антикоагулянтлари ПТИ, ХНН назорати остида 1 ой давомида.

➢ Хавф даражаси юқори бўлганида: 1) операция вақтида ва ундан сўнг оёкларни эластик бинтлаш; 2) кечиктирилган операцияларда ПФГ (5000 ТБ) операциядан 6 соат аввал ёки ПМГ (0,4 мг) операциядан 12 соат аввал; 3) антикоагулянт профилактика: НФГ (гепарин 5000 ТБ дан × 3 марта) ёки ПМГ (клексан 0,4 мг × 1 марта ёки фраксипарин 0,3 мг кунига 1 марта) қорин т/о 5-7 кун давомида ҚИВ, АЧТВ ва коагулограмма назорати остида, кейин билвосита таъсир антикоагулянтлари ПТИ, ХНН назорати остида 1 ой давомида.

– Бронх-ўпка асоратларини олдини олиш.

Шифохонадан чиқишда тавсиялар. Беморлар ҳолати стабиллашгани, қон гемоглобини кўрсаткичлари нормаллашгани, давом этувчи қон кетиш белгиларининг йўқлиги, нажас ранги нормаллашгани ва қон кетиши тўхтагани эндоскопик тасдикланганидан сўнг шифохонадан чиқарилади.

Яшаш жойи бўйича поликлиникада гастроэнтеролог ва жарроҳда кейинги даво ва кузатув амалга оширилади, зарурат бўлганида даволашни давом эттириш учун беморларни гастроэнтерологик шифохонага ўтказилади. Портотизим шунтирлаш масаласини ҳал этиш учун мутахассис жарроҳ (акад. В.Вохидов номидаги РИХМ) маслаҳати.

ҚОРИННИНГ ОЧИҚ ВА ЁПИҚ ЖАРОҲАТЛАРИ

ХКТ-10. S30-S39

Таърифи. Қорин жароҳати – бу ички аъзолар зарарланиши мумкинлиги ёки йўқлиги билан ташқи куч ёки зарарловчи агентнинг организмга механик таъсирини характерлайдиган касаллик.

Этиопатогенез. Зарарловчи агент ёки ташқи кучнинг организмга механик таъсири.

Таснифи. Жароҳат механизмига кўра корин жароҳатланишининг икки гуруҳи фарқланади – **очиқ** ва **ёпиқ.** Ушбу гуруҳларни ажратиш зарурати қориннинг очиқ ва ёпиқ жароҳатларида клиник белгилар, диагностика ва жарроҳлик тактикаси ниҳоятда хилма-хил эканлиги билан боғлиқ. Очиқ зарарланишлар (жароҳатлар) совуқ, ўқ отиш куроллари ва иккиламчи снарядлар билан етказилади. Совуқ курол билан етказилган яра **санчилган, кесилган, бўлинган** ва **йиртилган** яраларга бўлинади. Санчилган жароҳатлар штик, пичоқ, ингичка стилет, бигиз, қайчи, ошхона санчқилари ва бошқалар билан етказилади. Бундай жароҳатлар жароҳат каналининг чуқурлигида тери зарарланишининг катта бўлмаган ўлчами билан характерланади.

Кесилган жароҳатлар турли пичоқлар билан етказилади. Уларга узун ва чизғичли йўналиш хос. Жароҳат четлари одатда текис. Кўпинча кўп сонли кесилган томирлардан интенсив ташқи қон кетиши кузатилади. Қориннинг катта кесилган жароҳатлари қорин бўшлиғи аъзоларининг эвентрацияси билан бирга кечиши мумкин.

Бўлинган жароҳатлар болта билан етказилади. Ўтмишда қилич, ханжар билан етказилган жароҳатлар учраган. Бундай жароҳатлар жароҳатлилик, зарарланган тўқималарнинг катта майдони билан характерланади.

Йиртилган жароҳатлар энг кўп жароҳатли бўлиб, турли деталлар ва механизмлар билан ишлаб чиқариш жароҳатларида юзага келади ёки ҳайвонлар ҳужуми натижаси ҳисобланади. Одатда, бундай яралар жуда ифлосланган бўлади.

Ўқ яралари сочма, ўқли (тешиб ўтувчи, уринма ва кўр)га ажратилади. Замонавий ўқ яралар катта оғирлик, кўплик, кенглик ва тўқима ҳамда аъзоларнинг зарарланиш чуқурлиги билан характерланади. Катта тезликдаги снарядлар билан яралганда тўқималарнинг зарарланиши ва катталигига иккиламчи снарядлар – инсон тўқималари қисмлари (масалан, суяк бўлаклари), синган ўқ снарядининг бўлаклари ва турли нарсалар катта таъсир кўрсатади. Снарядниng кинетик энергияси таъсири остида юмшоқ тўқималарда қисқа муддатли пульсацияланадиган нуқсон (юза) юзага келади. Унинг диаметри снарядниng диаметридан 30 марта катта бўлиши мумкин. Бу ҳолат тўқималарнинг кенг кўламли контузияси, сиқилиши, чўзилиши, қатламланиши, йиртилиши, аъзолар ҳажмининг катталашиши ва уларнинг ёрилиши, суюқлик ва газларнинг кескин силжишига олиб келади.

Ўқ яраларида зарарланиш майдони чиқиш нуқтасига қараб катталашади. Парчалар ўзларининг нотўғри шакли ва тўқималарнинг йўлидаги катта қаршилиги туфайли инсон танасига текканида максимал энергияни беради. Бундан келиб чиққан ҳолда зарарланишнинг энг катта майдони кириш нуқтасида кузатилади.

Қориннинг ўқ яраларида кириш нуқтаси жароҳатланганларнинг фақат ярмида корин деворининг олд деворида жойлашади, бошқаларда кириш нуқтаси бошқа анатомик соҳаларда бўлади. Булар ўқ яралар мураккаблигининг ошиши ва уларни жарроҳлик йўли билан даволашнинг мураккаблигини ифодалайди.

Автомобил ҳалокатлари ва ишлаб чиқариш жароҳатларида иккиламчи снарядлар – шиша бўлаклари, металл қисмлар ва бошқалар билан яраланиш кузатилади. Бундай яралар характерига кўра йиртилган-шикастланган бўлади.

Қориннинг очиқ жароҳатлари қорин пардаси зарарланган ёки зарарланмай қолганлигига кўра қорин бўшлиғига тешиб кирадиган ва тешиб кирмайдиган бўлади.

Қориннинг тешиб кирмайдиган жароҳатларида кўпинча олдинги қорин девори ёки бел соҳасининг юмшоқ тўқималари зарарланади. Жуда кам ҳолларда корин пардаси орқасида жойлашган у ёки бу аъзо (ўн икки бармоқли ичак, ошқозон ости бези, буйрак, сийдик копи)зарарланади. Қорин деворининг тешиб кирмайдиган ўқли жароҳатларида яраловчи снарядниng ён томонлама зарба кучи таъсири остида қорин пардаси ортидаги бўшлиқ ва қорин бўшлиғи

аъзолари зарарланиши мумкин. Бироқ бундай ҳолларда аъзоларнинг зарарланиш хусусияти кўпроқ ёпиқ жароҳатларга мос келади.

Қориннинг тешиб кирувчи жароҳатлари ички аъзолар зарарланмаган жароҳатлар ва ички аъзолар зарарланган жароҳатларга бўлинади. Кўпинча ички аъзолар зарарланмаган тешиб кирувчи жароҳатлар пичоқ билан ингичка ичакнинг ҳаракатланувчи қисмлари пичоқ тиғидан четга кетишга улгурадиган тезликда зарба берганда кузатилади.

Ковак аъзолар (ошқозон, ичак, сийдик копи, ўт пуфаги), паренхиматоз аъзолар (жигар, талоқ, ошқозон ости бези, буйрак) ва қон томирлари (магистрал артерия ва веналар, ичактуткич, чарви, корин пардаси ортидаги бўшлиқ томирлари) зарарланиши фаркланади.

Қориннинг ёпиқ зарарланиши корин териси ва чегара соҳасида кўп сонли шилиниш ва тери ости қон қуйилишлари бўлишига қарамай корин девори ярасининг йўқлиги билан характерланади. Баъзан «қориннинг ёпиқ жароҳатлари» атамасининг ўрнига бошқа – «қориннинг ўтмас жароҳати» ишлатилади. Бу зарарланишлар қорнига каттиқ жисм билан уриш, қоринни босиш, баландликдан йикилиш, қулаш, портлаш тўлқинининг таъсиридан келиб чиқади. Қорин девори, корин бўшлиғи аъзолари ва қорин пардаси ташқарисидаги бўшлиқ жароҳатлари фаркланади.

Қорин деворининг ёпиқ жароҳатлари орасида мушакларнинг лат ейиши ва йиртилиши, тери ости ёғ тўкимасига қон қуйилиши фаркланади. Мушак лат ейишига мушак тўкимасининг эзилиши билан травматик гематомалари киради. Мушаклар йиртилганида мушакнинг йиртилган четлари диастази билан корин деворининг катта гематомаси бўлади. Бунда корин девори йирик артериал томирининг ёрилиши юз бериши мумкин. Бу жароҳатланган инсон ҳаётига жиддий хавф солади.

Ички аъзоларнинг ёпиқ зарарланиши кўпинча бир нечта бўлади. Ковак аъзоларнинг зарарланиши лат ейиш, эзилиш, тўлиқ ва қисман йиртилишга бўлинади.

Тўлиқ йиртилиш аъзо деворинг чизикли ёки нотўғри шаклдаги нуқсонини акс эттиради.

Шиллиқ қават сақланган ҳолда серроз ёки мушак қаватининг зарарланиши йиртилиш дейилади. Баъзан ингичка ичакнинг ёпиқ зарарланишида томирларнинг девор ичи зарарланиши ва ичак юзасига қон кетиши билан шиллиқ қобиқ ва шиллиқ ости қаватининг кўп сонли ички йиртилишлари кузатилади. Бунда ичакнинг мушак қобиғи ва висцерал корин пардаси ўзгармаслиги мумкин.

Ковак аъзоларнинг лат ейиши чегараланган гематомалар сингари кўринади. Бунда йўғон ичак лат ейиши учун юзаки субсерроз гематома, ингичка ичак лат ейиши учун эса чукур, шиллиқ ости гематома хос эканлигини таъкидлаш лозим.Ичак барча қаватларига қон сингган катта гематоманинг мавжудлиги ичак деворининг эзилганлигидан дарак беради.

Паренхиматоз аъзоларнинг зарарланиши капсула бутунлигининг бузилишисиз (капсула ости ва марказий гематомалар) ва унинг бутунлигининг бузилиши билан (дарз кетиш, йиртилиш, узилиш ва эзилиш) бўлиши мумкин. Капсула ости гематомалари кейинчалик таранглашган ва кўчган капсула йиртилиши натижасида корин ичига қон кетиши юзага келиши билан корин бўшлиғига бўшаши мумкин. Паренхиматоз аъзонинг бундай йиртилишини икки боскичли деб номлаш қабул қилинган. Марказий гематома хеч кандай клиник кўринишларсиз, лекин функционал характердаги кескин бузилишлар билан катта ўлчамга эга бўлиши мумкин.

Паренхиматоз аъзоларнинг дарз кетиши ва ёрилиши чизикли ёки юлдузсимон шаклда, бир ёки кўп сонли, юзаки ёки чукур бўлиши мумкин. Чукур тешиб ўтган ёрилиш ўзаро бирлашиб, корин бўшлиғида ёки корин пардаси орқасидаги юзада эркин ётиши мумкин бўлган аъзо қисмининг узилишига олиб келади.

Эзилиш аъзо зарарланиш даражасининг энг охирги даражасини ифодалайди. Бунда эзилиш ёки ўкли жароҳатланиш натижасида жарроҳ капсула колдиклари, паренхиманинг йирик томирлари узилишини аниклайди.

Кучли зарба билан боғлиқ бўлган оғир жароҳат аъзонинг (буйрак, талоқ) оёклардан тўлиқ узилишига олиб келиши мумкин.

Умуртка ва тос суяклари зарарланганида, ушбу соҳа қон томирларининг бутунлиги бузилади. Бунинг натижасида корин пардаси ортидаги тўкимага қон қуйилиши юзага келади (корин пардаси ортидаги гематома).

Турли аъзолар зарарланишининг классификацияси ва ўзига хослиги.

Қорин бўшлиғи аъзоларининг якка ва бир нечта зарарланиши фаркланади. Талоқ ёрилиши якка жароҳатга мисол бўлади. Агар жабрланувчида талоқ ёрилишидан ташқари ингичка ичакнинг ёрилиши ҳам бўлса, аъзоларнинг бир нечта жароҳатлари ҳақида сўз юритилади.

Ҳар бир аъзода ўз навбатида ёки битта, ёки бир нечта жароҳат бўлиши мумкин. Шу муносабат билан монофокал ва полифокал зарарланишлар ажратилади.

Кенг амалиётда бир аъзонинг бир нечта жароҳати бўлганида ҳам «кўп сонли» атамаси қўлланилади (ингичка ичакнинг кўп сонли ёрилиши).

Аъзоларнинг жароҳати, ёрилиши ва дарз кетишини характерлаганда, умум қабул қилинган анатомик кўрсаткичлардан фойдаланган ҳолда уларнинг сони ва жойлашиши кўрсатилади («талоқ пастки полюсининг кўп сонли ёрилиши», «ёнбош ичакнинг ичактуткичга карши қисмининг ёрилиши», «жигарнинг 5- ва 6- сегмент соҳасида тешиб ўтувчи жароҳати»).

Жигар жароҳатланишининг классификацияси.

1. Ёпиқ жароҳатлар.

А. Жароҳат тури: капсула зарарланиши билан жигар ёрилиши; субкапсуляр гематомалар, жигар гематомалари ва марказий ёрилишлар, жигардан ташқаридаги сафро йўллари ва томирларнинг зарарланиши.

Б. Зарарланиш даражаси: юзаки ёриқ ва чурурлиги 2 см гача бўлган ёрилиш, чуқурлиги 2-3 см дан аъзо қалинлигининг ярмигача бўлган ёрилиш, чуқурлиги аъзо қалинлигининг ярмидан кўп бўлган ёрилиш ва тешиб ўтувчи ёрилиш, жигар қисмининг эзилиши ёки алоҳида бўлакларга бўлиниши.

В. Зарарланишнинг жойлашуви (қисм ва сегментларга кўра).

Г. Жигар ички томирлари ва сафро йўлларининг зарарланиш характери.

2. Очиқ жароҳатлар. Қурол-яроғ: ўқли, сочма ўқли ва парчаланадиган, санчилган-кесилган.

3. Ёпиқ ва очиқ зарарланишнинг бирлашиши.

а) **Жигар.** Жигарнинг ёпиқ жароҳати бевосита зарб, карши зарб ва эзилишдан юзага келади.

б) **Талоқ.** Талоқ жароҳати кўп учрайдиган жароҳатларнинг бири саналади. Талоқнинг ёпиқ жароҳати чап қовурға остига бевосита зарба бериш, кўкрак қафасининг пастки қисмларининг босилиши, энерция кучи (баландликдан йиқилиш) натижасида юзага келади. Кўкракнинг ёпиқ жароҳатида талоқнинг қовурға бўлаклари билан зарарланиши учрайди. Капсула ости гематомасининг бўшатилиши ва қорин бўшлиғига қон кетиши билан талоқ капсуласининг ёрилиши жароҳатдан кейинги 3-7 кунда юзага келади. Иккиламчи ёрилишнинг янада кечроқ учраш ҳолатлари маълум.

в) **Ошқозон ости бези.** Ошқозон ости безининг очиқ ва ёпиқ жароҳатлари унинг анатомик жойлашувига кўра камдан-кам учрайди. Ёпиқ жароҳатлар кўпинча автомашина тўқнашганида унинг рул айланаси билан қоринга бевосита зарбаси натижасида юзага келади. Бундан ташқари баландликдан йиқилганда, умуртқанинг ҳаддан ташқари ва тез эгилиши ҳамда ёзилиши натижасида кузатилади.

Кузатувларнинг кўпида ошқозон ости безининг жароҳати ўн икки бармоқли ичак, жигар, талоқ жароҳатлари билан бирга учрайди.

Жароҳат оғирлигини баҳолашда жароҳатнинг анатомик жойлашуви: бошча, тана, думни ҳам инобатга олиш зарур. Ошқозон ости бези бошчасининг жароҳатлари энг оғир ҳисобланади.

г) **Ошқозон.** Ошқозоннинг очиқ жароҳатлари кўпинча торакоабдоминал жароҳатларда учрайди. Бу олд томондан аъзонинг катта қисми қовурға каркаси ҳимояси остида эканлиги, юқоридан эса бевосита диафрагмага уланиши билан боғлиқ. Бунда кўпинча бир вактнинг ўзида талоқ ёки жигар чап томонининг жароҳатланиши юз беради.

Ёпиқ жароҳатлар баландликдан қулаганда, эпигастрал соҳага кучли зарб берилганда юзага келади. Ошқозоннинг овкат билан тўлиб кетиши гидродинамик зарбага олиб келади ва деворининг йиртилишига сабаб бўлади.

Аъзо деворининг лат ейиши, йиртилиши, ёрилиши ва ошқозоннинг тўлик узилиши фаркланади. Ошқозоннинг олдинги девори йиртилишга, орқа девори ёрилишга мойил деб ҳисобланади. Ошқозоннинг қизилўнгачдан ёки

ошқозоннинг ўн икки бармоқли ичакдан тўлиқ узилиши жуда кам ҳолларда кузатилади.

д) **Ўн икки бармоқли ичак.** Ўн икки бармоқли ичакнинг изоляцияланган шикастланиши унинг анатомик жойлашувига кўра ниҳоятда кам учрайди. Ҳатто, ўн икки бармоқли ичакнинг пичоқ билан етказилган жароҳатлари кўпинча ошқозон ости бези бошчасининг юқори ичактутқич артерияси, пастки ковак веналар, ўнг буйрак жароҳатлари билан бирлашади. Ўқ яралар ва қориннинг ёпиқ жароҳатлари ўн икки бармоқли ичак сингари атрофдаги аъзоларнинг ҳам кенг қамровли емирилишига олиб келади.

Қорин пардаси ортида жойлашган ўн икки бармоқли ичак қисмларининг шикастланиши, одатда, гематома юзага келиши билан бирлашади. У жуда тез корин пардаси ортидаги ҳужайра флегмонасига олиб келади.

е) **Ингичка ичак.** Ингичка ичакнинг шикастланиши – корин бўшлиғи аъзолари жароҳатларининг энг кўп учрайдиган туридир. Ичак юзасида газ ва суюқликнинг баъзан анча узоқ вақт давомида бўлиши, аъзо девори зарарланиши билан гидродинамик зарб юзага келишига имкон беради. Қориннинг ёпиқ жароҳати кўпинча ингичка ичак ҳалқасининг алоҳида йиртилишига олиб келади. Фиксация жойида кўпинча қорин ичи қон кетиши ва кейинчалик ичак некрози ривожланиши билан ичактутқичдан ичак қисмининг узилиши юзага келади. Шунингдек, ингичка ичак шикастланишининг бошқа шаклларида унинг ёрилиши, қон қуйилиши шаклидаги лат ейиши юз бериши мумкин.

ж) **Йўғон ичак.** Ингичка ичакка нисбатан кичиклик, узунлик, кўтарилувчи, тушувчи тўғри ва чамбар ичак билан нисбатан ҳимояланганлик йўғон ичакнинг ноёб шикастланишига олиб келади. Одатда унинг ҳаракатчан қисмлари – кўндаланг чамбар ва сигмасимон чамбар ичак шикастланади. Йўғон ичак ёпиқ жароҳатларининг сабаблари ва механизмлари деярли ингичка ичак кабидир. Қорин пардаси ортидаги перитонит ёки флегмонанинг эрта ривожланишида ифодаланадиган клиник кечишнинг ўзига хослиги жарроҳлик тактикасини аниқлашда катта аҳамиятга эга эмас. Ҳукна қилганда ёт жисмлар ва сиқилган газни тасодифан ёки касддан орқа чиқариш тешигидан киритиш тўғри ичак шикастланишининг ўзига хос гуруҳини ташкил этади. Тўғри ичакнинг барча жароҳатлари қорин пардаси ичидаги ва қорин пардаси ортидаги шикастланишларга бўлинади.

з) **Қорин бўшлиғи ва қорин пардаси ортидаги бўшлиқ томирлари.** Қорин бўшлиғи ва қорин пардаси ортидаги бўшлиқнинг ҳар қандай шикастланишлари, албатта, қон томирлари бутунлигининг бузилиши билан кечади. Қорин бўшлиғи қон томирларининг изоляцияланган жароҳатларининг энг кўп учрайдиган шакли катта чарвининг шикастланиши ҳисобланади. Қорин пардасининг оркасида жойлашган аъзо, қон томирнинг ҳар қандай шикастланиши пўк корин пардаси ортидаги тўқимага қон қуйилиши билан кечади. Қорин пардаси ортидаги тўқимага қон кетиши бир неча литрни ташкил этиши мумкин.

и) **Пешоб тизими аъзоларининг зарарланиши.**

Буйракларнинг қуйидаги зарарланишлари фарқланади (2.2-жадвал):

1. Буйракнинг капсула бузилишисиз зарарланиши;
2. Буйрак олди гематомаси ҳосил бўлиши билан коса-жом тизимига кирмайдиган шикастланишлар;
3. Урогематома ҳосил бўлиши билан коса-жом тизими йиртилиши;
4. Буйрак ёрилиши ва магистрал томирларининг шикастланиши.

2.2-жадвал.

Буйрак зарарланиш даражалари (American Association for the Surgery of Trauma (AAST) organ injury severity score for the kidney)

Даража	Жароҳатланиш характери
I	Буйрак контузияси, кўп сонли паренхиматоз қон қуйилишлар. Паренхиматоз йиртилиш бўлмаган чегараланган капсула ости гематомаси.
II	Чегараланган буйрак олди гематомаси. Буйрак паренхимасининг чуқурлиги < 1 см бўлган, буйрак юзаси тизимига кирмайдиган йиртилиши.
III	Буйрак паренхимасининг чуқурлиги > 1 см бўлган, буйрак юзаси тизимига кирмайдиган йиртилиши.
IV	Буйрак паренхимасининг буйрак юзаси тизимига кирадиган йиртилиши. Буйрак йирик артерия ва веналарининг жароҳатланиши.
V	Буйракнинг тўлиқ ёрилиши. Буйракнинг буйрак оёқчаларидан узилиши.

Сийдик қопининг пичоқли яраланишлари нисбатан кам учрайди.

Сийдик қопи ва тўғри ичакнинг қорин пардаси ташқарисидаги жароҳатлари ўткир жисмларга йиқилишда, ўқ отар қуроллардан яраланиш ҳолатларида кузатилади. Қориннинг ёпиқ жароҳатларида сийдик қопининг механизми ҳар хил бўлган қорин пардаси ташқарисидаги ва қорин пардаси ичидаги йиртилишлари кузатилади.

Диагностика. Қорин жароҳатлари, айниқса ёпиқ жароҳатларни диагностиканинг мураккаблиги, клиник кўринишларнинг ўчганлиги, бирлашган жароҳат бўлган қорин бўшлиғи аъзоларининг бир вақтда зарарланишининг ҳар хиллиги билан боғлиқ. Жароҳатланганларнинг кўпчилиги ички аъзолар шикастланиши клиник кўринишини ўзгартириб, шок ҳолатида келади.

Текшириш. Белгиларга кўра жароҳатларни таърифлаш:

1. Жароҳатнинг умум қабул қилинган анатомик ориентацияларга нисбатан жойлашуви.
2. Унинг ўлчамлари см да.
3. Конфигурацияси.
4. Жароҳат йўналиши.
5. Қирраларининг характери.

6. Ўзгаришлар тарқалганлигини кўрсатган ҳолда жароҳат атрофидаги терининг ҳолати.
7. Қон кетишининг мавжудлиги.

Шикоятлар. Жароҳатланганларнинг асосий шикояти қориндаги турлича жойлашув, интенсивлик ва иррадиацияга эга бўлган оғриқ ҳисобланади. Баъзи ҳолларда характерли иррадиация зонасида кучли оғриқ бўлган вақтда жароҳат соҳасида оғриқ бўлмаслиги ёки кучсиз бўлиши мумкинлигини таъкидлаш лозим. Шунингдек, кўнгил айнаши, қайт қилиш, ахлат ва газ тутилиши, сийдик чиқаришнинг бузилиши, гематурия, тенезма, тўғри ичакдан қон кетиши шикоятлари бўлади. Шунингдек, қон йўқотиш билан боғлиқ шикоятлар: кескин беҳоллик, бош айланиши, совук тер босиши, кўриш ўткирлигининг бузилиши, вақти-вақти билан ҳушдан кетиш.

Анамнез. Батафсил анамнез йиғиш, жароҳат билан боғлиқ бўлган вазиятларни ўрганиш, айниқса, қориннинг ёпиқ жароҳатларида жароҳат характерини аниқлаш учун кўп маълумот бериши мумкин.

Объектив текширув. Жароҳатланган инсон сақлашга ҳаракат қилган ва унинг ўзгариши оғриқнинг кескин кучайишига олиб келадиган мажбурий ҳолатга алоҳида эътибор қаратиш лозим. Қорин деворини текшириш қорин ва кўкрак қафасининг пастки қисмларининг нафас экскурсияси хусусиятини аниқлашдан бошланади. Қорин текширилганида шилиниш, кўкариш ва қон қуйилишлар аниқланиши мумкин. Пальпация, перкуссия ва аускультация, шунингдек, тўғри ичакни бармоқ билан текшириш усулларидан фойдаланилади.

Дифференциал диагноз. Қорин жароҳатларида тешиб кирадиган ва тешиб кирмайдиган шикастланишларни дифференциаллаш. Полижароҳатларда қорин ички аъзоларининг шикастланиш хусусиятини диагностика.

Текширув баённомаси.

Текширувнинг мажбурий усуллари: клиник текшириш, анамнез йиғиш. Қоннинг умумий таҳлили. ҚИВ. Пешобнинг умумий таҳлили. Кўкрак қафаси ва қорин бўшлиғининг рентгеноскопияси. Қорин бўшлиғи УТТ. ЭКГ.

Текширувнинг қўшимча усуллари: қондаги қанд миқдори, қондаги билирубин ва креатинин, қон гуруҳи ва RW- омилни аниқлаш, ёғ миқдорини аниқлаш учун қон олиш, терапевт, анестезиолог-реаниматолог текшируви, зарурат бўлганида аёлларда қабул бўлимида гинеколог текшируви. Кўрсатмага кўра МСКТ. Ковак аъзолар жароҳатларини истисно этиш учун қорин бўшлиғидаги суюқликда ишқорли фосфатаза, аммиак ва амилаза миқдорини аниқлаш ҳамда ташхисловчи лапароскопия.

Диагноз мезонлари. Ички аъзолар шикастланганида қуйидагилар диагностика мезонлари ҳисобланади:

1. Қорин бўшлиғи рентгенографиясида эркин газ, баъзан эса қорин бўшлиғида суюқлик мавжудлиги.



2.67-расм. Жигарнинг ўнг бўлаги остида эркин суюқлик мавжудлигининг УТТ-кўриниши.



2.68-расм. Жигарнинг ўнг бўлаги остидаги гематома.

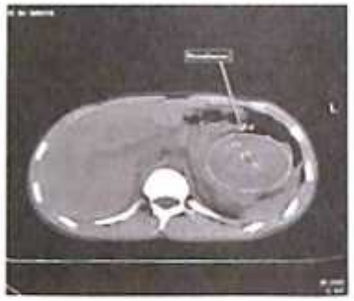

2.69-расм. Талоқнинг йиртилиши.

2. УТТда қорин бўшлиғида эркин суюқликнинг мавжудлиги, паренхиматоз аъзолар контурининг нотекислиги (2.67-расм).

3. Компьютер томографиясида ички аъзолар шикастланиши белгиларининг мавжудлиги – қорин бўшлиғида эркин газ ва суюқликнинг мавжудлиги, шунингдек, буйрак ва қорин пардаси ташқарисидаги бўшлик аъзолари шикастланишининг мавжудлиги (2.68 ва 2.69-расм).

4. Қорининг очиқ жароҳатларида БЖИдан сўнг жароҳатнинг тешиб кириш хусусиятини аниқлаш.

5. Диагностика лапароскопиясида паренхиматоз ёки ковак аъзолар шикастланиши визуал белгиларининг мавжудлиги.

6. Лапароскопияда ковак аъзолар визуал шикастланишининг йўқлиги, лекин қорин бўшлиғидаги суюқликда ичак ферментлари миқдорининг юқорилиги ковак аъзолар жароҳатлари мавжудлигига шубҳа қилиш имконини беради.

Даволаш:

– Магистрал веналарни катетерлаш;

– Шокка қарши терапия: йўқотилган қон ўрнини тўлдириш – қон йўқотиш даражасига мувофиқ эр.масса қуйиш, ЯМҚ 250,0-500,0 мл миқдорида, альбумин 10 % - 100,0 в/и том., декстран 6 % - 200,0 в/и том.; преднизолон 30 мг дан м/о ёки дексаметазон 4 мг м/о × 1 марта;

– Гемостатиклар: этамзилат 2,0 × 2 марта, аминокапрон кислота 5 % - 100,0 в/и том. × 2 марта.

Инфузион терапия: реосорбилакт 500 мл в/и, рефортан 500,0 мл в/и том., стабизол 500,0 в/и том., натрий хлор 0,9 % - 400,0 в/и том., ацесоль 400,0 в/и том., дисоль 400,0 в/и том., Рингер эритмаси 400,0 в/и том.;

– Анальгетиклар: анальгин 25 % - 4,0 м/о × 2 марта, димедрол 1 % - 1,0 2 марта.



2.70-расм. Даволаш-диагностика лапароскопияни қўллаш билан қорининг тешиб кирувчи жароҳатларини даволаш алгоритми.

– Қорин бўшлиғи жароҳатлари аниқланганида шошилинч операция ўтказиш зарур (2.70 ва 2.71-расм).

– Талоқ ёрилганида – спленэктомия.

– Жигар ёрилганида – коагуляция ва жароҳатни тикиш, жигар резекцияси.

– Жароҳат олинганидан кўп вақт ўтмаганида ва ковак аъзолар шикастланиши ва ёки ошқозон ости безининг йиртилиши бўлмаганида – қон реинфузияси.

– Ошқозон ости безининг юзаки йиртилишида – чарви халтаси ва қорин пардаси орқасидаги ҳужайрани дренажлаш, кўндаланг йиртилишда – панкреатик йўлларни ташқи дренажлаш ёки дистал резекция.

– Паренхиматоз аъзонинг субкапсуляр ёрилишига шубҳа бўлганида (қорин ичи қон кетиши белгиларисиз) лапарапортни колдириш ва 3 кун мобайнида ҳар 6 соатда УТТ-назорати билан динамик кузатиш, зарурат бўлганида эса фибролапароскопия қилиш зарур.



2.71-расм. Даволаш-диагностика лапароскопияни қўллаш билан қориннинг ёпиқ жароҳатларида даволаш.

– Ковак аъзоларнинг жароҳати ва йиртилганида – нуқсонларни тикиш. Ингичка ичакнинг катта бўлмаган майдонидаги кўп сонли жароҳатларда анастомоз қўйиш билан ингичка ичакнинг сегментар резекцияси тавсия этилади.

Операциядан олдинги тайёргарлик:

– ошқозон-ичак трактининг юқори қисмларини бўшатиш ва декомпрессиялаш;

– сийдик копини бўшатиш;

– инфекцион асоратларнинг антибиотикли профилактикаси (цефалоспорин қатори препаратлари операциядан 20-30 дақиқа аввал ёки интраоперацион);

– волемик ва сув-электролит бузилишларнинг (агар мавжуд бўлса) интенсив терапияси;

– тромбоэмболия бузилишларини олдини олиш.

Анестезия тури: умумий интубацион наркоз. БЖИда 0,25% новокаин эритмаси билан маҳаллий анестезия.

Жаррохлик амалиёти усулини танлаш. Лапароскопик амалиёт (кўрсатмага кўра, стабил гемодинамика, перитонит белгиларининг йўқлиги, қорин

бўшлиғида 500 мл дан кам суюқликнинг мавжудлиги) ёки лапаротомия. **Операциядан сўнг олиб бориш:** биринчи 3 кун қоннинг умумий таҳлили, зарурат бўлганида қорин бўшлиғининг динамикадаги УТТ, тана ҳарорати назорати, гемодинамик кўрсаткичлар назорати, операцион яра ҳолати ва дренаждан чиқаётган ажратмаларни кузатиш. Зарурат бўлганида фибролапароскопия.

Шифохонадан чиқишда тавсиялар. Яшаш жойи бўйича поликлиникада жарроҳ назорати, парҳезга амал қилиш, 2-3 ой мобайнида жисмоний юкламаларни чеклаш, операцион ярада асоратлар бўлмаганида операциядан 9-10 кун ўтгач чокларни олиш.

ЎТКИР ИЧАК ТУТИЛИШИ

ХКТ-10. К 56.5, К 56.6, К 91.3

Таърифи. Ўткир ичак тутилиши (лот. ileus) – таркибнинг овқат ҳазм қилиш йўллари бўйлаб ҳаракатланишининг бузилиши билан характерланадиган ва ичакнинг ҳаракат функцияси бузилиши ёки механик тўсиқлари билан боғлиқ бўлган синдром.

Этиопатогенез. Ўткир ичак тутилиши ривожланишида икки гуруҳ омиллари ажратилади: мойиллик ва ишлаб чиқарувчи. Қорин бўшлиғидаги туғма ва орттирилган анатомик ўзгаришлар ичак тутилиши пайдо бўлишига сабаб бўлиши мумкин. Туғма анатомо-морфологик ўзгаришлар орасида долихосигма, кўр ва ёнбош ичакнинг умумий ичактуткичи, қорин бўшлиғида «чўнтак»нинг ортиқча ривожланиши, ичакнинг турли қисмлари мобиллигининг юқорилиги ва бошқалар кузатилади. Қорин бўшлиғидаги битишмалар, турли этиологияли яллиғланиш инфильтратлари, гематома, ўсма, ичак юзасидаги қалин ҳосилалар (безоарлар, нажас тошлари, сафро тошлари, ёт жисмлар, паразитлар) ва бошқалар орттирилган ўзгаришлар ҳисобланади. Ишлаб чиқарувчи омилларга ичакнинг ҳаддан ташқари ҳаракат фаоллиги, ичак ҳалқаларининг кўчиши юз берганида қорин ички босимининг тўсатдан кўтарилиши, ОИТнинг озиқ-овқатдан ортиқча юкламаси ва ичакнинг ҳаракат функцияси кучайишига ёрдам берадиган бошқа вазиятлар киради.

Таснифи (Н.В. Рухляд, 1998).

I. Келиб чиқишига кўра:

– туғма;

– орттирилган.

II. Кечишига кўра:

– ўткир;

– сурункали.

III. Ривожланиш механизмига кўра:

1. Механик:

– обтурацион (интраинтестинал шакл, экстраинтестинал шакл, ўсма этиологияси);

– странгуляцион (буралиш, тугун ҳосил бўлиши, сиқилиш);
– аралаш (инвагинация, бирикмали тутилиш).
2. Динамик:
– спастик;
– паралитик.

IV. Тўсиқ жойлашувига кўра:

1. Ингичка ичак тутилиши:
– юқори;
– паст.
2. Йўғон ичак тутилиши.

Патологик жараённинг ривожланиш босқичи (В.П. Петров ва И.А. Ерюхин, 1989):

– ичак бўйлаб пассажнинг ўткир бузилиш босқичи;
– ичак деворида гемодинамиканинг ўткир бузилишлари босқичи;
– перитонит босқичи.

Клиник кўриниши.

1. Қорин оғриғи – касалликнинг эрта ва доимий симптоми. Оғриклар тўлғоқсимон, интенсив бўлиши мумкин.
2. Ахлат ва газ тутилиши – паст ичак тутилишининг патогномоник белгиси. Юқори тутилишда ичакнинг дистал қисмлари бўшатилиши ҳисобига ахлат бўлиши мумкин.
3. Қорин дам бўлиши ва ассиметрияси.
4. Қайт қилиш – кўнгил айнаганидан сўнг ёки мустақил, кўпинча такрорий қайт қилиш.
5. Нажасда қон бўлиши – инвагинация, мезентериал тромбоз, ўсимта мавжудлигидан дарак беради.

Ўзига хос симптомлар:

Валь симптоми – чегараланган маҳаллий метеоризм ёки ичакнинг тўсиқ даражасидан юқоридаги қисмининг бўртиб чиқиши (кўриниб турадиган корин ассиметрияси, кўриниб турадиган перистальтика).



2.72-расм. Қорин бўшлиғи УТТ.

Мондор симптоми – ичак тўлиб кетганида олдинги қорин деворининг ригидлиги.

Скляров симптоми – олдинги корин девори пальпациясида олиб келувчи ҳалқада шовуллаган шовқин.

Кивул симптоми – шишган ичак устида металл бўёкли тимпанит.

Спасокукоцкий симптоми – қорин аускультациясида тушган томчи шовқини.

Лотейссен симптоми – перистальтиканинг тўлиқ йўқлиги ва нафас ҳамда юрак овозининг корин бўшлиғига ўтказилиши.

Обуховский шифохонаси симптоми – ануснинг бўшашиши ва анал кискичнинг заифлашиши.

Цеге-Мантейфел симптоми – сифонли ҳукна қилинганида ичакка фақат 500 мл суюқлик киради. Тўғри ва сигмасимон ичак обструкциясини англатади.

Дифференциал диагноз: ўткир холецистит, ўткир панкреатит, ошқозон ва ЎИБИ яраси перфорацияси, мезентериал томирлар тромбози, буйрак санчиғи, плеврозотилжам, плеврит, миокард инфаркти, стенокардия, озиқ-овқат токсикоинфекцияси, ўткир дизентерия ва бошқалар.

Текширув баённомаси:

Объектив текшириш (умумий ҳолатни аниқлаш, гемодинамика, қоринни текшириш: ташқи текшириш, пальпация, перкуссия, аускультация, тўғри ичакни бармоқ билан текшириш).

Текширувнинг лаборатор усуллари:

Мажбурий: қоннинг умумий таҳлили, гематокрит, ҚИВ; пешобнинг умумий таҳлили, қон электролитлари; мочевина; креатинин; диастаза, АЛТ, АСТ; коагулограмма; қон гуруҳи ва резус-омил;

Қўшимча: қоннинг биокимёвий таҳлили (зарурат бўлганида билирубин; умумий оқсил; қондаги қанд миқдори; перитонит, эндотоксикоз клиникаси бўлганида ўртача молекулалар).

Текширувнинг инструментал усуллари:

Мажбурий: турган ҳолатда кўкрак қафаси ва қорин бўшлиғининг кенг кўламли рентгенографияси; қорин бўшлиғи УТТ (ичак ҳалқаларининг ҳолати, перистальтика мавжудлиги, юзаси; қорин бўшлиғида эркин суюқлик мавжудлиги, сийдик чиқариш тизими ва корин бўшлиғи аъзоларининг ҳолати); ЭКГ;

Қўшимча: контрастнинг ОИТ бўйлаб пассажи (ингичка ичак тутилиши белгиларида); фиброколоноскопия ва ирригография (йўғон ичак тутилишига шубҳа бўлганида); терапевт, анестезиолог-реаниматолог текшируви, зарурат бўлганида аёлларда гинеколог текшируви (2.73-расм).



Рис. 2.73. Қорин бўшлиғи умуий рентгеноскопияси.



Рис. 2.74. Йўғон ичак тутилишининг белгилари «Тумшук симптоми»

Даволаш:

А. Динамик ўткир ичак тутилишида даво-диагностика тактикаси;

Динамик ичак тутилишида консерватив даво ўтказилади:

Ичак тутилишининг спастик характерида қуйидагилар тавсия этилади:

– тинчлик, қоринга совуқ қўйиш; наркотик бўлмаган анальгетиклар – анальгин эритмаси 50 % - 2 мл, кетонал 1 мл м/о, диклофенак 3 мл м/о, спазмолитиклар м/о – дротаверин 2,0 дан × 2 марта, платифиллин 0,2 %-2,0 м/о × × 2 марта, баралгин 5 мл м/о ёки спазмалин – 5 мл м/о, седатив препаратлар; инфузион терапия (тузли эритмалар – Рингер эритмаси 400 мл дан, ацесоль 400 мл дан, дисоль 400 мл дан, глюкоза эритмаси 5 % - 400 мл + новокаин эритмаси 0,5 % - 50 мл в/и) кунига 2 литрдан кам эмас.

Паралитик ичак тутилишида: назогастрал зонд оркали ошқозон декомпрессияси; инфузион терапия (тузли эритмалар, калий хлор эритмаси 4 % - 40 мл в/и том., кристаллоидлар, коллоидлар); сифонли хукна (бемор оғир аҳволда бўлганида мумкин эмас); ичакнинг медикаментоз стимуляцияси – схема бўйича прозерин билан стимуляция; 0,5 % новокаин эритмаси билан икки томонлама паранефрал блокада.

Ижобий рентгенологик тасвирнинг йўклиги консерватив терапияни давом эттириш ва фаол кузатишга кўрсатма бўлиб хизмат қилади.

Ҳолатнинг стабиллашиши ва ичак ўтказувчанлигининг тўлиқ тикланиши *шифохонадан чиқиш мезонлари* ҳисобланади.

Шифохонадан чиқишда тавсиялар: гастроэнтеролог кузатувида бўлиш ва даволаниш.

B. Обтурацион ичак тутилишида даво-диагностика тактикаси:

Беморларни текшириш билан параллел равишда консерватив терапия ўтказиш зарур:

оғриқсизлантириш (анальгин эритмаси 50 % - 2 мл, кетонал 1 мл м/о, диклофенак 3 мл м/о, спазмолитиклар – баралгин 5 мл м/о ёки спазмалин 5 мл м/о, платифиллин 2 мл м/о); инфузион терапия (тузли эритмалар – Рингер эритмаси 400 мл дан, ацесоль 400 мл дан, дисоль 400 мл дан, глюкоза эритмаси 5 % - 400 мл + новокаин эритмаси 0,5 % - 50 мл в/и, реосорбилакт 400 мл в/и том., рефортан 400 мл в/и том. – кўрсатмага кўра) 2 литрдан кам эмас; сифонли ҳукна (бемор оғир аҳволда бўлганида мумкин эмас); ичакнинг медикаментоз стимуляцияси; ошқозон декомпрессияси; ошқозон-ичак тракти бўйлаб контраст пассажини текшириш.

Қуйидагиларни консерватив терапиянинг ижобий таъсири деб ҳисоблаш мумкин:

– перитонит белгилари бўлмаганида умумий ижобий динамика; оғрик синдромини купирлаш; кўнгил айнаши ва кайт қилишнинг йўқлиги; газ ва ахлат чикариш (контраст ахлат бўлиши мумкин); рентгенологик маълумотлар: «камар» сонининг, шунингдек, суюклик миклорининг (Клойбер косаси) камайиши ва йўколиши, перистальтика тикланиши, ичак майдони диаметрининг кичрайиши, контрастнинг ичак бўйлаб харакатланишининг давом этиши.

Бартараф этилмаган ичак тутилиши, яъни синов консерватив давоси бошланганидан 3-4 соат давомида ижобий динамика белгилари бўлмаганида, шунингдек, перитонит белгиларининг пайдо бўлиши шошилинч операцияга кўрсатма саналади.

Барий суспензиясининг ингичка ичакда 6 соатдан кўп тутилиши, одатда лапаротомия ёкиХассен бўйича лапароскопияга кўрсатма ҳисобланади.

C. Странгуляцион ва аралаш ичак тутилишида даво-диагностика тактикаси:

Ичак тутилишининг мазкур шакллари шошилинч операцияга кўрсатма саналади.

Операция билан даволаш.

Операциядан олдинги тайёргарлик:

Бемор шифохонага келганидан бошлаб диагностика тадбирлари билан бир каторда эндотоксикоз ва организмнинг сувсизланиши билан курашишга каратилган детоксикацион терапия (операциядан олдинги тайёргарлик) ўтказилади.

Қуйидагилар операция майдони соҳасидаги терини гигиеник тайёрлаш билан бирга операциядан олдинги тайёргарликнинг асосий таркибий қисми ҳисобланади:

– наркоз киритилгунича сакланадиган ошқозон зонди оркали ошқозон-ичак трактининг юкори қисмларини бўшатиш ва декомпрессиялаш;

– сийдик копини бўшатиш;

– антибактериал препаратларни превентив парентерал юбориш (3-4 авлод цефалоспоринлари ва 100 мл метронидазолни операциядан 30-40 дақика авval ёки интраоперацион юбориш мақсадга мувофик);

– эндотоксикоз белгилари ёки сув-электролит баланс бузилишлари бўлганида интенсив инфузион терапия;

– тромбоэмболия асоратларини олдини олиш (оёкларга эластик бинт боглаш ёки компрессион трикотаждан фойдаланиш).

Анестезия тури – ЎИТда операция доим умумий эндотрахеал наркоз остида ўтказилади.

Тутилишнинг хар кандай жойлашувида кириш – оралик лапаротомияси, зарурат бўлганида – операциядан кейинги чандикларни кесиб ташлаш ва корин бўшлигига киришда битишмаларни эҳтиёткорлик билан кесиш.

ЎИТда операция куйидаги вазифалар бўйича ечимни талаб этади:

– тутилиш сабаби ва даражасини аниклаш;

– ўткир ичак тутилишини бартараф этиш;

– тўсик зонасида ичакнинг яшовчанлиги ва резекцияга кўрсатмаларни аниклаш;

– ўзгарган ичакнинг адекват резекциясини бажариш ва чегараларини белгилаш;

– ичак декомпрессияси усуллари ва унга кўрсатмаларни аниқлаш;

– қорин бўшлиғи санацияси ва уни дренажлаш.

Операция усулини танлаш индивидуал саналади:

1. Диагностика лапароскопияси:

– қорин бўшлиғини текшириш, ичак ва қорин бўшлиғидаги ўзгаришлар ҳолатини баҳолаш;

– перитонит белгилари, ичак девори некротик ўзгаришлари, штранг ёки кенг бўлмаган битишма сабаб бўлган битишмали ичак тутилиши бўлмаганида – лапароскопик кесиш ва корин бўшлиғини дренажлаш.

2. Лапаротомия:

– қорин бўшлиғи аъзоларини текшириш ва баҳолаш; текширганда ингичка ичак ичактутқич илдизини маҳаллий анестетик эритмаси (100 мл 0,25% новокаин эритмаси) билан олдиндан инфильтрациясини ўтказиш мақсадга мувофиқ; ичак ҳалқалари таркиб билан тўлиб кетганлиги ифодаланганида текширишдан олдин интестинал зонд ёрдамида ичак декомпрессияси амалга оширилади;

– тутилишни бартараф этиш амалиётнинг асосий ва мураккаб жиҳати бўлиб, энг кам жароҳатли усулда турли усуллар: битишмаларни кесиш, ичакнинг ўзгарган қисмини резекция қилиш, буралиш, инвагинация, тугун ҳосил бўлишини бартараф этиш ёки ушбу ҳосилаларни ўзгарган ичакдаги дастлабки амалиётсиз резекция қилиш, энтеротомия ва ёт жисмларни олиб ташлашни қўллашга аниқ кўрсатмаларни аниқ белгилаш билан амалга оширилади;

– ичак яшовчанлигини аниқлаш учун визуал белгилар (ранг, девор шиши, субсерроз қон қуйилиш, перистальтика, ялтираш, девор олди томирларининг қонга тўлиши ва пульсация), шунингдек, ушбу белгиларнинг новокаин илик эритмасини ичактутқичга юборгандан кейинги динамикасидан фойдаланилади. Бироқ мазкур баҳо ҳар доим ҳам ишончли эмас – бу ҳолларда трансиллюминацион ангиотензометрияни қўллаш мақсадга мувофиқ. Ичак яшовчанлигига шубҳа қилиш унинг резекциясига кўрсатма ҳисобланади;

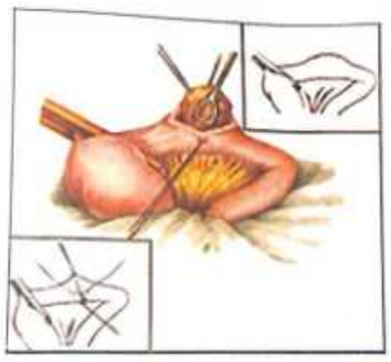

2.75-расм. Энтеротомия ва ёт жисмни олиб ташлаш.

– патологик жараёнга кўра амалиётнинг қуйидаги шакллари қўлланилиши мумкин: энтеротомия ва ёт жисмларни олиб ташлаш (2.75-расм); айланма анастомозларни қўйиш; илеоцеко-колостомалар; ичак резекцияси (ичак резекцияси амалга оширилганида қон билан таъминланиш бузилган чегарадан келувчи бўлим томонга 35-40 см, олиб борувчи бўлим томонга – 20-25 см чекиниш лозим, Трейтц боғлами яқинидаги резекция бундан мустасно (2.76-расм а, б, в), Гартман операцияси, Нобл операцияси (2.77-расм), ўнг то-

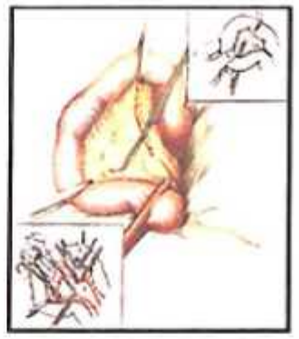

2.76 б расм. Ингичка ичак разекцияси.



2.76 в расм. Ингичка ичак разекцияси. Анастомознинг умумий кўриниши.



2.77-расм. Энтероптиссия. Нобл усули. Ингичка ичак кейинги ҳалқаларини ўзаро тикиш.



2.78-расм. И.Э.Гаген-Торн бўйича мезосигмопликация.

монлама ёки чап томонлама гемиколэктомия, кўндаланг-чамбар, сигмасимон ичак резекцияси; сигмопликация (2.78-расм) ва бошқалар;

– ичак тутилишининг паралитик компонентида операция вақтида ичакнинг назоинтестинал интубацияси ўтказилади;

– ичакнинг яшовчанлигига, айниқса узоқ вақт давомида шубҳа бўлганида 12-24 соатдан сўнг дастурланган релапаротомия ёки лапароскопиядан фойдаланган ҳолда резекция масаласини ҳал этиш мумкин;

– қорин бўшлиғи санацияси ва дренажлаш.

Операциядан кейинги даврда:

– антибактериал терапия 5-7 кун (жаррохлик амалиётининг характери, ичак тутилишининг асоратлари, бактериологик таҳлил натижаларига кўра – биринчи кун таъсир доираси кенг бўлган препаратлар – 3-4 авлод цефалоспоринлар гуруҳи, асоратлар ёки перитонит бўлганида фторхиналон ёки нитроимидазол гуруҳи препаратлари билан биргаликда қўллаш тавсия этилади);

– оғриксизлантирувчи препаратлар (дастлабки 1-2 кун наркотик препаратлар – промедол эритмаси 1 % 1 мл м/о, сўнг наркотик бўлмаган анальгетиклар – анальгин эритмаси 50 % - 2 мл, кетонал 1 мл м/о, диклофенак 3 мл м/о, спазмолитиклар – баралгин 5 мл м/о, спазмолин 5 мл м/о);

– инфузион терапия (бажарилган жаррохлик амалиёти характери, эндотоксикоз, сув-электролит баланс бузилишлари белгиларига кўра – тузли эритмалар – Рингер эритмаси 400 мл дан, ацесоль 400 мл дан, дисоль 400 мл дан, Дорру эритмаси 400 мл в/и том., глюкоза эритмаси 5 % ёки 10 % - 400 мл + калий хлор эритмаси 4 % - 40 мл в/и том., аминокислота препаратлари в/и том.);

– зарурат бўлганида плазмотрансфузия, альбумин в/и том.;

– кон реологиясини яхшилайдиган препаратлар – пентоксифиллин 5,0 в/и физ. эритмада, реосорбилакт 400,0 дан в/и том., рефортан 400 мл в/и том.;

– ОИТ ўткир яраларини олдини олиш учун антисекретор препаратлар – Н2 блокаторлар операциядан сўнг 2-3 кун инъекция шаклида, сўнг таблетка шаклида ҳамда протон помпа ингибиторлари – омепразол, пантопразол 40 мг × 1 марта 3-5 кун;

– Ошқозон-ичак тракти моторикасини тиклаш (ичак қисми резекцияси бўлмаганида – операциядан 2-3 кун ўтгач, кунига 2-3 марта ичакнинг медикаментоз стимуляцияси, ичак резекциясида – операциядан 3-4 кун ўтгач, енгил стимуляция – схема бўйича прозерин билан стимуляция, операциядан сўнг 2-кундан метоклапромид, церукал кунига 2-3 марта);

– тромбоэмболия асоратларини олдини олиш, паст молекуляр ёки юкори молекуляр антикоагулянтлар (операциядан 6 соат ўтгач, ҚИВ назорати остида – гепарин 5000 ТБ дан × 4 марта, фраксипарин 0,3 ТБ дан × 2 марта ёки 0,6 дан × 1 марта, клексан 0,4 ТБ дан × 2 марта ёки 0,8 дан × 1 марта);

– бронх-ўпка асоратларини олдини олиш;

– имкон даражасида беморни эрта фаоллаштириш;

– бажарилган операция характери ва ичак перистальтикасининг тикланишига кўра энтерал овкатлантириш;

– ифодаланган энтерал етишмовчиликда энтеросорбция қўлланилиши мумкин, энтерал овкатлантиришнинг эрта мудлатларида ферментатив препаратларни қўллаш;

– лаборатор текширувлар (қон, пешобнинг клиник тахлили, коагулограмма, ҚИВ, қондаги канд миқдори, КАҲ, АСТ, АЛТ, ИФ, креатинин, мочевина, оксил, электролитлар) реанимация бўлимида хар куни, жаррохлик бўлимида операциядан кейинги 3, 7-кун, шифохонадан чикишдан аввал, зарурат бўлганида тез-тез, гепарин қабул қилинганда ҚВИ хар куни олиш;

– 3, 7-кун ва шифохонадан чикишдан аввал қорин бўшлиғи УТТ, зарурат бўлганида эса тез-тез;

– бажарилган операцияга кўра, шунингдек, зарурат бўлганида корин ичи ёки қориндан ташқаридаги асоратларга шубҳа бўлганида рентген назоратини ўтказиш.

Шифохонадан чикишда тавсиялар. Яшаш жойи бўйича жаррох ва гастроэнтеролог назорати, операциядан 9-10 кун ўтгач яра асоратлари бўлмаганида чокларни олиш, қатъий парҳезга риоя қилиш, 5-6 ой мобайнида жисмоний юкламани чеклаш ва индивидуал бандаж такиш.

КРОН КАСАЛЛИГИ (АСОРАТЛИ КЕЧИШИ)

ХКТ-10. К 50

Таърифи. Крон касаллиги (гранулематозли колит) – ошқозон-ичак тизимининг специфик бўлмаган, яллиғланиш жараёнининг трансмурал, сегментар тарқалиши билан ажралиб турган, сурункали-рецидив қайталанувчи яллиғланиши, бунда маҳаллий ва тизимли асоратлар ривожланиши билан кечган ҳолда, ошқозон-ичак тизимининг кенг майдонлари гранулематоз яллиғланиши ва яра чикиши ўчоқлари пайдо бўлади.

Этиопатогенез. Касалланиш ҳолатлари бутун дунёда қайд этилган. Ҳар йили 1000 нафар инсондан 2-3 нафарида янги ҳолат қайд этилади. Кўпчилик беморларда касаллик 15-35 ёш оралиғида бошланади, лекин юкори касалланишнинг иккинчи чўққиси – 60 ёшдан кейин кўп учрайди. Европоид иркидагилар африкаликлар ёки осиёликларга нисбатан кўпроқ касалланади. Ашкенази қавмидаги яҳудийларда – бошқа этник гуруҳларга нисбатан тахминан 6 баравар кўпроқ учраши қайд этилади. Эркаклар : аёллар нисбати тахминан 1,1-1,8:1 (эркаклар кўпроқ касалланади). Патогенези ҳозиргача аник эмас, лекин унинг замирида аутоиммун механизм ётади.

Таснифлаш.

Клиник-морфологик классификация (В.Д. Федоров, М.Х. Левитан, 1982 й.).

I. Крон касаллигининг шакллари:

- Гранулематозли энтерит;
- Гранулематозли энтероколит;
- Гранулематозли колит.

II. Крон касаллигининг асоратлари:

- Маҳаллий: ичакдан қон кетиши; ичак перфорацияси; токсик дилатация; инфильтратлар, абсцесслар; ичак стриктураси; псевдополипоз.
- Умумий: безгак тутиши; умумий ҳолсизлик; озиб кетиш; ўткир артропатия; сакроилеит; эписклеритлар; тугунли эритема; гангренозли пиодермия.

Клиник манзараси.

«Ичак» белгилари (учраши):

- қориндаги оғрик (80-87%),
- ич кетиши (60-66%),
- анорексия (30-37%),
- кўнгил айниши (25-30%),

• қусиш (30-35%),
• вазн камайиши (50-55%).

Ичакдан ташқари ҳолатлар:

• **Кўзлар**: конъюнктивит, кератит, увеит.
• **Оғиз бўшлиғи:** афтозли стоматит.
• **Бўғимлар:** моноартрит, анкилозловчи спондилит.
• **Тери:** тугунли эритема, ангиит, гангренозли пиодермия.
• **Жигар ва ўт чиқариш йўллари:** жигарнинг ёғли дистрофияси, склерозловчи холангит, холелитиаз, цирроз, холангиокарцинома.
• **Буйраклар:** нефролитиаз, пиелонефрит, цистит, гидронефроз, буйраклар амилоидози ҳолатлари.

Умумий белгилари: ҳолсизлик, тез чарчаш, тўлқинсимон тусда ҳарорат кўтарилиши.

Диагностика. Текшириш баённомаси.

Текшириш усуллари.

1. **Мажбурий:**

– **лаборатор*:** қон ва пешобнинг умумий таҳлили, RW қон таҳлили, қон гуруҳи ва резус-омилни аниқлаш, ахлатнинг умумий таҳлили;

– **инструментал текширувлар:** корин бўшлиғи аъзоларининг кенг қамровли рентгенографияси**; корин бўшлиғи УТТ** (ичак деворининг қалинлашуви, эркин суюқлик мавжудлиги); ЭКГ; ирригография** (йўғон ичакнинг тез тўлиши, «тошли йўл» белгилари, гаустрация силлиқлашганлиги, тишлилиги, бурмалар йўқлиги, псевдополипоз, стриктура, тешиклар); колоноскопия*** (сегментар шикастланиш, деярли ҳар доим анал шикастланиш борлиги, тиркишсимон яралар «тошли йўлни» ҳосил қилади, сероз қатламигача шикастланиш, чандиқлар ватешиклар ҳосил бўлади, псевдополиплар, ичак стриктуралари, шиллиқ пардасининг контактли қон кетиши кам учрайди).

2. **Қўшимча:**



2.79-расм. Крон касаллигида колоноскопия.

– **лаборатория текширувлари****: қоннинг биокимёвий таҳлили (глюкоза, умумий оксил, мочевина, креатинин, билирубин, диастаза, ферментлар), коагулограмма (ПТИ, фибриноген, тромботест, ФАК, қон лахтаси ретракцияси), ахлатни бак.экиш;

– **инструментал текширувлар:** Қорин бўшлиғининг МСКТ текшируви.***

Диагноз мезонлари.

Крон касаллигида диагностика мезонлари қуйидагилардан иборат:

– ич кетиши ёки қон, йиринг, шиллиқ аралашган бўтқасимон ахлат;
– қориндаги оғриқ;

– ичакдан қон кетиши;
– қорин бўшлиғида инфильтратлар, абсцесслар;
– ошқозон-ичак тизимининг оғиз бўшлиғидан то анал каналигача исталган бўлимининг шикастланиши;
– безгак тутиши;
– иштаҳа пасайиши;
– тана вазнининг камайиши;
– турли даражадаги сув-электролит бузилишлари;
– ичак перфорациясида – перитонит белгилари;
– ичак стриктурасида – ичак тутилиши белгилари;
– эндоген интоксикациясининг ортиб борувчи белгилари (тери қопламларининг цианози, тахикардия, олигурия, анемия ва ҳоказо).

Дифференциал диагноз қўйиш. Йўғон ичакнинг юқумли этиологияси бўлган касалликлар (бактериал дизентерия, амебиаз, сальмонеллез, вирусли ва бактериал ўткир ичак юқумли касалликлари ва ҳоказо), НЯК, ишемик колит, псевдомембранозли (дори таъсиридаги) колит, ичак сили, йўғон ичакнинг дивертикулези, йўғон ичакнинг оилавий полипози, ачишадиган йўғон ичак синдроми билан дифференциал ташхис қўйиш амалга оширилади. Колонофиброскопия, гистологик ва бактериологик тадқиқотлар асосида тўғри ташхис қўйилади. Крон касаллиги ва ишемик колитнинг дифференциал ташхисини аниқлаш энг кийин ҳисобланади.

Даволаш. Профузион қон кетиши ёки унинг тўхташи ҳамда ичак перфорацияси, корин бўшлиғининг абсцесси, ичаклар беркилиб қолиши белгилари бўлмаганда, беморнинг аҳволи барқарор бўлмагунча консерватив даволаш тавсия этилади.

Консерватив даволаш қуйидагиларни ўз ичига олади:

– *специфик терапия*: салофальк (салазопиридазин қаторидаги яллиғланишга қарши препарат) ва буденофальк (топик кортикостероид) –даволаш дозаси ва схемаси жараённинг фаоллиги ва тарқалганлигига мувофик холда белгиланади.

Паст фаоллик:

а) терминал сатҳдаги илеит – салофальк 4,5 г/сут 500 мг 3 таблеткадан × × кунига 3 марта, ёки буденофальк 9 мг/сут 3 мг 1 таблеткадан × кунига 3 марта (ёки 3 таблеткадан бир вақтда, эрталаб);

б) йўғон ичак ҳам қамраб олинганда – салофальк 4,5 г/сут, 500 мг 3 таблеткадан× кунига 3 марта, буденофальк 18 мг/сут, 3 мг 2 таблеткадан × кунига 3 марта.

Ўртача фаоллик:

а) терминал сатҳдаги илеит – буденофальк 9 мг/сут, 3 мг 1 таблеткадан × × кунига 3 марта (ёки 3 таблеткадан бир вақтда, эрталаб);

б) йўғон ичакнинг камраб олинишида – салофальк 4,5 г/сут, 500 мг 3 таблеткадан × кунига 3 марта + буденофальк 9 мг/сут 3 мг 1 таблеткадан × кунига 3 марта (ёки 3 таблеткадан бир вақтда, эрталаб);

Юқори фаоллик:

а) терминал сатҳдаги илеит – тизимли кортикостероид препаратлар (кунига 40-60 мг преднизолон) ва кейин буденофальк препаратига ўтказилади, 18 мг/сут, 3 мг 2 таблеткадан× кунига 3 марта;

б) йўғон ичак қамраб олинганида – тизимли кортикостероидлар (кунига 40-60 мг преднизолон) + салофальк 4,5 г/сут;

– *инфузион терапия* (беморнинг ҳолатига кўра, эндотоксикоз ҳолатлари, сув-электролит балансининг бузилиши, анемия мавжудлигига қараб – тузли эритмалар, коллоид эритмалар, кристаллоидлар, плазмо ва гемотрансфузия кўрсатмаларга кўра).

Оператив даволаш.

Шошилинч жарроҳлик қуйидаги ҳолатларда белгиланади:

– ичак деворининг эркин қорин бўшлиғига перфорацияси;

– ичак стриктураси ҳисобига ичак тутилиши;

– консерватив терапия таъсир қилмайдиган ичакдан қон кетиши.

Операциядан аввалги тайёрлаш. Бемор шифохонага келиб тушганвақтдан бошлаб, ташхис қўйиш чоралари билан бирга, эндотоксикоз, организмнинг сувсизланиши, геморрагик шокка карши курашга қаратилган детоксикация терапияси ёки гемостатик терапия, шок ҳолати мавжуд бўлганда, беморни шок ҳолатидан чиқариш (операциядан аввалги тайёрлаш) ўтказилади.

Операциядан аввалги тайёрлашнинг мажбурий компонентлари, операция майдонида терини гигиеник тайёрлаш билан бирга қуйидагилар ҳисобланади:

– ошқозон-ичак трактининг юқори бўлимларини ошқозон зонди орқали бўшатиш ва декомпрессия қилиш, зонд наркоз киритилгунча сақланади;

– сийдик қопини бўшатиш;

– антибактериал препаратларни превентив тарзда парентерал киритиш (операция бошланишидан 30-40 дақика аввал ёки интраоперацион даврда 3-4 авлод цефалоспоринлари ва 100 мл метронидазолдан фойдаланиш мақсадга мувофиқ бўлади);

–эндотоксикоз ёки сув-электролит балансининг бузилиши белгилари бўлганда, интенсив инфузион терапия ва зарур бўлганда гемо ва плазмотрансфузия бажарилади;

– тромбоэмболия асоратларини олдини олиш (оёқларга эластик бинт қўйиш ёки компрессион трикотаждан фойдаланиш).

Анестезия тури – интубацион наркоз.

Операция усулини танлаш индивидуал бўлади: операция амалиёти ингичка ёки йўғон ичак шикастланишининг тарқалганлиги, перитонит мавжудлиги ва беморнинг умумий ҳолатига боғлиқ бўлади.

Лапаротомия:

– қорин бўшлиғи аъзолари, перитонит мавжуд бўлганида қорин пардаси ҳолатини текшириш ва баҳолаш; бак.экиш билан қорин бўшлиғидан оқмаларни олиб ташлаш;

– чандиқларни кесиб ташлаш, ўзгаришга учраган ичак резекцияси каби турли усуллардан фойдаланиш учун аниқ кўрсатмаларни аниқлаган ҳолда, энг кам жароҳатлайдиган усул билан амалга ошириладиган амалиётнинг асосий ва энг мураккаб жиҳати бўлган патологик ўчоқни бартараф этиш ҳисобланади;

– патологик жараёнга боғлиқ ҳолда, амалиётларнинг қуйидаги турлари бажарилиши мумкин: ичак сегментининг резекцияси, чап томондаги ёки ўнг томондаги гемиколэктомия, бирламчи ичаклар аро анастомоз қўйилиши ёки стома (илеоцеко ва колостома) чиқарилиши билан умумий колэктомия;

– паралитик компонент мавжуд бўлганда, операция пайтида ичакнинг назоинтестинал интубацияси тавсия этилади;

– қорин бўшлиғини санациялаш ва дренажлаш.

Операциядан кейинги даврда жарроҳлик амалиётнинг ҳажмига кўра специфик, антибактериал ва симптоматик даволаш ўтказилади:

• Антибиотикли профилактика (цефазолин операциядан 1 соат аввал бир марта 1,0 м/о, зарурат бўлганда, такрорий инъекция қилинади, лекин операция бошланганидан 24 соатгача бўлган муддатда).

• Антибиотикли терапия, кўрсатмаларга асосан:

– Перитонит ҳолатида – антибактериал терапия 5-7 кун, биринчи сутка давомида таъсир доираси кенг бўлган препаратлар –3 ва 4 авлод цефалоспоринлар гуруҳи тавсия этилади.

• Инфузион терапия (бажарилган операциянинг хусусияти, эндотоксикоз ҳолатлари, сув-электролит баланси бузилишларига кўра);

глюкоза 5% – 400,0 × суткасига 2 марта 2 кун, Рингер эритмаси 400,0 × суткасига 2 марта, перистальтика тиклангунча ва суюқликни перорал истеъмол қилиш мумкин бўлгунча.

• Оғриқсизлантирувчи терапия:

– Ўртача жароҳатли операцияларда (дивертикулнинг понасимон резекцияси):

1-сутка – промедол 20 мг дан суткасига 3 марта ёки морфин 10 мг дан суткасига 3 марта м/о + НЯҚП кетонал 100 мг дан суткасига 3 марта м/о;

2-сутка – промедол 20 мг дан суткасига 2 марта ёки морфин 10 мг дан суткасига 2 марта + НЯҚП кетонал 100 мг суткасига 3 марта (иложи бўлса) м/о;

3-сутка – ошқозон-ичак тракти имкон берса, трамадол 1 таблеткадан кунига 2 марта;

– ёки НЯҚП кетонал 100 мг дан суткасига 3 марта (иложи бўлса);

– ёки НЯҚП диклофенак 75 мг дан суткасига 3 марта (ёки ксефокам, 8 мг дан суткасига 3 марта);

– юқори жароҳатли операцияларда (ичак резекцияси, гемиколэктомия, колэктомия):

1-сутка – промедол 20 мг дан суткасига 4 марта ёки морфин 10 мг дан суткасига 3 марта м/о + НЯҚП кетонал 100 мг суткасига 3 марта (иложи бўлса) м/о;

2-сутка – промедол 20 мг суткасига 3 марта ёки морфин суткасига 2 марта м/о +НЯҚП кетонал 100 мг суткасига 3 марта (иложи бўлса) м/о;

3-сутка – промедол суткасига 2 марта м/о + НЯҚП кетонал 100 мг, суткасига 3 марта (иложи бўлса) м/о;

– ёки НЯҚП диклофенак 75 мг дан, суткасига 3 марта (ёки ксефокам, 8 мг дан суткасига 3 марта).

• Антикоагулянт терапия:

– Профилактика мақсадида –тромбоэмболия асоратлари хавфини баҳолаш.

➢ Хавф даражаси паст бўлганида:

1) Беморларни эрта фаоллаштириш.

2) Операция пайтида ва ундан кейин оёкларни эластик бинтлар билан ўраш.

➢ Хавф даражаси ўртача бўлганида:

1) Операция пайтида ва ундан кейин оёкларни эластик бинтлар билан ўраш.

2) Кечиктирилган операцияларда НФГ (5000 ТБ) операциядан 6 соат аввал ёки НМГ (0,2 мг) операциядан 12 соат аввал.

3) Антикоагулянт профилактика: корин тери остига НФГ (гепарин 5000 ТБдан × 3 марта) ёки НМГ (клексан 0,2 мг × 1 марта ёки фраксипарин 0,3 мг × 1 марта) 5-7 кун давомида ҚИВ, ФҚТВ ва коагулограмма назорати остида, кейинчалик бир ой давомида билвосита таъсир этувчи антикоагулянт воситалар ПТИ, МНО назорати остида.

➢ Хавф даражаси юқори бўлганида:

1) Операция пайтида ва ундан кейин оёкларни эластик бинтлар билан ўраш.

2) Кечиктирилган операцияларда НФГ (5000 ТБ) операциядан 6 соат аввал ёки НМГ (0,2 мг) операциядан 12 соат аввал.

3) Антикоагулянт профилактика: корин тери остига НФГ (гепарин 5000 ТБдан × 3 марта) ёки НМГ (клексан 0,2 мг × 1 марта ёки фраксипарин 0,3 мг × 1 марта) 5-7 кун давомида, ҚИВ, ФҚТВ ва коагулограмма назорати остида, кейинчалик бир ой давомида билвосита таъсир этувчи антикоагулянт воситалар ПТИ, ХНН назорати остида.

– Даволаш мақсадида – белгиланган стандартларга мувофик:

– зарур бўлганда, плазмогемотрансфузия, альбумин в/и том. куйилади;

– кон реологиясини яхшилайдиган препаратлар – физиологик эритмада пентоксифиллин 5,0 в/и, реосорбилакт 400,0 дан в/и том., рефортан 400 мл в/итом. кўйилади;

– ошкозон-ичак трактининг ўткир яраларини олдини олиш учун антисекретор препаратлар – Н2-блокаторлар операциядан кейин 2-3 кун инъекция

шаклида, кейин таблеткалар шаклида, ёки протонли помпа ингибиторлари – омепразол, пантопразол, эзомепразол 40 мг дан кунига 1 марта 10-14 кун;

– специфик даволаш: салофальк (салазопиридазин қаторидаги яллиғланишга қарши препаратлар) ва буденофальк (топик кортикостероид воситаси) – даво дозаси ва схемаси жараён фаоллиги ва тарқалганлигига кўра белгиланади;

– ошкозон-ичак тракти моторикасини тиклаш;

– бронх-ўпка асоратларини олдини олиш;

– зарур бўлганда замбуруғларга қарши препаратлар;

– беморни иложи борича тезрок фаоллаштириш.

– **Шифохонадан чикишда тавсиялар.** Яшаш жойига кўра колопроктолог ва гастроэнтеролог назорати, ярали асоратлар бўлмаганда, операциядан 9-10 кун ўтгач чокларни олиб ташлаш, ҳазм қилиш тизимига озор бермайдиган парҳезга риоя килиш, 5-6 ой муддатга жисмоний зўрикишни чеклаш, индивидуал равишда – бандаж тақиб юриш.

*** –РШТЁИМ ва унинг филиалларида ўтказиладиган текширув ва даволаш усуллари.**

АСОРАТЛИ КЕЧАДИГАН ЙЎҒОН ИЧАКНИНГДИВЕРТИКУЛЯР КАСАЛЛИГИ

ХКТ-10. К 57

Таърифи. Йўғон ичакнинг дивертикулёзи (ЙИД) – бу йўғон ичак барча қатламларининг (ҳақикий дивертикуллар) ёки фақат шиллиқ пардасининг ёки шиллиқ остидаги қатламининг мушак қатлами нуқсони орқали (ёлғон дивертикуллар, ёки псевдодивертикуллар) ичак деворидан ташқарига алоҳида ёки кўп сонли чуррасимон бўртиб чиқиши хосил бўладиган касаллик.

Этиопатогенез. Йўғон ичакнинг дивертикуляр касаллигининг учраш даражаси аҳоли сонининг 20% ни ташкил этади; ёш катталашиши билан ўсиб боради ва 60–80 ёшдаги беморлар ичида 40-50% га етади. 40 ёшгача кам учрайди. Касаллик эркаклар ичида ҳам, аёллар ичида ҳам тахминан тенг нисбатда учрайди. Ўн икки бармокли ичак дивертикуллари учраш даражасига кўра кўричакдан тўғри ичаккача чамбар ичакнинг дивертикуласидан кейин иккинчи ўринда туради (ошқозон-ичак трактининг барча дивертикулларидан 10%), улар кўпинча туғма бўлади.

Йўғон ичакнинг дивертикуллари ривожланиш механизми охиригача аникланмаган, лекин дивертикуллар тўкимага бой бўлган овқатланиш замирида оксиллар камайганида юзага келиши маълум. Дивертикуллар ривожланишига мойилликнинг бошка омилларига беморнинг ёши ва ичакда оралик босимининг ортиши киради. Нерв аппаратининг патологик ўзгаришлари на-

тижасида йўғон ичакнинг ҳаракатланиш координацияси бузилиши юз беради. Бу эса ичак ичидаги босим ортишига ва ичакнинг мушак девори қалинлашувига олиб келади. Босимнинг ортиши ичак деворининг энг кам қаршилик кўрсатувчи жойларида, яъни унинг томирлар тешиб ўтган жойларида бўртишлар (пульсион дивертикуллар деб номланади) юзага келишига олиб келади.

Таснифлаш.

Клиник-морфологик классификация

(Америка колопроктологлар жамияти (ASCRS) 2006 йил):

1. Клиник белгиларсиз йўғон ичакнинг дивертикулези;
2. Клиник белгилари бўлган дивертикулез;
3. Асоратли кечган дивертикулез:

а) дивертикулит;

б) перфорация (перитонит, абсцесс ривожланиши билан бўш корин бўшлиғига);

в) қон кетиши;

г) ичак тутилиши;

д) атрофдаги аъзоларга пенетрация (ички ёки ташқи ичак тешилиши);

е) дивертикулез фонидаги саратон.

Клиник манзараси.

Йўғон ичакнинг **белгиларисиз дивертикулез** шифокорларнинг кузатувига тушган беморларнинг 15% да учрайди.

Клиник белгилари бўлган дивертикулез учун корин оғриғи ва ичак функцияларининг бузилишини ўз ичига олган белгилар мажмуаси хос бўлади. Абдоминал ноқулайлик ҳисси, диспепсия, газларнинг кўп ҳосил бўлиши одатда дивертикулезга қўшиладиган дисбактериоз билан изоҳланади.

Йўғон ичакнинг асоратлар билан кечадиган дивертикулез **белгилари**:

– корин оғриғи;

– ич кетиши алмашиб турадиган ич қотиши, қон кетиши билан кечиши мумкин;

– ичакдан қон кетиши, профуз қон кетишгача;

– корин бўшлиғининг инфильтратлари, абсцесслари;

– тана ҳароратининг кўтарилиши;

– иштаҳанинг пасайиши;

– турли даражадаги сув-электролит баланс бузилишлари;

– ичак перфорациясида – перитонит белгилари;

– инфильтрат ёки абсцесс ҳолатида ичак тутилиши белгилари;

– перитонит ҳолатида эндоген интоксикациянинг кучайиб борувчи белгилари (тери копламларининг цианози (кўкариши), тахикардия, олигоурия, анемия).

Ўткир дивертикулит:

• Йўғон ичакнинг дивертикуллари бўлган 10–25% беморларда учрайди.

• Ўзига хос белгилар: бутун қорин бўйича ёки қориннинг пастки чап қисмида оғриқ, кўнгил айнаши, қайт қилиш, ич кетиши билан алмашадиган ич қотиши («алмашувчи диарея»), тана ҳароратининг кўтарилиши.

Дивертикула перфорацияси:

• 23–26% ҳолларда ривожланади.

• Йўғон ичакнинг дивертикуллари перфорациясининг клиник манзараси перфорациянинг жойлашуви, ўлчамлари, асоратлар давомийлиги, беморнинг умумий ҳолати, ёши билан белгиланади.

• Лекин ҳатто дивертикулнинг бўш корин бўшлиғига перфорациясида ҳам, ковак аъзо тешилишининг одатдаги клиник манзараси ўта кам кузатилади, корин бўшлиғига келиб тушадиган ичакдаги моддаларнинг миқдори камлиги, ошқозон-ичак тракти юқорироқ бўлимларининг химусига нисбатан корин қисмига ахлат массаларининг ачиштирувчи таъсири камроқ ифодаланиши ва кўпчилик беморларнинг кекса ёши натижасида организм реактивлигининг пастлиги туфайли ўта кам ҳолларда кузатилади.

Дивертикуляр этиологиядаги ***инфильтрат ёки абсцесс*** ЙИДга учраган беморларнинг 15% да ривожланади. Қориннинг чап қисмида ва қуйи бўлимларида оғриқ, тана ҳароратининг 38–39°С гача кўтарилиши ва ҳолсизликдан шикоят қилади. Оғриқ жойлашуви корин бўшлиғининг бир-икки бўлими билан чекланади, булар кўпроқ чап кўкрак ости соҳаси, ёки қориннинг қуйи бўлимлари, ёки чап бел соҳаси бўлади. Жойлашувнинг аниқлиги ва доимий тусдаги оғриқлар устувор бўлади. Бу беморларда интоксикация белгилари кам ифодаланади.

Дивертикуляр қон кетиши 20% беморларда ривожланади, одатда тўсатдан ва оғриқсиз бошланади. Бемор қориннинг паст қисмида кучсиз тўлғоқсимон оғриқларни ва ични бўшатиш истагини сезиши мумкин, улардан кейин ахлатда қон ажралади. Бу қон кўпчилик ҳолларда тўқ рангда бўлса-да, лекин оч қизил, ёрқин рангда ҳам кузатилиши мумкин. Қон ахлат билан аралашган, одатда, лахтаклар шаклида бўлади.

Ичак тутилиши асорати билан кечган дивертикулез, клиник манзараси қориннинг барча бўлимларида тўлғоқсимон хусусиятдаги оғриқ билан тавсифланади, газ ушланиши, ич кетиши, корин шиши, кўнгил айнаши, қайт қилиш белгилари устувор ҳисобланади.

Диагностика. Текширув баённомаси.

Текширув усуллари.

1. **Мажбурий:**

– **лаборатор*:** қон ва сийдикнинг умумий таҳлили, RWга қон олиш, қон гуруҳини ва резус-омилни аниқлаш;

– **инструментал текширувлар:** корин бўшлиғи аъзоларининг кенг кўламли рентгенографияси** (ичак тутилиши белгилари, ичак парези, ўсмасимон ҳосила, диафрагма гумбази остида эркин газ борлиги); корин бўшлиғи УТТ** (ичак деворининг қалинлашиши, эркин суюқлик мавжудлиги); ЭКГ; ирригография** (ичак деворининг тишчали ташқи контури ва йўғон ичакнинг ташқи контури бўйича ўзига хос «тасбех». Уларда таранг тўлишиш, умумий шикастланиш, ичакнинг спазм ҳолати, дивертикула бўйинчаси ва танаси бўлган турли ўлчамдаги дивертикуллар визуал кўринади); колоноскопия*** (йўғон ичак шиллиқ пардасининг дағал, юқори ва тез-тез учрайдиган бурмалари билан ажралиб туради. Шиллиқ парданинг ортиқчалиги ичак деворининг инвагинацияси тасаввурини яратади ва йўғон ичак оралиғининг ёлғон торайиши манзарасини намоён қилади).

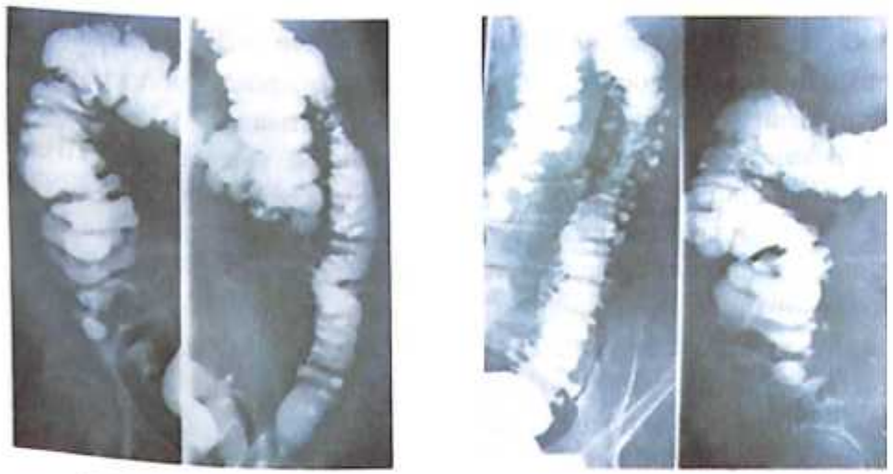

2.80-расм. Йўғон ичакнинг дивертикулезида ирригография.

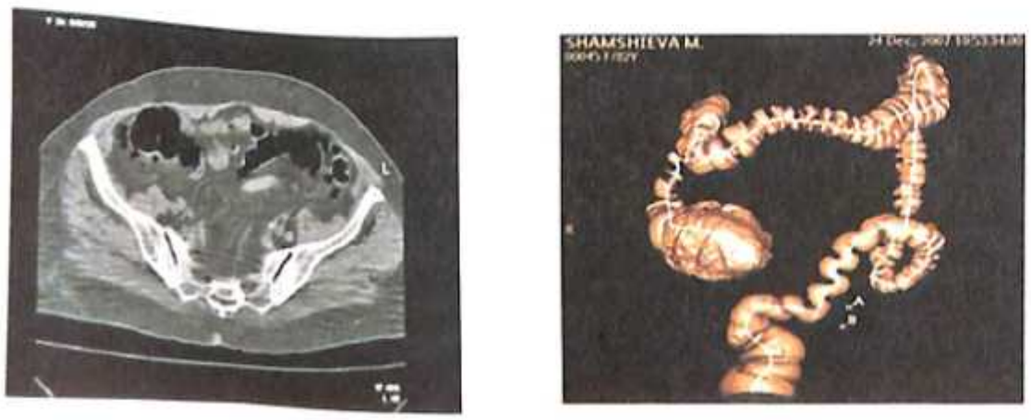

2.81-расм. Корин бўшлиғининг МСКТ текшируви, 3D реконструкцияси.

2. **Қўшимча:**

– **лаборатор**:** қоннинг биокимёвий таҳлили (глюкоза, умумий оқсил, мочевина, креатинин, билирубин, диастаза, ферментлар), коагулограмма (ПТИ, фибриноген, тромботест, ФАК, қон лахтаги ретракцияси);

– **инструментал текширувлар:** Корин бўшлиғи МСКТ текшируви***.

Дифференциал диагноз. Йўғон ичакнинг дивертикуляр касаллигининг асоратли шаклларида дифференциал ташхис қўйиш қийин бўлади. Йўғон ичакнинг дивертикулези ва унинг асоратларининг клиник белгилари касалликни аник диагностика учун асос бўла олмайди. Йўғон ичак дивертикулезининг дифференциал ташхисини қўйиш касалликнинг клиник белгиларини таҳлил килишга ва йўғон ичакнинг мажбурий рентгенологик ҳамда эндоскопик текширувлари натижаларига асосланади.

Кекса ёшдаги беморларда ишемик колит, йўғон ичак саратони, ичак тутилиши, ошқозон ёки ўн икки бармокли ичакнинг пенетрацияловчи яраси, нефролитиаз ёки уросепсис, ўткир холецистит, ўткир панкреатитни истисно этишни кўзда тутиш лозим.

Ўрта ёшли беморларда ўткир сальпингит (аёлларда), ўткир аппендицит, уросепсис, ичакнинг яллиғланиш касалликлари (Крон касаллиги), ошқозон ёки ўн икки бармокли ичакнинг пенетрацияловчи яраси, ўткир панкреатит истисно этилади.

Даволаш. Асоратлар билан кечган йўғон ичак дивертикулезини даволаш тактикаси:

I. Консерватив даволаш (дивертикулит, қон кетиши, инфильтрат ҳолатида):

– озор бермайдиган пархез;

– озиқ-овқат толалари;

– қатъий бемор ўринлари тартиби;

– антибактериал терапия: биринчи 5-7 кунда таъсир доираси кенг бўлган препаратлар – 3 ва 4 авлод цефалоспоринлари гуруҳи тавсия этилади, асоратлар ёки перитонит мавжуд бўлганида, фторхинолонлар ёки нитроимидазол гуруҳи препаратлари билан кўшилади);

– спазмолитик воситалар;

– эубиотик воситалар (пребиотик ва пробиотик воситалар 1-3 ой давомида);

– антиоксидантлар;

– замбуруғларга қарши препаратлар;

– инфузион терапия; зарур бўлганда, плазмо- ва гемотрансфузия;

– кон кетиши ҳолатида гемостатик терапия.

Абдоминал жарроҳлик бўлимига ёткизиш. Ҳолати баркарорлашганида, кон кетиши тўхтатилганда, корин бўшлиғида инфильтрат камайганида, оғрик синдроми бартараф этилганида, яшаш жойига кўра гастроэнтеролог ва коло-

проктологнинг амбулатор назоратида бўлиш ва давони давом эттириш учун касалхонадан чиқарилади.

II. Жаррохлик (шошилинч жаррохлик қуйидаги ҳолатларда тайинланади: бўш корин бўшлиғига дивертикулнинг перфорацияси, перифокал абсцесснинг эркин корин бўшлиғига ёрилиши, ичак тутилиши, ичакдан профузли қон кетиш).

Операциядан аввалги тайёрлаш қуйидагиларни ўз ичига олади:

Беморнинг шифохонага келган пайтдан бошлаб, диагностика билан бирга, зарур бўлганда, эндотоксикоз, организмнинг сувсизланиши, геморрагик шокка қарши курашга қаратилган детоксикацион терапия ёки гемостатик терапия, шок ҳолати мавжуд бўлганда, беморни шок ҳолатидан чиқариш (операциядан аввалги тайёрлаш) ўтказилади.

Операциядан аввалги тайёрлашнинг мажбурий компонентларига операция майдонида терини гигиеник тайёрлаш билан бирга қуйидагилар киради:

– ошқозон-ичак трактининг юкори бўлимларини ошқозон зонди орқали бўшатиш ва декомпрессия қилиш, зонд наркоз киритилгунча сакланади;

– сийдик қопини бўшатиш;

– антибактериал препаратларни превентив тарзда парентерал юбориш (операция бошланишидан 30-40дакика аввал ёки интраоперацион даврда 3-4 авлод цефалоспоринлари ва 100 мл метронидазолдан фойдаланиш мақсадга мувофик);

–эндотоксикоз ёки сув-электролит баланси бузилиши белгилари бўлганда интенсив инфузион терапия ва зарур бўлганда гемо- ва плазмотрансфузия бажарилади;

– тромбоэмболия асоратларини олдини олиш (оёкларга эластик бинт кўйиш ёки компрессион трикотаждан фойдаланиш).

Анестезия тури – эндотрахеал наркоз.

Лапаротомия:

– перитонит мавжуд бўлганида корин пардаси ҳолати, корин бўшлиғи аъзоларини текшириш ва баҳолаш; бак экиш билан корин бўшлиғидан суюқликни олиб ташлаш;

– патологик ўчоқни бартараф этиш амалиётнинг асосий ва мураккаб жиҳати бўлиб, чандикларни кесиб ташлаш, ўзгарган ичак резекцияси каби турли усуллардан фойдаланиш учун кўрсатмаларни аниқлаш билан энг кам жароҳатлайдиган усулда амалга оширилади;

– патологик жараёнга боғлиқ ҳолда, амалиётларнинг қуйидаги турлари бажарилиши мумкин: ичак сегментининг резекцияси, чап томондаги ёки ўнг томондаги гемиколэктомия, бирламчи ичаклараро анастомоз кўйилиши ёки стома (илеоцеко- ва колостома) чиқарилиши билан умумий колэктомия;

– паралитик компоненти мавжуд бўлганда операция вақтида ичакнинг назоинтестинал интубация тавсия этилади;

– корин бўшлиғини санациялаш ва дренажлаш.

Операциядан кейинги даврда коннинг умумий таҳлили операциядан кейин 3-6 кунда ва шифохонадан чиқаришдан аввал белгиланади. Аппендэктомиянинг ҳар қандай усулидан кейин операциядан кейинги давр нормал кечганда чоклар 7-кун олиб ташланади.

• Антибиотикли профилактика (цефазолин операциядан 1 соат аввал бир марта 1,0 м/о, зарур бўлганда такрорий инъекция қилинади, лекин операция бошланган вақтдан 24 соаттача).

• Антибиотикли терапия кўрсатмага кўра:

– Перитонит ҳолатида – антибактериал терапия 5-7 кун, биринчи кун таъсир доираси кенг бўлган препаратлар –3 ва 4 авлод цефалоспоринлар гуруҳи тавсия этилади.

• Инфузион терапия (бажарилган операциянинг хусусияти, эндотоксикоз ҳолат, сув-электролит баланс бузилишларига кўра);

глюкоза 5% – 400,0 × 2 марта 2 кун, Рингер эритмаси 400,0 × 2 марта перистальтика тиклангунича ва суюкликни перорал истеъмол килиш мумкин бўлгунча.

• Оғриксизлантирувчи терапия:

– Ўртача жароҳатли операцияларда (дивертикулнинг понасимон резекцияси):

1-сутка – промедол 20 мг дан суткасига 3 марта ёки морфин 10 мг дан суткасига 3 марта м/о + НЯҚП кетонал 100 мг дан суткасига 3 марта м/о;

2-сутка – промедол 20 мг дан суткасига 2 марта ёки морфин 10 мг дан суткасига 2 марта + НЯҚП кетонал 100 мг суткасига 3 марта (иложи бўлса) м/о;

3-сутка – ошкозон-ичак тракти имкон берса, трамадол 1 таблеткадан кунига 2 марта;

– ёки НЯҚП кетонал 100 мг дан суткасига 3 марта (иложи бўлса);

– ёки НЯҚП диклофенак по 75 мг суткасига 3 марта (ёки ксефокам 8 мг дан суткасига 3 марта).

– Юкори жароҳатли операцияларда (ичак резекцияси, гемиколэктомия, колэктомия):

1-сутка – промедол 20 мг дан суткасига 4 марта ёки морфин 10 мг дан суткасига 3 марта м/о + НЯҚП кетонал 100 мг суткасига 3 марта (иложи бўлса) м/о;

2-сутка – промедол 20 мг суткасига 3 марта ёки морфин суткасига 2 марта м/о +НЯҚП кетонал 100 мг суткасига 3 марта (иложи бўлса) м/о;

3-сутка – промедол суткасига 2 марта м/о + НЯҚП кетонал 100 мг суткасига 3 марта (иложи бўлса) м/о;

– ёки НЯҚП диклофенак 75 мг дан, суткасига 3 марта (ёки ксефокам 8 мг дан суткасига 3 марта).

• Антикоагулянт терапия:

– Профилактика мақсадида – тромбоэмболия асоратлари хавфини баҳолаш.

➢ Хавф даражаси паст бўлганда:

1) Беморларни тез фаоллаштириш.

2) Операция пайтида ва ундан кейин оёкларни эластик бинтлар билан ўраш.

➢ Хавф даражаси ўртача бўлганда:

1) Операция пайтида ва ундан кейин оёкларни эластик бинтлар билан ўраш.

2) Кечиктирилган операцияларда НФГ (5000 ТБ) операциядан 6 соат аввал ёки НМГ (0,2 мг)операциядан 12 соат аввал.

3) Антикоагулянтли профилактика: корин тери остига НФГ (гепарин 5000 ТБдан × 3 марта) ёки НМГ (клексан 0,2 мг × 1 марта ёки фраксипарин 0,3 мг × 1 марта) 5-7 кун давомида, ҚИВ, ФҚТВ ва коагулограмма назорати остида, кейинчалик бир ой давомида билвосита таъсир этувчи антикоагулянт воситалар ПТИ, ХНН назорати остида.

➢ Хавф даражаси юқори бўлганда:

1) Операция пайтида ва ундан кейин оёкларни эластик бинтлар билан ўраш.

2) Кечиктирилган операцияларда НФГ (5000 ТБ) операциядан 6 соат аввал ёки НМГ (0,2 мг) операциядан 12 соат аввал.

3) Антикоагулянтли профилактика: корин тери остига НФГ (гепарин 5000 ТБдан × 3 марта) ёки НМГ (клексан 0,2 мг × 1 марта ёки фраксипарин 0,3 мг × 1 марта) 5-7 кун давомида ҚИВ, ФҚТВ ва коагулограмма назорати остида, кейинчалик бир ой давомида билвосита таъсир этувчи антикоагулянт воситалар ПТИ, ХНН назорати остида.

– Даволаш мақсадида – белгиланган стандартларга мувофиқ:

– ошқозон-ичак трактининг ўткир яраларини олдини олиш учун антисекретор препаратлар – Н2-блокаторлар операциядан кейин 2-3 кун инъекция шаклида, кейин таблетка шаклида ёки протонли помпа ингибиторлари;

– қон реологиясини яхшилайдиган препаратлар;

–ошқозон-ичак тракти моторикасини тиклаш;

– бронх-ўпка асоратларини олдини олиш;

– зарур бўлганда замбуруғларга қарши препаратлар;

–беморни иложи борича тезрок фаоллаштириш;

– лаборатория текширувлари (қон, сийдикнинг клиник тахлили, коагулограмма, ҚИВ, кондаги канд миқдори, КАҲ, АСТ, АЛТ, ИФ, креатинин, мочевина, оқсил, электролитлар) реанимация бўлимида ҳар куни, жаррохлик бўлимида операциядан кейинги 3,7 суткада ва шифохонадан чикаришдан аввал, зарур бўлганда кўпрок ўтказилади, гепарин қабул қилганда ҚИВ ҳар куни текширилади;

– корин бўшлиғининг УТТ текшируви операциядан кейинги 3,7 суткада ва шифохонадан чикаришдан аввал (зарур бўлганда кўпрок) ўтказилади.

Шифохонадан чикишда тавсиялар. Яшаш жойига бўйича колопроктолог ва гастроэнтеролог назорати, ярали асоратлар бўлмаганда, операциядан кейинги 8-10 суткада чокларни олиб ташланади, ҳазм қилиш тизимига озор бермайдиган парҳезга риоя қилиш, 5-6 ой давомида жисмоний зўриқишни чеклаш, индивидуал равишда – бандаж тақиб юриш.

АСОРАТЛИ КЕЧГАН НОСПЕЦИФИК ЯРАЛИ КОЛИТ

ХКТ-10. К 51

Таърифи. Носпецифик ярали колит –асосан йўғон ичак шиллиқ пардаси ва шиллиқ ости қатламининг геморрагик-йирингли яллиғланиши хос бўлган сурункали касаллик бўлиб, бунда тизимли ва маҳаллий асоратлар ривожланади.

Этиопатогенез.

Ярали колитнинг тарқалганлиги 100 000 нафар аҳоли сонига 40-117 нафар беморни ташкил этади. Энг кўп касалланиш холатлари 20-40 ёшга тўғри келади. Касалланишнинг иккинчи чўққиси кекса ёшлилар гуруҳида –55 ёшидан кейин қайд этилади. Энг юқори ўлим кўрсаткичлари касалликнинг ўта оғир яшин тезлигида кечиши натижасида касалликнинг 1-йилида ва қатор беморларда колоректал саратон ривожланиши сабабли касаллик бошланганидан 10 йил ўтгач қайд этилади.

Асосий концепциялари:

1. Аутоиммун механизм – организм бунга генетик мойил бўлганда, бир нечта «ишга туширувчи» омилларнинг таъсири НЯК ривожланиш механизмлари тўпламини ишга туширади.

2. Атроф муҳитнинг экзоген омиллари; ошқозон-ичак тракти иммун тизимининг дисбаланс ҳолати.

Таснифлаш.

Жойлашувига кўра:

1. Дисталколит (проктит, проктосигмоидит).

2. Чап томонлама колит (чамбар ичакнинг ўнг эгилишигача зарарланиши).

3. Тотал колит (бутун йўғон ичакнинг зарарланиши, баъзи ҳолларда ёнбош ичакнинг терминал қисми қамраб олинади).

Кечишининг оғирлик даражасига кўра: енгил кечиш; ўртача оғирлик; оғир кечиш.

Қайталаниши хусусиятига кўра: 1. Ўткир шакл. 2. Яшин тезлигидаги шакл. 3. Сурункали рецидивли шакл. 4. Сурункали узлуксиз шакл.

Асоратлар:

I. Маҳаллий: ичакдан профузли қон кетиш; псевдополипоз; йўғон ичакнинг ўткир токсик дилатацияси; йўғон ичак перфорацияси; йўғон ичак стриктураси; малигнизация.

II. Тизимли: бўғимлар шикастланиши; жигар шикастланиши; оғиз бўшлиги, кўз склералари ва терининг шикастланиши.

Клиник манзараси.

НЯКнинг асосий белгилари:

• Диарея. Ич келишининг бузилиши: кўпинча суткасига 4-5 мартадан 20-30 мартагача ич кетиши кузатилади.

• Ахлатда қон, йиринг ва шиллиқ аралашганлиги. Қон кетиши турли интенсивликда бўлиши мумкин. Зўрайиш даврида дефекация вақтида қон йўқотиш 100-500 мл гача етиб, то коллапс ёки шок ривожланиши билан ўта кучли қон кетишигача етиши мумкин.

• Қорин оғриғи ич келишидан аввал кучайиб, ундан кейин сингиллашади.

• Интоксикациянинг умумий белгилари, кўнгил айнаши ва қусиш.

• Йўғон ичак перфорациясида – перитонит белгилари.

• Ичак структурасида – ичак тутилиши белгилари.

Диагностика. Текширув баённомаси.

Текшириш усуллари.

1. **Мажбурий:**

– **лаборатор*:** қон ва сийдикнинг умумий таҳлили, RWга қон олиш, қон гуруҳини ва резус-омилни аниқлаш, ахлатнинг умумий таҳлили;

– **инструментал текширувлар:** қорин бўшлиғи аъзоларининг кенг кўламли рентгенографияси**; қорин бўшлиғи УТТ**; ЭКГ; ирригография** (йўғон ичакнинг тез тўлиши, «мармар ичак» белгилари, гаустрация силлиқлашганлиги, тишлилиги, бурмалар йўқлиги, псевдополипоз, ичак стриктураси, йўғон ичакнинг токсик дилатацияси); колоноскопия*** (узлуксиз шикастланиш, тўғри ичак доим зарарланади, йирик ва майда яралар, шиллиқ парда зарарланиши, кўпинча псевдополиплар, ичак структуралари, шиллиқ қаватнинг контактли қон кетиши кузатилади).

2. **Қўшимча:**

– **лаборатор**:** қоннинг биокимёвий таҳлили (глюкоза, умумий оқсил, мочевина, креатинин, билирубин, диастаза, ферментлар), коагулограмма (ПТИ, фибриноген, тромботест, ФАК, қон лахтаги ретракцияси);



2.82-расм. НЯКда ирригография.

– **инструментал:** қорин бўшлиғи МСКТ***.

Диагноз мезонлари. НЯК диагностика мезонлари:

– қон, йиринг, шиллиқ аралашган ич кетиши ёки бўткасимон ич келиши, тенезмлар;

– қорин оғриғи;

– безгак, доим эмас;

– иштаҳа пасайиши;

– тана вазнининг камайиши;

– сув-электролит балансининг турли даражадаги бузилишлари;

– йўғон ичак перфорациясида – перитонит белгилари;

– ичак структураси ҳолатида – ичак тутилиши белгилари;

– эндоген интоксикациянинг кучайиб борувчи белгилари (тери қаватининг цианози (кўкариши), тахикардия, олигурия, анемия ва ҳоказо).

Дифференциал диагноз йўғон ичакнинг юқумли этиологияли касалликлари (бактериал ичбуруғ, амебиаз, сальмонеллез, вирусли ва бактериал ўткир ичак инфекциялари), Крон касаллиги, ишемик колит, псевдомембраноз (дорилар туфайли) колит, ичак сили, йўғон ичакнинг дивертикулези, йўғон ичакнинг оилали полипозлари, ачишган йўғон ичак синдромибилан ўтказилади. Тўғри ташхис колонофиброскопия, гистологик ва бактериологик текширувлар асосида қўйилади. Кронкасаллиги ва ишемик колит билан дифференциал диагностика энг мураккаб ҳисобланади.

Даволаш.

Шифохонага ётқизиш учун кўрсатмалар: *массив қон кетиши, гиповолемик ҳолат, йўғон ичак перфорацияси белгилари, абсцесснинг қорин бўшлиғига ўтиши, ичак тутилиши клиникаси билан йўғон ичак ўткир токсик дилатациясининг мавжудлиги.*

Асоратлар билан кечган носпецифик ярали колитни шошилинч жаррохлик ёрдамида даволаш асоратларнинг турига боғлик бўлади – консерватив ёки жаррохлик.



2.83-расм. НЯКда колоноскопия.

Консерватив даволаш.

Спецификтерапия: салофальк (таблеткали шакли, шамчалар, суспензия-ҳукна), оғир, рецидив-қайталанувчи шаклларда кортикостероидлар ва цитостатиклар умум қабул қилинган схемага мувофиқ4-8 ҳафта давомида зўрайишни бартараф этиш.

Тоталва чап томонлама шикастланиш– салофальк 500 мг таблетка суткасига 3-4 г (2 таблеткадан × 3-4 марта ичилади) + салофальк билан даволовчи ҳукналар 2-4 г дозасида × 1-2 марта бажарилади, жами доза суткада 4-8 г бўлади.

Проктосигмоидит – салофальк билан даволовчи ҳукналар, 2-4 г дозасида × кунига 1-2 марта бажарилади, жами дозаси суткасига 2-4 г бўлади.

Қон кетишида:

– гемостатик терапия;
– инфузион терапия, аминокислотали препаратлар;
– зарур бўлганда, плазмо- ва гемотрансфузия;
– антибактериал терапия (нитроимидазол гуруҳидаги препаратлар);
– спазмолитиклар;
– эубиотик воситалар (пребиотик ва пробиотик воситалар);
– замбуруғларга қарши препаратлар;
– В гуруҳи витаминлари;
– қатъий бемор ўринлари тартиби;
– озор бермайдиган парҳез.

Абдоминал жарроҳлик бўлимига ётқизиш. Ҳолат баркарорлашганда, қон кетиши белгилари камайганда, гиповолемия коррекцияланганда, оғрик синдроми камайганида кейинги даволаш учун ихтисослаштирилган муассасага ўтказилади. Шифохонадан чиқаришда яшаш жойи бўйича гастроэнтеролог ва колопроктолог назоратида бўлиш ва даволаниш тавсия этилади.

Шошилинч жарроҳлик йўли билан даволаш қуйидаги ҳолларда тавсия этилади:

– ичак деворининг бўш корин бўшлиғига перфорацияси;
– перифокал абсцесснинг бўш корин бўшлиғига ёрилиши;
– ичак структураси ҳисобига ичак тутилиши;
– ичакдан профузли қон кетиши.

Операциядан аввалги тайёрлаш.

Беморнинг шифохонага ётқизилган вақтдан бошлаб, диагностика тадбирлари билан бирга детоксикацион терапия ёки гемостатик терапия ўтказилади, шок ҳолати мавжуд бўлганда, беморни шок ҳолатидан чиқарилади. Эндотоксикоз, организмнинг сувсизланиши, геморрагик шокка қарши курашга каратилган операциядан аввалги тайёрлаш.

Операциядан аввалги тайёрлашнинг мажбурий компонентлари операция майдонида терини гигиеник тайёрлаш билан бирга қуйидагиларни ўз ичига олади:

– ошқозон-ичак трактининг юқори бўлимларини ошқозон зонди орқали бўшатиш ва декомпрессия қилиш, зонд наркоз киритилгунича сақланади;
– сийдик қопини бўшатиш;
– антибактериал препаратларни превентив тарзда парентерал киритиш (операция бошланишидан 30-40дақиқа аввал ёки интраоперацион даврда 2-3 авлод цефалоспоринлари ва 100 мл метронидазолдан фойдаланиш мақсадга мувофиқ бўлади);
– эндотоксикоз ёки сув-электролит баланс бузилиши белгилари бўлганида интенсив инфузион терапия ва зарур бўлганида гемо-ҳамда плазмотрансфузия бажарилади;
– тромбоэмболия асоратларини олдини олиш (оёқларга эластик бинт қўйиш ёки компрессион трикотаждан фойдаланиш).

Анестезия тури – эндотрахеал наркоз.

Лапаротомия:

– перитонит мавжуд бўлганида корин пардаси ҳолати, корин бўшлиғи аъзоларини текшириш ва баҳолаш; бак.экиш билан корин бўшлиғидан суюкликни олиб ташлаш;
– патологик ўчоқни бартараф этиш амалиётнинг асосий ва мураккаб жиҳати бўлиб, чандикларни кесиб ташлаш, ўзгарган ичак резекцияси каби турли усуллардан фойдаланиш учун кўрсатмаларни аниқлаш билан энг кам жароҳатлайдиган усулда амалга оширилади;
– патологик жараёнга боғлиқ ҳолда, амалиётларнинг қуйидаги турлари бажарилиши мумкин: ичак сегментининг резекцияси, чап томондаги ёки ўнг томондаги гемиколэктомия, бирламчи ичакларо анастомоз қўйилиши ёки стома (илеоцеко- ва колостома) чиқарилиши билан умумий колэктомия;
– паралитик компоненти мавжуд бўлганда, операция вақтида ичакнинг назоинтестинал интубацияси тавсия этилади;
– корин бўшлиғини санациялаш ва дренажлаш.

Операциядан кейинги даврда қоннинг умумий таҳлили операциядан кейинги 3-6 суткада ва шифохонадан чиқаришдан аввал тайинланади.

• Антибиотикли профилактика (цефазолин операциядан 1 соат аввал бир марта 1,0 м/о, зарур бўлганда такрорий инъекция қилинади, лекин операция бошланган вақтдан 24 соатгача).

• Антибиотикли терапия, кўрсатмага кўра:

– Перитонит ҳолатида – антибактериал терапия 5-7 кун, биринчи кун таъсир доираси кенг бўлган препаратлар –3 ва 4 авлод цефалоспоринлар гуруҳи тавсия этилади.

• Инфузион терапия (бажарилган операциянинг хусусияти, эндотоксикоз ҳолат, сув-электролит баланс бузилишларига кўра):

глюкоза 5% – 400,0 × 2 марта 2 кун, Рингер эритмаси 400,0 × 2 марта перистальтика тиклангунича ва суюкликни перорал истеъмол қилиш мумкин бўлгунча.

• Оғриқсизлантирувчи терапия:

– Юқори жароҳатли операцияларда (ичак резекцияси, гемиколэктомия, колэктомия):

1-сутка – промедол 20 мг дан суткасига 4 марта ёки морфин 10 мг дан суткасига 3 марта м/о + НЯҚП кетонал 100 мг, суткасига 3 марта (иложи бўлса) м/о;

2-сутка – промедол 20 мг суткасига 3 марта ёки морфин суткасига 2 марта м/о +НЯҚП кетонал 100 мг суткасига 3 марта (иложи бўлса) м/о;

3-сутка – промедол суткасига 2 марта м/о + НЯҚП кетонал 100 мг, суткасига 3 марта (иложи бўлса) м/о;

– ёки НЯҚП диклофенак 75 мг дан суткасига 3 марта (ёки ксефокам 8 мг дан суткасига 3 марта).

• Антикоагулянт терапия:

– Профилактика мақсадида – тромбоэмболия асоратлари хавфини баҳолаш.

➢ Хавф даражаси паст бўлганда:

1) Беморларни тез фаоллаштириш.

2) Операция пайтида ва ундан кейин оёқларни эластик бинтлар билан ўраш.

➢ Хавф даражаси ўртача бўлганда:

1) Операция пайтида ва ундан кейин оёқларни эластик бинтлар билан ўраш.

2) Кечиктирилган операцияларда НФГ (5000 ТБ) операциядан 6 соат аввал ёки НМГ (0,2 мг) операциядан 12 соат аввал.

3) Антикоагулянтли профилактика: қорин тери остига НФГ (гепарин 5000 ТБдан × 3 марта) ёки НМГ (клексан 0,2 мг × 1 марта ёки фраксипарин 0,3 мг × 1 марта) 5-7 кун давомида ҚИВ, ФҚТВ ва коагулограмма назорати остида, кейинчалик бир ой давомида билвосита таъсир этувчи антикоагулянт воситалар ПТИ, ХНН назорати остида.

➢ Хавф даражаси юқори бўлганда:

1) Операция пайтида ва ундан кейин оёқларни эластик бинтлар билан ўраш.

2) Кечиктирилган операцияларда НФГ (5000 ТБ) операциядан 6 соат аввал ёки НМГ (0,2 мг) операциядан 12 соат аввал.

3) Антикоагулянтли профилактика: қорин тери остига НФГ (гепарин 5000 ТБдан × 3 марта) ёки НМГ (клексан 0,2 мг × 1 марта ёки фраксипарин 0,3 мг × 1 марта) 5-7 кун давомида ҚИВ, ФҚТВ ва коагулограмма назорати остида, кейинчалик бир ой давомида билвосита таъсир этувчи антикоагулянт воситалар ПТИ, ХНН назорати остида.

– Даволаш мақсадида – белгиланган стандартларга мувофиқ:

– ошқозон-ичак трактининг ўткир яраларини олдини олиш учун антисекретор препаратлар – Н2-блокаторлар операциядан кейин 2-3 кун инъекция шаклида, кейин таблетка шаклида ёки протонли помпа ингибиторлари;

– ошқозон-ичак тракти моторикасини тиклаш;

– бронх-ўпка асоратларини олдини олиш;

– зарур бўлганда замбуруғларга қарши препаратлар.

Шифохонадан чиқаришда тавсиялар. Яшаш жойи бўйича колопроктолог ва гастроэнтеролог назорати, ярали асоратлар бўлмаганида операциядан 8–10 кун ўтгач чокларни олиб ташлаш, ҳазм қилиш тизимига озор бермайдиган парҳезга риоя қилиш, 5–6 ой муддат давомида жисмоний зўриқишни чеклаш, индивидуал равишда – бандаж тақиб юриш.

ЎТКИР ПЕРИТОНИТ
ХКТ-10. К 65

Таърифи. Перитонит – қорин пардасининг яллиғланиши бўлиб, бу парда қорин бўшлиғи деворлари ва унинг аъзоларини қоплаб турган сероз қатламдан иборат. Қорин пардасининг яллиғланиши мустақил касаллик сифатида жуда кам ҳолларда юзага келади. Одатда у қорин бўшлиғи аъзоларида, унга ёндош ёки ундан узоқда бўлган аъзоларда ва тўқималарда кечадиган турли касалланиш жараёнларининг асорати бўлади.

Перитонит ривожланишига олиб келадиган қорин аъзоларининг ўткир касалликлари ичида биринчи ўринни ўткир аппендицит(50–60%), иккинчи ўринни – холецистит (9–12%) эгаллайди. Кейинги ўринларни ошқозон ва ўн икки бармоқли ичакнинг тешилган яралари (6–8%), ўткир ичак тутилиши (5–7%), чурра қисилиши (3–5%), ўткир панкреатит (2–4%) ва бошқалар эгаллайди.

Этиопатогенез. Перитонитнинг қўзғатувчилари E.Coli, энтерококклар, стафилококклар, ноклостридиал анаэроб ва бошқа турдаги микроорганизмлар бўлиши мумкин. Уларнинг ичида ичак микрофлораси устун туради. Кўпинча аэроб қўзғатувчилар бактероидлар билан бирга учрайди. Кузатувларнинг 30% дан ортиғида 2–3 хил қўзғатувчиларнинг бирикиши ажратилади.

Тарқоқ перитонит кечишида учта босқич ажратилади:

I (реактив) босқич: организмнинг қорин бўшлиғининг инфекцияланишига реакцияси намоён бўлади. Перитонитнинг реактив босқичи учунмаҳаллий ҳимоя механизмларининг ривожланиши (яқинидаги аъзоларнинг шиши ва инфильтрацияси, инфекция ўчоғининг чегараланишига кўмаклашувчи фибрин ажралиши) хос бўлади.

II (токсик) босқич: организмнинг бузилган метаболизм жараёнлари оқибатида экзо-, эндотоксинлар, ферментларнинг токсик таъсирига реакциясини акс эттиради. Бу даврда катта чарви, ичак ҳалқалари бир-бири ва шикастланган аъзо билан ёпишиши туфайли, шунингдек, фибрин ва қуюқ ёпишқок экссудат ажралиши туфайли яллиғланиш ўчоғини қорин бўшлиғининг бошқа бўлимларидан ажрата олади.

III (терминал, якуний) босқич: септик шок белгилари устунлик қилади.

Таснифлаш (Савчук Б.Д., 1979):

– қорин пардаси юзаси шикастланишининг тарқалганлигига кўра – маҳаллий, диффуз ва тарқоқ;

– экссудатнинг хусусиятига кўра – йирингли, геморрагик, чириган, серозли, фибринозли, сафроли;

– жараённинг ривожланиш босқичига кўра – реактив, токсик ва терминал-якуний;

–касаллик кечишининг оғирлигига кўра – учта босқич.

Перитонитли беморнинг умумий ҳолати ва оғирлик даражасини баҳолаш учун 8 та хавф омилидан иборат бўлган баллар тизими –Мангеймернинг перитонит индекси (МПИ) қўлланади (2.3-жадвал).

2.3-жадвал

Кўрсаткичлар	Натижалар	Баллар
Ёши (йил)	>50	5
	<50	0
Жинси	Аёл	5
	Эркак	0
Аъзо етишмовчилиги	Мавжуд	7
	Мавжуд эмас	0
Хавфли ўсимталар	Мавжуд	4
	Мавжуд эмас	0
Операциядан аввал перитонит давомийлиги > 24	Мавжуд	4
	Мавжуд эмас	0
Манба	Йўғон ичак эмас	4
	Йўғон ичак	0
Тарқоқ перитонит	Мавжуд	6
	Мавжуд эмас	0
Экссудат характери	Сероз	0
	Фибриноз	6
	ахлатли	12

МПИ перитонитнинг учта оғирлик даражасини кўзда тутади:

– 0–20 балл (I даража) леталлик 0% ни ташкил этади,

– 20–30 балл (II даража) – 29%,

– 30 баллдан ортиқ (III даража) – 100%.

Клиник манзараси. Касалликда перитонит ривожланиши бошланган пайтидан ўтган вақт ҳамда бошқа аъзоларнинг шикастланиши ва гомеостазнинг патофизиологик ўзгаришлари даражаси билан белгилаб бериладиган айрим ўзига хос хусусиятларини ажратиш мумкин.

Реактив босқичда маҳаллий белгилар етакчи бўлади, уларнинг намоён бўлиш даражасига қарамай, беморнинг умумий аҳволи оғир бўлиши мумкин.

Унга ҳаракатланганда ва ҳатто йўталганда кучаядиган кескин доимий оғриқ хос бўлади. Оғриқнинг жойлашуви турлича бўлиши мумкин, уларнинг кучлилик даражаси ҳам ҳар хил бўлади.

Одатда перитонит ривожланишидан аввал кечган у ёки бу яллиғланиш касаллиги ёки жароҳат ҳам жиддий таъсир кўрсатади.

Жисмоний текширишда пульснинг 100–110 зарба/дақ.гача тезлашиши қайд этилади; артериал қон босими меъёрда қолиши, озгина ошган ёки пасайган (шок ҳолатида) бўлиши мумкин.

Қоринни текшириш вақтида нафас олганда қорин девори ҳаракатланишининг чекланиши, пальпация ва перкуссияда оғриқли бўлиши, асосий патологик жараён жойлашувига тўғри келган соҳада оғриқнинг кучлироқ бўлиши, мушакларнинг кучаниши ва Щеткин-Блюмберг симптомининг мусбат белгиси аниқланади. Ковак аъзо перфорациясида мушак ҳимояси («тахтасимон қорин») айниқса кучли ифодаланган бўлади. У яллиғланиш ўчоғи кичик тосда жойлашганида кучсиз бўлиши мумкин.

Перитонитнинг реактив босқичида белгиларнинг намоён бўлиш даражаси доим бир хил бўлавермайди, унинг давомийлиги ҳам турлича бўлади. Некротик панкреатитда унинг камроқ аниқликда ифодаланиб, ичак тутилиши ҳолатида эса қорин пардасига кечроқ ўтиши туфайли, умуман бўлмайди.

Реактив босқичда тана ҳарорати кўпинча субфебрил даражада, лейкоцитоз 10–12 минг бирлик бўлиб, нейтрофил ҳужайралар томонига ўртача силжиш кузатилади.

Токсик босқичда маҳаллий белгилар камаяди, интоксикация учун хос бўлган умумий реакциялар устувор бўлади. Бу босқичда қоринда оғрик ҳисси сусаяди, қорин деворининг мушак кучланиши ҳам заифлашади. Кўнгил айниши ҳисси сақланади, ич келиши ва газларнинг ушлаб қолиниши кузатилади. Ривожланаётган ичак парезининг белгилари кучаяди. Тахикардия ортиб боради. АБ пасайишга мойил бўлади. Тана ҳарорати 38°С дан юқори кўтарилади. Юқори лейкоцитоз сақланади, лейко-формуланинг чап томонга силжиши кучли ифодаланган бўлади.

Терминал босқичга адинамия, онг чалкашлиги хос бўлади. Ошқозон тарқибининг кўп сони қайт қилиниши юзага келади. Қорин шишган. Оғриқнинг кенг тарқалиши қайд этилади. Перкуссия вақтида қориннинг пасаядиган жойларида овозпаст, аускультатив жиҳатдан «қорин жим» бўлади. Пульс 140гача тезлашади, АБ пасаяди. Бундай манзаранинг ривожланиши ёмон прогноз белгиси деб ҳисобланади.

Дифференциал диагноз. Ўткир панкреатит, ичак тутилиши, холецистит, жигар санчиғи, буйрак санчиғи, қорин ортидаги гематома, гинекологик касалликлар, пневмониянинг бошланғич босқичи билан ўтказилади.

Текширув баённомаси: клиник кўрикдан ўтказиш.

Текширишнинг лаборатор усуллари: – мажбурий: кон ва сийдикнинг умумий таҳлили, коагулограмма, коннинг биокимёвий таҳлили, кон гурухи ва RWни аниқлаш.

Текширишнинг инструментал усуллари: – мажбурий: ЭКГ; кўкрак кафасининг рентгеноскопияси; корин бўшлиғининг тўғри проекциясида кенг кўламли рентгенографияси, горизонтал ёки беморнинг ҳолати имкон берса, вертикал ҳолатда корин бўшлиғининг УТТ текшируви; – **қўшимча:** ректал (вагинал) текширув (кўрсатмага кўра); корин бўшлиғининг КТ текшируви; лапароскопия; терапевт, анестезиолог-реаниматолог, зарур бўлганда аёлларда гинеколог кўриги.

Даволаш. Гинекологик касалликлар туфайли юзага келган пельвиоперитонит ҳолатида – консерватив даволаш. Қолган ҳолатларда – инфекция ўчоғини операция йўли билан бартараф этиш.

Интенсив терапия:

– ҳужайралар дегидратациясини бартараф этиш, ЦҚҲни тўлдириш, ион-ли-электролитли, коллоид-осмотик бирикмалар ва кислотали-асосли нисбатларни тўлдириш. Тўқималардаги гипоксияни бартараф этиш;

– перитонитга учраган беморлар суткасига камида 2500–3000 ккал қабул килиши лозим;

– кенг тарқалган йирингли перитонит ҳолатида жарроҳлик амалиёти марказий ва энг муҳим ўринни эгаллайди. Операцияга тайёрлаш муддати 1,5–2 соатдан ошмаслиги лозим;

–перитонитда операцияни қонва тўқималарда антибактериал препаратларнинг даволаш концентрацияси ниҳосил қилиш фонида амалга ошириш лозим;

–амалиёт ҳажмини беморнинг ҳолати оғирлигига солиштириш ва перитонитга олиб келган асосий касалликни радикал бартараф этишга интилиб, операцияни ортиқча кенгайтирмаслик лозим;

– қорин ўрта чизиғи бўйлаб шошилинч лапаротомия, перитонит сабабини аниқлаш ва бартараф этиш, қорин бўшлиғи санацияси, ичакни назоэнтерал ва трансанал зондлар ёрдамида декомпрессиялаш, қорин бўшлиғини дренажлаш;

– қорин аортасига катетер қўйиш;

– экстракорпорал детоксикация (плазмаферез ва бошқалар);

– оғриқсизлантирувчилар: оғриқ бўлганида (анальгетиклар) анальгин 25% ёки 50% димедрол 1% билан биргам/о;

– катта ҳажмли антибиотикли терапия (бак.экишни ҳисобга олган ҳолда): цефотаксим 1,0 гр дан × кунига 3 марта 5–7 кун давомида ёки цефтриаксон 1,0 гр дан × кунига 2 марта 5–7 кундавомида, метронидазол 100 мл дан × кунига 3 марта в/и 5 кундавомида; амикацин 0,5 гр × кунига 3 марта; импенем 0,5 гр × кунига 2 марта, флуконазол 100 мл ×кунига 1 марта в/и 3 кундавомида;

– оғир ва ўта оғир даражадаги беморларда антибактериал терапия бошланган вақтданоқ захирадаги антибиотиклардан фойдаланиш (4-авлод цефалоспоринлари, карбопенемлар) нафақат кенг доирада таъсир этиши ва токсиклиги камлиги ҳисобига прогнозни яхшилайди, балки иқтисодий жиҳатдан ҳам фойдалироқ ҳисобланади;

– инфузион-трансфузион терапия: реосорбилакт 400 мл дан ×кунига 1 марта 3–4 кундавомида, Рингер эритмаси 400 мл дан × кунига 2 марта 3–4 кун, глюкоза 5% – 400 мл + вит. С 5% – 5,0 + калий хлор 4% 30, 0 + инсулин 4 ТБ× кунига 2 марта 4–5 кун, ацесоль 400 мл дан × кунига 2 марта 4–5 кун, стабизол 400,0 мл дан ×кунига 1 марта, дисоль 400,0 мл дан ×кунига 1 марта;

– эр.масса ёки янги цитратли конни 250–500мл ҳажмда ×кунига 1 марта ва 250 мл плазма қуйиш (бемор аҳволининг оғирлигига кўра), инфезол 400 мл дан ×кунига 1 марта кун ора қуйилади.

Шифохонадан чиқаришда тавсиялар. Яшаш жойи бўйича жарроҳ назорати ва даволанишни давом эттириш, жисмоний зўриқишларни чеклаш ва 2–3 ой бандаж такиб юриш.

МЕЗЕНТЕРИАЛ ҚОН АЙЛАНИШИНИНГ ЎТКИР БУЗИЛИШИ

ХКТ-10.К 55

Таърифи. Мезентериал қон томирлар бассейнида қон айланишининг бузилиши.

Этиопатогенез. Мезентериалқон айланишининг ўткир бузилиши патогенези асосида мезентериал артерияларнинг тромбози ёки эмболияси ҳамда мезентериал веналарнинг тромбози оқибатида ичак трофикасининг ўзгариши ётади. Мезентериал артерияларнинг тромбоэмболияси кўпучрайди, одатда унинг манбаи липилловчи аритмияга учраган беморларда юракнинг чап бўлмасининг тромби ҳисобланади.

Мезентериалқон айланиши ўткир бузилишларининг классификация, С.И.Спасокукоцкий номидаги факультетив жарроҳлик клиникасида ишлаб чиқилган (1967).

Бузилишларнинг турлари:

Окклюзион бўлмаган:

1. Артерияларнинг тўлиқ бўлмаган окклюзияси билан.
2. Ангиоспастик.
3. Гемодинамиканинг марказлашуви билан боғлиқ бўлган.

Окклюзион:

1. Эмболия.
2. Артериялар тромбози.
3. Веналар тромбози.
4. Атеросклероз ва тромбоз ҳисобига аорта томонидан артерия оғзининг ёпилиб қолиши.

5. Аорта деворларининг қат-қат ажралиши ҳисобига артериялар окклюзияси.

6. Қон томирларининг ўсма туфайли сиқилиши (ичига ўсиб ўтиши).

7. Қон томирларининг боғланиб қолиши.

Касаллик босқичлари:

1. Ишемия (венозли тромбозда геморрагик сингиш).
2. Ичак инфаркти.
3. Перитонит.

Кечиши:

1. Мезентериал қон оқимининг компенсацияланиши.
2. Мезентериал қон оқимининг суб-компенсацияланиши.
3. Мезентериал қон оқимининг декомпенсацияланиши (тез ёки секин кучайиб борувчи).

Клиник манзараси. *Қориндаги оғриқлар* – ўта кучли, интенсив хусусиятга эга бўлади, энг қаттиқ оғриклар касаллик бошланишида: *ишемия босқичида* кузатилади, у 6–12 соат давом этади. Наркотикларни қўллашдан самара бўлмаслиги хос. Спазмолитик воситалар юборилганидан сўнг озгина оғриксизлантирувчи таъсир бўлиши мумкин. Беморлар ўта безовта бўлади. Чидаб бўлмайдиган оғриқлар туфайли улар бақиради, ўзига жой топа олмайди, оёғини коринга қараб тортади, тирсак-тизза ҳолатида туради.

Дифференциал диагноз. Ичак тутилиши, келиб чиқиши турлича бўлган перитонит ва бошқалар.

Текширув баённомаси.

Текширувнинг лаборатор усуллари:

– мажбурий: қон ва сийдикнинг умумий таҳлили. Қон электролитлари, коагулограмма;

– қўшимча: қондаги қанд миқдори, қондаги билирубин ва креатинин миқдори, қон гуруҳи ва Rh-омилни аниқлаш, RWга қон олиш.

Текширувнинг инструментал усуллари: – мажбурий: тўғри ичакни бармоқ билан текшириш; ЭКГ; тик ҳолатида корин бўшлиғининг рентгенографияси; эркин суюқлик мавжудлигига қорин бўшлиғининг УТТ текшируви;

– қўшимча: ЭГДФС, ангиография, лапароскопия (2.85-расм).

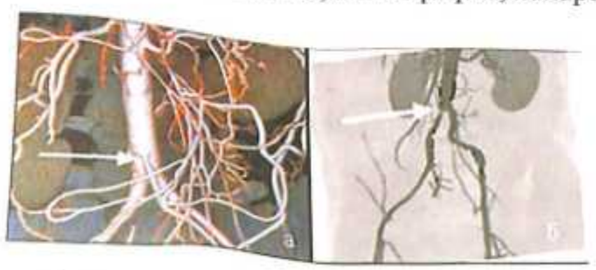

2.84. а, б-расм. Мезентериал тромбознинг ангиографик белгилари



2.85-расм. Ингичка ичак гангренаси.

Даволаш – жаррохлик.

Операциядан аввалги тайёрлаш: Операциядан аввалги тайёрлаш қуйидагиларни ўз ичига олади: премедикация, ошқозон таркибини доимий аспирацияси билан назогастрал интубация, МВБни ўлчаш ва вена ичига инфузиялар учун магистрал венага катетерни қўйиш, 1,5–2,0 литргача миқдорда в/и инфузияларини юбориш билан гиповолемияни бартараф этиш, сўнг антибактериал терапия бошланади (премедикация билан бирга в/и цефамизин ёки цефтраксион 1,0), қаткорин қон томирларида тромбознинг дистал йўналишда таркалишини олдини олиш учун тизимли равишда гепарин юбориш (гепарин 5 минг ТБдан в/и).

Анестезия тури– умумий интубацион наркоз.

Жаррохлик йўли билан даволаш. Операциянинг мақсади – агар мумкин бўлса, окклюзияга учраган қон томир бассейнида қон таъминотини тиклаш ва ичакнинг некрозга учраган ҳалқалари резекциясини амалга ошириш. Операция усулини танлаш беморнинг ҳолати, қон томирларининг окклюзиявий шикастланиш хусусиятлари, касалликнинг бошланишидан ўтган муддат ва ичакнинг ҳолатига кўра белгиланади:

– касаллик бошланган вақтдан дастлабки 6 соатда ичак гангренасининг ошкора аломатлари бўлмаганида, қон томирларининг бекилиб қолишини бартараф этиш мақсадида операция амалга оширилади.

– ичак некрози ривожланганида, агар беморнинг ҳолати бунга имкон берса, ичак резекциясини қориндаги қон томирлари устидаги операция билан бирга бажариш мақсадга мувофик бўлади, чунки беркилиб қолишни бартараф этиш ва қон айланишини тиклаш тромб ҳосил бўлишининг кучайишига тўскинлик қилади, операциядан кейинги кечишини яхшилайди, анастомоз ишламаслигининг таъсирчан профилактикаси ҳисобланади.

– ҳажми чекланган инфарктларда ва коллатерал қон айланиши ривожланганда, операция ичакнинг шикастланган бўлимининг резекцияси билан чекланади.

–беморнинг оғир ҳолатида ичак резекцияси билан чекланади.

– мезентериал веналарнинг тромбозида оператив даволаш ичак шикастланган қисмининг резекцияси билан чекланади. Қаткорин илдизига новокаин эритмаси 0,25% –100,0 ҳажмида юборилади.

Операциядан кейинги даврда жаррохлик амалиётига боғлик ҳолда белгиларга кўра даволанади:

– анальгетиклар;
– антибиотикли терапия – сезгирлигига боғлик холда;
– кон реологиясини яхшилайдиган препаратлар;
– антикоагулянтлар.

Шифохонадан чикаришда тавсиялар. Яшаш жойи бўйича жаррох назорати ва даволанишини давом эттириш. Юрак-кон томир касалликларини текшириш ва коррекциялаш.

ОШҚОЗОН-ИЧАК ТРАКТИДАГИ ЁТ ЖИСМЛАР

ХКТ-10. Т 18

Таърифи. Ошқозон-ичак трактидаги ёт жисмлар – ҳазм килиш тизимининг аъзоларига ташқаридан келиб тушган ёки организмнинг ўзида ҳосил бўлганва ўз таркибига кўра нормал шароитларда овқат сифатида ишлатилиши мумкин бўлмаган жисмлардир. ОИТдаги ёт жисмлар хусусияти ва келиб чикишига кўра турлича бўлиши мумкин.

Патогенез. Ошқозон-ичак трактидаги ёт жисмлар, айникса болаларда ва ақлий қолоқ кишиларда кўп учрайди. Катта овқат бўлаклари, майда ўткиржисмлар томокда тикилиб қолиши мумкин, бунда ютиш вактида, кўпроқ бир томонда оғриқ пайдо бўлади. Қизилўнгачдаги ёт жисмлар кўпинча йирик бўлади: суяклар, протезлар. Одатда улар кизилўнгачнинг анатомик торайган кисмида жойлашиб, оғриқ келтириб чиқаради. Ошқозонга келиб тушганда, унда қолиши ёки силжиши мумкин. Қизилўнгач, ошқозон ёки ичакнинг ўткир жисм билан перфорацияси, ичак тутилиши, ётаверишидан эзилиб қолиш каби асоратлар ажратиб кўрсатилиши мумкин. Ижобий ҳолатларда ёт жисмлар ахлат билан чикиши мумкин.

Таснифлаш.

1. Ютилган жисмлар:
   а) тасодифан;
   б) қасддан.
2. Организмда ҳосил бўлган тошлар:
   а) ўт қопидаги тошлар;
   б) ошқозон ва ичак безоарлари.
3. Ошқозон-ичак трактига травматик йўл билан келиб тушган жисмлар.
4. Онгли равишда қолдирилган ёки жаррохлик амалиётларида унутиб колдирилган жисмлар.
5. Тирик ёт жисмлар (паразитлар).
6. Ахлат тошлари.

Белгилари. Клиник манзараси жисмнинг шакли, катталиги, жойлашган сатҳи ва муддатига хамда асоратлар борлиги ёки йўклигига боғлик бўлади. Кўпинча бўйин, кўкрак соҳасида оғриклар, ютиш қийинлашиши ёки умуман юта олмаслик, камрок ҳолларда оғрикнинг курак орасидаги соҳага иррадиацияси кайд этилади.

Дифференциал диагноз.

Дифференциал диагностика кизилўнгач ва ошқозон-ичак трактининг ҳосилалари билан ўтказилади.

Текширув баённомаси.

Инструментал текшириш усуллари: – мажбурий: қорин бўшлиғи аъзоларининг УТТ текшируви, рентгенологик текширув;

– қўшимча: шошилинч эзофагогастродуоденоскопия; тозаловчи ҳукна; ЭКГ; диагностика лапароскопияси; компьютерли томография.

Лаборатор текшириш усуллари: – мажбурий: кон ва сийдикнинг умумий тахлили, қон гуруҳи ва Rh-омилни аниклаш;

– қўшимча: қондаги қанд миқдори, билирубин ва креатинин даражасини аниклаш, RWга қон олиш.

Диагноз мезонлари. Анамнез, инструментал текширув натижалари.

Даволаш.

– Асоратсиз кечганида – фаол кузатиш, имкони бўлганда – ёт жисмни эндоскопик йўл билан олиб ташлаш (2.86 *а, б*-расм).

– Асоратлар бўлганида (аъзо перфорацияси, тутилиш, қон кетиши) ёт жисмни олиб ташлаш, асоратларни бартараф этиш ва қорин бўшлиғини дренажлаш учун шошилинч лапаротомия, гастротомия, дуоденотомия ва ҳоказолар ўтказилади.



а

2.86 а-расм. Бўйин рентгенограммаси. Ёт жисм (танга).



б

2.86б-расм. ЭГДФС. Ётжисмни олиб ташлаш.

Операциядан аввалги тайёрлаш:

– шошилинч операциядан аввал ошқозонни ювиш, киска муддатли инфузион терапия;

– тромбоэмболия ва инфекцион асоратларни олдини олиш;

–операция кечиктирилганида– бир кун аввал тозаловчи ҳукна.

Анестезия тури – умумий интубацион наркоз.

Операция усулини танлаш индивидуал тарзда амалга оширилади.

Операциядан кейинги даврда – жаррохлик амалиётга боғлик ҳолда белгиларига кўра даволаш ўтказилади.

Шифохонадан чикаришда тавсиялар. Шифохонадан чикаришда амбулатор даволаниш, парҳезга риоя қилиш, жисмоний зўрикишни чеклаш, яшаш жойи бўйича поликлиникада жаррох назоратида бўлиш тавсия этилади.

III БЎЛИМ

КЎКРАК ҚАФАСИНИНГ ОЧИҚ ВА ЁПИҚ ШИКАСТЛАНИШЛАРИ

ХКТ – 10. S 20 – 2

Таърифи. Кўкрак қафаси шикастланиши – кўкрак қафасининг ички аъзолари, суяк каркаси, тери қоплами бутунлигининг алоҳида ёки қўшма ҳолда зарарланишидир.

Этиопатогенез. Кўкрак қафаси шикастланишининг патогенези ва танатогенезида перикард (гемоперикард) ва плевра (гемоторакс) бўшлиқларида қон ёки ҳавонинг (пневмоторакс) прогрессив тўпланиши, кўкс оралиғининг кескин силжиши натижасида ўпка, юрак ва йирик қон томирларнинг эзилиши, плевра бўшлиқлари герметиклигининг бузилиши асосида ўткир нафас ва юрак-қон томир етишмовчилиги марказий ўринни эгаллайди. Нафас ва юрак-қон томир етишмовчилигида оғриқ ҳам муҳим аҳамиятга эга.

Таснифи. Кўкрак қафаси шикастланишлари, бошқа шикастланишлар сингари, алоҳида, кўп сонли, қўшма ва аралашган шикастланишлар каби турларга бўлинади. Кўкрак қафасининг барча шикастланишлари 2 катта гуруҳга бўлинади: очиқ ва ёпиқ шикастланишлар.

Кўкрак қафаси очиқ шикастланиши (жароҳати)нинг классификация:

Жароҳат жойлашиши бўйича: ўнг томонлама, чап томонлама, икки томонлама.

Жароҳат етказган қурол турига кўра: санчилган, кесилган, чопилган, йиртилган ва ўқ отар.

Жароҳат каналининг характерига кўра: кўр ва тешиб ўтувчи.

Жароҳат характерига кўра: кирувчи ва кирмаган (париетал плевра шикастланишига кўра). Кирувчи жароҳатлар ўз навбатида 2 гуруҳга бўлинади: кўкрак қафаси аъзоларининг шикастланиши билан ёки уларнинг шикастланишисиз.

Торакоабдоминал жароҳатлар: қорин бўшлиғи ва кўкрак қафаси аъзоларининг шикастланишисиз; кўкрак қафаси аъзоларининг шикастланиши билан; қорин аъзолари ва қорин парда орти кисми аъзоларининг шикастланиши билан; кўкрак қафаси, қорин бўшлиғи ва қорин парда орти аъзоларининг шикастланиши билан.

Кўкрак қафаси ёпиқ шикастланишининг классификация:

– Кўкрак қафаси суяк каркасининг шикастланишисиз (лат ейиш, гематомалар, мушакларнинг йиртилиши).

– Кўкрак қафаси суяк каркасининг шикастланиши билан (қовурға, тўш суяги, ўмров суяги, курак синиши).

– Ички аъзолар шикастланишисиз.

– Ички аъзолар шикастланиши билан.

Кўкрак қафаси шикастланишининг асоратлари:

– Пневмоторакс;

– Гемоторакс;

– Гемопневмоторакс;

– Тери ости эмфиземаси;

– Гемоперикард.

Белгилари. Кўкрак қафаси шикастланишининг асосий белгиларига нафас олганда зўраядиган оғриқ, нафаснинг оғирлашуви, нафас сиқилиши, тери ва шиллиқ қаватнинг цианози, юракнинг тез уриши, деформация, шилинишлар, кўкаришлар, тери ости эмфиземаси киради. Кўкрак қафаси ёпиқ шикастланишини кўздан кечираётганда кўкрак қафаси шаклига эътибор берилади (қовурғаларнинг кўплаб синишида кўкрак қафаси деформацияси, ўпка ҳамда париетал плевранинг бирга йиртилганида – жадал ривожланиб борувчи тери ости эмфиземаси ҳисобига кўкрак қафасининг шишиши), нафас олиш ҳаракатлари тезлигига (гемотораксда тахипное ёки шокда брадипное) ва юрак қисқариши (брадикардия ёки шок ҳолатидаги тахикардия) кузатилади. Кўкрак қафаси пальпациясида: кўкрак қафасининг лат еган юмшоқ тўқималарида оғриқ кузатилади, қовурға, тўш суяги, ўмров суяги ёки курак синишларида суяк қирсиллаши, ости эмфиземаси ривожланганда кўкрак кафасининг юмшоқ тўқимасига босилганда «қор қирсиллаши» аниқланади. Шикастланган томонни перкуссия қилиш вақтида ўпка товуши сусайиши, гемоторакс ҳолатида кўкрак қафаси пастки қисмларида товуш пасайиши, пневмоторакс ҳолатида эса қутича ёки тимпаник товуш аниқланади. Аускультацияда шикастланган томонда везикуляр нафас олишнинг сусайиши ёки нафас тошувларининг бутунлай йўқолиши кузатилади. Юрак чегараларининг симметрик ҳолда кенгайиши, юрак товуши ва тепа қисмда урушнинг сусайиши ёки бутунлай йўқолиши гемоперикарддан далолат беради ёки миокардиал лат еганлиги эҳтимоли борлигини кўрсатади. Пульс тезлиги ошса, артериал қон босими пасайса, бўйин қон томири шишса ташхис тасдиқланади. Жароҳатнинг торакоабдоминал жойлашуви (олд томондан 4-, ён томонидан 5-, орқа томонидан 6-қовурғалар ораси даражасида ўтказилган горизонтал чизиқдан пастроқда), қорин пардаси таъсирчанлигининг мусбат белгилари, қорин бўшлиғида ҳаво ва қоннинг мавжудлиги торакобдоминал жароҳатнинг белгиси ҳисобланади.

Текширув баённомаси.

Текширувнинг лаборатор усуллари:

Зарурий: қон ва сийдикнинг умумий таҳлили, ҚИВ ва гематокрит;

Қўшимча: коагулограмма, кондаги газ миқдори*, кандли диабетда: кондаги қанд миқдори, бириккан жароҳатда: сийдик, креатинин, калий, билирубин, диастаза.

Текширувнинг инструментал усуллари:

Зарурий: кўкрак қафасининг полипозицион рентгенографияси (тўғри ва ён томонлама проекциясида); торакоабдоминал жароҳатда: корин бўшлиғининг рентгенографияси, кизилўнгач шикастланишида: ЭГДФС, кизилўнгачнинг рентгенконтраст текшируви, ЭКГ; плева ва корин бўшлиғининг УТТ.

Қўшимча: ўпка аспирацияси ва лат еганида: бронхофиброскопия*, аралаш шикастланишларда: кўкрак қафаснинг компьютер томографияси* ва кўкрак қафаси аъзоларининг аҳволини аниклаш учун торакоскопия. Мутахассис маслаҳати: радикал операция қилиш имконияти бўлмаганида: санитар авиация йўналиши бўйича торакал жарроҳни чақиртириш ёки, агар гемодинамика кўрсаткичлари стабил бўлса, РШТЁИМ ёки унинг филиалига ўтказиш лозим.

Диагноз мезонлари: Анамнез, шикоятлар ва жисмоний текширув:

• Кўкрак қафасининг шикастланиш излари.

• Шикоятлар: кўкрак қафасида нафас олганда зўрайиб бораётган оғриқ, нафас олиш қийинлашиши, нафас қисилиши, юракнинг тез уриши, кон тупуриш.

• Жисмоний белгилар: кўкрак қафаси лат еган томонининг чекланиши ёки ортда колиши, кўкрак қафасининг оғриши ёки суяк кирсиллаши, тахипное ёки брадипное (шок ҳолатида), кўкрак қафасида жарохатнинг борлиги, тери ости эмфиземаси белгилари, гемоторакс, пневмоторакс, гемоперикард (симптоматикага қаранг).

Рентгенологик белгилар: қовурға, кўкрак суяги синиши, гемо- ва пневмоторакс (3.1-расм), диафрагма чурраси, гемоперикард. Кўкрак қафасига киручи жароҳатнинг белгилари: гемо- (3.2-расм)ва пневмотораксининг мавжудлиги, жароҳат атрофидаги тери ости эмфиземаси, йўталганда жароҳат оркали ҳаво чикиши ҳисобланади.



3.1-расм. Кўкрак қафаси рентгенограммаси. Қовурғаларнинг чап томондан синиши. Пневмоторакс

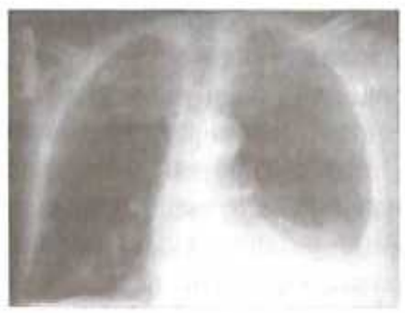

3.2-расм. Кўкрак қафаси рентгенограммаси. Чап томонлама гемоторакс.

Гемоторакс ва гемоперикард плевра бўшлиғи ва юрак УТТда тасдикланади (3.3-расм).



3.3-расм. Плевра бўшлиғи УТТ. Эркин суюклик.

Даволаш.

Шифохонагача бўлган боскич.

• Нафас олиш, хушни, гемодинамикани баҳолаш.

• Оғиз бўшлиғи ва ҳиқилдокни бўшатиш йўли билан нафас йўлларини эркин ўтказувчанлигини таъминлаш, лозим бўлса ҳаво ўтказгич қўйиш.

• Оксигенотерапия, лозим бўлса, трахея интубацияси.

• Беморни ярим ўтирган ҳолатга ўтказиш.

• Оғрик қолдирувчи муолажа. Кетопрофен 2 мл, оғрик колмаганда, промедрол 2% - 2 мл тери остига.

• Нафас етишмовчилигида аминофиллин (эуфиллин) 2,4%-10 мл в/и секин юборилади. Нафас етишмовчилиги камаймаса, глюкокортикоидлар(преднизолон 30 мг/мл).

• Очик пневмотораксда (жароҳат оркали ҳавонинг кириб-чиқиши) кўкрак кафасидаги нуксонни беркитувчи оклюзион (герметик) боғлам қўйилади. Ҳаво ўтказмайдиган боғламни целлофан ёки полиэтилендан, шу билан бирга дока ва пахтадан иборат бўлган калин қатламдан (жароҳатга асептик суюкликлар билан ишлов берилгач дока ёстикчаси чети жароҳатдан 5 см гача чиқиб туриши керак) қилиш мумкин. Сўнг бинтли циркуляр боғич билан кўкрак кафасига маҳкамланади.

• Клапанли пневмотораксда (нафас йўли етишмовчилигининг зўрайиши) зудлик билан плевра бўшлиғининг пункцияси ҳаво аспирацияси билан жароҳатланган томонда ўрта ўмров суяги чизиғи бўйлаб 2-қовурғалар орасига қилинади. Плеврал пункция ва торакоцентез учун асептика коидаларига риоя қилиш талаб этилади. Пункция режалаштирилган нуктада қовурғалар ораси новокаин 0,5 % - 40 мл ёки лидокаин 2 % - 6 мл билан маҳаллий анестезияси қилинади. Чап қўлнинг кўрсаткич бармоғи билан пастки қовурғанинг тепа қисми ва қовурғанинг усти қирраси бўйлаб (қовурғалараро томир ва нервларга зарар етказмаслик мақсадида) учига катетер кийдирилган игна билан (ангиокатетер ёки инъекцион игна) пайпасланади. Қиска ҳаракатлар билан тери, бириктирувчи тўқима, қовурғалараро мушак ва плевранинг париетал япроғи тешилади. Плевра бўшлиғига кириш игна тушиб кетганида сезилади. Муолажанинг барча боскичларида герметикликни максимал даражада сақлаш жуда муҳим. Катетер стерил эластик найча оркали сув ости аспирацияси тизимига туширилади (Бобров колбаси, плевроэвакуатор).

• Жароҳатдан оқаётган қон томирга қисқич қўйиш ёки жароҳат перекис водород ва йод, спирт билан ишлов берилгач пахта докалик боғични босиш йўли билан қон кетишини тўхтатиш.

• Қон кетганида гемостатик дори воситаларини қўллаш (этамзилат 12,5% - 4 мл м/о).

• Жароҳатланган инсон реанимобилда ярим ўтирган ҳолда транспортировка қилинади.

• Пульс, артериал қон босими, SpO_2 (пульсоксиметрия) доимий мониторинг қилинади,

• Транспортировка вақтида бемор аҳволининг оғирлигидан келиб чиққан ҳолда реанимацион ёрдам кўрсатилади.

• Лозим бўлганда периферик ёки марказий томир катетерланади.

• Артериал босим тушганда: адекват артериал босим ушлаб турилади (систолик босим ўртача 90-100 мм сим.уст.дан паст эмас): глюкокортикоидлар преднизолон 30 мг/мл, натрий хлор 0,9 % – 250 мл инфузион муолажа, ГЭК 250 мл, лозим бўлганда вазопрессорни қўллаш (мезатон 0,1% - 1 мл м/о ёки в/и қилинади).

Шифохона босқичи.

Шок мавжуд бўлган ҳолларда шокка қарши терапия ўтказилади: наркотик анальгетиклар (промедол 2% - 1 мл), гормонлар (преднизолон 30 мг дан 90 мг гача, дексаметазон 4 мг дан 8 мг гача), инфузия (глюкоза 5% - 400 мл ёки 10% - 400 мл, волюстим 500 мл ёки плазмофор 500 мл), гемостатиклар (эпсилон-аминокапрон кислота 5% - 100 мл в/и томчилаб, натрийэтамзилат 12,5% - 4 мл м/о).

Очиқ пневмотораксда биринчи ёрдам кўкрак қафаси деворидаги нуксонни герметик тарзда ёпувчи оклюзион боғламни қўйишдан иборат. Ҳаво ўтказмайдиган боғламни целлофан ёки полиэтилендан ҳамда пахта–докали каватдан қилиш мумкин.

Клапанли пневмоторакс мавжудлиги аниқланса, эркин ҳавони чиқариш мақсадида плевра пункция қилинади ёки плеврал найча ўрнатилинади, бунинг натижасида ўпка ёйилади ва кўкс оралиғидаги аъзоларнинг силжиши бартараф этилади.

Пневмотораснинг рентгенологик белгилари аниқланганда торакоцентез ўрта ўмров чизиғи бўйлаб II қовурғаларарода, гемотораксда ёки гемопневмотораксда – VI қовурғаларарода ўрта аксилляр чизиғи бўйлаб бажарилади.

Плеврал пункция ва торакоцентез. Асептика қоидаларига қатъиян риоя этилиши талаб қилинади. Шикастланган томонда торакоцентез нуктасида новокаиннинг 0,5 фоизли 40 мл эритмаси билан қовурғалар ораси маҳаллий анестезия қилинади. Чап қўлнинг кўрсаткич бармоғи билан пастки қовурғанинг тепа чеккаси (маълум қовурғалараро) ва у бўйлаб, аниқ қовурға устидан, унинг чеккаси бўйлаб (қовурғалараро нерв ва томирларга зарар етказмаслик

мақсадида) устига катетер кийдирилган игна билан (ангиокатетер 14G ёки дренаж ва пункция учун мўлжалланган тўплам билан) қисқа ҳаракатлар билан тери, бириктирувчи тўқима, қовурғалараро мушак ва плевранинг париетал вараги тешилади. Плеврал бўшлиққа игна кирганлиги унинг «бўшлиққа кириши»каби туйғу билан сезилади. Муолажанинг барча босқичларида герметикликка риоя қилиш жуда муҳим. Сўнгра катетерни қолдириб, игна олиб ташланади. Катетер найчага уланиб, сувости аспирацияси тизимига туширилади (Бобров колбаси, плевроэвакуатор).

Аспирация натижасида плеврал бўшлиқдан қон чиқса, Рувилуа–Грегуаресинамаси (Rouvielois-Gregoire test) бажарилади (ижобий натижа – аспирация қилинган қоннинг қуюлиши – давом этаётган ички қон кетиш белгисидир). Айнан пункция бажарилган нуқтада плевра бўшлиғи торакоцентези ва найчалаш бажарилади. Пункциядан аввал бажарилган анестезия адекват бажарилган бўлса, торакоцентез ва найчалаш учун етарли ҳисобланади, аммо зарур бўлганда лидокаиннинг 2 фоизли 10 мл эритмаси билан қўшимча маҳаллий анестезия бажариш мумкин. Дренаж найининг диаметридан келиб чиққан ҳолда 1 дан 2 см гача бўлган кесим кесилади. Пневмотораксда дренаж найи 20-22 Frenchга тўғри келмоғи лозим, гемотораксда – 26-28 French (1 French – 1/3 мм). Троакар ёрдамида ёки стилетли дренаж найи (бир марта ишлатиладиган стерил ўлчами 20 дан 28 French гача бўлган) плевра бўшлиғига терига перпендикуляр ҳолда киритилади. Плеврал бўшлиққа кирганлик «бўшлиққа тушиш» ҳисси каби сезилади. Троакар плевра бўшлиғига кириши заҳоти ҳаракат тўхтатилади ва унинг ичидаги стилет чикарилади ва троакар орқали дренаж найи киритилади. Дренаж найи терига №5 капрон ипи билан маҳкамланади ва сувости аспирацияси тизимига уланади. Дренаж найи ўлчамининг тўғри танланиши муҳим аҳамиятга эга, чунки най диаметри ва унинг узунлиги най орқали оқим тезлигини аниқлаб беради.

Жароҳатга бирламчи жарроҳлик ишлови (БЖИ)ни бериш (очиқ шикастланишларда) вақтида плевра бўшлиғига кирувчи жароҳат аниқланса, айниқса, жароҳат кўкрак қафасининг юрак ва торакоабдоминал соҳаларида жойлашган бўлса, тактикани ўзгартирмоқ лозим. Техник шароит ва тегишли мутахассис бўлганда, ҳамда гемодинамика кўрсаткичлари мукобил бўлса видеоторакоскопия бажариш, бошқа ҳолатларда плеврал бўшлиғини найчалаш амалиётини бажариш зарур.

Плевра бўшлиғи ичига давом этаётган қонаш белгилари (дренаж найи орқали соатига 300 мл ҳажмдан кўп қон ажралиши) ҳамда турғун бўлмаган гемодинамикада – торакотомия, ревизия ва қонашни тўхтатиш амалиёти бажарилади.

Дренаж найи орқали ҳавонинг доимий равишда катта ҳажмда чиқиши йирик бронхларнинг шикастланганлигини тасдиқлаш ёки инкор этиш учун бронхофиброскопияга кўрсатма бўлади.

Видеоторакоскопик ва видеоассист (ВАТС) амалиётларга **қарши кўрсатмалар**:

– плевра ичидан давомий қон кетиши турғун бўлмаган гемодинамика билан (шошилинч равишда кенг торакотомия бажариш зарур);

– магистрал қон томир, юрак (юрак тампонадаси) ва нафас йўлининг шикастланиши (шошилинч равишда кенг торакотомияга бажариш зарур);

– кўкрак бўшлиғи аъзоларида аввал операция ўтказилган бўлса;

– қуюқлашиб қолган гемоторакс.

Видеотораскопия умумий эндотрахеал наркоз остида бажарилади. Торакоцентез VI қовурғалараро сатҳида ўрта-қўлтиқ ости чизиғида бажарилиб, биринчи торакопорт ўрнатилинади ва у орқали плевра бўшлиғига оптик най киргизилади. Висцерал плеврада нуқсон аникланса, у электрокоагулаяция қилинади. Ўпка тўқимасининг йиртиғи торокоскопик ёки ВАТС усулда тикилади. Спонтан пневмотораксда ёрилган буллалар кесиб-тикилади, ўпканинг буллёз ўзгарган қисми резекция қилинади. Муолажа биринчи торакопорт орқали плеврал бўшлиғини найчалаш билан якунланади. Соғ томонлама бир ўпкали вентиляция остида бажарилган видеоторакоскопия анча қулай кечади. Шунингдек, бундай наркоз ўпка тўқимасини тўлиқ кўздан кечириш, ўпканинг тўлиқ ёйилишига халақит бераётган чандиқли бирикмаларни кесиш, пневмоторакс рецидивининг олдини олиш мақсадида бажариладиган электротермик ёки химик плевродезни (париетал плеврани сунъий равишда аниқ чегараланган тарзда шикастлантириш) енгил бажариш имконини беради.

Торакотомияга кўрсатмалар:

– плевра ичига давом этаётган қон кетиш;

– магистрал қон томир, юрак (юрак тампонадаси) ва нафас йўлларининг зарарланиши;

– плеврал бўшлиқдан ҳавонинг давомий тарзда чиқиши;

– қуюқлашиб қолган гемоторакс.

Торакоабдоминал жароҳатларда ҳам плевра бўшлиғи, ҳам қорин бўшлиғини ревизия қилиш зарур. Ушбу бўшлиқларнинг қайси бирида қон кўпроқ бўлса, ўша бўшлиқ биринчи ревизия қилинади. Шикастланиш оғирлиги иккала бўшлиқда тенг бўлса, торакал босқич биринчи навбатда бажарилади. Видеоэндохирургик ёки очиқ хирургик кесим қўллаш масаласи кўкрак қафаси ва қорин бўшлиғининг алоҳида шикастланишлари учун ёзилган кўрсатма ва қарши кўрсатмалар инобатга олинади.

Диафрагма нуқсонини тикишда кенг торакотомия ёки кенг лапаротомияга кўрсатма бор ёки йўклигини инобатга олиш зарур, чунки диафрагмани очиқ операцияда тикиш қулайроқ. Масалан, торакал босқичда видеоторакоскопия билан чегараланган бўлса ва беморга лапаротомия бажаришга кўрсатма бўлса, торакоскопия плевра бўшлиғини найчалаш билан тугатилади, диафрагма эса лапаротомия вақтида тикилади. Агар иккала бўшлиқда

эндовидеохирургик техника қўллаш билан чегараланган тақдирда, диафрагма жароҳатини торакоскопик усулда тикиш техник жиҳатдан қулайроқдир. Торакоабдоминал шикастланишларда лапароскопияга кўрсатма бўлганда, диафрагма нуқсони, албатта, торакол босқичда бартараф қилинган бўлиши зарур, акс ҳолда қорин бўшлиғига юборилган газ плевра бўшлиғида тўпланиб, гемодинамик ўзгаришларга ва нафас етишмовчилигига олиб келиши хавфи юзага келади. Диафрагма, иложи борича, «П»-симон чоклар билан сўрилмас ипда дупликатура ҳосил қилган ҳолда тикилади.

Операциядан олдинги тайёргарлик:

– шошилинч операция олдидан ошқозонга зонд киритилади ва сув билан ювилади;

– қисқа муддатли инфузион муолажа;

– тромбоэмболия (оёқларни эластик бинтлаш) ва инфекцион асоратларнинг (антибиотикопрофилактика) профилактикаси;

– маълум муддатга кечиктирилаётган операциядан олдин тозаловчи ҳуқна қилинади.

Анестезия тури – умумий интубацион эндотрахеал ёки эндобронхиал наркоз қилинади.

Операциядан кейинги давр:

• Операция столи устида ўпканинг тўлиқ ёйилишини таъминлаш зарур. Бунинг учун Жане шприци ёки сўрғич ёрдамида плеврал дренаж орқали ҳаво ва қон қолдиқлари аспирация қилинади, бир вақтнинг ўзида анестезиолог ўпкага каттароқ босимда газ қоришмасини юборади.

• **Антибиотикопрофилактика:** цефтриаксон 1,0 м/о бир марта операциядан 1 соат олдин ва операция чўзилганда қайта қилиш мумкин (аммо операция бошлангандан сўнг 24 соат ичида).

• **Антибиотикотерапия** (ўпка лат ейиши, пневмония, плеврит, кенг торакотомия): цефтриаксон 1,0 г. ҳар 12 соатда м/о ёки левофлоксацин 100 мл в/и томчилаб ҳар 12 соатда, сўнгра балғам ёки плеврал суюқлигининг бактериал текшируви натижаларига биноан антибактериал терапия 6-7 суткагача давом эттирилади.

• **Инфузион муолажа:** шок ҳолатидан чиқаргунча глюкоза 5% - 400 мл ҳар 12 соатда, Рингер эритмаси – 400 мл ҳар 12 соатда оғиздан суюқлик қабул қила олгунга қадар.

• **Оғриқ қолдирувчи муолажа:**

Кам шикастлантирувчи операцияда (торакоцентез, торакоскопия ва плеврал бўшлиқни найчалаш):

1-сутка – промедол 20 мг м/о ёки морфин 10 мг м/о 2 марта + ЯҚНП (яллиғланишга қарши нестероид препарат)лар кетонал 100 мг суткасига 3 марта м/о (ЯҚНП шамча тарзида ҳам қўлланиши мумкин)

2-сутка – промедол 20 мг дан суткасига 2 марта, ёки морфин 10 мг дан суткасига 2 марта + ЯҚНП кетонал 100 мг суткасига 3 марта м/о қилинади.

3-сутка – агар ошқозон ичак тракти йўл қўйса, трамадол дорисини 1 тадан кунига 2 маҳал ёки ЯҚНП кетонал 100 мг суткасига 3 маҳал (иложи борича) ёки ЯҚНП диклофенак 75 мг дан суткасига 3 маҳал (ёки ксефокам 8 мг дан суткасига 3 маҳал).

Юкори шикастланувчи операцияларда:

1-сутка – промедол 20 мг дан суткасига 4 маҳал ёки морфин 10 мг суткасига 3 маҳал м/о + ЯҚНП кетонал 100 мг суткасига 3 маҳал (иложи борича) м/о;

2-сутка – промедол 20 мг суткасига 3 маҳал ёки морфин суткасига 2 маҳал м/о + ЯҚНП кетонал 100 мг суткасига 3 маҳал (иложи борича) м/о;

3-сутка – промедол суткасига 2 маҳал м/о +ЯҚНП кетонал 100 мг суткасига 3 маҳал (иложи борича) м/о ёки ЯҚНП диклофенак 75 мг суткасига 3 маҳал (ёки ксефокам 8 мг суткасига 3 маҳал).

Интраплеврал анальгезия лидокаин гидрохлорид 2% - 4 мл эритмаси ҳар 4 соатда дренаж найчаси орқали дренаж бутунлиги сақланиб қолган ҳолда юборилади.

• **Муколитик ва балғам кўчирувчи муолажа:** амброксол 30 мг ичга қабул қилинади ёки 15 мг (2 мл) м/о ёки в/и ҳар 8 соатда, ўткир нафас етишмовчилигида эуфиллин 2,4% – 10 мл в/и секин юборилади;

• **Тромбоэмболия асоратларини олдини олиш:**

– Профилактика мақсадида – тромбоэмболитик асорати хавф-хатарини баҳолаш:

➢ Паст даражадаги хавфда:

1) Беморни эрта фаоллаштириш.

2) Операция вақтида ва ундан сўнг оёкларни эластик бинтлаш.

➢ Ўртача даражадаги хавфда:

1) Операция вақтида ва ундан сўнг оёкларни эластик бинтлаш.

2) Кечиктирилган операцияларда нофракцион гепарин (НФГ) (5000 ХБ) операцияга қадар 6 соат аввал ёки пастмолекуляр гепарин (ПМГ,0,2 мг) операциядан 12 соат олдин қилинади.

3) Антикоагулянт профилактика: НФГ(гепарин 5000 ХБ дан × 3 маҳал) ёки ПМГ (клексан 0,2 мг × 1 маҳал ёки фраксипарин 0,3 мг × 1 маҳал) корин тери остига 5-7 кун давомида ҚИВ ва коагулограмма назорати остида қилинади, кейинчалик тўғридан-тўғри таъсир қилмайдиган антикоагулянтлар ПТИ ва ХНҲларни назорат қилган ҳолда бир ой давомида қилинади.

➢ Юкори даражадаги хавфда:

1) Операция вақтида ва ундан сўнг оёкларни эластик бинтлаш.

2) Кечиктирилган операцияларда НФГ (5000 ХБ) операция бўлгунга қадар 6 соат олдин ёки ПМГ(0,4 мг) операциядан 12 соат олдин қилинади.

3) Антикоагулянт профилактика: НФГ (гепарин 5000 ХБ дан × 3 маҳал) ёки ПМГ (клексан 0,2 мг × 1 маҳал ёки фраксипарин 0,3 мг × 1 маҳал) корин тери

остига 5-7 кун давомида ҚИВни ва коагулограммани назорат қилиб турган ҳолда қилинади, кейинчалик тўғридан-тўғри таъсир қилмайдиган антикоагулянтлар ПТИ ва ХНҲларни назорат қилган ҳолда бир ой давомида қилинади.

– Даволаш мақсадида – ўрнатилган стандартларга мувофиқ ҳолда:

• Небулайзер муолажа*.

• Нафас йўли гимнастикаси.

• Стресс оқибатида юзага келиши мумкин бўлган ошқозон яраси касали профилактикаси: алмагель А: 1 ўлчов қошиғида суткасига 4-5 маҳал 5-6 кун мобайнида ва омепразол 20 мг кунига 2 маҳал.

Плеврал дренажларнинг дастлабки 2-3-сутка мобайнида мавжудлиги экссудларнинг бутунлай эвакуациясини кафолатламайди. Шунинг учун кундалик рентгенологик назорат қилинади.

Ўпка тўқимасидан ҳавонинг дренаж орқали ташқарига чиқиши кузатилганда доимий актив аспирация қилинади. Ўпкани 2-3-сутка ичида ёйилишига эришмоқ лозим. Агар 3 сутка ичида ўпка ёйилмаса, йирингли плеврал асоратлар олдини олиш мақсадида реторакотомия* бажарилади.

Операциядан сўнги давр асоратсиз кечганда плеврал бўшлиқдан ажралаётган экссудат 12-24 соат ичида камайиб боради ва сероз суюқликка айланади. Дренаж найчадан 50 мл.гача сероз ёки сероз-геморрагик суюқлик ажралса ва ҳаво чиқиши кузатилмаса, рентгенологик назоратдан сўнг дренаж олиб ташланади.

Дренаж олиб ташлангач, эртаси куни рентгенологик назорат қилинади ва плевра бўшлиғида экссудат мавжудлиги аниқланса, пункцион усулда экссудат аспирацияси учун нукта белгиланади. Экссудат миқдори 100-150 мл.дан кўп бўлмаса ва йирингли экссудат ажралмаса, пункцион усулда даво билан чекланса бўлади.

Шифохонадан чиқаришда тавсиялар. Тураржой бўйича жаррох кузатувида бўлиш.

Изоҳ: * РШТЁИМ ва унинг филиалларида ўтказиладиган диагностика усуллари ва даволаш тактикаси.

СПОНТАН ПНЕВМОТОРАКС

ХКН-10 J 93.1

Таърифи. Пневмоторакс – (грекча pnéuma – ҳаво, thorax – кўкрак қафаси) бу плеврал бўшлиқда ўпка тўқимасининг пучайиши, кўкс оралиғи аъзоларининг соғлом томонга силжиши, юрак ва кўкс оралиғи йирик қон томирларининг эзилиши, диафрагма гумбази тушишига, ва охир оқибат нафас йўли ва қон айланишининг бузилишига сабаб бўлувчи газнинг йиғилишидир. Пневмотораксда ҳаво висцерал ва париетал плевра япроқлари орасидан ўпка

ёки кўкрак қафаси устидаги ҳар қандай нуксондан ўтиши мумкин. Плеврал бўшлиқ ичига кирган ҳаво плеврал ички босимини оширади (одатда атмосфераникига қараганда паст бўлади) ва ўпканинг бутунлай ёки қисман тушишига олиб келади (ўпканинг қисман ёки бутунлай коллапси).

Келиб чиқишига кўра:

1. **Спонтан пневмоторакс** ўпка тўқимаси бутунлигининг ўзидан ўзи бирданига бузилиши оқибатида пайдо бўлади, жароҳат ёки даволаниш – диагностика муолажаларига боғлиқ бўлмаган ҳолда.

– **бирламчи** –одатда, ўпка буллез касаллиги оқибатида ривожланади, кулганда, кучли йўталда, жисмоний зўриқишда, чуқур нафасда туғма заиф плеврада ривожланади. Шу билан бирга идиопатик пневмоторакснинг ривожланишига сувга шўнғиш, чуқур сув остига тушиш, юкори баландликда самолётда учиш олиб келади;

– **иккиламчи** – оғир патологик процессларда ўпка тўқимасининг бузилиши оқибатида юзага келади (абсцесс, ўпка гангренаси, туберкулез каверни ўпирилиши ва бошқалар);

Рецидивирланувчи.

2. **Жароҳатланган:**

– Кўкрак қафасининг ўтказувчи жароҳати натижасида;

– Кўкрак қафаси ёпиқ жароҳати натижасида.

3. Ятроген:

– трансторакал игнали аспирацияси натижасида;

– ўмров ости суягига катетернинг ўрнатилиши натижасида;

– плевранинг тораконтези ва биопсияси натижасида;

– Ўпка сунъий вентиляцияси баротравмаси натижасида.

4. Сунъий – даволаниш – диагностика мақсадида ҳаво плеврал бўшлиққа атайин юборилади.

Плевра бўшлиғида мавжуд бўлган ҳавонинг миқдори ва ўпка тушиши даражасига кўра:

1. Чекланган (парциал, қисман) – ўпка 1/3 миқдорда эзилган.
2. Ўрта – ўпка ярим миқдорда эзилган.
3. Катта – ўпка ярим миқдордан кўпроқ эзилган.
4. Тотал – ўпканинг бутунлай коллапси.

Таркалишига кўра:

1. Бир томонлама.
2. Икки томонлама.

Асоратларнинг мавжудлигига кўра:

1. Оғир (плеврит, кон кетиши, медиастинал ва тери ости эмфиземаси билан).
2. Оғир бўлмаган.

Ташки мухит билан мулокотига кўра:

1. Ёпиқ – плевра бўшлиғи атрофдаги муҳит билан мулоқотлашмайди ва плеврал бўшлиққа кирган ҳаво миқдори кўпаймайди.

2. Очиқ – кўкрак қафаси деворида плеврал бўшлиқнинг ташки муҳит билан эркин мулоқот қилишига омил бўлувчи нуқсон борлиги билан характерланади (париетал бўшлиқни ҳам ўз ичига олади). Нафас олганда ҳаво плеврал бўшлиққа киради, нафас чиқарганда эса висцерал плеврадаги нуқсон орқали чиқади. Плеврал бўшлиқ босими атмосфераникига тенглашиб, ўпканинг коллапсига ва нафас йўлидан ўчишига олиб келади.

3. Босимли (клапанли) – нафас олаётган пайтда ҳавони плеврал бўшлиққа ўтказиб турувчи ва нафас чиқараётганда эса ташки муҳитга чиқишига халақит берувчи клапанли таркиб ташкил топади, бунда плевра бўшлиғидаги ҳаво миқдори аста секинлик билан ошиб боради.

Сабаблари. Пневмотораснинг ривожланиш механизми негизида иккита гурух сабаблари ётади:

1. **Кўкрак қафаси ёки ўпканинг механик зарарланиши:**

– Ўпканинг қовурға синиқларидан лат ейиш билан кузатиладиган кўкрак қафаси ёпиқ жароҳати;

– Кўкрак қафаси очиқ жароҳатлари (ўтказувчи жароҳатлар);

– Ички ўпка босимининг ошиб кетишидан ёрилиб кетган ўпка;

– Яторген зарарланишлар (даволаниш ёки диагностик муолажаларнинг асорати сифатида – ўмровостига катетер ўрнатиш натижасида лат еган ўпкада, қовургалараро нервнинг блокадасида, плеврал бўшлиқ пункциясида)

– Сунъий чақирилган пневморокс – сунъий пневморокс ўпка туберкулези касаллигини даволаш, диагностика ва торакоскопия қилиш мақсадида қилинади.

Ўпка ва кўкрак қафаси аъзоларининг касалликлари:

– носпецифик характер – ўпка буллези касаллиги (эмфизема) оқибатида ҳаво кисталарининг ёрилиши, плевра бўшлигига ўпка абцессининг ўпирилиши (пиопневмоторакс), қизилўнгачнинг спонтан ҳолда ёрилиши;

– специфик характер – пневмоторакс, каврен ёрилиши натижаси, туберкулез ҳолатида казеон ўчокларнинг ўпирилиши.

Белгилари. Спонтан пневмоторакс учун касалликнинг кучли бошланиши хосдир, одатда, жароҳат ёки даволаш – диагностик муолажалар билан боғлиқ бўлмаган ҳолда.

– Бемор сўроқ қилиш вақтида беморнинг чекиш муддати, бошидан ўтказилган пневмоторакс эпизодлари ва ўпкадаги касалликларнинг мавжудлиги (ЎСОК, астма ва бошқалар), ОИВ, Марфан касалликлари, Элерс – Данло синдроми.

– Пневмотораксда асосий шикоятлар – кўкракда оғриқ ва нафас сикиши. Касалликнинг кучли бошланиши (йўтал хуружидан сўнг, жисмоний зўриқиш ёки хеч бир аниқ сабабсиз), лат еган ўпка томонда ва кўл, бўйин, кўкрак

ортига берувчи қаттиқ қадалувчи оғриқ, йўталганда, нафас олганда, хар қандай ҳаракатда оғриқ кучаядиган, ўпка тушгани миқдори даражасидан келиб чиқадиган нафас сиқиши (диққинафасликдан то аниқланган нафас сиқишигача), ранг очариши ёки юз цианози. Нафас сиқиши аниқланиши пневмоторакс ҳажмидан келиб чиқади, иккиламчи пневмотораксда, қоида бўйича бундай беморларда нафас захираси камайишига боғлик бўлган анча оғир нафас сиқиши кузатилади.

– Пневмотораснинг жисмоний белгилари: тахипноэ, қовурғалараро мафонанинг кенгайиши, лат еган томоннинг нафас олишда оркада колиши, перкуссия вақтида пўк овознинг эшитилиши, лат еган томонда нафас заифлашуви ёки умуман йўклиги, тахикардия. Тахикардия, гипотензия, ғайритабиий пульс, юрак чегараларнинг соғ томонга силжиши, бўйин томирларининг шишиши ва цианоз бу кучли пневмотораснинг белгиларидир. Жарохатланган ва ятроген пневмотораксда териости эмфиземаси ҳам учраши мумкин.

Дифференциал диагноз.

Дифференциал текширув пневмония, ўпка артерияси тромбоэмболияси, экссудатив плеврит, ателектаз, перикардит, ўткир коронар синдром, қовурға синиши, гемоторакс, асфиксия, диафрагмал чурра ва парчаланувчи кўкрак аортаси аневризмида ўтказилади.

Текширув баённомаси.

Текширувнинг лаборатор усуллари:

Мажбурий: умумий қон ва сийдик таҳлили;

Қўшимча: коннинг газли бирикмаси, жароҳатланганда: коагулограмма, кандли диабетда: қондаги шакар миқдори ўлчанади.

Текширувнинг инструментал усуллари:

Мажбурий: кўкрак қафасининг полипозицион рентгенографияси (тўғри ва ён томонлама кўриниши), ЭКГ;

Қўшимча: пневмоторакс сабабини аниқлаш мақсадида: кўкрак қафаси компьютер томографияси* ва торакоскопия*. Мутахассис маслаҳати: 2 кун мобайнида ўпка ўз ҳолига қайтмаса, санитар авиация чизиғи бўйича торакал жарроҳнинг чақирилиши ёки РШТЁИМ ёки унинг филиалига обориш лозим.

Диагноз мезонлари. Анамнез, шикоят ва жисмоний текширув:

– Спонтан пневмоторакс учун касалликнинг ўткир бошланиши одатийдир, қоидаси бўйича стресс ёки жисмоний зўриқиш билан боғлик бўлмаган. Жароҳатланган пневмоторакс лат ейиш оқибатида юзага келади.

– Асосий белгилар – кўкракдаги оғриқ, нафас сиқиши. Камдан кам ҳолларда қуруқ йўтал, терлаш, умумий холсизлик, ҳавотирланиш кузатилади.

– **Жисмоний белгилар:** нафас экскурсияси амплитудасининг чекланиши, заифлашган нафас, перкуссия вақтида пўк овознинг чиқиши, тахипоэ, тахикардия (унчалик катта бўлмаган пневмотораксда (<15% гемиторакс) жисмоний текширув ҳеч қандай ўзгаришлар кўрсатмаслиги мумкин). Тахикардия

(бир минутда 135 дан кўп), гипотензия, ғайриоддий пульс, бўйин томирларнинг шишиши ва цианоз кучли пневмораснинг белгилари ҳисобланади. Териости эмфиземаси ривожланиши мумкин.

Текширувнинг инструментал усуллари:

– ЭКГ нинг ўзгариши одатда фақат кучли пневмотораксда аниқланади, юрак электр ўқининг пневмоторакс жойлашишидан келиб чиққан ҳолда ўнг ёки чапга оғиши, вольтажнинг камайиши, V1 – V3 бурилишларида Т тишлари қалинлашуви ва жой алмашинуви.

– Пневмотораснинг рентгенографик белгиси бу кўкрак қафасидан ажралган висцеляр плевранинг юпқа чизиқ билан визуаллашувидир (1 мм дан кам).

– Пневмотораксда умуртқа билан кўкрак қафаси оралиғи соясининг қарама қарши томонга силжиши кўп учрайдиган ҳолдир (3.4-расм). Умуртқа билан кўкрак қафаси оралиғи маҳкамланган таркиб бўлмагани учун, ҳаттоки кичик пневмоторакс юрак, трахея ва умуртқа билан кўкрак оралиғидаги бошқа элементларнинг силжишига олиб келиши мумкин, шунинг учун умуртқа ва кўкрак оралиғидаги контралатерал силжиш бу кучли пневмоторакс белгиси бўла олмайди.

– Пневмотораснинг тахминан 10-20% катта бўлмаган плеврал йиринги (синус чегарасида) билан кузатилади, шунинг билан бирга пневмоторакс ростланмаса, суюклик кўпайиб бориши мумкин.

– Орқа олди проекцияси туширилган рентгенограмманинг маълумотларига кўра, пневмоторакс белгилари йўқ бўлса, лекин клиник маълумотлар пневмоторакс борлигини кўрсатса, латерал ҳолатда ёки чалқанча латерал (decubituslateralis) ҳолатда рентгенограмма қилишга кўрсатма берилади, бу эса ташхиснинг қўшимча 14% ни тасдиқлайди.

– Горизонтал ҳолатдаги (кўпинча ўпканинг сунъий вентиляциясида) чуқур эгат (deepsulcussigh) – қовурға диафрагмал бурчак чуқурлашуви белгилари намоён бўлиши мумкин, бу айникса қарама-қарши томон билан солиштирганда яққол намоён бўлади.

Ҳажман унча катта бўлмаган пневмотораксни компьютер томография орқали ташхис қўйишнинг рентгенографияга нисбатан ишончлироқ усулидир (3.5-расм). Катта эмфизематоз булл ва пневмотораснинг диффе-

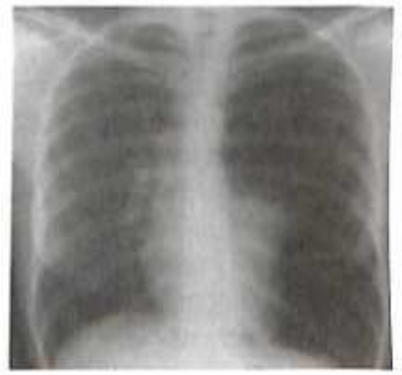

3.4-расм. Кўкрак қафаси рентгенограммаси. Чап томонлама пневмоторакс.



3.5-расм. Кўкрак қафаси КТ. Чап томонлама пневмоторакс.

ренциал ташхиси учун КТ энг сезувчан усулдир. КТ пневмотораксининг келиб чикиш сабабини аниклаш учун кўрсатилган (ўпка ёрилиши, буллез эмфизема, кисталар, ўпканинг интерстициал касалликлари).

Даволаш.

Шифохонагача бўлган боскич.

- Нафас олиш бузилиши, хуш ва гемодинамикани баҳолаш.
- Беморни ярим ўтириш ҳолатига ўтказиш.
- Оксигенотерапия.
- Оғриқ қолдирувчи муолажа. Метамизолнатрий (анальгин) 50% - 2 мл м/о, оғриқ синдроми босилмаса промедол 2% - 2 млм/о;
- Бронхоспазм клиникасида аминофиллин (эуфиллин) 2,4 %–10 мл в/и секин юборилади. Нафас сикиши босилмаса – глюкокортикоид преднизолон 30 мг/мл.
- Кучли (клапанли) пневмотораксда(юрак ўпка етишмовчилиги ошиб бориши) зудлик билан плеврал бўшлиққа 2 чи қовурғалараро ўрта ўмров суяги чизиғи бўйлаб лат еган томондан ҳаво аспирацияси билан пункция қилинади. Плерал пункцияси ва торакоцентез учун асептик қоидаларига катъий риоя қилиш талаб этилади. Санчиладиган жойга маҳаллий анестизия новокаин 0,5% - 40 мл ёки лидокаин 2% - 6 мл қилинади. Чап қўлнинг кўрсаткич бармоғи билан пастки қовурғанинг тепа қисми (берилган қовурғалараро сохада) пайпасланади ва унинг устидан кирраси бўйлаб (қовурғалараро нерв ва томирларни зарарлантирмаслик учун) катетер кийгазилган игна билан (ангиокатетер ёки инъекцион игна) киска ҳаракатлар билан тери, тўқима, қовурғалараро мушак ва плевра париетал япроғи тешилади. Плеврал бўшлиққа тушганлик игнанинг тушиб кетиши билан сезилади. Муолажанинг барча боскичларида герметикага риоя қилмоқ муҳимдир. Шундан сўнг катетерни қолдириб игна олиб ташланади ёки ҳаво игна оркали аспирация қилинади. Катетер система билан боғланади ва сувости аспирацияси системасига туширилади (колба Боброва, плевроэвакуатор).
- Артериал босим пасайганида: Артериал босимни бир хилда ушлаб туриш учун (ўртача систолик босим 90-100 мм сим.уст.дан кам бўлмайди) глюкокортикоидлар преднизолон 30 мг/мл, натрий хлор инфузион терапияси 0,9% - 250 мл, ГЭК 250мл, жоиз бўлса вазопрессорлар қўлланилади (мезатон 0,1% - 1 мл м/о ёки в/и томчилаб).

Шифохона боскичи.

Пневмотораксда ҳаво аспирацияси пункцион (плеврал бўшлиққа ҳаво кирмаслиги максадида найчага уланган узун игна) ёки дренаж системаси оркали кичик операцион шароитида асептикага риоя қилган ҳолда қилинади. Агар бир марта қилинган пункцияда ўпка созланмаса, унинг қайта қилиниши максадга мувофиқ эмасдир. Плеврал бўшлиқ дренажи доимий аспирация билан анча самаралироқдир. Плеврал бўшлик дренажи пневмотораксда юкорида кўрсатилгани каби бажарилади.

Очик пневмоторакс даволаниши унинг ёпик ҳолатга ўтказилиши билан бошланади, яъни нуқсон тикилиб плеврага ҳаво кириши тўхтатилади. Кейин ёпик пневмотораксдаги тадбир ўтказилади. Клапанли пневмотораксда ичкиплеврал босимни пасайтириш максадида олдин плеврал бўшликни йўғон игна билан пункция килиб ёки дренаж қилиш йўли билан очиққа айлантирилади, шундан сўнг жарроҳлик муолажаси ўтказилади.

Бронхоплеврал фистулали беморлар «чиқиб кетиш» оқимига тахминан 16 л/мин эга бўлишлари мумкин, стандарт босимда оқимни таъминлаш – 10см сув.уст. Диаметри 20 F[1 French (F) = 1/3 мм] дан кам бўлмаган найча билан амалга оширилади. Ўпкани сунъий вентиляция қилишни режалаштирмаган беморларга 16-22 F найчасини қўйиш тавсия этилади, ўпканинг сунъий вентиляцияси вактида пневмоторакс билан касалланган беморларда бронхоплеврал фистула вужудга келиш ёки пневмотораснинг кучлига ўтиб кетиш хавфи кучаяди, уларга катта диаметрлик (20-28F) найлар қўйиш тавсия этилади. Кўпинча гемоторакс билан боғликлиги учун травматик пневмоторакс билан касалланган беморлага ҳам катта диаметрдаги най қўйиш тавсия этилади (20–28 F).

Ҳаво чикиши тўхтагандан 24 соат ўтгач, агар кўкрак қафаси рентгенограммасида ўпка тикланганлиги кўрилса, дренаж найи олиб ташланади.

Буллез эмфиземаси чакирган спонтан пневмотораснинг тез ривожланишида жарроҳлик муолажаси қўлланилиши кўрсатилган (кесиб ташлаш йўли ҳаво кистларини йўк килиб булларни тикиш ёки ўпка тўқимасининг буллёз – ўзгарган қисмини кесиб ташлаш).

Спонтан пневмотораксда химик плевродез.

Химик плевродез – бу плеврал бўшликка асептик ва висцеляр адгезияси ҳамда париетал плевра япроғининг яллиғланишига олиб келувчи модда юборилади, бу эса плеврал бўшликнинг беркилишига сабаб бўлади. Уларнинг ичида энг самаралиси тальк, 5% йод эритмаси, 40 % глюкоза, тетрациклин гуруҳидаги антибиотиклар ҳисобланади. Дори воситаларини плеврал бўшликка киритилиши кучли оғрик синдромини чакиради, шунинг учун маҳаллий оғриксизлантириш максадида плеврал бўшликка дренаж найи оркали 20 мл 1% лидокаин эритмаси 20 – 30 мин ичида экспозиция билан юбориб турилади ва тери ҳолати ўзгартирилади. Шундан сўнг тайёрланган эритма дренаж оркали юборилади икки соатлик экспозиция билан ва бемор танаси ҳолати ўзгартирилади. Ўрнатилган вакт тугагач, дренаж карши равишда ишлайдиган босим 15 – 20 см.сув.уст. аспирация системаси билан уланади. Дренаж ўпканинг тўлик тўғирланганлигини тасдикловчи рентгеноскопия ёки рентгенография назоратидан сўнг камида бир сутка ўтгач, дренаждан суткасига 30 – 50 мл дан ошмаган микдорда суюклик чиккан шарттагина олиб ташланади.

Пневмотораксни жарроҳлик йўли билан даволаш.

Пневмотораснинг жарроҳлик муолажаси масалалари булар: 1) буллар-нинг ва субплеврал пуфакларнинг (blebs) коагуляцияси ёки кесиб ташлани-

ши, ўпка тўқимаси нуқсонларининг тикилиши ёки коагуляцияси; 2) плевродезнинг бажарилиши.

Жарроҳлик аралашувни қилинишига бўлган кўрсатмалар қуйидагича:

– Дренаж ўтказилгач, 2 сутка ичида ўпка соғайиши мавжуд эмаслиги;
– Икки томонлама спонтан пневмоторакс;
– Контралатерал пневмоторакс;
– Спонтан ва травматик гемоторакс;
– Химик плевродездан сўнг пневмоторакснинг рецидивлашуви;
– Маълум касб эгаларидаги пневмоторакс (учиш ва сув остига шўнғиш билан боғлиқ бўлган)

Операциядан олдинги тайёргарлик:

– Тез операциядан олдин ошқозон зондланиб ювилади;
– Қисқа муддатли инфуззион муолажа;
– Тромбоэмболик (пастки оёқ учларининг эластик бинт билан боғланиши) ва инфекцион (антибиотикопрофилактика) асоратларини олдини олиш;
– Қолдирилган операция олдидан тозаловчи ҳуқна.

Анестезия тури – умумий интубацион наркоз.

ВАТС бу пневмотораксни даволашдаги жарроҳликнинг асосий усули бўлиб, унинг қўлланилиши пневмоторакснинг барча шаклларида текширувнинг эрта босқичларида плеврал бўшлиқ ҳолатини визуал баҳолашга ёрдам беради, пневмоторакснинг сабабларини аниқлайди, керакли муолажани белгилайди. ВАТСнинг асосий техник томонлари олдинги бўлим остидаги лавҳаларда кўрсатилган. Спонтан пневмотораксни қўллаш учун икки муҳим муолажани кўрсатмоқ зарур: 1) пневмоторакс манбасини четламоқ (ўпканинг буллез ўзгарган қисми резекцияси); 2) плевродез – пневмоторакс рецедивиди олдини олиш мақсадида плеврал бўшлиқдан то плеврэктомияга қадар жисмоний ёки химик таъсири йўли билан ўтказиладиган жарроҳлик профилактикаси. Кичик ҳажмдаги булларга юқори энергетик лазер билан нурлантириш, диатермокоагуляция, криотаъсир, плазма оқими ёки ультратовуш елимли герметизацияси ёрдамида ишлов бериш мумкин. 2 см дан катта бўлган буллар эндопетля ёки эндоскопик тикувчи аппарат ёрдамида олиб ташланади, кўп сонли булл, кенг кўламли эмфизематик ўзгаришларда резекцияни эндостепларни лазер фотокоагуляцияси ва диатермокоагуляция билан бириккан ҳолда қилинади.

Торакотомия* эндохирургик ускунаси мавжуд бўлмаганда, кўп сонли суяклар нотўғри битганда, рентгенологик кўрик пайтида аниқланган ўпкадаги катта ҳажмдаги бўшлиқлар пайдо бўлганда, плеврал бўшлиқда патологик процесс торакоскопик муолажа учун қийин бўлган бўлимда жойлашувида, спонтан пневмоторакс асоратларида («ригидланган ўпка», қон кетиши ёки плеврал бўшлиқда қон қотиб қолиши) қилинади. Ўпкадаги нуқсон тикилади, қотиб қолган гемоторакс олиб ташланади, ўпка декортикация (шварт

чандиқлари олиб ташланиши) қилинади. Торакотомияни иложи борича торакомик жарроҳ бажармоғи лозим, шунинг учун санитар авиация орқали мутахассис чақириб, касални РШТЁИМ ёки унинг филиалига ўтказиш зарур.

Операциядан кейинги давр:

• Ўпка операцион стол устида тўғирланади. Жарроҳ Жане шприци ёки сўрғич ёрдамида плеврал ичидаги бор нарсани дренаж найи орқали аспирация килади, бир вақтнинг ўзида анестезиолог ўпкага газли қоришмани юборади.

• **Антибиотикопрофилактика:** операция олдидан цефтриаксон 1,0 м/о бир марта, қайта инъекция зарур бўлганда, лекин операция бошланишигача 24 соат олдин.

• **Кўрсатмага кўра антибиотикотерапия** (зотилжам, плеврит): цефтриаксон 1,0 м/о ҳар 12 соатда ва левофлоксацин 100 мл в/и томчилаб ҳар 12 соатда, балғам ва плеврал суюклиги бактериал экма таҳлили асосида 6-7 суткалик антибиотик белгиланади.

• **Оғриқ қолдирувчи муолажа:**

– Паст жароҳатли операцияда (торакоцентез, торакоскопия ва плеврал бўшлиқнинг дренажи):

1 сутка – промедол 20 мг м/о ёки морфин 10 мг м/о 2 марта + ЯҚНП (яллиғланишга қарши нестероид дори) кетонал 100 мг суткасига 3 марта (иложи борича) м/о (ЯҚНП шамча тарзида ҳам қўлланиши мумкин)

2 сутка – промедол 20 мг дан суткасига 2 марта, ёки морфин 10 мг дан суткасига 2 марта + ЯҚНП кетонал 100 мг суткасига 3 марта м/о қилинади.

3 сутка – агар ошқозон ичак тракти йўл қўйса, трамадол дорисини 1 тадан кунига 2 маҳал ёки ЯҚНП кетонал 100 мг суткасига 3 маҳал (иложи борича) ёки ЯҚНП диклофенак 75 мг дан суткасига 3 маҳал (ёки ксефокам 8 мг дан суткасига 3 маҳал).

– Юқори жароҳатли операцияларда:

1 сутка - промедол 20 мг дан суткасига 4 маҳал ёки морфин 10 мг суткасига 3 маҳал м/о + ЯҚНП кетонал 100 мг суткасига 3 маҳал (иложи борича) м/о;

2 сутка - промедол 20 мг суткасига 3 маҳал ёки морфин суткасига 2 маҳал м/о + ЯҚНП кетонал 100 мг суткасига 3 маҳал (иложи борича) м/о;

3 сутка – промедол суткасига 2 маҳал м/о +ЯҚНП кетонал 100 мг суткасига 3 маҳал (иложи борича) м/о ёки ЯҚНП диклофенак 75 мг суткасига 3 маҳал (ёки ксефокам 8 мг суткасига 3 маҳал).

Интраплеврал анальгезия лидокаин гидрохлорид 2% - 4 мл эритмаси ҳар 4 соатда дренаж найчаси орқали дренаж бутунлиги сакланиб қолган ҳолда юборилади.

• **Муколитик ва балғам кўчирувчи муолажа:** асброксол 30 мг дориси ичига қабул қилинади ёки 15 мг (2 мл) м/о ёки в/и ҳар 8 соатда, ўткир нафас етишмовчилигида эуфиллин 2,4 % – 10 мл в/и секин юборилади;

• **Тромбоэмболия асоратларини олдини олиш:**

– Профилактика мақсадида – тромбоэмболития асоратлари хавфини баҳолаш:

➢ Паст даражадаги хавфда:

1. Беморни эрта фаоллаштириш.

2. Операция вақтида ва ундан сўнг оёкларни эластик бинтлаш.

➢ Ўртача даражадаги хавфда:

1. Операция вақтида ва ундан сўнг оёкларни эластик бинтлаш.

2. Кечиктирилган операцияларда НФГ (5000 ХБ) операция бўлгунга кадар 6 соат олдин ёки ПМГ(0,2 мг) операциядан 12 соат олдин қилинади.

3. Антикоагулянт профилактика: НФГ (гепарин 5000 ХБ дан × 3 маҳал) ёки ПМГ (клексан 0,2 мг × 1 маҳал ёки фраксипарин 0,3 мг × 1 маҳал) суткасига қорин тери остига 5-7 кун давомида ҚИВ ва коагулограмма назорати остида қилинади, кейинчалик тўғридан тўғри таъсир қилмайдиган антикоагулянтлар ПТИ ва ХНҲларни назорат қилган ҳолда бир ой давомида қилинади.

➢ Юқори даражадаги хавфда:

1. Операция вақтида ва ундан сўнг оёкларни эластик бинтлаш.

2. Кечиктирилган операцияларда НФГ (5000 ХБ) операция бўлгунга кадар 6 соат олдин ёки ПМГ (0,4 мг) операциядан 12 соат олдин қилинади.

3. Антикоагулянт профилактика: НФГ (гепарин 5000 ХБ дан × 3 маҳал) ёки ПМГ (клексан 0,2 мг × 1 маҳал ёки фраксипарин 0,3 мг × 1 махал) суткасига қорин тери остига 5-7 кун давомида ҚИВни ва коагулограммани назорат қилиб турган ҳолда қилинади, кейинчалик тўғридан тўғри таъсир қилмайдиган антикоагулянтлар ПТИ ва ХНҲларни назорат қилган ҳолда бир ой давомида қилинади.

– Даволаш мақсадида – ўрнатилган стандартларга мувофик ҳолда:

• Небулайзерли терапия*.

• Нафас йўли гимнастикаси.

• Стресс окибатида юзага келиши мумкин бўлган ошкозон яраси касалли профилактикаси: алмагель А: 1 ўлчов қошиғида суткасига 4-5 маҳал 5-6 кун мобайнида ва омепразол 20 мг кунига 2 маҳал.

Плеврал дренажларнинг биринчи 2-3 сутка мобайнида мавжудлиги эксудларнинг бутунлай эвакуациясини кафолатламайди. Шунинг учун кундалик рентгенологик назорат қилинади.

Ўпка тўкимасидан ҳавонинг дренаж орқали сизиб чикишида доимий актив аспирация қилинади. Ўпкани 2 – 3 сутка ичида тўғирламок лозим. Агар 3 сутка ичида тўғирлаш уддалай олинмаса, йирингли плеврал асоратлари хавфидан реторакотомияга* кўрсатма берилган.

Плеврал бўшликдан 12 – 24 соат давомида экссудат яхши ўтказилса, унинг миқдори камайиб сероз бўлишни бошлайди. Дренаж оркали 50 мл сероз ёки сероз – геморрагик суюклик чикса ва дренаж найи оркали ҳаво кириши тўхтаса, дренаж олиб ташланади.

Дренаж олиб ташлангач рентгенологик назорат қилинади, кўкрак деворида экссудат мавжудлиги аниқланса, пункция қилинганда экссудат аспирацияси учун нукта белгиланади. Экссудат унчалик кўп бўлмаган 100-150 мл гача бўлган миқдорда чиқса ва йиринг белгилари бўлмаса, пункциясиз ҳам чекланса бўлади. Ўпка тўлиқ тўғирланса ва 2 кун мобайнида дренаж найи оркали суюқлик чиқмаса – дренаж олиб ташаланади – яна 2 кун назорат остида бўлади – шифохонадан чиқарилади.

Шифохонадан чиқаришда тавсиялар. Тураржой бўйича жарроҳ кузатувида бўлиш.

Изоҳ: *РШТЁИМ ва унинг филиалларида ўтказиладиган диагностика усуллари ва даволаш тактикаси.

ДИАФРАГМА ЖАРОҲАТИ ВА ДИАФРАГМАЛ ЧУРРА АСОРАТЛАРИ

ХКТ – 10. К 44

Таърифи. Бириккан жароҳатда ёки кўкрак ва корин бир вақтда жароҳатланганда (торакоабдоминал жароҳат) диафрагма бутунлиги бузилади, иккала бўшлиқнинг зарарланиши эса жуда турли тоифада бўлиши мумкин. шунинг оқибатида жароҳатдан сўнгги диафрагмал чурра юзага келиши мумкин. Оғир асоратли диафрагмал чурра – корин бўшлиги аъзоларининг кўкрак бўшлиғига диафрагмадаги нуқсон ёки нозик жойларидан ўтиши бўлиб, корин бўшлиғидаги аъзоларни поймол килган ҳолда, бу билан бемор аҳволи анчагина оғирлашади, юрак – томир ва нафас йўли етишмовчилиги юзага келади.

Патогенез. Диафрагмал чуррани юзага келтирадиган этомологик ва патогенетик омилларни икки гуруҳга бўлиш мумкин: касалликка мойил бўлган ва касалликни келтириб чиқарган. Касалликка мойил бўлган омиллар: бирлаштирувчи тўкиманинг туғма ёки орттирилган заифлиги, диафрагманинг жарохатдан зарарланиши, мушак – боғловчи аппаратнинг инволюцион ўзгариши ва бошкалар. Касалликни келтириб чиқарувчи (амалга оширувчи) омиллар: корин бўшлиғи ичи босими ошиши билан боғлик бўлган барча ҳолатлар (оғир кўтариш, ҳомиладорлик, ич котиши, кўп миқдорда овкат ейиш).

Таснифи.

Диафрагмал чурранинг келиб чикишига караб *жароҳатланган* ва *жароҳатланмаганга* бўлинади. Чурра қопининг мавжудлиги ёки мавжуд эмаслигидан келиб чиккан ҳолда улар *ҳақиқий* ва *сохта*га бўлинади.

Жароҳатланмаган чурралар орасидан куйидагиларни ажратилади:

Туғма сохта чурралар.

Диафрагма нозик жойларидаги ҳақикий чурралар.

Атипик жойлашган ҳақиқий чурралар.

Диафрагма тешикларидаги табиий чурралар.

Тугма сохта чурралар ривожланишдаги нуқсон бўлиб эмбрион боскичда кўкрак ва қорин бўшлиғи орасидаги мавжуд бўлган ўзаро хабарнинг битиб кетмаслиги оқибатидир. Бу кўкрак даври касаллиги бўлиб, жарроҳлик аралашувини талаб қилади, қоида бўйича, кардиореспиратор бузилишининг кескин ифодаланиши сабабли ҳаётий кўрсаткичларга асосланиб.

Диафрагма нозик жойларидаги ҳақиқий чурралар. Ушбу чурраларнинг келиб чиқиш жойлари анатомиядан маълум бўлган диафрагма «кучсиз бўшлиқлар»идадир – Ларрея – Морганьи ва Бохаделака тешиклари. Ларея тешикларида юзага келган чурралар – реторокостостернал деб аталади, Бохдалека тешиги доирасидаги – люмбокостал. Бундан ташқари чурралар кўкрак қисми диафрагмасининг заиф ривожланган қисмида ҳам кўпинча учраб туради. Ушбу чурралар тўғридан тўғри кўкрак оркасида жойлашган бўлиб, ретростернал деб аталади.

Атипик жойлашган ҳақиқий чурралар. Бу чурралар жуда камдан кам учрайди. Ўзини шаклига қараганда улар диафрагманинг чекланган релаксациясига ўхшаши мумкин. Бу ҳолларда турли хилдаги тиббий кўриклар синчиклаб ўрганилиши лозимдир, чунки чурраларнинг релаксациядан фарқи уларнинг дарвозаси борлиги ва қисилиши мумкин.

Диафрагма тешикларидаги табиий чурралар. Бу гуруҳга қизилўнгач тешиклари ва диафрагманинг бошқа табиий тешикларидаги чурралар киради (симпатик нерв тешиги, томир ва аортанинг пастки ковакларидаги тешиклар).

Белгилари. Диафрагма чуррасининг клиник белгиларига корин бўшлиғи аъзоларининг кўкрак қафасига ўтиши, уларнинг чурра дарвозасида қийшайиши, ҳамда ўпканинг эзилиши ва умуртка билан кўкрак қафаси орилиғининг соғ томонга силжишлари шартли равишда қўйилган. Шунга биноан барча клиник кўрсаткичлар шартли равишда икки гуруҳга ажратилиши мумкин: ошқозон – ичак ва ўпка – юрак. Кўпинча уларнинг турли бирлашмалари учрайди.

Беморлар эпигастриядаги, кўкрак қафасидаги, қовурға остидаги оғриққа, нафас қисиши ва юрак тез уришига, айниқса кўп овқат еганда юзага келадиган оғриққа шикоят қилишади. Одатда наҳорда ушбу ҳолатлар кузатилмайди. Овқат еб бўлгач, кўнгил айнийди, кусиб ташлангач, қиёсий даражада енгиллик ҳис қилинади. Ўзига хос белгилар беморлар томонидан кўкрак кафасида «куриллаш ва ғулдираш» товушларининг сезилишидир, шу билан бирга овқат еб бўлгач беморнинг горизонтал ҳолатда ётганда нафас қисишининг кескин ошишидир.

Санаб ўтилган шикоятлардан ташқари баъзи жисмоний маълумотлар ҳам беморда диафрагмал чурра борлигига гумон қилишга сабаб бўлади: 1) кўкрак қафаси ҳаракати лат еган томонда камайиши ковурғалараро ораликларнинг

текисланиши билан; 2) қориннинг тушиб кетиши (катта чурраларда); 3) заифлашув ёки кўкрак қафаси устида ўзгарувчан шиддатли пўк товушининг аниқланиши; 4) кўкрак қафаси аскуляцияси вақтида ошқозон ва ичакларнинг тўлқинсимон керилиши ёки шовиллаш товуши эшитилиши; 5) юрак заифлашуви ва умуртқа ва кўкрак қафаси орасининг соғ томонга силжигани аниқланиши.

Турли хилдаги текширув. Диагноз қўйиш учун одатда ошқозон – ичак тракти рентгеноконтраст текшируви қўлланилади. Ушбу текширув қарама-қарши аъзоларда диафрагма нуқсони орқали ўтган жойига биноан сўрилгани ёки эзилганини текширишга изн беради («кетиш симптоми» ёки «чурра дарвозалари симптоми»). Камдан кам ҳолларда чурра ва диафрагма релаксациясининг турли хилдаги текшируви кийинлашганда диагностик пневмоперитонеум қўйилади, бу эса ўз йўлида диафрагма ва унинг чизикларининг аниқ тасвирини кўриш имкониятини беради. Бундан ташқари диафрагмал чурра турли хилдаги ташхиси диафрагма релаксацияси, ошқозон ва ўн икки бармоқ ичак яллиғланиш кассалиги, ўт пуфак тоши касаллиги ва холицистит билан бирга кўрилмоғи лозимдир.

Текширув баённомаси.

Текширувнинг лобаратор усули:

Мажбурий: қон ва сийдик умумий таҳлили;

Қўшимча: қандли диабет ҳолатида коагулограмма, қондаги шакар миқдори; бирлашган жароҳатда: сийдик таркибидаги кристалл модда, креатинин, калий, билирубин, диастаз, қоннинг газли бирикмаси*.

Текширувнинг инструментал усули:

– **мажбурий:** кўкрак қафаси полипозицион рентгенографияси (тўғри ва ён томонлама); ошқозон – ичак тракти рентгеноконтраст текшируви; плеврал ва корин бўшлиғи УТТ; ЭКГ;

– **қўшимча:** кўкрак қафаси ва корин бўшлиғи пневмоперитонеуми билан рентгенографияси (тўғри ва ён томонлама); ўпка лат еганда ва аспирация ҳолларида: бронхофиброскопия*; бирлашган жароҳатда: кўкрак қафаси КТ* си ва торакоскопия*. Мутахассис маслаҳати*: кескин операция қилиш имконияти мавжуд бўлмаган ҳолларда санитар авиацияси чизиғи орқали жарроҳ ёки торакал жарроҳ* чақирилиши ёки РШТЁИМ ёки унинг филиалига ўтказиш.

Диагноз мезони. Анамнез, шикоятлар ва жисмоний текширув. Якуний ташхис бемор рентгенологик текширувдан ўтгач қўйилади. Рентгенологик расм кўкрак қафасига силжиб ўтган қорин аъзоларининг ўзига хослиги ва миқдорига боғлиқ бўлади. Ошқозон силжишида рентгенограммани кўздан кечирганда чап плеврал бўшлиқдаги суюқлик даражаси билан газли пуфакни кўриш мумкин (3,6 *а, б* ва 3,7 *а, б, в* расмлари). Ингичка ичак улоқлари тушганда тегишли ўпка майдони фонида ҳажман ва шаклан ўзгарувчан алоҳида жойларнинг очариши ёки корайиши билан кечади.

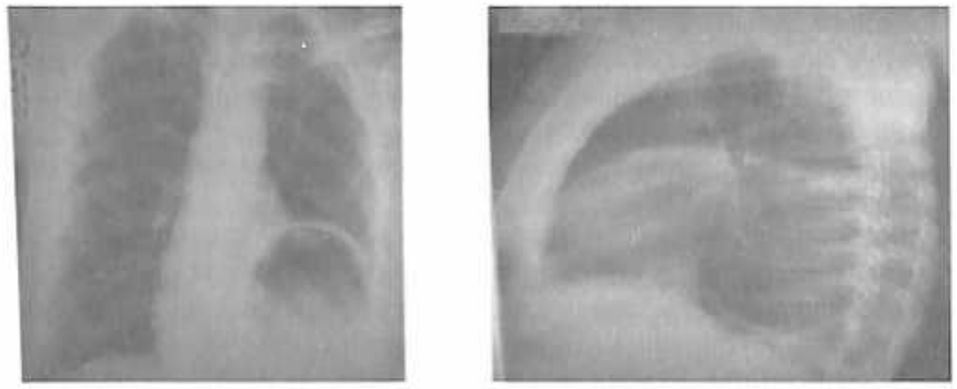

а *б*

3.6-расм. Кўкрак қафаси рентгенограммаси. Кенг кўламли рентгенограммада ошқозон силжиши, чап плевра бўшлиғида суюқлик даражасидаги газ пуфагини кўриш мумкин.

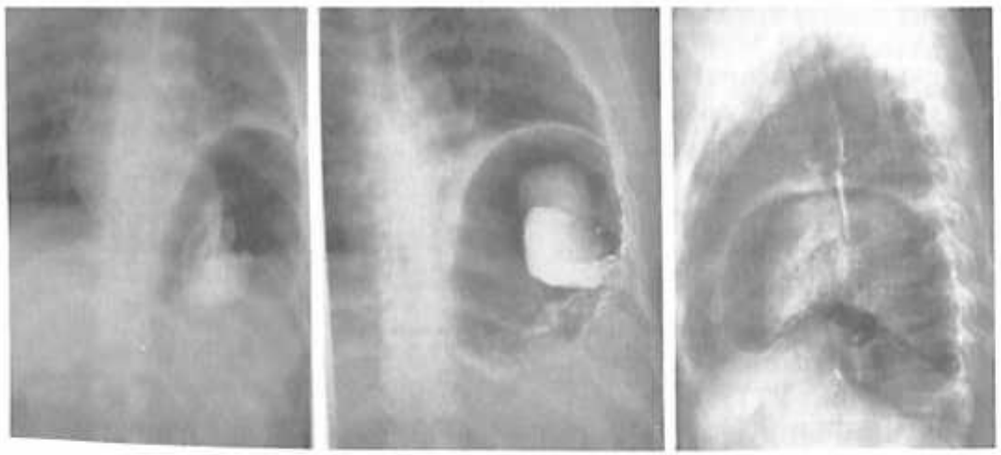

а *б* *в*

3.7-расм. Рентгенконтраст текшируви.

Чуррада жигар ёки талоқнинг бўлиши тегишли ўпка майдонининг корайиши билан кечади.

Даволаш.

Шифохонагача бўлган босқич.

Нафас олиш, хуш ва гемодинамика баҳоланади.

Нафас йўлларида тўсиксиз ўтишни таъминлаш, оғиз ва томоқдаги бор нарсаларни олиб ташлаш йўли билан, зарур бўлганда ҳаво хайдагич ўрнатилади.

Оксигенотерапия, зарур бўлганда трахея интубацияси ўтказилиб кислород етказиб берилади.

Оғрик қолдирувчи муолажа. Кетопрофен 2 мл, оғрик қолмаса, промедол 2% - 2 мл тери остига.

Ярадаги қон кетган томирларга қисқич ўрнатиб ёки пахта – докалик боғич қўйиб қон кетиши тўхтатилади.

Жароҳатланганни тез ёрдам машинасида – реанимобилда ярим ўтказилган ҳолда транспортировка қилиш.

Транспортировка пайтида реанимацион ёрдам кўрсатиш.

Зарур бўлганда переферик ва марказий томирларни катетерлаштириш.

Адекват артериал босим ушлаб турилади (систолик ўртача босим 90-100 мм симоб устуни дан паст эмас): глюкокортикоид преднизолон 30 мг/мл, натрий хлорид 0,9 – 250 мл, инфузион муолажаси, ГЭК 250 мл, зарур бўлганда вазопрессор қўлланилади (мезатон 0,1% - 1 мл м/о ёки в/и қилинади).

Қон оққанда гемостатик дори воситалари қўлланилади (этамзилат 12,5% - 4 мл м/о).

Шифохонага ётқизиш босқичи.

Диафрагма зарарланганида, эзилиш мавжуд бўлганда, нафас етишмовчилиги кўринишлари ошганда (кўкрак ичи кучланиши синдроми) операцияга кўрсатма берилади, кўкрак қафасигача силжиган аъзоларнинг қорин бўшлиғига қайтарилади, плеврал бўшлиқ дренаж қилиниб, ундаги нуқсон тикилади ва диафрагма пластикаси қилинади.

Операциядан олдинги тайёргарлик:

Иложи борича ошқозон декомпрессияси ва ювилиши учун ошқозон зондланади.

Қоннинг бузилган кислотали – асосий ва газли таркибини тўғирлаш.

Яккол кўринган гипоксияда ўпкани сунъий вентиляциясига миорелаксант ёрдамида ўтказиш лозим. Вентиляцияни маска орқали ўтказиш мумкин эмас, чунки ичакнинг газли чўзилишига олиб келади, бу эса ўпканинг эзилишини кучайтиради ва ўпкадаги етишмовчиликни оширади;

Тромбоэмболитик асоратларнинг профилактикаси: пастки оёқларни эластик бинт билан боғлаш;

Гиповолемия ёки тарқалган перитонит мавжуд бўлган ҳолларда инфузион муолажа;

Суб ва декомпенсация, аъзоли ва системали дисфункция даврида (кўрсатмаларга биноан) баравар юзага келган касалликларни тузатувчи муолажа.

Анестезия тури – умумий интубацион наркоз.

Диафрагма чуррасини операцион даволаш усуллари.

Қисилиб қолган диафрагма чурраларида юқори оралиқ лапаротомиясига афзаллик берилади, бу ҳеч қандай техник қийинчиликсиз плеврал бўшлиққа ўтиб қолган аъзоларни чиқаришга, қорин бўшлиғи аъзоларини зарарланишини четлаштиришга, уларни қорин бўшлиғига тўғри жойлаштиришга, ошқозон ва ичакларни айланиб қолишини бартараф этишга имконият беради. Қорин бўшлиғига талоқ ағдарилиб тушмаганига амин бўлмоқ лозим, одат-

да у кўкрак қафасини охирги бўлиб «тарк» этади. Диафрагмадаги тешиклар сўрилмайдиган мустаҳкам ип билан тикилиб, матрас чоклар туширилади. Катта ҳажмдаги нуқсонда тешикни синтетик матодан қилинган қийқим билан ёпмоқ лозим, энг маъқули тефлон сеткаси билан ёки гортексдан қилинган ямоқ билан. Қорин бўшлиғи жароҳати қаватма-қават тикилади. Кўкрак бўшлиғини селеконли най билан дренаж қилинади. Ошқозонда унинг декомпрессияси бўлмоғи учун зонд қолдирмоқ шартдир.

Лапароскопик* ва торакоскопик* техникалар ишлатилишига йўл қўйилади. Торакоскопик операцияга изн берилганда, операцион столнинг бош қисми кўтарилган ҳолда амалга оширилади. Бу чурра ичидагини суюқликнинг беихтиёр равишда қорин бўшлиғидаги ўрнига тушишига йўл қўяди ва диафрагма пластикаси учун аъло даражада шароитлар яратади. Лапароскопик киришда қорин бўшлиғи аъзолари қорин бўшлиғига ағдарилади, бу эса унинг тўлдирилиши меъёрида кўриниш ва диафрагма нуқсонини тикишга қийинчилик уйғотади.

Операциядан кейинги босқич:

Ўпка операцион стол устида тўғирланади. Жарроҳ Жане шприци ёрдамида ёки сўрғичда плевра ичидагини дренаж найи орқали аспирация қилади, анестезиолог бир вақтнинг ўзида ўпкага газ коришмасини юборади.

Антибиотикопрофилактика: цефтриаксон 1,0 м/о бир марта операциядан 1 соат олдин, керак бўлганда қайта инъекция, лекин операция бошлангунигача 24 соат олдин.

Кўрсатмаларга асосан антибиотикотерапия (ўпка лат ейиши, пневмония, плеврит): цефтриаксон 1,0 ҳар 12 соатда м/о ва левофлоксацин 100 мл в/и томчилаб ҳар 12 соатда, сўнгра балғам ёки плеврал суюқликнинг бактериал текширув натижалари асосида антибиотик ҳар 6-7 сутка давомида қилинади.

Инфузион муолажа: шок ҳолатидан чиқаргунча глюкоза 5% - 400 мл ҳар 12 соатда, Рентгер эритмаси – 400 мл ҳар 12 соатда оғиздан суюқлик қабул қила олгунга қадар.

Оғриқ қолдирувчи муолажа:

Паст жароҳатли операцияда (торакоцентез, торакоскопия ва плеврал бўшлиқнинг дренажи):

1 сутка – промедол 20 мг м/о ёки морфин 10 мг м/о 2 марта + ЯҚНП (яллиғланишга қарши нестероид дори) кетонал 100 мг суткасига 3 марта (иложи борича) м/о (ЯҚНП шамча тарзида ҳам қўлланиши мумкин)

2 сутка – промедол 20 мг дан суткасига 2 марта, ёки морфин 10 мг дан суткасига 2 марта + ЯҚНП кетонал 100 мг суткасига 3 марта м/о қилинади.

3 сутка – агар ошқозон ичак тракти йўл қўйса, трамадол дорисини 1 тадан кунига 2 маҳал ёки ЯҚНП кетонал 100 мг суткасига 3 маҳал (иложи борича) ёки ЯҚНП диклофенак 75 мг дан суткасига 3 маҳал (ёки ксефокам 8 мг дан суткасига 3 маҳал).

Юқори жароҳатли операцияларда:

1 сутка - промедол 20 мг дан суткасига 4 маҳал ёки морфин 10 мг суткасига 3 маҳал м/о + ЯҚНП кетонал 100 мг суткасига 3 маҳал (иложи борича) м/о;

2 сутка - промедол 20 мг суткасига 3 маҳал ёки морфин суткасига 2 маҳал м/о + ЯҚНП кетонал 100 мг суткасига 3 маҳал (иложи борича) м/о;

3 сутка – промедол суткасига 2 маҳал м/о +ЯҚНП кетонал 100 мг суткасига 3 маҳал (иложи борича) м/о ёки ЯҚНП диклофенак 75 мг суткасига 3 маҳал (ёки ксефокам 8 мг суткасига 3 маҳал).

Интраплеврал анальгезия лидокаин гидрохлорид 2% - 4 мл эритмаси ҳар 4 соатда дренаж найчаси орқали дренаж бутунлиги сақланиб қолган ҳолда юборилади.

Муколитик ва балғам кўчирувчи муолажа: асброксол 30 мг дориси ичига қабул қилинади ёки 15 мг (2 мл) м/о ёки в/и ҳар 8 соатда, ўткир нафас етишмовчилигида эуфиллин 2,4 % – 10 мл в/и секин юборилади;

Тромбоэмболик асоратларнинг профилактикаси:

Профилактика мақсадида – тромбоэмболитик асорати хавф-хатарини баҳолаш:

- Хавф даражаси паст бўлганида:

Беморнинг эрта активлашуви.

Операция вақтида ва ундан сўнг оёкларни эластик бинтлаш.

- Хавф даражаси ўртача бўлганида:

Операция вақтида ва ундан сўнг оёкларни эластик бинтлаш.

Қолдирилган операцияларда НФГ (5000 ХБ) операция бўлгунга қадар 6 соат олдин ёки ПМГ (0,2 мг) операция бўлгунга қадар 12 соат олдин қилинади.

Антикоагулянт профилактика: НФГ (гепарин 5000 ХБ дан × 3 маҳал) ёки ПМГ (клексан 0,2 мг × 1 маҳал ёки фраксипарин 0,3 мг 1 маҳал) суткасига қорин тери остига 5-7 кун давомида ҚИВни ва коагулограммани назорат қилиб турган ҳолда қилинади, кейинчалик тўғридан тўғри таъсир қилмайдиган антикоагулянтлар ПТИ ва ХННларни назорат қилган ҳолда бир ой давомида қилинади.

- Хавф даражаси юқори бўлганида:

Операция вақтида ва ундан сўнг оёкларни эластик бинтлаш.

Қолдирилган операцияларда НФГ (5000 ХБ) операция бўлгунга қадар 6 соат олдин ёки ПМГ (0,4 мг) операция бўлгунга қадар 12 соат олдин қилинади.

Антикоагулянт профилактика: НФГ (гепарин 5000 ХБ дан × 3 маҳал) ёки ПМГ (клексан 0,4 мг × 1 маҳал ёки фраксипарин 0,3 мг 1 маҳал) суткасига қорин тери остига 5-7 кун давомида ҚИВни ва коагулограмма назорати остида, кейинчалик билвосита таъсир этувчи антикоагулянтлар ПТИ ва ХННларни назорат қилган ҳолда бир ой давомида қилинади.

Даволаниш мақсадида – ўрнатилган стандартларга мувофиқ ҳолда:

Небулайзер муолажа*.

Нафас йўли гимнастикаси.

Стресс оқибатида юзага келиши мумкин бўлган ошқозон яраси касалли профилактикаси: алмагель А: 1 ўлчов қошиғида суткасига 4-5 маҳал 5-6 кун мобайнида ва омепразол 20 мг кунига 2 маҳал.

Плеврал дренажларнинг биринчи 2-3 сутка мобайнида мавжудлиги экссудларнинг бутунлай эвакуациясини кафолатламайди. Шунинг учун кундалик рентгенологик назорат қилинади.

Ўпка тўқимасидан ҳавонинг дренаж оркали сизиб чиқишида доимий актив аспирация қилинади. Ўпкани 2 – 3 сутка ичида тўғирламоқ лозим. Агар 3 сутка ичида тўғирлаш уддалай олинмаса, йирингли плеврал асоратлари хавфидан реторакотомияга* кўрсатма берилган.

Плевра бўшлиғидан 12 – 24 соат давомида экссудат яхши ўтказилса, унинг миқдори камайиб сероз бўлишни бошлайди. Дренаж оркали 50 мл сероз ёки сероз – геморрагик суюқлик чиқса ва дренаж найи оркали ҳаво кириши тўхтаса, дренаж олиб ташланади.

Дренаж олиб ташлангач рентгенологик назорат қилинади, кўкрак деворида экссудат мавжудлиги аниқланса, пункция қилинганда экссудат аспирацияси учун нуқта белгиланади. Экссудат унчалик кўп бўлмаган 100 -150 мл гача бўлган миқдорда чиқса ва йиринг белгилари бўлмаса, пункциясиз ҳам чекланса бўлади. Ўпка тўлиқ тўғирланса ва 2 кун мобайнида дренаж найи оркали суюқлик чиқмаса – дренаж олиб ташаланади – яна 2 кун назорат остида бўлади – шифохонадан чиқарилади.

Шифохонадан чиқаришда тавсиялар. Тураржой бўйича жаррох кузатувида бўлиш.

Изоҳ: * РШТЁИМ ва унинг филиалларида қўлланиладиган метод ва тактикалар.

ТРАХЕЯ, БРОНХЛАР, ТОМОҚ ВА ҚИЗИЛЎНГАЧДАГИ ЁТ ЖИСМЛАР

ХКТ-10. Т 17

Таърифи. Ёт жисм – организм учун ёт бўлган, унга ташқаридан кирган жисмдир.

Патогенез. Ёт жисмнинг организмга кириб қолиши ёт жисмнинг катталигига, шаклига, физикавий ва кимёвий хусусиятларига, бактериал флоранинг мавжудлигига, уларнинг кириб колиши механизмига ва жойлашувига боғлиқ бўлган ўзгаришларга олиб келади. Кимёвий фаол бўлган ёт жисмлар атроф тўқималарнинг некрозгача етиб борадиган яллиғланиш реакциясини келтириб чиқариши мумкин. Снаряднинг парчаларидан ва ўқотар куролдан тешиб ўтмаган яраларда, металл билан бирга тўқималарда кийим парчалари, ифлосланиш ва ҳоказолар кириб колади. Бактериал ифлосланган ёт жисмлар

йиринглашга олиб келади. Ёт жисмлар нерв тўқималарига босиши сабабли оғриқ етказиши, қон кетишига (қон томирнинг эзилиши), аъзо тешилишига олиб келиши мумкин, бироқ баъзи ҳолларда организмда кўп йиллар давомида асоратсиз колавериши мумкин. Трахеядаги ёт жисмлар, унинг оралиғини ёпиб, ўпкага ҳаво киришини тўхтатади: нафас олиш, кейин юрак уриши тўхтайди. Бронхларга ёт жисмлар тушиши ҳолсизлантирувчи йўтал хуружлари билан кечади, ўпканинг тегишли қисмида ателектаз ва пневмониянинг деструктив шаклларини келтириб чиқаради. Бўғизга ва томоққа тушганда ёт жисм йўтал хуружини келтириб чиқаради, бунда у чиқиб кетиши мумкин. Агар шундай бўлмаса, бўғилиш туйғуси пайдо бўлади, у нафас олиш ва юрак уриши тўхтаганлиги оқибатида ҳушидан кетишга олиб келиши мумкин. Қизилўнгачдаги ёт жисмлар дисфагия, аъзонинг перфорацияси ва йирингли медиастинитга олиб келиши мумкин.

Таснифлаш. Ушбу жойлашувдаги ёт жисмларнинг маълум классификация ишлаб чиқилмаган. Диагнозни ифодалашда, ёт жисмнинг аниқ жойлашувини ва юзага келган асоратни кўрсатиш етарли бўлади.

Белгилари. ***Томоқнинг оғиз қисмида ёт жисм*** мавжудлигининг асосий белгиси ютишда оғриқ ҳисобланади. Бодом безлари, танглай, тил илдизи соҳасида тиқилиб қолган майда ёт жисмлар чекланган санчувчи оғриқларни келтириб чиқаради, томоқ бўш бўлганда айниқса қаттиқ сезилади ва кўпинча қулоқ соҳасига тарқалади. Оғриқдан ташқари, томоқнинг ўрта бўлимидаги ёт жисмлари бўлган беморларда, ёт жисм кетказилганидан кейин ҳам шилиниш ва қирилишлар туфайли ютиш пайтидаги оғриқ сақланиб қолиши мумкин. Кўпинча беморлар ёт жисмларни тили билан сезади.

Бурун-томоқнинг ёт жисмлари белгилари бурун орқали нафас олиш бузилишларидан таркиб топади, у ўта қийинлашади ёки бўлмайди, бурунга киришда ачиштирувчи даражада узлуксиз бурун битиши қайд этилади.

Томоқнинг бўғиз қисмида ёт жисм туриб қолганда, у ёки ноксимон чуқурчада, ёки қизилўнгачга киришнинг тепасида тўхтаб қолганда, ютиш мумкин бўлмайдиган даражада кучли оғриқ қайд этилади. Ютишда оғриётган жойга озор бермасликка ҳаракат қилиб, киши бўйини ва бошини ўзига хос ҳолатда жойлаштиради: у бўйнини чўзади, бошини олдинга бир оз эгади. Кескин оғриқдан ташқари, томоқнинг бўғиз қисмида тиқилиб қолган жисмлар ҳар доим механик тўсиқ туйғусини келтириб чиқаради. Томоқнинг бўғиз қисмидаги катта ўлчамли ёт жисмлар (тангалар, тиш протезлари, овқатнинг катта бўлаклари) бўғизнинг сиқилишига олиб келади ва нафас олишни қийинлаштиради. Бундай беморлар кучли безовта бўлади, баъзан уларда стридор (шовқинли нафас олиш) қайд этилади, улар нима бўлганини гапириб бера олмайди ва факат асабий тарзда имо-ишора килади.

Томоқнинг бўғиз қисмидаги шиллиқ парданинг ёт жисм билан яраланиши оқибатида, шиллиқ ости тўқимасининг юқумли касаллиги ва флегмона ҳосил бўлиши мумкин. Баъзан тери остидаги эмфизема ривожланади. Субмукоз тўқиманинг юқумли касаллиги ютишдаги қийноқли оғриқлар ва умумий ҳолатининг оғир бузилишлари билан намоён бўлади. Баъзан юқумли касаллик кўкс оралиғига ўтади ва медиастинит юзага келади.

Томоқнинг бўғиз қисмидаги тирик ёт жисмларнинг белгилари тизими, ўзига хослиги туфайли, алоҳида баён этилиши керак. Томоқнинг бўғиз қисмидаги зулук борлигининг клиник белгилари: қон туфлаш, қийинлашган нафас олиш, йўтал, овоз хириллаши, қийинлашган ютиш, нафас қайтиши, баъзан тилни бура олмаслик, вақт-вақти билан бўғилиш бўлади.

Томокдаги ёт жисмнинг энг кўркинчли асорати уйқу артериясининг яраланиши ҳисобланади. Ўткир суяк, ниналар уйқу артериясининг бевосита шикастланишининг сабаби бўлиши мумкин. Шиллиқ парданинг ёт жисм билан яраланиши оқибатида томокнинг ён деворида ривожланган флегмона ҳолатида, умумий уйқу артериясининг аррозияси юзага келиши мумкин.

Бўғиздаги ёт жисмнинг энг кўп учрайдиган белгиси кучли намоён бўладиган йўтал хуружлари бўлиб, улар турли давомийликдаги танаффуслар билан, узоқ вақт давом этиши мумкин. Овоз тиркишининг ёт жисм тиқилиб қолишининг даражасига, ва атрофдаги тўқималарнинг реактив шишлари канчалик кучли намоён бўлишига қараб, нафас олиш қийинлашувининг у ёки бу даражаси, ёки бўғилиш ривожланади. Бўғиздаги ёт жисмнинг ўзига хос белгиси стенотик тарздаги шовқинли нафас олиш (стридор) ҳисобланади. Кўпинча, кўкрак-ўмров-сўрғичсимон мушаклар ва зинапояли мушакларнинг кучайган компенсатор ишлаши натижасида, ўмроқ устидаги ва остидаги чуқурчаларининг ва бўйинтуруқ чуқурчасининг ичига тортилишини кўриш мумкин, у кичик болаларда айниқса кучли намоён бўлади.

Агар ёт жисм бўғиз бўшлиғида тиқилиб қолган бўлса, лекин ундан нафас олиш мумкин бўладиган тиркиш қолган бўлса ҳам, бўғилиш хавфи истисно этилмайди. Бўғиз шишиб кетиш туфайли механик ачишишга осон реакция беради, у эса ўз навбатида нафас олиш найи оралиғининг қўшимча торайишига сабаб бўлиши мумкин.

Трахея ёки бронхлардаги ёт жисмнинг белгилари кўпчилик ҳолларда йўталнинг интенсив хуружлари бўлади, бўғиз ёки трахея проекциясида оғрик, цианоз кўп учрайди, баъзан нафас қийинлашуви кузатилади. Йўтал хуружлари сузиб юрувчи ёт жисмлар учун хос бўлади, бунда йўтал узоқ вақт давомида тўхтамаслиги мумкин. Бронхнинг беркилиб қолиши қисман, вентилли ва тўлиқ бўлиши мумкин. Тешиги бўлган ҳолда беркилиб қолиш ҳолатида, бронх бўйлаб нафас олишда ва нафас чиқаришда ҳаво ўтади, ва ўпканинг тегишли бўлимида эмфизема ҳам, ателектаз ҳам бўлмайди. Қисман тиқилиш шаклида нафас олиш мумкин бўлади, лекин нафас чиқаришда оралиғи клапанси-

мон ёпилиб колади, натижада обтурацион эмфизема ривожланади. Тўлиқ беркилиб қолиши ўпканинг тегишли қисмида ҳаво ҳаракатини тўхтатади, ва унинг «пасайишини» (ателектаз) ва соғлом томонида эмфиземани келтириб чиқаради.

Қизилўнгачдаги ёт жисмларнинг белгилари уларнинг хусусиятлари, катталиги, ўткир четларининг мавжудлиги, ҳамда қизилўнгачнинг бўйлама ўқи бўйлаб жойлашуви билан белгиланади. Ёт жисм тиқилиб қолган сатҳи ҳам ўз аҳамиятига эга бўлади. Бемор овқат қизилўнгач бўйлаб қийинчилик билан ўтишига, ёки у мутлақо ўтказмайдиган бўлишига (дисфагия) шикоят қилади. Жароҳатланган кишининг умумий ҳолати бузилмаган бўлиши мумкин. Бошқа ҳолатларда беморнинг боши олдинга ва пастга сурилган бўлиб, уни ҳаракатсиз ушлаб туради, бутун танаси билан бурилади, паст овозда ва секин гапиради. Юзида қўркув ифодаси бўлади. Агар ёт жисм қизилўнгачнинг кўкрак бўлимида туриб қолган бўлса, бемор вертикал ҳолатда турмасликка ҳаракат қилади, чунки ички аъзоларга босим қўшимча оғрик туйғуларини келтириб чиқаради. Силлиқ юзали жисмларни (тангалар, тугмалар) ютганидан кейин ўзини мутлақо нормал тутадиган беморлар ҳам учрайди, айниқса кичик ёшли болалар буни яшириши мумкин.

Нафас олиш йўлларидаги ва қизилўнгачдаги ёт жисмларнинг **дифференциал диагнози** анамнезга ва объектив текшириш маълумотларига асосланади. Ёт жисмнинг ташхиси янги юз берган ҳолатларда, анамнезда уларнинг натижасида аспирация юз берган ҳолатларга маълум кўрсатма бўлган ҳолда қийин бўлмайди. Беморнинг ўзига хос шикоятлари кўпинча ёт жисмни излаб топишни тўғри йўлга йўналтиради. Дифференциал ташхис қўйишда нафас олиш йўлларининг ва қизилўнгачнинг эндоскопияси, ҳамда кўкрак кафасининг рентгеноскопияси (рентгенконтрастли ёт жисмлар учун) ҳал қилувчи аҳамиятга эга бўлади.

Текширув баённомаси.

Лаборатория текширув усуллари:

– **мажбурий:** қон ва сийдикнинг умумий таҳлили;

– **қўшимча:** коагулограмма, қанд диабети ҳолатида: конда шакар даражаси.

Инструментал текширув усуллари.

– **мажбурий:** кўкрак қафасининг кўп позицияли рентгенографияси (тўғридан, ён томондан ва кия проекциясида), қизилўнгачнинг рентгенконтрастли текшируви (қизилўнгачда ёт жисм бўлганда), ЭКГ, УТТ, ЭГДФС (қизилўнгачда ёт жисм бўлганда) ва бронхоскопия* (бўғизда, трахея ва бронхларда ёт жисм бўлганда);

– **қўшимча:** кўкрак қафасининг КТ текшируви*, видеоторакоскопия* – бронхлар ёки ўпкадаги ўткир ёт жисмнинг плеврал бўшлиғига ўтиши – дислокацияси ҳолатида. Мутахассиснинг маслаҳати: бўғиздан ёт жисмлар-

ни олиб ташлаш мумкин бўлмаганда: ЛОР-шифокорни чақириш*; радикал операцияни(трахея, бронхлар ва ўпкадан ёт жисмни олиб ташлаш) бажариш мумкин бўлмаганда:

санитария авиацияси йўналиши бўйлаб торакал жарроҳни* чақириш ёки РШТЁИМга ёки унинг филиалига ўтказиш.

Диагноз мезонлари. Ёт жисмларни таниб олиш шикоятларга, анамнез ва объектив текширувлар маълумотларига асосланади.

Трахея ёки бронхларда ёт жисм бўлганда: йўталнинг интенсив хуружлари, бўғиз ёки трахея проекциясида оғрик, цианоз, нафас олишнинг қийинлашуви, стенотик шовқинли нафас олиш ва нафас олишнинг қийинлашуви (стридор). Рентгенконтрастли ёт жисмларда, ёт жисмнинг жойлашуви ва хусусияти рентгенограммалар ёрдамида аникланади (3.8-расм *а, б, в, г*).

Даволаш.

Касалхонага ётқизишдан аввалги босқич.

• Нафас олиш, беморнинг ҳуши ва гемодинамика бузилишларини баҳолаш.

• Оғиз бўшлиғини ва томоқни унинг ичидагидан тозалаш йўли билан, нафас олиш йўлларининг эркин ўтказувчанлигини таъминлаш, зарур бўлганда хаво киритиш найини ўрнатиш.

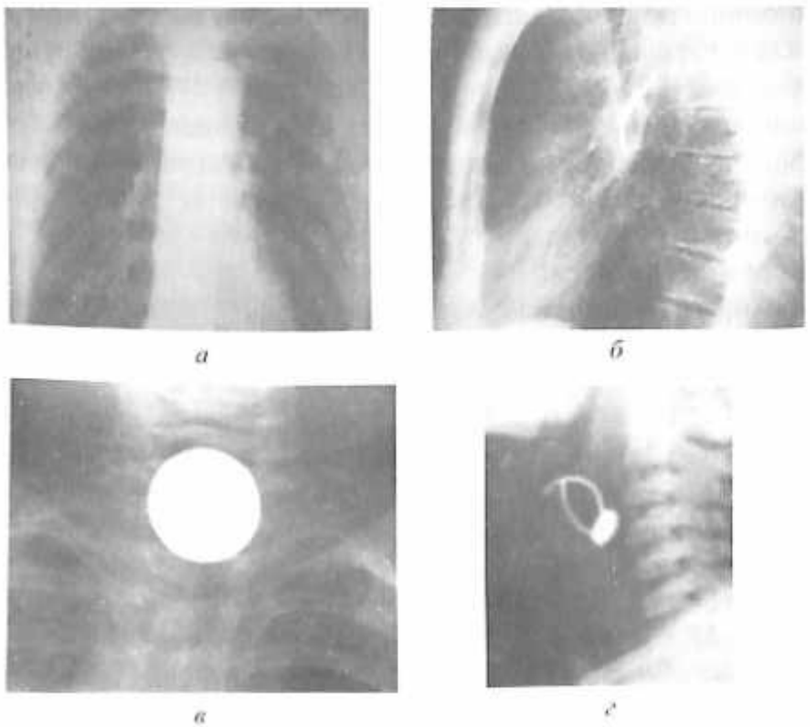

а *б* *в* *г*

3.8-расм *а, б, в, г*. Ёт жисм бўлган кўкрак қафаси рентгенограммаси.

• Беморни ярим ўтирган ҳолатида қабул қилиш.

• Оксигеноодотерапия, зарур бўлганда трахеянинг интубацияси ва кислородни узатишўтказилади.

• Нафас олиш етишмовчилигида – аминофиллин (эуфиллин) 2,4%–10 мл в/и секин юборилади. Нафас қайтиши хуружи босилмаганда – глюкокортикоидлар, преднизолон 30 мг/мл.

• Жароҳатланган кишини тез ёрдам машинасида – реанимобилда ярим ўтирган ҳолатида ташиш.

• Қон томир уриши, артериал қон босими, SpO_2 ни (пульсоксиметрия) доимий мониторинг қилиш.

• Беморнинг ҳолати оғирлигига қараб, ташиш давомида реанимацион ёрдам кўрсатиш.

• Зарур бўлганда периферик ва/ёки марказий веналарга катетер ўрнатиш.

• АБ пасайишида: адекват АБ ни сақлаб туриш (ўртача систолик қон босими камида 90–100 мм сим.уст.), глюкокортикоидлар, преднизолон 30мг/мл, инфузион терапия – натрий хлорид 0,9% – 250 мл, ГЭК 250 мл, зарур бўлганда вазопрессор воситаларни қўллаш (мезатон 0,1% – 1 мл м/о ёки в/и томчилаб киритиш).

Касалхонада даволаш босқичи.

Ёт жисмни томоқдан чиқариб олиш.

Томоқнинг бўғиз қисмидан ёт жисмни чикариб олиш қийинрок. Тегишлича анестезиядан кейин (лидокаин ёки дикаин эритмаси билан артиш ёки пульверизатор билан пуркаш) ва саливацияни – сўлак оқишини камайтириш учун махсус премедикациядан кейин (1 мл 0,1 % атропин эритмасини киритиш) ёт жисм тил илдизи соҳасидан ва баъзан ноксимон чукурчалардан бўғиз кискичи билан бўғиз ойнаси билан назорат остида чикариб олинади.

Шиллиқ пардаси шишлари ривожланганда, ноксимон чукурчадан ёт жисм бевосита гипофарингоскопия назорати остида чикариб олинади. Профилактика мақсадида, ёт жисм билан жароҳатланган тўқималарда яллиғланиш жараёни ривожланишининг олдини олиш учун, беморга антибиотик воситалар тайинланади.

Томоқнинг бўғиз қисмидаги ёт жисмларда ривожланадиган флегмона, бўйин абсцесслари ва бошланаётган медиастинит шаклидаги асоратлар колляр медиастинотомия бажарилишини талаб килади. Томоқнинг йирик қон томирлари яраланишида, улардан томоқнинг ён деворидаги яллиғланиш жараёнитуфайли юзага келган аррозив қон кетишида, ташки уйқу артериясини боғлаш, баъзи ҳолларда эса умумий уйқу артериясини боғлаш тавсия этилади. Бурун-томоқдан ёт жисмнинг олиб ташланиши баъзи кийинчиликлар ва нокулайликлар билан боғлик бўлади. У ёки бу усулда бўшаб чиккан ёт жисм нафас олиш ёки ҳазм қилиш тизимининг куйи бўлимига осон силжиб ўтиши мумкин. Буни кузатиб туриш ва бунга йўл қўймаслик керак.

Бўғиздан ёт жисмни олиб ташлаш.

Агар жароҳатланган кишида кучли нафас қисиш бўлмаса, бўғиздан ёт жисмни олиб ташлашни дарҳол бошлаш лозим. Кучли стеноз бўлганда (субкомпенсация ёки декомпенсация босқичи) аввалига трахеотомия қилинади. Катталарда, обдон маҳаллий анестезия қилинганидан кейин билвосита ларингоскопия орқали ёт жисмнинг жойлашуви аниқланади, махсус эгилган қисқич билан ушбу жисм чиқиб турган жойидан ушланади ва каттиқ куч ишлатмай, олиб ташланади. Кўпчилик холларда муваффакият беморнинг тинч бўлишига, анестезия сифатига ва шифокорнинг малакасига боғлиқ бўлади. Баъзан катталарда бевосита текширув усулларидан (бевосита ларингоскопия, трахеоскопия) ёки трахеотомиядан фойдаланишга тўғри келади. Болаларда ёт жисмлар бўғиздан асосан бевосита ларингоскопия орқали, ёки ҳатто аввалдан трахеотомия килиб олиб ташланади. Кам ҳоллар-да ларинготомия ёки фарингготомияни қўллашга тўғри келади. Кўпинча уларни шошилинч олиб ташлаш керак бўлади, чунки ҳатто «сурункали» ўзлашиб олган ёт жисмлар бирданига ҳаракатчан бўлиб қолиши ва тегишли катталикда бўлганда, овоз тирқишини ёпиб қўйиши мумкин.

Трахея ва бронхлардан ёт жисмни олиб ташлаш*.

Трахея ва бронхлардан ёт жисмни олиб ташлаш учун қуйидаги усуллар қўлланади: 1) бевосита ларингоскопия; 2) юқори трахеобронхоскопия (юқори нафас олиш йўллари орқали эндоскопни киритиш); 3) трахеотомия; 4) пастки трахеобронхоскопия (трахеостома орқали эндоскопни киритиш); 5) кўкрак қафаси очиладиган даражада ташқи жарроҳлик амалиёти.

Қизилўнгачдан ёт жисмни олиб ташлаш.

Қизилўнгачда ёт жисм аникланганда, унинг катталиги, жойлашуви ва канчалик мустаҳкам ўрнашганлиги юзасидан маълумот олиш лозим. Ёт жисмни қисқич билан ушлаб олишдан аввал, уни ажратиб олиш ва эзофагоскопнинг найига киритишга ҳаракат қилиш, гўёки найни ёт жисм устидан кийдиргандек, тортиб олишга уриниш керак. Агар ёт жисмни эзофагоскоп орқали олиб ташлашга бир нечта уриниш муваффақиятсиз бўлса, ва кучли кон кетиши юзага келса, амалиётни тўхтатиш ва уни озгина вақтга кечиктириш яхшироқ бўлади. Бунда, агар спазмларга қарши воситаларнинг, новокаин блокадасининг қўлланишига қарамай, кам ҳолларда қизилўнгачнинг девори йиртилишининг катта хавфи бўлмаган ҳолда ёт жисмни табиий йўллар орқали олиб ташлаш мумкин эмаслиги очик-ойдин кўриниб турадиган даражада каттиқ тикилиб қолганлиги ҳолатида, эзофаготомия қўлланиши лозим. Ёт жисмни олиб ташлашдан кейин, ҳатто агар муолажа тез ва яхши ўтган ва ёт жисм қизилўнгачда кам вақт турган бўлса ҳам, биринчи кунда оғиз орқали ҳар кандай овқат истеъмол килинишини истисно этиш, кейинги икки-уч кун давомида фақат суюк овқат ейишни тавсия этиш лозим. Бу даврда бемор операцияни бажарган шифокорнинг кузатувида қолиши лозим, бунда тана ҳарорати, оғрик туйғуларининг хусусиятини назорат қилиш керак.

Қизилўнгачдаги ёт жисмлар ҳолатида қизилўнгачнинг ўзи ҳам, унинг атрофидаги тўқималар ва аъзолар томонидан ҳам асоратлар учраши мумкин. Ушбу асоратларни клиник кечишига қараб, икки гуруҳга ажратиш мумкин: ўртача оғирликдаги ва оғир асоратлар. Биринчи гуруҳга эзофагит ва қизилўнгач деворининг абсцесси киради, иккинчисига периэзофагит (айниқса йирингли), медиастинит ва йирик қон томирлардан қон кетиши киради. Клиника тажрибаси шуни кўрсатадики, асоратларнинг ривожланиши ёт жисмнинг қизилўнгачда қанчалик узоқ бўлишига бевосита боғлиқ бўлади. Ёт жисмлар қизилўнгачда қанчалик узоқ қолса, асоратлар шунчалик кўп ва хавфли бўлади. Бундан, ёт жисмни олиб ташлашни кечиктириш мумкин эмас, деган хулоса келиб чиқади. Ёт жисмлар қизилўнгачда жиддий оқибатларсиз узоқ колиб кетган айрим кузатилган казуистик ҳолатлар беморни ҳам, шифокорни ҳам тинчлантирмаслиги керак.

Операциядан олдинги тайёрлаш:

– қисқа муддатли инфузион терапия;

– тромбоэмболик (оёкларни эластик бинтлар билан ўраш) ва юкумли (антибиотикли профилактика) асоратларнинг профилактикаси;

– кечиктирилган операция ҳолатида - бир кун аввал тозаловчи ҳукна.

Анестезиянинг тури – умумий интубацион наркоз.

Операциядан кейинги давр:

– Томоқдан, бўғиздан, трахея ва бронхлардан ёт жисмни олиб ташлашдан кейин – 2 сутка давомида кузатиш.

– Кўрсатмага кўра – гемостатик ва антибактериалтерапия.

– Нафас олиш йўлларининг шикастланишида бронхоскопия усули билан шикастланишнинг жойлашуви аникланади, плеврал бўшликларни (пневмоторакс ҳолатида) ва/ёки кўкс оралиғини (пневмомедиастинум)дренаж қилиш, торакотомия*, бронхотомия, трахея/бронхларнинг пластикаси тавсия этилади.

– Қизилўнгачдан ёт жисмни олиб ташлашдан кейин, қизилўнгачнинг перфорациясини истисно этиш учун, унинг контрастли текшируви ва назорат учун ЭГДФС ўтказилади. Қизилўнгачнинг перфорацияси истисно этилганидан кейин 3-4 кун давомида фақат суюк овқат истеъмол қилинади. Қизилўнгачнинг микроперфорацияси тасдиқланганда зонд орқали овқатлантириш буюрилади. Перфорация аникланганда ва медиастинит ривожланганда – оператив амалиёт* ўтказилади (ўткир медиастинит бўлимига қаранг).

• **Ларингоспазм ёки бронхоспазм ҳолатида гормонал терапия:** преднизолон 30 мг дан 90 мг гача м/о, дексаметазон 4 мг дан 8 мг гача м/о.

• **Антибиотикли профилактика**: цефтриаксон 1,0 (Ceftriaxonum) + новокаин (Novocainum) 0,5%–5 мл м/о бир марта операциядан 1 соат аввал, зарур бўлганда такрорий инъекция қилинади, лекин операция бошланган вақтдан 24 соатгача.

• **Антибиотикли терапия**, кўрсатмаларга асосан **(пневмония, плеврит, медиастинит):** цефтриаксон 1,0 (Ceftriaxonum) + новокаин (Novocainum) 0,5%–5 мл м/о ҳар 12 соатда ва левофлоксацин (Levofl oxacinum) 100 мл в/и томчилаб ҳар 12 соатда юборилади, кейин балғамнинг ёки плеврал суюкликнинг бак. Экиш таҳлили натижаларига кўра антибиотик 6–7 сутка давомида берилади.

• **Инфузион терапия (бажарилган операциянинг хусусияти, эндотоксикоз ҳолатлари, сув-электролит балансининг бузилишларига караб);** глюкоза 5% – 400 мл ҳар 12 соатда, Рингер эритмаси 5% – 400мл, глюкоза (Glucosum) 5% – 400 мл – в/и томчилаб, натрий хлор (Natriichloridum) 0,9% – 400 мл – в/и томчилаб юборилади, плазмофор, валюстин 500 мл, бунда инфузиянинг ҳажми, неча марта киритилиши, инфузиянинг давомийлиги ҳар бир ҳолатда индивидуал равишда белгиланади, перистальтика тиклангунча ва суюкликни перорал истеъмол килиш мумкин бўлгунча).

• **Оғриксизлантирувчи терапия:**

–Юкори травматик даражадаги операцияларда (лапаротомия, торакотомия):

1-сутка – промедол 20 мг дан суткасига 4 марта, ёки морфин 10 мг дан суткасига 3 марта м/о + ЯҚНП кетонал 100 мг, суткасига 3 марта (иложи бўлса) м/о;

2-сутка – промедол 20 мг суткасига 3 марта ёки морфин суткасига 2 марта м/о +ЯҚНП- кетонал 100 мг, суткасига 3 марта (иложи бўлса) м/о;

3-сутка – промедол суткасига 2 марта м/о + ЯҚНПкетонал 100 мг, суткасига 3 марта (иложи бўлса) м/о ёки ЯҚНП диклофенак 75 мг дан суткасига 3 марта (ёки ксефокам 8 мг дан суткасига 3 марта).

Лидокаин гидрохлориднинг 2% эритмаси билан интраплеврал анальгезия 4мл ҳар 4 соатда дренаж найчаси оркали, дренаж бутунлиги бузилмаган ҳолда амалга оширилади.

Муколитик ва балғам кўчирувчи терапия (амброксол таблеткалари 30 мг оғиз оркали ичилади ёки 15 мг (2 мл) м/о ёки в/и хар 8 соатда, ўткир нафас олиш етишмовчилиги бўлганда эуфиллин эритмаси 2,4% – 10 мл, в/и секин юборилади);

• **Тромбоэмболик асоратларининг профилактикаси:**

– Профилактика максадида – тромбоэмболик асоратлар хавфини баҳолаш:

➢ Хавф даражаси паст бўлганида:

1) Беморларни тез фаоллаштириш.

2) Операция пайтида ва ундан кейин оёкларни эластик бинтлар билан ўраш.

➢ Хавф даражаси ўртача бўлганида:

1) Операция пайтида ва ундан кейин оёкларни эластик бинтлар билан ўраш.

2) Кечиктирилган операцияларда НФГ (5000 ХБ) операциядан 6 соат авval ёки НМГ (0,2 мг) операциядан 12 соат аввал.

3) Антикоагулянтли профилактика: НФГ (гепарин 5000 ХБдан × суткасига 3 марта) ёки НМГ (клексан 0,2 мг × кунига 1 марта ёки фраксипарин 0,3 мг кунига 1 марта) корин тери остига 5-7 кун давомида ҚИВ ва коагулограмма назорати остида, кейинчалик бир ой давомида билвосита таъсир этувчи антикоагулянт воситалар ПТИ, ХНҲназорати остида тайинланади.

➢ Хавф даражаси юкори бўлганида:

1) Операция пайтида ва ундан кейин оёкларни эластик бинтлар билан ўраш.

2) Кечиктирилган операцияларда НФГ (5000 ХБ) операциядан 6 соат авval ёки НМГ (0,4 мг) операциядан 12 соат аввал.

3) Антикоагулянтли профилактика: НФГ (гепарин 5000 ХБдан × суткасига 3 марта) ёки НМГ (клексан 0,4 мг × кунига 1 марта ёки фраксипарин 0,3 мг кунига 1 марта) корин тери остига 5-7 кун давомида ҚИВ ва коагулограмма назорати остида, кейинчалик бир ой давомида билвосита таъсир этувчи антикоагулянт воситалар ПТИ, ХНН назорати остида тайинланади.

– Даволаш максадида – белгиланган стандартларга мувофик:

• Небулайзерли терапия*.

• Нафас олиш гимнастикаси.

• Травматик эзофагитнинг профилактикаси: алмагель А(almagel A) бир қошик суткасига 4–5 марта 5–6 кун давомида, ва омепразол 20 мг кунига 2 марта.

Шифохонадан чикаришда тавсиялар. Яшаш жойига кўра жаррох шифокорнинг кузатувида бўлиш.

Изоҳ: * РШТЁИМшароитида ва унинг филиалларида ўтказиладиган ташхис қўйишнинг усуллари ва даволаш тактикаси.

ЎТКИР МЕДИАСТИНИТЛАР

ХКТ-10. J 98.5

Таърифи. Ўткир медиастинит – кўкс оралиғининг ҳужайра тўқималарининг ўткир йирингли, чекланган ёки кенг таркалган яллиғланиши (абсцесс, флегмона).

Этиопатогенез. Кўкс оралиғининг абсцесслари ва флегмоналари кўпинча иккиламчи тарзда пайдо бўлади, организмдаги бирор-бир йирингли ёки чириш жараёнларининг асорати хисобланади – бу ёки яллиғланишнинг медиастинал ҳужайравий тўқималарига бевосита ўтиши, ёки юкумли қўзғатувчиларнинг аниқланадиган ёки аниқланмаган ўчоқлардан метастазлар тарзида ўтиши шаклида бўлади. Ёнидан ўтиш йўли билан юзага келадиган йирингли медиастинитнинг патогенезида бўйин тўқималари ва аъзоларининг яллиғланиш ка-

салликлари катта ўрин тутади: флегмоналар, бўйин яралари, йирингли тиреоидит. Кўпинча унинг сабаби ўпка ва плевранинг касалликлари ва яраланишлари бўлади (пневмониялар, ўпка абсцесслари ва гангренаси, эмпиемалар, сил, бронхоэктатик касаллик, ўпка ва плевранинг ўқотар куроллардан яраланишлари, юқумли касалликлар асоратлари билан кечган ҳолда). Бошқа касалликлар ичидан кўкрак қафасининг суяк аппаратининг йирингли касалликларини кўрсатиш мумкин: кўкрак суяги, қовурғаларнинг остеомиелитлари, қовурға тоғайларининг перихондритлари, умуртқанинг кўкрак бўлимидаги остеомиелит.

Юқумли касаллик йирингли ўчоқдан бевосита кўкс оралиғининг ҳужайравий тўқималарига тарқалади.

Қизилўнгачдаги бегона жисмлар ҳолатида кўкс оралиғининг абсцесслари ва флегмоналари юзага келишининг механизми замирида қизилўнгач деворларининг жисм ётаверишидан эзилиши, яраланиб тешилиши ва флегмоналари ривожланиши, ёки уларнинг перфорацияси ва юқумли касалликнинг кўкс оралиғининг ҳужайравий тўқималарига тарқалиши ётади. Эзофагоскопия, қизилўнгачни буж билан текшириш, кардиодилатация, трахеянинг интубацияси, қизилўнгачга қалин ошқозон зондининг киритилиши каби асбобли муолажалар ҳам қизилўнгачнинг шикастланишига сабаб бўлиши мумкин.

Қизилўнгачнинг жарроҳлиги ривожланган сари, ўткир медиастинитларнинг патогенезида қизилўнгач-ошқозон анастомозининг герметиклиги бузилиши оқибатидаги, ва ҳатто нуқсонсиз анастомоз ҳолатида ҳам, операциядан кейинги медиастинитлар гуруҳи тушунчаси пайдо бўлди.

Таснифлаш.

А) Этиологияси ва патогенезига кўра:

I. Бирламчи ёки травматик:

1. Кўкс оралиғининг яраланишида, унинг аъзолари шикастланмаган ҳолда.
2. Кўкс оралиғининг яраланишида, унинг аъзолари шикастланиши билан.
3. Ўпка ва плевра яраланиши билан бирга кечган кўкс оралиғининг яраланишларида.
4. Операциядан кейинги.
5. Қизилўнгачнинг асбоблар билан ёки бегона жисмлар билан шикастланишида.

II. Иккиламчи:

1. Ёнидан ўтиши ҳолатида.
2. Метастатик, юқумли касалликнинг манбаи аниқланган.
3. Метастатик, юқумли касалликнинг манбаи аниқланмаган.

Б) Тарқалганлигига кўра:

1. Кўкс оралиғининг ўткир йирингли ва йирингсиз лимфаденитлари, яллиғланиш жараёни атроф ҳужайравий тўқималарини қамраб олган ҳолда.
2. Кўкс оралиғининг кўп сонли ва битталик абсцесслари.

3. Кўксоралиғининг флегмоналари:
1) чекланишга мойил бўлган;
2) кучайиб борувчи.

В) Экссудатнинг хусусиятига ва қўзғатувчиларнинг турига кўра:

1. Серозли.
2. Йирингли.
3. Чириш жараёнли.
4. Анаэроб.
5. Гангренали.
6. Сил билан боғлиқ.

Г) Жойлашувига кўра:

I. Олдинги:
1) юқори, III қовурға оралиғидан юқорироқ жойлашган;
2) пастки, III қовурға оралиғидан пастроқ жойлашган;
3) кўкс оралиғининг бутун олдинги бўлими бўйлаб.

II. Орқа:
1) юқори, V кўкрак умуртқасидан юқорироқ жойлашган;
2) пастки, V кўкрак умуртқасидан пастроқ жойлашган;
3) кўкс оралиғининг бутун орқа бўлими бўйлаб.

III. Тотал

Д) Клиник кечишига кўра:

I. Ўткир медиастинитлар.

II. Сурункали медиастинитлар:
1) бирламчи сурункали;
2) иккиламчи сурункали.

Белгилари.

Кўкс оралиғининг флегмонаси ва абсцесси учун доимги ва ўзига хос хусусияти касалликнинг ўткир бошланиши бўлиб, эт совқотиб увишиши, профузли терлаш, гектик туридаги безгак пайдо бўлиши ва кўкрак суяги ортидаги оғриқлар пайдо бўлиши билан кечади. Уларнинг доим учрайдиган умумий белгиси кўкракдаги оғриқ бўлиб, унинг жойлашуви олдинги ва орқа медиастинитларнинг дифференциал ташхисини қўйиш учун катта аҳамиятга эга. Оғриқларнинг кўкрак суяги ортида жойлашуви, унинг кўкрак суягини тақиллатганда, бошини орқага буришда (А.А. Герке), бўйнидаги қон томир-нерв боғламининг тортилишида (ўнг кўл бармоклари билан қон томир-нерв боғлами бўйлаб тепага сирғалиб чиқиш), трахеянинг пассив силжишларида (Д.М. Рутенбург, Л.Е. Ревунский) кучайишини, олдинги медиастинитлар учун патогномоник белгилар деб ҳисоблаш лозим. Оғриқларнинг курак орасидаги соҳага ва эпигастрал соҳага тарқалиши, серқилтиқ ўсимталарга босганда оғрикларнинг кучайиши, V кўкрак умуртқаси даражасида белдан тепароқ мустақил ўткир оғриклар, ютишда оғрикларнинг пайдо бўлиши – бу-

ларнинг ҳаммаси кўкс оралиғининг орқа бўлимларида йиринглаш жараёнларнинг жойлашувига хос бўлади.

Кўкс оралиғи ва бўйин эмфиземаси ҳам умумий белгиларга киради. Касаллик бошланишида у фақат рентгенологик усулда аниқланади, лекин бўйиннинг тери ости ҳужайравий тўқималарига тарқалиб, пайпаслашда аниқланадиган бўлганда, эмфизема ўткир медиастинитнинг хавфли белгисига айланади, у кўкс оралиғида чириш ёки анаэроб юқумли касалликнинг ривожланишидан далолат беради. Чунончи, олдинги медиастинитларда крепитацияли шишлар бўйнида - бўйинтурук чуқурчаси соҳасида, орқа томонда – ўмров тепасида пайдо бўлади ва фақат кейинчалик бўйнидаги ҳужайравий тўқималар бўйлаб тарқалади. Ўткир медиастинитлар кечишининг кейинги муддатларида яна бир белги – бўйнида ёки кўкрак қафасининг соҳасида тўқималарнинг пастоз ҳолати пайдо бўлиши мумкин. Умумий белгиларга В.А.Равич-Щербо бўйича югуляр (чуқур нафас олишда бўйинтурук чуқурчаси соҳасида чуқур ботиқнинг пайдо бўлиши) ва паравертебрал (белнинг узун мушакларининг ригидлиги пайдо бўлиши) белгилар ҳам киритилиши лозим.

Ўткир медиастинит қон томир уришининг бир дақиқада 100-110 зарбагача кескин тезлашуви билан кечади. Қон томир уриши юмшоқ бўлади, тез орада аритмия пайдо бўлади. Артериал қон босими одатда пасаяди. Юрак мушагида дегенератив ўзгаришлар ривожланганда ва унинг функциялари сусайганда, артериал қон босими айниқса паст кўрсаткичларга етади. Айни пайтда юрак чўққисида биринчи тоннинг сусайиши ва аорта тепасида иккинчи тоннинг сусайиши қайд этилади. Веноз қон босими бундай беморларда одатда кўтарилади. Булар яллиғланиш инфильтратлари ёки эмфиземанинг веналарга механик таъсири билан изоҳланади. Юракка қуйиладиган устки венанинг сиқилиши белгилари биринчи ўринга чиқади, бу эса бош, бўйин, қўллар соҳасида венозли стаз шаклида намоён бўлади. Тери ва шиллиқ пардаларнинг цианози ривожланади, бўйинтурук веналар кучанган ҳолда бўлади, кўкракда тери остидаги веноз тармоқ пайдо бўлади. Беморлар кескин нафас қайтиши, бош оғриғи, қулоқ шанғиллашидан шикоят қилади.

Сайёр нервнинг толаларига таъсир этганда, юрак қисқаришларининг хусусияти, ритми ва тезлигининг ўзгаришларидан ташқари, спазматик, жарангли, хириллаган йўтал пайдо бўлиши мумкин, у кўпроқ кўкйўталдаги каби хуружли бўлади, баъзан афония юзага келади. Вагуслар ўтказувчанлигининг ўзгаришларини намоён қилган белгиларнинг бошқа бир гуруҳи дисфагия, қусиш, ошқозоннинг секретор функцияси бузилиши ҳисобланади. Чегаравий симпатик толалар инфильтрат билан сиқилишида Горнерсимптоми, анизокария ва ҳоказолар кузатилиши мумкин. Диафрагмал нервларнинг қўзғалиши тўхтатиб бўлмайдиган ҳиқичоқ билан намоён бўлади, кучли сиқилишда – шунга мос томонида диафрагманинг фалажи юзага келади.

Дифференциал диагноз. Дифференциал ташхис қўйишда пневмония, ўткир плеврит, экссудатив перикардит, кўкс оралиғининг йиринглаган тера-

томаси ёки кистаси, кўкрак умуртқаларининг сил ҳолати ва кўкс оралиғидаги оқма абсцесслар, қизилўнгачнинг саратони ва ўпка илдизининг парчаланиш билан кечган касалликларини истисно этиш лозим.

Текширув баённомаси.

Лаборатория текширув усуллари:

мажбурий: қон ва сийдикнинг умумий таҳлили;

қўшимча: бирга кечаётган касалликлари бўлганда, ва уларни аниқлаш мумкин бўлганда: қоннинг газ таркиби*, коагулограмма, қонда шакар даражаси, калий, билирубин, мочевина ва креатинин.

Инструментал текширув усуллари:

мажбурий: кўкрак қафасининг кўп позицияли рентгенографияси (тўғри ва ён томонидаги проекция), ЭКГ, УТТ, бронхофиброскопия*; қизилўнгачнинг шикастланишида: ЭГДФС ва қизилўнгачнинг рентгенконтрастли тадқиқоти;

қўшимча: медиастинитнинг сабаби ва жойлашувини аниқлаш учун: кўкрак қафасининг КТ текшируви*. Мутахассиснинг маслаҳати – радикал операцияни* бажариш мумкин бўлмаганда ёки беморни йирингли жарроҳлик бўлимига, РШТЁИМ ёки унинг филиалига ўтказиш мумкин бўлмаганда.

Диагноз мезонлари. Шикоятлар, анамнез, ва физикал – жисмоний текширувлар.

Сепсиснинг клиник манзараси замирида, кўкс оралиғининг тегишли бўлими, кўкс оралиғининг проекциясида горизонтал сатҳлар кенгайишининг рентгенологик (3.9-расм*а, б*) ва КТ (3.10-расм) белгилари мавжудлиги. Рентгенологик текширув ўтказилганда контрастли модданинг аъзолар контурларидан ташқарига оқиб чиқиши, қизилўнгач деворининг шикастланиши, қизилўнгач-ошқозон ёки қизилўнгач-ичакнинг қўшиладиган оғизлари ишламаслигининг ишончли белгиси ҳисобланади.

Даволаш.

Шифохонагача бўлган босқич.

• Беморнинг онг-ҳуши, нафас олиши ва гемодинамиканинг бузилиши даражасини баҳолаш;

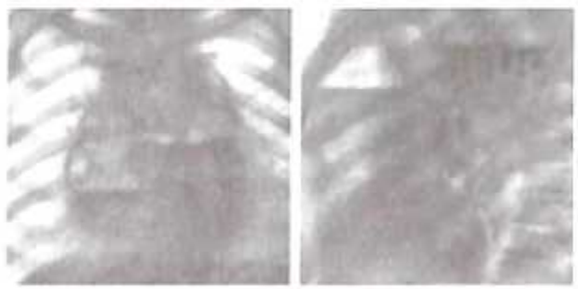

а *б*

3.9-расм. *а, б.* Медиастинитда кўкрак қафаси рентгенограммаси.



3.10-расм. Медиастинитда кўкрак қафаси КТ.

• Параллел равишда, оғиз бўшлиғини ва томокни унинг ичидагидан тозалаш йўли билан, нафас олиш йўлларининг эркин ўтказувчанлигини таъминлаш, зарур бўлганда ҳаво киритиш найини ўрнатиш.

• Оксигенотерапия, зарур бўлганда трахеянинг интубацияси ва кислородни узатиш ўтказилади;

• Оғриқсизлантирувчи терапия. Кетопрофен 2 мл, оғрик синдроми босилмаган ҳолда – тери остига промедол 2% – 2 мл ҳажмида;

• Нафас олиш етишмовчилигида – аминофиллин (эуфиллин) 2,4%–10 мл в/и секин юборилади. Нафас қайтиши хуружи босилмаганда – глюкокортикоидлар, преднизолон 30 мг/мл;

• Жароҳатланган кишини тез ёрдам машинасида – реанимобилда ташиш;

• Ташиш давомида реанимацион ёрдам кўрсатиш;

• Қон томир уриши, артериал қон босими, SpO_2 ни (пульсоксиметрия) доимий мониторинг қилиш;

• Марказий ва/ёки периферик веналарга катетер ўрнатиш;

• АБ пасайганида: адекват АБни сақлаб туриш (ўртача систолик қон босими камида 90–100 мм сим.уст.), глюкокортикоидлар, преднизолон 30мг/мл, инфузион терапия - натрий хлорид 0,9% – 250 мл, ГЭК 250 мл, зарур бўлганда вазопрессор воситаларни қўллаш (мезатон 0,1% – 1 мл м/о ёки в/и томчилаб юбориш).

Шифохонада даволаш босқичи.

Ҳозирги пайтда кўпчилик муаллифлар барча беморларда, клиник кечишининг шаклидан қатъи назар, кўкс оралиғининг йирингли ўчоғи бўлганда, фаол жарроҳлик тактикасининг тарафдори бўлади, чунки операция қилинмаганлар ичида ўлим ҳолатлари барча беморларнинг 70 дан 100% гача қисмини ташкил этиши маълум.

Операциядан аввалги тайёрлаш:

– шошилинч операциядан аввал ошқозондга зонд киритиш ва уни ювиш;

– қисқа муддатли инфузион терапия;

– тромбоэмболик (оёкларни эластик бинтлар билан ўраш) ва юкумли (антибиотикли профилактика) асоратларнинг профилактикаси;

– тозаловчи ҳукна.

Анестезиянинг тури – умумий интубацион наркоз.

Жарроҳлик амалиётида кириш тури патологик жараённинг жойлашуви билан белгиланади:

1) юкори-олдинги медиастинитларда Разумовский бўйича кўкрак суяги устида бўйин медиастинотомия (3.11-расм).

Бемор оркасида, курак остида ёстик қўйган ҳолда ётади. Кўкрак суяги ластасидан сал юкорирок, камида 10–12 см узунликдаги кўндаланг кесиш бажарилади. Юзаки катламлар ва бўйиннинг иккинчи фасцияси кесилади, ўтмас йўл билан кўкрак суяги устидаги ҳужайравий тўқималар қатламлари

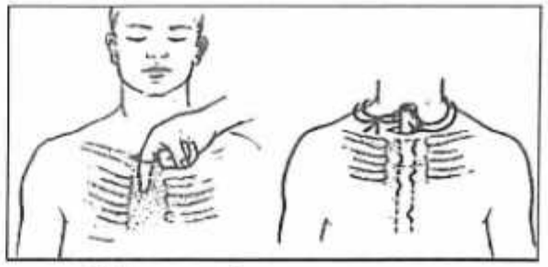

3.11-расм. Операция схемаси. Разумовский бўйича кўкрак суяги усти бўйин медиастинотомияси ва олдинги-юкориги кўкс оралиғини дренажлаш.

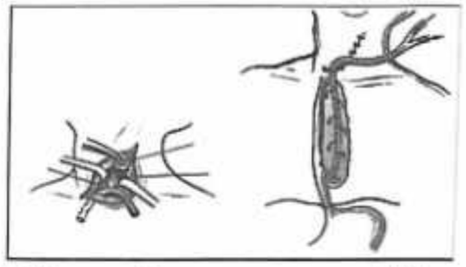

3.12-расм. Операция схемаси. Бўйин ён томонлама медиастинотомияси ва орқа юқори кўкс оралиғини дренажлаш.

ажратилади, бўйинтуруқ веноз ёйини шикастламаган ҳолда, учинчи фасция ажратилади ва бармоқ билан кўкрак суяги орқасига, олдинги кўкс оралиғига ўтилади. Йиринг тўпланган жой очилиб тозаланганидан кейин унинг бўшлиғи кўп марта ювилади ва дренаж қилинади;

2) кўкс оралиғининг юқори-ён томондаги бўлимларида жойлашганда, ён томондаги бўйин медиастинотомия (қизилўнгачнинг бўйин бўлими яралишида, томоқ орти абсцесслари пастга тарқалганида) (3.12-расм).

Бемор орқасида, елка остида ёстик қўйган ҳолда ётади, унинг боши ўнгга қайрилган. Чап кўкрак-ўмров-сўрғичсимон мушакнинг олдинги чети бўйлаб, кўкрак суяги дастасидан бошлаб, камида 10–12 см узунликдаги кесиш бажарилади. Тери, ҳужайравий тўқималар, бўйиннинг юзаки ва иккинчи фасцияси қатламлаб кесилади. Қон томир-нерв боғламаси мушак билан бирга ташқарига сурилади. Қизилўнгачнинг орқасидан пастга чуқурлашиб, орқа кўкс оралиғи йўналишида ўтиб, бармоқ билан эҳтиёт бўлиб, канал очилади. Йиринг тўпланган жой очилади, яра ювилади ва дренаж қилинади;



3.13-расм. Операция схемаси. Савиных бўйича пастки трансабдоминал медиастинотомия ва орқа пастки кўкс оралиғини дренажлаш.

3) операциядан кейинги орқа пастки медиастинитларда пастки трансабдоминал **медиастинотомия, Савиных бўйича*** (3.13-расм).

Юкори оралиқ лапаротомияси. Жигарнинг учбурчак боғламаси кесилади ва унинг чап бўлими пастга ва ўнг томонга сурилиб, диафрагманинг қизилўнгач тешиги очилади. Қорин бўшлиғини дока салфеткалари билан ажратиб, диафрагманинг қизилўнгач тешигидан бошлаб сагиттал кесими бажарилади. Бармоқ билан ҳужайравий тўқималар катламлари ажратилади, ва қизилўнгач бўйлаб

тепага ўтиб, йиринг йиғилган бўшлиғига етади. Йиринг кетказилиб, дренаж чиқарилганидан кейин, тўлиқ герметик ёпилишини ҳосил қилиш ва кейинчалик кўкс оралиғидан патологик экссудатни кетказиш учун шароит яратиш учун, унинг атрофида диафрагманинг кесилиши пухта тикилади. Диафрагма остидаги майдон ҳам дренаж қилинади;

4) йирингли медиастинит ва йирингли плеврит қўшилганида, кенг тарқалган медиастинитларда, кўкс оралиғида йирингли жараённинг оркада жойлашувида **В.Д. Добросмыслов бўйича* плевра орқали кирган ҳолда** торакотомия бажарилиши. Бемор ён бикинида, курак остига ёстик қўйиб ётади. V-VI ковурға оралиғида ён томонидан торакотомия бажарилади. Ўпка олдинга сурилади. Ҳатто илк даврида торакотомия давомида плеврал бўшлиғида одатда шаффоф бўлмаган геморрагик, кейинчалик ёкимсиз ҳидли йирингли экссудат аникланади. Медиастинал плевра атрофи шишган, яраланиш соҳасида фибрин билан копланган. Қизилўнгачнинг тахминий яраланиш жойи салфеткалар билан изоляция қилинади ва медиастинал плевра кенг ҳажмида кесилади. Қизилўнгачда ярали нуксон бўлганда, у жароҳатламайдиган нина билан, тугилги синтетик ипли чоклар билан герметик тикилади, ва чоклар чизиғи медиастинал плевранинг парчаси билан ёпилади. Плеврал бўшлиқ антисептик эритма билан пухта ювилади ва ўрта кўлтик ости чизиғи бўйлаб VIII ковурға оралиғида алоҳида икки ораликли найча билан дренаж қилинади. Иккинчи дренаж кўкс оралиғида қизилўнгач бўйлаб жойлаштирилади ва алоҳида кесилиш орқали диафрагманинг гумбази бўйлаб олдинги кўкрак деворига чиқарилади. Торакотомиянинг яраси тикилади.

Операциядан кейинги даврда кўкс оралиғини дренаж қилиш учун, ичидаги йирингли суюкликни доимий аспирация қилиш энг макбул шароитни яратади. Дренаж найчалари жаррохлик ярасидан ташкарига чиқарилади, яранинг ўзи дренаж бўшлиғининг герметиклигини ҳосил қилиш учун тикиб қўйилади. Йирингли бўшлик антисептик эритмаси билан, куюк йиринг бўлганда эса – протеолитик ферментлар эритмалари билан тўлдирилади. Дренаж найи ёпилади. Экспозициядан кейин аспирация йўли билан йирингли бўшлик ичидаги кетказилади. Бундай амаллар суткасига бир неча марта такрорланади ва 2-3 литргача антисептик восита сарфланади. Медиастинит кечиши жуда оғир бўлади. Операциядан кейин 3-5 сутка ичида етарлича оғриксизлантиришга катта эътибор берилади, шу максадда суткасига 4-6 мартагача наркотик ва наркотик бўлмаган анальгетиклар тайинланади. Инфузион терапия дезинтоксикация, суюклик, оксиллар, электролитлар йўкотилишининг ўрнини тўлдириш максадида ўтказилади. Нафакат парентерал, балки зонд, гастростома ёки еюностома оркали амалга ошириладиган энтерал овкатланиш ўта муҳим ўрин тутади. Қизилўнгачнинг шикастланиши сабаб бўлган медиастинитларда бундай энтерал овкатланишни амалга ошириш тавсия этилади.

• **Антибиотикли терапия**, анаэроб ва аэроб флорага таъсир этувчи камида 3 та антибактериал препаратлар белгиланади: яримсинтетик пенициллинлар, цефалоспоринлар, аминогликозидлар, метронидазол қаторидаги препаратлар ва ҳоказо. Цефтриаксон 1,0 м/о ҳар 12 соатда ва левофлоксацин 100 мл в/и томчилаб ҳар 12 соатда, метронидазол 100 мл в/и томчилаб ҳар 8 соатда, кейин балғам, плеврал суюқлик, кўкс оралиғидаги суюкликнинг бак.экиш таҳлили натижаларига кўра антибиотиклар 6-7 сутка давомида тайинланади.

• **Инфузион терапия (бажарилган операциянинг хусусияти, эндотоксикоз ҳолатлари, сув-электролит балансининг бузилишларига кўра)**; глюкоза 5% – 400 мл ҳар 12 соатда, Рингер эритмаси 5% – 400 мл, перистальтика тиклангунча ва суюкликни перорал истеъмол қилиш мумкин бўлгунча плазмофор, валюстин ҳар 12 соатда.

• Стресс туфайли яраларнинг профилактикаси ва қизилўнгачдаги операция майдонида кислоталиликни камайтириш: ранитидин 150 мг м/о кунига 2 марта, алмагель А (almagel A) бир қошик суткасига 4–5 марта 5–6 кун давомида ва омепразол 20 мг кунига 2 марта.

• Оғриксизлантирувчи терапия:

– Юкори травматик даражадаги операцияларда (лапаротомия, торакотомия):

1-сутка – промедол 20 мг дан суткасига 4 марта ёки морфин 10 мг дан суткасига 3 марта м/о + ЯҚНПкетонал 100 мг, суткасига 3 марта (иложи бўлса) м/о;

2-сутка – промедол 20 мг суткасига 3 марта ёки морфин суткасига 2 марта м/о +ЯҚНПкетонал 100 мг суткасига 3 марта (иложи бўлса) м/о;

3-сутка – промедол суткасига 2 марта м/о + ЯҚНПкетонал 100 мг, суткасига 3 марта (иложи бўлса) м/о ёки ЯҚНП диклофенак 75 мг дан суткасига 3 марта (ёки ксефокам 8 мг дан суткасига 3 марта).

Муколитик ва балғам кўчирувчи терапия (амброксол таблеткалари 30 мг оғиз орқали ичилади ёки 15 мг (2 мл) м/о ёки в/и ҳар 8 соатда, ўткир нафас олиш етишмовчилиги бўлганда эуфиллин эритмаси 2,4% – 10 мл в/и секин юборилади).

• **Тромбоэмболия асоратларини олдини олиш:**

– Профилактика мақсадида – тромбоэмболик асоратлар хавфини баҳолаш.

➢ Хавф даражаси паст бўлганида:

1) Беморларни тез фаоллаштириш;

2) Операция пайтида ва ундан кейин оёкларни эластик бинтлар билан ўраш.

➢ Хавф даражаси ўртача бўлганида:

1) Операция пайтида ва ундан кейин оёкларни эластик бинтлар билан ўраш;

2) Кечиктирилган операцияларда НФГ (5000 ХБ) операциядан 6 соат аввал ёки НМГ (0,2 мг) операциядан 12 соат аввал;

3) Антикоагулянтли профилактика: НФГ (гепарин 5000 ХБдан × суткасига 3 марта) ёки НМГ (клексан 0,2 мг × кунига 1 марта ёки фраксипарин 0,3 мг кунига 1 марта) қорин тери остига 5-7 кун давомида ҚИВ ва коагулограмма назорат килинган ҳолда, кейинчалик бир ой давомида билвосита таъсир этувчи антикоагулянт воситалар, ПТИ, ХННназорат килинган ҳолда, тайинланади.

➢ Хавф даражаси юқори бўлганида:

1) Операция пайтида ва ундан кейин оёкларни эластик бинтлар билан ўраш;

2) Кечиктирилган операцияларда НФГ (5000 ХБ) операциядан 6 соат аввал ёки НМГ (0,4 мг) операциядан 12 соат аввал;

3) Антикоагулянтли профилактика: НФГ (гепарин 5000 ХБдан × суткасига 3 марта) ёки НМГ (клексан 0,4 мг × кунига 1 марта ёки фраксипарин 0,3 мг кунига 1 марта) қорин тери остига 5-7 кун давомида ҚИВ ва коагулограмма назорат қилинган ҳолда, кейинчалик бир ой давомида билвосита таъсир этувчи антикоагулянт воситалар, ПТИ, ХННназорат килинган ҳолда, тайинланади.

– Даволаш мақсадида – белгиланган стандартларга мувофик:

• Небулайзерли терапия*;

• Нафас олиш гимнастикаси;

• Экстракорпорал детоксикация усуллари, масалан, плазмаферез, плазмасорбция, лимфосорбция ва ҳоказо.

• Беморнинг ҳолати яхшиланганда, иммун рағбатлантирувчи даволаш тайинланади.

• Белгиларига кўра терапия.

Шифохонадан чикаришда тавсиялар. Йирингли жарроҳлик бўлимига ўтказиш, кейинчалик - яшаш жойига кўра жарроҳ шифокорнинг кузатуви ва даволаш учун.

Изоҳ: *РШТЁИМ шароитида ва унинг филиалларида ўтказиладиган ташхис қўйишнинг усуллари ва даволаш тактикаси.

КЎКРАК ҚАФАСИ АЪЗОЛАРИНИНГ АСОРАТЛАР БИЛАН КЕЧГАН ЭХИНОКОККОЗИ

(Киста ёрилиши ва/ёки йирингланиши, қон кетиши билан)

ХКТ-10. B 67, R 04, J 99

Таърифи. Эхинококкоз – ўзига хос касаллик, унинг қўзғатувчилари эхинококкус гранулеза цепень паразитларининг личинка босқичи ҳисобланади.

Этиопатогенез. Эхинококклар кистасининг йирингланиши одатда паразитнинг ўлими билан боғлиқ бўлади. Бунда кутикуляр мембранада пайдо бўладиган тиркишлар орқали кистага патоген микроорганизмлар кириб колади, улар бошланғич яллиғланиш жараёнини ва кейинчалик йирингланишни

келтириб чиқаради. Эхинококклар кистасининг бронх, плеврал бўшлиқ, перикард ичига, диафрагма орқали қорин бўшлиғига, кизилўнгачга, умуртка-кўкрак оралиғи кон томирларига ва бошка аъзоларга ёрилиши (перфорацияси) йирингланиш ҳолатида ҳам, йирингламаган эхинококклар кистаси ҳолатида ҳам кузатилади. Эхинококклар кистаси ўсиб борган сари, ўпка тўкималарига ва бронхларга босим ўтказиб, бронхлар деворлари ва қон томирлар ингичкалашувига олиб келади, бу эса кўпинча қон кетишига ва қон тупуришга олиб келади. Катта бўлиб кетган кисталар ёндош аъзолар сикилишига олиб келади. Кисталарнинг плеврал ва қорин бўшликларига, перикард, қон томирларига ва ҳоказоларга перфорацияси шок ҳолатининг ривожланишига, ва уларга сколекслар юқишига олиб келади. Бошқа асоратлар ҳам кузатилади, масалан, оҳакланиш, турли хил тешилишлар пайдо бўлиши.

Ўпка эхинококкозининг классификация:

I. Келиб чиқишига кўра:

1. Бирламчи.
2. Рецидивланадиган.
3. Резидуал.

II. Эхинококк кисталарининг сонига кўра:

1. Битталик.
2. Кўп сонли.
3. Биргаликдаги.
4. Кенг тарқалган.

III. Клиник кечишига кўра:

1. Асоратсиз кечган.
2. Асоратлар билан кечган.

IV. Босқичларига кўра:

1. Белгисиз.
2. Клиник намоён бўлиши босқичи.
3. Асоратлар босқичи.

V. Асоратларнинг хусусиятига кўра:

1. Йирингланиш.
2. Бронх ичига ёрилиши, асфиксия, кон туфлаш, ўпкадан қон кетиши.
3. Плеврал бўшлиққа ёрилиши, пиопневмоторакс, плевранинг эмпиемаси, ўпканинг ригид ҳолати.
4. Перикард ичига ёрилиши ва перикардит ривожланиши, юрак тампонадаси.
5. Юрак бўшлиғи ичига ёрилиш ва эмболия.
6. Қорин бўшлиғи ичига ёрилиш.
7. Қорин бўшлиғи ичига ёрилиш.
8. Жигар-ўпка-бронхиал тешилишлар.

Белгилари. Эхинококклар кистаси йирингланишида тана ҳароратининг кўтарилиши ва кейин унинг гектик хусусиятда бўлиши, кечаси кучли терлаш,

балғам ажралган ҳолда йўтал қайд этилади, интоксикация ҳолатлари кучайиб боради. Эхинококклар кистаси бронх ичида ёрилганда, беморда нафас олишнинг ўткир қийинлашуви пайдо бўлади, йўтал пайтида кўп миқдорда шаффоф ёки хира, сал шўр таъмли кўпикланувчан, деярли ҳидсиз балғам, ёки ўзига хос ҳидли йирингли турдаги балғам ажралади (йирингланган эхинококклар кистаси ёрилганда), баъзан қон билан, кистанинг хитин қоплами парчалари ва протосколекслар билан балғам ажралади. Бронхларга эхинококк суюқлигининг, кистанинг қобиғи ва протосколексларнинг тушиб қолиши асфиксияни келтириб чиқариши. Ўпкада қолдиқ бўшлиғи ҳосил бўлганда, оғиздан ёмон ҳид чиқиши, қон ивиқлари билан кўп миқдордаги балғам кузатилади. Аускультатив тарзда беморда бронхиал, баъзан амфорик нафас олиш эшитилади.

Эхинококклар кистасининг плеврал бўшлиғи ичига ёрилиши анча қийинроқ кечади. Бу кўкракнинг тегишли ярмида тўсатдан ўткир оғриқ, қийноқли йўтал хуружлари ва нафас қайтиши билан намоён бўлади. Кўрик пайтида умумий ҳолати оғир, тери қопламлари цианотик тусда бўлади. Нафас олиш секин, юзаки бўлади. Тезлашган қон томир уриши, артериал қон босимининг пасайиши қайд этилади. Токсик таъсир этувчи эхинококк суюқлигининг рецептор аппаратига таъсир этиши ва сўрилиши окибатида, оғир анафилактик шок манзараси кузатилади. Кўпинча терида уртикар тошмалар пайдо бўлади. Перкутор тарзда тимпаник тон аникланади, аускультатив тарзда нафас олиш заифлашуви ёки йўқлиги эшитилади.

Кўкрак қафасининг рентгенографиясида текис аниқ контурлари бўлган думалоқ ёки овал шаклдаги бир ёки бир нечта гомоген корайишлар аникланади, лекин перифокал яллиғланиш бўлганда улар камроқ аниқ бўлади.

Гигант эхинококклар кисталари, бутун плеврал бўшлиқни ёки унинг маълум қисмини тўлдириб, кўпинча умуртқа-кўкрак оралиғи аъзоларининг силжишига олиб келади.

Бунда рентгенологик усул билан Вогано симптоми аникланади, у ковурга-диафрагмал синусларида ёруғ жойлар борлиги билан тавсифланади. Маркиос симптоми –«ярим ой» ёки «ўроксимон катлам» белгиси, у кистанинг соясида хитин ва фиброз қобиқлар орасида устки ХБида газ пуфаги аникланишидан иборат бўлиб, кистанинг бронх ичига ёрилиши ва асоратлар бошланиши хавфи борлигини кўрсатади. Бронхографияда бу майдон контраст модда билан тўлади – бу субкапсуляр контрастлашув феномени дейилади.

Эхинококклар кистасининг бронх ичига ёрилишида рентгенологик манзара очилган ўпка абсцессининг манзарасига ўхшайди, текис ички деворлари ва суюқликнинг горизонтал сатҳи бўлган бўшлиғи аникланади. Эхинококклар пуфагининг элементларидан тўлиқ бўшатилганда, пневмокистанинг сояси кузатилади. Ўпка эхинококкозининг плевра бўшлиғига ёрилишининг рентгенологик манзараси гидро- ёки пиопневмоторакс манзарасига ўхшаш бўлади.

Дифференциал диагноз.

Дифференциал диагноз қўйиш сил, зотилжам, абсцесс ҳосил қилувчи пневмония, периферик саратон, семиома, саркома, дермоид киста билан ва ўпканинг бошқа касалликлари билан ўтказилиши лозим. Юқорида санаб ўтилган касалликлардан фаркли равишда, эхинококкозда мусбат иммунологик синамалар, балғамда эхинококклар кисталарининг элементлари ва ичидагилари аникланиши, эозинофилия белгилари хос бўлади.

Текширув баённомаси.

Лаборатория текширув усуллари:

мажбурий: қон ва сийдикнинг умумий таҳлили;

қўшимча: коагулограмма, қоннинг газ таркиби*, қанд диабети ҳолатида: қонда шакар даражаси, ўпка ва жигарнинг биргаликдаги эхинококкозида: билирубин, ўпка ва буйракнинг биргаликдаги эхинококкозида, буйрак касалликларида: мочевина, креатинин, калий, иммуноферментли таҳлил*.

Инструментал текширув усуллари:

мажбурий: кўкрак қафасининг рентгенографияси (тўғри ва ён томондан проекцияси), ЭКГ, қорин бўшлиғининг УТТ текшируви – бошқа аъзолар эхинококкозини истисно этиш учун;

қўшимча: кўкрак қафасининг КТ текшируви*; бронхофиброскопия* ва торакоскопия*. Мутахассиснинг маслаҳати: радикал операцияни бажариш мумкин бўлмаганда: санитария авиацияси йўналиши бўйлаб торакал жарроҳни* чақириш ёки РШТЁИМга ёки унинг филиалига ўтказиш, баркарор гемодинамика мавжуд бўлганда ва текширувни ўтказиш ва операцияни бажариш мумкин бўлмаганда.

Диагноз мезонлари. Шикоятлар, анамнез, ва физикавий – жисмоний текширувлар. Ўпка эхинококкларининг ҳаққоний белгилари хитин қопламларини йўталиб туфлаш, плеврал дренаж найча орқали бу қобикларнинг ажралиши, балғамда ва плеврал экссудат ичида паразит сколексларининг аникланиши ҳисобланади. Кўкрак қафасининг рентгенограммасида аниқ контурлари

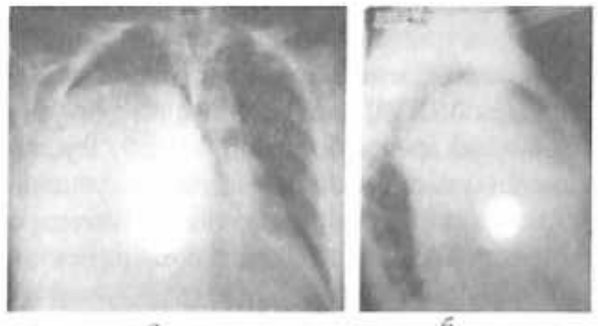

а *б*

3.14-расм. Ўпканинг гигант эхинококкозида кўкрак қафаси рентгенограммаси.

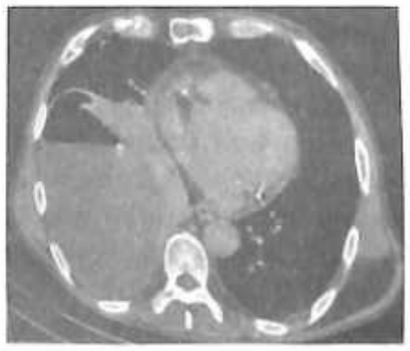

3.15-расм. Асоратланган эхинококкозда кўкрак қафаси КТ.

бўлган думалоқ ҳосила аниқланади (3.14-расм *а ва б*). Маркиоснинг рентгенологик белгиси, «елкан» белгиси – асоратлар билан кечган эхинококкоз ва кистанинг бронх ичига ёрилиши ҳолатида суюқлик сатҳи устида сузиб юрувчи хитин қобиқлари ҳам патогномоник белги ҳисобланади.

Бирга кечган жигар ёки бошқа аъзолар эхинококкозининг мавжудлиги ҳам кўкрак қафаси аъзоларининг асоратлар билан кечган кистаси эхтимоли катта эканлигини кўрсатади. Юпқа деворли кистоз ҳосиланинг УТТ ва КТ-белгилари ҳам кўпроқ эхинококкоз учун хос бўлади (3.15-расм).

Даволаш.

Шифохонагача бўлган босқич.

• Беморнинг нафас олиши ва гемодинамиканинг бузилиши даражасини баҳолаш;

• Параллел равишда, оғиз бўшлиғини ва томоқни унинг ичидагидан тозалаш йўли билан, нафас олиш йўлларининг эркин ўтказувчанлигини таъминлаш.

• Оғриксизлантирувчи терапия. Кетопрофен 2 мл, оғриқ синдроми босилмаганда – тери остига промедол 2% – 2 мл ҳажмида;

• Нафас олиш етишмовчилигида – аминофиллин (эуфиллин) 2,4%–10 мл в/и секин юборилади. Нафас қайтиши хуружи босилмаганда – глюкокортикоидлар, преднизолон 30 мг/мл.

• Аллергик реакция бўлганда – гипосенсибилизирловчи терапия. Хлоропирамин (супрастин) 1 мл тери остига ёки м/о юборилади.

• АБ пасайганида: адекват АБни сақлаб туриш (ўртача систолик босим камида 90–100 мм сим.уст.), глюкокортикоидлар, преднизолон 30мг/мл, инфузион терапия - натрий хлорид 0,9% – 250 мл, ГЭК 250 мл, зарур бўлганда вазопрессор воситаларни қўллаш (мезатон 0,1% – 1 мл м/о ёки в/и томчилаб киритиш).

• Жароҳатланган кишини тез ёрдам машинасида – реанимобилда ярим ўтирган ҳолатида ташиш.

• Ташиш давомида реанимацион ёрдам кўрсатиш.

• Зарур бўлганда периферик ва/ёки марказий веналарга катетер ўрнатиш.

Шифохона босқичи.

– Эхинококклар кистаси плеврал бўшлиқ ичига ёрилишида шошилинч тартибда ипсилатерал плеврал бўшлиқда VII-VIII қовурға оралиғида ўрта чизиғи ёки орқа қўлтиқ ости чизиғи бўйлаб дренаж қилинади. Ушбу муолажани торакоскопия билан бирга ўтказишга, касалликнинг паразитар хусусиятини аниқлаш учун, йўл қўйилади. Плеврал суюқлик эхинококк сколекслари борлиги юзасидан цитологик текширувдан ўтказилади. Радикал оператив даволаш тезкор тартибда амалга оширилади.

– Эхинококклар кистаси нафас олиш йўлларида ёрилиши ва асфиксия ёки ўткир нафас олиш етишмовчилиги ривожланишида, шошилинч оператив даволаш тавсия этилади*. Оператив даволаш тезкор тартибда, ўпканинг қолдиқ

бўшлиғи йиринглаши ривожланишигача амалга оширилади.

– Кистанинг безгак ёки қон кетиши билан кечган йиринглашида шошилинч санацион бронхофиброскопия тавсия этилади*; у муваффақиятсиз бўлганда беморга шошилинч оператив даволаш*, ижобий динамикаси бўлганда – кечиктирилган радикал амалиёт бажарилади*.

– Бир томонлама кўп сонли ўпка эхинококкозида кисталарни босқичма-босқич олиб ташлаш бажарилади. Аввал катта ўлчамли киста ёки операция ярасига яқинроқ жойлашган кистанинг эхинококкэктомияси ўтказилади.

Бир кистага ишлов беришнинг барча босқичлари бажарилганидан кейин киста ёки операция ярасидан чуқурроқ жойлашган кистанинг эхинококкэктомияси амалга оширилади. Ўнг ва чап ўпкалар шикастланганда, икки босқичли операциялар бажарилади. Биринчи операция ичидаги киста (кисталар) асоратли ёки каттароқ ўлчамли бўлган ўпкада амалга оширилади. Иккинчи ўпкада операция биринчи операциядан 1–2 ой ўтганидан сўнг ўтказилади.

Операциядан олдинги тайёрлаш:

– шошилинч операциядан аввал ошқозонга зонд киритиш ва уни ювиш;

– қисқа муддатли инфузион терапия;

– тромбоэмболик (оёқларни эластик бинтлар билан ўраш) ва юқумли (антибиотикли профилактика) асоратларнинг профилактикаси;

– кечиктирилган операция ҳолатида - бир кун аввал тозаловчи ҳукна.

Анестезиянинг тури – умумий интубацион наркоз.

Ўпка кистасига (кисталарига) етиб бориш учун, шикастланган томонида V қовурға оралиғида ён томонидаги торакотомия* ўтказилади. Торакоскопия* ва видеоассистентли амалиётлар бажарилганда, миниторакотомия бевосита киста устида ёки унга максимал яқин жойда бажарилади. Киста билан муолажа пайтида уларга юқишнинг олдини олиш учун, киста салфеткалар ёрдамида ўпка тўқимасидан ва плеврал бўшлиқдан ажратилади. Кейин фиброз капсуласининг ўпка тўқимасидан энг узоқ бўлган ва энг кўп чиқиб турган қисмида киста пункцияси бажарилади ва киста ичидагилар электр сўрғичдан фойдаланиб аспирация қилинади. Шаффоф ялтилловчи суюқлик олиниши тирик паразит борлигидан далолат беради. Хира ёки йиринг таркибли суюқлик эхинококкознинг асоратлар билан кечишини кўрсатади. Агар кистанинг бронхга ёрилиши асорати юз берганбўлса, аспирация қилинганда суюқлик ажралмайди ёки кистанинг ичида кам ҳажмида бўлади. Нинани киста бўшлиғидан чиқариб олмай, фиброз капсула устига нинадан икки қарама-қарши томонида, ундан 1-2 см масофада иккита ипак тутқичлар ёки иккита Бильрот қисқичи ўрнатилади. Уларнинг орасида нина ёнида фиброзкапсуласини 3-4 см узунликда монополяр электр пичоқдан фойдаланиб кесиш бажарилади.

Киста бўшлиғида суюқлик қолдиқлари бўлганда, у электр сўрғич билан кетказилади. Хитин қобиқ бир ёки иккита ўк қисқичи билан ушлаб, киста бўшлиғидан олиб ташланади. Агар киста бўшлиғини кейинги текшириш-

да киз пуфаклари ёки хитин қобиғининг парчалари аникланса, улар ҳам ўқ қискичи билан олиб ташланади. Кейин фиброз капсуласини кесиш унинг ўпка тўкимаси билан чегарасигача узайтирилади. Киста бўшлиғига бронхиал тешикларни аниклаш учун 5 мл физиологик эритма юборилади, улар 1-3 мм диаметрли кратерга ўхшаш чукурчалар шаклида кўринади, улардан ҳаво пуфакчалари ажралади. Эхинококкли киста фиброз капсуласининг ички юзасига ишлов бериш учун, қуйидаги антипаразитар эритмалар қўлланади: глицериннинг 80% эритмаси, водород пероксиднинг 3% эритмаси, йод, спирт. Киста фиброз капсуласининг ички юзасига корнцанг устидаги дока шарчалар билан 6 дақика давомида ишлов берилади. Бронхиал тешикларни ёпиш уларни № 4-0 атравматик нина билан синтетик чок материалидан фойдаланиб кисетли чок билан тикиш оркали амалга оширилади. Барча тешиклар тикилганидан кейин герметиклиги юзасидан синама бажарилади – киста бўшлиғига физиологик эритманинг кичик ҳажми (5 мл) юборилади. Ҳаво пуфакларининг пайдо бўлиши чокнинг герметик эмаслигидан далолат беради. Бу ҳолларда иккинчи кисетли чок тикилади. Операциянинг кейинги босқичида қолдиқ бўшлиғини қуйидаги усуллардан бири билан бартараф этиш ёки камайтириш бажарилади:

1) А.А. Вишневский усули – фиброз капсуласининг четлари ўпка тўкимаси билан чегарасигача кесиб ташланади, шундан кейин моно-ёки биполяр электр коагулятор билан фиброз капсуласи четлари бўйича гемостаз бажарилади. Бу усул катта эхинококкли кисталарда қўлланади. Операция қолдиқ бўшлиққа плеврал дренаж уланиши билан якунланади.

2) Дельбе бўйича капитонаж - аввал ўпканинг паренхимасидан чикиб турган фиброз капсуласи четлари кесиб ташланишидан кейин, қолдиқ бўшлиғи ичидан фиброз капсуласининг ички юзасига 1-2 см оралиқ масофа билан қўйилган 2–4 та кисетли чок билан тикилади (қолдиқ бўшлиғининг чукурлигига боғлиқ ҳолда). Барча чоклар тикилганидан кейин, улар қолдиқ бўшлиғининг тубидан бошлаб боғланади, операция ўпка паренхимасининг ичида чуқур жойлашган кичик (5 см гача) ва ўрта (5-10 см) ўлчамдаги эхинококкли кисталарда бажарилади.

3) Бобров усули – фиброз капсуласининг бўш четларини қолдиқ бўшлиғи ичига тугунли чокларни тикиш йўли билан ботириш. Чокларнинг биринчи катори билан ўпка паренхимасидан чикиб турган бўш фиброз капсуласининг ўрта қисми, қолдиқ бўшлиғи тубига бириктирилади, тугунли чокларнинг иккинчи катори билан фиброз капсуласининг колган четлари қолдиқ бўшлиғи тубига бириктирилади.

Бу усул ўртача ўлчамдаги кисталарда қўлланади. Плеврал бўшликда 8-10 мм диаметрли силикон найча билан Бюлау бўйича пассив дренаж килиш тизими билан ўрта чизиғи ёки орка қўлтиқ ости чизиғи бўйлаб VII ёки VIII ковурға оралиғида контрапертура оркали дренаж қилинади. Операция яраси катламлар бўйлаб тўлиқ ёпиб тикилади.

Операциядан кейинги давр:

• **Антибиотикли профилактика:** цефтриаксон 1,0 мл м/о бир марта операциядан 1 соат аввал, зарур бўлганда такрорий инъекция қилинади, лекин операция бошланган вактдан 24 соатгача.

• **Антибиотикли терапия**, кўрсатмаларга асосан (зотилжам, плеврит): цефтриаксон 1,0 м/о ҳар 12 соатда ва левофлоксацин 100 мл в/и томчилаб ҳар 12 соатда, кейин балғамнинг ёки плевра суюклигини бак.экиш натижаларига кўра антибиотик 6–7 сутка давомида берилади.

• Кўрсатмага кўра инфузион терапия: глюкоза 5% – 400 мл ҳар 12 соатда, суюкликни перорал истеъмол қилиш мумкин бўлгунча Рингер эритмаси 400 мл ҳар 12 соатда.

• **Огриксизлантирувчи терапия:**

– Ўртача жароҳатли операцияларда (миниторакотомия билан видеоассистентли амалиётлар):

1-сутка – промедол 20 мг дан суткасига 3 марта, ёки морфин 10 мг дан суткасига 3 марта м/о + ЯҚНПкетонал 100 мг, суткасига 3 марта (иложи бўлса) м/о;

2-сутка – промедол 20 мг суткасига 2 марта ёки морфин суткасига 2 марта м/о +ЯҚНПкетонал 100 мг, суткасига 3 марта (иложи бўлса) м/о;

3-сутка – оиқозон-ичак тизими имкон берса, трамадол таблеткалари –1 таблеткадан кунига 2 марта, ёки ЯҚНПкетонал 100 мг суткасига 3 марта (иложи бўлса) м/о ёки ЯҚНП диклофенак 75 мг дан суткасига 3 марта (ёки ксефокам 8 мг дан суткасига 3 марта).

– Юкори жароҳатли операцияларда (торакотомия):

1-сутка – промедол 20 мг дан суткасига 4 марта ёки морфин 10 мг дан суткасига 3 марта м/о + ЯҚНПкетонал 100 мг суткасига 3 марта (иложи бўлса) м/о;

2-сутка – промедол 20 мг суткасига 3 марта ёки морфин суткасига 2 марта м/о +ЯҚНПкетонал 100 мг суткасига 3 марта (иложи бўлса) м/о;

3-сутка – промедол суткасига 2 марта м/о + ЯҚНПкетонал 100 мг суткасига 3 марта (иложи бўлса) м/о ёки ЯҚНП диклофенак 75 мг дан суткасига 3 марта (ёки ксефокам, 8 мг дан суткасига 3 марта).

Лидокаин гидрохлориднинг 2% эритмаси билан интраплеврал анальгезия 4 мл ҳар 4 соатда дренаж найчаси оркали, дренажнинг бутунлиги бузилмаган ҳолда амалга оширилади.

Муколитик ва балғам кўчирувчи терапия (амброксол таблеткалари 30 мг оғиз оркали ичилади ёки 15 мг (2 мл) м/о ёки в/и ҳар 8 соатда, ўткир нафас олиш етишмовчилиги бўлганда эуфиллин эритмаси 2,4% – 10 мл, в/и секин юборилади).

• **Тромбоэмболия асоратларини олдини олиш:**

– Профилактика максадида – тромбоэмболик асоратлар хавфини баҳолаш.

➢ Хавф даражаси паст бўлганида:

1) Беморларни эртароқ фаоллаштириш;

2) Операция пайтида ва ундан кейин оёкларни эластик бинтлар билан ўраш.

➢ Хавф даражаси ўртача бўлганида:

1) Операция пайтида ва ундан кейин оёкларни эластик бинтлар билан ўраш;

2) Кечиктирилган операцияларда НФГ (5000 ХБ) операциядан 6 соат аввал ёки НМГ (0,2 мг) операциядан 12 соат аввал;

3) Антикоагулянтли профилактика: НФГ (гепарин 5000 ХБ дан × суткасига 3 марта) ёки НМГ (клексан 0,2 мг × кунига 1 марта ёки фраксипарин 0,3 мг кунига 1 марта) қоринга тери остига 5-7 кун давомида ҚИВ ва коагулограмма назорат қилинган ҳолда, кейинчалик бир ой давомида билвосита таъсир этувчи антикоагулянт воситалар ПТИ, ХННназорат қилинган ҳолда, тайинланади.

➢ Хавф даражаси юқори бўлганида:

1) Операция пайтида ва ундан кейин оёкларни эластик бинт билан ўраш;

2) Кечиктирилган операцияларда НФГ (5000 ХБ) операциядан 6 соат аввал ёки НМГ (0,4 мг) операциядан 12 соат аввал;

3) Антикоагулянтли профилактика: НФГ (гепарин 5000 ХБдан × суткасига 3 марта) ёки НМГ (клексан 0,4 мг × кунига 1 марта ёки фраксипарин 0,3 мг кунига 1 марта) корин тери остига 5-7 кун давомида ҚИВ ва коагулограмма назорати остида, кейинчалик бир ой давомида билвосита таъсир этувчи антикоагулянт воситалар ПТИ, ХННназорати остида тайинланади.

– Даволаш мақсадида – белгиланган стандартларга мувофик:

• Небулайзерли терапия*;

• Нафас олиш гимнастикаси;

Касалликнинг мақбул кечишида, 12–24 соатдан кейин плеврал бўшлиқдан ва корин бўшлиғидан экссудат сероз бўлиб қолади, ва унинг миқдори камаяди. Дренаж оркали 50 мл дан камроқ сероз ёки сероз-геморрагик суюқлик ажралишида ва ҳаво чиқиши бўлмаганда, дренаж найчаси олиб ташланади.

Дренаж плеврал бўшлиғидан олиб ташланишидан кейин кўкрак қафасининг рентгенологик назорати бажарилади ва экссудат мавжуд бўлганда кўкрак қафаси деворининг терисида пункция пайтида экссудатни аспирация килиш учун нукта белгиланади. Плеврал бўшликда йиринглаш белгилари бўлмаганда, экссудатнинг 100-150 мл гача кам миқдори бўлганда, пункцияни килмаса хам бўлади.

Ўпка тўлиқ ёйиб очилганда ва дренаж найчаси оркали 2 кун давомида суюклик ва ҳаво чикиши бўлмаганда – дренаж олиб ташланади – яна 2 кун кузатилади – касалхонадан чиқарилади. Чоклар операциядан кейин 10–11 сутка ўтганда ечиб олинади.

Чиқариш пайтида тавсиялар. Яшаш жойига кўра жарроҳ шифокорнинг кузатуви ва даволашни давом эттириш, антипаразитар терапия 3 ой давом эттирилади.

Изоҳ: ***РШТЁИМ шароитида ва унинг филиалларида ўтказиладиган ташхис қўйишнинг усуллари ва даволаш тактикаси**.

ЎПКАДАН ҚОН КЕТИШИ

ХКТ-10. R 04.2

Таърифи. Ўпкадан қон кетиши – йўталда қонга бўялган балғам (гемофтиз) ёки тоза қон (гемоптоз) ажралишидир.

Этиопатогенез. Сезиларли қон туфлаш ва ўпкадан қон кетиши юзага келишининг сабаблари ўпка паренхимасининг деструктив жараёнлари хисобланади.

Таснифлаш:

– I даража – сутка давомида 300 мл гача қон ажралиши (одатда қон туфлаш).

– II даража – сутка давомида700 мл гача қон ажралиши:

1) АБ ва Hb концентрацияси пасаймаган ҳолда;

2) АБ ва Hb концентрацияси пасайган ҳолда.

– III даражаси – сутка давомида700 мл дан ортиқ қон ажралиши:

1) АБ ва Hb концентрацияси пасайиши билан кечган катта ҳажмли қон кетиши;

2) яшинсимон қон кетиши, ўлим билан тугайди (ўлим асфиксия туфайли юзага келади – «ўз конига чўкиб ўлиш»).

Белгилари. Йўталишда қон билан балғамнинг ёки тоза оч қизил кўпикланувчи қоннинг ажралиши. Қон кетишининг даражаси ва давомийлигига қараб, камқонлик, юрак-қон томир ва нафас олиш етишмовчилигининг белгилари кучайиб боради. Қоннинг нафас олиш йўлларига аспирацияси: ўпканинг қуйи бўлимларида нам хириллашлар (одатда, қон кетишининг томонида), аспирацион пневмониянинг тез ривожланиши.

Дифференциал диагноз. Ошқозондан қон кетиши (заифлашган беморлар, болалар қонни ютиши мумкин, кейин у ошқозон ичидаги суюқлик сифатида чиқиб кетади). Псевдокон туфлаш – фақат эрталаб конга бўялган сўлакни, балғамни туфлаш, уйқудан кейин пуштиранг доғлар – оғиз бўшлиғи, томоқ касалликлари, яхши мослашиб мустаҳкамланмаган тиш протезлари ҳолатида кузатилади.

Текширув баённомаси.

Лаборатория текширув усуллари:

мажбурий: қон ва сийдикнинг умумий тахлили; ҚИВ, Ht, ПТИ*, фибриноген*, тромботест*;

қўшимча: коннинг газ таркиби*, қанд диабети ҳолатида: қонда шакар даражаси, сурункали буйрак етишмовчилигида: мочевина, креатинин, калий, гепатит ёки жигар циррози ҳолатида - билирубин, ферментлар.

Инструментал текширув усуллари:

мажбурий: кўкрак кафасининг кўппозицияли рентгенографияси; ЭКГ; бронхофиброскопия*;

қўшимча: клиникада ўтказиш мумкин бўлганда: кўкрак кафасининг КТ текшируви*; бронхиал артериография*; ангиопульмонография*.

Мутахассиснинг маслаҳати*: юқори нафас олиш йўлларидан қон кетишини тўхтатиш мумкин бўлмаганда – ЛОР-шифокорни чақириш, пастки нафас олиш йўлларида – торакал жарроҳни* санитар авиацияси ёрдамида чақириш ёки беморни РШТЁИМга ёки унинг филиалига ўтказиш.

Диагноз мезонлари. Шикоятлар, анамнез ва физикавий (жисмоний) кўрикдан ўтказиш. Йўталишда қон билан балғамнинг ёки тоза оч қизил кўпикланувчи коннинг ажралиши, камқонлик, юрак-қон томир ва нафас олиш етишмовчилигининг белгилари билан. Коннинг нафас олиш йўллари аспирацияси: ўпканинг қуйи бўлимларида нам хириллашлар (одатда, қон кетиши томонида), аспирацион пневмониянинг тез ривожланиши. Бронхофиброскопия қон кетишининг тахминий манбаини аниклайди. Кўкрак кафасининг рентгенограммасида ўпкадан қон кетишининг эҳтимолий сабаби аникланади (ўпка, бронхоэктазлар, ЎСОК ва ҳоказо) Бронхиал артериография – ўпкадан қон кетиши (3.16-расм.*а, б, в*). Кескин кенгайган ўнг бронхиал артерия контрастли кўринади. Гиперваскуляризация, ва контрастланган коннинг қон томирларидан ташқарига ўтиши.

Даволаш.

Шифохонагача бўлган босқич.

- Нафас олиш, беморнинг ҳуши ва гемодинамика бузилишларини баҳолаш;
- Беморни ярим ўтирган ҳолатида қабул қилиш;

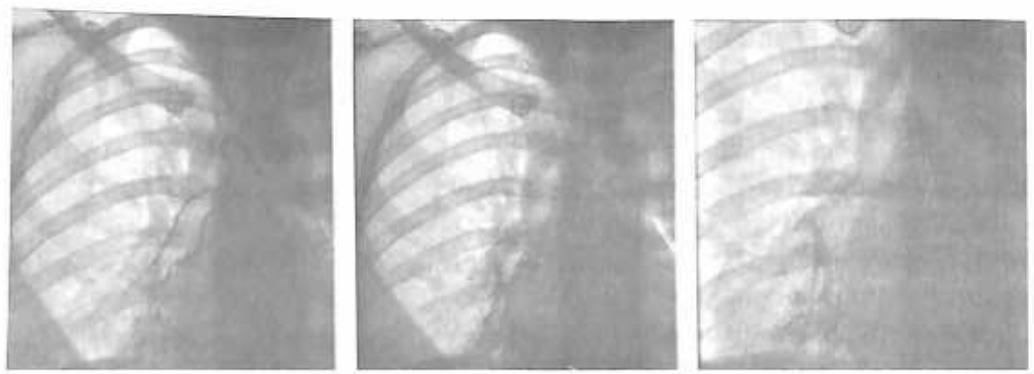

а *б* *в*

3.16-расм. *а, б, в* Бронхиал артериография – ўпкадан қон кетиши.

- Оксигенотерапия, зарур бўлганда трахеянинг интубацияси ва трахеобронхиал шохланишдан коннинг аспирацияси ўтказилади;
- Гемостатик терапия (натрий этамзилат 12,5%–4 мл м/о);
- АБ ошиб кетганда: бошқариладиган гипотензия (ўртача систолик қон босими кўпи билан ва камида 90-100 мм сим.уст.): бензогексоний 1% – 10 мл+ натрий хлор 0,9% – 250 мл в/и секин юборилади;
- Кичик қон айланиши доирасида юкни камайтириш (иккала сон устига веноз қон кетишини боғлаб тўхтатадиган қилиб, жгутларни қўйиш (40 мм сим.уст);
- Нафас олиш етишмовчилигида – аминофиллин (эуфиллин) 2,4%–10 мл в/и секин юборилади. Нафас қайтиши хуружи босилмаганда – глюкокортикоидлар, преднизолон 30 мг/мл;
- Жароҳатланган кишини тез ёрдам машинасида - реанимобилда ярим ўтирган ҳолатида транспортировка қилиш;
- Қон томир уриши, артериал қон босими, SpO2 ни (пульсоксиметрия) доимий мониторинг қилиш;
- Беморнинг ҳолати оғирлигига қараб, ташиш давомида реанимацион ёрдам кўрсатиш;
- Зарур бўлганда периферик ва/ёки марказий веналарга катетер ўрнатиш.
- АБ пасайишида: адекват АБни сақлаб туриш (ўртача систолик қон босими камида 90–100 мм сим.уст.), глюкокортикоидлар, преднизолон 30мг/мл, инфузион терапия –натрий хлор 0,9% – 250 мл, ГЭК 250 мл, зарур бўлганда вазопрессор воситаларни қўллаш (мезатон 0,1% – 1 мл м/о ёки в/и томчилаб киритиш).

Шифохонада даволаш босқичи.

Қон билан асфиксия ҳолатида трахеянинг интубацияси ва трахеобронхиал шохланишнинг санацияси зарур бўлади.

Ўпкасидан қон кетган беморларни даволашнинг асосий тамойиллари учта компонентдан иборат: 1) гемостаз; 2) қон асфиксияси ва аспирациясининг профилактикаси; 3) қон кетишининг асосий сабабини даволаш. Агар қон кетиши ҳаёт учун хавфли даражага бориб етса, сизнинг биринчи даволаш чораларингиз ҳам учта муҳим таркибий қисмдан иборат бўлади: нафас олиш йўлларини тозалаш, ўпкани шамоллатиш, гемодинамикани тиклаш.

Беморни қон йўқотишдан қўрқмаслик ва йўтални инстинктив равишда ушлаб колмаслиги кераклигига ишонтиришга ҳаракат қилиш лозим. Аксинча – нафас олиш йўлларидан барча қонни йўталиб чиқариш муҳим бўлади. Қонни йўталиб чиқариш учун энг яхши шароит мақсадида, транспортировка вақтида бемор ўтирган ёки ярим ўтирган ҳолатда бўлиши керак.

Артериал босим ўлчанади (АБ). Йўталиб чиқариладиган коннинг рангига кўра қон кетишининг манбаи тахминан аниқланади – бронхиал артериялар (оч қизил қон) ёки ўпка артериясининг шохлари (тўқ тусли қон). Ўпка ветви

қон кетишини тўхтатиш усуллари фармакологик, эндоскопик, рентгено-эндоваскуляр ва жарроҳлик усуллари бўлиши мумкин.

Фармакологик усулларга бошқариладиган артериал гипотензия киради: бензогексоний 1 % – 10 мл + натрий хлор 0,9 % – 250 мл в/и секин юборилади, бу катта қон айланиши доирасининг томирларидан – бронхиал артериялардан қон кетишида жуда самарали бўлади. АБнинг 85–90 мм сим.уст.гача пасайтирилиши тромбоз ва қон кетишини тўхтатиш учун мақбул шароит яратади.

Ўпка артериясидан қон кетиши ҳолатларида, унда қон босими эуфиллинни в/и киритиш орқали пасайтирилади (5–10 мл 2,4% эуфиллин эритмаси 10–20 мл 40% глюкоза эртимасига қўшиб суюлтирилади ва венага 4–6 дақиқа давомида юборилади).

Барча ўпка қон кетишларида қон ивишини маълум даражада кучайтириш учун, фибринолиз ингибиторини –аминокапрон кислотасининг натрий хлориднинг изотоник эритмасидаги 5% эритмасини –100 мл гача ҳажмида в/и томчилаб юбориш мумкин. Кўпинча тавсия этиладиган кальций хлоридни в/и киритиш, дицинон, викасолни қўллаш ўпка қон кетишини тўхтатиш учун жиддий аҳамиятга эга эмас, ва шунинг учун тавсия этилмайди.

Ўпка қон кетишини тўхтатишнинг эндоскопик усули қон кетишининг манбаига бевосита таъсир этиш (диатермокоагуляция, лазерли фотокоагуляция) ёки қон келиб тушадиган бронхнинг окклюзияси бажариладиган бронхоскопия ҳисобланади. Бевосита таъсир этиш бронх ўсмасидан қон кетиши ҳолатида айниқса самарали бўлади. Бронх окклюзияси катта ҳажмли ўпка қон кетишларида қўлланиши мумкин. Окклюзия поролон губкаси, силиконли баллон катетери, дока тампонадаси ёрдамида амалга оширилади.

Бундай окклюзининг давомийлиги турлича бўлиши мумкин, лекин одатда 2–3 кун етарли бўлади. Бронх окклюзияси қоннинг бронхиал тизимнинг бошқа бўлимларига аспирациясининг олдини олишга имкон беради, ва баъзан қон кетишини умуман тўхтатади. Кейинги операция зарур бўлганда, бронх окклюзияси оператив амалиётга тайёрлаш учун вақтни ошириш ва унинг бажарилиши шартларини яхшилаш имконини беради. Қон кетиши тўхтаган беморларда бронхоскопияни имкони борича тезроқ, яхшиси биринчи 2–3 кун ичида ўтказиш керак. Бунда кўпинча қон кетишининг манбаини аниклаш мумкин бўлади. Одатда бу сегментар бронх бўлиб, ичида ивиган қон қолдиклари бўлади. Бронхоскопия одатда қон кетишининг тикланишига сабаб бўлмайди.

Қон кетаётган томирнинг рентгеноэндоваскуляр окклюзияси ўпка қон кетишини тўхтатишнинг самарали усули ҳисобланади. Бронхиал артериянинг даволаш окклюзияси бронхиал артериографиядан ва қон кетишининг аниклаштирувчи топик ташхис қўйилишидан кейин дарҳол ўтказилади. Катетер оркали тефлон велюрнинг парчалари, силикон шарчалар, фибринли губка, аутокон лахтаклари, кенг қон томири бўлганда эса – тефлон ипли шлейф

билан ўралган махсус металл спираль киритилади. Бронхиал артерия тромбози ва қон кетишининг тўхтатилишига ёрдам берувчи бошқа материаллардан ҳам фойдаланиш мумкин. Ўпка артерияси тизимидан қон кетиши ҳолатида вақтинча гемостазни ҳосил қилиш учун катетер ўрнатиш ва артерияни вақтинча баллонли окклюзиясини яратиш мумкин.

Консерватив чоралар самарасиз бўлганда ёки беморнинг ҳаётига бевосита хавф солувчи ҳолатлар бўлганда, оператив амалиёт учун кўрсатмаларни ва уни қўллаш мумкин бўлмаган ҳолатларни баҳолаш лозим:

1. Радикал операцияни ўтказиш мумкин бўлмаганда, шикастланиш томонида ўпка артериясини боғлаш.

2. Бронхоэктатик касаллик, пневмоцирроз, ўпка сили ёки ўсмалари ҳолатида – ўпканинг резекцияси (лобэктомия, билобэктомия, пульмонэктомия – жараённинг тарқалиши даражасига қараб).

3. Эхинококкэктомия – ўпка эхинококкози ҳолатида.

Операциядан аввалги тайёрлаш:

– шошилинч операциядан аввал ошқозонга зонд киритиш ва уни ювиш;

– инфузион ва гемостатик терапия;

– тромбоэмболик ва юқумли асоратларнинг профилактикаси;

– кечиктирилган операция ҳолатида - бир кун аввал тозаловчи ҳукна.

Анестезия тури – умумий интубацион наркоз. Ўпкадан қон кетишида асосий операция ўпканинг резекцияси ва унинг шикастланган қисмини ва қон кетиши манбаини олиб ташлаш ҳисобланади. Профузли қон кетишидан кейин баъзан гемотрансфузия ва плазмотрансфузияга зарурат туғилиши мумкин. Ўпка қон кетиши юзасидан операция пайтида ва ундан кейин бронхларнинг санацияси учун бронхоскопия ўтказилиши лозим бўлади, чунки улардан колган суюк ва ивиган қон аспирацион пневмониянинг ривожланишига олиб келади. Агар муайян ҳолатда операция килиш мумкин эмас деб тан олинган бўлса, бронхиал артерияни* ипсилатерал томонидан эмболизациясига уриниш зарур бўлади.

Операциядан кейинги давр:

• **Антибиотикли профилактика:** цефтриаксон 1,0 мл м/о бир марта операциядан 1 соат аввал, зарур бўлганда такрорий инъекция килинади, лекин операция бошланганидан 24 соат ичида.

• Кўрсатмага кўра **антибиотикли терапия** (зотилжам, плеврит): цефтриаксон 1,0 мл м/о ҳар 12 соатда ва левофлоксацин 100 мл в/и томчилаб ҳар 12 соатда юборилади, кейин балғамнинг ёки плеврал суюкликнинг бак.экиш натижаларига кўра антибиотик 6–7 сутка давомида берилади.

• **Оғриқсизлантирувчи терапия:**

– Юкори жарохатли операцияларда (торакотомия):

1-сутка – промедол 20 мг дан суткасига 4 марта ёки морфин 10 мг дан суткасига 3 марта м/о + ЯҚНП кетонал 100 мг суткасига 3 марта (иложи бўлса) м/о;

2-сутка – промедол 20 мг суткасига 3 марта ёки морфин суткасига 2 марта м/о +ЯҚНП кетонал 100 мг суткасига 3 марта (иложи бўлса) м/о;

3-сутка – промедол суткасига 2 марта м/о + ЯҚНПкетонал 100 мг суткасига 3 марта (иложи бўлса) м/о ёки ЯҚНП диклофенак 75 мг дан, суткасига 3 марта (ёки ксефокам 8 мг дан суткасига 3 марта).

• **Муколитик ва балғам кўчирувчи терапия** (амброксол таблеткалари 30 мг ичирилади ёки 15 мг (2 мл) м/о ёки в/и ҳар 8 соатда, ўткир нафас олиш етишмовчилиги бўлганда эуфиллин эритмаси 2,4% – 10 мл в/и секин юборилади).

– Даволаш мақсадида – белгиланган стандартларга мувофиқ:

• Небулайзерли терапия*;

• Нафас олиш гимнастикаси;

Шифохонадан чиқаришда тавсиялар. Яшаш жойи бўйича жарроҳ ва терапевт (пульмонолог) назорати, ўпкада специфик жараён аниқланганда – онколог ва фтизиатр назорати.

Изоҳ: *РШТЁИМшароитида ва унинг филиалларида ўтказиладиган ташхис қўйишнинг усуллари ва даволаш тактикаси.

УМУРТҚА-КЎКРАК ОРАЛИҒИНИНГ АЪЗОЛАРИ СИЛЖИШИ БИЛАН, КУЧАНИШЛИ ГИДРОТОРАКС

ХКТ-10. R 09.1

Таърифи. Плеврал бўшлиқда яллиғланиш ва яллиғланишсиз хусусиятидаги суюқликнинг йиғилиб қолиши, одатда, қон айланишининг умумий бузилишининг қисман намоён бўлиши, камроқ ҳолларда эса – қон ёки лимфа кетиши учун маҳаллий тўсиқлар борлигининг оқибати (умуртқа-кўкрак оралиғининг ўсмалари) ҳисобланади. Гидроторакс умумий истиско – сув тўпланиши билан кечадиган касалликларда, яъни юрак ва буйракнинг оғир касалликларида, камқонликнинг оғир шаклларида, кахексия, очликдан шишиш ва ҳоказо ҳолатларда учрайди.

Этиопатогенез. Плевритларда плеврал бўшлиқда суюқликнинг йиғилиб қолиши механизмлари.

1. Париетал плеврадаги қон томирларнинг ўтказувчанлиги ортади, бу эса висцерал ва париетал плеврада капилляр гидростатик босимнинг ортишига олиб келади.
2. Плеврал бўшлиқда оқсил миқдорининг ортиши.
3. Қон плазмасининг онкотик босимининг пасайиши.
4. Плевра ичидаги босимнинг пасайиши (бронхоген ўпка саратони туфайли ателектазлар, саркоидоз ҳолатида).
5. Плеврал суюқликнинг лимфа томирлари бўйича оқиб кетишининг бузилиши.

Карциноматозли плевритларда бир нечта механизмлар бирга юз бериши мумкин.

Таснифлаш:

•Этиологиясига кўра:

1. Юкумли.
2. Юкумли бўлмаган.

• Экссудат хусусиятига кўра:

1. Фибринозли.
2. Серозли-фибринозли.
3. Серозли.
4. Йирингли.
5. Чириш жараёнли.
6. Геморрагик.
7. Эозинофилли.
8. Холестеринли.
9. Хилез таркибли.

• Кечишига кўра:

1. Ўткир.
2. Ним ўткир.
3. Сурункали.

• Тарқалганлигига кўра:

1. Диффузли.
2. Сумкали шакли.
3. Учидаги.
4. Паракостал шакли.
5. Суяк-диафрагмал шакли.
6. Базал шакли.
7. Парамедиастинал шакли.
8. Улушлари орасидаги шакли.

Белгилари. Плевра ичидаги кучаниш белгилари бўлган гидроторакс перкутор овознинг бўғиқ бўлиши ва нафас олишнинг йўқлиги (кескин сусайиши) билан намоён бўлади. Рентгенограммаларда шикастланган гемитораксниг умумий қамраб олиш даражасигача қорайиши ва умуртқа-кўкрак оралиғининг соғлом томонга силжиши кузатилади. УТТ плеврал бўшлиқда суюқликнинг борлигини ва унинг миқдорини аниқлаш имконини беради. Плеврал пункция айни пайтда ташхис қўйиш ва даволаш чораси ҳисобланади. Экссудатнинг ҳажми, цитологик ва бактериологик текширувини қайд этиш лозим. Плевра суюқлигининг аспирациясидан кейин такрорий рентгенологик текшируви ўпка, плевра бўшлиғи ва бошқа аъзоларнинг ҳолати ҳақида маълумотни беради.

Дифференциал диагноз. Миокард инфаркти, ўткир корин оғриғи, қовурға оралиғидаги невралгия, ўз-ўзидан пайдо бўлган пневмоторакс, перикардит.

Текширув баённомаси.

Лаборатория текширув усуллари:

Мажбурий: қон ва сийдикнинг умумий таҳлили; плеврал суюқликнинг ВК ва атипик ҳужайралар юзасидан таҳлили*, плеврал суюқликни бак. экиш*;

Қўшимча: бирга кечаётган касалликлари бўлганда, ва уларни аниқлаш мумкин бўлганда: қанд диабети ҳолатида: кондаги қанд миқдори, жигар циррозида – билирубин, сурункали буйрак ва юрак етишмовчилиги бўлганда: мочевина, креатинин, калий, умумий оқсил, қоннинг газ таркиби*.

Инструментал текширув усуллари.

Мажбурий: кўкрак қафасининг тўғри ва ён томонидаги проекциядаги рентгенографияси; ЭКГ, плеврал пункция;

Қўшимча: ўпкада специфик жараён ҳолатида: бронхофиброскопия*, кўкрак қафасининг КТ текшируви* ва торакоскопия*. Мутахассиснинг маслаҳати: қон айланиши етишмовчилиги ва буйрак етишмовчилиги ҳолатида: терапевтни чақириш; радикал операцияни бажариш мумкин бўлмаганда – торакал жарроҳни чақириш*, ўпкада ва плеврада специфик жараён ҳолатида – онколог ва фтизиатр шифокорларни санитар авиация йўналиши бўйича чақириш, ёки текшириш ва оператив амалиётни бажариш мумкин бўлмаганда, РШТЁИМга ёки унинг филиалига ўтказиш.

Диагноз мезонлари. Плевра ичидаги кучанишнинг клиник манзараси (нафас қайтиши, кўкрак қафасининг тегишли ярмида оғриқ, юрак уриб кетиши), нафас олиш шовқинининг сусайиши ва йўқлиги, перкуссия пайтида бўғиқ овоз, гидротораксниг УТТ ва рентгенологик манзараси. Плевралпункция гидроторакс мавжудлигини узил-кесил тарзда аниклаш имконини беради.

Даволаш.

Шифохонагача бўлган боскич.

• Нафас ва гемодинамика бузилиши даражасини баҳолаш;

• Оксигенотерапия. Зарур бўлганда кислород бериш билан трахея интубацияси ўтказилади;



3.17-расм. Таранг гидроторакс. Гидроторакс чап томонининг тотал корайиши.

• Нафас етишмовчилигида – аминофиллин (эуфиллин) 2,4%–10 мл в/и секин юборилади. Нафас қисиши бартараф этилмаганида – глюкокортикоидлар преднизолон 30 мг/мл.

• Жароҳатланган кишини тез ёрдам машинасида – реанимобилда ярим ўтирган ҳолатида ташиш.

• транспортировка вақтида реанимацион ёрдам кўрсатиш;

• Зарур бўлганда периферик ва/ёки марказий веналарга катетер қўйиш;

• АБ пасайишида: адекват АБни сақлаб туриш (ўртача систолик қон босими камида 90–100 мм сим.уст.), глюкокортикоидлар, преднизолон 30мг/мл, инфузион терапия – натрий хлор 0,9% – 250 мл, ГЭК 250 мл, зарур бўлганда вазопрессор воситаларни қўллаш (мезатон 0,1% – 1 мл м/о ёки в/и томчилаб юбориш).

Шифохона боскичи:

– ташхис қўйиш ва даволаш учун плеврал пункция.

– йиринг олинганда – плеврал бўшлиқни 6-7 қовурға оралиғида, ўртача қўлтиқ ости чизиғи бўйлаб шошилинч дренаж қилиш ва фаол аспирация қилиш.

Эмпиема бўшлиғини санация ёки лаваж қилиш, йирингли жарроҳлик бўлими шароитида антисептиклардан фойдаланиб амалга оширилади. Дренаж қилиш фақат ўпканинг тўлиқ нафас олишидан кейин ва икки сутка давомида экссудат бўлмаганда, тўхтатилади.

– ригид бўшлиқ ва ригид ўпка ҳолатида (бўшлиқ нафас олиш давомида камаймайди) оператив даволаш – торакотомия, плеврэктомия ва ўпканинг декортикацияси талаб этилади*.

Операциядан олдинги тайёрлаш:

– шошилинч операциядан аввал ошкозонга зонд киритиш ва уни ювиш;

– қисқа муддатли инфузион терапия;

– тромбоэмболия (оёқларни эластик бинтлар билан ўраш) ва инфекцион (антибиотикли профилактика) асоратларни олдини олиш;

– кечиктирилган операция ҳолатида – бир кун аввал тозаловчи ҳукна.

Анестезиянинг тури – умумий интубацион наркоз.

Операциядан кейинги давр:

• Ўпканинг ёйилиши операция столида амалга оширилади. Жарроҳ Жане шприци ёки сўрғич ёрдамида плевранинг ичидагини дренаж найчаси оркали аспирация килади, айни пайтда анестезиолог ўпка ичига газ аралашмасини узатади.

• **Антибиотикли профилактика:** цефтриаксон 1,0 мл м/о бир марта операциядан 1 соат аввал, зарур бўлганда такрорий инъекция килинади, лекин операция бошланганидан 24 соат ичида.

• Кўрсатмага кўра **антибиотикли терапия** (зотилжам, плеврит): цефтриаксон 1,0 мл м/о ҳар 12 соатда ва левофлоксацин 100 мл в/и томчилаб ҳар 12 соатда юборилади, кейин балғамнинг ёки плеврал суюкликнинг бак.экиш таҳлилининг натижаларига кўра антибиотик 6–7 сутка давомида берилади.

• **Оғриқсизлантирувчи терапия:**

– Паст жароҳатли операцияларда (торакоцентез, торакоскопия ва плеврал бўшликни дренаж килиш):

1-сутка – промедол 20 мг м/о ёки морфин 10 мг м/о суткасига 2 марта + ЯҚНП кетонал 100 мг суткасига 3 марта (афзалрок) м/о (шамча шаклидаги ЯҚНП қўлланиши мумкин);

2-сутка – (ошқозон-ичак тизими имкон берса) трамадол 1 таблеткадан кунига 2 марта +ЯҚНП кетонал 100 мг дан суткасига 3 марта (иложи бўлса) ёки диклофенак 75мг дан суткасига 3 марта (ёки ксефокам, 8 мг дан суткасига 3 марта).

– Ўртача жароҳатли операцияларда (видеоассистентли амалиётлар, миниторакотомия билан):

1-сутка – промедол 20 мг дан суткасига 3 марта ёки морфин 10 мг дан суткасига 3 марта м/о + ЯҚНП кетонал 100 мг суткасига 3 марта (иложи бўлса) м/о;

2-сутка – промедол 20 мг суткасига 2 марта ёки морфин суткасига 2 марта м/о +ЯҚНП кетонал 100 мг суткасига 3 марта (иложи бўлса) м/о;

3-сутка – ошқозон-ичак тизими имкон берса, трамадол таблеткалари –1 таблеткадан кунига 2 марта, ёки ЯҚНП кетонал 100 мг суткасига 3 марта (иложи бўлса) м/о, ёки ЯҚНП диклофенак 75 мг дан суткасига 3 марта (ёки ксефокам, 8 мг дан суткасига 3 марта).

Лидокаин гидрохлориднинг 2% эритмаси билан интраплеврал анальгезия 4 мл ҳар 4 соатда дренаж найчаси орқали дренаж бутунлиги бузилмаган ҳолда амалга оширилади;

• **Муколитик ва балғам кўчирувчи терапия** (амброксол таблеткалари 30 мг оғиз орқали ичилади ёки 15 мг (2 мл) м/о ёки в/и ҳар 8 соатда, ўткир нафас олиш етишмовчилиги бўлганда эуфиллин эритмаси 2,4% – 10 мл, в/исекин киритилади).

• **Тромбоэмболия асоратларини олдини олиш:**

– Профилактика мақсадида – тромбоэмболия асоратлари хавфини баҳолаш.

➢ Паст хавфи бўлганда:

1) Беморларни эртарок фаоллаштириш.

2) Операция пайтида ва ундан кейин оёкларни эластик бинтлаш.

➢ Хавф даражаси ўртача бўлганида:

1) Операция пайтида ва ундан кейин оёкларни эластик бинтлар билан ўраш;

2) Кечиктирилган операцияларда НФГ (5000 ХБ) операциядан 6 соат аввал ёки НМГ (0,2 мг) операциядан 12 соат аввал;

3) Антикоагулянтли профилактика: НФГ (гепарин 5000 ХБдан × суткасига 3 марта) ёки НМГ (клексан 0,2 мг × кунига 1 марта ёки фраксипарин 0,3 мг кунига 1 марта) корин тери остига 5-7 кун давомида ҚИВ ва коагулограмма назорати остида, кейинчалик бир ой давомида билвосита таъсир этувчи антикоагулянт воситалар ПТИ, ХНН назорати остида тайинланади.

➢ Хавф даражаси юкори бўлганида:

1) Операция пайтида ва ундан кейин оёкларни эластик бинтлаш;

2) Кечиктирилган операцияларда НФГ (5000 ХБ) операциядан 6 соат аввал ёки НМГ (0,4 мг) операциядан 12 соат аввал;

3) Антикоагулянтли профилактика: НФГ (гепарин 5000 ХБдан × суткасига 3 марта) ёки НМГ (клексан 0,4 мг × кунига 1 марта ёки фраксипарин 0,3 мг кунига 1 марта) корин тери остига 5-7 кун давомида ҚИВ ва коагулограмма назорати остида, кейинчалик бир ой давомида билвосита таъсир этувчи антикоагулянт воситаларПТИ, ХННназорати остида тайинланади.

– Даволаш мақсадида – белгиланган стандартларга мувофиқ:

• Небулайзерли терапия*;

• Нафас олиш гимнастикаси.

Касалликнинг мақбул кечишида, 12–24 соатдан кейин плеврал бўшлиқдан ва корин бўшлиғидан экссудат сероз бўлиб колади, ва унинг миқдори камаяди. Дренаж орқали 50 мл дан камрок сероз ёки сероз-геморрагик суюклик ажралишида, ва ҳаво чиқиши бўлмаганда, дренаж найчаси олиб ташланади.

Дренаж плеврал бўшлиғидан олиб ташланишидан кейин кўкрак қафасининг рентгенологик назорати бажарилади, ва экссудат мавжуд бўлганда кўкрак қафаси деворининг терисида пункция пайтида экссудатни аспирация қилиш учун нукта белгиланади. Плеврал бўшлиқда йиринглаш белгилари бўлмаганда, экссудатнинг 100–150 мл гача кам миқдори бўлганда, пункцияни килмаса ҳам бўлади.

Ўпка тўлиқ ёйиб очилганда ва дренаж найчаси орқали бир кун давомида суюклик ва ҳаво чиқиши бўлмаганда – дренаж олиб ташланади –касалхонадан чиқарилади.

Шифохонадан чиқаришда тавсиялар. Яшаш жойи бўйича жарроҳ ва терапевт назорати, йирингли жараён ҳолатида йирингли жарроҳлик бўлимига дренаж найчаси билан ўтказиш, специфик жараён ҳолатида – яшаш жойи бўйича онколог ва фтизиатр шифокорларда даволаниш.

Изоҳ: *РШТЁИМ шароитида ва унинг филиалларида ўтказиладиган ташхис қўйишнинг усуллари ва даволаш тактикаси.

ЎТКИР НАФАС ЕТИШМОВЧИЛИГИ АСОРАТИ БИЛАН КЕЧГАН ТРАХЕЯ СТЕНОЗИ

ХКТ-10. J 95. 5

Таърифи. Трахея стенози – туғма ёки орттирилган хусусиятига эга бўлган трахеянинг торайиши туфайли юзага келган патологик ҳолат.

Патогенез. Бирламчи орттирилган трахея стенозлари кўпинча интубациядан кейин, ўпканинг узок муддатли сунъий шамоллатиши ҳолатида, механик жароҳатлар, трахеядаги операциялар, ҳамда термик ва кимёвий куйишлардан кейин, бронхларда бегона жисмларнинг узок бўлиши окибатида ривожлана-

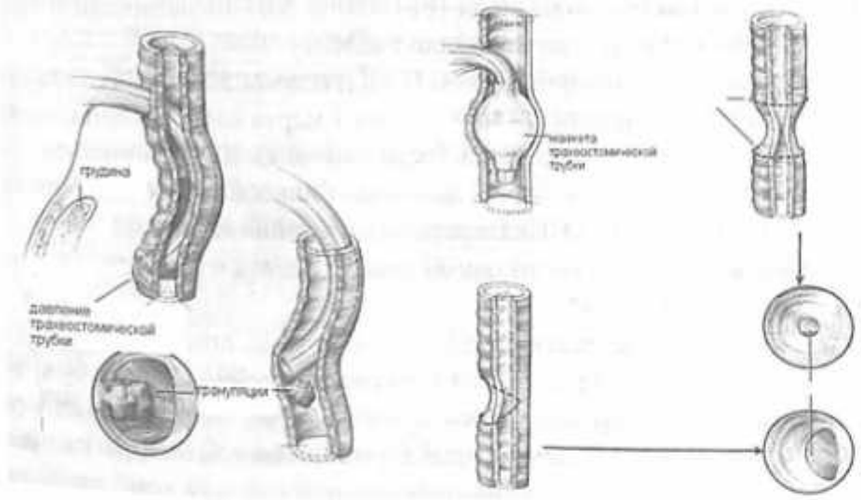

3.18-расм. Трахея стенозининг шаклланиш механизми.

ди. Бир қатор ҳолларда трахея стенози сил бронхоаденитлари, бронхларнинг ва умуртқа-кўкрак оралиғининг ўсмалари туфайли юзага келади. (-расм 3.18).

Таснифлаш. Йирик бронхларнинг трахея стенозлари – туғма ва орттирилган, ҳақиқий ва компрессион, органик ва функционал стенозлари фарқланади.

Трахеянинг чандикли стенозларининг энг тўлиқ классификация В.Д.Паршин томонидан таклиф этилган. У стенозларни қуйидагича ажратади:

1. Этиологиясига кўра: постинтубацион, посттрахеостомик, посттравматик, идиопатик ҳолатлари.

2. Жойлашувига кўра: бўғиз (бурмалар ости бўлими, овоз бурмалари шикастланган ҳолда), трахеянинг бўйин бўлими, трахеянинг юкори кўкрак, ўрта кўкрак, бифуркация нуктаси устидаги бўлимлари, уларнинг биргаликдаги шикастланишлари.

3. Торайиш даражасига қараб: 1-даражаси (оралиғи нафас олиш йўли диаметрининг 1/3 қисмига торайган), 2-даражаси (диаметрининг 1/3 дан 2/3 гача кисми), 3-даражаси (диаметрининг 2/3 қисмидан ортик).

4. Таркалганлигига кўра: чекланган (2 см гача), кенг қамровли (2 см дан ортик).

5. Шикастланишнинг анатомик шаклига кўра: олдинги ён деворлари, циркуляр торайиш, атрезия.

6. Трахея деворларининг ҳолатига кўра: трахеомаляция билан, трахеомаляциясиз.

7. Трахеостома мавжудлигига кўра: трахеостома билан, трахеостомасиз.

Белгилари. Трахея стенозига учраган беморлар одатда кийнокли, сигиллик бермайдиган йўталга шикоят килади, у баъзан хуружли бўлади, ва бронхиал астманинг хато ташхисини қўйиш учун асос бўлиши мумкин. Стенознинг дистал томонида яллиғланиш жараёни ривожланишида ва

ўткирлашувида умумий ҳолатининг ёмонлашуви, тана ҳароратининг ортиши, балғам миқдорининг ортиши кузатилади. Тинч ҳолатда кийинлашган нафас олиш, цианоз, бўйин веналарининг шишганлиги – декомпенсацияланган стеноз белгиларидир. Овоз йўқолиши ўсма жараёнининг ортикча ўтиб кетганлигидан далолат беради (қайтувчи нервнинг ўсиб кетиши). Анамнезда: кўпчилик беморларда трахеостомия ва (ёки) турли муддат давомида ўпкани сунъий шамоллатиш бўлган. Маҳаллий статуси: бўйнида трахеостомиядан кейин чизикли, кўпинча юлдузсимон чандиқ аникланади. Компьютер томографияси трахеянинг тегишли бўлими торайиши ҳақида тўлароқ маълумот беради. Бронхофиброскопия ташхис қўйиш ва ўсмаларда биопсиянинг олиниши учун ўтказилади. Трахея оралиғининг 7 мм гача торайишида – стеноз субкомпенсацияланган, оралиғи 7 мм дан кам бўлганда – декомпенсацияланган бўлади.

Дифференциал диагноз. Трахея стенози трахеядаги бегона жисмлар, бронхиал астма, обструктив бронхитлар, трахея пролапслари ва бошқалар билан дифференциялаш лозим.

Текширув баённомаси.

Лаборатория текширув усуллари:

Мажбурий: кон ва сийдикнинг умумий таҳлили;

Қўшимча: коннинг газ таркиби*, коагулограмма; қанд диабети ҳолатида: кондаги қанд миқдори.

Инструментал текширув усуллари:

мажбурий: кўкрак кафасининг ва бўйиннинг кўп позицияли рентгенографияси; ЭКГ; бронхофиброскопия*; кўкрак кафаси ва бўйиннингКТ*;

қўшимча: қизилўнгач-трахеядаги тешик ярани истисно этиш учун ЭГДФС текшируви. Мутахассиснинг маслаҳати: радикалоперацияни амалга ошириш мумкин бўлмаганда – санитар авиация йўналиши бўйича торакал жарроҳни* чақириш ёки беморни РШТЁИМга ёки унинг филиалига ўтказиш.

Диагноз мезонлари. Трахея стенозининг клиник ва КТ-текширув манзараси (3.19-расм). Бронхофиброскопия ташхис қўйиш ва ўсмаларда биопсия-



3.19-расм. Трахея бўйин қисмининг МСКТ текшируви.
Трахея бўйин кисмининг торайиши мавжуд.

нинг олиниши учун ўтказилади. Трахея оралиғининг 7 мм гача торайишида – стеноз субкомпенсацияланган, оралиғи 7 мм дан кам бўлганда – декомпенсацияланган бўлади.

Даволаш.

Шифохонагача бўлган боскич.

• Нафас олиш ва гемодинамика бузилиши даражасини баҳолаш;

• Оксигенотерапия. Зарур бўлганда кислород бериш билан трахея интубацияси ўтказилади;

• Трахеостомия мавжуд бўлганида – трахеобронхиал шохлар санацияси;

• Нафас олиш етишмовчилигида – аминофиллин (эуфиллин) 2,4%–10 мл в/и секин юборилади. Нафас қисиши бартараф этилмаса– глюкокортикоидлар, преднизолон 30 мг/мл.

• Жарохатланган кишини тез ёрдам машинасида – реанимобилда ярим ўтирган ҳолатида ташиш.

• Ташиш давомида реанимацион ёрдам кўрсатиш.

• Зарур бўлганда периферик ва/ёки марказий веналарга катетер ўрнатиш.

• АБ пасайишида: адекват АБни саклаб туриш (ўртача систолик босим камида 90–100 мм сим.уст.), глюкокортикоидлар, преднизолон 30 мг/мл, инфузион терапия – натрий хлор 0,9% – 250 мл, ГЭК 250 мл, зарур бўлганда вазопрессор воситаларни қўллаш (мезатон 0,1% – 1 мл м/о ёки в/и томчилаб юбориш).

Шифохона боскичи:

– Даволаш тактикаси беморнинг ҳолатига боғлиқ бўлади. Асфиксия ҳолатида – трахеянинг интубацияси бажарилади (жонлантириш бўлимида ёки бевосита қабул қилиш бўлимида) ва ихтисослашган ёрдам кўрсатиш учун, беморни РШТЁИМ ёки унинг филиалларига ўтказиш;

– Диагноз қўйилмагунча ва трахеобронхиал санация ўтказилмагунча, трахеостома қўйилмайди. Юзага келган бўйин флегмонаси эҳтимолий радикал операцияни кечиктиради ва қийинлаштиради;

– Зарур бўлганда, бемор ёрдамчи нафас олишга ўтказилади;

– Оксигенотерапия;

– Трахеянинг торайган участкасининг дилатацияси* (бронхоскопик дилатация, интубация найчаси билан дилатация, фотодеструкция ва ҳоказо);

– Ингичка оёкчадаги яхши сифатли ўсма (полип, аденома, фиброма) эндоскоп орқали олиб ташланади*;

– Кенг асосдаги яхши сифатли ўсма ҳолатида – электрокоагуляциядан фойдаланиб, ўсмани адекват ўз-ўзидан (спонтан) нафас олиш имкони бўлган даражасигача қисман олиб ташлаш бажарилади. Кейинчалик – ўсмаси бўлган трахеянинг резекцияси амалга оширилади*;

– Ёмон сифатли ўсма трахеянинг резекциясини амалга оширишни талаб этади;

– Трахея оралиғи 7 мм гача ва 7 мм дан камроқ торайганида, ихтисослашган бўлимларда Фридел бронхоскопи билан трахеяга № 11-12 найчагача буж қўйилади*. Буж қўйиш курси – 3-4 та муолажани ташкил этиб, 7-12 кун оралиқлари билан – асфиксия кучайиб бориш даражасига боғлиқ ҳолда амалга оширилади. Самарадорликнинг мезони эркин нафас олиш ва трахеянинг камида 9 мм лик барқарор оралиғи мавжуд бўлиши ҳисобланади. Самараси бўлмаганда операция –трахеянинг циркуляр резекциясини ўтказиш тавсия этилади.

– Трахея резекцияси махсус анестезиологик таъминотни талаб қилади (шунт–нафас олиш).

– Трахеянинг юқори учдан бир қисми сатҳидаги стенозларда – бўйини оркали кириш*; ўрта учдан бир қисмидаги жойлашувида – ўрта чизиқдаги стернотомия*; бифуркация нуқтаси устидаги стенозларда – торакотомия* тавсия этилади. Шунга мос ҳолда, трахеянинг 5 см, 3-4 см ва 2 см резекцияси амалга оширилиши мумкин.

Операциядан олдинги тайёрлаш:

– шошилинч операциядан аввал ошқозонга зонд киритиш ва уни ювиш;

– киска муддатли инфузион терапия;

– тромбоэмболия (оёқларни эластик бинтлар билан ўраш) ва юқумли (антибиотикли профилактика) асоратларни олдини олиш;

– кечиктирилган операцияда – бир кун аввал тозаловчи хукна.

Анестезиянинг тури – умумий интубацион наркоз.

Операциядан кейинги медикаментоз терапия ҳажми:

• **Антибиотикли профилактика:** цефтриаксон 1,0 мл м/о бир марта операциядан 1 соат аввал, зарур бўлганда такроий инъекция килинади, лекин операция бошланганидан 24 соатгача.

• **Антибиотикли терапия**, кўрсатмаларга асосан (пневмония, плеврит): цефтриаксон 1,0 млм/о ҳар 12 соатда ва левофлоксацин 100 мл в/и томчилаб ҳар 12 соатда юборилади, кейин балғамнинг ёки плеврал суюкликнинг бак. экиш таҳлили натижаларига кўра антибиотик 6–7 сутка давомида берилади.

• Кўрсатмага кўра **инфузион терапия**; глюкоза 5% – 400 мл ҳар 12 соатда, Рингер эритмаси 400 мл ҳар 12 соатда суюклик перорал истеъмол килиш мумкин бўлгунича томчилаб юборилади.

• **Огриксизлантирувчи терапия:**

– Ўртача жароҳатли операцияларда (миниторакотомия билан видеоассистентли амалиётлар):

1-сутка – промедол 20 мг дан суткасига 3 марта ёки морфин 10 мг дан суткасига 3 марта м/о + ЯҚНП кетонал 100 мг суткасига 3 марта (иложи бўлса) м/о;

2-сутка – промедол 20 мг суткасига 2 марта ёки морфин суткасига 2 марта м/о +ЯҚНП кетонал 100 мг суткасига 3 марта (иложи бўлса) м/о;

3-сутка – ОИТ имкон берса, трамадол таблеткалари –1 таблеткадан кунига 2 марта ёки ЯҚНП кетонал 100 мг суткасига 3 марта (иложи бўлса) м/о ёки ЯҚНП диклофенак 75 мг дан суткасига 3 марта (ёки ксефокам 8 мг дан суткасига 3 марта).

– Юқори жароҳатли операцияларда (торакотомия):

1-сутка – промедол 20 мг дан суткасига 4 марта ёки морфин 10 мг дан суткасига 3 марта м/о + ЯҚНП кетонал 100 мг, суткасига 3 марта (иложи бўлса) м/о;

2-сутка – промедол 20 мг суткасига 3 марта ёки морфин суткасига 2 марта м/о +ЯҚНП кетонал 100 мг суткасига 3 марта (иложи бўлса) м/о;

3-сутка – промедол суткасига 2 марта м/о + ЯҚНПкетонал 100 мг суткасига 3 марта (иложи бўлса) м/о ёки ЯҚНП диклофенак 75 мг дан суткасига 3 марта (ёки ксефокам 8 мг дан суткасига 3 марта).

Муколитик ва балғам кўчирувчи терапия (амброксол таблеткалари 30 мг ичишга ёки 15 мг (2 мл) м/о ёки в/и ҳар 8 соатда,ЎНЕда эуфиллин эритмаси 2,4% – 10 мл в/и секин юборилади).

• **Ларингоспазм ёки бронхоспазмда гормонал терапия:** дексаметазон 4 мг × кунига 1 марта м/о, преднизолон 30 мг × 1 марта м/о.

• **Тромбоэмболия асоратларини олдини олиш:**

-- Профилактика мақсадида – тромбоэмболия асоратлари хавфини баҳолаш.

➢ Хавф даражаси паст бўлганида:

1) Беморларни эртарок фаоллаштириш;

2) Операция пайтида ва ундан кейин оёкларни эластик бинтлаш.

➢ Хавф даражаси ўртача бўлганида:

1) Операция пайтида ва ундан кейин оёкларни эластик бинтлаш;

2) Кечиктирилган операцияларда НФГ (5000 ХБ) операциядан 6 соат аввал ёки НМГ (0,2 мг) операциядан 12 соат аввал;

3) Антикоагулянтли профилактика: НФГ (гепарин 5000 ХБдан × суткасига 3 марта) ёки НМГ (клексан 0,2 мг × кунига 1 марта ёки фраксипарин 0,3 мг кунига 1 марта) корин тери остига 5-7 кун давомида ҚИВ ва коагулограмма назорати остида, кейинчалик бир ой давомида билвосита таъсир этувчи антикоагулянт воситалар ПТИ, ХНН назорати остида тайинланади.

➢ Хавф даражаси юкори бўлганида:

1) Операция пайтида ва ундан кейин оёкларни эластик бинтлаш;

2) Кечиктирилган операцияларда НФГ (5000 ХБ) операциядан 6 соат аввал ёки НМГ (0,4 мг) операциядан 12 соат аввал;

3) Антикоагулянтли профилактика: НФГ (гепарин 5000 ХБдан × суткасига 3 марта) ёки НМГ (клексан 0,4 мг × кунига 1 марта ёки фраксипарин 0,3 мг кунига 1 марта) корин тери остига 5-7 кун давомида ҚИВ ва коагулограмма

назорати остида, кейинчалик бир ой давомида билвосита таъсир этувчи антикоагулянт воситалар ПТИ, ХНН назорати остида тайинланади.

– Даволаш мақсадида – белгиланган стандартларга мувофиқ:

• Небулайзерли терапия*;

Трахея орасидаги анастомознинг шаклланиши устидан узоқ муддатли эндоскопик назорат* бўлиши лозим; зарур бўлганда – лигатуралар ва грануляцияларни олиб ташлаш, буж қўйилади.

Шифохонадан чиқаришда тавсиялар. Даволанганлиги мезони – трахеядаги силлиқ чандиқ ва унинг диаметри камида 9 мм бўлиши. Яшаш жойи бўйича жарроҳ ва ЛОР назорати.

Изоҳ: ***РШТЁИМ шароитида ва унинг филиалларида ўтказиладиган ташхис қўйишнинг усуллари ва даволаш тактикаси.**

IV БЎЛИМ

ТОМИРЛАРНИНГ ШОШИЛИНЧ ЖАРРОҲЛИГИ ВА ЖАРОҲАТЛАР МИКРОЖАРРОҲЛИГИ

ОЁҚ ЮЗАКИ ВЕНАЛАРИНИНГ ЎТКИР ТРОМБОФЛЕБИТИ.

ХКТ-10. I 80, I 82.1

Таърифи. Ички веноз деворида яллиғланиш жараёни ва тромбнинг шаклланиши. Тромбофлебит ҳар қандай жойлашувдаги веналарда ривожланиши мумкин, лекин тромбофлебитнинг энг кўп тарқалган шакли – варикотромбофлебитдир. Оёқларнинг варикоз кенгайган веналарини шикастлайдиган патологик жараён ушбу атама билан белгиланади. Кўпчилик ҳолларда у варикозкасаллигининг асорати ҳисобланади. Флебит, шунингдек, мустақил ривожланиши ва веналар тромбози ёки инфекция тез қўшилганда юзаки веналарнинг бирламчи тромбозига олиб келиши мумкин. Варикотромбофлебит-сафенофеморал ёки сафенопоплитеал вена оғзи ёки клапан етишмовчилиги бўлган перфорант веналар орқали тромбоз тарқалиши хавфи туфайли хавфли бўлади, бу эса чуқур веналарнинг тромбозига ва ўпка артериясининг тромбоэмболиясига олиб келиши мумкин.

Патогенез. Вирхов триадаси: қон оқишининг секинлашуви (қонтомир тонуси ва лимфанинг оқиб кетишида нерв бошқарувининг бузилиши), таркибининг ўзгариши (қоннинг ивиш тизими фаоллиги ортиши ва қоннинг ивишга қарши тизим функциясининг пасайиши), қон томирлари деворларининг шикастланиши (механик ёки операцион жароҳат, юқумли қўзғатувчи омилга жавобан вена деворида эндотелийнинг яллиғланиши ёки ўзгариши). Варикозли-веналар тромбоз ривожланиши учун ўта «қулай замин» бўлади. Вена томирларида қон туриб қолиши ва турбулент қон оқими фонида, қоннинг шаклли элементларининг адгезив-агрегацион хусусиятларининг ҳамда гемостазнинг плазмавий жиҳатларининг тегишли ўзгаришларида, варикозли кенгайган веналарда тромблар осон ҳосил бўлади.

Аломатлари. Кўпчилик ҳолларда юзаки веналар тромбофлебити ҳолатида маҳаллий аломатлар устувор бўлади. Беморлар қўл-оёқдаги ҳаракатларни чеклайдиган даражада тромблар билан бекилаётган вена томирлари оқими бўйлаб оғриқлар ва зичлашувлардан, бу соҳада тери қизариши ва маҳаллий ҳарорат ортиши, кам ҳолларда ҳолсизлик, безгак ва тана ҳароратининг 38,0°С гача ортишидан шикоят қилади.

Анамнез*, **,***. Ушбу касалликнинг асосий тоифаси оёқлардаги варикоз кенгайган веналари бўлган беморлар ҳисобланади, анамнездаги яқинда бошидан кечирган жарроҳлик амалиёти, суяк аппаратининг травматик шикастланиши, узоқ муддатли гиподинамия, ҳомиладорлик ва туғиш, ёмон сифатли ўсмалар, юқумли касалликлар ва вена томирларига катетер қўйилишидан кейинги ятроген хусусиятдаги шикастланишлар каби омиллар ҳам тери ости веналарида тромблар ҳосил бўлишининг сабаби ҳисобланади.

Кўрик ўтказиш*,**,***. Перифлебит ва тери қопламининг яллиғланиш ўзгаришларининг ифодаланиш даражаси турли-туман бўлади. Тромблар билан бекилаётган веналар проекциясида тери қизариши кўринади, юзаки веналардаги тромбофлебит учун қўл-оёқ шишиши ҳисобига кучли ифодаланган ассимметрия хос эмас.

Пальпация*,**,***. Тромблар билан бекилган веналар бўйлаб пайпаслаганда чандиққа ўхшаш шаклдаги оғриқли инфильтрат сезилади. Инфильтрат устида тери қизариши ва ҳарорати ортиши мавжуд бўлиб, тери ости қатламининг зичлашуви ва пайпаслаганда оғриқ сезилади. Варикоз кенгайган веналар конгломератининг тромботик шикастланиши ҳолатида зичлашув катта ўлчамларга етиши мумкин.

Текшириш ва пальпация давомида тромботик шикастланишнинг проксимал чегарасини аниқлаш зарур, чунки у беморни даволаш тактикасини ҳал этади.

Дифференциал диагноз**,***. Лимфангит, сарамас яллиғланиши, тугунли эритема, аллергик дерматит, геморрагик васкулит каби касалликлар билан ўтказилади.

Лаборатория текширувлари:

Мажбурий:

Қоннинг умумий таҳлили **,***. Сийдикнинг умумий таҳлили **,***. Қоннинг ивиши вақти (бевосита таъсир этувчи антикоагулянтлар тайинланганда)**,***. Коагулограмма**, ***.

Қўшимча усуллар:

Қон гуруҳи (агар оператив даволаш режалаштирилса) **,***.

Инструментал текшириш усуллари:

Қўшимча усуллар:

ЭКГ (агар оператив даволаш режалаштирилса ва бошқа патология билан бирга кечганда)**,***.

Кўкрак қафаси R-скопияси (агар оператив даволаш режалаштирилса ва бошқа патология билан бирга кечганда)**,***.

Оёқ веналарининг РДС текшируви, тромб кучаяётганда ва сафенофеморал ёки сафенопоплитеал вена оғзига тарқалиши гумон қилинганда, шунингдек чуқур веналар тромбозининг клиник манзараси гумон қилинган ҳолатда (5–10% ҳолларда учрайди) дуплексли сканерлаш тавсия этилади.**,***.

Даволаш.

1. Агар тромбофлебит жойлашуви болдир доирасида ва қўлларда бўлса, консерватив терапия тайинланади:

НЯҚП (диклофенак 3,0 м/о кунига 1 марта №5).

Антиагрегант препаратлар (тромбопол ёки тромбо АСС 75-100 мг кунига 1 марта).

Венотоник восита (диосмин ҳосилалари препарат дозасига мувофиқ).

Гепарин таркибли малҳамлар (гепарин малҳами ёки лиотон 1000 гель) маҳаллий суртилади.

2. Агар тромбофлебит жойлашуви тизза бўғимидан юкорирок бўлса, шошилинч операция тайинланади:

Катта тери ости венаси оғзини боғлаш (кроссэктомия операцияси 4.1–4.6-расм). Анестезия тури – маҳаллий.

Перфорантвеналарнинг клапан етишмовчилиги ва шу соҳада яллиғланиш мавжуд бўлганда кроссэктомия операцияси перфорант веналарни (фасциал устидаги ёки фасциал остидаги веналар) боғлаш билан тўлдирилади.

Кичик тери ости вена оғзининг тромбозида – кичик тери ости вена оғзини боғлаш.

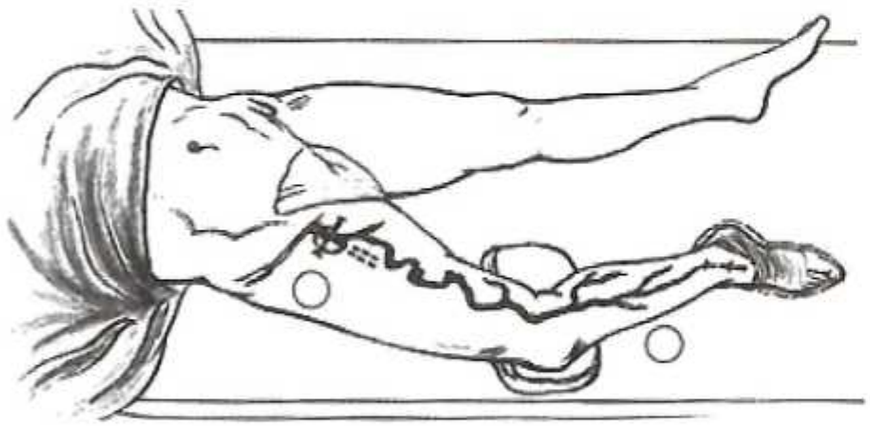

4.1-расм. Беморнинг операция столидаги ҳолати.

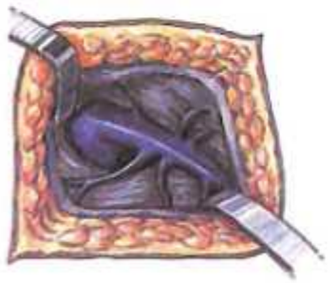

4.2-расм. Катта тери ости венасини оғзига яқин жойда ажратиш.



4.3-расм. Катта тери ости венаси танасини кесиб ўтиш.



4.4-расм. Катта тери ости венаси ва унинг ирмокларини ажратиш.



4.5-расм. Катта тери ости венасининг кесилган ирмоклари билан КТВ чўлтоғи.



4.6-расм. Фрагмент лигатураланади ва тикилади.

Операциядан кейинги даволаш:

Даволашга қуйидагилар қўшилади:

Таъсир доираси кенг бўлган антибиотиклар 5-7 кунгача.

Тромб сафенофеморал ёки сафенопоплитеал вена оғзи қўшилиш соҳасида жойлашганда даволашга бевосита таъсир этувчи антикоагулянт (гепарин 5000 ТБ тери остига кунига 4 марта ёки натрий эноксапарин 0,4 тери остига кунига 2 марта) 5-7 кун давомида қўшилади.

Беморга эластик бинтлар боғланиб, фаоллаштирилади.

Шифохонадан чиқаришда тавсиялар. Антиагрегантларни қабул килиш, оёкларни эластик бинт билан боғлаш, флебэктомия режали тартибда.

ОЁҚ ЧУҚУР ВЕНАЛАРИНИНГ ЎТКИР ТРОМБОЗИ

ХКТ-10. I 80, I 82.1

Таърифи. Оёк чуқур веналарининг ўткир тромбози–вена томири оралиғида тромб ҳосил бўлиши ва қон оқимининг бузилиши. Бу касаллик эҳтимол ҳаёт учун хавфли бўлиши мумкин. Бирламчи жойлашуви болдирнинг чуқур веналарида ёки ёнбош сон веналарида бўлиши мумкин. Биринчи 3–4 кун ичида тромб қон томир деворига кучсиз бирикиб, тромбнинг узилиши ва ўпка артерияси шохларининг тромбоэмболияси юз бериши мумкин.

Частотаси. Турли умумий жаррохлик операцияларидан кейин оёқ чуқур веналарининг тромбози (ЧВТ) ўртача олганда 29 % беморларда учрайди. Травматологик ва ортопедик йўналишдаги беморларда вена тромбозлари ундан ҳам кўп учрайди, масалан, сон суяги синиши бўйича операциялардан кейин вена тромбози 47-53 % гача етади.

Патогенез. Вирхов триадаси: қон оқишининг секинлашиши (қон томир тонусини ва лимфанинг оқиб кетишида нерв бошқарувининг бузилиши), таркибининг ўзгариши (қоннинг ивиш тизими фаоллиги ортиши ва қоннинг

ивишга қарши тизим функциясининг пасайиши), қон томирлари деворларининг шикастланиши (механик ёки операцион жароҳат, юқумли қўзғатувчи омилга жавобан вена деворидаэндотелийнинг яллиғланиши ёки ўзгариши).

Таснифлаш. Амалий флебологияда В.С.Савельев томонидан таклиф этилган классификация ишлатилади (1972):

А) жойлашувига кўра:

оёқларнинг магистралвеналари тромбози (болдир, тизза ости, сон томири),

ташки ва умумий ёнбош веналари тромбози, пастки кавак венанинг тромбози.

Б) этиологик омилига кўра: бирламчи ва туғма.

В) клиник кечишига кўра: компенсация ва декомпенсация босқичи.

Аломатлари. Исталган жойлашувдаги тромбоз учун у ёки бу даражадаги қўл-оёқ шиши, кўкариши, ширувчи оғриклар, тери ҳароратининг маҳаллий ортиши, тери ости веналарнинг ўта тўлиб кетиши, қон томирлари тутамлари бўйлаб оғриклар хос бўлади.

Анамнез*,**,***. Анамнездаги яқинда бошидан кечирган жарроҳлик амалиёти, суяк аппаратининг травматик шикастланиши, узоқ муддатли гиподинамия, ҳомиладорлик ва туғиш, ёмон сифатли ўсмалар, юқумли касалликлар ва вена томирларига катетер қўйилишидан кейинги ятроген хусусиятдаги шикастланишлар каби омиллар ҳам чуқур веналарда тромблар ҳосил бўлишининг сабаби ҳисобланади. Генетик омиллар ҳам катта аҳамиятга эга.

Текшириш*,**,***. Клиник манзарасининг ифодаланиш даражаси тромботик жараён жойлашувига боғлиқ бўлади. Болдир ёки бутун оёқ бўйлаб баркарор шиш билан кечади, периметри бўйлаб асимметрия мавжудлиги кўринади. Тери қопламлари цианотик (кўкариш) ёки қизғиш-цианотик тусга эга бўлади, ялтироқ бўлиб колади, тери ости веналари аниқ сезиларли кўринади (Праттсимптоми).

Пальпация*, **,***. Пайпаслаганда шишлар зич-эластик хусусиятга эга бўлиб, бармоқ билан босганда из қолмайди. Хоманс симптоми (товон оркага ёзилганда болдирдаги оғриқ) ва Мозес симптоми (олдинги-орка йўналишда болдир босилганида оғриқ) хос бўлади. Шикастланган оёкнинг периметри ўлчанганда соғлом оёққа нисбатан фарқ бўлади.

Дифференциал диагноз**,***. Ушбу ҳолатни қон айланиш етишмовчилиги, лимфостаз, травматик хусусиятдаги шишлар, анаэроб флегмона, суяклар ва юмшоқ тўкималарнинг ёмон сифатли ўсмалари, артрозартритлар, мушаклар чўзилиши ва тўмтоқ жароҳатлари, мушаклар узилиши ва субфасциал гематомаси, сарамас яллиғланиши, III А боскичда оёкнинг ўткир ишемияси, сурункали веноз етишмовчилик, веноз магистрал томирларнинг экстравазал компрессияси, узоқ сикилиш синдромидан фарклаш лозим.

Лаборатория текширувлари:

Мажбурий: Қоннинг умумий таҳлили**,***. Сийдикнинг умумий таҳлили**,***.

Қоннинг ивиши вақти**,***. Коагулограмма**, ***. Қоннинг биокимёвий таҳлили**,***.

Қўшимча:

Қон гуруҳи (агар оператив даволаш режалаштирилса)**,***.

Асбобли текшириш усуллари:

Мажбурий: ЭКГ **,***, кўкрак қафасининг R – скопияси**,***.

Оёклар магистрал веналарининг РДС текшируви (4.7-расм)**,***.

Қўшимча:

Ўпка артерияси шохлари тромбоэмболияси ҳолатига шубҳа бўлганида – ўпка артериясида систолик қон босими таърифи биланЭХО-КГ, ангиопульмонография***.

Тромбнинг проксимал учини кўриб текшириш мумкин бўлмаганда: контрастли модда билан МСКТ ёки ретроградли илиокаваграфия (РИКГ)***.

Даволаш. Жарроҳлик стационар шароитда ўтказилади.

- 7–10 кун давомида оёкни баланд кўтарган ҳолатда қатъий бемор ўринлари тартиби белгиланади.
- Ўпка артерияси тромбоэмболиясининг профилактикаси ва тромб ўсишини тўхтатиш учун ўтказиладиган антикоагулянтли терапия– чуқур веналар тромбозида танлов усули. Гепарин билан даволаш 5000–10 000ТБдан бошланадиган тўйинтирадиган дозада в/и, кейин 5000 ТБдан тери остига суткасига 4 марта ҚИВ назорати остида.
- НЯҚП (диклофенак 3,0 кунига 1 марат м/о №5).
- Қон реологиясини яхшилайдиган ва антиагрегант препаратлар (дипиридамол 2,0 + физ. эритма 0,9% – 200,0 в/и; реосорбилакт ёки реолактосорб 200,0 в/и; пентоксифиллин 5,0 + физ. эритма 0,9% – 200,0 в/и).



4.7-расм. РДС текшируви: умумий сон вена томири оралиғидаги тромб.

• Спазмолитик терапия (но-шпа, дротаверин).

• Антиагрегант препаратлар (тромбопол ёки тромбо АСС 75-100 мг кунига 1 марта).

• Венотоник восита (препарат дозасига мувофиқ диосмин ҳосилалари).

• Гепарин таркибли малҳамлар (гепарин малҳами ёки лиотон 1000 гель) маҳаллий суртилади.

Қуйидаги ҳолатларда жарроҳлик амалиёти қўлланади:

• Пастки кавак вена тромбози, тромбнинг сузиб юрувчи хусусияти, ёнбош-сон сегментининг ўнг томонда жойлашуви ёки консерватив терапия фонида тромб даражаси ортиб борганида қуйидагилар тавсия этилади: *кава-фильтримплантацияси* ёки *кава-пликация ёки кава-клипаш*.

• Сон вена томири тромбозида консерватив терапия бошланади, кейинчалик тромб даражаси ортиб борганида ёки анамнезда ўпка артерияси шохларининг тромбоэмболияси мавжуд бўлса қуйидагилар тайинланади: *чуқур сон венаси сатҳидан пастроқ сон венасини боғлаш ёки сон венасининг пликацияси*, чукур сон венаси оғзидан юқорирок тромблар мавжуд бўлганда ушбу операциялар *тромбэктомия* билан бирга ўтказилади.

• Болдирнинг чукур веналари ва тизза ости венасининг тромбозида консерватив терапия бошланади, кейинчалик тромб даражаси ортиб боришида ёки анамнезда ўпка артерияси шохларининг тромбоэмболияси ҳолати мавжуд бўлганида қуйидагилар белгиланади: *чуқур сон венаси сатҳидан пастроқ сон венасини боғлаш, ёки сон венасининг пликацияси*.

• Терапия фонида кўк флегмазия ривожланганда ва нам гангренанинг хавфи юзага келганда, қайтмас трофик ўзгаришлар бўлган кўк ёки оқ флегмазия бўлганда *шикастланган оёқнинг ампутацияси* тавсия этилади.

Операциядан аввалги тайёрлаш. Ошқозон-ичак трактини тайёрлаш (ошқозонни ювиш, тозаловчи хуқна); операция майдонини тайёрлаш (туклarни кириш, санациялаш).

Анестезия тури – умумий (эндотрахеал наркоз) ёки маҳаллий.

Жарроҳлик амалиёти усулини танлаш – РДС текширувининг ёки ретроградли илиокаваграфия маълумотлари билан белгиланади.

Операциядан кейинги даволаш: стандарт консерватив терапияга кенг таъсир этувчи препаратлар билан антибактериал даволаш, наркотик бўлмаган оғриқсизлантирувчи воситалар, инфузион терапия қўшилади. Бемор эластик бинтлар боғланган ҳолда фаоллаштирилади.

Шифохонадан чиқаришда тавсиялар. Оёқларни эластик бинтлар билан боғлаш, венотоникларни қабул қилиш, ХНН, коагулограмма назорати остида билвосита антикоагулянт препаратларни (варфарин, ксарелто) қабул қилиш.

ПЕДЖЕТ-ШРЕТТЕР СИНДРОМИ
(ўмров остидаги венасининг ўткир тромбози)

ХКТ-10. I 80, I 82.1

Таърифи. Ўмров остидаги венанинг тромботик шикастланиши ва қўлдан вена орқали қон оқишининг бузилиши.

Ушбу касалликнинг **учраши** юракка қуйиладиган кавак веналар ва унинг магистрал ирмоқларининг ўткиртромбозига учраган беморларнинг умумий сонидан 13,6–18,6% ни ташкил этади. П–Ш синдроми ёшлик даврида, асосан 20 дан 29 ёшгача даврда энг кўп учрайди, лекин болаларда ва кексаларда касаллик пайдо бўлиши ҳолатлари ҳам кузатилган. Ушбу патология кўпроқ эркакларда учрайди. Жараённинг ўнг томонлама жойлашуви анча кўпроқ (2–2,5 баравар) кузатилади.

Патогенез. Касалликнинг морфологик асоси ўмров ости венанинг терминал бўлимидаги патологик ўзгаришлари ҳисобланади. Бу ўзгаришларнинг сабаби, В.С. Савельев маълумотига кўра, қовурға-ўмров оралиғи соҳасида вена ва унинг ирмоқларининг сурункали жароҳатланиши бўлиб, томир озиқланиши ёмонлашуви ва вена девори фаол элементларининг бириктирувчи тўқима билан алмашинуви окибатида вена деворининг қалинлашуви ҳамда терминал клапаннинг гипертрофияси ва қаттиқлиги ортишидан иборат. Венанинг жароҳатланган девори чандиққа айланади, асептик (томир девори ёнидаги ёки облитерацияловчи) флебит ривожланади, кўпинча бунда деворлар ёнида тромблар ҳосил бўлади. Бундай клиник манзара ўмров ости венаси узоқ муддатга катетер қўйилганда ҳам ривожланиши мумкин.

Таснифлаш. Ўткир, ним ўткир ва сурункали босқичлари фарқланади.

Веноз етишмовчилигининг оғирлик даражасига кўра: I – белгилари секин ортиб боради, шишлар ва цианотик (кўкариш) туси кам ифодаланади, артериал томир уриши сақланган, коллатераллар ўмров остидаги венанинг чекланган тромбозини яхши компенсация қилади, қўл-оёк функциялари бузилмаган.

II – шишлар, цианоз ва оғриқ синдроми кучли ифодаланган, улар артериал спазмлар билан бирга кечади, флеботромбоз кенг тарқалган хусусиятга эга, қўл-оёқнинг функциялари бузилган.

III – кескин шиш, оғриқлар ва цианоз билан ўткир бошланиши хос бўлади, артериал спазм ва у билан боғлиқ бўлган қўл-оёқнинг увишиши қайд этилади, тромбоздистал йўналишда қўлтиқ ости ва елка венасига тарқалади, баъзан ичида сероз ёки геморрагик суюқлик бўлган пуфаклар пайдо бўлади.

Аломатлари. Қўл-оёқ шишлари, цианоз-кўкариш, беморлар кўпинча қўл-оёқдаги хусусиятлари ва интенсивлиги турлича бўлган, жисмоний зўриқишда кучаядиган оғриқлардан ҳамда ҳолсизлик, оғирлик ва таранглик ҳиссидан шикоят қилади. Касаллик бошланишида тери ости веналарининг кенгайиши ва таранглиги одатда тирсак чукурчаси соҳасида қайд этилади.

Анамнез*,**,***. Пункция ёки венага катетер қўйилганидан кейин ятрроген хусусиятдаги шикастланиш, сўнгги йилларда гиёхвандликка тобелиги бўлган шахсларда септик тромбозлар реал воқеликка айланган, умуртқакўкрак қафаси оралиғи ва ўпканинг ёмон сифатли ҳосилалари, сут безларида операциялар энг кўп учрайдиган сабаб ҳисобланади, жароҳат ва спортчиларда елка соҳасида кучли мушак массиви натижасида ўмров остидаги венанинг компрессияси бўлиши мумкин.

Текшириш*,**,***. Клиник манзара ифодаланиши даражаси веноз етишмовчилигининг оғирлик даражасига боғлиқ бўлади. Қўл-оёқнинг барқарор шиши билан кечади, периметри бўйлаб ассиметрия мавжудлиги кўринади. Тери қопламлари цианотик (кўкариш) ёки қизғиш-цианотик тусга эга бўлади, ялтироқ бўлиб қолади, тери ости веналари аниқ сезиларли кўринади.

Пальпация*, **,***. Пайпаслаганда шишлар зич-эластик хусусиятга эга бўлиб, бармоқ билан босганда из қолмайди. Шикастланган қўл-оёқнинг периметрини ўлчашда соғлом қўл-оёққа нисбатан фарқ мавжуд бўлади.

Дифференциал диагноз**,***. Ушбу ҳолатни қон айланиш етишмовчилиги, лимфостаз, магистрал веналар якинида ўсмалар ва чандиқ жараёнларидаги тромбоз, қўлнинг лимфедемаси, травматик хусусиятдаги шиш, анаэроб флегмона, суяклар ва юмшоқ тўқималарнинг ёмон сифатли ўсмалари, артроз-артритлар, мушаклар чўзилиши ва тўмтоқ жароҳатлари, сарамас яллиғланиши, III А боскичда қўлнинг ўткир ишемияси, сурункали веноз етишмовчилиги, узоқ сиқилиш синдромидан фарклаш лозим.

Лаборатория текширувлари:

Мажбурий: Қоннинг умумий таҳлили**,***. Сийдикнинг умумий таҳлили**,***.

Қоннинг ивиши вақти**,***. Коагулограмма**,***. Қоннинг биокимёвий таҳлили**,***.

Инструментал текшириш усуллари:

Мажбурий: ЭКГ**,***, кўкрак қафасининг R – скопияси**,***.

Қўллар магистрал веналари РДС текшируви**,***.

Қўшимча:

ЎАТЭга шубҳа қилганда – ўпка артериясида систолик қон босимини аниқлаш билан ЭХО-КГ***, ангиопульмонография***.

Даволаш.

• 7–10 кун давомида қўлни баланд кўтарган ҳолатда жисмоний зўриқишни чеклаш тартиби белгиланади.

• Ўпка артерияси тромбоэмболиясининг профилактикаси ва тромб ўсишини тўхтатиш учун ўтказиладиган антикоагулянтли терапия– чукур веналар тромбозида танлов усули. Гепарин билан даволаш 5000–10 000ТБ тўйинтирадиган дозадан бошланади в/и, кейин 5000 ТБдан тери остига суткасига 4 марта ҚИВ назорати остида.

• НЯҚП (диклофенак 3,0 кунига 1 марта м/о №5).

• Қон реологиясини яхшилайдиган ва антиагрегант препаратлар (дипиридамол 2,0 + физ. эритма 0,9% – 200,0 в/и; реосорбилакт ёки реолактосорб 200,0 в/и; пентоксифиллин 5,0 + физ. эритма 0,9% – 200,0 в/и).

• Спазмолитик даволаш (но-шпа, дротаверин).

• Антиагрегант препаратлар (тромбопол ёки тромбо АСС 75-100 мг кунига 1 марта).

• Венотоник восита (препарат дозасига мувофиқ диосмин ҳосилалари).

• Гепарин таркибли малҳамлар (гепарин малҳами ёки лиотон гель) маҳаллий суртилади.

Шифохонадан чиқаришда тавсиялар. Қўлларни эластик бинтлар билан боғлаш, венотоникларни қабул қилиш, ХНН, коагулограмма назорати остида бевосита антикоагулянт препаратларни (варфарин, ксарелта) қабул қилиш.

ҚЎЛ-ОЁҚ МАГИСТРАЛ ҚОН ТОМИРЛАРИНИНГ ЖАРОҲАТЛАРИ

ХКТ-10. S 45, S 55, S 65, S 75, S 85, S 95

Таърифи. Қўл-оёқнинг магистрал қон томирларининг механик шикастланиши, турли даражадаги қон окимининг бузилиши ва қон йўқотилиши билан кечади.

Частотаси. Уруш бўлмаганда қўлларнинг магистрал қон томирлари шикастланишининг улуши 32,3 % ни, оёкларда – 58,8 % ни ташкил этади.

Патогенез. Қон томирнинг (артерия ёки вена) анатомик бутунлиги шикастланиши қўл-оёк, қўл ёки оёқ сегменти, аъзо ёки аъзолар тизимининг қон билан таъминланиши бузилишига олиб келади.

Таснифлаш. Н.А.Шор (1984 йил).

Очиқ шикастланиш.

1. Жароҳатланиш механизмига кўра:

• санчилган;

• кесилган;

• чопилган;

• эзилган;

• ўқотар қуролдан.

2. Қон томир шикастланиши хусусиятига кўра:

• кон томир оралиғига ўтмайдиган уринма яраланиш;

• ёнидан яраланиш;

• тешиб ўтувчи яраланиш;

• кон томирининг циркуляр узилиши, қон томири бўйлаб бир қисми олиб ташланган ҳолда;

• кон томирининг циркуляр узилиши, қон томири бўйлаб бир қисми олиб ташланмаган ҳолда.

3. Клиник намоён бўлишига кўра:
• «янги» яраланишлар:
а) ташқи қон кетиши;
б) анемия;
в) шок;
г) ишемия;
д) кўл-оёқ гангренаси.
• асоратли яраланишлар:
а) қон томир уриши билан гематома;
б) иккиламчи қон кетиш;
в) гематома йирингланши.
4. Атрофдаги тўқималар шикастланиш даражасига кўра:
• артерия ёки венанинг изоляцияланган шикастланишлари:
а) алоҳида;
б) кўп сонли.
• артерия ва венанинг биргаликда шикастланиши.
Ёпиқ шикастланиш.
1. Жароҳат механизмига кўра:
• зарба;
• сиқилиш;
• чўзилиш.
2. Қон томирнинг шикастланиш хусусиятига кўра:
• девор ичидаги гематомасиз қон томирнинг лат ейиши;
• девор ичидаги гематома билан қон томирнинг лат ейиши;
• қон томири айрим қатламларининг ёрилиши;
• томир девор барча қатламларининг ёрилиши:
а) томир девори ёнида;
б) циркуляр тарзда;
• томир девори барча қатламларининг эзилиши;
• қон томирининг суяк синиши ёки кўл-оёқнинг чиқиши туфайли сегментли сиқилиши;
• қон томир деворининг суяк синиғи билан тешилиши;
• ён шохчанинг қон томир танасидан узилиб кетиши.
3. Клиник намоён бўлишига кўра:
• «янги» шикастланишлар:
а) шок;
б) артериал томир спазмлари;
в) мушаклараро гематома;
г) ишемия;
д) кўл-оёқнинг гангренаси;

• асоратли шикастланишлар:
а) қон томир уриши бўлган гематома;
б) шикастланган кўл-оёк бўғимларидаги контрактура;
в) веноз ёки артериал томир етишмовчилиги.
4. Атроф тўқималарнинг шикастланиш даражасига кўра:
• изоляцияланган шикастланиши;
• магистрал қон томири ва атроф тўқималар ёки ички аъзоларнинг биргаликдаги шикастланиши.
Магистрал қон томирлари шикастланишининг оқибатлари:
• артериал томирнинг травматик аневризмаси;
• артериовеноз томирнинг травматик аневризмаси (артериовеноз томир тешилиши);
• боғланган қон томир касаллиги;
• ишемик (Фолькман ҳолатидаги) контрактура.

Белгилари. Қон томир проекциясида яранинг мавжудлиги, ташқи қон кетиши, ишемия ҳолатлари, кўл ёки оёқнинг сезгирлиги ва ҳаракатланиш бузилишлари, қон томир уриши бўлган шиш, умумий ҳолсизлик, кўп қон йўқотганда ҳушдан кетиш.

Анамнез*,**,***. «Янги» жароҳат ёки анамнезда жароҳат борлиги, шикастланиш вақтидан бошлаб шикастланиш хусусияти, биринчи тиббий ёрдам кўрсатиш хусусияти хос бўлади.

Текшириш*,**,***. Яраларнинг мавжудлиги ва жойлашуви, терининг оқариши, тери қопламларининг мармар ёки цианоз (кўкариш)туси, контрактуралар, деформациялар мавжудлиги. Гемодинамика кўрсаткичларини ўлчаш, кучли қон йўқотишда – артериал қон босимининг пасайиши, тахикардия.

Пальпация*,**,***. Яранинг атрофида таранглик мавжудлиги ва яра соҳасида патологик қон томир уриши аниқланади. Шу жойдаги ҳарорат (пасайиши), фаол ва пассив ҳаракатлар ҳажми, сезгирлиги, рефлексларни баҳолаш. Қон томир уришини тадқиқ этиш (шикастланиш сатҳидан дистал томонида қон томир уришининг сусайиши ёки йўқлиги).

Аускультация*,**,***. Қон томир уриши мавжуд бўлган гематоманинг устида систолик шовқин ёки артерия ва вена томирларининг биргаликдаги шикастланишида ҳамда артерио-веноз томир тешилиши ҳосил бўлганда систолик-диастолик шовқин бўлиши мумкин.

Дифференциал диагноз**,***.
Ёпиқ шикастланишларда ўсмалардан, геморрагик васкулитлардан фарқлаш лозим.

Лаборатория текширувлари:
Мажбурий:
Қоннинг умумий таҳлили**,***. Сийдикнинг умумий таҳлили**,***. Коагулограмма**,***. Қоннинг биокимёвий таҳлили**,***. Қон гуруҳи ва резус-омилни аниқлаш**,***.



4.8-расм. Сон артериясининг селектив ангиографияси.

Қўшимча:

Илмий мақсадда: Ўртача молекулаларни аниқлаш***. КАҲ (соғлом қўл-оёққа нисбатан)***. Ишемия ферментларини аниқлаш (КФК, КФК-МБ ва бошқалар)***.

Инструментал текшириш усуллари:

Бемор операция хонасига шошилинч олиб кирилади, лекин агар вақт бўлса, қуйидаги текширувлар ўтказилади.

ЭКГ, кўкрак кафасининг R-скопияси **,***.

Диагноз ноаниқ бўлганида:

Қўл-оёқ магистрал қон томирлари РДС текшируви**,***.

Контрастли модда билан МСКТ ёки селектив ангиография***.

Даволаш. Агар жгут ёки қаттиқ босувчи боғлама ечиб олинганида профузион қон кетиши кузатилса ёки магистрал қон томирининг шикастланишининг клиник манзараси бўлган таранг гематома бўлса, бемор зудлик билан операция хонасига олиб кирилади.

Агар шошилинч операцияга тавсиялар бўлмаса ва қон кетиши вақтинча тўхтаган бўлса, шок ҳолатидаги ва кучли намоён бўлган постгеморрагик анемия бўлган яраланганлар интенсив терапия палатасига юборилади (операциядан аввалги тайёрлаш сифатида).

Диагнози ноаниқ бўлганида ва магистрал артериялар шикастланишига шубҳа бўлганида, агар вақт бўлса, селектив ангиография ёки контрастли модда билан МСКТ бажарилади (4.8-расм).

Операция хонасида магистрал артерия томири бўйлаб қон оқишини тиклаш ёки қуйидагилар ёрдамида қон кетишини якуний тўхтатиш амалиёти бажарилади (4.9–4.10-расм):

- ён томони бўйлаб чок қўйиш;
- циркуляр чок қўйиш;
- аутовена билан томирни протезлаш;
- вена томири билан аутошунт ёки протез билан шунт қўйиш;
- қон томирига лигатура қўйиш.

Юмшоқ тўқималарнинг кенг шикастланишлари ва эзилган яралари, яранинг йиринглаши, қўл ёки оёқнинг тракцион узилишлари, III даражали нурланиш касаллигида – қўл ёки оёқ ампутацияси бажарилади (мажбурий чора).

Агар бирга кечган жароҳатлар ва қон кетиш хавфи бўлмаса, магистрал қон томирларида тикловчи операциялар вақтида томир ичига гепарин юборилади (75 ТБ/кг).

Геморрагик шок юзага келган беморларда интраоперацион гемо- ва плазмотрансфузия амалга оширилади.

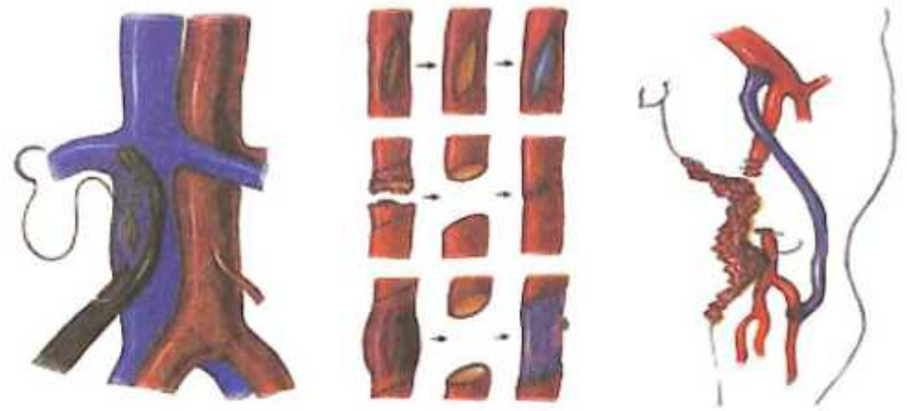

4.9-расм. Қон томирлари жароҳатларида реконструктив операция турлари (ён томонлама чок қўйиш, циркуляр чок қўйиш, аутовена билан томирни протезлаш ва аутовена билан томирни шунтлаш).



4.10-расм. Учини ён томонига қилиб анастомоз қўйиш ва ён томонлама чок қўйиш турлари.

Оёқларнинг жароҳатларида артериянинг шикастланиши кўпинча яқин атрофда ўтувчи веналар шикастланиши билан бирга кечади. Жароҳатнинг жойлашуви ва хусусиятига кўра томирга лигатура қўйиш, ён ва циркуляр чок қўйиш ҳамда аутовена билан ямоқ қўйиб пластика қилиш мумкин.

Оғир суяк синишида остеосинтез ва қўл/оёқнинг нормал анатомик ҳолатини тиклаш томирлардаги жарроҳлик амалиётидан аввал амалга оширилиши лозим.

Уйқу артерияси шикастланиши гумон қилинганда шошилинч жарроҳлик амалиёти зарур бўлади. Уни бажариш учун абсолют кўрсатмалар қуйидагилардан иборат:

ўчоқли неврологик белгилар, қон томир уриши бўлган ёки ортиб борувчи гематома, қон кетишининг давом этиши, нафас олиш йўллари ўтказувчанлигининг бузилиши. Неврологик белгилар, айниқса, тўмток жисм билан жароҳатланишда артерия шикастланишидан кейин бир неча соат ёки

сутка ўтганидан сўнг пайдо бўлиши мумкин. Бунда гемипарез, гемиплегия, бош чаноқ нервларининг (IX, X, XI ва XII) дисфункцияси, Горнер синдроми бўлиши мумкин.

Кичик шикастланишларда артерияга томир чоки қўйилади.

Агар чок қўйиб тикиш томир оралиғи торайишига олиб келса, яра четлари янгиланганидан кейин вена бўлаги билан аутопластика бажарилади.

Ички уйқу артериясининг кенг шикастланишларида, нуксонни ёпиш учун ташқи уйқу артериясининг участкасидан фойдаланиш мумкин. Ташқи уйқу артериясининг шикастланишида уни боғлаш мумкин.

Операциядан кейинги терапия:

Таъсир доираси кенг бўлган антибиотиклар.

Бевосита таъсир этувчи антикоагулянт воситалар (гепарин 5000 ТБ тери остига суткасига 4 марта, ҚИВ назорати остида).

Наркотик бўлмаган ёки наркотик бўлган оғриксизлантирувчи воситалар.

Қон микроциркуляцияси ва реологиясини яхшилайдиган препаратлар (дипиридамол 2,0 + физ. эритма 0,9% – 200,0 в/и; реосорбилакт ёки реолактосорб 200,0 в/и; пентоксифиллин 5,0 + физ. эритма 0,9% – 200,0 в/и).

НЯҚП (диклофенак 3,0 кунига 1 марта м/о №5).

Инфузион терапия.

Оғир даражали постгеморрагик анемияда гемо- ва плазмотрансфузия тайинланади.

Шифохонадан чиқаришда тавсиялар. Шикастланган қон томир сегменти бўйича жисмоний зўриқишни чеклаш, бевосита таъсир этувчи антикоагулянт воситалар (варфарин, ксарелто) МНО, коагулограмма назорати остида.

ҚЎЛ-ОЁҚЛАРНИНГ ЎТКИР ИШЕМИЯСИ

ХКТ-10. I 74

Таърифи. Ўткир ишемик синдром қўл ёки оёқдаги артериал қон оқимининг тўсатдан тўхтатиш ёки жиддий ёмонлашуви билан боғлиқ бўлади, бу эса унинг яшаб қолиш имкониятига хавф туғдириши мумкин.

Патогенез. Ўткир артериал ўтказувчанликнинг йўқолиши артериялар эмболияси, тромбози ва спазмларини ўз ичига олади, макро-, кейин эса микрогемодинамика бузилиши оқибатида ишемия ривожланиши, қўл-оёқнинг нерв-мушак аппаратининг функционал ҳолатини сифат ўзгаришлари, тўқималарда кучли ифодаланган таркибий ва метаболик бузилишлар, бунинг натижасида эса ҳужайравий ўтказувчанлик бузилишларини келтириб чиқаради, мушакларнинг субфасциал шишлари ва тўқималарнинг фасциал футляр-ғилофларда кучли сиқилиши ривожланади, бу эса гипоксия ҳолатларини янада кучайтиради.

Таснифлаш. В.С. Савельев (1972):

I А – парестезиялар, тинч ҳолатида совиб қолиши,

I Б – парестезиялар, совиб қолиши + оғриқ,

II А – оғриқлар, анестезия, парезлар,

II Б – оғриқлар, анестезия + тўлиқ даражали плегия,

III А – оғриқлар, анестезия, плегия + субфасциал шишлар,

III Б – оғриқлар, анестезия, плегия, субфасциал шишлар + мушаклар контрактураси.

Белгилари. Шикастланган қўл ёки оёқда оғриқ, увишиш ҳисси ва совиб қолиши, тери қопламларининг оқиш ёки мармар рангда бўлиши, қўл ёки оёқдаги фаол ҳаракатларнинг бузилиши ва оғирроқ даражаларида мушакларнинг субфасциал шишлари, ишемик мушак контрактураси кабилар пайдо бўлиши мумкин.

Анамнез*,**,***. Анамнезда тебранма аритмия, миокард инфаркти, юрак нуқсонлари, артерия пункциясидан кейинги ҳолат борлигига эътибор берилади, ўткир тромбозларнинг энг кўп учрайдиган сабаби эса атеросклероз ҳисобланади, бунда тромбоз аниқ белгиси бўлмаган ярали бляшка фонида бирламчи ҳолат ёки узоқ мавжуд бўлган окклюзион-стенотик жараён фонида иккиламчи ҳолат сифатида ривожланиши мумкин. Охирги ҳолатда анамнезда вақт-вақти билан такрорланувчи чўлоқланиш борлигини аниқлаш лозим.

Текшириш*,**,***. Текширишда тери қопламларининг рангига (оқиш, цианотик, мармар тусли), қўл ёки оёқдаги фаол ҳаракатлар бузилишига эътибор берилади.

Пальпация*,**,***. Тери маҳаллий ҳароратининг пасайиши, шикастланган қўл ёки оёқда сезгирлик пасайиши ёки йўқлиги, қўл ёки оёқ мушакларини пайпаслаганда оғриқ, окклюзиядан дистал йўналишдаги сатҳларда артерияларда қон томир уришининг йўқлиги. Ишемиянинг оғир даражаларида – мушакларнинг субфасциал шишлари, ишемик мушак контрактураси борлиги қайд этилади.

Аускультация*,**,***. Агар тромбоз узоқ мавжуд бўлган атеросклеротик окклюзион-стенотик жараён фонида юзага келган бўлса, кўп ҳолларда окклюзия жойида проксимал йўналишда магистрал артерияларнинг проекцияси устида систолик шовқин эшитилади.

Дифференциал диагноз**,***. Сурункали артериал етишмовчилик, ишалгия, миалгия, артрозо-артрит билан ўтказилади.

Лаборатория текширувлари:

Мажбурий: Қоннинг умумий таҳлили**,***. Қоннинг ивиши вақти**,***. Коагулограмма**,***. Қоннинг биокимёвий таҳлили**,***.

Қўшимча:

Қон гуруҳи (агар оператив даволаш режалаштирилса)**,***.

Инструментал текшириш усуллари:

Мажбурий:

ЭКГ, кўкрак қафасининг R-скопияси**,***.

Қўшимча:

Пульсоксиметрия**,***.

Операциядан аввал ва кейин магистрал томирлар РДС текшируви**,***.

ЭхоКГ (эмболия ҳолатларида, манбани аниклаш учун)***.

Шубҳали ҳолатларда ёки артериялар тромбозида:

Контрастли модда билан МСКТ, селектив ангиография***.

Даволаш.

В.С. Савельев бўйича ишемиянинг I А – I Б даражасида – тромбозларда динамик кузатув билан консерватив терапия ва эмболия ҳолатларида шошилинч операция тайинланади.

Ишемиянинг II А – IIА даражасида – тромб- ёки эмболэктомия, зарур бўлганда – реконструктив тикловчи операция – шунт қўйиш (аутовена ёки синтетик протез), ангиопластика.

Ишемиянинг III Б даражасида – қўл ёки оёкнинг ампутацияси тавсия этилади.

Агар артерия тромбози бўлган беморда жаррохлик амалиётини амалга ошириш мумкин бўлмаса ёки бемор миокард инфарктининг ўткир фазасида бўлса, консерватив терапия тавсия этилади, баъзи ҳолларда перидурал катетер ўрнатилади.

Консерватив терапия қуйидагиларни ўз ичига олади:

• Антикоагулянтлар билан терапия (Гепарин билан даволаш 5000–10 000 ТБдан бошланади тўйинтирадиган доза в/и, кейин 5000 ТБдан тери остига суткасига 4 марта ҚИВ назорати остида).

• НЯҚП (диклофенак 3,0 кунига 1 марта м/о №5).

• Қон реологиясини яхшилайдиган ва антиагрегант препаратлар (дипиридамол 2,0 + физ. эритма 0,9%–200,0 в/и; пентоксифиллин 5,0 + физ. эритма 0,9%–200,0в/и).

• Спазмолитик терапия (но-шпа, дротаверин).

• Қон микроциркуляциясини яхшилайдиган ва метаболик ацидозни бартараф этиш мақсадида қўлланадиган препаратлар (сукцинасол 200,0 в/и, реосорбилакт ёки реолактосорб 200,0 в/и).

• Антиоксидантли терапия (актовегин 10,0 + физ. эритма 0,9%–200,0 в/и).

• Антиагрегант препаратлар (тромбопол ёки тромбо АСС 75–100 мг кунига 1 марта).

• Наркотик бўлмаган ёки наркотик бўлган оғриқсизлантирувчи дорилар.

Операциядан олдинги тайёрлаш. Операция майдонини санация қилиш ва тукларни кириш, умумий анестезияда – ошкозон-ичак трактини тайёрлаш (ошкозонни ювиш, тозаловчи ҳукна). Анестезия тури – умумий (интубацион-наркоз) ёки маҳаллий.

Жаррохлик амалиёти усулини танлаш – клиник манзара, инструментал текшириш маълумотларига кўра белгиланади.

Операциядан кейинги даволаш. Стандарт консерватив терапияга таъсир доираси кенг бўлган антибактериал препаратлар қўшилади.

Шифохонадан чиқаришда тавсиялар. Аста-секин фаоллаштириш, дезагрегантлар (тромбопол, тромбоАСС, курантил), бевосита таъсир этувчи антикоагулянт воситалар (варфарин, ксарелта) МНО, коагулограмма назорати остида.

ҚОРИН АОРТАСИ АНЕВРИЗМАСИНИНГ ЁРИЛИШИ

ХКТ-10. I 71.

Таърифи. Қорин аортасининг аневризмаси деб унинг диаметри (нормада 1,8-2,0 см) 2 марта ва ундан кўп кенгайиши ҳисобланади. Амалиётда 89-96% беморларда қорин аортасининг аневризмаси инфраренал жойлашувда бўлишини билиш муҳим. Аневризманинг ёрилиши ушбу касалликнинг энг кўп учрайдиган ва оғир асорати бўлиб, аорта девори бутунлигининг бузилиши ва қоннинг паравазал майдонга ёриб чиқиши билан характерланади. Қорин орқа майдонига (65-85 %), ўн икки бармокли ичакка (24-26%), корин бўшлиғига (14-23%), жуда кам ҳолларда пастки кавак венага қон ёриб чиқиши мумкин. Адабиётларда ушбу касалликда ўлим ҳолати 60 % дан 90% гача ташкил этиши келтирилган.

Патогенез. Патогенезида тўлиқ бўлмаган ёрилиш фарқланади – бу аневризма деворининг йиртилиши ва субадвентициал гематоманинг ҳосил бўлишидир. Баъзан дистал фенестрация бифуркация соҳасида юз беради. Аневризманинг бўшлиқ бўлмаган ёрилиши вақт ўтиб, айниқса, артериал гипертензия мавжуд бўлганида доимий тўлиқ бўлиб қолади ва ушбу касалликнинг якуни деб ҳисобланади.

Аневризма ёрилиши учун иккита асосий шарт зарур бўлади: аневризматик қопчанинг деворида деструктив-некротик ўзгаришлар ва гемодинамик бузилишлар (унинг ён томони деворига қон босимининг кучайиб бориши).

Қорин аортаси аневризмаларини **классификация**.

Этиологиясига кўра:

1. Туғма.
2. Орттирилган:

а) яллиғланган (специфик ва носпецифик);

б) яллиғланмаган (атеро-склеротик, травматик).

Морфологиясига кўра:

1. Ҳақиқий.
2. Ёлғон.
3. Қат-қат ажралувчи.

Шаклига кўра:

1. Қопсимон.
2. Диффуз шаклида.

Клиник кечишига кўра:

1. Асоратсиз.
2. Асоратли (ёрилиш).
3. Қат-қат ажралувчи.

Жойлашувига кўра:

I тури – қорин аортасининг проксимал сегментаневризмалари, висцерал шохлар қамраб олинади.

II тип – инфраренал сегментаневризмаси, бифуркация нуқтаси қамраб олинмайди.

III тури – инфраренал сегментаневризмаси, аорта ва бифуркация нуқтаси ёнбош артериялари ажралиши –қамраб олинган.

IV тури – қорин аортасининг тотал шикастланиши.

Амалиётда кўпчилик беморларда (89-96%) корин аортасининг аневризмаси инфраренал жойлашувда бўлишини билиш муҳим.

Белгилари. Қорин аортаси аневризмаси ёрилишининг клиник белгилари ва кечиши биринчи навбатда ушбу асоратнинг жойлашувига боғлиқ бўлади. Унга учта белги хос бўлади: оғрик, қориндаги қон томир уриши сезилган хосила ва гипотония. Беморлар бутун корин ва бел соҳаси бўйлаб ўткир оғрик ва уларнинг қовуқ ёки чот соҳасига таркалишидан шикоят қилади, ўткир ўта кучлиқон кетишининг клиник манзараси (коллапс, шок, окариш, муздек тер босиши) тез ривожланади. Аневризма пастки кавак венага ёрилганида нафас етишмаслиги, юракнинг уриб кетиши, оёкларнинг шишларига шикоят қилади.

Анамнез*,**,***. Анамнезда қорин соҳасида қон томир уриши сезиладиган ҳосиланинг пайдо бўлиши, бел соҳасида симилловчи оғрик ёки оғирлик хисси, ошқозон-ичак тракти фаолиятининг бузилиши. Ёрилишнинг клиник манзараси учун бел соҳасида ва қоринда кучли оғриқнинг тўсатдан бошланиши хос бўлади, кўпроқ артериал қон босими кўтарилиши фонида учрайди.

Текшириш*,**,***. Ўта кучли қон кетишда геморрагик шокнинг клиник манзараси тез ривожланади.

Пальпация*,**,***. Қорин шиши аниқланади, қорин ўрта чизиғидан чапрокда кучлироқ ифодаланган қон томир уриши хусусиятига эга бўлган зич-эластик ҳосила пайпасланади. Перкутор усулда қориннинг пасайиб борувчи қисмларида жарангсиз овоз эшитилади.

Аускультация*,**,***. Ичак перистальтикасининг кучсизлиги ёки умуман эшитилмаслиги, 75% ҳолатларда қон томир уриши сезилган ҳосиланинг устида систолик шовқин эшитилади.

Дифференциал диагноз**. Аорта ёнида жойлашганда узатувчи қон томир уришига эга бўлиб, аневризмага ўхшаш бўлиши мумкин бўлган ошқозон, ошқозон ости бези ўсмаси ва лимфатик тугунлар конгломерати ҳамда аорта ёнида жойлашиб узатувчи қон томир уришига эга бўлган буйрак

ўсмалари ёки тақасимон буйрак, пасайган буйрак, ҳаракатланувчи буйрак, ингичка ичакдаги қаткориннинг катта лимфосаркомаси билан ўтказилади.



4.11-расм. Қорин аортасининг РДС текшируви (корин аортаси ўлчамининг ортиши).

Лаборатория текширувлари:

Мажбурий: Қоннинг умумий тахлили**,***. Сийдикнинг умумий тахлили**,***.

Қоннинг ивиш вақти**,***. Коагулограмма**,***. Қоннинг биокимёвий тахлили**,***. Қон гуруҳини аниқлаш**,***.

Инструментал текшириш усуллари:

Мажбурий:

ЭКГ,**,***.

Қорин бўшлиғи УТТ ёки аортанинг РДС текшируви (4.11-расм.)***.

Қўшимча:

Кўкрак қафасининг рентгенографияси ёки R-скопияси **,***.

ЭхоКГ ***.

МСКТ (4.12-расм) ва контрастли модда билан МСКТ ***.

ОИТга ёрилишга шубҳа бўлганида – ЭФГДС (фавқулодда ҳолатларда эҳтиёткорлик билан бажарилади)***.

Даволаш. Қорин аортаси аневризмасининг ёрилиши шошилинч операцияни талаб қилади.

Операциядан аввалги тактика ва жаррохлик йўли билан даволаш тамойиллари:

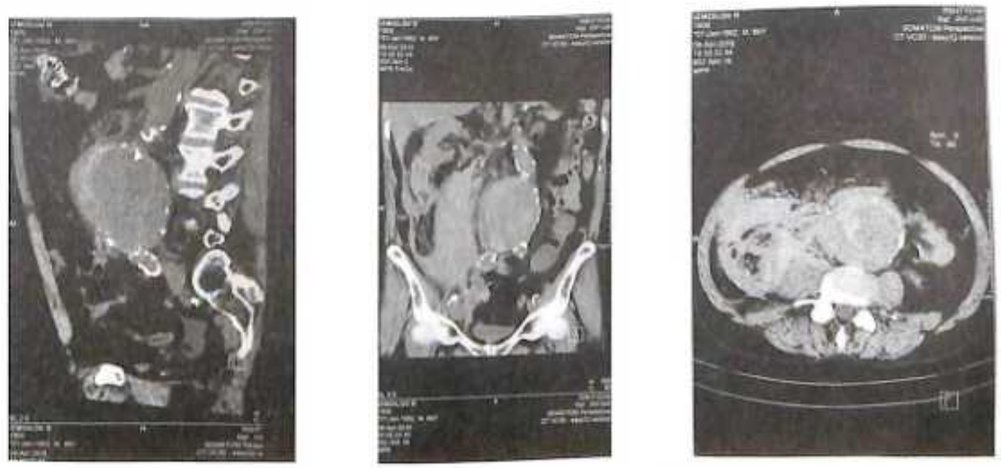

4.12-расм. Қорин аортаси аневризмасининг МСКТ-белгилари.

• шокка қарши терапияни амалга ошириш,

• систолик артериал қон босимининг 90-100 мм.сим.уст.дан кўтарилишига интилиш керак эмас,

• амалиётдан аввалги барча тайёрлаш (сийдик копига катетер қўйиш, ошкозонга зондни киритиш) операция хонасида ўтказилади,

• беморга наркоз бериш вақтигача операцияга тўлик тайёрланиши, жаррохлар бригадаси эса шошилинч жаррохлик чораларига тайёр бўлиши керак.

Операция: Аневризма резекцияси ва аортани копча ичида протезлаш (4.13-расм) ёки бифуркацияли аорта-сон йўналишида протезлаш.

Операциядан кейинги даволаш.

Консерватив терапия қуйидагиларни ўз ичига олади:

• Таъсир доираси кенг бўлган антибактериал препаратлар.

• Операциядан 1-2 сутка ўтгач антикоагулянтлар билан даволаш (гепарин 5000 ТБдан тери остига суткасига 4 марта ҚИВ назорати остида).

• Қон реологиясини яхшилайдиган ва антиагрегант препаратлар (дипиридамол 2,0 + физ. эритма 0,9% – 200,0 в/и; пентоксифиллин 5,0 + физ. эритма 0,9% –200,0 в/и).

• Қон микроциркуляциясини яхшилайдиган ва метаболик ацидозни бартараф этиш мақсадида қўлланадиган препаратлар (сукцинасол 200,0 в/и, реосорбилакт ёки реолактосорб 200,0 в/и).

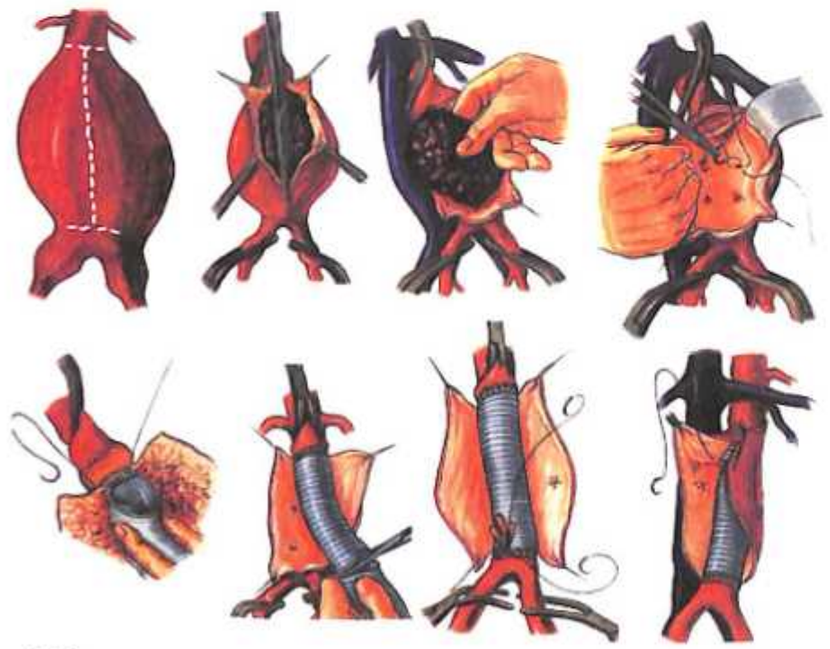

4.13-расм. Корин аортаси аневризмасининг резекцияси ва аортани копча ичида протезлаш.

• Антиоксидантлар билан терапия (актовегин 10,0 + физ. эритма 0,9% – 200,0 в/и).

• Спазмолитик терапия (но-шпа, дротаверин).

• НЯҚП (диклофенак 3,0 кунига 1 марта м/о №5).

• Антиагрегант препаратлар (тромбопол ёки тромбо АСС 75-100 мг кунига 1 марта).

• Наркотик бўлмаган ёки наркотик бўлган анальгетиклар.

• Симптоматик даволаш.

• Зарур бўлганда гемо- ва плазмотрансфузия.

Шифохонадан чиқаришда тавсиялар. Аста-секин фаоллаштириш, дезагрегант воситалар (тромбонет, зилт, плавикс), қонда холестерин даражасини назорат қилган ҳолда гиполипидемик препаратлар (аторис, симекар, липримар), АБ назорати остида гипотензив препаратлар.

ОЁҚЛАРНИНГ КРИТИК ИШЕМИЯСИ

ХКТ-10. I 70.

Таърифи. Критик ишемия атамаси қуйидаги клиник белгиларни ўз ичига олади: 2 ҳафтадан ортиқ муддат давомида тинч ҳолатдаги ишемик оғриқ (Фонтен-А.В.Покровский бўйича ишемиянинг III даражаси) ва трофик яралар ёки оёқ бармоқларининг гангренаси мавжудлиги (Фонтен-А.В.Покровский бўйича ишемиянинг IV даражаси).

Патогенез. Магистралар териляларда стенозлар ёки окклюзия окибатида критик ишемия ҳолатида шикастланган оёқдаги қон оқими шунчалик камки, компенсатор механизмлар, биринчи навбатда коллатерал қон оқими мавжудлигига карамай, периферик микроциркуляциянинг оғир бузилишлари юзага келади, бу эса тўқималарнинг кучли ифодаланган гипоксиясига олиб келади.

Белгилари*,**,***. Беморларда асосий шикоятлар оғриқ ва тинч ҳолатда қўл ёки оёқдаги совиб кетиш ҳисси, трофик ўзгаришлар (ишемик яра) борлиги ҳисобланади.

Анамнез*,**,***. Анамнезда вақт-вақти билан такрорланувчи чўлокланиш ва кейинчалик оғриксиз юриш масофасининг камайиши, тинч ҳолатда оғриқ пайдо бўлиши, қўл ёки оёқда узоқ тузалмайдиган трофик ўзгаришлар беморларнинг ушбу гуруҳи учун ўзига хос белги ҳисобланади.

Текшириш*,**,***. Кўрик вақтида болдир мушакларининг гипотрофияси, тукларнинг сийраклашиши, тирноқ пластиналарининг деформацияси ва синувчанлиги, дистал йўналишдаги сегментларда тери копламининг окариши, ишемик яралар борлиги эътиборни ўзига каратади.

Пальпация*,**,***. Асосий белгиси окклюзия жойидан пастда тегишли нуқталарида қон томир уришининг йўқлиги ҳисобланади.

Аускультация*,**,***. Магистрал артерияларнинг стенотик шикастланиш жойларида систолик шовкин аникланиши.

Дифференциал диагноз**,***. Ўткир артериал томир беркилиб колиши, неврологик касалликлар, артрозо-артритлар билан ўтказилади.

Лаборатория текширувлари:

Мажбурий: Қоннинг умумий таҳлили**,***. Сийдикнинг умумий таҳлили**,***.

КИВ**,***. Коагулограмма**,***. Қоннинг биокимёвий таҳлили**,***. Қондаги канд миқдори**,***.

Қўшимча:

Қон гуруҳини аниқлаш (агар оператив даволаш режалаштирилса)**,***.

Инструментал текшириш усуллари:

Мажбурий:

ЭКГ, кўкрак кафасининг R-скопияси **,***.

Қўшимча:

Пульсоксиметрия**,***.

Магистрал қон томирларининг РДС текшируви**,***.

ЭхоКГ ***.

Оператив даволашни ўтказиш учун:

Контрастли модда билан МСКТ ёки селектив ангиография***.

Даволаш.

Консерватив терапия қуйидагиларни ўз ичига олади:

- Антикоагулянтлар билан терапия (гепарин 5000 ТБдан тери остига суткасига 4 марта ҚИВ назорати остида).
- Қон реологиясини яхшилайдиган ва антиагрегант препаратлар (дипиридамол 2,0 + физ. эритма 0,9%–200,0 в/и; пентоксифиллин 5,0 + физ. эритма 0,9%–200,0в/и
- Спазмолитик терапия (но-шпа, дротаверин).
- Қон микроциркуляциясини яхшилайдиган ва метаболик ацидозни бартараф этиш мақсадида қўлланадиган препаратлар (сукцинасол 200,0 в/и, реосорбилакт ёки реолактосорб 200,0 в/и).
- Антиоксидантная терапия (актовегин 10,0 + физ. эритма 0,9%-200,0 в/и).
- Антиагрегант препаратлар (тромбопол ёки тромбо АСС 75-100 мг кунига 1 марта).
- НЯҚП (диклофенак 3,0 кунига 1 марта м/о №5).
- Наркотик бўлмаган ёки наркотик бўлган анальгетиклар.

Амалиётдан аввалги тайёрлаш – ошқозон-ичак трактини тайёрлаш (ошкозонни ювиш, тозаловчи ҳуқна). Жарроҳлик амалиёти усулини танлаш –РДС текшируви, МСКТ-ангиография маълумотларига кўра белгиланади.

Анестезия тури жарроҳлик амалиёти хусусиятига боғлиқ бўлади (умумий эндотрахеал наркоз, эпидурал анестезия, маҳаллий анестезия).

Оператив даволаш ташхис қўйилгандан сўнг болдир ва товон сатҳида периферик қон оқими ўзани сақланиб қолганида ва реконструктив тиклов-

чи операция учун шароит мавжуд бўлганида ўтказилади. Реваскуляризация мақсадида операцияларнинг қуйидаги турлари ўтказилади:

- *Бифуркацияли аорта-сон томирига шунт қўйиш.*
- *Чизиқли аорта-сон томирига шунт қўйиш.*
- *Аутовеноз трансплантант ёки синтетик протез билан сон-тақим ости проксимал ёки дистал йўналишда шунт қўйиш.*
- *Сон чуқур артерия оғзининг пластикаси.*

Томирнинг периферик ўзани шикастланганида селектив ангиография ва ***артерия томирларининг транслюминал баллонли ангиопластикаси ва стентланиши*** *тавсия этилади.*

Операциядан кейинги даволаш*. Стандарт консерватив терапияга таъсир доираси кенг бўлган антибактериал препаратлар қўшилади.*

Шифохонадан чиқаришда тавсиялар*. Аста-секин фаоллаштириш, дезагрегант воситалар (тромбонет, зилт, плавикс), қонда холестерин даражасининг назорати остида гиполипидемик препаратлар (аторис, симекар, липримар).*

МИЯ ҚОН АЙЛАНИШИНИНГ ЎТИБ КЕТУВЧИ ВА ЎТКИР БУЗИЛИШЛАРИДА ҚОН ТОМИРЛАРИ ЖАРРОҲЛИГИ

ХКТ-10. I 67.

Таърифи. Бош миянинг қон айланишида иштирок этувчи экстракраниал артериялар ўтказувчанлигининг бузилиши ёки бош мияда қон айланишининг бузилиши бўлган ишемик ўчоқ ривожланиши оқибатида мия қон айланишининг вақт-вақти билан пайдо бўладиган бузилишлари, бош айланиши, бош оғриқлари, ҳушидан кетиш ёки ҳуш бузилиши ҳамда геми - ҳолат шаклида намоён бўлади.

Патогенез. Атеросклероз 90 % ҳолатларда ҚМЕ (қон томир мия етишмовчилиги) пайдо бўлишига сабаб бўлади. Ушбу касалликнинг брахиоцефал жойлашувида патологик анатомия қуйидагилар билан тавсифланади – брахиоцефал артериялар, айниқса каротид бифуркациялари атеросклеротик бляшкалар, бошқа жойлашувлардан фарқли равишда, бляшканинг қалинлиги сатҳига тўсатдан кучли қон талашиши ҳисобига тез ўсишга мойил бўлади, бунда томир оралиғи ўткир равишда тораяди ва окклюзияга ҳолатига олиб келиши мумкин.

Таснифлаш. А.В. Покровский бўйича:

а) белгиларсиз кечиши;

б) ўтиб кетувчи бузилишлар ёки транзитор ишемик хуружлар;

в) дисциркулятор энцефалопатия;

г) инсульт ёки унинг оқибатлари фарқланади.

Белгилари. Бош оғриғи, бош айланиши, хотира ва ҳуши бузилиши, қулоқдаги шовқин, кўриш ўткирлигининг бузилиши, аъзолар функцияларининг бузилиши, геми-ҳолатлар (қон айланишига оид белгилар - гемипарез ёки гемиплегия).

Текшириш*,**,***. Уйқу артерияларини пайпаслаганда – уйқу артерияларида томир уришининг йўқлиги ёки сусайиши. Иккала қўлда АБни аниқлаш. Уйқу ва ўмров ости артерияларнинг аускультациясида – шовқинли белгилар.

Дифференциал диагноз**,***. Умумий гемодинамика ўзгаришлари натижасида бош мия қон айланиши бузилишини аниқлаш.

Лаборатория текширувлари:

Мажбурий: Қоннинг умумий таҳлили**,***. Сийдикнинг умумий таҳлили**,***.

ҚИВ**,***. Коагулограмма**,***. Қоннинг биокимёвий таҳлили**,***. Қондаги қанд миқдори**,***.

Қўшимча:

Қон гуруҳини аниқлаш (агар оператив даволаш режалаштирилса)***.

Инструментал текшириш усуллари:

Мажбурий:

ЭКГ, кўкрак қафасининг R – скопияси ***.

Қўшимча:

Пульсоксиметрия**,***.

Магистрал қон томирларининг РДС текшируви (4.14-расм)**,***.

ЭхоКГ ***.

Оператив даволашни ўтказиш учун:

Контрастли модда билан МСКТ ёки селектив ангиография***.

Бирламчи ва иккиламчи инсультнинг жаррохлик профилактикаси, инсультдан кейинги даврда реабилитация даврини қисқартириш максадида текширувлар (РДС, МСКТ-ангиография) қон томир жаррохлиги бўлимига ётқизиш учун мезон деб ҳисобланади.



4.14-расм. ИУА оралиғида атеросклеротик бляшка.

Даволаш. Уйқу артерияларида бошланғич даврдаги реваскуляризацияловчи амалиётлар ИУАнинг гемодинамик аҳамиятига эга бўлган шикастланиши (стеноз >60%) ва анамнезда кайд этилган ҳеч бўлмаса бир маротаба бош миянинг транзитор ишемик хуружи ҳолати ҳамда атеросклеротик бляшканинг эмбологен хусусияти мавжуд бўлганида бажарилади.

Операциядан олдинги тайёрлаш – ошкозон-ичак трактини тайёрлаш (ошкозонни ювиш, тозаловчи ҳукна). Анестезия тури – умумий эндотрахеал наркоз.



4.15-расм. Уйқу артерияларидаги операция турлари (эверсион КЭЭ ва очиқ КЭЭ).

Жаррохлик амалиёти усулини танлаш – РДС, ангиография ва МСКТ текширув маълумотларига кўра белгиланади.

Операциялар (4.15-расм):

• Умумий уйқу артерияси ва ички уйқу артерияси стенозлари ташхиси қўйилганда ва бош миянинг ишемияга қониқарли чидамлилиги бўлганида эверсион каротидли эндартерэктомия операцияси бажарилади.

• Ички уйқу артерияси деворларининг кальцинирланган атеросклеротик узоқ шикастланишлари аниқланганида ва бош миянинг ишемияга чидамлилиги паст бўлганида анъанавий каротидли эндартерэктомияни бажариш асосли бўлади.

• Операциядан аввалги текширувда умумий уйқу артериясини босиш натижасида ўзини ёмон хис килиши аниқланганида жаррохлик амалиёти (анъанавий каротидли эндартерэктомия) вақтинча шунт ёрдамида бажарилади.

• Ички уйқу артериясининг оғзидан бошлаб давом этувчи тромбози ёки окклюзияси ташхиси қўйилганида, операция – бош мияда қон айланишини яхшилаш учун (25% гача) экстра- ва интракраниал анастомозлар воситасида (оқимни кўз артерияси оркали ўтказиш) уйқу артерияси бифуркациясини текшириш ва ташки уйқу артерияси оғзининг аутоартериал ёки веноз пластикасини бажариш тавсия этилади.

Операциядан кейинги даволаш.

Консерватив терапия қуйидагиларни ўз ичига олади:

• Антикоагулянтлар билантерапия (гепарин 5000 ТБдан тери остига суткасига 4 марта ҚИВ назорати остида).

• Таъсир доираси кенг бўлган антибактериал препаратлар.

• Қон реологиясини яхшилайдиган ва антиагрегант препаратлар (дипиридамол 2,0 + физ. эритма 0,9% – 200,0 в/и; пентоксифиллин 5,0 + физ. эритма 0,9% –200,0 в/и)

• Мия қон айланишини яхшилайдиган препаратлар, ноотроп воситалар (винпоцетин 2,0 + физ. эритма 0,9% – 200,0 в/и).

• Антиоксидантлар билан даволаш (актовегин 10,0 + физ. эритма 0,9% – 200,0 в/и).

• Антиагрегант препаратлар (тромбопол ёки тромбо АСС 75–100 мг кунига 1 марта).

• НЯҚП (диклофенак 3,0 кунига 1 марта №5).

• Наркотик бўлмаган ёки наркотик бўлган оғриксизлантирувчи дорилар.

Шифохонадан чиқаришда тавсиялар. Аста-секин фаоллаштириш, дезагрегант воситалар (тромбонет, зилт, плавикс), қонда холестерин даражасининг назорати остида гиполипидемик препаратлар (аторис, симекар, липримар), невропатолог назорати ва реабилитация.

АОРТАНИНГЖАРОҲАТЛАНИШЛАРИ

ХКТ-10. S 25, S 35

Таърифи. Аорта девори анатомик бутунлигининг аневризмалар шаклланиши билан қисман бузилиши ҳамда гематома ҳосил бўлиши ёки кўкрак, ёки корин бўшлиғи, ковак аъзо ичига ёки ташқарисига профуз қон кетиши ривожланиши билан тўлиқ бузилиши.

Патогенез. Қон кетиши ривожланиши ёки аневризма ёки гематомалар шаклланиши билан томир девори бутунлигининг қисман ёки тўлиқ бузилишига олиб келган бевосита ёки билвосита механик таъсир.

Белгилари. Оғриқ, ташқи ёки ички қон кетишининг клиник манзараси, ички аъзолар ёки қўл-оёқлар қон билан таъминланишининг бузилиши белгилари. Тешиб ўтувчи жароҳатда аортанинг исталган жойи шикастланиши мумкин. Кўкракнинг тўмтоқ жароҳатида, одатда аорта ёйининг чап ўмров ости артерияси остидаги артериал боғлама сатҳида ёрилиши юз беради (бундай жароҳатларнинг энг кўп учрайдиган механизми – кескин тормозланишда кўкрак билан ҳаракатсиз жисмга урилиш). Диафрагманинг аортал тешиги ёнида кўтарилувчи аорта ва пасайиб борувчи аортанинг ёрилиши камроқ учрайди.

Аввалига жароҳатланган шахснинг ҳолати қониқарли бўлиши мумкин. Лекин исталган пайтда гематома ёки ёлғон аневризма катталашиши ва унинг девори ёрилиши натижасида тўсатдан ўлим ҳолати юз бериши мумкин.

Дифференциал диагноз*,**,***. Кўкрак ва корин бўшлиғи аъзоларининг, қорин орти майдонининг, кавак веналарининг очиқ ёки ёпиқ шикастланиши.

Лаборатория текширувлари:

Мажбурий:

Қоннинг умумий таҳлили**,***, коагулограмма**,***, қон гуруҳи ва резус-омилни аниқлаш**,***.

Қўшимча:

Қоннинг биокимёвий таҳлили**,***.

Инструментал текшириш усуллари:

Қўшимча:

ЭКГ**,***,

Кўкрак қафасининг R-скопияси (операциядан кейин)**,***.

Диагноз ноаниқ бўлганида – аорта ва қўл-оёқ магистрал қон томирларининг РДС текшируви***.

Контраст модда билан МСКТ. Селектив ангиография***.

Операциядан олдинги тайёрлаш – минимал, операция хонасида ўтказилади.

Анестезия тури – умумий (интубацион наркоз).

Даволаш. Аорта ёрилганида жароҳатланганларнинг кўпчилиги воқеа жойида вафот этади. Касалхонага ётқизилганлар ичида ташхис қўйилмаган ва даволаш ўтказилмаган бўлса, биринчи суткада ўлим ҳолатлари 50% ни ташкил этади.

Диагноз аниқланганида шошилинч жарроҳлик амалиётини ўтказиш зарур. Кўкрак аортаси жароҳатланганида оператив кириш усули – чап томонлама орқа-ён торакотомияси. Агар фақат кўтарилувчи аорта жароҳатланиб, пасайиб борувчи аорта шикастланмаган бўлса, бўйлама стернотомия; қорин аортаси шикастланганида – ўрта чизиқ бўйлаб тўлиқ лапаротомия қўлланади.

Одатда протез билан аорта пластикаси бажарилади; баъзан томир нуқсонини тикиб, чок қўйиш мумкин.

Операциядан кейинги даволаш.

Консервативная терапия.

• Антикоагулянтлар билан даволаш, гепарин 5000 ТБдан тери остига суткасига 4 марта ҚИВ назорати остида.

• НЯҚП (диклофенак 3,0 кунига 1 марта м/о №5).

• Қон реологиясини яхшилайдиган ва антиагрегант препаратлар (дипиридамол 2,0 + физ. эритма 0,9% – 200,0 в/и; реосорбилакт ёки реолактосорб 200,0 в/и;пентоксифиллин 5,0 + физ. эритма 0,9% – 200,0 в/и).

• Спазмолитик терапия (но-шпа, дротаверин).

• Антиагрегант препаратлар (тромбопол ёки тромбо АСС 75-100 мг кунига 1 марта).

• Венотоник восита (препарат дозасига кўра диосмин ҳосилалари).

Шифохонадан чиқаришда тавсиялар. Жисмоний зўриқишларни чеклаш. Билвосита таъсир этувчи антикоагулянтлар.

ҚЎЛ-ОЁҚЛАРНИНГ ҚЎШМА ОЧИҚ ЖАРОҲАТЛАРИ

ХКТ-10. XIX S 40-S 99 синфи, S 45, S 55, S 65, S 75, S 85, S95, S 47, S 48, S 57, S 58, S 67, S 68, S 77, S 78, S 87, S 88, S 97, S 98 дан ташқари

Таърифи. Қўл-оёклар анатомик тузилмаларининг очиқ механик шикастланиши.

Патогенез. Механик омиллар таъсирида қўл-оёқ анатомик тузилмалари бутунлигининг бузилиши.

Таснифлаш. Шикастловчи омил тури, шикастланишнинг хусусияти, қўл ёки оёқнинг шикастланган сегментида қон айланишининг ҳолати, бошқа жароҳатларнинг мавжудлигига кўра классификацияланади.

Клиник белгилари*, **, ***. Қўл-оёқ ёки унинг сегменти очиқ жароҳатининг сатҳи ва хусусиятига кўра белгиланади.

Текширув баённомаси. Беморнинг умумий ҳолати ва жароҳат олинган вақтини баҳолаш. Яранинг хусусияти ва жойлашуви, қўл ёки оёқда ярадан дистал йўналишда қон айланиши ҳолатини аниқлаш, патологик ҳаракатчанлик ҳамда ҳаракатланиш ва сезгирлик бузилишларининг мавжудлиги.

Лаборатория текширувлари:

Мажбурий:

Қоннинг умумий таҳлили**,***. Қонда алкоголь даражаси (кўрсатмага кўра)**,***.

Агар умумий анестезия режалаштирилса – қоннинг биокимёвий таҳлили (билирубин, креатинин, мочевина)**,***, коагулограмма**,***, қон гуруҳини аниқлаш**, ***, резус-омилни аниқлаш**,***.

Қўшимча:

Гепарин тайинланганда ҚИВ**, ***.

Сийдикнинг умумий таҳлили**, ***.

КИҲ***.

Инструментал текшириш усуллари:

Мажбурий:

R-графия, пульсоксиметрия**, ***.

Қўшимча:

ЭКГ, кўкрак кафасининг R-скопияси **, ***.

Операциядан кейинги даврда: йирик сегментлар шикастланишида – РДС**, ***, артериография (кўрсатмага кўра), клопидогрель тайинланганда - ФҚТВ**, ***.

Диагностика ва шифохонага ётқизиш мезонлари. Диагнозда шикастланишнинг жойлашуви, сатҳи, хусусияти ва турини, қон айланишининг бузилиш даражасини, тузилмалар ҳолатини, шок бор-йўқлигини кўрсатиш керак.

Операциядан олдинги тайёрлаш: қон кетишида – босиб турувчи боғлам қўйиш, зарур бўлганида – жгут, шина билан вақтинча иммобилизациялаш,

оғриқсизлантирувчи дориларни юбориш, қоқшолни олдини олиш. Агар зарур бўлса – гемодинамикани нормаллаштириш: АБни ошириш, ЦҚҲни тўлдириш. Қоқшолга қарши анатаксин – профилактик дозаси (тери остига қилинади). Умумий наркозда – ошқозон-ичак трактини тайёрлаш (ошқозонни ювиш, тозаловчи ҳукна), маҳаллий наркозда –сегментни тайёрлаш.

Анестезия тури – умумий (интубацион наркоз) ёки маҳаллий.

Даволаш. Шошилинч оператив даволаш.

Жарроҳлик амалиёти усулини танлаш – шикастланиш хусусиятига кўра белгиланади.

Ўтказилган чоралардан кейин – агар вақт имкон берса – жароҳатланган вақтдан бошлаб 12 соатгача – тўлиқ ҳажмдаги амалиёт: ярани пухта текшириш ва тозалаш, зарур бўлганида суяк ичидаги ёки ўчоқдан ташқари остеосинтез, мушак пайлари, қон томирлари ва нервларини тиклаш. Қўл ёки оёқни гипсли лангета билан иммобилизациялаш.

Жароҳатлангандан сўнг 12 соатдан кўпроқ муддат ўтгач, қўл ёки оёқда қон айланишининг компенсацияси шарти билан, шунингдек, беморнинг аҳволи ўта оғир даражада бўлганида, совуқ даврда (2–3 ҳафтадан кейин) тиклаш операциясини бажариш билан ярага бирламчи жарроҳлик ишловини бериш билан чекланиш мумкин.

Операциядан кейинги даволаш. Агар операциядан аввал қўл-оёкнинг ишемияси мавжуд бўлса, операциядан кейин реперфузион синдром ҳолатини камайтириш учун антиоксидантлар тайинланади. Анальгетиклар, антибиотик препаратлар, зарур бўлганда –қон реологияси, микроциркуляциясини яхшилаш учун, ЦҚҲни тўлдириш, гемодинамикани меъёрлаштириш учун препаратлар тайинланади. Операциядан кейинги яра маҳаллий санация қилинади.

Шифохонадан чиқаришда тавсиялар. Жисмоний зўриқишларни чеклаш, реабилитация.

ҚЎЛ ВА ОЁҚ СЕГМЕНТЛАРИНИНГ ТЎЛИҚ ВА НОТЎЛИҚ ТРАВМАТИКАМПУТАЦИЯЛАРИ

ХКТ-10. S 47, S 48, S 57, S 58, S 67, S 68, S 77, S 78, S 87, S 88,S 97, S 98

Таърифи. Қўл ёки оёқ сегментининг тўлиқ ёки қисман қисмларга ажратилиши.

Патогенез. Бутун қўл-оёқ ёки унинг сегменти узилишига олиб келган турли хусусиятдаги травматик таъсир.

Таснифлаш. Сегмент қисмининг ажратилиш даражасига кўра: тўлиқ ёки кисман. Жароҳат хусусиятига кўра: гильотинали (тўлиқ ва нотўлиқ), скальпирланган (қўлқоп ечиб олиниши каби), электр арраси билан ампутация (тўлик ва нотўлиқ), эзиб пачоқлаш билан ампутация, узилиш шаклида (тракцион) ампутация.

Белгилари. Жароҳатнинг сатҳи ва хусусияти билан белгиланади.

Текширув баённомаси*,**,***. Беморнинг умумий ҳолати ва жароҳат олинган вактни баҳолаш. Қўл-оёқ қисмининг ажратилишининг хусусиятини ва сатҳини аниқлаш. Тўлиқ бўлмаган ампутацияда – қўл ёки оёқ сегментида ярадан дистал йўналишда қон айланишининг ҳолати, патологик ҳаракатчанлик ҳамда ҳаракатланиш ва сезгирлик бузилишларининг мавжудлигини баҳолаш. Тўлиқ ампутацияларда – сегментнинг ҳолати ва уни етказиб бериш қоидаларига риоя қилинганлигини аниқлаш.

Лаборатория текширувлари:

Мажбурий:

Қоннинг умумий таҳлили*,**,***.

Қонда алкоголь даражаси (кўрсатмага кўра)**, ***.

Агар умумий анестезия режалаштирилса – қоннинг биокимёвий таҳлили (билирубин, креатинин, мочевина), коагулограмма, қон гуруҳи, резус-омилни аниқлаш**,***.

Қўшимча:

Гепарин тайинланганда ҚИВ**, ***.

Сийдикнинг умумий таҳлили**, ***.

КАҲ текшируви***.

Инструментал текшириш усуллари:

Мажбурий:

R-графия, пульсоксиметрия**, ***.

Қўшимча:

ЭКГ, кўкрак кафасининг R-скопияси **, ***.

Операциядан кейинги даврда: йирик сегментлар шикастланишида – РДС**, ***, артериография (кўрсатмага кўра), клопидогрель тайинланганда – ФҚТВ**, ***.

Диагностика ва шифохонага ётқизиш мезонлари. Диагнозда сегмент қисми ажратилишининг хусусияти ва сатҳи, ампутация тури, қон айланиши бузилишининг даражаси кўрсатилади.

Шифохонага ётқизилгандан кейинги тадбирлар: қон кетишида – босиб турувчи боғлам қўйиш, зарурат бўлганда – жгут, шина билан вақтинча иммобилизациялаш, оғриксизлантирувчи дориларни юбориш, қоқшолни олдини олиш. Агар зарур бўлса – гемодинамикани меъёрлаштириш: АБни ошириш, ЦҚҲни тўлдириш. Тўлиқ ампутацияларда – олиб келинган сегмент текширилганидан ва реплантабеллиги баҳоланганидан сўнг яхшилаб ювилади ва операциягача +3-+4°С ҳароратдаги совутгичга жойлаштирилади.

Операциядан олдинги тайёрлаш – умумий наркозда (ошқозон-ичак трактини тайёрлаш), гемодинамикани баркарорлаштириш.

Анестезия тури – умумий ёки маҳаллий.

Жаррохлик амалиёти усулини танлаш – шикастланишнинг хусусиятлари ва инструментал текшириш маълумотларига кўра белгиланади.

Даволаш. Ўтказилган чоралардан кейин – шошилинч оператив даволаш – реплантация – чўлтоқ қўл ёки оёқ ва унинг сегментини пухта текшириш, тозалаш ва бирламчи жаррохлик ишловини бериш, суяк ичидаги ёки ўчоқдан ташқари остеосинтез, шикастланган мушак пайлари, қон томирлари ва нервларни тиклаш. Қўл ёки оёкни гипсли лангета билан иммобилизациялаш.

Операциядан кейинги даволаш. Операциядан кейин – оғриксизлантирувчи дорилар, антибиотик препаратлар, бевосита таъсир этувчи антикоагулянт воситалар (гепарин), қон реологияси, микроциркуляциясини яхшилаш учун ЦҚҲни тўлдириш, гемодинамикани меъёрлаштириш учун препаратлар, реперфузион синдром ҳолатини камайтириш учун антиоксидант воситалар тайинланади.

Шифохонадан чиқаришда тавсиялар. Жисмоний зўриқишларни чеклаш. Антикоагулянтлар. Антиагрегант препаратлар. Реабилитация.

ТЕРИ ВА ЮМШОҚ ТЎҚИМАЛАРНИНГ ТРАВМАТИК НУҚСОНЛАРИ.

ХКТ-10. XIX синфи. S49.7, 57, 59.7, 61, 67, 68.

Таърифи. Қўл-оёқ сегментларининг очиқ жароҳатлари (яралар),тери ва юмшоқ тўқималарнинг кенг кўламли нуқсонлари, баъзан тери остидаги тузилмалар шикастланиши билан бирга келади.

Таснифлаш. Шикастланиш жойлашуви, хусусиятлари ва кенглиги даражасига, бошқа тери ости тузилмаларининг шикастланиши мавжудлигига кўра.

Клиник белгилари. Тери нуқсонининг жойлашуви ва майдони ҳамда бошқа анатомик тузилмалар шикастланиши мавжудлиги билан белгиланади.

Текширув баённомаси *,**,***. Беморнинг умумий ҳолати ва жароҳат олиш механизмини ҳамда вақтини баҳолаш. Яранинг хусусиятини ва жойлашувини, қўл-оёқдаги қон айланишининг ҳолатини аниқлаш, тери остидаги анатомик тузилмалар (мушак пайлари, артериялар, вена томирлари ва нервлар) шикастланиши, патологик ҳаракатчанлик мавжудлигини баҳолаш.

Лаборатория текширувлари:

Мажбурий – қон ва сийдикнинг умумий таҳлили, ҚИВ. Қўшимча (мажбурий бўлмаган) – шифохонага ётқизганда ва бир кундан кейин коагулограмма.

Инструментал текшириш усуллари:

Мажбурий – йўқ. Қўшимча (кўрсатмага кўра) – қўл-оёқ суякларининг рентгенографияси.

Диагностика ва шифохонага ётқизиш мезонлари. Диагнозда қўл ёки оёк сегменти шикастланишининг хусусияти ва жойлашуви, тери ости анатомик тузилмалар шикастланиши, шок ҳолатининг мавжудлиги кўрсатилиши керак.

Даволаш. Текшириш ва текширувлар ўтказилишидан кейин – жарроҳлик йўли билан даволаш тактикасини аниқлаш. Қон кетишида – босиб турувчи боғлам, зарур бўлганда – жгут қўйиш, оғриксизлантирувчи дориларни юбориш, қоқшолни олдини олиш. Агар зарур бўлса – гемодинамикани меъёрлаштириш: АБни ошириш, ЦҚҲни тўлдириш.

Ўтказилган чоралардан кейин – шошилинч оператив даволаш.

Анестезия тури. Кўпинча – маҳаллий, кам ҳолларда– ўтказгичли, баъзан кенг кўламли шикастланишларда – в/и ёки эндотрахеал наркоз бажарилади.

Операция. Ярани пухта текшириш ва тозалаш, яранинг мажақланган ва кучли ифлосланган четларини киркиб олиш. Зарур бўлганда – суяк ичидаги ёки ўчоқдан ташқари остеосинтез, шикастланишлар мавжуд бўлганда – мушаклар пайлари, қон томирлари ва нервларни тиклаш.

Тери пластикасининг турли усулларидан фойдаланган ҳолда мавжуд тери нуқсонларининг усти ёпилади:

– маҳаллий (яқиндаги зоналардан олиб тери парчаларини кўчириб ўтказиш),

– тери юзасидаги нуқсонларда – тўлиқ қатламли ёки парчаланган трансплантатлар билан эркин тарздаги тери билан аутопластика, шу жумладан утиль қилинган тери ҳам қўлланиши мумкин,

– биргаликдаги, иккита аввалги услубларни биргаликда қўллаш.

Юмшоқ тўқималарнинг кенг кўламли нуқсонлари ва тагидаги анатомик тузилмалар шикастланиши ёки очилиши ҳолатида узоқроқ тана юзасидан озиқлантирувчи оёқчалар устидаги тери парчалари билан терининг пластикаси бажарилади:

– бир, икки парракли тери парчалари (Блохин-Конверс ва Холевич бўйича),

– қувурсимон пояли ўткир бўлаклар,

– микротомирли оёқчада (анастомозлар билан ёки уларсиз) тўқималар мажмуаларини кўчириш (трансплантация).

Зарур бўлганда, қўл ёки оёкни иммобилизациялаш.

Операциядан кейинги даволаш: анальгетиклар, яллиғланишга қарши препаратлар, антибиотиклар, трансплантация қилиш ҳолатида эса антикоагулянтлар, спазмолитик воситалар ва қон микроциркуляциясини яхшилайдиган воситалар. Ҳар куни Бетадиндан фойдаланиб, боғлама қўйиш. Терининг эркин трансплантатлари устини босиб турувчи «пелотларни» 96% ёки 70% этил спирти билан 8-10 кун давомида намлаб туриш.

10-14 кундан кейин чокларни ечиш ва пелотларни олиб ташлаш.

Шифохонадан чикаришда тавсиялар. Узоқроқ тана юзаларидан озиқлантирувчи оёқчалар устидаги тери парчалари билан терининг пластикаси бажарилганда улар битганидан кейин 2-боскич – озиқлантирувчи оёқчани кесиб ташлаш талаб этилади, контурли пластикани бажариш учун балки 3-боскичи ҳам бўлиши мумкин.

V БЎЛИМ

УРОЛОГИЯ

ТАНОСИЛ АЪЗОЛАРИ ТИЗИМИНИНГ ШИКАСТЛАРИ

Таносил аьзолари тизимининг шикастланиши қўшма жароҳат 10% и да учрайди, шунинг учун шифокорлар гуруҳ таркибида доимо уролог бўлиши лозим.

БУЙРАК ШИКАСТЛАРИ

Шифр МКБ-10. S 37.0

Аниқланиши: тинчлик даврида улар кам учрайди, табиий офатлар (ер қимирлаши, вулқон отилиши, сув тошқини ва бошқа) ва уруш даврида эса одам қурбонлари сони ортиши билан уларнинг сони кескин ошади. Тинчлик даврида асосан ички, уруш даврида – очиқ шикастлар ёки ичкарига кирувчи шикастлар учрайди. Шикастлар икки катта гуруҳга: ички ва очиқ шикастларга ажралади. Бу гуруҳларнинг ҳар бирида шикастлар табиатига кўра ажралиб турувчи, бир неча аъзолар бир вақтда шикастланганда – қўшма, турли қуроллар (механик, кимёвий, термик, радиацияли)таъсирида вужудга келган қўшма шикастларга бўлинади. Буйрак шикастланиши таносил аъзолари тизими шикастининг энг кўп учрайдиган кўриниши бўлиб, абдоминал (корин бўшлиғига оид) жароҳатларнинг 3-10%ида учрайди.

Хатар омиллари: гидронефроз, пионефроз, туғма аномалияси,тақа шаклли буйрак, тос суяги дистопияси, буйрак шиши, буйрак кистаси.

Патогенез: зарб ейиш жараёнида буйрак қовурға, умуртқа ёки унинг парчалари, ҳамда косача-жом тизими суюқлигидан вужудга келадиган гидродинамик таъсир натижасида шикастланади.

Буйрак шикастларини классификация: (American Association for the Surgery of Trauma (AAST) organ injury severity score for the kidney) (5.1-жадвал):

5.1- жадвал

Даража	Шикаст табиати
I	Буйрак контузия (турли зарблардан вужудга келган чекланган шикаст), кўпсонли паренхиматоз қон қуйилиши. Паренхиматоз ёрилишларисиз чекли капсула ости гематомаси.
II	Чекланган буйраколди гематомаси. Буйрак паренхимасининг буйрак бўшлиқ тизимига кирмаган чукурлиги < 1см бўлган ёрилиши.

III	Буйрак паренхимасининг буйрак бўшлиқ тизимига кирмаган чуқурлиги > 1см бўлган ёрилиши.
IV	Буйрак паренхимасининг буйрак бўшлиқ тизимига кирган ёрилиши. Буйракнинг йирик артерия ва веналарининг шикастланиши.
V	Буйракнинг мажакланиши. Буйракнинг буйрак дарвозасидан ёрилиши.

Симптоматика:

Ушбу холатлар мавжудлигида буйрак шикастланишига шубҳа туғилади:

- гематурияда;
- бел соҳасида конталаш бўлса;
- Th 8-12 умуртқалар синганда;
- барқарор бўлмаган гемодинамика (артериал босимнинг кескин тушиб кетиши)да;
- корин ёки бел соҳасининг ичга ёриб кирган жароҳатида.

Гематурия мавжудлиги буйракда жароҳатланиш борлиги ёки оғирлигини кўрсатувчи энг муҳим омиллардан биридир. Симптомларнинг одатдаги учлиги: бел соҳасидаги оғриқлар, гематурия ва бел соҳасида шиш мавжудлиги бир вақтнинг ўзида 40-60% холатларда учрайди. Буйрак шикастланиши клиник намоён бўлишининг энг кўп учрайдиган белгилари бел соҳасидаги оғриқлар (75%) ва гематурия (90%).

Дифференциал диагноз: корин бўшлиғи аъзолари – жигар, талоқ, туткич (қаткорин) томирлари.

Кўрикдан ўтказиш протоколи:

- Шикоятларни эшитиш (жароҳат механизми ва унинг рўй бериш вақтига аҳамият қилиш), ҳаёти ва касалланиш анамнези.
- Объектив кўрик (уролог, абдоминал хирург, лозим бўлса торакал хирург, травматолог ва нейрохирург).

Лаборатория текширувлари.

Мажбурийлари:

- Қоннинг умумий таҳлили.
- Қондаги креатинин ва мочевина.
- Гематокрит.
- ЭКГ.
- Қон гуруҳи, Rh-омил.
- Пешобнинг умумий таҳлили.

Қўшимчалари:

- Қоннинг ивиш вақти.

Ускунали усуллар.

Мажбурийлари:

- Буйракнинг, корин парда орти бўшлиғининг, корин бўшлиғи аъзоларининг УТТ, корин бўшлиғидаги эркин суюқликни аниклаш (5.1-расм)*.

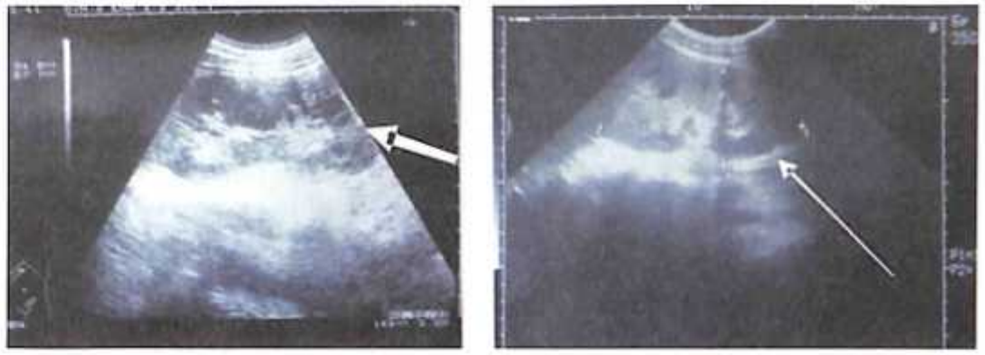

5.1-расм. Буйракнинг епик жароҳатидаги УТ-тасвир.

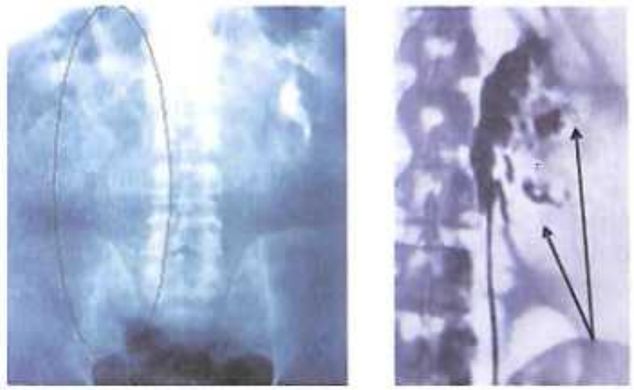

5.2-расм. Буйрак жароҳатидаги экскретор урография ва ретроград пиелография урография (шикастланган буйрак томонда фаолият йўқлиги, ретроград пиелографияда контраст модданинг экстравазацияси қайд этилади).

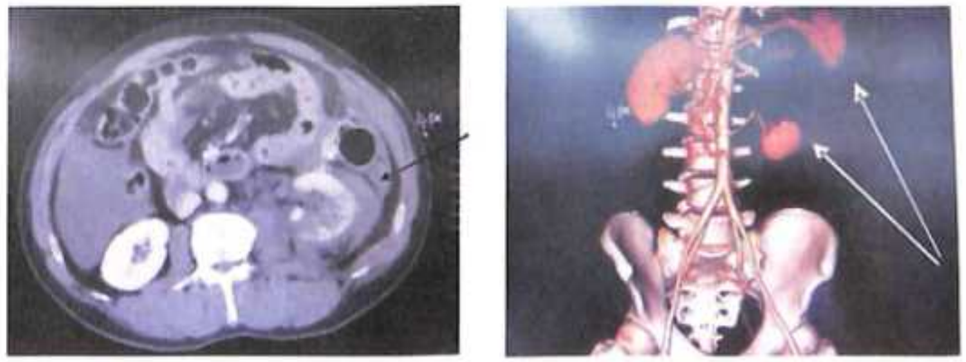

5.3-расм. Экскретор урографияга 5.4-расм. КСКТ. Чап буйрак МСКТ (корсаткич ёрилишининг 3D реконструкцияси ёрилишини кўрсатаяпти).

• КТ бўлмаса – экстравазация мавжудлигига (5.2-расм)* экскретор урография (40 мл триамбраст 76% ли).

• КТ бўлса – юқори пешоб йўлларини контрастлаб МСКТ, қўшма жароҳатларда эса, кўрсаткичлар бўйича қорин бўшлиғи аъзоларининг МСКТ (5.3-ва 5.4-расмлар)*.

Қўшимчалари:

• Қовуқнинг УТТ.

Даволаш.

I–II даражада консерватив даволашга кўрсаткичдир (барқарор гемодинамика, таянч-ҳаракат аппаратида ва/ёки қорин бўшлиғи аъзоларида қўшма шикастларнинг йўқлиги, экскретор урографияда контраст модданинг экстравазацияси йўқлиги).

• Қатъий ётиш режими.

• Кенг кўламли таъсир этувчи антибиотиклар: гентамицин, мушак ичига суткасига 80 мг × 3 марта.

• (цефазолин, мушак ичига суткасига 1г × 2 марта, 4-5 кун).

Гемостатик терапия:

• Микрогематурияда: этамзилат натрий мушак ичига суткасига 2,0 × 2 марта 3-4 кун ёки викасол мушак ичига суткасига 1,0 × 2 марта 3-4 кун.

• Макрогематурияда қўшимча: е-аминокапрон кислота венага суткасига 100 мл в/в × 2 марта 2-3 кун.

Мониторинг:

• Лаборатория тадқиқотлари (УҚТ, УСТ, буйракнинг УТТ) 2-суткада ва шифохонадан чиқиш олдидан.

• Стационарда ётишнинг ўртача муҳлати – 5-6 кун.

• Буйракнинг III даражали жароҳатида (микрогематурия, макрогематурия, буйрак ҳаракатининг чекланиши ва УТТ кўрсатмасига кўра субкапсуляр гематома, шикастланган буйрак томонда контраст модда ажралишининг пасайиши ёки йўқлигида ва КТ-тадқиқот маълумотлари) барқарор гемодинамикада консерватив терапияга максимал риоя қилиш лозим. Нур диагностикасининг қўшимча усулларидан фойдаланиш: буйракнинг селективангиографияси. Барқарор бўлмаган гемодинамикада қорин парда орти бўшлиғи ва буйракни тафтишлаш мақсадида шошилинч операция қилиш*.

• Буйракнинг ажралиб турган жароҳати: барқарор гемодинамикада консерватив терапияга максимал риоя қилиш. Нур диагностикасининг қўшимча усулларидан фойдаланиш: буйракнинг селективангиографияси. Барқарор бўлмаган гемодинамикада – люмботомия, тафтиш, буйрак паренхимасининг якка ёки кўп сонли ёрилишларини тикиш ва косача-жом тизимини дренажлаш*.

• Қорин бўшлиғи аъзоларининг ва/ёки таянч-ҳаракат аппаратининг шикастланиши билан қўшма буйрак жароҳати: лапароскопия, абдоминал хирург

ва травматолог иштирокидаги лапаротомия, тафтиш, буйрак паренхимасининг якка ёки кўп сонли ёрилишларини тикиш ва косача-жом тизимини дренажлаш*.

Операциядан кейинги муқаддима.

• Қатъий ётиш режими.

• Кенг кўламли таъсир этувчи антибиотиклар: гентамицин, мушак ичига суткасига 80 мг × 3 марта.

• (цефазолин, 1г × 2 марта ёки цефтриаксон, мушак ичига суткасига 1,0 × 2 марта 4-5 кун).

Гемостатик терапия:

• Этамзилат натрий мушак ичига суткасига 2,0 × 2 марта 3-4 кун ёки викасол мушак ичига суткасига 1,0 × 2 марта 3-4 кун.

• Альфа-аминокапрон кислота венага суткасига 100 мл х 2 марта 2-3 кун.

• Инфузион терапиянинг ҳажми гемодинамик кўрсаткичларнинг циркуляция қилувчи қон ҳажми (ЦҚҚҲ) етишмовчилиги ва сутка давомида ажраб чиққан пешоб миқдорига боғлик (венага реосорбилакт 400 томчи, венага инфезол 400 томчи, венага дисоль ва/ёки ацесоль 400 томчи)3-4 кун.

Мониторинг:

• Лаборатория тадқиқотлари (УҚТ, УПТ 3-4 сутка. 7-8 суткада УТ таҳлил ва буйрак дренажи олингандан кейин 12-14 суткада.

• Стационарда ётишнинг ўртача муҳлати – 12-14 кун.

• Буйрак шикастланишининг IV даражасида барқарор бўлмаган гемодинамикада шошилинч хирургик даволаш мақсадга мувофиқ: ички аъзолар шикастланганлиги шубҳасида лапаротомия, буйрак паренхимасининг қуйи ва юқори УҚТблари буйрак артерияси ва веналари шикастланганида тикиш ва/ёки сегментар резекция ҳамда косача-жом тизимининг дренажи лозим.

• Буйрак дарвозалари, йирик томирлар тикланмайдиган қолатда зарарланган жароҳатли буйрак шикастларида нефрэктомия зарур.

Операциядан кейинги мукаддима.

• Жароҳат боғловларини кунда алмаштириш.

• 8-10 кун қатъий ётиш режими.

• Кенг кўламли таъсир этувчи антибиотиклар: гентамицин, мушак ичига суткасига 80мг × 3 марта.

• (цефазолин, 1г × 2 марта ёки цефтриаксон, мушак ичига суткасига 1,0 × 2 марта 4-5 кун).

Гемостатик терапия:

• Этамзилат натрий мушак ичига суткасига 2,0 × 2 марта 3-4 кун ёки викасол мушак ичига суткасига 1,0 × 2 марта 3-4 кун.

• s-аминокапрон кислота венага суткасига 100 мл × 2 марта 2-3 кун.

• Инфузион терапиянинг ҳажми гемодинамик кўрсаткичларнинг циркуляция қилувчи қон ҳажми (ЦҚҚҲ) етишмовчилиги ва сутка давомида ажраб

чиққан пешоб миқдорига боғлиқ (венага реосорбилакт 400 томчи, венага инфезол 400 томчи, венага дисоль ва/ёки ацесоль 400 томчи.) 3-4 кун.

Мониторинг:

• Лаборатория тадқиқотлари (УҚТ, УПТ 3-4 сутка. УТ – мониторинг.

• Стационарда ётишнинг ўртача муҳлати – 12-14 кун.

• Буйрак шикастланишининг V даражасида шошилинч операция қилиш максадга мувофиқ: лапаротомия ёки люмботомия, аъзони сақлаб қолиш имкони бўлмаганда – нефрэктомия.

Операциядан кейинги мукаддима.

• Жароҳат боғловларини кунда алмаштириш.

• Қатъий ётиш режими.

• Кенг кўламли таъсир этувчи антибиотиклар: гентамицин, мушак ичига суткасига 80мг х 3 марта.

• (цефазолин, 1г × 2 марта ёки цефтриаксон, мушак ичига суткасига 1,0 × 2 марта 4-5 кун).

Гемостатик терапия:

• Этамзилат натрий мушак ичига суткасига 2,0 × 2 марта 3-4 кун ёки викасол мушак ичига суткасига 1,0 × 2 марта 3-4 кун.

• s-аминокапрон кислота венага суткасига 100 мл х 2 марта 2-3 кун.

• Инфузион терапиянинг ҳажми гемодинамик кўрсаткичларнинг циркуляция қилувчи қон ҳажми (ЦҚҚҲ) етишмовчилиги ва сутка давомида ажраб чиққан пешоб миқдорига боғлиқ (венага реосорбилакт 400 томчи, венага инфезол 400 томчи, венага дисоль ва/ёки ацесоль 400 томчи.) 3-4 кун.

Мониторинг:

• Лаборатория тадқиқотлари (УҚТ, УПТ) 3-4 сутка. УТ – мониторинг.

Стационарда ётишнинг ўртача муҳлати – 12-14 кун.

Анестезиянинг кўриниши. Ички қон кетиш белгилари ва шокда – фақат эндотрахеал наркоз.

Операция қилиш усулини танлаш.

• Агар ускуналар тўлиқ бўлса лапароскопия. Лапароскопия диагнозни аниқлашга, мос операция қилишгача бўлган вақтни қисқартиришга ёрдам беради.

• Лапаротомия. Ички аъзолар шикастланганлиги аниқланган ҳолатларда.

• Люмботомия, тафтиш, буйрак паренхимасининг якка ва кўп сонли ёрилишларини тикиш ва косача-жом тизимининг дренажи.

Операция ҳажми.

• буйрак паренхимасининг қуйи ва юқори УҚТблари буйрак артерияси ва веналари шикастланганида аъзони сақлаб қолиш учун тикиш ва/ёки сегментар резекция ҳамда косача-жом тизимининг дренажи лозим.

• Буйрак дарвозалари, йирик томирлар тикланмайдиган ҳолатда зарарланган жароҳатли буйрак шикастларида нефрэктомия зарур.

• Шифохонадан чиқаришдаги тавсиялар: аъзоларни сақлаб қолиш операцияларини ўтказган шахсларга буйракнинг УТТ назорат, тураржойдаги уролог назоратида камида 2 йил туриш лозим.

Шифохонадан чиқиш мезонлари:

• Оғриқ синдроми йўқлиги.

• Сийишнинг табиийлиги.

• Динамикада ижобий УТ-тасвир.

СИЙДИК-НАЙ ЖАРОҲАТЛАРИ

Шифр МКБ-10. S 37.1.

Аниқлаш. Қориннинг ёпиқ жароҳатларида пешоб-найнинг алоҳида жойлашган шикастлари деярли учрамайди, қўшма жароҳатларда эса бошқа аъзоларнинг зарарланганлиги сабабли беморнинг умумий аҳволи оғирлигидан бу аъзоларга диагноз қўйиш қийинлашади. Фақат пешоб окишлари ва жароҳатдан пешоб чиқиши пешоб-най шикастланганлиги ҳақида ўйлантиради. Кўпинча пешоб-найлар тос соҳаси аъзолари операцияларида ёки пешоб-най ичида бажариладиган амалиёт (катетеризация, тошлар экстракцияси ва ҳоказо) пайтида жароҳатланади.

Патогенез – жароҳат механизми, ятроген шикаст, қорин ва бел соҳаси жароҳати (шиш, гематома), Th 8-12 қовурғаларнинг синиши.

Табақалаш:

I даража: фақат гематома;

II даража: айлана ёрилиши< 50%;

III даража: айлана ёрилиши>50%;

IV даража: тўлиқ ёрилиш < 2 см девазкулиризацияли; V даража: тўлиқ ёрилиш > 2 см девазкулиризацияли.

Симптоматика. Пешоб-най жароҳатининг асосий симптомлари гематурия, пешоб окишлари жойларидаги оғриқ, тана ҳароратининг ошишидир, пешоб-найни боғлаб қўйилганда бел соҳасида, пешоб пассажи бузилишидан келиб чиқадиган хуружли оғриқлар ва жароҳат тарафида пешоб ажралмаслиги биринчи ўринга чиқади, буйрак пальпациясида қаттиқ оғриқ пайдо бўлади. Иккала пешоб – найнинг шикастланиши анурияни келтириб чикаради. Ўз вақтида қилинмаган диагноз ва даволашда пешоб-най жароҳати пешоб окмасига, перитонит белгилари пайдо бўлишига ёки корин пардаси орқа соҳаси ҳамда тос клетчаткасининг флегмонасига олиб келади.

Дифференцияланган диагноз. Қорин бўшлиғи аъзолари – жигар, талоқ, қатқорин томирлари, гинекологик касалликлар.

Кўрик протоколи:

• Шикоятларни тинглаш (жароҳат механизми ва рўй бериш вақтига аҳамият қилиш), ҳаёти ва касалланиш анамнези.

• Объектив кўрик (уролог, абдоминал хирург, гинеколог).

Лаборатория тадқикотлари.

Мажбурийлари:

• Қоннинг умумий таҳлили.

• Қондаги креатинин ва мочевина.

• Қон гуруҳи, Rh-омил.

• Пешобнинг умумий таҳлили

• Пешобнинг бактериологик текшируви*.

• ЭКГ.

Қўшимчалари:

• Қоннинг ивиш вақти.

• Коагулограмма.

Ускунали усуллар:

Мажбурийлари:

• Буйракнинг, қорин парда орқа соҳасининг, қорин бўшлиғи аъзоларининг УТТ ва қорин бўшлиғида эркин суюклик борлиги.

• Экскретор урография*.

Қўшимчалари:

• Ретроград уретеропиелография*.

Даволаш.

I даража (барқарор гемодинамика, таянч-ҳаракат аппарати ва/ёки қорин бўшлиғи аъзоларининг қўшма шикастлари йўқлиги, экскретор урография маълумотларига кўра контраст модда экстравазацияси йўқлиги) консерватив даволаш асосидир.

• Қатъий ётиш режими.

• Кенг кўламли таъсир этувчи антибиотиклар: гентамицин, мушак ичига суткасига 80мг х 3 марта.

• (цефазолин, суткасига 1г × 2 марта мушак ичига 4-5 кун).

Гемостатик терапия:

• Микрогематурияда: этамзилат патрий мушак ичига суткасига 2,0 × 2 марта 3-4 кун ёки викасол мушак ичига суткасига 1,0 х 2 марта 3-4 кун.

• Макрогематурияда қўшимча: е-аминокапрон кислота венага суткасига 100 мл в/в × 2 марта 2-3 кун.

Мониторинг:

• Лаборатория тадқиқотлари (УҚТ, УПТ, буйракнинг УТТ) 2-суткада ва шифохонадан чиқиш олдидан.

• Стационарда ётишнинг ўртача муҳлати – 5-6 кун.

Пешоб-найи шикастларининг II-V даражасида шошилинч хирургик даволаш – пешоб-най бутунлигини тиклаш – уретеропластика, 30 кун муҳлатга ички пешоб-най катетери – «стент» ўрнатиш зарур*.

Операциядан кейинги мукаддима:

• Операциядан кейинги жароҳатни кунига қайта боғлаш.

• Қатъий ётиш режими.

• Кенг кўламли таъсир этувчи антибиотиклар: гентамицин, мушак ичига суткасига 80мг × 3 марта.

• (цефазолин, мушак ичига суткасига 1г × 2 марта, 4-5 кун).

• Инфузион терапиянинг ҳажми гемодинамик кўрсаткичларнинг циркуляция қилувчи қон ҳажми (ЦҚҚҲ) етишмовчилиги ва сутка давомида ажраб чиққан пешоб миқдорига боғлиқ (венага реосорбилакт 400 томчи, венага инфезол 400 томчи, венага дисоль ва/ёки ацесоль 400 томчи.) 3-4 кун.

Мониторинг:

• Лаборатория тадқиқотлари (УҚТ, УПТ) 3-4-суткада 7-8 суткада УТ тадқиқот.

• Стационарда ётишнинг ўртача муҳлати – 8-10 кун.

Шифохонадан чиқиш мезонлари:

• Оғриқ синдроми йўқлиги.

• Гематурия йўқлиги.

• Нормал пешоб пассажи.

СИЙДИК ПУФАГИ ЖАРОҲАТИ

Шифр МКБ-10. S 37.2

Аниқлаш: Қуйи пешоб йўлларининг шикастланиши ёпик жароҳатдан, ёриб кирувчи жароҳатдан ёки ятрогениядан вужудга келиши мумкин. Жароҳат олган 10% беморларда биринчи ўринга пешоб-таносил шикастлари чиқади, абдоминал жароҳатларнинг ичидан 2% ковуқ шикастланади. Қориннинг ёпик жароҳати 67-86%, ёриб кирган жароҳатлар 14-33% ҳолатларда қовуқ шикастланишига олиб келади. Қовуқ шикастланишининг энг кенг тарқалгани сабаби (90%) – автоҳалокат натижасидаги епик жароҳатдир. Ёпик жароҳат сабабли қовуқ шикастланиши қовуқ соҳага ўтиши билан аниқланган экстраперитониал жароҳатлар ва қорин пардаси шикастланадиган интраперитониал жароҳатларга бўлинади

Қовуқ шикастланган беморларнинг 70-97%да тос суяклари синиши кузатилади. Энг кўп учрайдиган ҳолатлар қов суяклари бирлашган бўғим диастази, думғаза-ёнбош диастази, тос суяклари шохларининг синиши, айни пайтда чаноқ синиши учрамайди.

Патогенез: қовуқнинг тўлиш даражаси ва унинг шакли шикастланиш даражасини аниқлайди. Унча кучли бўлмаган зарба тўла қовуқни шикастлаши мумкин, бўш қовуқда эса, ҳатто мажақланганда ва ёриб кирган жароҳатда ҳам, шикастланмаслиги мумкин. Чандик ёки тос патологияси вазиятни ўзгартириши мумкин. Интра- ва экстраперитониал жароҳат қўшмаси 2-20% ҳолатларда рўй бериши мумкин. Бир вақтнинг ўзида қовуқнинг ташки

жароҳатдан шикастланиши 10-29% эркак беморларда учрайди, бунда уретранинг простатик ва мембраноз бўлими шикастланади.

Қовукнинг жароҳатли шикастланиши учраш тезлиги тос суяги жароҳатланган беморларнинг 3,6%ни ташкил этади. Автотравма – 97% ҳолатларнинг асосий сабабидир.

Хатар омиллари:

- Транспорт воситаларини маст ҳолда ҳайдаш.
- Юқоридан йиқилиш.
- Қов усти соҳасига берилган зарба.
- Лиқ тўла қовуқ.

Табақалаш:

- Қуйи пешоб тракти жароҳатлари:
  - Ёпиқ.
  - Очиқ.
  - Ятроген.
- Ёпиқ жароҳат натижасидаги қовукнинг шикастлари қуйидагиларга бўлинади:
  - корин пардасидан ташқаридаги;
  - корин пардаси ичидагиларга.

AAST га кўра қовукнинг шикастланиши оғирлиги шкаласи:

I дар. Гематома – лат ейиш (контузия), интрамурал гематома.

I дар. Ёрилиш – деворнинг қисман қалинлашуви (Laceration).

II дар. Ёрилиш – корин пардасидан ташқаридаги девор ёрилиши < 2 см.

III дар. Ёрилиш – корин пардасидан ташқаридаги (>2 см) ёки корин пардасидан ичкаридаги (< 2 см), девор ёрилиши.

IV дар. Ёрилиш – корин пардасидан ичкаридаги (> 2 см), девор ёрилиши.

V дар. Ёрилиш – қовук бўғзи ёки чиқиш жойига таркалувчи корин пардасидан ташқаридаги ёки корин пардасидан ичкаридаги девор ёрилиши (учбурчакка).

Симптоматика:

- Энг кўп учрайдиган белгилар: макрогематурия (82-100%).
- Олд корин девори оғриқлилиги (62%).

Бошқа белгилар:

- Сийиш тутилиши.
- Қов усти соҳаси қонталаши.

Дифференцияланган диагноз:

Қовук ёрилишини табақалашни корин бўшлиғи аъзоларининг (жигар, талоқ, ичаклар) жароҳатларидан келиб чиқиб амалга оширишга тўғри келади. Қовук ёрилишида паренхиматоз аъзолар ёрилишидагидай кўп қон оқмаслигини ёдда тутиш керак. Қорин бўшлиғидаги эркин газ рентгенологик ва перкутор аниқланиши мумкин, лекин аниқ диагноз цистография қўлланганданагина мумкин.

Кўрик протоколи:

- Шикоятларни эшитиш(жароҳат механизми ва рўй бериш вақтига аҳамият қилиш), ҳаёти ва касалланиш анамнези.
- Объектив кўрик(уролог, абдоминал хирург, лозим бўлса травматолог ва нейрохирург).

Лаборатория тадқиқотлари.

Мажбурийлари:

- Қоннинг умумий таҳлили.
- Қондаги креатинин ва мочевина.
- ЭКГ.
- Қон гуруҳи, Rh-омил.
- Пешобнинг умумий таҳлили.

Қўшимчалари:

- Коагулограмма.
- Пешобни бактериологик экиш*.

Ускунавий усуллар:

Мажбурийлари:

- Буйрак УТТ, қовуқ ва қорин бўшлиғи аъзоларини эркин суюқлик мавжудлигига УТТ (5.5-расм).
- Зельдович намунаси (қовукка 300 мл фурацилин эритмаси ёки физиологик эритма(0,9%ли натрий хлор) Нелатонкатетери орқали ретроград киритилади,ундан сўнг қовуқдан катетер орқали ажралиб чиққан суюқлик миқдори аниқланади ва унинг нисбати ҳисобланади.
- Ушбу тадқиқот натижаларига кўра қовук жароҳатини олдиндан аниклаш мумкин).
- Ретрогадцистография 2 хил тасвири: ёнлама ва олддан*.

Ташхиснинг радиологик усуллари:

Ретроград цистография қовук жароҳати диагнозида стандарт текширувдир (5.6-расм).



5.5-расм. Қовукнинг УТТ. Шакли нотекис. Қон қуйқалари.



5.6-расм. Ретроградцистография – контраст модда экстравазацияси

Қовуқнинг корин бўшлиғига ёрилиш гумони. Камида 2 та сурат олиш зарур (самарадорлиги 85 – 100%):

• Кенг кўламли цистограмма.

• Тўла контрастли қовуқнинг тўғридан ва ёндан суратлари (> 350 мл).

Ёлғон негатив натижалар сабаблари:

• Қовуқнинг охиригача тўлмаганлиги (250 мл дан кам эритмали инстилляция).

Қўшимчалари:

• Контрастланган қовуқнинг стандарт КТ*.

• Диагностик цистоскопия*.

• Қовуқ жароҳатини даволаш:

• Корин пардасидан ташқаридаги ёрилишли ёпиқ жароҳатлар: қовуқ трансуретрал дренажлаш (ҳатто кенг тарқалган корин парда орқа соҳаси ёки ёрғоқ экстравазациясида ҳам).

• Тўлиқ битиб кетиш кузатилади: 83% беморлар 10 кун ичида, 100%и за 3 ҳафтада (21 кун).

Операция қилиш кўрсатмалари:

• қовуқ бўғзининг жароҳатли ёрилиши;

• қовуқ деворида суяк парчалари борлиги;

• қовуқ деворини тос суяклари орасида қисилиши, корин пардаси ичида ёрилиши – доимо;

• қовуқ бутунлигини хирургик тиклаш, корин бўшлиғи аъзоларининг тафтиши, қовуқни дренажлаш.

Қовуқнинг ёриб кирувчи жароҳатлари (5.7-расм):

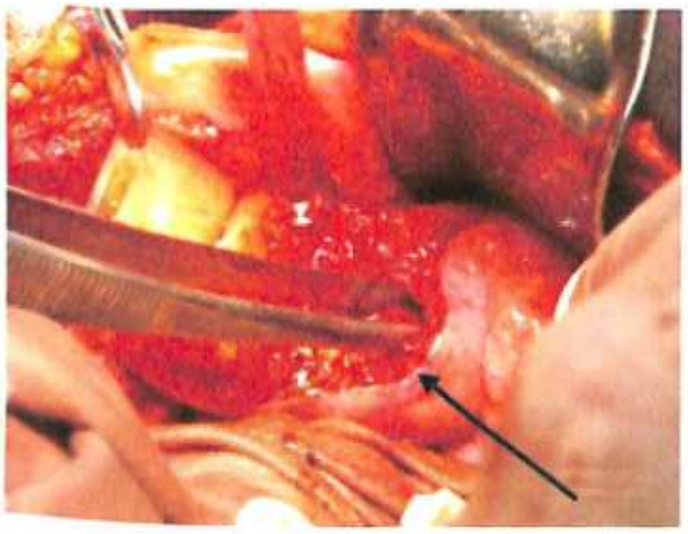

5.7-расм. Интраоперацион тасвир: ўлчами 8,0×1,0 см ли қовуқнинг олд деворини кия-кўндаланг ёрилиши. Қовуқнинг нуксони ўлчами 1,0×1,5 см (хусусий материал).

• шошилинч операция қилиш;

қовуқ тафтишлаш, бутунлигини тиклаш, дренажлаш; шошилинч операция – қовуқ ёрилишни тикиш, эпицистостомия, қовуқ олд соҳасини ва кичик тос дренажлаш.

Дори-дармонлар билан даволаш:

• s – аминокапрон кислота 100,0 венагабир каррали 1-2 кун.

• Этамзилат натрий 2,0 × 2 марта 3-4 кун.

• Цефазолин, мушак ичига суткасига 1,0 × 3 марта, цефтриаксон мушак ичига суткасига 1,0 × 2 марта.

• Ципрофлоксацин, венага 400 мг × 2 марта ёки левофлоксацин суткасига 500 мг × 1-2 марта венага, кейин суткасига 500 мг × 2 марта ичга 5-7 кун. Қониқарли ҳолатда перорал антибактериал терапияга ўтилади.

• Нитроксолин суткасига 2 таб. × 4 марта 5-7 кун.

• Фуросемид 2,0 венага 1-2 кун.

• Рингер эритмаси 400,0, венага томчи. 3-4 кун.

Қон йўқотишга қараб венага эритроцитар масса қуйиш.

• Дротеварин, мушак ичига суткасига 2,0 × 2 марта 3-4 кун.

Операцияолди тайёргарлиги:

• Операция олди тайёргарлигига мухтож эмас.

Анестезия шакли: интубацион анестезия.

Операциядан кейинги иш юритиш:

• Корин бўшлиғи УТТ-назорати.

• Дренажларва цистостомия мослигини таъминлаш.

• Операциядан кейинги жароҳат боғловини алмаштириш.

• Ётиш мухлати – 10-12 к/кун.

Шифохонадан чиқариш мезонлари:

• Оғриқ синдроми йўқлиги.

• Гематурия йўқлиги.

• Гипертермия йўқлиги.

• Қов усти дренажидан нормал пешоб пассажи.

• Операциядан кейинги жароҳатнинг бирламчи асоратсиз битиши.

Шифохонадан чиқаришдаги тавсиялар:

• Антибактериал терапия.

• Тураржойдаги уролог назорати.

УРЕТРА ЖАРОҲАТИ

Шифр МКБ-10. S 37.3

Аниклаш. Таносил аьзолари жароҳатлари ичида уретра шикастлари биринчи ўринни эгаллайди. Аёлларда уретра шикастлари камёбдир. Уретра шикастлари ёпиқ ва очиқ турларига бўлинади. Тик берилган зарбада уретранинг

бульбар кисми ўзи туташган тос суяклари ва жароҳатловчи предмет ўртасида эзилиб шикастланади. Уретранинг осилиб турган бўлими камдан-кам шикастланади.

Уретранинг орка бўлими энг кўп жароҳатланади (пардали ва простата кисмлари). Бу бўлим жароҳатлари асосан тос суяклари синишларидан пайдо бўлади. Уретранинг ёриб кирмаган ва кирган шикастларини фарклашади. Биринчисига шиллиқ ва фиброз кобиклар шикастларини киритишади, ёриб кирган шикастларнинг тўлиқ ва тўлиқмас кўринишлари мавжуд. Уретранинг ёпиқ (ўтмас) жароҳатлари>90% (тинчлик пайтида).

Сабаблари: автоҳалокатлар (70%), юқоридан йиқилиш (25%).

Патогенез: Шикастловчи куч → Тос суяклари → Простато-мембраноз бўғимлар → Простатанинг апекс сатҳида узилиши.

Табакалаш: (табл. 5.2).

Таблица 5.2

AAST га кўра уретра шикастланиши оғирлиги даражаси шкаласи.

Тур	Таъриф	Гавдалантириш (Appearance)
I	Лат ейиш (контузия)	Уретрорагия, нормал уретрограмма.
II	Эт узилиши(Stretchinjury)	Уретра чўзилиши, экстравазациясиз (уретрография маълумотларига кўра).
III	Қисман ёрилиш	Шикастланиш соҳасида контраст экстравазацияси ва уни қовукда кўзга кўрсатиш.
IV	Тўлиқ ёрилиш (узилиш)	Қовукда кўзга кўрсатмай шикастланиш соҳаси контраст экстравазацияси; уретрани ажратиб олиш < 2 см.
V	Тўлиқ ёрилиш (узилиш)	Уретрани ажратиб олиш < 2 см билан тўлиқ кесишиш ёки ёрилишни простата ёки қинга давом эттириш.

Простато-мембраноз бўлим шикастланиш даражаси:
- Эт узилиши (25%).
- Қисман ёрилиш (25%).
- Тўлиқ узилиш (50%).

Симптоматика:

Уретранинг ёпиқ жароҳатларида қуйидаги симптомлар пайдо бўлади:
- Чот орасида оғриқ.
- Оғрикли пешоб қисташи.
- Пешоб қилмаган пайтда пешоб каналидан қон келиши.
- Пешобнинг ушланиб колиши.

- Чот орасида гематома.
- Дифференцияланган диагноз:
- Қовуқ жароҳати.
- Қуйи пешоб чиқариш йўлларининг ятроген шикастлари.

Кўрик протоколи:
- Шикоятларни эшитиш (жароҳат механизми ва рўй бериш вақтига аҳамият қилиш), ҳаёти ва касалланиш анамнези.
- Объектив кўрик (уролог, абдоминал хирург, лозим бўлса травматолог ва нейрохирург).

Лаборатория тадқиқотлари.

Мажбурийлари:
- Қоннинг умумий таҳлили.
- ЭКГ.
- Қон гуруҳи, Rh-омил.
- Гематокрит.

Қўшимчалари:
- Қондаги креатинин ва мочевина.
- Қоннинг ивиш вақти.
- Коагулограмма.

Ускунавий усуллар.

Мажбурийлари:
- Уретрорагия мавжудлигида – уретрада ускунавий усуллар тўғри келмайди.
- Уретра шикастланганлигига гумон бўлганда катетерлашдан олдин уретрографияни амалга ошириш шарт*.
- Буйракни, қовуқни қорин бўшлиғи аъзоларини эркин суюқликни аниқлаш учун УТТ.

Қўшимчалари:
- Пасаювчи ва микцион цистограммали экскретор урография*.

Даволаш.

I тур	Консерватив даволаш.
	• Қатъий ётиш режими.
	• Кенг кўламли таъсир этувчи антибиотиклар (цефазолин, мушак ичига суткасига 1 г × 3 марта, цефтриаксон суткасига 1,0 × 2 марта венага).
	• Ципрофлоксацин суткасига 400 мг × 2 марта венага; левофлоксацин суткасига500 мг × 1-2 марта венага, кейин суткасига500 мг × 2 марта ичга 5-7 кун.
	• Этамзилат натрий мушак ичига суткасига 2,0 × 2 марта 3-4 кун.
	• Ётиш муҳлати – 4-5 к/кун.

II ва III тур	Фоли Ch18 уретрал катетерини ўрнатиб
	• Қатъий ётиш режими.
	• Кенг кўламли таъсир этувчи антибиотиклар (цефазолин, суткасига 1 г × 3 марта, мушак ичига, цефтриаксон суткасига 1,0 × 2 марта венага).
	• Қониқарли ҳолатда перорал антибактериал терапияга ўтилади.
	• Этамзилат натрий суткасига 2,0 × 2 марта, мушак ичига 3-4 кун.
	• Ётиш муҳлати – 7-8 к/кун. Алоҳида жойлашган жарохатда уретрага эпицистостомияли ва уретрал катетер ўрнатиб бирламчи чок қўйиш (5.8-ва 5.9-расмлар)*.
IV ва V тур	• Тос суяги шикастланган қўшма жароҳатда эпицистостомия билан чекла-ниш, урогематома мавжудлигида уни ёриш ва чот орасини уретрал катетер ўрнатиб дренажлаш, травматолог қатнашади*. Қатъий ётиш режими.
	• Кенг кўламли таъсир этувчи антибиотиклар (цефазолин, суткасига 1г × 3 марта, мушак ичига, цефтриаксон суткасига 1,0 × 2 марта венага), ципрофлоксацинсуткасига 400 мг × 2 марта венага; левофлоксации суткасига 500 мг × 1-2 марта венага, кейин суткасига 500 мг × 2 мартаичга 5-7 кун. Қониқарли ҳолатда перорал антибактериал терапияга ўтилади.
	• Этамзилат натрий суткасига 2,0 х 2 марта, мушак ичига 3-4 кун.
	• Ётиш муҳлати – 12-14 к/кун.



5.8-расм. Уретранинг тўлиқмас ёрикли интраоперацион тасвири.



5.9-расм. Ёриқ тикилгандан кейинги интраоперацион тасвир: тугал кўриниш.

Операция олди тайёргарлиги.

• Операцияолди тайёргарлигига муҳтож эмас.

Анестезия шакли: интубацион анестезия.

Операциядан кейин иш юритиш.

• Қорин бўшлиғининг УТТ – назорати.

• Цистостома ва дренажларнинг мослигини таъминлаш.

• Операциядан кейинги жароҳат боғловини ўзгартириш.

• **Ётиш муҳлати – 10-12 к/кун.**

Шифохонадан чиқариш мезонлари:

• Оғриқ синдроми йўқлиги.

• Уретрагия йўқлиги.

• Гипертермия йўқлиги.

• I-II даражада мустақил қониқарли сийиш.

• Қов усти дренажидан нормал пешоб пассажи. Операциядан кейинги жароҳатнинг бирламчи битиши асоратсиз.

Шифохонадан чиқаришдаги тавсиялар:

• Антибактериал терапия.

• Тураржойдаги уролог назорати.

ЁРҒОҚ АЪЗОЛАРИ ЖАРОҲАТИ

Шифр МКБ-10. S 31.3.

Аниқлаш. Ёрғоқ аъзоларининг шикастланишлари жинсий аъзолар тизимининг тез учрайдиган патологиясидир. Кўпроқ 15 – 40 ёшли эркакларда учрайди. Тинчлик даврида ёрғоқ ва унинг аъзоларининг ёпиқ шикастланишлари кўпчиликни ташкил қилади, улар таносил аъзоларнинг бошқа шикастланишлар орасида 9-13 % ни ташкил этади.

Патогенез: маълум спорт турлари билан шуғулланиш, йўл-транспорт ҳодисалари, ёргоқ соҳасига туғридан туғри бўладиган зарбалар.

Жароҳатнинг такрорланиш тезлиги: очиқлари 80%; ёпиқлари 20%.

Табақалаштириш.

AAST га кўра моякнинг шикастланиш оғирлиги даражаси шкаласи:

I дар. Лат ейиш ёки гематома.

II дар. Оксил қобиғининг субклиник ёрилиши.

III дар. Паренхиманинг >50% и шикастланганда оқсил кобиғининг ёрилиши.

IV дар. Паренхиманинг >50% и шикастланганда оқсил кобиғининг кенг кўламли ёрилиши.

V дар. Мояк тўлиқ пардаларининг ёрилиши ёки узилиш (авульсия).

• Икки ёклама шикастланганда оғирлик даражаси 1-дан V гача ошади.

AAST га кўра ёрғоқнинг шикастланиш оғирлиги даражаси шкаласи:

I дар. Лат ейиш (контузия).
II дар. Ёрғоқнинг ёрилиши диаметрнинг < 25% и.
III дар. Ёрғоқнинг ёрилиши диаметрнинг > 25% и.
IV дар. Узилиш (авульсия) < 50%.
V дар. Узилиш (авульсия) > 50%.

Симптоматика:

• Ёрғоқ териси рангининг ўзгариши (қизариш).
• Мояк соҳасида оғрик;
• Ёрғоқнинг чап ёки/ва ўнг ярми ўлчами ўзгариши;
• Гипертермия:

Дифференцияланган диагноз.

• Мояк қобиқларининг таранг истисқоси.
• Анасарка.
• Ҳайвон тишлаши.

Кўрик протоколи.

• Шикоятларни эшитиш(жароҳат механизми ва рўй бериш вақтига аҳамият килиш), ҳаёти ва касалланиш анамнези.
• Объектив кўрик, маҳаллий кўрик.

Лаборатория тадқиқотлари.

Мажбурийлари:

• Қоннинг умумий таҳлили.
• Пешобнинг умумий таҳлили.

Қўшимчалари:

• Қоннинг ивиш вақти.

Ускунавий усуллар.

Мажбурийлари:

• Ёрғоқ аъзолари УТТ.

Қўшимчалари:

• Ёрғоқ диафаноскопияси.

Даволаш:

I даража	Консерватив даволаш
	• Қатъий ётиш режими.
	• Суспензорий.
	• Кенг кўламли таъсир этувчи антибиотиклар (цефазолин, суткасига 1 г × 3 марта, мушак ичига, цефтриаксон суткасига 1,0 × 2 марта венага), ципрофлоксацин суткасига 400мг × 2 марта венага; левофлоксацин суткасига 500 мг × 1-2 марта венага, кейин суткасига 500 мг × 2 марта ичга 5-7 кун.
	• Қониқарли ҳолатда перорал антибактериал терапияга ўтилади.
	• Мониторинг: ёрғоқ аъзоларининг УТТ.
	• Ётиш мухлати 5-6 к/кун.

II ва III дараж.	Операция: Мояк ёрилишини тикиш ва уни дренажлаш.
	• Қатъий ётиш режими.
	• Суспензорий.
	• Кенг кўламли таъсир этувчи антибиотиклар (цефазолин, суткасига 1г × 3 марта, мушак ичига, цефтриаксон суткасига 1,0 × 2 марта венага), ципрофлоксацин суткасига 400 мг × 2 марта венага; левофлоксацин суткасига 500 мг × 1-2 марта венага, кейин суткасига 500 мг × 2 марта ичга 5-7 кун.
	• Қониқарли ҳолатда перорал антибактериал терапияга ўтилади.
	• Ётиш мухлати 8-10 к/кун.
IV ваV дараж.	**Операция: Гемикастрация.**
	• Кенг кўламли таъсир этувчи антибиотиклар (ципрофлоксацин 500мг × 2 р/с ичга; левофлоксацин 500 мг × 1-2 р/сут ичга, кейин 500 мг × 2 р/сут ичга 5-7 кун.
	• Ётиш мухлати 5-6 к/кун.

Операцияолди тайёргарлиги:

• Операцияолди тайёргарлигига мухтож эмас.
• Анестезия шакли: венага қилинадиган анестезия.

Операциядан кейинги иш юритиш:

• Дренажлар мослигини таъминлаш.
• Операциядан кейинги жароҳатда боғлов алмаштириш.
• **Ётиш мухлати 7-10 к/кун.**

Шифохонадан чиқариш мезонлари:

• Оғриқ синдроми йўқлиги.
• Гипертермия йўқлиги.
• Операциядан кейинги жароҳатнинг бирламчи битиши асоратсиз.
• Шишни камайтириш ёки нормаллаш.
• Ёрғоқнинг ижобий УТТ-тасвири.

Шифохонадан чиқаришдаги тавсиялар:

• Антибактериал терапия.
• Турар жойдаги уролог назорати.

СИЙДИК-ТОШ КАСАЛЛИГИ. УРГЕНТ ЁРДАМ

Шифр МКБ-10. N 20

Аниқлаш. Сийдик-тош касаллиги (СТК) – буйрак ва сийдик ажратиш тизими аъзоларида тош пайдо бўлиши билан келадиган касалликдир. Тошлар сийдик ажратиш тизими ҳар қандай бўлимида пайдо бўлиши мумкин. Буйрак, сийдик найи, қовуқ тошлари энг катта аҳамиятга эга.

Сийдик-тош касаллиги кўпинча оғир кечадиган ва қайталанадиган кенг тарқалган урологик касалликлардан биридир. Сийдик-тош касаллиги болалар ва катталарда (кекса ёшдагиларда ҳам) учрайди ва одам ҳаётининг айни фаол даврида шикастлайди. Кенг таркалганлиги, ривожланиш ва ўтиш хусусиятлари сабабли сийдик-тош касаллиги замонавий тиббиётнинг долзарб муаммоларидан бири бўлиб колади, инчунун охирги ўн йилликларда атроф мухит салбий омилларининг инсон организмига таъсири ошиши билан бу касалликнинг учраш тезлиги ўсишига мойиллик кўринади.

Патогенез: буйрак тошларининг генези каузал ёки сабабли ва формал кўринишларга бўлинади. Каузал генез этиологик омилларни ўрганади. СТК полиэтиологик касалликдир. Формал генез, ёки тош пайдо бўлиш патогенези, тош пайдо бўлишининг физик-кимёвий шароитларини ва тош пайдо бўлишига хизмат қилувчи шароитларни (пешоб оқиб чиқиши ва дегидротация бузилиши, пешоб тракти инфекцияси (ПТИ), гиподинамия ва бошқалар).

Каузал генез:

• Туғма ферментопатия (тубулопатии) – гипероксалурия, уратурия, цистинурия, аминоацидурия, галактоземия, фруктоземия, лактоземия, рахитсимон касалликлар.

• Орттирилган тубулопатиялар–ўтказилган жигар ва буйрак касалликларидан кейин уларнинг функцияси бузилганлигидан пайдо бўлади (пиелонефрит, гломерулонефрит, гепатит, холецистит ва бошқалар).

• Тош пайдо бўлишига хизмат қилувчи касалликлар:

– гиперпаратиреоидизм;
– буйрак-каналацидози (кисман ва тўлиқ);
– ингичка ва қовурға – корин ўртасидаги ичаклар орасидагианастомоз;
– крон касаллиги;
– ингичка ичак резекциясидан кейинги ҳолат;
– сут алкализацияси синдроми, – саркоидоз;
– гипертиреоидизм;

• Дори-дармон воситалари:

– кальций препаратлари;
– витамин Д;
– ацетазоламид;
– аскорбин кислотаси (вит. С) кунига 4 г дан кўпрок;
– сульфаниламидлар;

• Аномалиялар, анатомик ва функционал ўзгаришлар:

– канал эктазияси (ғалвирак буйрак);
– косача дивертикули (киста);
– такасимон буйрак;
– уретероцеле;
– ЖОМ – сийдик найи сегменти ва сийдик найнинг бошқа бўлимлари стриктураси;
– пуфак-сийдик най рефлюкси.

Европа урологлари ассоциацияси табақалаши EAU 2008 (жадв. 5.3)

Жадвал 5.3

Ноинфекцион тошлар:	Инфекцион тошлар. Сийдик тош дитези/аччик сийдик натрий/аччик сийдик аммоний. Цистин тошлар.
Кальций тошлари:	Резидуал тошларсиз ёки фрагментларисиз тошларнинг бирламчи пайдо бўлиши. Резидуал тошларли ёки фрагментларили тошларнинг бирламчи пайдо бўлиши.

Ўрта даражали клиник кўринишлар билан **резидуал тошларсиз ёки фрагментларисиз тошларнинг қайта пайдо бўлиши**.

Ўрта даражали клиник кўринишлар билан **резидуал тошларли ёки фрагментларили тошларнинг қайта пайдо бўлиши**.

Оғир даражали клиник кўринишлар билан **резидуал тошлар ёки фрагментлари бор/йўқ холларда тошларнинг қайта пайдо бўлиши**.

Тош пайдо бўлиш тоифасига боғлиқсиз равишда ўзига хос хатар омиллари мавжуд беморлардаги тошлар.

СИЙДИК ТОШ КАСАЛЛИГИ. БУЙРАК ТОШИ (ЖОМНИНГ). I-II ДАРАЖАЛИ ГИДРОНЕФРОЗ.ПЕШОБ ТРАКТИ ИНФЕКЦИЯСИ

Шифр МКБ-10. N 20

Симптоматика.

• Бел соҳасидаги оғрик (ўтмас, ўткир).
• Гипертермия.
• Гематурия (микроскопик, макроскопик).
• Пиурия.

Дифференцияланган диагноз.

• Буйракнинг туғма аномалиялари(пуфак – сийдик най сегменти бузилишлари, буйрак поликистоз дисплазияси).

• Хавфли шишлар (Вильмс шиши, рабдомиосаркома, лейоми- осаркома, буйрак-хужайра карциномаси, кўчиш-хужайра раки). Ўткир пешоб инфекцияси.

Кўрик протоколи.

• Шикоятларни эшитиш, ҳаёти ва касалланиш анамнези.
• Объектив кўрик (Пастернацкий симптоми).

Лаборатория тадқиқотлари.

Мажбурийлари:

• Қоннинг умумий таҳлили.
• Қон гуруҳи, Rh-омил.



5.10-расм. СЧЙ бузилганда буйрак УТ-тасвири, косача-жом тизимида кенгайиш бор – II даражали уретерогидронефроз.



5.11-расм. Конкрементларга гумон туғдирувчи сояларни аниқлашнинг кўламли урограммаси

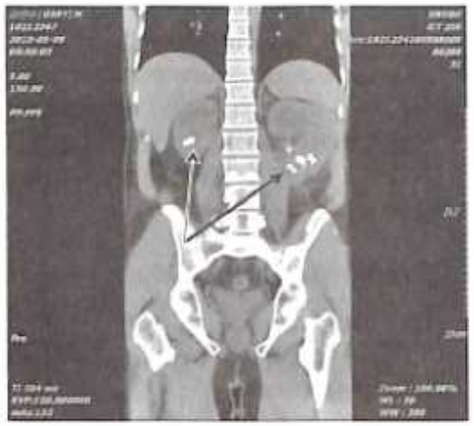

5.12-расм. Пешоб чиқариш йўлларининг КТ-тадқиқоти.

- Қоннинг ивиш вақти.
- Қон креатинини, мочевина.
- Пешобнинг умумий таҳлили.
- Пешобнинг бактериологик тадқиқоти*.
- ЭКГ.

Қўшимчалари:

- Коагулограмма.

Ускунавий усуллар. Мажбурийлари:

- Буйрак УТТ (5.10-расм).
- Кўламли ва экскретор урография (5.11-расм)*.

Ускунавий усуллар. Мажбурийлари:

- Ретроград пиелоуретерография (5.12-расм)*.
- Компьютер томографияси (5.13-расм)*.

Ташхис ва шифохонага ётқизиш мезонлари:

- Бел соҳасида хуружсимон оғриқ.
- Қовук ва мояк соҳаларига иррадиация.
- Тана ҳароратининг кўтарилиши.
- Пешобнинг қизариши.

УТТ маълумотлари ва рентген-тадқиқотлар.

Даволаш:

- Гидронефротик гипертермияда
- Тош ўлчами 1см дан катта – пиелолитотомия.
- Антибактериал терапия – амоксициллин/клавулан кислота суткасига 1,2 × 3-4 марта венагамушак ичига гентамицин 80 мг × 3 марта билан биргаликда; цефтриаксон суткасига 1,0 × 2 марта (ёки цефуроксим 0,25 г × 3 марта, суткасига) венага, суткасига венага офлоксацин 400 мл × 2 марта билан биргаликда ёки суткасига венага ципрофлоксацин 100 мл × 2 марта 3-4 кун, пешобнинг бактериологик тадқиқоти натижаларини олгандан сўнг микрофлоранинг антибиотикларга таъсирчанлигига кўра антибактериал терапия коррекция қилинади.

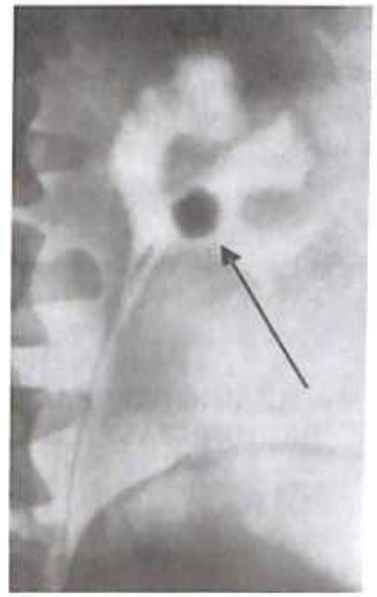

5.13-расм. Ретроград пиелография (конкрементнинг қуйи бурчагида катетер бор).

Тана ҳарорати нормаллашгач перорал антибактериал терапияга ўтилади.

- Нитроксолин суткасига 2 таб × 4 марта 5-7 кун.
- Натрий хлорид 0,9% – 400,0 венагатомчи. 3-4 кун.
- Ацесоль 400,0 венага томчи. 3-5 кун.

Операцияолди тайёргарлиги:

- Тозаловчи клизма.
- Профилактик антибактериал терапия.
- Анестезиолог кўриги.

Анестезия шакли:

- УК нефростомиясида–маҳаллий ёки паравертебрал анестезия*. Анъанавий аралашувда интубацион анестезия.

Операциядан кейинги иш юритиш:

- Буйракнинг УТТ-назорати, УПТ, УҚТ динамикаси.
- Зарур бўлса КТ*.
- Операциядан кейинги жароҳатга ишлов бериш.

Шифохонадан чиқариш мезонлари:
- Нефростоманинг мос равишда ишлаши.
- Тана ҳароратини нормаллаш.
- Операциядан кейинги жароҳатнинг бирламчи битиши.
- Стационарда ётишнинг ўртача муҳлати – 7-8 кун.

Шифохонадан чиқаришдаги тавсиялар:
- Антибактериал терапия.
- Тош пайдо бўлиш профилактикаси.
- Тураржой урологи кузатуви.

СИЙДИК-ТОШ КАСАЛЛИГИ. БУЙРАКДАГИ КЎПЛАБ ТОШЛАР. ПЕШОБ ТРАКТИ ИНФЕКЦИЯСИ

Шифр МКБ-10. N 20

Симптоматика.
- Бел соҳасидаги оғриқ (ўтмас, ўткир). Гипертермия.
- Гематурия (микроскопик, макроскопик). Олигоанурия.
- Пиурия.

Дифференцияланган диагноз.
- Буйракнинг туғма аномалиялари (пуфак – сийдик най сегменти бузилишлари, буйрак поликистоз дисплазияси).
- Буйракнинг сурункали етишмовчилиги.
- Хавфли шишлар (Вильмс шиши, рабдомиосаркома, лейоми- осаркома, буйрак-ҳужайра карциномаси, кўчиш-ҳужайра раки).
- Ўткир пешоб инфекцияси.

Кўрик протоколи.
- Шикоятларни эшитиш, хаёти ва касалланиш анамнези.
- Объектив кўрик.

Лаборатория тадқиқотлари.

Мажбурийлари:
- Қоннинг умумий таҳлили.
- Қон гуруҳи, Rh-омил.
- Қоннинг ивиш вакти.
- Қон креатинини, мочевина.
- Пешобнинг умумий таҳлили.
- Пешобнинг бактериологик тадқиқоти*.
- ЭКГ.

Қўшимчалари:
- Коагулограмма.

Ускунавий усуллар.

Мажбурийлари:
- Буйрак ва корин парда орти соҳаси УТТ.
- Кўламли ва экскретор урография*.

Қўшимчалари:
- Рентгеннегатив тошларда компьютер томографияси*.

Ташхис ва шифохонага ётқизиш мезонлари:
- Бел соҳасида хуружсимон оғриқ.
- Тана ҳароратининг кўтарилиши.
- Пешобнинг қизариши.
- УТТ маълумотлари ва рентген-тадқиқотлар.

Даволаш:
- Буйрак паренхимасининг сақланган қалинлигида – пиелолитотомия, ёки нефролитотомия ва нефростомия.
- Буйрак паренхимасининг < 0,5 см қалинлигида – нефрэктомия.
- Антибактериал терапия – амоксициллин/клавулан кислота суткасига 1,2 × 3-4 марта венага мушак ичига гентамицин 80 мг × 3 марта билан биргаликда; цефтриаксон суткасига 1,0 × 2 марта (ёки цефуроксим 0,25 г × 3 марта, суткасига) венага, гентамицин 80 мг × 3 марта билан биргаликда;суткасига венага офлоксацин 400 мл × 2 марта билан биргаликдаёки суткасигавенага ципрофлоксацин 100 мл × 2 марта 3-4 кун, пешобнинг бактериологик тадқиқоти натижаларини олгандан сўнг микрофлоранинг антибиотикларга таъсирчанлигига кўра антибактериал терапия коррекция қилинади. Тана ҳарорати нормаллашгандан сўнг перорал антибактериал терапияга ўтилади.
- Нитроксолин суткасига 2 таб × 4 марта 5-7 кун.
- Натрий хлорид 0,9% – 400,0 венага томчи. 3-4 кун.
- Ацессоль 400,0 венага томчи. 3-5 кун.

Операцияолди тайёргарлиги:
- Тозаловчи клизма.
- Профилактик антибактериал терапия.
- Анестезиолог кўриги.

Анестезия шакли:
- УК нефростомиясида маҳаллий ёки паравертебрал анестезия.
- Анъанавий аалашувларда интубацион анестезия.

Операциядан кейинги иш юритиш:
- УТТ назорат.
- Операциядан кейинги жароҳатга ишлов бериш.

Шифохонадан чиқариш мезонлари:
- Нефростоманинг мос равишда ишлаши.
- Тана ҳароратини нормаллаш.
- Операциядан кейинги жароҳатнинг бирламчи битиши.
- Оғрик синдроми йўқлиги.

• Гипертермия йўқлиги.
• Стационарда ётишнинг ўртача муҳлати – 8-10 кун.

Шифохонадан чиқаришдаги тавсиялар:
• Антибактериал терапия.
• Тош пайдо бўлиш профилактикаси.
• Туражой урологи кузатуви.

СИЙДИК-ТОШ КАСАЛЛИГИ. СИЙДИК НАЙ ТОШИ. УРЕТЕРОГИДРОНЕФРОЗ. БУЙРАК САНЧИҒИ.

Шифр МКБ-10. N 20

Симптоматика.
• Бел сохасидаги ковурға билан корин орасидаги сохага иррадиацияловчи оғрик (ўтмас, ўткир).
• Гипертермия.
• Гематурия (микроскопик, макроскопик).
• Дизурия.
• Пиурия.

Дифференцияланган диагноз.
• Ўткир пешоб инфекцияси.
• Сийдик най шиши.
• Сийдик най облитерацияси ёки торайиши.
• Ўткир аппендицит.
• Корин парда орти сохасида турли тузилмалар.

Кўрик протоколи.
• Шикоятларни эшитиш, хаёти ва касалланиш анамнези. Объектив кўрик.

Лаборатория тадкикотлари.

Мажбурийлари:
• Қоннинг умумий тахлили.
• Қоннинг ивиш вакти.
• Қон креатинини, мочевина.
• Пешобнинг умумий тахлили.
• Пешобнинг бактериологик тадкикоти*.
• ЭКГ.

Қўшимчалари:
• Қон гуруҳи, Rh – омил.

Ускунавий усуллар.

Мажбурийлари:
• Буйрак УТТ (5.14-расм).
• Экскретор урография (5.15-расм)*.

Қўшимчалари:
• Бор бўлса, сийдик чикариш йўллари КТ (5.17-расм *а*, б).

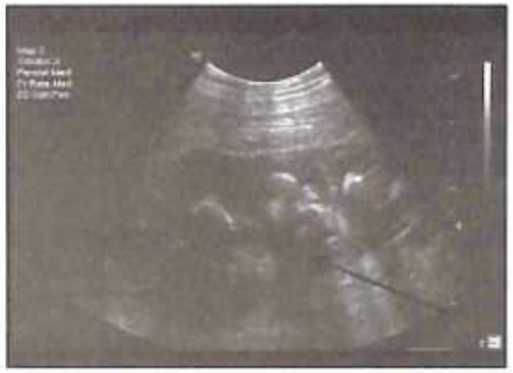

5.14-расм. СЧЙ бузилгандаги буйракнинг УТ-тасвири, косача-жом тизимида кенгайиш бор – III даражали уретерогидронефроз



5.15-расм. Чап сийдик най с/3 да конкремент белгиланади. Ўнг буйракнинг ажратиш функцияси сакланган, чапда нефрограмма.



5.16-расм Интраоперацион тасвир: конкремент сийдик най оралиғида.

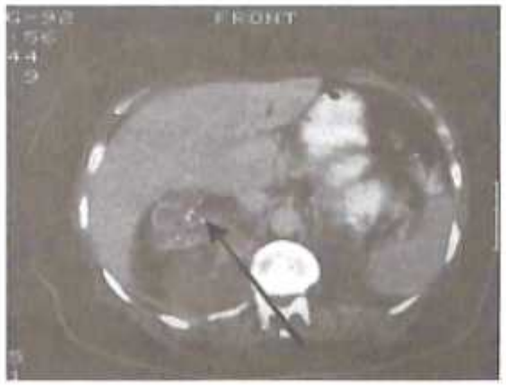

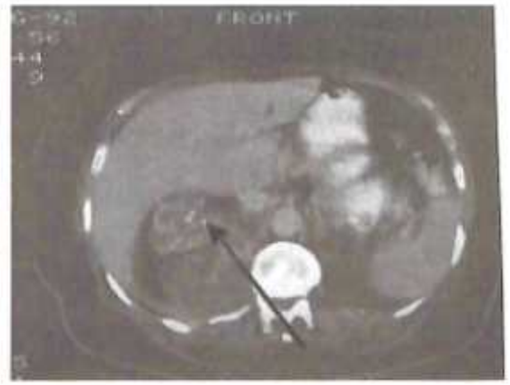

5.17-расм а, б. Маржонсифат тош ва ўнг буйракдаги майда конкрементлар аникланади.

• Ташхис ва шифохонага ётказиш мезонлари:
• Бел соҳасида хуружсимон оғриқ, қовуқ ва мояк соҳаларига иррадиация.
• Тана ҳароратининг кўтарилиши.
• Пешобнинг қизариши.
• УТТ маълумотлари ва рентген-тадкикотлар.
Даволаш:
• Спазмалгон 5,0 × 2 марта, суткасига, венага, 3 кун.
• Нитроксолин 2 г × 4 марта, суткасига, 3-5 кун.
• Цистон 1 таб. × 3 марта, суткасига, 3-5 кун.
• Но-шпа 2 таб. × 2 марта, суткасига, 4-5 кун.
• УТТ маълумотларига кўра бузилиш бўлганда, гипертермияда, УК нефростомияси лозим.
• Гипертермия йўклигида ва сийдик найида 6мм дан кичик тош бўлганда консерватив терапия лозим, агар тош 6 мм дан катта бўлса ички оптик уретеролитоэкстракция зарур.
Операцияолди тайёргарлиги:
• Профилактик антибактериал терапия: бир марта 1 мл венага.
• Тозаловчи клизма.
• Анестезиолог кўриги.
Анестезия шакли:
• УК нефростомиясида маҳаллий ёки паравертебрал анестезия.
• Анъанавий аралашувларда интубацион анестезия.
Операциядан кейинги иш юритиш:
• УГТ назорат.
• Операциядан кейинги жароҳатга ишлов бериш.
Шифохонадан чиқариш мезонлари:
• Оғриқ синдроми йўқлиги.
• Гипертермия йўклиги.
• Гематурия йўклиги.
• Стационарда ётишнинг ўртача муҳлати – 5–6 кун.
Шифохонадан чиқаришдаги тавсиялар:
• Антибактериал терапия.
• Тош пайдо бўлиш профилактикаси.
• Тураржой урологи кузатуви.

СИЙДИК-ТОШ КАСАЛЛИГИ. СИЙДИК НАЙ ТОШИ. УРЕТЕРОГИДРОНЕФРОЗ. СИЙДИК КАНАЛИ ИНФЕКЦИЯСИНИНГ ЗЎРАЙИШИ

Шифр МКБ-10. N 20.

Симптоматика.
• Бел соҳасидаги қовурға билан қорин орасидаги соҳага иррадиацияловчи оғриқ (ўтмас, ўткир).
• Гипертермия.
• Гематурия (микроскопик, макроскопик).
• Дизурия.
• Пиурия.
Дифференцияланган диагноз.
• Ўткир пешоб инфекцияси.
• Сийдик най шиши.
• Сийдик най облитерацияси ёки торайиши.
• Ўткир аппендицит.
• Қорин парда орти соҳасида турли тузилмалар.
Кўрик протоколи.
• Шикоятларни эшитиш, ҳаёти ва касалланиш анамнези.
• Объектив кўрик.
Лаборатория тадқиқотлари.
Мажбурийлари:
• Қоннинг умумий таҳлили.
• Қон креатинини, мочевина.
• Пешобнинг умумий таҳлили.
• Пешобнинг бактериологик тадқиқоти*.
• ЭКГ.
Қўшимчалари:
• Қон гуруҳи, Rh – омил.
Ускунавий усуллар.
Мажбурийлари:
• Буйрак УТТ (5.18-расм).
• Кўламли ва экскретор урография*.
Қўшимчалари:
• Ретроград уретеропиелография*.
• Бор бўлса, сийдик чиқариш йўллари КТ*.



5.18-расм. Сийдик най чиқишидаги конкрементнинг УТ-тасвири, ўнгда.

Ташхис ва шифохонага ётқизиш мезонлари:

• Бел соҳасида хуружсимон оғриқ.
• Тана ҳароратининг кўтарилиши.
• Дизурия.
• УТТ маълумотлари ва рентген-тадкикотлар.
Даволаш:
• Тошнинг ўлчам ва жойини аникланишидан катъий назар перкутан нефростомия.
• Антибактериал терапия – амоксициллин/клавулан кислота суткасига 1,2 × 3–4 марта венага мушак ичига гентамицин 80 мг × 3 марта билан биргаликда; цефтриаксон суткасига 1,0 × 2 марта (ёки цефуроксим 0,25 г × 3 марта, суткасига) венага, гентамицин 80 мг × 3 марта билан биргаликда; суткасига венага офлоксацин 400 мл × 2 марта билан биргаликдаёки суткасига венага ципрофлоксацин 100 мл × 2 марта 3–4 кун, пешобнинг бактериологик тадкиқоти натижаларини олгандан сўнг микрофлоранинг антибиотикларга таьсирчанлигига кўра антибактериал терапия коррекция килинади. Тана ҳарорати нормаллашгандан сўнг перорал антибактериал терапияга ўтилади.
• Нитроксолин суткасига 2 таб × 4 марта 5–7 кун.
• Ацесоль 400,0 венага томчи. 3–5 кун.
• Фуросемид 2,0 венага 2 кун
Операция олди тайёргарлиги:
• Тозаловчи клизма.
• Профилактик антибактериал терапия.
• Анестезиолог кўриги.
Анестезия шакли:
• УК нефростомиясида маҳаллий ёки паравертебрал анестезия.
• Анъанавий аралашувларда интубацион анестезия.
Операциядан кейинги иш юритиш:
• УТТ назорат.
• Операциядан кейинги жароҳатга ишлов бериш.
Шифохонадан чикариш мезонлари:
• Оғриқ синдроми йўклиги.
• Гипертермия йўклиги.
• Гематурия йўқлиги.
• Нефростоманинг тўғри(холатга мос) ишлаши.
• Стационарда ётишнинг ўртача мухлати – 5–6 кун.
Шифохонадан чикаришдаги тавсиялар:
• Антибактериал терапия.
• Тош пайдо бўлиш профилактикаси.
• Тураржой урологи кузатуви.

СИЙДИК-ТОШ КАСАЛЛИГИ. ИККАЛА СИЙДИК НАЙ ТОШЛАРИ. ИККИЁҚЛАМА УРЕТЕРОГИДРОНЕФРОЗ. ОБТУРАЦИОН АНУРИЯ ЁКИ СИЙДИК-ТОШ КАСАЛЛИГИ(СТК), ЯГОНА БУЙРАКНИНГ СИЙДИК НАЙ ТОШИ, УРЕТЕРОГИДРОНЕФРОЗ. СИЙДИК КАНАЛИ ИНФЕКЦИЯСИНИНГ ЗЎРАЙГАН ВА ЗЎРАЙМАГАНДАГИ АНУРИЯ

Шифр МКБ-10. N 20.

Симптоматика:
• Бел соҳасидагиқовурға билан корин орасидаги соҳага иррадиацияловчи оғрик (ўтмас, ўткир).
• Гипертермия, олигоанурия ёки анурия.
Дифференцияланган диагноз.
• Ўткир пешоб инфекцияси.
• Сийдик най ва пуфаги шишлари.
• Ўткир урат уропатия.
• Аёллар гениталиялари аъзоларининг онкологик патологияси.
• Эркаклар кичик тос аъзоларининг онкологик патологияси.
Кўрик протоколи.
• Шикоятларни эшитиш, ҳаёти ва касалланиш анамнези.
• Объектив кўрик.
Лаборатория тадқиқотлари.
Мажбурийлари:
• Қоннинг умумий таҳлили.
• Қон креатинини, мочевина.
• Гематокрит.
• Қон гуруҳи, Rh – омил.
• ЭКГ.
Қўшимчалари:
• Қоннинг ивиш вакти.
• Коагулограмма.
Ускунавий усуллар.
Мажбурийлари:
• Буйрак, қовук, қорин парда орти соҳаси УТТ.
• Кўламли урография *.
Қўшимчалари:
• КТ бор бўлса, сийдик чиқариш йўллари ККСКТси.
Ташхис ва шифохонага ётқизиш мезонлари:
• Бел соҳасида иккиёқлама хуружсимон оғрик.
• Тана ҳароратининг кўтарилиши.
• УТТ маълумотлари ва рентген-тадқиқотлар.

Даволаш:

- Марказий венани катетерлаш.
- Марказий вена босимини ўлчаш.
- Перкутан нефростомия.
- Антибактериал терапия – амоксициллин/клавулан кислота суткасига 1,2 × 3-4 марта венага, цефазолин суткасига 1,0 × 3 марта ёки цефуроксим 0,25 г × 3 марта, суткасигавенага ёки цефтриаксон суткасига 1,0 × 2 марта, суткасига венага офлоксацин 400 мл × 2 марта билан ёки суткасига венага ципрофлоксацин 100 мл × 2 марта 3–4 кун. Тана ҳарорати нормаллашгандан сўнг перорал антибактериал терапияга ўтилади.
- Ацесоль 400,0 венага томчи. 3 кун.
- Натрий хлор 0,9% – 400,0 венага, томчи. 3 кун.
- Фуросемид 2,0 х 2 марта, венага, суткасига 2 кун.
- Реосорбилакт 400,0 венага, томчи. 2 кун.
- Бикарбонат натрий 4% – 200,0 венага, томчи. 4 кун.
- Содали клизма – 4 кун.
- Ранитидин 1 таб. х 2 марта, суткасига 5 кун.

Операцияолди тайёргарлиги:

- Тозаловчи клизма.
- Профилактик антибактериал терапия.
- Анестезиолог кўриги.

Анестезия шакли:

- УК нефростомиясида маҳаллий ёки паравертебрал анестезия.
- Анъанавий аралашувларда интубацион анестезия.

Операциядан кейинги иш юритиш:

- Буйракнинг УТТ назорати.
- Диурез назорати.
- МВБ назорати.
- Операциядан кейинги жароҳатга ишлов бериш.

Шифохонадан чиқариш мезонлари:

- Оғриқ синдроми йўқлиги.
- Гипертермия йўқлиги.
- Гематурия йўқлиги.
- Нефростома дренажларининг мос равишда ишлаши.
- Диурезнин мослиги.
- Қондаги креатинин ва мочевина кўрсаткичларининг пасайиши. Стационарда ётишнинг ўртача муҳлати – 7–10 кун.

Шифохонадан чиқаришдаги тавсиялар:

- Антибактериал терапия.
- Тош пайдо бўлиш профилактикаси.
- Тураржой урологи кузатуви.

СИЙДИК-ТОШ КАСАЛЛИГИ. СИЙДИК ПУФАГИ ТОШИ.

Шифр МКБ-10. N 21.0.

Симптоматика:

- Қов усти оғриғи (ўтмас, ўткир).
- Гематурия.
- Пешобнинг ўткир тутилиши.

Дифференцияланган диагноз.

- Қовуқ ёки қовуқ бўйни раки.
- Аёллар гениталиялари аъзоларининг онкологик патологияси.
- Эркаклар кичик тос аъзоларининг онкологик патологияси.
- Аденома ёки простата бези раки.
- Қовуқдаги бегона жисм.

Кўрик протоколи.

- Шикоятларни эшитиш, ҳаёти ва касалланиш анамнези.
- Объектив кўрик.

Лаборатория тадқиқотлари.

Мажбурийлари:

- Қоннинг умумий таҳлили.
- Қон креатинини, мочевина.
- ЭКГ.
- Қон гуруҳи, Rh – омил.

Қўшимчалари:

- Коагулограмма.

Ускунавий усуллар.

Мажбурийлари:

- Буйрак, қовуқ УТТ .
- Қовуқнинг кўламли рентгенографияси (5.19-расм)*.

Қўшимчалари:

- Цистоскопия*.

Ташхис ва шифохонага ётқизиш мезонлари:

- Қов усти оғриғи.
- Ўта қийин сийиш ёки пешоб чиқмаслиги.
- Тана ҳароратининг кўтарилиши.
- УТТ маълумотлари ва рентгентадқиқотлар.

Даволаш:

- Марказий венани катетерлаш.
- Марказий вена босимини ўлчаш.

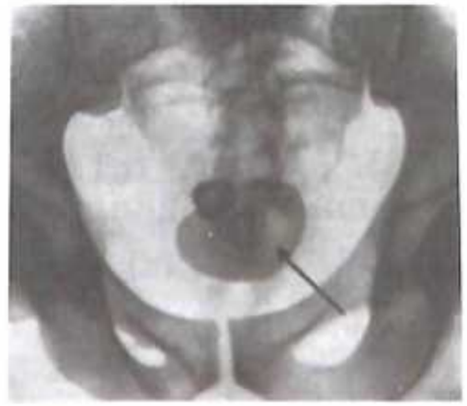

5.19-расм. Қовуқнинг тошлари

• 1 см дан кичик тош – перкутан цистолитоэкстракция.
• 1 см дан катта тош – эпицистолитоэкстракция.
• Антибактериал терапия – амоксициллин/клавулан кислота суткасига 1,2 × 3-4 марта венага, цефазолин суткасига 1,0 × 3 марта ёки цефуроксим 0,25 г × 3 марта, суткасига, венага ёки цефтриаксон суткасига 1,0 × 2 марта, суткасига венага офлоксацин 400 мл × 2 марта билан ёки суткасига венага ципрофлоксацин 100 мл × 2 марта 3–4 кун. Тана ҳарорати нормаллашгандан сўнг перорал антибактериал терапияга ўтилади.

Операцияолди тайёргарлиги:
• Тозаловчи клизма.
• Анестезиолог кўриги.

Анестезия шакли:
• Маҳаллий ёки паравертебрал анестезия.
• Анъанавий аралашувларда интубацион анестезия.

Операциядан кейинги иш юритиш:
• Буйрак ва қовуқнинг УТТ назорати.
• Операциядан кейинги жароҳатга ишлов бериш.

Шифохонадан чиқариш мезонлари:
• Оғриқ синдроми йўқлиги.
• Гипертермия йўқлиги.
• Гематурия йўқлиги.
• Цистостомик дренажининг мос равишда ишлаши.
• Диурезнин мослиги.
• Қондаги креатинин ва мочевина кўрсаткичларининг пасайиши.
• Стационарда ётишнинг ўртача муҳлати – 4–5 кун.

Шифохонадан чикаришдаги тавсиялар:
• Антибактериал терапия.
• Тош пайдо бўлиш профилактикаси.
• Тураржой урологи кузатуви.
• Простата безининг безарар гиперплазиясининг трансуретрал резекцияси.

СИЙДИК-ТОШ КАСАЛЛИГИ. УРЕТРА ОРҚА БЎЛИМИНИНГ ТОШИ. СИЙДИКНИНГ ЎТКИР ТУТИЛИШИ

Шифр МКБ-10. N 21.1.

Симптоматика:
• Қов усти оғриғи(ўтмас, ўткир).
• Уретрорагия.
• Ўткир сийдик тутилиши.

Дифференцияланган диагноз:
• Уретра шиши.
• Уретрадаги бегона жисм.

Кўрик протоколи:
• Шикоятларни эшитиш, ҳаёти ва касалланиш анамнези.
• Объектив кўрик.

Лаборатория тадқиқотлари.
Мажбурийлари:
• Қоннинг умумий таҳлили.

Қўшимчалари:
• Қон гуруҳи, Rh – омил.
• Қон креатинини, мочевина.

Ускунавий усуллар.
Мажбурийлари:
• Қовуқ УТТ .
• Қуйи сийдик йўлларининг кўламли рентгенографияси*.

Қўшимчалари:
• Уретроцистоскопия*.

Ташхис ва шифохонага ётқизиш мезонлари:
• Маҳаллий оғрик.
• Мустақил пешоб чиқариш йўқлиги.
• Рентген-тадкикот маълумотлари.

Даволаш:
• Цистоскопия – тошни қовуқга кўчириш*.
• Фолей катетерини ўрнатиб трансуретрал цистолитоэкстракция.
• Цефазолин 1,0×3 марта, мушак ичига, суткасига ёки офлоксацин 0,4 г × 2 марта, суткасига ёки ципрофлоксацин 0,5 г × 2 марта, суткасига ичга 3–5 кун.

Операцияолди тайёргарлиги:
• Тозаловчи клизма.
• Анестезиолог кўриги.

Анестезия шакли:
• Анъанавий аралашувларда интубацион анестезия.

Операциядан кейинги иш юритиш:
• Қовуқнинг УТТ назорати.
• Операциядан кейинги жароҳатга ишлов бериш.

Шифохонадан чиқариш мезонлари:
• Оғриқ синдроми йўқлиги.
• Уретрорагия йўқлиги.
• Мустақил сийиш тикланиши.
• Қолдиқ сийдик йўқлиги.
• Стационарда ётишнинг ўртача муҳлати – 4–5 кун.

Шифохонадан чиқаришдаги тавсиялар:
- Антибактериал терапия.
- Тош пайдо бўлиш профилактикаси.
- Тураржой урологи кузатуви.

СИЙДИК-ТОШ КАСАЛЛИГИ. УРЕТРА ОСМА БЎЛИМИНИНГ ТОШИ. СИЙДИКНИНГ ЎТКИР ТУТИЛИШИ

ШИФР МКБ-10. N 21.1.

Симптоматика.
- Уретрадаги оғриқ (ўтмас, ўткир).
- Уретрорагия.
- Ўткир сийдик тутилиши.

Дифференцияланган диагноз:
- Уретра шиши.
- Уретрадаги бегона жисм.

Кўрик протоколи:
- Шикоятларни эшитиш, ҳаёти ва касалланиш анамнези.
- Объектив кўрик.

Лаборатория тадқиқотлари.

Мажбурийлари:
- Қоннинг умумий таҳлили.
- ЭКГ.

Қўшимчалари:
- Қон гуруҳи, Rh – омил.

Ускунавий усуллар.

Мажбурийлари:
- Қовуқ УТТ .
- Қуйи сийдик йўлларининг кўламли рентгенографияси*.

Қўшимчалари:
- Уретроцистоскопия*.

Ташхис ва шифохонага ётқизиш мезонлари:
- Маҳаллий оғриқ.
- Мустақил сия олмаслик.
- Рентген-тадқиқот.

Даволаш:
- Трансуретрал уретеролитоэкстракция*.
- Фолей катетерини ўрнатиш (уретрага).
- Цефазолин 1,0 × 3 марта, мушак ичига, суткасига ёки офлоксацин 0,4 г × 2 марта, суткасига ёки ципрофлоксацин 0,5 г × 2 марта, суткасига ичга 3–5 кун.

Операцияолди тайёргарлиги:
- Тозаловчи клизма.
- Анестезиолог кўриги.

Анестезия шакли:
- Паравертебрал анестезия.
- Анъанавий аралашувларда интубацион анестезия.

Операциядан кейинги иш юритиш:
- УТТ назорат.
- Операциядан кейинги жароҳатга ишлов бериш.

Шифохонадан чиқариш мезонлари:
- Оғриқ синдроми йўқлиги.
- Уретрорагия йўқлиги.
- Мустақил сийиш тикланиши.
- Қолдиқ сийдик йўқлиги.
- Стационарда ётишнинг ўртача муҳлати – 4–5 кун.

Шифохонадан чиқаришдаги тавсиялар:
- Антибактериал терапия.
- Тош пайдо бўлиш профилактикаси.
- Тураржой урологи кузатуви.

ПРОСТАТА БЕЗИНИНГ ЗАРАРСИЗ ГИПЕРПЛАЗИЯСИ. КЕСКИН СИЙДИК ТУТИЛИШИ

Шифр МКБ-10. N 40.

Аниқлаш. Сийдик тутилиши, яъни сийдик пуфагини тўлиқ бўшата олмаслик, кўпинча айни ўткир вазият сифатида учрайди. Этиологиясидан қатъий назар сийдик тутилиши сийдик пуфаги ва сийдик йўлларининг юқори бўлимларига нохуш таъсир ўтказиши мумкин, шу жумладан организмнинг тўлиқ сув-электролит статусига ҳам. Сийдик тутилиши тўлиқ ва тўлиқмас бўлиши мумкин. Тўлиқ тутилишда беъмор, қаттиқ қисташи ва кучанганига қарамай, бир томчи ҳам сия олмайди. Тўлиқмас, қисман тутилишда сийиш мумкин, лекин пешобнинг бир қисми сийдик пуфагида қолади (қолдиқ сийдик), унинг ҳажми баъзан 1 л га боради. Узоқ вақт сийдик тутилишида нафақат пуфакнинг мушак девори чўзилади, сфинктерлар ҳам чўзилади ва тўлиб тошган сийдик пуфагидан пешоб беихтиёр ташқарига томади. Бу ҳолат парадоксал ишурия деб аталади. Кўпинча парадоксал ишурия ҳолатида кескин сийдик тутилиши ўз вақтида аниқланмайди. Кескин сийдик тутилиши сабаблари сийдик пуфагини куйидагилардир:

1. Сийдик пуфаги ва уретра бўғзининг механик эзилиши (простата бези аденомаси, простата жароҳати, сийдик пуфаги бўғзининг склерози, уретрадаги бегона жисм, сийдик пуфаги ва уретра тоши, бачадон яллиғланиши).

2. МНТ шикастланиши ва касаллиги (мия, умуртқа шишлари ва ҳоказо).

3. Сийдик пуфаги функциясининг рефлектор бузилиши.

4. Психотроп препаратлардан заҳарланиш (наркотиклар, ухлатувчи воситалар). Сийдик тутилишининг энг кўп учрайдиган сабаблари 5.4-жадвалда келтирилган:

Жадвал 5.4

Бузилишлар	Детрузорнинг бирламчи етишмовчилиги
Уретра тузилиши	Детрузорнинг арефлексияси
Простата катталашуви	Таркок склероз
Таносил аъзолари трактининг куйи бўлимларидаги хатарли шиш мочеполового тракта	Умуртка ёки корин бўшлиғида операция қилигандаги ятроген жароҳат
Кичик тосдаги хатарли шиш	Орқа мия жароҳати

Сийдик пуфаги тошлари	Миеломенингоцеле
Бегона жисм	
Қон лахтаги	
Уретранинг орқа қисми клапанлари	

Патогенез: кескин сийдик тутилиши ривожланишида механик ва динамик механизмлар иштирок этади. Кекса ёшдаги эркакларда гормонал фон бузилиши эвазига қонда андрогенлар камаяди, натижада простата бўлимидаги сийдик чикариш каналининг торайган қисмига ёндош парауретрал безлар ўсиб кетади ва сийдик пуфаги ҳамда уретра бўғизларини қисиб қўяди. Параллел равишда детрузорнин текис мушакли ҳужайраларида гипотония ривожланади (динамик омил).

Сунъий қўзғатувчи омил: алкоголь, аччик овқат, узок вакт ўтириш, қабзият, жуда совиб кетишва ҳоказо. Сийдик пуфаги ҳамда простата бўғизлари веналарининг кенгайиб кетишига олиб келади.

Детрузорнинг патологик ўзгаришлари фонида кескин сийдик тутилиши ривожланади. Сийдикнинг рефлектор тутилиши операциядан кейинги даврда, кучли эмоционал ларзаларда, маст ҳолатда, жазавада кузатилади. Кескин сийдик тутилиши детрузор бузилиши натижасида ҳам ривожланади.

Симптоматика:

- бемор нотинч;
- қов устида кучли оғрик сезади;
- сийдик пуфаги тўлиб-тошганини ҳис қилиш;
- сийишнинг оғир қисташи;
- мустакил сия олмаслик.

Дифференцияланган диагноз.

- уретранинг чандикли тузилиши;
- сийдик пуфаги тоши;
- сийдик пуфаги бўғзи циррози;
- фимоз.

Кўрик протоколи:

- Шикоятларни эшитиш, ҳаёти ва касалланиш анамнези.
- Объектив кўрик(5.20-расм).
- Бармокларда ректал тадқиқот;
- Терапевт консультацияси.

Лаборатория тадқиқотлари.

Мажбурийлари:

- Қоннинг умумий таҳлили.
- ЭКГ.
- Қон гуруҳи, Rh – омил.
- Қон креатинини ва мочевина.
- Қоннинг ивиш вақти.

Қўшимчалари:

- Коагулограмма.
- Простата-ўзига хос антиген*.

Ускунавий усуллар.

Мажбурийлари:

- Қовук, буйрак, простата безининг УТТ (5.21-расм).

Қўшимчалари:

- Пасаювчи уретрографияли экскретор урография *.

Даволаш.

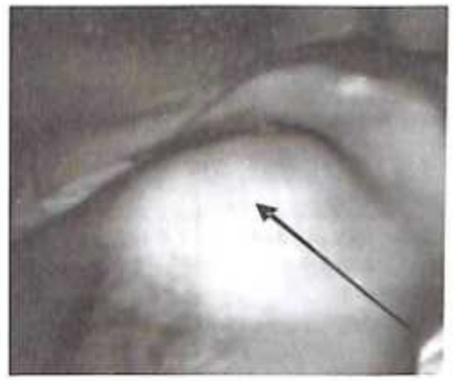

Рис. 5.20. Маҳаллий кўрик – сийдик пуфаги соҳасининг шишгани.



5.21-расм. Сийдик пуфаги УТТ – кескин сийдик тутилиши тасвири. Шакли текис.

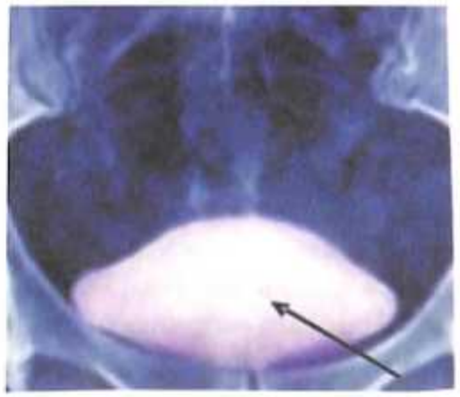

5.22-расм. Сийдик пуфаги ҳажми – шакли текис, экстравазация йўқ.

1. ИВО. Простата аденомаси. ЎСТ. Мураккаблашмаган шакли.	2. Детрузор фаолиятини тикловчи препаратларни тайинлаб 4–5 кунга уретрал дренаж ўрнатиш – адреноблокаторлар 2 мг тунда, А/Д назоратида. Антибиотикотерапия: peros цефалоспорины – 7 кун. Ректал шамчалар (диклофенак, диклоберл) тунда – 10 кун. Стационарда ўртача ётиш муддати – 5-6 к/кун. Консерватив терапия самарасизлигида хирургик даво ўтказиш: Простата ТУРи *.
Даволаш: 2. ИВО. Простата аденомаси. ЎСТ. Пиелонефрит кучайиши билан бирга мураккаблашган уретерогидронефроз. СБЕ, уретрогагияли, уретритли, орхоэпидидимитли.	УК цистостомияси*. Дори-дармонли даволаш: • Антибактериал терапия – биринчи 2 сутка таъсири кенг қўламли антибиотиклар: амоксициллин/клавулан кислота суткасига 1,2 × 3-4 марта венага мушак ичига гентамицин 80 мг × 3 марта билан биргаликда; цефтриаксон суткасига 1,0 × 2 марта (ёки цефуроксим 0,25 г × 3 марта, суткасига ёки цефаперазон 1,0 × 3 марта, суткасига ёки цефтазидим 1,0 × 3 марта, суткасига) венага, суткасига венага левофлоксацин 500 мг суткасига 1-2 марта, кейин 500 мг × 2 марта суткасига ичга 6-8 кун. Пешобнинг бактериологик тадкикоти натижаларини олгандан сўнг микрофлоранинг антибиотикларга таъсирчанлигига кўра антибактериал терапия коррекция қилинади. Тана ҳарорати нормаллашгандан сўнг перорал антибактериал терапияга ўтилади. • Глюкоза 5% – 400+аскорбин к-та 5% – 10,0 венага томчи. 5 кун. • Рингера эритмаси 250 венага томчи. 5 кун. • Анальгетиклар – анальгин 25% – 4,0 + димедрол. • 1% – 2,0 × 1 марта, мушак ичига,суткасига, 5 кун. • Буйрак УТТ мониторинги. • Стационарда ўртача ётиш муддати – 7-8 к/кун.
3. Сийдикнинг рефлектор тутилиши.	Эркакларга уретрал дренаж ўрнатиш. Аёлларни интермиттирловчи катетерлаш.
4. Психотроп моддалар билан заҳарланиш.	Сийдик пуфагини интермиттирловчи катетерлаш.

5. Кескин сийдик тутилиши операциядан кейинги даврда ечилмаган ва асоратлар ривожланганда (уретрорагия, уретрит, орхоэпидидимит, простатит кучайишида, уретрогидронефрозда, пиелонефрит кучайишида, СБЕ). Перкутан цистостомияни амалга ошириш. Анамнезда қорин бўшлиғи аъзолари ва сийдик пуфаги операция қилинган, териости ёғ клетчаткаси билиниб турган семиз беморларда эпицистостомия амалга оширилади.

Операция олди тайёргарлиги.

Анестезия шакли: маҳаллий анестезия.

Операциядан кейинги иш юритиш:

• УТТ-назорат.

• Операциядан кейинги жароҳат боғловини ўзгартириш.

Шифохонадан чиқариш мезонлари:

• Оғрик синдроми йўқлиги.

• Мос равишда цистостомик дренажлаш.

• Стационарда ўртача ётиш муддати 2-5 кун.

Шифохонадан чиқаришдаги тавсиялар.

• Антибактериал терапия.

• Операциядан кейинги жароҳат боғловини ўзгартириш, цистостомик дренаж функциясини назорат қилиш.

Маҳаллий уролог кузатуви.

VI БЎЛИМ

ШОШИЛИНЧ ГИНЕКОЛОГИЯ

ТУХУМДОН АПОПЛЕКСИЯСИ.

Шифр МКБ-10. № 83.2.

Таърифи: фолликула ёрилиши билан белгиланган корин бўшлиғи ички кон кетиши, тухумдон ретенцион кистаси деворлари, овуляцияланган фолликул corpushaemor- rahicum узилиши билан (6.1-ва 6.2-расмлар).

Патогенез (касалликнинг пайдо бўлиши ва ривожланиши): касалликлар репродуктив даврдаги марказий генезнинг овариал-менструал функцияси бузилиши окибатида, шунингдек овуляция индукцияси, эндокрин касалликлар, умумий ва жинсий инфантилизмлар натижасида юзага келади. Диққат килинг: персистирловчи фолликуллар, ретенцион кисталар капсуласи ёрилишида касалликнинг ўткир ўтиш муддатлари анъанавий ҳолат – менструал цикл ўртасига (20% гача ҳолатларда) бўйсунмаслиги мумкин. Қон йўқотиш хажми 50,0 мл дан 2-3 л гача ўзгариб туради.

Таснифлаш:

1. Давомли ички қон кетиш билан кечадиган тухумдон апоплексияси (беморларни жаррохлик йўли билан даволаш керак бўлади).

2. Қорин бўшлиғи ичида давомли қон кетиш белгилари бўлмаган тухумдон апоплексияси (беморлар консерватив ёки трансвагинал кам инвазив даволаниши лозим: киннинг орқа гумбази пункцияси, бачадон орқаси бўшлиғи ичидагиларини эвакуация қилиш).



6.1-расм. Ўнг тухумдон кистаси ёрилиши интраоперацион тасвири. Лапароскопия (шахсий материал).



6.2.-расм. Тухумдон капсуласи ёрилиши интраоперацион тасвири.

Симптоматикаси:

Давомли ички қон кетиш билан кечадиган тухумдон апоплексияси: 1. Менструал цикл ўртасида (±5 кун), жисмоний иш ёки жинсий алокадан сўнг, қориннинг паст қисмидан бошланувчи ва орқа тешикка узатилувчи кўккисдан бўладиган оғрик синдроми. 2. Ижобий куленкампф симптоми (мушак дефанси мавжуд бўлмаганда қорин бўшлиғини кўзғатувчи ижобий симптомлар). 3. Қорин парда соҳасининг пастки бўлимларида, яққол ифодаланмайдиган, қўзғатувчи симптомлар. 4. Тез-тез учрайдиган ижобий френикус симптом (ўнг ўмровусти соҳасини эзганда оғриқ пайдо бўлиши). 5. Жинсий гормонларнинг оғир резорбцияси ва қорин парда соҳасинг қўзғатилиши натижасида кўнгил айниш ва қусиш ҳолатлари юзага келиши мумкин. 6. Тахикардия, нормо ёки гипотония, кўпинча бехушлик ҳолати, ҳушдан кетиш. 7. Одатда эрта токсикоз белгилари кузатилмайди. 8. Жинсий йўллардан қон ёки қон аралаш патос кетганда жисмоний белгиларнинг яққол ифодаланмаслиги характерли эмас. 9. Тана ҳарорати нормал, паст ёки субфебрил. 10. Қизил қон кўрсаткичлари пасайган.

Қорин бўшлиғи ичида давомли қон кетиш белгилари бўлмаган тухумдон апоплексияси: 1. Ўхшаш оғрикли синдром, бироқ паст тезликда ва кучаймайдиган ўсмаётган симптоматикали. 2. Қорин пардаси қўзғалишининг оғриғи ва симптомлари кучсиз ифодаланган ва жинсий йўллардан қон ёки қон аралаш патос кетганда сезиларли равишда камаяди. Қиннинг орқа қисми пункцияси ва қон ёки қон аралаш патос эвакуация қилингач, оғрик синдроми бир мунча камайиши ёки йўқолиши мумкин, умумий ҳолат яхшиланади. 3. Гемодинамика, қон таҳлили кўрсаткичлари баркарор.

Дифференцияланган диагностика: эрта муҳлатларда бенхтиёр юз берадиган аборт, бачадондан ташкари ҳомиладорлик, тухумдон кистомасининг буралиб қолиши, ўткир аппендицит, ошқозон яраси перфорацияси, жигар ва талоқ шикастланиши, ўткир пельвиоперитонит, крупоз пневмония.

Текшириш протоколи. Лаборатория усуллари: а) **мажбурий**: қон ва пешоб умумий таҳлиллари, қон гуруҳи ва резус омил; б) **қўшимча**: коннинг биокимёвий таҳлили ва коагулограммаси. **Асбобли усуллар** (мажбурий): УТТ, қин орқа қисми пункцияси, ҳомиладорлик тести; (қўшимча): кўкрак кафаси рентгеноскопияси, электрокардиография.

Диагноз мезонлари:

Давомли ички қон кетиш билан кечадиган тухумдон апоплексияси: ижобий куленкампф симптоми; қорин бўшлиғи ичида қон кетиш клиникаси мавжуд (пульс тезлиги минутига 90 ва ундан кўп), оғир қон кетишларда артериал босимнинг пасайиши, геморрагик шок ривожланиши; УТТ да бачадон орқа соҳаси ва қорин бўшлиғининг бошқа бўлимларида эркин

суюқлик мавжудлиги; бачадон орқа сохаси пункциясида ивимайдиган қон; ҳомиладорликнинг салбий экспресс-тести кузатилади.

Қорин бўшлиғи ичида оғир қон йўқотиш ва давомли қон кетиш белгилари бўлмаган тухумдон апоплексияси: корин бўшлиғи ичида сезиларли даражада қон кетиши мавжуд эмаслиги (гемодинамика, қон таҳлилларининг баркарор кўрсаткичлари), корин пардаси қўзғалишининг оғриғи ва симптомлари кучсиз ифодаланган ва жинсий йўллардан қон ёки қон аралаш патос кетганда сезиларли равишда камаяди. Қиннинг орқа қисми пункцияси ва қон ёки қон аралаш патос эвакуация қилингач, оғриқ синдроми бир мунча камайиши ёки йўқолиши мумкин, умумий ҳолат яхшиланади. Объектив равишда текширганда УТТ маълумотларига кўра бачадон орқа бўшлиғида унча кўп бўлмаган суюқлик бор. Ҳомиладорликнинг скрининг тести – салбий.

Унутмаслик керак: ҳолат яхшилангандан кейин бироз вакт ўтгач, қиннинг орқа қисми пункциясидан сўнг оғриқ синдроми такрорланиши ёки кучайиши тухумдондан қон кетиши давом этаётганлигини кўрсатади. Бу ҳолат диагностик лапароскопия ўтказишни талаб этади.

Даволаш:

Давомли ички қон кетиш билан кечадиган тухумдон апоплексияси–жарроҳлик йўли билан:

1. Периферик венани катетерлаш, операцион блокда (ОБ) қон ўрнини босувчилар инфузияси.
2. Геморрагик шокда – ОБ да марказий венани катетерлаш.
3. Операция ҳажми – тухумдоннинг коагуляцион гемостази (6.3-ва 6.4-расмлар), зарур бўлганда (поликистоз, тухумдоннинг ретенцион кистаси) тухумдоннинг понага ўхшаш резекцияси (6.5 – 6.7-расмлар).

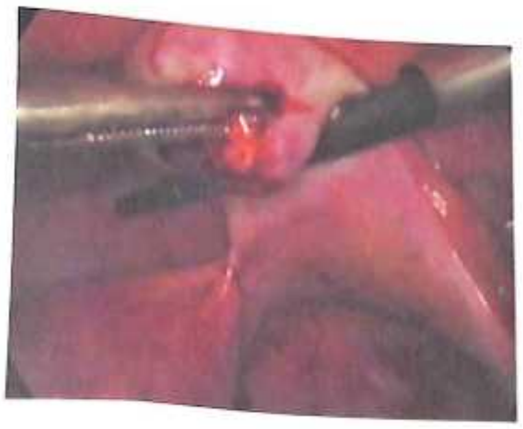



6.3-ва 6.4- расмлар. Лапароскопияда интраоперацион тасвир. Тухумдон оксил кобиғининг коагуляция нуксони (шахсий материал).



6.5-расм. Минилапаротомияда интраоперацион. Тухумдон оқсил қобиғининг нуксони тасвири.

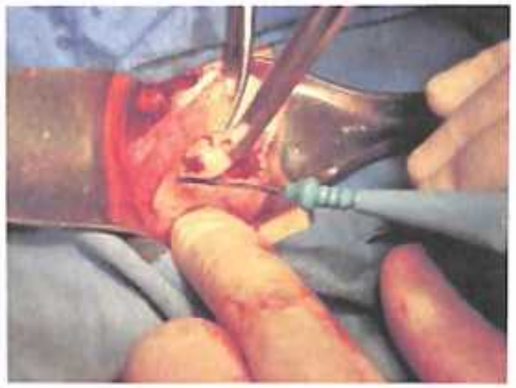

6.6-расм. Минилапаротомия интраоперацион тасвири. Тухумдоннинг понасимон резекция босқичи. (шахсий материал).

ДВС синдромитерапияси, босқичларига қараб (у ривожланаётган ҳолатда).

4. Кўрсаткичлар бўйича плазмотрансфузия ва гемотрансфузия.

5. Кўрсаткичлар бўйича ва қарши далиллар мавжуд бўлмаганда қон реинфузияси.

6. Цефтриаксоннинг профилактик дозаси – 1,0 гр вена ичига, операция вақтида.

Изоҳ:операциядан олдин артериал босимни нормал катталикка кўтариш учун махсус вакт ажратиш окилона эмас.



6.7-расм. Минилапаротомиянинг интраоперацион тасвири.

Операцияолди тайёргарлиги.

1. Операцион блокка зудлик билан олиб бориш. Понасимон резекция операциясининг охирги босқичи, тухумдонни тикиш (шахсий материал).

2. ОБ да назогастрал зонд билан ошқозонни ювиш (агар касалхонага ётишдан олдин овқатланганига 3 соатдан кам вакт ўтган бўлса).

3. ОБ да сийдик пуфагини катетерлаш.

Анестезия шакли.

Эндотрахеал наркоз. Эпидурал, орқа мия анестезияси тўғри келмайди.

Операция қилиш усулини танлаш.

1. Аппаратура ва асбоблар тўлиқ тайёр бўлганда ва геморрагик шок мавжуд бўлмаса – лапароскопия.

2. Тажриба ва тегишли асбоблар мавжуд бўлса ва оғир геморрагик шок бўлмаса рад этилганда – минилапаротомия.

3. Геморрагик шок мавжуд бўлса – лапаротомия, шунингдек яна рақобатли диагнознинг юқори эхтимоллиги ҳолатида – ўртадан паст лапаротомия.

Операциядан кейинги парвариш.

1. Операциядан кейин жароҳатнинг ҳар кунги боғламлари.

2. Гемодинамика тўлиқ мустаҳкамлангунча ва гиповолемик синдром тугагунча қон ўрнини босувчилар инфузияси (ўртача 2-3 кун).

3. Антианемик терапия (шифохонадан чиққандан кейин ҳам давом эттирилади).

4. Йўлдош яллиғланиш касалликларида ва йирингли – яллиғланиш асоратларининг юқори хатарида антибиотикотерапия.

Даволаш:

Қорин бўшлиғи ичида давомли қон кетиш белгилари бўлмаган тухумдон апоплексияси – консерватив усулда:

1. Қин орқа қисми пункцияси ва бачадон орқа бўшлиғидаги моддаларни эвакуация қилиш.

2. 6-8 соат давомида ярим ётиб даволаниш режими.

3. Дорилар ёзиш: этамзилат натрий – 4,0 мл кунига бир марта, венага; глюкоза 40,0% 20,0 мл кунига бир марта, вена ичига, 2-3 кун давомида. Қолган тавсиялар–кўрсатмалар асосида.

4. Қатъий динамик кузатув, хусусан УТТ–касаллик симптомлари тўлик йўқолгунича.

Шифохонадан чикаришдаги тавсиялар: участка гинекологи назорати остида овариал-менструал функцияни коррекция қилиш, антианемик терапияни давом эттириш.

БАЧАДОНДАН ТАШҚАРИ ҲОМИЛАДОРЛИК

Шифр МКБ-10. ООО.1 (НАЙЧАДАГИ ҲОМИЛАДОРЛИК), О ОО.2 (ТУХУМДОНДАГИ ҲОМИЛАДОРЛИК)

Таърифи: бачадондан ташқаридаги барча нидация ҳолатлари ва оталанган тухумнинг бачадондан ташқарида ривожланиши (6.8-расм).

Патогенез (касалликнинг пайдо бўлиши ва ривожланиши): бачадондан ташқарида оталанган тухумнинг нидациясига ички жинсий органларнинг патологияси олиб келади: яллиғланиш касалликлари, эндометриоз, жинсий инфантилизм, эндокрин касалликлар, трофобласт патологияси – фаолликнинг пасайиши ёки трофобласт фаоллигининг ошиши.

Таснифлаш (6.9-расм):

Оталанган тухумнинг жойлашишига кўра:

А) найчадаги ҳомиладорлик 98-99% (ампуляр бўлимда– 43%, истмик бўлимда – 53-54%, интерстициал бўлимда – 2-3%).

Кам учрайдиган шакллар:

Б) Тухумдондаги ҳомиладорлик 0,1-0,2%.

В) Рудиментар бачадон шохидаги ҳомиладорлик 0,19-0,9%.

Г) Қорин бўшлиғидаги ҳомиладорлик 0,2-0,4%.

Д) Пай ораликларидаги ҳомиладорлик 0,1%.

Е) Бўйин-бўйин олди ҳомиладорлиги 0,1-0,01%.

Клиник ўтиши бўйича:

I. Ривожланиб борадиган бачадондан ташқари ҳомиладорлик симптомлари кам ёки бутунлай бўлмаслиги, ҳомиладорликнинг барвақт токсикоз белгилари билан ажралиб туради (6.10-расм).

Тўхтатилган бачадондан ташқари ҳомиладорлик. Тўхтатиш кўпинча 4-6 ҳафтада содир бўлади (6.11-расм), муддати 8 ҳафтадан ортиқ бўлган найчадаги ҳомиладорликнинг узилиши – кам кузатиладиган ҳолат, рудиментар бачадон шохидаги ҳомиладорликнинг симптомларсиз ўтиши 16-20 ҳафтагача

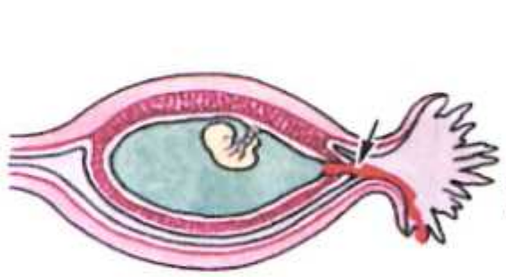

6.8-расм.

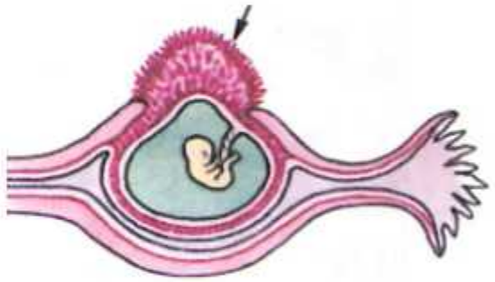

6.9-расм.



6.10-расм.



6.11-расм.

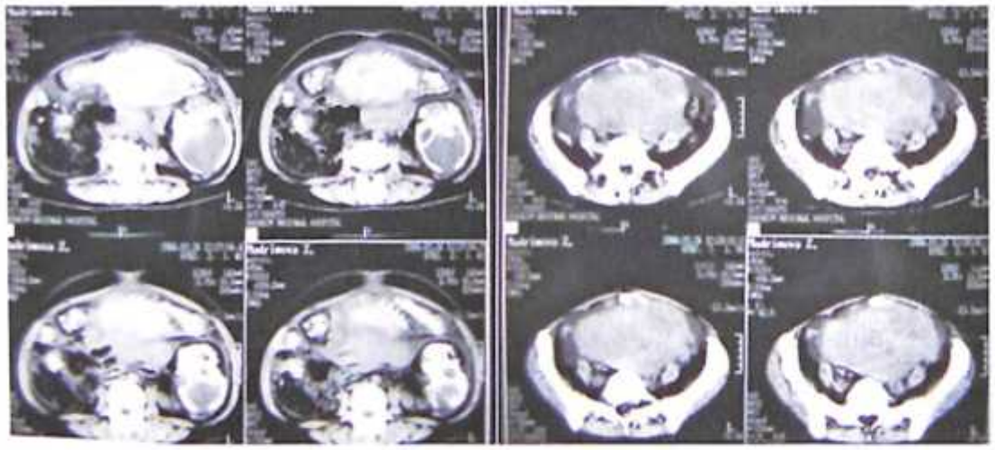

6.12-расм. Ўша бемор аёл. Қорин бўшлиғининг компьютер томографияси. *а, б, в, г* – эркин қорин бўшлиғида жойлашган ҳомила, д, е, ж, з – эркин қорин бўшлиғининг паст қаватларида жойлашган плацента – йўлдош. Томограмма б, *1* – эркин қорин бўшлиғидаги ҳомила скелети контурлари. Томограмма ж, *2* – эркин қорин бўшлиғидаги плацента – йўлдош сояси (шахсий материал).

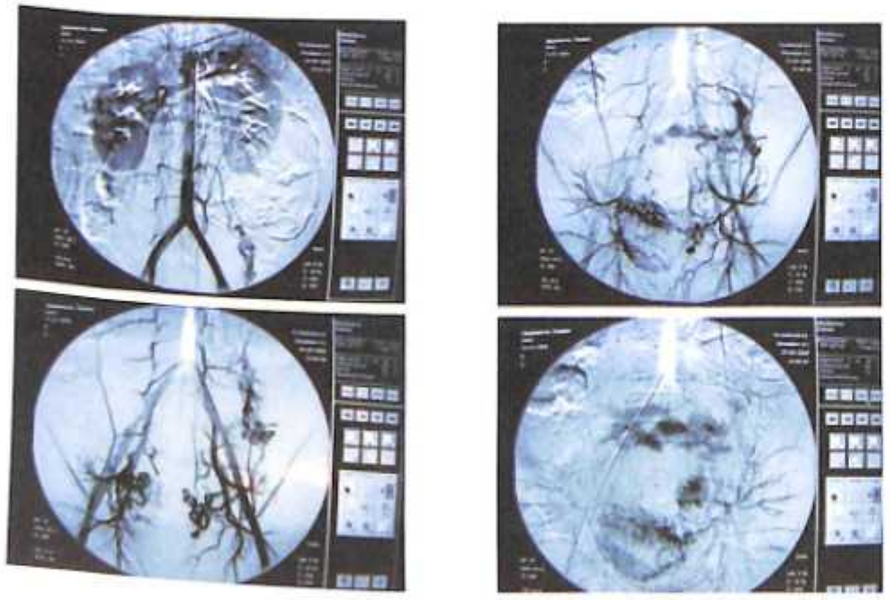

6.13-расм. Ўша бемор аёл. Абдоминал аорта бассейнининг ангиограммаси, *а, б* – контрастлашнинг бошлангич фазалари. Томограмма *а*, *1* – абдоминал аорта ва буйракларни контрастлаш фонида корин бўшлиғидаги ҳомила контурлари, *в, г* – контрастлашнинг кечиктирилган фазалари. Томограмма *г*, *2* – плацента – йўлдош соҳасида контраст модданинг секвестрацияси (шахсий материал).

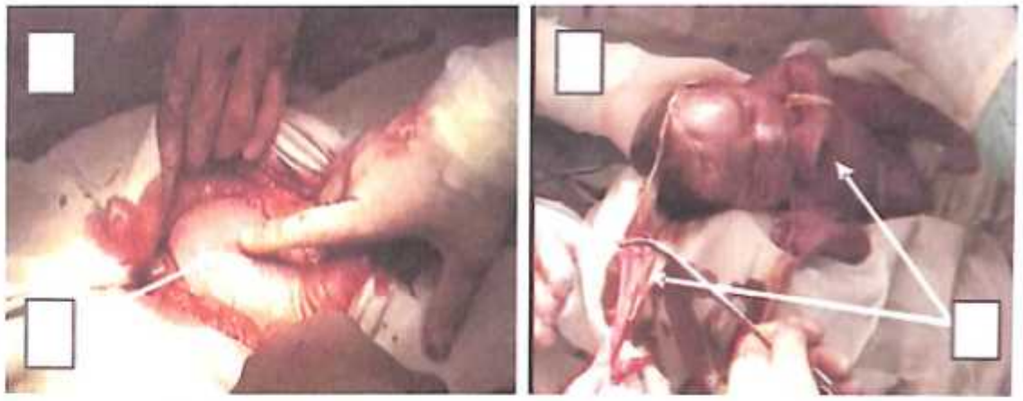

6.14-расм. Ўша бемор аёл. Операция қилиш босқичлари. *а, 1* – қорин бўшлиғида жойлашган ҳомиланинг орқа томони; *б, 2* – чиқариб олинган ҳомила ва амниотик қобиқ парчалари(шахсий материал).

даво этиши мумкин, тухумдондаги ҳомиладорлик кўпинча эрта муддатларда узилади, охирги муддатларга бориб туғиш – казуистика (6.12-6.15-расмлар). **Симптоматикаси**: 1. Асосан қориннинг пастки бўлимларида қўққисдан оғриқ (вақти-вақти билан, хуружсимон) пайдо бўлади ва орқа тешикка узатилади. 2. Ҳайз кечиккандан кейин жинсий йўлларда қонли ажратмалар ажралиши. 15-20% ҳолатларда менструация тутилиши бўлмаслигини ёдда тутиш лозим.



6.15-расм. Найчадаги ҳомиладорликнинг ультра товуш томограммаси. Стрелка билан чап бачадон найи проекциясида оталанган тухумини кўрсатилган. (шахсий материал).

3. Яққол ифодаланган кўзғатиш симптомлари. 4. Френикус-симптом. 5. Қориннинг пастки бўлимлари ва ён каналларда перкутор товуш заифлашиши. 6. Кўнгил айниши, қусиш, ҳиқичоқ тутиши. 7. Тана ҳарорати пастдан субфебрилгача. 8. Тахикардия, АБ пасайиши, кўпинча ҳушни йўқотиш. 9. Қизил қон кўрсаткичларининг пасайиши 10. УТТ да–бачадон орти соҳаси ва корин бўшлиғининг бошқа бўлимларида эркин суюқлик. Бирқанча ҳолларда – оталанган тухумнинг фаллопий найи соҳасида кўриниши (6.15-расм). 11. Қин орқа қисми пункциясида – қорамтир, ивимайдиган қон. 12. Бўйин-бўйин олдиҳомиладорлигида – бачадон бўйни ва қин гумбази кўкариши, ҳайз тутилганда жинсий йўлларда қон суркалиши, бачадон бўйнининг ўзига хос бочкасимон катталашуви, УТТ да – бачадон бўйин-бўйин олди бўлимда оталанган тухум кум соат кўринишида, кўпинча

бачадон танаси ҳомила жойлашган соҳадан кичик бўлади. Ускуна оркали нотўғри кириб тозалашда профуз қон кетиш, гемостазнинг консерватив усулларидан наф йўқлиги.

Алоҳида эътибор: бачадондан ташқари икки ёқлама найдаги ҳомиладорлик ривожланиши, шунингдек бачадондан ташкаридаги ҳомиладорликнинг бошқа ҳар қандай шакли билан қўшилиши мумкин. Бўйин-бўйин олди ҳомиладорлиги гумон қилинаётганда, бимануал текширув фақат мукаммал операция хонасида амалга оширилади. Тўхтатиладиган бачадондан ташкаридаги ҳомиладорликни даволаш фақат операция оркали бажарилади. Оғир геморрагик шок билан бирга кечадиган корин ичидан яккол ифодаланган қон кетишида лапароскопик аралашувга тайёргарлик кўриш учун вақтни чўзиш мумкин эмас. ВБ метатрексат билан консерватив даволашга фақат ривожланиб бораётган найчадаги ҳомиладорликда юқори малакали муассасада шифокорнинг алоҳида кузатуви остида рухсат этилиши мумкин.

Дифференциал диагностика:

1. Эрта муддатларда беихтиёр юз берадиган аборт.
2. Тухумдон апоплексияси.
3. Ўткир аппендицит.
4. Ошқозон яраси перфорацияси.
5. Жигар ва талоқ жароҳати.
6. Ўткир пельвиоперитонит.
7. Тухумдон кистомасининг буралиши.
8. Крупоз пневмония.

Текшириш протоколи. **Асбобли усуллар**: **мажбурий**: УТТ, қиннинг орқа соҳаси пункцияси. **Қўшимча**: кўкрак қафаси рентгеноскопияси,элек трокардиография. **Лаборатория усуллари**, мажбурий: қон ва пешобнинг умумий таҳлили, қон гуруҳи ва резус омил, қўшимча – ҳомиладорлик тести, қоннинг биокимёвий таҳлили, қон коагулограммаси, хорионик гонадотропияга қон таҳлили.

Диагноз мезонлари:

Тўхтатилган бачадондан ташқари ҳомиладорлик: қорин ичида қон кетиш клиникаси мавжуд (пульс тезлиги минутига 90 ва ундан юқори, оғир қон кетишларда артериал босимнинг пасайиши кузатилади, геморрагик шок ривожланиши), УТТ да бачадон орқа соҳаси ва қорин бўшлиғининг бошқа бўлимларида эркин суюқлик мавжуд; бачадон орқа соҳаси пункциясида суюқ ҳолдаги қон; икки қўллаб текширганда ва кичик тос соҳасини УТТ қилганда фаллопий найи соҳасида ўзига хос тузилишлар мавжуд, хомиладорликнинг ижобий экспресс-тести кузатилади.

Ривожланиб борувчибачадондан ташқаридаги ҳомиладорлик: ҳомиладорларда барвақт токсикоз белгилари мавжудлиги, хомиладорликнинг

ижобий экспресс-тести, хорионик гонадотропияга қон ва пешобнинг ижобий таҳлили, кичик тосни УТТ қилганда фаллопий найи соҳасида ўзига хос тузилишлар мавжудлиги, УТТ да ҳомила тухумининг бачадон соҳасида йўқлиги.



6.16-расм. Интраоперацион тасвир. Ўнг томонда найчадаги ҳомиладорлик бузилган. Лапароскопия (шахсий материал).

Клиник кечиш хусусиятларидан (тўхтатилган, ривожланиб бораётган) қатъий назар, истисносиз барча ҳолатларда кечиктирмасдан ётқизиб даволаш лозим. **Даволаш фақат жаррохлик усулида олиб борилади**:

1. Операция блокига шошилинч олиб бориш.
2. Периферик ёки марказий венани катетерлаш, қон ўрнини босувчилар инфузияси.
3. Геморрагик шокда – марказий венани катетерлаш.
4. Касалхонага ётишдан олдин овқатланганига 3 соатдан кам вақт ўтган ҳолатларда ошқозонни назогастрал зонд билан ювиш.
5. Операция блокида қовуқни катетерлаш.
6. Интубацион наркоз бериш.
7. Операция қилиш.
8. Мос келиш-келмаслик кўрсаткичларига қараб қон реинфузияси.
9. Кўрсаткичлар бўйича плазмотрансфузия ва гемотрансфузия.
10. Синдром босқичига кўра ДВС қон терапияси (у ривожланган ҳолатларда).

Операция олди тайёргарлиги.

Операция олдидан тайёргарлик кўриш учун махсус вақт ажратиш, шу жумладан, геморрагик шокда артериал босимни кўтариш бемаънилик хисобланади. Шокка қарши тадбирлар (қон ўрнини босувчилар инфузияси, қон компонентлари) беморни операция хонасига олиб келинган заҳоти бошланади. Инфузиянинг ҳажми ва суръати геморрагик шок даражасига боғлиқ.

Анестезия кўриниши.

Эндотрахеал наркоз. Перидурал, орқа мия анестезияси тўғри келмайди.

Операция қилиш усулини танлаш.

1. Аппаратура ва асбоблар тўлиқ тайёр бўлганда – лапароскопия (6.16-расм).
2. Тажриба ва тегишли асбоблар мавжуд бўлганда – минилапаротомия.



6.17-расм. 11 ҳафталик ҳомиладорликка тегишли эмбрионни ҳомила билан бирга бачадондан олиб ташланган танаси кесими (бачадон найининг интерстициал бўлими). (шахсий материал).



6.18-расм. Интраоперацион тасвир. Найчадаги ҳомиладорлик ўнгдаги интерстициал бўлимда. Ҳомила ўрни деворининг ёрилиши. Лапаротомия.



6.19-расм. Интраоперацион тасвир. Лапароскопик сальпингэктомия босқичи(шахсий материал).

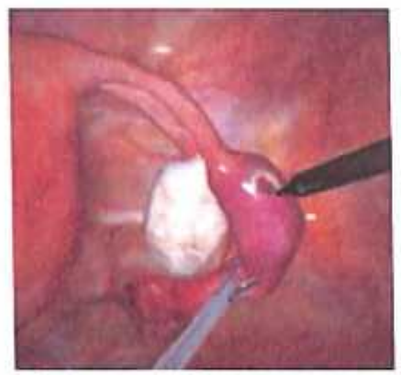

6.20-расм. Интраоперацион тасвир-лапароскопик сальпинготомия босқичи (Стрижаков М. В. Акушерлик ва гинекологиядан танланган маърузалар. 2000)

3. Лапаротомия (6.17. ва 6.18-расмлар). Рақобатли ташҳиснинг юқори эҳтимоллиги ҳолатида – ўртадан паст лапаротомия.

4. Операция ҳажми: а) Одатий сальпингэктомия (6.19-расм); б) Қоникарсиз паритет ва қарши бўлган кўрсаткичлар мавжуд бўлмаганда (оғир кон йўқотиш, шок, ҳамроҳ яллиғланиш касалликлари, тухумдон ва найчанинг шишли шикастланиши) – сальпинготомия (6.20-расм). Бачадон найининг интерстициал бўлимида бачадондан ташқаридаги ҳомиладорлик ривожланишида найнинг бу бўлимини понасимон кесиш зарурлигини ҳисобга олиш лозим. Бундай ҳолатларда бу соҳада иккита бақувват томир коллекторларининг

қўшилиб кетиши сабабли жарроҳлик гемостазига эришиш қийин: кўпинча жисмоний юкламалар, спорт машғулотлари, жинсий алоқадан кейин бачадонда тўсатдан пайдо бўлади. Объектив текширишда ўткир корин ҳолати мавжуд эмас. Гемодинамика, тана ҳарорати, лейкоцитозларнинг ўзгариши – унча катта эмас. Қисқа муддатли кўнгил айниши, бир март қусиш эҳтимоли бор. Анальгетик ва спазмолитиклар қабул қилингач кўрсатилган ҳолатлар ёки тухумдон артериясидаги оғриқ аста-секин йўқолади, шунинг учун акушер-гинекологдан юкори малака талаб этилади. Жарроҳ гемостазни уддалай олмаган ҳолатларда тажрибали ҳамкасбларни жалб қилиши, айрим бошқариб бўлмайдиган қон кетиши ҳолларида гистерэктомия ўтказиши мумкин.

КИСТОМАНИНГ БУРАЛИШИ, ТУХУМДОН КИСТАСИ

Шифр МКБ-10. N 83.0 (ТУХУМДОН КИСТАЛАРИ), D 27 (ТУХУМДОН КИСТОМАЛАРИ)

Таърифи: таъминловчи томир оёқчасининг буралиши натижасида тухумдоннинг аник безарар ўсмада ўткир ёки сурункали (вақти-вақти билан такрорланувчи) кон айланишининг бузилиши.

Патогенез: касаллик жисмоний юклама, жинсий алоқада пайдо бўлади.

Таснифлаш:

1. Тухумдон кистомасининг қисман буралиши таъминловчи оёқчанинг унча катта бўлмаган буралиши ва ўсмадан вена орқали оқиб чиқишининг субкомпенсацияланган бузилиши натижасида пайдо бўлади (ўсма ротацияси 180-270° гача) (6.21-расм).



6.21-расм. Интраоперацион тасвир – стрелка билан киста оёклари кўрсатилган (таъминловчи оёқчанинг қисман буралиши бор) (шахсий материал).



6.22-расм. Интраоперацион тасвир – ўнг тухумдон кистомасининг буралиши. Пинцет билан таъминловчи оёқчанинг буралиши кўрсатилган. Лапаротомия (шахсий материал).

2. Тухумдон кистомасининг тўлиқ буралиши таъминловчи оёқчанинг сезиларли буралиши ва вена ва артерия блокининг компенсацияланмаган буралиши натижасида юзага келади (ўсма ротацияси 270° дан катта) (6.22-расм).

Симптоматикаси:

Кистоманинг қисман буралиши, тухумдон кистаси: асосан қориннинг пастки бўлимларида сезилмайдиган ёки ўртача ифодаланадиган оғриқ.

Шифохонадан чиқаришдаги тавсиялар: 6 ой давомида контрацепция, қориннинг пастки бўлимларидаги ўртача ифодаланадиган оғриқ, вақти-вақти билан кучайиб туради.

Перитонеал белгиларсиз. Ташки объектив текширишда, корин пальпациясида – қов усти сохасида ўртача оғриқ сезилади. Бунда диаметри 11-12 см бўлган катта тузилишдаги ёки кистоманинг узун, кичик тос чегарасидан чикиш имконини берадиган оёкчаси бўлган ҳолатларда ўсмани пальпация килиш мумкин. Бимануал текширишда ўсма кўринишидаги тузилиш аникланади: ҳаракатчан ёки чекланган ҳаракатда, аник контурли, консистенцияси кўпинча тарангэластикли, кам ҳолларда калин (каттагина шиш), пальпацияда оғриқ сезилмайдиган даражадан ифодаланадиган даражагача, шиш ўлчамлари ўзгариб туриши мумкин, куббалари чуқур, барча параметрия соҳалари фаркловчи хусусиятларсиз. УТТ даоғриқ кучайган тарафдаги кичик тосда шишсимон тузилма аникланади, одатда бачадоннинг орқа соҳасида суюклик бўлмайди.

Тухумдон кистаси,кистоманинг тўлиқ буралиши: қориннинг пастки бўлимларида тўсатдан пайдо бўладиган хуружсимон, «ёруғ ораликларсиз» оғриқ. Тезда перитонеал кўринишга ўтади, бирок улар камдан-кам ҳолда кескин сезиладиган классик хусусиятга эга бўлади. Кўпинча кўнгил айниши, кусиш безовта қилади. Газлар чиқиши қийинлашади. Одатдаги тахикардия: минутига 90-100, субфебрилитет, ўртача лейкоцитоз, гиперкоагуляция.

Артериал босим даражалари ўзгариши – характерли ҳолат эмас, септик асоратлар пайдо бўлади. Объектив кўздан кечириш, қисман кўрикдан қориннинг пастки бўлимларидаги қорин пардасини суст ёки ўртача кўзғатиш симптомли ўртача дефансиқин гумбазларини қисқартириши билан фарқланади, параметрий ўзгаришсиз колади, УТТ да бачадоннинг орқа соҳасида кам ёки ўртача миқдорли суюқлик пайдо бўлади. Менструал функция бузилиши характерли ҳолат эмас. Кейинчалик, касалликнинг 2-3-кунида диффузли ёки характерли симптоматикага эга авж олган перитонит ривожланади.

Алоҳида эътибор: энг оғир интра ва операциядан кейинги асоратлар буйрак дистопиясини ўз вақтида аникламаслик ва жинсий аъзолар ривожланиши аномалияси – гематокольпос (кўпинча virgo) натижасида келиб чикади. Айрим ҳолларда қиннинг кўр-кўрона юкори, ўрта ёки дистал бўлимларда тугайдиган ва цервикал каналнинг ташки тешигини қисман тўсиб қўядиган кўндаланг пардевори мавжуд бўлганда ҳайз вақтида циклли ташки қон ажралишлар сакланиб колиши мумкин. Аммо бунда ҳайз конининг бир қисми

ёки асосий қисми қиннинг кўр-кўрона тугайдиган кўндаланг пардевори ҳосил килган ва ҳайз қони тўпланиб боришига қараб оғриқ синдроми бўлган *тухумдон кистасини симуляция қилган* «қопда» тўпланади.

Изох: тухумдонларнинг зарарли ва безарар ўсмаларнинг айрим кўринишлари учун корин бўшлиғида мустақил генезга эга, шиш буралиши механизмига боғлиқ бўлмаган асцитик суюклик тўпланиши ўзига хос ҳисобланади.

Дифференциал диагностика:

1. Тубооварнал йирингли тузилиш.
2. Тухумдонларнинг ретенцион тузилиши.
3. Тухумдонлар саратони.
4. Ичаклар дистал бўлими ўсмалари.
5. «Эски» бачадондан ташқари ҳомиладорлик.
6. Буйрак дистопияси.
7. Гематокольпос.

Текшириш протоколи: асбобли усуллар: мажбурий:

Қорин бўшлиғи УТТ. **Қўшимча**: кўкрак қафаси рентгеноскопияси, электрокардиография, компьютер томографияси, ичакларнинг дистал бўлими паталогиясига гумон қилинганда – ректоманоскопия, контрастли иригография; **Лаборатория усуллари**: **мажбурий**: қон ва пешобнинг умумий таҳлили, қон гуруҳи ва резус-омил. **Қўшимча** – қоннинг биокимёвий таҳлили, қон коагулограммаси.

Ташхис мезонлари: икки қўллаб текшириш ва УТТ да аникланадиган ўсимталар соҳасидаги шиш кўринишидагиоғриқли тузилишмавжудлиги; қориннинг пастки бўлимларида оғриқли синдром, перитонеал симптомларнинг ривожланиши, касалликнинг кечиккан босқичларида лейкоцитонинг ошиб кетиши. Буралиб қолган кистаёрилиши натижасида, қон кетиш – ички қон кетиш симптоматикаси эҳтимоли, шоккача олиб бориши мумкин.

Даволаш: буралиш хусусиятидан (қисман, тўлиқ) қатъий назар, шошилинч операция қилиш.

1. Шок мавжуд бўлмаса тозаловчи клизма қилиш мумкин.
2. Операция блокига транспортда олиб бориш.
3. Периферик ёки марказий венани катетерлаш, қон ўрнини босувчилар инфузияси.
4. Геморрагик шокда – марказий венани катетерлаш.
5. Касалхонага ётишдан олдин овқатланганига 3 соатдан кам вақт ўтган ҳолатларда ошқозонни назогастрал зонд билан ювиш.
6. Операция блокида қовукни катетерлаш.
7. Интубацион наркоз бериш.
8. Операция қилиш.

Операция олди тайёргарлиги.

Оғир ҳамроҳ касалликлар мавжуд бўлганда (юрак-томир декомпенсацияси, қандли диабет ва бошқалар) ва шок ҳолати мавжуд бўлмаганда тегишли



6.23-расм. Интраоперацион тасвир – чап тухумдон кистасининг буралиши, буралиш жойи стрелка билан кўрсатилган. Лапароскопия (Савельев Г.М., Бреусенко В.Г. дан олинган. Гинекология: Ўқув қўлланмаси. 2004).

бузилишлар коррекцияси билан бир-бирига яқин соҳа мутахассисларининг консультациясига йўл қўйилади.

Цефтриаксоннинг профилактик дозаси 1,0 гр ни вена ичига киритиш (операция столида).

Анестезия шакли.

Ички қон кетиш белгилари мавжуд бўлганда(буралган киста ёрилиши), шокда – фақат эндотрахеал наркоз. Қолган ҳолатларда танлаш усули бўлиб перидурал ёки орқа мия анестезияси хизмат қилиши мумкин.

Операция қилиш усулини танлаш.

1. Аппаратура ва асбоблар тўлиқ тайёр бўлганда – лапароскопия. Операциянинг ушбу тури биркамерали ретенцион кидарлар мавжуд бўлгандагина қилиниши мумкин. Оғир, кўпкамерали ўсмалар лапароскопияга тўғри келмайди (6.23-расм).

2. Тажриба ва тегишли асбоблар мавжуд бўлганда – минилапаротомия.

3. Лапаротомия. Ракобатли ташхиснинг юқори эҳтимоллиги ҳолатида – ўртадан паст лапаротомия (6.22-расм).

Операция ҳажми.

Оғир, кўпкамерали аниқ ўсмаларда – одатий кистомэктомия (сальпингооварэктомия).

Тухумдонда кўриниб турган қайтмас ўзгаришли ретенцион кистада – одатий цистэктомия (сальпингооварэктомия).

Тўқималарнинг асл ҳолига кела оладиган ўзгаришларида ретенцион киста мавжуд бўлганда – деторция, киста энуклеацияси.

Операциядан кейинги парвариш.

Кундалик боғламларни алмаштириш, йўлдош касалликларни даволаш. Антибиотикотерапия – қорин бўшлиғининг ривожланган яллиғланиш ўзгаришларида даражаси ва тарқалишига қараб.

Шифохонадан чиқаришдаги тавсиялар: қайтадан УТТ, ретенцион кисталарда – участка гинекологи назоратида овариал-менструал функция коррекцияси.

ТАШҚИ ЖИНСИЙ АЪЗОЛАР ЖАРОҲАТИ

Шифр МКБ-10. S 38 0.

Таърифи: ташқи жинсий аъзоларнинг механик жароҳати касаллиги.

Таснифлаш: Патогенез бўйича (И. Л. Брауде, 1959).

1. Жинсий алоқага боғлиқ шикастланишлар.
2. Ёт жисмлар кириши натижасидаолинган шикастланишлар (6.24–6.27-расмлар).
3. «Қозиққа йиқилиш» туридаги шикастланишлар.
4. Тўмтоқ нарса билан етказилган жароҳатлар.
5. Тиғдан кесилган ва ўқ теккан жароҳатлар.
6. Врач манипуляцияси вақтида етказилган жароҳатлар.

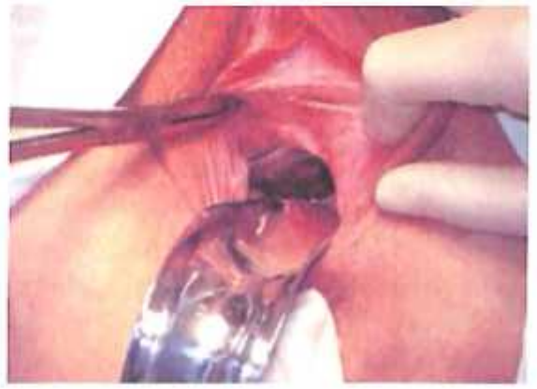

6.24-расм. Бемор Ж., 25 ёш. Қинда узоқ муддат давомида (1 ой давомида) стакан турганидан қин ва тўғри ичак, қин ва пешоб пуфаги ораларида нуксонлар пайдо бўлган. (шахсий материал) (хусусий материал).

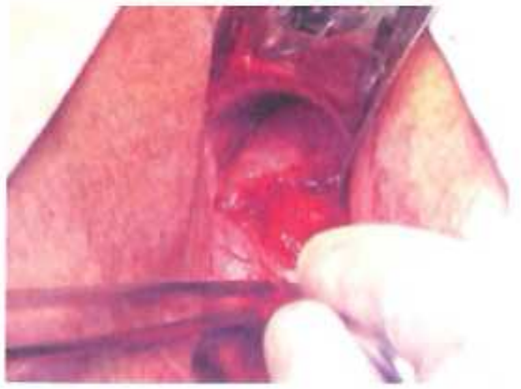

6.24-расм. Бемор Ж., 25 ёш. Қинда узоқ муддат давомида (1 ой давомида) стакан турганидан қин ва тўғри ичак, қин ва пешоб пуфаги ораларида нуксонлар пайдо бўлган. (шахсий материал) (хусусий материал).

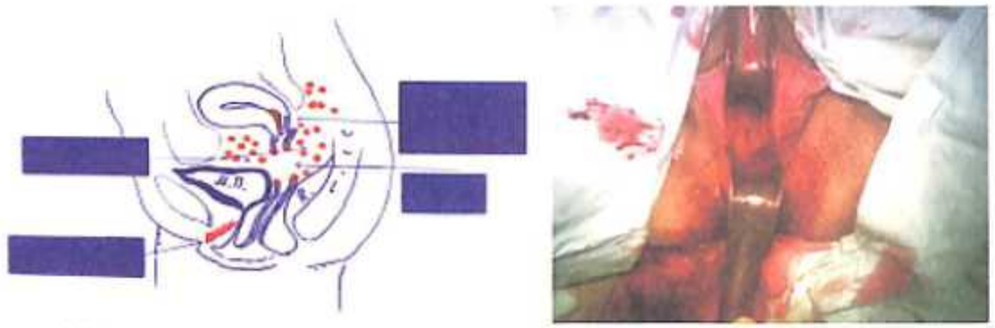

6.26, 6.27-расмлар. Бемор Т., 26 ёш. Ёт жисм кириши натижасида жароҳат олган (криминал) – скальпирланган қиннинг олд девори, уретра узилиб, ёрилган, сийдик чиқариш канали шикастланмаган, циркуляр кольпорексис (кин гумбази ёрилиши) бачадон узилиши билан (патологик жараённинг схематик тасвири). Интраоперацион тасвир – тўғри ичак ампуласининг олд девори кўринади (шахсий материал).

Симптоматикаси:

1. Жинсий органлари соҳасидаги оғриқ. 2. Қон кетиши. 3. Қўшни органлар шикастланиши симптомлари (камдан-кам кузатилувчи ҳолат). 4. Қорин бўшлиғи органларининг тушиш симптомлари (камдан-кам кузатилувчи ҳолат). Инфекцион асоратлар симптомлари.

Алоҳида эътибор: Қўшни органларнинг (қовуқ, тўғри ичак) жароҳатланиши, (6.25-расм), тос суяклари синиши (6.28-расм) эҳтимоли мавжуд.

Дифференциал диагностика:

1. Ёт жисмлар киришидан шикастланиш.
2. Шифохонадан ташқаридаги аборт.
3. Хавфли ўсмаларнинг пайдо бўлиши.

Текшириш протоколи.

Асбоблар ёрдамида текшириш усули: **мажбурий тарзда**: УТТ, кўрсатмаларга қараб қин орқа қисми пункцияси. **Қўшимча равишда**: кўкрак қафаси ва тос суякларининг рентгеноскопияси (рентгенография), электрокардиография, компьютер томографияси.

Лаборатория усуллари: мажбурий тарзда: қон ва пешобнинг умумий тахлили, қон гуруҳи ва резус-омил. Қўшимча равишда – қоннинг биокимёвий тахлили, қон коагулограммаси.

Диагноз мезонлари: анамнез маълумотлари, ташқи жинсий аъзолар соҳасида қон кетиши ва оғриқнинг пайдо бўлиши, ташқи жинсий аъзолар соҳасида шикастланиш мавжудлиги.

Даволаш.

Шилинишлар, конталашлар, катта бўлмаган гематомалар – консерватив усулда даволанади. Наркотик таъсирга эга бўлмаган анестиклар бериш, ташқи жинсий органларни ювиб, тозалаб боғлам қўйиш.

Катта гематомаларни ёриш, гематомани бўшатиш, гемостаз, операция қилиш.

Операция қилиш.

1. Шок мавжуд бўлмаганда тозаловчи клизма.
2. Операция блокига транспорт воситасида олиб бориш.
3. Периферик ёки марказий венани катетерлаш, қон ўрнини босувчилар инфузияси.
4. Геморрагик шокда – марказий венани катетерлаш.
5. Касалхонага ётишдан олдин овқатланганига 3 соатдан кам вақт ўтган ҳолатларда ошқозонни назогастрал зонд билан ювиш.
6. Операция блокида қовуқни катетерлаш.
7. Наркоз бериш.
8. Операция қилиш.

Операция олди тайёргарлиги.

Оғир турдаги ҳамроҳ касалликлар мавжуд бўлганда (юрак-томир декомпенсацияси, қандли диабет ва бошқалар)вашок мавжуд бўлмаганда тегишли бузилишлар коррекцияси билан бир-бирига яқин соҳа мутахассисларининг консультациясига йўл қўйилади. Шок ва бир-бирига яқин органлар (тўғри ичак) жароҳатланганда – тозаловчи клизма.

Цефтриаксоннинг профилактик дозаси 1,0 гр ни вена ичига киритиш (операция столида).

Қоқшолга қарши анатоксин, комбинацияланган антибактериал терапия.

Анестезия шакли.

Ички қон кетиш ёки ички аъзолар жароҳатлари белгилари, шок мавжуд бўлганда – фақат эндотрахеал наркоз. Қолган ҳолатларда танлаш усули сифатида маҳаллий анестезия, перидурал ёки орка мия анестезияси хизмат килади.

Операция қилиш усулини танлаш.

Операция қилиш ҳажми тўқима ва аъзоларнинг шикастланиш хусусиятига боғлиқ. Қорин бўшлиғига ёт жисм кирганлигига шубҳа қилинса, ички аъзолар шикастланганда – лапароскопия.

Ажралиб турган катта гематомаларда – ёриш, гематомани бўшатиш, гемостаз, операция жароҳатини сийрак чоклар билан тикиш.

Операциядан кейинги парвариш.

Комбинацияланган антибактериал терапия, шу жумладан метронидазол қатори препаратлари иштирокида (анаэроб инфекцияси профилактикаси). Кундаликбоғлам алмаштиришлар. Жароҳатда яра йиринглаши ривожланиши белгиларида – жароҳатдан чокларни олиш, жароҳат йиринглаганда бажариладиган амалларни бажариш.

Шифохонадан чиқаришдаги тавсиялар: яшаш манзилидаги гинеколог назоратида бўлиш.

ҲОМИЛАДОРЛИКНИНГ ЭРТА МУДДАТЛАРИДА (ҲОМИЛАДОРЛИКНИНГ 12 ҲАФТАСИГАЧА) БАЧАДОНДАН ОҒИР ҚОН КЕТИШ БИЛАН БОҒЛИҚ ҲОМИЛАДОРЛИКНИ ТЎХТАТИШ ШАРТЛАРИ.

Шифр МКБ-10. О 08.1.

Таърифи: беихтиёр юз берадиган ёки криминал аборт билан боғлиқ бачадондан кўп миқдорда қон кетиши.

Патогенез: беихтиёр юз берадиган ҳомиладорликни тўхтатишнинг қуйидаги сабабларини белгилайди: инфантилизм, нейроэндокрин бузилишлар, анамнезда сунъий аборт, гестациянинг эрта муддатларида эмбрионнинг хромосомли ва ген аномалиялари, истмик-цервикал етишмовчилик, тухум ҳужайралар ва сперматозоидлар аномалияси, инфекцион касалликлар, жинсий аъзолар нуксонларининг ривожланиши, организм интоксикацияси, овкатланиш режимининг бузилиши.

Таснифлаш: (В.И. Бодяжин ва ҳаммуаллифлар.,1986).

1. Хатарли аборт (abortusimminens).
2. Бошланган аборт (abortusincipiens).
3. Давом этаётган аборт (abortusprogrediens).
4. Тўлиқ бўлмаган аборт (abortusincompletes).
5. Тўлиқ аборт (abortuscompletes).

Асортали аборт: 1. Иситма аралаш аборт, 2. Шифохонадан ташқаридаги (криминал аборт).

Симптоматикаси: Давом этаётган абортда қориннинг пастки қисмида тўлғоксимон оғриқлар безовта қилади. Ҳомила тухумининг катта майдондан кўчиши сабабли сезиларли даражада қон кетади. Бўйин канали очиқ, унда ҳомила тухумининг қисмлари кўринади.

Тўлиқ бўлмаган аборт – ҳомила тухумининг қисмлари бачадон бўшлиғида колади. Қон кетиши кичик даражадан оғир даражагача боради. Бўйин канали очиқ. Бачадон катталиги ҳомиладорлик мухлатига нисбатан кичикрок. Кучсиз оғриқ безовта қилади ёки умуман оғриқ сезилмайди.

Алоҳида эътибор: ички жинсий аъзолар ва кичик тоснинг ёнма-ён жойлашган аъзоларининг шикастланишларини ўз вақтида диагностика қилишда муҳим аҳамиятга эга бўлган анамнезни синчковлик билан йиғиш(криминал аралашувлар бўлиши мумкин).

Изох: истмик-цервикал етишмовчиликда бўйин канали абортнинг истал-ган боскичига кенгайтирилиши мумкин.

Дифференциал диагностика:

1. Бачадондан ташқари ҳомиладорлик.
2. Тухумдон апоплексияси ёки ретенцион киста ёрилиши.
3. Бачадондан дисфункционал қон кетишлар.

Текшириш протоколи.

Асбоблар ёрдамида текшириш усули: мажбурий тарзда: УТТ. **Қўшимча равишда**: кўкрак қафаси рентгеноскопияси, электрокардиография.

Лаборатория усуллари: мажбурий тарзда: қон ва пешобнинг умумий таҳлили, қон гуруҳи ва резус-омил. Қўшимча равишда – қоннинг биокимёвий таҳлили, қон коагулограммаси.

Диагноз мезонлари: анамнез маълумотлари (ҳомиладорлик), қориннинг пастки қисмида тўлғоқсимон оғриқлар, жинсий аъзолардан қон кетиши, УТТ дабачадон бўшлиғида ҳомила тухуми ёки унинг қисмлари мавжудлиги.

Даволаш: Операция йўли билан.

1. Операция блокига транспорт воситасида олиб бориш.
2. Оқиб кетаётган пешобни (пешобдаги қон) макроскопик баҳолаш орқали ковуқни катетерлаш.
3. Бачадон бўшлиғини кириш.
4. Бачадон жароҳатланганлигига шубҳа қилинса – лапароскопия.
5. Кўрсаткичлар бўйича гемотрансфузия.

Операцияолди тайёргарлиги:

Криминал аралашувларда– қоқшолга қарши анатоксин, комбинацияланган антибактериал терапия, шу жумладан метронидазол туркуми препаратлари иштирокида.

Шифохонадан ташқаридаги абортда инфекция юқтирган бемор шифохонага ётқизилиши билан қоқшолга қарши анатоксин, кучли комбинацияланган антибактериал терапия (цефтриаксон, цефотаксим, амикацин + метронидазол 3-5 кун давомида) тайинланади. Бачадон бўшлиғини қиртишлашни интенсив антибактериал терапиядан сўнг 3-4 соатдан кейин (қон кетиш бўлмаса) бажариш мумкин.

Анестезия шакли.

Новокаинли парацервикал анестезия: 0,5%–10,0 мл ёки вена ичига қилинадиган наркоз.

Операция қилиш усулини танлаш:

1. Бачадон бўшлиғини бўшатиш, кириш.
2. Бундан аввалги операция вақтида бачадон девори шикастланганида – лапаротомия, бачадон бўшлиғини перфорацион тешик орқали бўшатиш, перфорацион тешикни тикиш.

Операциядан кейинги парвариш.

Утеротоник терапия: окситоцин 1,0 – (5 ЕД) мушак ичига суткасига 2 маҳал. Қон йўқотиш ҳажмига қараб инфузион терапия. Кўрсаткичларга кўра комбинацияланган антибактериал терапия.

Шифохонадан чиқаришдаги тавсиялар: аборт сабабларини аниқлаш ва коррекциялаш учун аёллар консультациясида тўлиқ текширувдан ўтиш.

БАЧАДОННИНГ СИМПТОМЛИ МИОМАСИ

Шифр МКБ-10. D 25.

Таърифи: хавфсиз ўсма (фибромиома, лейомиома) билан ифодаланган бачадон касаллиги.

Патогенез: аъзоларнинг мушак элементларининг пролифератив ўсишига олиб келувчи гиперэстроген ҳолат.

Таснифлаш: (А.Н. Стрижаков, 2000): Асосий симптом бўйича:

1. Қон кетиш симптоми.
2. Оғрик симптоми.
3. Тез ўсиш симптоми.
4. Қўшни аъзолар функциясининг бузилиш симптомлари.
5. Миоматоз тугунларнинг ишемизация симптомлари.
6. Туғиладиган (туғилган) субмукоз миоматоз тугун.
7. Бачадон миомаси ва ҳомиладорлик.

Миома жойлашиши бўйича (6.30-расм):

1. Субсерозли.
2. Интрамурал.
3. Субмукозли.
4. Бўйин – бўйин олди.
5. Интралигаментар.

Катталиги бўйича:

1. Кичик ўлчамли миома – ҳомиладорликнинг 10-11 ҳафтасигача.
2. Катта ўлчамли миома – ҳомиладорликнинг 12 ҳафтасидан катта

Ёши бўйича:

1. Фаол репродуктив давр миомаси.
2. Менопауза даври миомаси.

Балоғатга етишдан олдинги бачадон миомаси – (казуистика).

Симптоматикаси: кўпинча касалликнинг клиник кечиши бир симптомли, юқорида санаб ўтилган омилларга асосланади. Бироқ, кўпинча симптоматиканинг қўшиб олиб борилиши кузатилади.

1) Қон кетиши кўпинча циклик хусусиятга эга бўлиб, етарлича кучли анемизация, юрак-томир тизими функциясининг бузилиши, коагулопатик бузилишларга олиб келади. Ушбу симптомлар миоманинг исталган кўринишида учраши мумкин, лекин жуда кўп ҳолларда субмукоз миомасига тўғри келади.

2) Кўпинча оғрик синдроми субсероз вариантда учрайди, бироқ тугун жойлашишининг исталганида ҳам учраши мумкин.

3) Миоманинг тез ўсиши – бу органнинг бир йил давомида (ёки ундан кам вактда) ҳомиладорликнинг 5 ва ундан кўпрок ҳафтасига катталашишидир.

4) Кўпинча пешоб ажратиш тизимининг бузилиши кузатилади (гидроуретер, гидронефроз, пиелонефрит, цисталгия).

5) Тугун ишемияси, кўпинча некрозга қадар субсероз миома буралиши, катта миоматоз тугунларда кузатилади. Қориннинг пастки қисмларида оғриқнинг тез кучайиб бориши, эндоген интоксикация симптомлари билан характерланади, лейкоформула сезилмас даражада ўзгариши мумкин, коагулограммада, одатда, гиперкоагуляция аниқланади. Ўз вақтида жаррохлик йўли билан даволанмаса, ўткир қорин ҳолати (перитонит), сепсис, тромбоэмболик асоратлар ривожланади.

6) Туғиладиган (туғилган) ингичка оёқчали субмукоз миоматоз тугун ва кенг асосдагиси фарқланади. Одатда касаллик ўсманинг қон билан таъминланишининг ўткир бузилиши, унинг некрози, ўсмада, шунингдек, бачадон бўшлиғида ҳам яллиғланиш ўзгаришлари билан кечади. Кўпинча оз миқдордаги қон кетиши кузатилади.

7) Ҳомиладорликдаги бачадон миомаси симптомсиз ўтиши мумкин, бироқ кўпинча ҳомиладорликни тўхтатишга таҳдид солувчи белгилар, фетоплацентар етишмовчилик белгилари кузатилиши мумкин. Ушбу симптомларнинг такрорланиш тезлиги шишнинг катталиги ва жойлашишига боғлиқ. Миоматоз тугунлар эндометрияга қанчалик яқин жойлашса, ҳомиладорликни тўхтатиш эҳтимоли, фетоплацентар етишмовчилик шунчалик катта бўлади.

Дифференциал диагностика:

1. Бачадон саратони.
2. Тухумдон кистомаси.
3. Сигма кўринишли ичак ўсмаси.

Текшириш протоколи:

Асбоблар ёрдамида текшириш усули: мажбурий тарзда: УТТ. **Қўшимча равишда**: кўкрак қафаси рентгеноскопияси, электрокардиография.

Лаборатория усуллари: мажбурий тарзда: қон ва пешобнинг умумий таҳлили, қон гуруҳи ва резус-омил. Қўшимча равишда – қоннинг биокимёвий таҳлили, қон коагулограммаси.

Диагноз мезонлари. Бачадоннинг катталашиши нормал катталикдан каттароқ, бачадоннинг тугунли шакли, УТТ да бачадоннинг исталган бўлимида кўринадиган миоматоз тугунлар мавжуд, юқорида санаб ўтилган клиник симптомлар.

Даволаш:

Беморни шошилинч операция қилишга олиб келадиган мезонлар:

1. Туғиладиган (туғилган) субмукоз миоматоз тугун.
2. Миоматоз тугун ишемияси, некроз (6.28 ва 6.29-расмлар).
3. Субсероз миома оёқчаларининг буралиши.
4. Бачадондан кўп миқдорда қон кетиши.
5. Субмукозной миома фонидги қон кетиш.
6. Миоматоз тугунлар кичик тосда жойлашган ҳолатдаги туғишларда.

Бемор анемизациясига қўшилган қон кетиш симптомларида – фақат эндотрахеал наркоз. Бошқа ҳолатларда анестезияни танлашга рухсат этилади: перидурал ёки орка мия анестезияси.

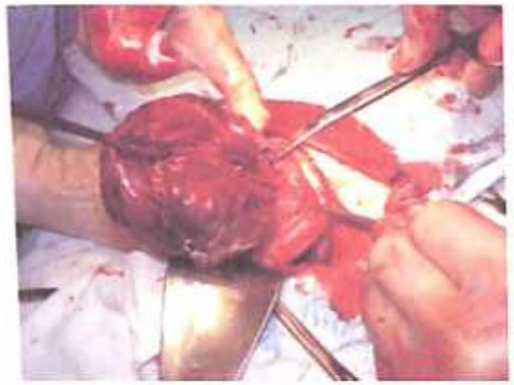



6.28 ва 6.29-расмлар. Интраоперацион тасвир: ишемизацияланган миоматоз тугун энуклеацияси. Макропрепарат намойиш этилган – кесимда тўқ қизил рангдаги миоматоз тугуни (шахсий материал).

Операция қилиш усулини танлаш.

Анестезия шакли.

1. Анъанавий лапаротомик операция.
2. Лапароскопик гистерэктомия – фақат тажрибали мутахассислар ва комплектланган жиҳозлар мавжуд бўлса.

Операция ҳажми.

Бачадон экстирпацияси:

1. Бачадон танаси миомаси симптомларининг бачадон бўйни касаллиги билан биргаликда кечиши.
2. Бачадон танаси миомаси симптомларининг полипоз ёки эндометриянинг оғир диплацияси билан биргаликда кечиши.
3. Перименопауза даврида катта ўлчамли бачадоннинг симптомли ёки симптомларсиз миомаси.
4. Бўйин – бўйин олди миомаси.

Бачадон ампутацияси. Кесиб ташлаш:

1. Бачадон бўйни ва тухумдонларнинг жиддий касалликлари билан бирга кечмайдиган фаолрепродуктив даврдаги бачадон танасининг симптомли миомаси.

Алоҳида эътибор: ёш, амалга оширилмаган репродуктив функцияли репродуктив ёшдаги шахсларнинг консерватив миомэктомияси фақат тажрибали мутахассислар бўлгандагина амалга оширилиши мумкин.

Операциядан кейинги парвариш.

1. Кундалик боғламларни алмаштириш.
2. Волемик касалликларни қон ўрнини босувчилар ёрдамида коррекция қилиш.
3. Коагулограмма маълумотлари асосида гемостаз тизими бузилишларини коррекция килиш.

4. Кўрсаткичлар бўйича гемо, плазмотрансфузия.
5. 3-5 кун давомида антибиотикотерапия.

Шифохонадан чиқаришдаги тавсиялар: яшаш жойидаги гинеколог назоратида бўлиш, ўсимталарни иккиёклама олиб ташлашда ўрнини босувчи гормонал терапия.

БАЧАДОНДАН КЎП МИҚДОРДА ДИСФУНКЦИОНАЛ ҚОН КЕТИШИ

Шифр МКБ-10. N 92.

Таърифи: ҳозирги кунда ушбу термин тухумдон функциясининг бузилиши натижасида келиб чиқадиган бачадондан қон кетишни аниқлашда ишлатилади ва шартли ҳисобланади, чунки ҳар доим эндометрийнинг органик ўзгаришлари содир бўлади.

Патогенез: ёш даврига боғлиқ ҳолда кечади.

Таснифлаш: (Л.Г. Тумилович, 1990):

1. Бачадондан ювенил (пубертат) қон кетиш.
2. Репродуктив ёшда бачадондан дисфункционал қон кетиши.
3. Перименопаузал ёшда бачадондан қон кетиши.
4. Постменопаузада бачадондан қон кетиши.

Симптоматикаси, патогенез ва дифференциал диагностика ёшга боғлиқ бўлади:

Репродуктив даврда бачадондан дисфункционал қон кетиши.

Сабаблари ва мойиллик туғдирувчи омиллар:

1. Анамнезда ювенил қон кетишлар.
2. Аборт натижасида гормонал гомеостаз бузилиши.
3. Эндокрин касалликлар.
4. Нейроэндокрин касалликлар (Иценко-Кушинг касаллиги, бирламчи поликистоз тухумдонлар).
5. Туғруқдан кейинги нейроэндокрин синдром.
6. Стресс.
7. Инфекциялар васурункали интоксикациялар.
8. Дори препаратларининг ножўя таъсири (нейролептиклар).

Кўпинча анамнезда бепуштлик, ҳомиладорликнинг эрта муддатларида ҳомиланинг тушиб қолиши кузатилади.

Тухумдон цикли ановулятор, кўпинча фолликул персистенцияси турига мансуб. Гормонал статус: прогестерондефицит ҳолати, фолликул персистенцияси натижасида абсолют гиперэстрогения ҳолати (фолликул атрезияси натижасида нисбий гиперэстрогения кузатилаганда ювенил қон кетиши-

дан фаркли равишда). Гонадотроп стимуляция етишмаслиги натижасида ривожланаётган тухумдонлар камроқ тарқалган бўлиб, агар овуляция содир бўлса, фолликула етилиш вақти ва лютеин фазасининг етишмовчилиги чўзилади.

Бемор ҳолатининг оғирлиги қон кетиш давомийлиги, интенсивлиги, анемизация даражаси билан аниқланади.Унга пропорционал равишда клиник ҳолатнинг ифодаланиши қуйидагилар билан белгиланади: мадорсизлик, бош оғриғи, бош айланиши, тахикардия, АБ пасайиши. *Шуни унутмаслик керакки,* қон кетиши давомийлигига пропорционал равишда эндометрит ривожланиш эҳтимоли ҳам ошиб боради.

Эндометрий киринмаси кўпинча мўл, полип кўринишли, ушоксимон бўлади. Гистологик текширишда – эндометрийнинг гиперпластик ўзгаришлари аниқланади.

Дифференциал диагностика:

1. Бачадон миомаси.
2. Сурункали эндометрит.
3. Аденомиоз.
4. Фиброзли полипоз.
5. Ҳомиладорликни тўхтатиш.
6. Эктопик ҳомиладорлик.
7. Эндометрий аденокарциномаси.

Менопаузаолди даврида бачадондан дисфункционал қон кетишлар (климактерик қон кетишлар).

Сабаблари ва мойиллик туғдирувчи омиллар:

1. Эндокрин касалликлар.
2. Семириб кетиш.
3. Стресс.
4. Ёшга доир иммунодепрессия.

Гонадотропинларнинг циклик ажралишининг бузилиши натижасида лютеин етишмовчилиги, анавулятор цикллар шаклланади.

Горманал статус – абсолют гипопрогестеронемия фонида нисбий гиперэстрогения.

Эндометрияда – безга доир кистозли гиперплазия, безли полиплар, аденоматоз ва атипик гиперплазия.

Қон кетишларациклик, узоқ чўзиладиган хусусиятга эга бўлиб, анемия, касалликнинг зўрайиши, экстрагенитал касалликларнинг декомпенсацияси тез ривожланади.

Такрорланувчи климактерик қон кетишлар кўпинча ташҳисланмаган бачадон ва ўсимталарнинг органик патологияси натижаси ҳисобланади.

Постменопаузада бачадондан қон кетишлар. Сабаблар табиати органикдир:

1. Бачадон бўйни саратони.
2. Бачадон саратони.
3. Тухумдонларнинг гормон ишлаб чиқарувчи ўсмалари.
4. Атрофик (сенил кольпит).

Қон кетиши давомийлиги ва интенсивлигига қараб турлича хусусиятга эга бўлиши мумкин: сурковчидан тортиб топрофузлигача. Шунга боғлиқ равишда анемизация ҳолати, онкологик жараённинг умумий симптоматикаси кузатилади. Кўпинча жинсий аъзолардан бадбўй ҳид келади. Объектив статус онкологик жараён босқичига мос келади.

Тухумдонларнинг гормон ишлаб чиқарувчи (эстроген ишлаб чиқарувчи) ўсмаларида беморларнинг ноодатий ёш кўриниши, шаффоф цервикал шилимшиқ тўпланиши, эндометрияда – пролифератив жараёнлар аниқланади.

Алоҳида эътибор: климактерик даврда органик патологиянинг тухумдонлар дисфункциясининг ўзига хос клиникаси билан бирга келиши тезлиги анча ошади. Беморларнинг 1/3 дан камроғида қон кетиши соф дисфункционал хусусиятга эга бўлади, ½ беморларда эса бачадон ичи органик патологияси билан боғлиқ бўлади. Тухумдонларнинг гормонал жиҳатдан фаол ўсмалари секин-аста ўсишга мойил бўлади. Ҳатто кичик ўлчамлардаги ўсмалар ҳам (тухумдоннинг сезилмас даражадаги катталашуви) кўп миқдорда гормон чиқариш фаоллигига эга.

Дифференциал диагностика.

1. Эндометрий аденокарциномаси.
2. Миома.
3. Полипоз.
4. Аденомиоз.
5. Тухумдонларнинг гормон ишлаб чиқарувчи ўсмалари.

Текшириш протоколи. **Асбоблар ёрдамида текшириш усули**: **мажбурий тарзда**: УТТ, эндометрий киринмаси гистологик текшириш. **Қўшимча равишда**: кўкрак қафаси рентгеноскопияси, электрокардиография.

Лаборатория усуллари: мажбурий тарзда: қон ва пешобнинг умумий таҳлили, қон гуруҳи ва резус-омил. Қўшимча равишда – қоннинг биокимёвий таҳлили, қон коагулограммаси.

Диагноз мезонлари: бачадон ва ўсимталарда яққол органик ўзгаришлар мавжуд бўлмаганда бачадондан қон кетишининг мавжудлиги.

Даволаш:

Репродуктив даврдаги қон кетишлар: бачадон бўшлиғини қириб тозалаш (киринмани гистологик жиҳатдан текшириш). Консерватив гемостатик

терапия. Қон йўқотиш ҳажмига боғлиқ равишда инфузион терапия. Плазмо ва гемотрансфузия кўрсаткичлари бўйича. Клиник боскичга кўра ДВС-синдромнинг мажбурий профилактикаси ва коррекцияси.

Бачадон бўшлиғини кириб тозалагандан кейин сакланиб қолган қон кетишда, аёл ҳаётига хавф солувчи гемокоагуляция касаллигида қин усти ампутацияси ҳажмидаги шошилинч операция ёки қон кетиш сабабини интраоперацион аниклаш билан бачадон экстирпацияси операцияси амалга оширилади.

Переменопауза давридаги қон кетишлар: бачадон бўшлиғини ва цервикал канални алоҳида кириб тозалаш (қиринмани гистологик жиҳатдан текшириш). Консерватив гемостатик терапия. Плазмо ва гемотрансфузия кўрсаткичлари бўйичақон йўқотиш ҳажмига боғлиқ равишда инфузион терапия. Клиник боскичга кўра ДВС-синдромнинг мажбурий профилактикаси ва коррекцияси. Бачадон бўшлиғини кириб тозалагандан кейин сакланиб колган қон кетишда, аёл ҳаётига хавф солувчи гемокоагуляция касаллигида қин усти ампутацияси ҳажмидаги шошилинч операция ёки қон кетиш сабабини интраоперацион аниклаш билан бачадон экстирпацияси операцияси амалга оширилади.

Бачадонни ўсимталари билан кечиктирилган экстирпация операцияси (интенсив қон кетиш мавжуд бўлмаганда) куйидаги ҳолларда: эндометрийнинг гиперпластик жараёнларининг саденомиоз билан қўшилганида, бачадон миомаси ёки тухумдонлар (ёки улардан биринг)катталашуви билан; эндометрийнинг аденоматоз ёки атипик гиперплазиясининг бачадон миомаси ёки аденомиоз билан қўшилганида; эндометрийнинг гиперпластик ўзгаришлари мавжуд бўлмаган фонда бачадон ва аденомиоз қўшилишида амалга оширилади. Операция йўли билан даволашда нисбий кўрсаткичлар сифатида эндометрийнинг гипертензия фонидаги қайталанувчи безли кистозли гиперплазия, семириш, томир касалликлари, жигар ва буйрак касалликлари, диабет хисобланади. Бу юкорида айтиб ўтилган омиллар гормонал терапияга жиддий равишда тўғри келмаслиги билан боғликдир.

Изоҳ.

Эндометрийнинг безли-кистоз гиперплазиясининг атипиква аденокарцинга айланиши – мажбурий жараён ҳисобланмайди, 1,5-40,0% такрорланиш билан рўй беради. Хавф омили семириш (эстрогенларнинг экстрагенитал синтези) ҳисобланади.

Консерватив терапия кўрсаткичлари куйидагилар: бошка гинекологик патология ва экстрагенитал касалликлар мавжуд бўлмаган фонда эндометрийнинг гиперпластик жараёнлари, эндометрийнинг кичик интрамурал ёки субсероз миоматоз тугунлар билан қўшилгандаги гиперпластик жараёнлари ҳисобланади. Таркибида эстрогенлар мавжуд бўлган препаратлар (шу жумладан, синтетик прогестинлар) тўғри келмайди. Тоза гестагенлар кўрсатилган: 17-ОПК бачадон бўшлиғини кириб тозалагандан кейин 14-, 17- ва 21-кунлари 125-250 мг дан мушак ичига, нарколут бачадон бўшлиғини кириб тозалагандан кейин 16-дан 25-кунгача суткасига 5-10 мг дан дюфастон. Тўғри келмайди: анамнезда томир касалликлари (геморрой – бавосил, сурункали гепатит, холецистит, пиелонефрит, гломерулонефрит). Андрогенлар билан даволаш ёши 50 дан ошган аёлларга тўғри келади.

Шифохонадан чиқаришдаги тавсиялар: овариал-менструал функцияни коррекция қилиш ёш даврига боғлиқ равишда аёллар консультацияси назорати остида амалга оширилади.

ЖИНСИЙ АЪЗОЛАРНИНГ НЕОПЛАСТИК ДЕСТРУКЦИЯСИ БИЛАН БОҒЛИҚ ЖИДДИЙ ҚОН КЕТИШЛАР

Шифр МКБ-10. С 54-58

Таърифи: шикастланиш соҳасига боғлиқ равишда деструкцив неопластик ўсиш билан белгиланган жиддий қон кетишлар (бачадон ўсимталари, бачадон танаси, бачадон бўйни, қин, вульва), кўпинча шиш парчаланиши боскичларига қўшилиб кетади.

Патогенез: қон томирларининг неопластик деструкцияси, кейинчалик қон кетиши билан кечадиган ўсмалар парчаланиши.

Таснифлаш:касалликнинг тарқалиш боскичларига кўра, лимфатиктугунлар вакўшни аъзоларни жалб этишига қараб – TNM бўйича.

Симптоматикаси: турли интенсивликдаги ички ва кўпинча ташки қон кетишига хо бўлган хусусиятлар.

Алоҳида эътибор қаратиш керак: оғир қон кетиш, геморрагик шок фонида операция қилиб бўлмайдиган ўсмаларда радикал операция уринишларини қўлламаслик.

Дифференциал диагностика:

1. Бачадон миомаси.
2. Бачадон дисфункционал қон кетишлари.

Текшириш протоколи: **асбоблар ёрдамида текшириш усуллари**: **мажбурий тарзда**: УТТ,ўсма биоптатини гистологиктекшириш. **Қўшимча равишда**: кўкрак кафаси рентгеноскопияси, компьютер томографияси, биоптатнинг шошилинч гистологик текшируви, электрокардиография. **Лаборатория усуллари**, мажбурий тарзда: қон ва пешобнинг умумий таҳлили, қон гуруҳи ва резус-омил. Қўшимчалари – қоннинг биокимёвий таҳлили, қон коагулограммаси.

Диагноз мезонлари: неопластик ўсишнинг макроскопик белгилари, ташки ва ички қон кетиш белгилари, биоптатнинг гистологик текшируви натижалари.

Даволаш, даволаш усулини танлаш: операция килиб бўлмайдиган ўсмаларда коагуляцион ва хирургик гемостаз, операция килиб бўладиган ўсмаларда – радикал операция.

Шифохонадан чикаришдаги тавсиялар: консультация, онколог назорати.

КИЧИК ТОСНИНГ ЎТКИР ЙИРИНГ-ЯЛЛИҒЛАНИШ КАСАЛЛИКЛАРИ

Шифр МКБ-10. N 70.

Таърифи: аёлларда кичик тос аъзоларининг йирингли-яллиғланиш касалликлари асоратлари.

Патогенез: ички жинсий аъзоларнинг ўсиб борувчи инфекцияси.

Пельвиоперитонит куйидаги: сероли, сероз-фибринозли, йирингли турларга бўлинади.

Тубооварил йирингли кўринишлар (З.Д. Каримов, 2003) ўз ички таснифига эга (6.31-расм).

Клиник шакллари:

1. Бир- ёки иккиёклама ТОЙК.
2. Йирингли яллиғланишнинг шаклланиш ёки авж олиш боскичи.
3. ТОЙКнинг предперфорация боскичи .

ТОЙКнинг асоратли кўринишлари.

4. Параметрит, панцеллюлит.
5. ТОЙКнинг перфорация, диффуз ёки йирингли перитонитнинг тарқалиш боскичлари.
6. Генитал тешиклар: ўсимта-кин тешиклари.
7. Экстрагенитал асоратли ТОЙК (жигар ости йиринглаши, диафрагма-ости абсцесси, ичакларо абсцессланиш, ўсимта-ичак яра тешиги, ўсимта-ковук яра тешиги, ичак-корин девори яра тешиги, комбинацияланган мурак-каб яра тешиклари).

ТОЙК жойлашишининг топографик вариантлари.

Типик:

1. Бачадоннинг ён ва орка томонида, кичик тос терминал чизиғи ортига таркалмай.

Таснифлаш *(З.Д. Каримов, 2003)*:



6.30-расм. Ўткир КТЙЯК таснифланиши.

Атипик:

1. Бачадон олди ва ёнида.
2. Тубооваriал абсцесснинг бачадон туби даражаси ва юкорида, кичик тос терминал чизиғи ортига тарқалиб жойлашиши.

ТОЙКнинг тузилиш вариантлари:

1. Моно камерали (1 камера).
2. Кўп камерали (2тадан ортик камера).
3. Йирик камерали (диаметри 40,0 мм дан катта).
4. Майда камерали (диаметри 30,0-35,0 мм дан кичик).

Перитонит: тарқалишига кўра – диффузли, тарқалган. Яллиғланиш хусусияти бўйича – серозли, сероз-фибринозли, йирингли.

Симптоматикаси:

Кўпинча касалликка фаол репродуктив ёшдаги аёллар дуч келадилар. Касалликни сероз-фибринозли ва йирингли пельвиоперитонит кўринишлари фаркланади. Касалликнинг бошланиши ўткир кечади. Пельвиоперитонитлардакориннинг пастки бўлимларидаги оғрик табиатан маҳаллий эмас. Бачадон ўсимталарида йирик ҳажмли йирингли кўринишлар пайдо

бўлганида оғриқлар жойи аниқланади. Қалтираш билан кечадиган юқори тана ҳарорати, пульс тезлашуви, эндоген интоксикациянинг яққол белгилари – кўнгил айниши, қусиш, тил қуруқлиги намоён бўлади. Қориннинг пастки бўлимларида мушак дефанси, ўша жойда корин парда қўзғалишининг ижобий симптомлари, суст перистальтика, қориннинг қисман шишиши, газ чиқишининг қийинлашуви.

Тубооварил йирингли кўринишлардаиккикўллаб текширилганда ўсимталар соҳасида шишсимон кўриниш хусусияти кўзга ташланади. Қон тахлилларида – лейкоцитоз, оққон формуласининг чапга силжиши, ЭЧТ ошиб кетган. Пельвиоперитонит асоратлари: бачадонорқа соҳаси абсцесси, тубооваріал йирингли кўриниш, диффузли, тарқалган перитонит, ичакларо абсцесслариш, жигар ости, диафрагмаости абсцесслари.

Алоҳида эътибор бериш керак: ўнг томонли ТОЙКда иккиламчи аппендицит такрорланиш тезлиги 30%га етади. Буни ташҳис қўйиш босқичлари, даволаш тактикасини танлаш ва операция қилиш вақтида ҳисобга олиш керак (кўричак соҳасини мажбурий равишда текшириш).

Дифференциал диагностика:

1. Тухумдон кистомасининг буралиши, ёрилиши.
2. Ўткир аппендицит (асоратли кўринишлари).
3. Эктопик ҳомиладорлик.
4. Тухумдон апоплексияси.
5. Криминал аралашувлар.
6. Аппендикуляр инфильтрат.
7. Ичакларнинг дистал бўлимида дивертикулит.
8. Сигма кўринишли ичак ўсмаси.
9. Парапроктит.
10. Тухумдоннинг эндометриоид кистомаси.
11. Тухумдоннинг хавфли янги тузилишлари.

Текшириш протоколи.

Асбоблар ёрдамида текшириш усуллари: **мажбурий тарзда**: УТТ. **Қўшимча равишда**: кўкрак қафаси рентгеноскопияси, электрокардиография, бачадон орқа соҳа пункцияси.

Лаборатория усуллари: мажбурийлари: қон ва пешобнинг умумий таҳлили, қон гуруҳи ва резус-омил. Қўшимчалари – қоннинг биокимёвий таҳлили, қон коагулограммаси, ТОЙК ичидаги ёки бачадон орқа соҳасини бактериологик текшириш.

Диагноз мезонлари. Тана ҳароратининг фибрил қийматларгача кўтарилиши, қориннинг пастки бўлимида оғриқ синдроми, УТТ да кичик тоснинг бачадон орқа соҳасида суюқлик мавжудлиги, бачадон орқа соҳаси пунктаси йирингли ёки сероз-фибринозли, ТОЙК нинг селектив пункциясида йиринг.

Тубооварил йирингли кўринишларда икки қўллаб текширилганда ва УТТ да ўсимталар проекциясида ўзига хос шишсимон тузилиш мавжудлиги аниқланган.

Даволаш:

Ўткир пельвиоперитонит. Бачадон орқа соҳасига микрокатетер ўрнатиш ва 4-6 кун давомида РШТЁКИМ усулида (Каримов З.Д. ва ҳаммуаллифлар, 2001) комбинациялашган микрокатетерли антибактериал терапия ўтказиш. Жараённинг қониқарсиз клиник динамикаси ҳолатларида микрокатетер терапияси бошлангандан кейинги яқин кунларда – шошилинч операция талаб этувчи қорин бўшлиғининг экстрагенитал йирингли касаллиги (ўткир аппендицит, дивертикулит ва бошқалар), тубооварил йирингли кўринишлар перфорацияси, ичакларо абсцессланиш ва бошқа касалликлар эҳтимоли мавжуд бўлганда операция масаласини жиддий қўйиш лозим. Кичик тос санацияси ва дренаж қилиш учун лапароскопия талаб этилади.

Диффуз табиатли перитонитга шубҳа қилинганда – шошилинч лапароскопия, агар аппаратура бўлмаса – анъанавий лапаротомия қилинади.

Тубооваріал йирингли кўринишлар:

ТОЙК шаклланишининг ўткир даври: ўткир яллиғланиш ҳолатлари тугагунга қадар консерватив олиб бориш тактикаси ва касалликнинг совуқ даврида анъанавий операция қилиш. Консерватив терапиядан 1-кун давомида натижа бўлмаса кечиктирилмайдиган операцияни амалга ошириш.

Консерватив даволаш қуйидагиларни кўзда тутади:

– максимал терапевтик дозадаги метронидазолга кучли комбинациялашган антибактериал терапияни қўшиб олиб бориш. У бемор ётқизилган ондан бошлаб касалликнинг ҳар қандай босқичида тайинланади. Бошланғич эмпирик терапия намунаси: асосий антибиотиклардан бирини танлаш (цефтриаксон, цефалексин, амикоцин – максимал дозада) + метронидазол + диоксидин – 0,5–1,0% -10,0 дренажлаш найига.

– Бактериологик текширув маълумотларини олгач терапия коррекцияси.

– Инфузион терапия (5,0% глюкоза – 500,0, физиологик эритма, Рингер-Локк эритмаси – 500,0) касалликнинг ўткир кўринишлари босилгунча.

– Оғриқни қолдириш: 50,0% – 2,0 аналгин, 0,1% – 2,0 димедрол (мушак ичига суткасига 2 маҳал).

– Кўрсаткичлар бўйича экстрагенитал патологияни даволаш.

ТОЙК нинг предперфорация босқичи: шошилинч операция қилишнинг анъанавий тактикаси.

ТОЙКнинг перфорация босқичи(диффузли, тарқалган перитонит): шошилинч операция қилишнинг анъанавий тактикаси. Умумжарроҳлик тамойиллар бўйича перитонитни даволаш, бошланғич эмпирик терапия юқорида кўрсатилган.

Операция ҳажми йирингли-деструктив ўзгаришларнинг чукурлиги ва тарқалганлигига боғлиқ.

Кам инвазив трансвагинал даволаш тактикаси (тажриба ва ультратовуш ташҳис аппаратураси мавжудлиги).

ТОЙКшаклланишининг ўткир даври ва предперфорация босқичда кам инвазив трансвагинал даволаш тажрибасига эга ташкилотларда қуйидагилар қўлланилади:

– селектив бир- ёки кўп мартали (2-3 сеанс) селектив пункция, бўшатиш, УТТ назорати остида ТОЙК хлоргексидиннинг 0,01% ли сувли эритмаси билан лаваж қилиш (РШТЁКИМ методик тавсиялари, 2004).

– УТТ назоратида ТОЙК нинг узоқ муддатли микрокатетерли антибактериал терапияси (РШТЁКИМ методик тавсиялари, 2004).

– кичик тоснинг узоқ муддатли микрокатетерли антибактериал терапияси (РШТЁКИМ методик тавсиялари, 2004).

Даволашнинг ушбу кўриниши бир мунча қисқа муддатларда касалликнинг «совуқ» даврига эришиш ва кўп ҳолатларда операциясиз тўлиқ даволаш имконини беради.

Шифохонадан чиқаришдаги тавсиялар: *бачадон ичи контрацепцияси тўғри келмайди,* яшаш жойидаги гинеколог назорати остида.

БАРТОЛИН БЕЗИ АБСЦЕССИ

Шифр МКБ-10. N 75.1.

Таърифи: бартолин бези қатламида абсцесс пайдо бўлиши билан кечувчи касаллик (6.31-расм).

Патогенез: трансмиссив урогенитал инфекция, шартли-патоген аэроб ва анаэроб инфекциялар этиологик омил бўлиб хизмат қилади. Мойил бўлувчи омиллар: вульвит, вульвовагинит, иммунодеффицит ҳолатлар, модда алмашинувининг бузилиши, тартибсиз жинсий ҳаёт.

Таснифлаш.

1. Инфильтрация босқичи.
2. Абсцесслаииш босқичи.
3. Абсцесснинг беихтиёр равишда ташқарига чиқиш босқичи.

Симптоматикаси: чот ораси соҳасида доимий сезиларли оғриқлар(тўхтаб-тўхтаб тутадиган оғриқ). Тананинг юқори ҳарорати, пульс тезлашиши. Гиперемия, йирингли караш (абсцесснинг беихтиёр ёрилиб кетиши ҳолатида), катта жинсий лабнинг пастки қутбида диаметр ўлчами 3-5-6 см бўлган шишсимон кўриниш ҳосил бўлади.

Бу кўриниш чекланган бўлиб, киннинг ён деворларига тарқалмайди.

Алоҳида эътибор қаратиш керак: Гартнер йўлининг йирингланган кистасини синчковлик билан дифференциал диагностика қилиш керак.

Дифференциал диагностика:

1. Катта жинсий лаб чипқони.
2. Гартнер йўлининг йирингланган кистаси (камдан-кам кузатилади).
3. Катта жинсий лаб гематомаси.
4. Грижа – Чурралар.



6.31-расм. Ўнг бартолин бези проекциясидаги абсцесс, тузилма устидаги шилимшиқ гиперемирланган (Савельев Г.М., Бреусенко В.Г. лардан олинган. Гинекология: Ўқув қўлланмаси. 2004).

Текшириш протоколи:

Асбоблар ёрдамида текшириш усуллари: **Қўшимча равишда**: УТТ, кўкрак қафаси рентгеноскопияси, электрокардиография .

Лаборатория усуллари: мажбурийлари: қон ва пешобнинг умумий таҳлили, қон гуруҳи ва резус-омил. Қўшимчалари – қоннинг биокимёвий таҳлили, қон коагулограммаси, абсцесс ичидаги моддани бактериологик текшириш.

Ташхис мезонлари: чот ораси соҳасида оғриқ мавжудлиги, тананинг юқори ҳарорати, катта жинсий лабнинг пастки қутбида гиперемирланган оғриқли шишсимон кўриниш. Абсцесс ёрилганда тешик йўлидан йиринг оқиб чиқиши.

Жарроҳлик йўли билан даволаш: абсцессни кенг кўламда ёриш, гипертоник эритмали турунда қўйиш. Чокланмайди! Такрорлаш жараёнида – абсцессни марсупиаллаш.

Операция олди тайёргарлиги. Вена ичига наркоз юбориш ҳолатларида – ошқозонни ювиш (касалхонага ётқизишдан камида 3 соат олдин овқатланган бўлиши керак).

Анестезия шакли.

Вена ичига қилинадиган наркозни афзал ҳисобланади (абсцессни ёриш оғриқли жараён).

Операция қилиш усулини танлаш.

Абсцессни ёришда абсцессни бор бўйича, унинг бўшлиқларини текшириб кесиш лозим (ички қисмлари, қўшимчакичик абсцесслар), бўшлиқни антисептиклар билан санациялаш (3,0% водород пероксиди), 3-4 тугунли чоклар билан марсупиаллаш, тешикли дренажлаш (қаттик дока тампон тўғри келмайди). *Зич чоклар билан тикилмайди!*

Операциядан кейинги парвариш.

Кучли комбинациялашган антибактериал терапия, анальгетиклар тавсия килиш. Ҳар куни боғламларни алмаштириш.

Шифохонадан чиқаришдаги тавсиялар: жинсий йўл билан ўтадиган инфекцияларни текширтириш.

VII БЎЛИМ

ШОШИЛИНЧ НЕЙРОХИРУРГИЯ

БОШ МИЯ ШИКАСТЛАНИШИ

Барчабош мия шикастланишлари (БМШ) очиқ ва ёпиқ турларга бўлинади. Ёпиқ БМШларга юмшоқ тўқималарва суяк орасида жароҳат канали бўлмаган шикастланишлар киради. Қаттиқ мия қобиғи сақланиб қолганда ичига кирмаган жароҳат турига киради. Бош суяги асосидаги синишлар, синиш чизиғи хаво ўтказувчи бўшликлардан биридан ўтган ҳолатларда очиқ, ёриб кирган шикастланишлар турига киритилади.

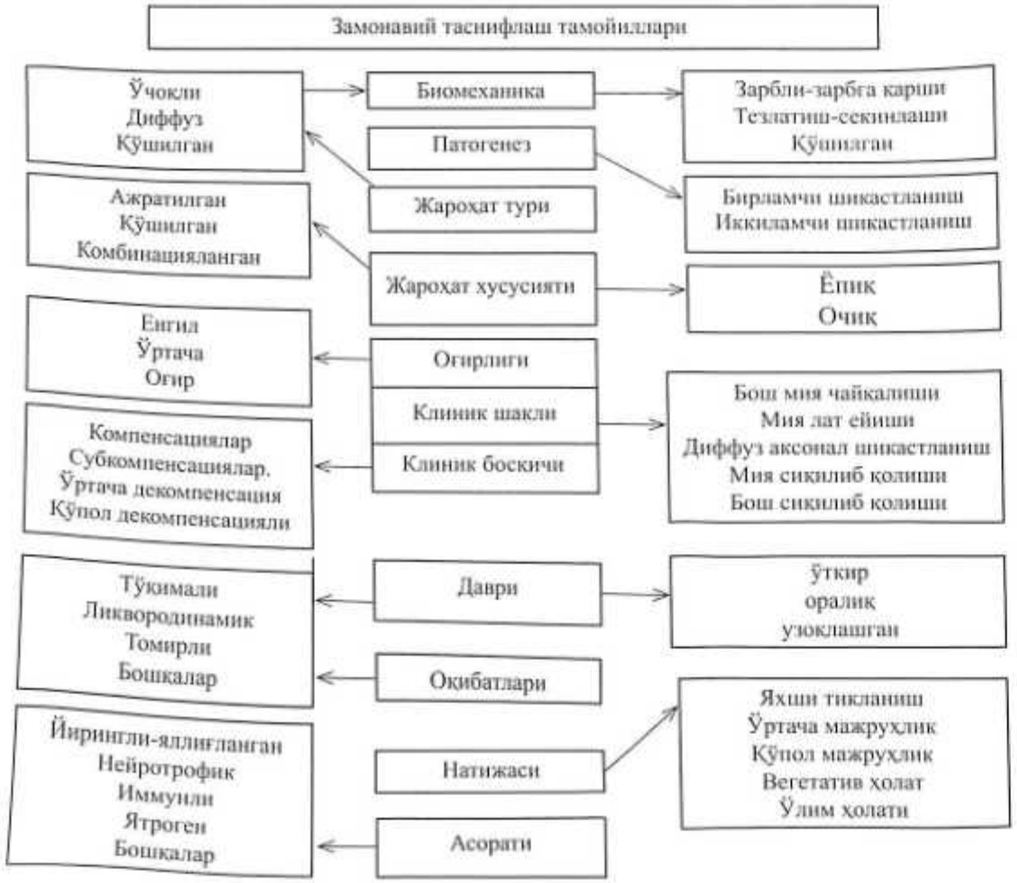

7.1-расм. Бош мия шикастланишини таснифлаш
(А.Н. Коновалов, Л.Б. Лихтерман, А.А. Потапов, 1992)

Бош мия чайқалиши макроморфологик кўринишларга эга бўлмаган энг енгил шикастланиш ҳисобланиб, у оғирлик даражаларига бўлинмайди. Бош миянинг лат ейиши турли даражада ифодаланган макроморфологик субстратга эга бўлиб, асосан унинг оғирлигини белгилайди. Булар контузияли, ишемик ўчоқлар, субарахноидал қон қуйилиши, гематомалардир. Бош мия лат ейишининг анатомик ўзгаришлари ва клиник кўринишлари ифодаланишига қараб оғирликнинг уч даражаси мавжуд: лат ейишнинг енгил, ўртача ва оғир даражалари.

Бундан ташқари ҳамма жароҳатлар шартли равишда қуйидагиларга бўлинади:

- енгил жароҳатлар – бош мия чайқалиши ва бош миянинг енгил даражада лат ейиши;
- ўртача оғирликдаги жароҳатлар – бош миянинг ўрта даражада лат ейиши;
- оғир жароҳатлар – бош миянинг оғир даражали лат ейиши ва бош мия эзилиши.

БОШ МИЯ ЧАЙҚАЛИШИ

Шифр МКБ-10. S-00.

Таърифи: бош мия чайқалиши жароҳатли шикастланишнинг шундай кўринишики, унда механик энергия таъсирида миянинг нейронлараро, нейрон, субҳужайрали ва молекуляр сатҳларида микроструктурали ўзгаришлар юзага келади.

Патогенез: бош мия чайқалиши маҳаллий эмас, балкиумумий бош мия бўйича мия стволи-найчасининг ретикуляр формацияси соҳаси, гипоталамус, бошқа лимбик структуралар ва гематоэнцефалик тўсиқ ҳосил бўлишидаги маълум акцентуацияли (қуюқлашган) микроструктурали ўзгаришлардан иборат диффузли механик жароҳат.

Бош мия чайқалишида патоморфологик макроструктурали патология мавжуд бўлмайди. Ёруғлик микроскопиясида субҳужайра ва ҳужайра сатҳларида перинуклеар тигролиз, сув чиқариш, нейрон ядроларининг эксцентрик жойлашиши, хроматолизис элементлари, нейрофибрилларнинг тўлиб кетиши кўринишидаги ўзгаришларини аниқлаш мумкин.

Таснифлаш: Бош мия чайқалиши энг енгил, БМШнинг функционал жиҳатдан асл ҳолига қайтиши мумкин бўлган шикастланишларидан ҳисобланади ва оғирлик даражаларига бўлинмайди.

Симптоматикаси: бош мия жароҳат олгандан кейин бир неча сония ёки бир неча дақиқа давом этадиган ҳушдан кетиш ҳолати аниқланади. Сўнгра чалкашиб кетиш ёки ақлнинг хиралашиши, баъзан жароҳатлангунга қадар, жароҳатланиш вақтидаги ёки жароҳатланишдан кейинги ҳодисаларни унутиш кузатилади. Узунчоқ мия – миянинг бевосита орқа мияга ўтувчи энг пастки қисми, функциялари бузилиши сабабли қон босими пасайиши, нафас олиш ва юрак уриш ритми бузилиши мумкин, тери қопламлари рангсизла-

ниши, мушакатонияси – тонуснинг пасайиши юз бериши мумкин. Ҳушдан кетиш ҳолатларида рефлекслар пасаяди ёки мавжуд бўлмайди. Бемор ўзига келгач, одатда, кўнгил айниши, безовталик, асабийликни ҳис қилади, бош оғриғидан шикоят қилади. Англаш даражасининг ком Глазго шкаласи бўйича баҳоси 14-15 баллни ташкил этади.

Дифференциал диагностика: БМЖ нинг клиник шакли тамойилига амал қилиш лозим (ушбу ҳолатда бош мия чайқалиши) клиник белгиларга эга бўлиши керак. Бундай белгилар мавжуд бўлмаса, гап юмшоқ тўқималар лат ейиши ҳақида боради ёки умуман бош жароҳати мавжуд эмас. Клиник ва суд-тиббий амалиётда кўпинча бош мия чайқалишининг миянинг енгил даражали лат ейиши, бўйин остеохондрози, дисциркулятор энцефалопатия ва МАТ (марказий асаб тизими) экзоген заҳарланиши, мия қон айланишининг ўткир бузилиши билан дифференциал ташхис ўтказишга тўғри келади. Шикоятлар ва асаб тизими функцияларининг (неврологик ҳолат) бузилишини баҳолашни ҳисобга олган ҳолда синчковлик билан тўпланган анамнез – аниқ ташхис қўйиш вамуваффақиятли даволашнинг асосидир.

Текшириш протоколи.

Клиник текширув:

• Анамнез тўплаш.

• Организмнинг асосий тизимлари шикастланишини истисно қилиш учун умумий клиник текширув ўтказиш.

Неврологик текширув:

• Динамикада неврологик текшириш мажбурийдир.

Асбоблар воситасида текшириш усуллари.

Мажбурийлари:

• Бош суякни 2 проекцияда рентгеноскопия (рентгенография) қилиш.

• Бўйинда оғриқ мавжуд бўлганида бўйинни 2 проекцияда рентгеноскопия (рентгенография) қилиш. ЭХО-ЭС.

• Окулист кўриги.

Қўшимчалари.

• Даволаш чоралари самарадорлигини динамик баҳолаш ва бош мия эзилиши омиллари мавжуд эмаслигини рад этиш учун қайтадан нейрофизиологик текширув ўтказиш.

• Компьютер томографияси.

Лаборатория усуллари.

Мажбурийлари:

• Қоннинг умумий таҳлили.

• Пешобнинг умумий таҳлили.

Қўшимчалари:

• Қоннинг ивиш вакти.

• Қон гуруҳи, Rh-омил.

• Коагулограмма.

• Қоннинг кенгайтирилган биокимёвий таҳлили.

Ташҳис мезонлари ва шифохонага ётқизиш:

– бир неча сониядан тортиб бир неча дақиқага ҳушни йўқотиш;

– қисқа вақтли амнезия;

– кўнгил айниши ва қусиш.

Ҳуши ўзига келганда қуйидаги ҳолатлар типик ҳисобланади: бош оғриғи, бош айланиши, қулоқ шанғиллаши, бўшашиш, юзга қон қуйилиши, терлаб кетиш, уйқу бузилиши, кўз соққалари ҳаракатланишида оғриқ, ўкишга уринишда кўз соққаларининг горизонтал бўйича фаркланиши.

Неврологик симптоматика:

– Оралиғи кичик нистагм.

– Енгил қобиқли симптомлар.

– Бош суякка ҳеч қандай зарар етмаган.

– LP нормада, ликвор одатдагидек, патологик аралашмаларсиз.

– КТ да бош мия структураси моддасида ўзгариш мавжуд эмас.

Даволаш:

Қатъий равишда ётиб даволаниш режими. 12-стол.

1. Гемостатик терапия:

• 12,5% Этамзилат натрий – 2,0мл, мушак ичига, бир маҳал;

2. Дегидратацион терапия:

• 25% Магнезий сульфати – 5,0+Новокаин 0,5% – 5,0 кунига 1 маҳал, мушак ичига;

• Тиббий глицерин 1 ош қошиқдан, кунига 3 марта, ичга;

3. Седатив терапия:

• 25% Анальгин – 4,0 + 1% Димедрол – 2,0 кунига 1 марта, мушак ичига;

4. Ноотроп терапия:

• Пирацетам 0,4 1 томчидан кунига 3 марта, ичга;

5. Мия қон айланишини яхшиловчи препаратлар:

• Винпоцетин 0,5 1 таблеткадан кунига 3 марта, ичга;

6. Қусишга қарши препаратлар:

• Метоклопрамид гидрохлорид 2,0 мушак ичига, вена ичига, кунига 1-3 марта;

Жароҳат бўлганида:

1. Антибиотикотерапия: кенг спектрли таъсирчан антибиотиклар таблетка ёки инъекция кўринишида, кейинчалик бак посевни ҳисобга олиб.

2. Қоқшолга қарши анатоксин – 1 стандарт дозада;

3. ПСС-1 стандарт дозада;

4. ПГС-1стандарт дозада.

Жарроҳлик йўли билан даволаш кўрсатилмаган.

Шифохонадан чиқаришдаги тавсиялар: 2 ҳафталик муддат билан даволаш учун неврологик стационарга ўтказиш.

БОШ МИЯНИНГ ЛАТ ЕЙИШИ ВА ЭЗИЛИШИ(ЭПИДУРАЛ ГЕМАТОМА, СУБДУРАЛ ГЕМАТОМА,МИЯИЧИ ГЕМАТОМАСИ, БОШ СУЯГИГА БОТИБ КИРГАН СИНИШЛАР)

ШифрМКБ-10. S06.1, S06.2, S06.3, S06.4, S06.5, S02.0.

Таърифи: бош миянинг лат ейиши – бубошсуяк ва (ёки) бош суяк ичидаги(бош мия, миянобиклари, томирлар, бош суяк нервлари) органларнинг ком Глазко шкаласи бўйича пасайиш даражаси билан биргаликда кечадиган механик шикастланиши. Миянинг лат ейиши деганда, мия моддасининг бирламчи шикастланиш ўчоғининг ушбу соҳага қон қуйилиши билан бирга кечадиган ҳолати тушунилади. Шикастланиш ўчоғида қон қуйилиши устун бўлиши мумкин, камдан-кам ҳолларда бирламчи некроз қон қуйилиши билан бирга келмайди.

Патогенез: миянинг патоморфологик лат ейиши мия тўқимасининг жароҳатланган участкаларида детрит ҳосил бўлиши ҳамда мия эгат ва бурмаларида конфигурация йўқотилиши ва юмшоқ мия қобиқлари билан боғланишлар узилганда кўп сонли геморрагиялар (суюқ қон ва унинг қуйқалари) ҳосил бўлиши билан таърифланади.

Таснифлаш.

Клиник шакли бўйича.

1) **Бош миянинглатейиши (ШифрМКБ-10. S06.1, S06.3):**

енгил даражада; ўртадаражада; оғирдаражада.

Миянинг енгил даражада лат ейиши.

БМШ билан жабрланганларнинг 10–15%аниқланади. Шикастланишдан сўнг бирнеча ўн дакикагача ҳушдан кетиш билан характерланади. Ҳушга келганда одатда бош оғриғи, бош айланиши, кўнгил айнаши ва бошқалардан шикоят қилади. Ретро-, кон-, антероград амнезиялар кузатилади. Қусиш, баъзан қайтадан қусиш такрорланади. Одатда ҳаётий муҳим функцияларда сезиларли ўзгариш ифодаланмайди. Ўртача брадикардия ёки тахикардия, баъзан артериал гипертензия учраши мумкин. Нафас олиш, тана ҳарорати жиддий ўзгаришларсиз. Неврологик симптоматика одатда юмшоқ бўлиб, (клоник нистагм, енгил анизокория, пирамидали етишмовчилик белгилари, менингеал симптомлар) 2-3 ҳафта давомида пасаяди. Енгил даражадаги мия лат ейишида бош суяги куббаси суякларининг синиши ва субарахноидал қон қуйилиши мумкин. Енгил даражадагимия лат ейишида КТ кузатувларнинг ярмида мия моддасидаги пасайган зичликнинг чекланган, томоденситометрик кўрсаткичларига кўра бош мия шишига якин (18 дан 28 Н гача), соҳани аниқлайди.Патологоанатомиктекширувлар кўрсатишига караганда, бу ерда КТ қобилияти аник кўрсатишга етмайдиган нуктавий диапедез қон қуйилишларини кўриш мумкин. Кузатувнинг қолган ярмида енгил даражадаги мия лат ейишида КТ тасвирининг кўриниб турган ўзгаришлари бўлмайди,

бу эса усулнинг чекланишлари билан боғлиқ. Енгил даражадаги мия лат ейишидаги мия шиши нафақат маҳаллий, балки кенгроқ тарқалган бўлиши ҳам мумкин.

У ликвор бўшлиқларнинг торайиши кўринишидаги ҳажмли натижаси бўлиб кўриниши мумкин. Бундай ўзгаришлар жароҳатдан кейинги биринчи соатлардаёқ аниқланади, одатда 3-кун авжига чиқади ва 2 ҳафтадан кейин из колдирмай йўқолади. Шунингдек, енгил даражадаги лат ейишдаги маҳаллий шиш қалин зичликда бўлиши ҳам мумкин ва у ҳолда ташҳис ҳажмий таъсир ва КТ текширувининг динамик натижаларига асосланади. Енгил даражадаги мия лат ейиши патоморфологик равишда мия моддасининг маҳаллий шиши, нуктали диапедез қон қуйилишлари, майда пиал томирларнинг чекланган ёрилишлари билан аниқланади.

Ўрта даражадаги миянинг лат ейиши.

БМШ билан жабрланганларнинг 8–10% аниқланади. Шикастланишдан сўнг ўн дақиқагача ёки бир неча соатгача ҳушдан кетиш билан характерланади. Ретро, кон, антероград амнезиялар кузатилади. Кўпинча бош оғриғи кучли бўлади. Кўп марта қусиш кузатилиши мумкин. Психика бузилиши учрайди. Ҳаётий муҳим функцияларнинг ўтиб кетувчи бузилишлари: брадикардия ёки тахикардия, артериал босим кўтарилиши, нафас олиш ритмини бузмаган тахипноэ ва трахеобронхиал дарахтнинг ўтказиш қобилияти, субфебрилитет бўлиши мумкин. Кўпинча қобиқ белгилари ифодаланган бўлади. Стволнайча симптомлари сезилиши мумкин: нистагм, тана ўки бўйлаб менингеал симптомлар диссоциацияси, иккиёклама пирамида белгилар ва бошқалар. Ўчоқ симптоматикаси аник-равшан кўринади (миянинг лат ейиши жойи билан аниқланувчи): корачик ва кўз ҳаракати бузилишлари, қўл-оёқлар фалажи, сезувчанлик, нуткнинг бузилиши ва бошқалар. Бу белгилар аста-секин (3-5 ҳафта давомида) бартараф этилиши, баъзан анча муддатга чўзилиши мумкин. Цереброспинал суюқлик босими кўпинча юқори бўлади. Миянинг ўрта даражада лат ейишида кўпинча бош суягининг асоси ва куббаси суякларининг синиши ҳамда каттагина субарахноидал қон қуйилиши кузатилади. Миянинг ўрта даражада лат ейишида КТ кўп кузатувларида зичлик пасайган соҳалардаги тарқоқ жойлашган юқори зичликли аралашмалар ёки кичик майдонда зичликнинг ўртамиёна гомоген ошиши кўринишидаги ўчоқ ўзгаришлари аниқланади. Операция ва ёриб кўришлардаги маълумотларнинг кўрсатишича, КТ-кўрсатилган топилмалар лат ейиш соҳасидаги кичик қон қуйилишлар ёки мия тўқимасини қўпол деструкциясиз ўртамиёна геморрагик сингишга мос келади. Динамик КТ бу ўзгаришлар даволаш жараёнида асл ҳолига қайтиб ривожланишини аниқлайди. Миянинг ўрта даражада лат ейиш клиникасининг кузатиш қисмида КТ паст зичлик ўчоқлари–маҳаллий шиш ёки кўзга аник кўринмайдиган травматик субстратни аниклайди.

Миянинг ўрта даражадаги патоморфологик лат ейиши майда ўчоқли қон қуйилишлари, эгат ва мия бурмалари конфигурацияси ва юмшоқ мия

қобиклари билан боғланишларни сақлаган ҳолда юмшатишнинг кичик ўчоқчаларини мия тўқималарига геморрагик сингиши билан аниқланади.

Бош миянинг оғир даражада лат ейишининг 4 та клиник шакллари мавжуд:

– диэнцефал;
– мезенцефал-бульбар;
– экстрапирамидали;
– цереброспиналли.

2) **Бош миянингэзилиши (Шифр МКБ-10: S06.3, S06.4, S06.5, S02.0)**:

Эзилиш омиллари:
– Бош суяги ичидаги гематома ва гидромалар.
– Суяк парчалари.
– Шиш-бўртиб чиқиш.
– Пневмоцефалия.

3) **Диффуз аксонал шикастланиш (Шифр МКБ-10:S06.2)**.

Симптоматикаси.

Бош миянинг иккинчи даражали лат ейиши диагностикаси ва даволаш стандартлари бош миянинг оғир даражали лат ейиши диагностикаси ва даволаш стандартлари таърифлаш бўлимига киритилган. Миянинг оғир лат ейишиБМШбилан жабрланганларнинг 5-7%ида учрайди. Жароҳатдан сўнг бир неча соатдан – бир неча ҳафтагача ҳушдан кетиш билан характерланади. Кўпинча ҳаракатли қўзғалиш кузатилади. Ҳаётий муҳим функцияларга оғир хатарли таҳдид солувчи бузилишлар: брадикардия ёки тахикардия, артериал гипертензия, юқори нафас йўлларининг ўтказувчанлиги бузилиши билан қўшилган нафас олиш тезлиги ва ритмининг бузилиши кузатилади. Гипертермия аниқланган. Кўпинча шикастланишдан кейинги дастлабки соатлар ва кунларда ўчоқли ярим шар симптомларини яширувчи дастлабки стволли неврологик симптоматика (кўз соққаларининг сузувчи ҳаракатлари, қараш парези, тониккўп учрайдиган нистагм, ютум бузилиши, иккиёқлама мидриаз ёки миоз, горизонтал ёки вертикал ўқ бўйича кўз дивергенцияси, ўзгарувчи мушак тонуси, децеребрацион ригидлиик, пайсимон рефлекслар, шиллиқ ва тери копламлари рефлексларининг эзилиши ёки ирритацияси, иккиёқлама патологик стоп рефлекслар ва бошқалар) кузатилади. Оёқ-қўл парезлари (хаттошол бўлишгача), мушак тонусининг мия пўсти остидаги бузилишлар, орал автоматизм рефлекслари ва бошқалар аниқланиши мумкин. Баъзида умумий ёки фокал томир тортишадигантутқаноқлар аниқланиши мумкин. Умуммия ва айниқса ўчоқ симптомлари; касалликдан кейин қолган асоратларнинг қисмлари, энг аввал ҳаракатланиш ва руҳий соҳадаги асоратлар секин-аста камаяди. Бош миянинг оғир даражали лат ейиши одатда бош суяги асоси ва куббаси синиши ҳамда жиддий субарахноидал қон қуйилишлар билан биргаликда кечади. Лат ейиш ва мия мажақланишининг жойлашиш топик вариант-

лари ниҳоятда турлича ва мос равишда клиникаси ўзгартирилиши мумкин. Шунга қарамай,уларнинг асосий жойлашиш ўрнини ҳисобга олиб уларнинг семиотикаси – касаллик аломатларини баён этиш ўринлдир.

Дифференциал диагностика: МАТ нинг экзоген ва эндогензаҳарланишлари, мия қон айланишининг ўткир бузилиши билан амалга оширилади. Қўшилган ва комбинацияланган жароҳатларда жабрланувчилар ҳолати оғирлигининг асосий сабабларини (шок, қон йўқотиш ва бошқалар) аниқлаш.

Текшириш протоколи.

Клиниктекширув: клиник кузатув мониторингнинг асосий кўриниши ҳисобланади.

Неврологик статус ком Глазго шкаласидан (КГШ) фойдаланиб аниқланади. Оғир БМШда оғирлик ҳолатини даврий баҳолаш дастлабки 3 кунда (4-6 соатда 1 марта ёки тез-тез), сўнгра 6-24 соатда 1 марта (чукур седация шароитида) ком Глазго шкаласи (КГШ) бўйича онгнинг эзилишига мос келади: КГШ бўйича 9-10 балл – сопор (жабрланувчининг кескин тормозланиши, кўзни очиши, оддий буйруқларни бажариши), 8 баллдан паст – кома («уйғонмаслик», онгли ҳаракат ва мақсад сари йўналтирилган реакцияларнинг мавжуд эмаслиги). КГШ бўйича 3-5 балли онгнинг бузилиши 70% ҳолатларда ёмон оқибатдан дарак беради. Оғирлиги кам даражада бўлган шикастланишлар диагностикаси шошилинч текширув зарурлигини бекор қилмайди! Қўшимча равишда қорачиқ реакцияларига аҳамият бериш лозим, айниқса 1 мм ва ундан ошиқ аҳамиятга эга асимметрия, қотиб қолган қорачиқ – ёруғ нурга (фонар, ларингоскоп) таъсирланиш мавжуд эмас (1 мм дан ошиқ), орбита бузилиши, қуйидаги ҳодисаларнинг давомийлиги (дақиқаларда):

бир ёки иккиёқламақорачиқнинг кенгайиши, қорачиқнинг бир ёки иккиёқлама қотиши, қорачиқнинг (қорачиқларнинг)қотиши вакенгайиши.

Соматик статус – АБ, ЮУТ, НОТ, нафас йўлларининг ўтказувчанлиги, газ алмашинуви бузилиши (пульсоксиметрия) назорат қилиш. Баҳолаш ёрдам кўрсатиш давомида (нафас йўллари ўтказувчанлигини тиклаш, гемодинамикани барқарорлаштириш) тайёргарлик кўрган ходим томонидан седатив препаратларни киритишдан олдин амалга оширилиши лозим.

Жароҳатнинг қўшилган ва комбинацияланган хусусиятлари (бошқа сегментларнинг шикастланиши, алкогол хиди). Шок даражаси (ажратилган БМШ учун шок характерли эмас!). АБ пасайиши кўпинча оғир ташқи қон кетиши ёки қўшилга БМШ да кузатилади. Текшириш ечинтирилган беморнинг бутун танасини кўрикдан ўтказиш орқали амалга оширилади, оғзидан келаётган хид, шилинган жойлар, конталашлар, бўғимлар деформацияси, кўкрак қафаси ва қорин шаклининг ўзгариши, қулоқ ва бурундан қон ва ликвор оқиб кетиши, уретра ва тўғри ичакдан қон кетишига аҳамият берилади.

Мия эзилиши даражасини аниқлаш билан бир вақтда БМШ хусусияти (ликворея, бошда жароҳати мавжудлиги), ўчоқ симптоматикаси (анизокория,

парезлар, томир тортишлар), гипертензион-дислокацион синдром белгилари ҳам баҳоланади.

КГШ бўйича мия эзилиши< 9 балл бўлган ҳолларда, анизокория, артериал гипертензия брадикардиябилан биргаликда жабрланувчининг оғир ва ўта оғир ҳолатидан дарак беради.

Ташки нафас олиш бузилишининг белгилари бўлиб пастки жаг ватил осилиши, кўкрак қафасида етарли экскурсия йўклиги, оғиз-томоқда қон, ёт жисмлар ва ошқозон ичида моддаларнинг мавжудлиги, гиповентиляциянинг аускультатив белгилари, цианоз, сатурация пасайиши ҳисобланади.

Асбоблар воситасида текшириш усуллари.

Мажбурийлари:

Касалхонага ётқизилганда ва динамикада Эхо-ЭС.

Бош суяги икки проекцияда, умуртқанинг бўйин соҳаси, кўкрак қафаси, тос суяги ва зарурат туғилганда қўл ва оёқ суякларининг рентген текширувлари. Умуртқанинг бўйин соҳаси рентгенографияси қўшилган БМШ ни инкор қилувчи дастлабки диагностик процедураларга киради ва бу билан беморни транспорт воситасида ташиш ва манипуляция жараёнларидаги ятроген жароҳатлардан ҳимоя қилади.

Бош мияни КТ қилиш БМШ билан жабрланганларни текширувдан ўтказишнинг мажбурий усули ҳисобланади.

Бош мия КТ сини амалга ошириш протоколи. Шошилинч тарзда ўтказиладиган КТ текширувига монелик киладиган ўта бекарор марказий гемодинамика – систолик АБ 60 мм симоб устунидан пастлиги. Инфузион терапиянинг соатига 50 мл/кг дан юкори тезлиги ва вазопрессорларнинг ўзгармас инфузиясида.

Агар бемор сопор ҳолати ёки комада бўлса, КТ дан 10 дақиқа олдин, шифохона ичида транспорт воситаси ёрдамида, текшириш вақтида ва ундан кейин 10-20 дақиқа давомида ЎСШ ўтказиш лозим. Инфузион терапия ва вазопрессорлар киритишни транспорт воситасида олиб юриш ва КТ ўтказиш вақтида тўхтатилмайди.

Бош мия КТ қилиш ёрдамида қуйидагиларни аниқлаш лозим:

– патологик ўчоқ (ўчоқлар) мавжудлиги, унинг топикжойлашуви;

– унда гипер- ва гиподенсив соҳалар борлиги, уларнинг сони, ҳар бир тур ўчоғининг ҳажми (гипер- ва гиподенсив қисми) ва уларнинг $см^3$ли умумий ҳажми;

– мия ўрта тузилмаларининг жойлашиши ва уларнинг силжиш (агар мавжуд бўлса) даражаси(мм да);

– таркибида ликвор мавжуд бўлган мия тизими ҳолати–церебровентрикуляр индекслари кўрсатилган коринчалар катталиги ва ҳолати, коринчалар шакли, уларнинг деформацияси ва бошқалар;

– мия цистерн ҳолати;

– мия эгат ва ковакларининг ҳолати;

– суб ва эпидурал соҳалар оралиғи (нормада аникланмайди);

– бош суяги асоси ва қубба суяклари тузилишларининг ҳолати (ёриқ, синишлар мавжудлиги);

– бурун бўшлиғи ўсимтасининг ҳолати ва ичидаги моддалар;

– бош суяги юмшоқ қопламлари ҳолати.

КТ мониторинги. Ижобий динамика мавжуд бўлмаганда 12-24 соатдан сўнг қайтадан бош мия КТ си ўтказилади. Янги неврологик симптоматика ўсиши ва пайдо бўлишида шошилинч КТ – текшируви ўтказилади.

– Қорин бўшлиғи, қорин парда орти соҳаси ва кўкрак қафасининг ультратовуш текшируви (ультратовуш асбоби мавжуд бўлмаса, лапароцентез ўтказилади).

– Электрокардиограмма уч стандартда VR, aVL, aVF ва олти кўкрак ўзгартиришларида.

– Қўшилган жароҳатда нейрожаррох, абдоминал жаррох, травматологлар текшируви.

Қўшимчалари:

– Даволаш тадбирларининг самарадорлигини динамик баҳолаш ва бош мия эзилиши омилларини истисно килиш учун такроран нейрофизиологик-текширув ўтказиш.

– Динамикада ЭХО-ЭС.

– Қорин бўшлиғи ва кўкрак қафаси рентгенографияси.

– Қорин бўшлиғи ва кўкрак қафасининг КТ.

– Касалхонага ётқизилганда ва динамикада окулист кўриги.

– Лапароскопия (лапароскопия мавжуд бўлмаганда – лапароцентез).

– Бронхоскопия (санация).

– Торакоскопия (торакоскопия мавжуд бўлмаганда – торакоцентез).

Реанимация – жонлантириш бўлимида ётиш давомида ўтказилган ташҳис тадбирлари протоколи:

– Кунига бир марта–вена қони таркибидаги гемоглобин концентрацияси, эритроцит ва лейкоцитлар миқдори, лейкоцитар формула, гематокрит даражаси, глюкоза, мочевина, креатинин, билирубин, калий, натрий ва осмолялликни текшириш.

– Кунига бир марта – артериал қондакислота-ишқор ҳолатини (КИҲ) текшириш.

– 3 кунда бир марта–умумий пешоб таҳлили.

– 3 кунда бир марта– кўкрак қафасининг тўғри проекцияли рентгенографияси.

– 3 кунда бир марта–бош мия КТ (жароҳатдан кейинбиринчи ҳафтада), кейин 7 кунда 1 марта.

– Касалхонага ётқизилгандан кейин 1 ва 3кундан кейин, ҳатто олдинги текширувда патологик ўзгаришлар бўлмаса-да, қорин бўшлиғининг ультратовуш текшируви.

Изох: барча текширувлар кўрсаткичлар бўйича тез-тез ўтказилиши мумкин. Қайта ультратовуш текшируви паренхиматоз аъзонинг икки боскичли капсула ости ёрилишини ўтказиб юбормаслик учун амалга оширилади.

Лаборатория усуллари.

Мажбурийлари:

– Вена конида гемоглобин концентрацияси, эритроцит ва лейкоцитлар сони, лейкоцитар формула, гематокрит даражаси, глюкоза, мочевина, креатинин, билирубин, калий, натрий ва осмолялликни текшириш.

– Артериал конда КИХ ни текшириш.

– Коагулограмма (ПТИ, ВСК).

– Умумий пешоб анализи.

– Қон ва пешоб таркибида спиртли ичимлик мавжудлигини текшириш.

Қўшимча:

– Зарурат туғилганда, токсиколог консультациясидан сўнг, биологик мухит таркибида барбитуратлар, фенотиазинлар, бензодиазепинлар, юкори спиртлар ва опиатлар мавжудлигини текшириш.

– HBs Ag,anti – НСУ ОИТС.

Ташхис мезонлари ва касалхонага ётқизиш:

– жароҳатдан сўнг 6 соатдан ортикроқ вақт давомида беҳушлик, англамаслик ҳолатининг юзага келиши, ҳаракатга келтирувчи қўзғалиш;

– пешона қисмидаги моддалар жароҳатланишида касалликни аниклаш жароҳат биомеханикаси, бош суяги ичидаги гипертензия фонида психиканинг ўзига хос ҳисобига амалга оширилади. Мия олд бўлинмалари шикастланиши белгилари. Краниография ботиб кирган синишлар ва бош суяги асосининг олд қисмидаги суяклар тузилишидаги шикастланишларини объективлаштиради. КТ жароҳат субстрати, унинг қисм ичида жойлашуви, перифокал шишнинг яккол ифодаланганлиги, стволнинг аксиал дислокацияси ва бошка белгилар хакида мукаммал маълумот беради;

– ҳаётий мухим функцияларнинг оғир бузилишлари, гипертензия;

– неврологик статусда ствол симптоматикаси кузатилади: кўз сокқаларининг сузувчи ҳаракатлари, қараш парези, нистагм, ютум бузилиши, кўз сокқаларининг горизонтал ва вертикал бўйича фаркланиши; децеребрал ригидлик, пай рефлексларининг эзилиши, икки ёқлама патологик белгилар; парезлар, оёк-қўллар фалажланиши, орал автоматизми рефлекслари, фокал томир тортишадиган тутканоклар юзага келиши мумкин; симптоматиканинг камайиши бир неча ойларга чўзилади;

– КТ да–миянинг бирхил бўлмаган қалинлик кўринишидаги ўчоқ шикастланишлари; бу соҳалар аста-секин камаяди, 40 кунгача сақланиб туради.

Даволаш.

Енгил даражадаги бош мия лат ейишини даволаш: Қатъий ётиб даволаш режими. 12-стол.

1. Гемостатик терапия:

• Натрий этамзилат, 12,5% – 2,0 × кунига 1 маҳал мушак ичига, бир марта.

2. Дегидратацион терапия:

• Фуросемид, 1% – 2,0 × кунига 1 маҳал мушак ичига, бир марта;

• Магнезий сульфати 25% – 5,0 + Новокаин 0,5% – 5,0 × 1марта мушак ичига, кунига бир маҳал;

• Тиббий глицерин, 1 ош қошиқдан кунига 3 маҳал, ичга;

3. Седатив терапия:

• Анальгин 25% – 4,0 + Димедрол 1% – 2,0 кунига 1 марта мушак ичига;

4. Ноотроп терапия:

• Пирацетам 0.4, кунига 1 томчидан × 3 марта, ичга;

• Церебролизин 20.0 вена ичига × 1 марта кунига;

5. Мия қон айланишини яхшиловчи препаратлар:

• Винпоцетин 0.5, кунига 1 таб. × 3 марта, ичга;

5. Томир тортишига қарши терапия:

• Бензобарбитал 0.1 мг, кунига 1 таб. × 3 марта, ичга;

• Карбамазепин 0.2, кунига 1 таб. × 2 марта, ичга;

6. Қусишга қарши препаратлар:

• Метоклопрамид гидрохлорид 2,0 мушак ва вена ичига, × 1-3 марта, кунига;

7. Антикоагулянт терапия:

• Гепарин 2500 бирликда, кунига 4 марта, тери остига, 2-кундан бошлаб;

• ёки Клексан 0,4-0,6 × кунига 2 марта, тери остига;

• ёки ТромбоАСС таблеткаси 0,75, кунига 1 таб. ичга;

Жароҳат яраси мавжуд бўлганда:

1. Антибиотикотерапия:

2. Кенг спектрли таблетка ёки инъекция кўринишидаги таъсирчан антибиотиклар, кейинчалик бак посевни ҳисобга олиб.

3. Қоқшолга карши анатоксин -1 стандарт дозада;

4. ПСС-1 стандарт дозада;

5. ПГС-1стандарт дозада.

Шифохонадан чиқаришдаги тавсиялар: кейинги даволашни амалга ошириш учун неврологик стационарга ўтказиш.

Бош миянинг ўрта даражадаги лат ейишида даволаш. Қатъий ётиб даволаш режими. 12-стол.

1. Дегидратацион ва шишга қарши терапия.

• Сорбилакт – 200,0 кунига 2 марта 3 кун давомида;

• Реосорбилакт – 200,0 вена ичига 4-кундан бошлаб 5 кун давомида; Зарурат бўлса кунига 2 марта;

• Фуросемид 1% – 2,0 кунига 1 марта мушак ичига;

• Тиббий глицерин 1 ош қошиқдан кунига 3 марта, ичга;

2. Антиконвульсант терапия.

• Карбамазепин 200 мг кунига 2 марта, ичга;

3. Томир спазмининг объектив белгилари мавжуд бўлганда кальций антогонистлари.

Нитоп 30 мг 1 таб. кунига 3 – 4 марта, ичга;

4. Гемостатик терапия.

• Этамзилат натрий 12,5% – 2,0 кунига 1 марта мушак ичига;

5. Антикоагулянт терапия гемостатиклар бекор қилингандан кейин ва қайта қон қуйилиши белгилари мавжуд бўлмаганда тайинланади.

• Клексан 0,4 бирликда кунига 1 – 2 марта, тери остига;

6. Ноотроп терапия.

• Цитиколин 1000 мг венагатомчилатиб, кунига 1 марта;

• Церебролизин 20.0 вена ичига х 1 марта кунига;

7. Қусишга вакўнгил айнишига қарши препаратлар кўрсаткичларга қараб қўлланади.

• Метоклопрамид гидрохлорид 2,0 вена ичига, мушак ичига, кунига 1-3 марта;

8. Гастропротекция.

• Ультран – 2,0 кунига 2 мартамушак ичига;

9. Нутритив ёрдам.

Жароҳат яраси мавжуд бўлганда:

1. Антибиотикотерапия:

• Кенг спектрли таблетка ёки инъекция кўринишидагитаъсирчан антибиотиклар, кейинчалик бак посевни ҳисобга олиб.

2. Қоқшолга қарши анатоксин -1 стандарт дозада;

3. ПСС-1 стандарт дозада;

4. ПГС-1стандарт дозада.

Шифохонадан чикаришдаги тавсиялар: кейинги даволашни амалга ошириш учун неврологик стационарга ўтказиш.

Оғир даражадаги бош мия лат ейишида даволаш.

1. Дегидратацион ва шишга карши терапия.

Маннитол 10% дозаси 0,5 ёки 1,0 гр/кгкунига 3-4 марта, 7 кун давомида; маннитолни қонда Na^+ миқдорининг нормал кўрсаткичлари ҳамда гиповолемия ва буйрак шикастланганлиги белгилари мавжуд бўлмаган ҳолларда қўлланиши мумкин. Ушбу эритма венага фақат жилдиратиб ва рикошет таъсир кўрсатишининг олдини олиш учун юборилади, маннитол юборилганидан кейин фуросемид 2,0 №1 эритмаси юборилади; Агар гипонатремия, гиповолемия белгилари пайдо бўлса, маннитолни қўллаш ман этилади.

• Сорбилакт – 200,0 кунига 2 марта 3 кун давомида;

• Реосорбилакт – 200,0 вена ичига 4-кундан бошлаб 5 кун давомида; Зарурат бўлса кунига 2 марта;

• Фуросемид 1% – 2,0 кунига 1 марта мушак ичига;

• Тиббий глицерин 1 ош қошиқдан кунига 3 марта, ичга;

2. Антиконвульсант терапия.

• Карбамазепин 200 мг кунига 2 марта, ичга;

3. Томир спазмининг объектив белгилари мавжуд бўлганда кальций антогонистлари.

Нитоп 30 мг 1 таб. кунига 3 – 4 марта, ичга;

4. Гемостатик терапия.

• Этамзилат натрий 12,5% – 2,0 кунига 1 марта мушак ичига;

5. Антикоагулянт терапия гемостатиклар бекор қилингандан кейин ва қайта қон қуйилиши белгилари мавжуд бўлмаганда тайинланади.

• Клексан 0,4 бирликда кунига 1 – 2 марта, тери остига;

6. Ноотроп терапия.

• Цитиколин 1000 мг венагатомчилатиб, кунига 1 марта;

• Церебролизин 20.0 вена ичига х 1 марта кунига;

7. Қусишга вакўнгил айнишига қарши препаратлар кўрсаткичларга қараб қўлланади.

• Метоклопрамид гидрохлорид2,0 вена ичига, мушак ичига, кунига 1-3 марта;

8. Гастропротекция.

• Ультран – 2,0 кунига 2 мартамушак ичига;

9. Нутритив ёрдам.

Жароҳат яраси мавжуд бўлганда:

1. Антибиотикотерапия:

• Кенг спектрли таблетка ёки инъекция кўринишидаги таъсирчан антибиотиклар, кейинчалик бак посевни ҳисобга олиб.

2. Қоқшолга қарши анатоксин -1 стандарт дозада;

3. ПСС-1 стандарт дозада;

4. ПГС-1стандарт дозада.

Терапиянинг мақсади–БСИГни камайтириш, вегетатив дисавтономия (гипертермияг, цереброкардиал ва цереброреспиратор синдромлар, гиперка-таболизм – гиперметаболизмнинг) профилактикаси, марказий гемодинамиканиоптимизациялаш – бошқача қилиб айтганда, церебрал шикастланишнинг ўткир даврини ўтказишни учун ижобий статус яратиш,транспортда олиб бориш ва операция қилиш (кўрсаткичларга қараб). Терапия БСИБ нинг узлуксиз мониторинги фонида амалга оширилади, кейинги босқичга ўтиш БСИБ маълумотларибилан белгиланади. Барча протоколнинг бошидан бошлаб то декомпрессив краниотомия хакида карор қабул қилингунга қадар давомийлиги 6 соатдан ошмайди.

Стандарт мониторинг.

АБ, ЮУТ назорати ҳар 5 минутда, кўрсаткичлар бўйича ва гемодинамиканинг бекарор кўрсаткичларида амалга оширилади. Даволаш-диагностика жараёни давомида АБ, ЮУТ, пульсоксиметр ёрдамида кон сатурацияларининг доимий мониторинг килиш мақсадга мувофик ҳисобланади.

Мониторингнинг тавсия қилинаётган асосий хажми:

– ЭКГмонитор режимида (кўрсаткичлар бўйича ST-сегмент тахлили);

– Инвазив бўлмаган АБ ва дискрет ЮУТ. Асбоблар мавжуд бўлганда – гемодинамиканинг инвазив мониторинги (жабрланувчи қанчалик оғир бўлса, инвазив мониторинг шунчалик зарур!);

– доимий режимда пульсоксиметрия;

– КИХ назорати камида кунига 1 марта;

– доимий режимда термометрия;

– МВБ ни дискрет режимда аниклаш (кунига камида 4 марта);

– Нафас олиш мониторинги: НОТ, аускультация, пульсоксиметрия, краниография, нафас олиш контуридаги босим.

Нейромониторинг:БМШ оғир шаклига мос терапия билан таъминлайди.

Инвазив:

– БСИБ датчигини стандарт методика бўйича ўрнатиш. Датчик турини-танлаш (паренхиматоз, эпидурал, вентрикуляр) нейрохирургнинг техник ва мануал имкониятлари билан аникланади;

– вентрикуляр дренаж ёки люмбал (цистернал) пункциядаги (паст босим манометри ПБМ -01 – тритон электроникс) босим манометрияси.

Инвазив бўлмаган.

Клиник белгилари:

– кўз туби;

– ствол тузилишларининг ўсувчан дислокация белгилари;

– англаш даражасининг ошиб борувчи эзилиши;

– нейрофизиологик;

– махсус методика бўйича транскраниал допплерография (ТКДГ) динамикада БСИБнинг яриммикдорийбахосини беради;

– электроэнцефалография (ЭЭГ) мониторинг режимида: англаш даражасининг дифференциал диагностикаси ва мия сесканма фаоллиги паттернлари диагностикаси.

Таянч терапияси.

Нормогликемия:

– Гликемияда глюкоза микдорини 7 ммоль/л дан оширмай ушлаб туришга харакат килиш керак.

– Номаълум канд даражаси ва этиологияси номаълум эзилган англаш даражаси холатида венага болюс 20-40 мл 40% глюкоза берилади, марказий вена оркали юбориш афзалрок.

– Глюкоза микдори 10 ммоль/л ваундан юкори бўлса, дархол тери остига 4-8 ЕД инсулин юбориш, кейинчалик 2-3 кун давомида гликемия даражасини 4-6 марта мониторинг килишни амалга ошириш лозим.

БМШ да шикастланиш соҳаси ўлчами ошади, бу эса функционал неврологик дефицитни ёмонлаштиради ва пировард натижада инсульт юз беради.

Агар қондаги глюкоза миқдори номаълум бўлса, БМШ билан жароҳатланган беморга глюкоза юбориш мумкин эмас. Этиологияси ноаниқ эзилган онг ҳолатида кам учрайдиган гипогликемия ҳодисалари истисно қилинади.

Йирингли-септик асоратлар профилактикаси.

Йирингли-септик асоратларни (ЙСА) профилактикаси ва даволаш учун-патоген флора контаминациясини олдини олиш учун йўналтирилган чоратадбирлар тизими варационал антибиотикотерапия қўлланиши лозим.

Ёпик кўринишдаги БМШ лардаантибиотикларни профилактик жиҳатдан тайинлаш тавсия этилмайди. Ташҳисланган инфекцияли асоратларда антимикроб кимётерапияга мурожаат этилади. Эмпирик АБТ усулда инфекция-жараёни ўрнини аниклашва аник бўлимдаги қўзғатувчиларнинг антимикроб препаратларга чидамлилиги вазияти аникланади. Максадли терапия ўтказиш учун қўзгатувчи ва унинг АБП га резистентлик фенотипини идентификация килишга ҳаракат килиш керак.

Ушбу туркумдаги жароҳатланганларда ЙСА нинг энг кўп учрайдиган кўринишлари трахеобронхит, пневмония, цистит, пансинусит, юмшоқ тўқималар инфекцияси, менингоэнцефалит (вентрикулит)лардир.

ЙСА антимикроб терапиясининг асоси бўлиб аниқ жонлантириш ва интенсив терапия бўлимларининг микробиологик мониторинги натижаларига кўра рационал антибактериал терапия хизмат қилади. «Кенг спектр»даги антибиотиклардан назоратсиз фойдаланиш мумкин эмас. Аспирацион синдромли исботланган БМШ нинг очиқ кўринишида антибиотиклар профилактика мақсадида тайинланади.

Жароҳатлардан кейинги менингитларни даволашда ҳаётий кўрсаткичлар бўйича микробларга қарши замонавий воситалар: III авлод аминогликозидлари, ванкомицинни интратекал юборишга асосланган. Бунда етакчи роль қуйидаги профилактиктадбирларга ажратилиши керак: ИТЖБ да санитария-эпидемиологик режим, сифатли ўтказилаётган парвариш тадбирлари, бир марталик сарф материаллари билан етарлича таъминланганлик,жабрланганларни ривожланаётган ЙСА ва бошқалардан ажратиш.

Томир тортишига қарши терапия:

– томир тортишига қарши препаратлар интенсив терапия схемасига киритилиши керак;

– томир тортишишларни йўкотишни венага препарат юборишдан бошлаш лозим. Бундай препаратларнинг венага юбориладиган шакли мавжуд бўлмаса, препарат ошқозон зонди оркали киритилади;

– бензодиазепинлар (2-даража) 10-20 мг (0,2-0,5 мг/кг) вена ичига томир тортишишини йўкотиш учун, кейин такроран 10 мг венага (2-даража);

– вальпрой кислотаси, кунига 5-15 мг/кг (600 мг) ЭЭГ да тасдикланган патология бўйича ёки (3-даража);

– фенобарбитал, кечасига 0,2 г (4-даража);

– томир тортишиш хуружлари серияси ёки эписта тусда – стандарт протокол.

БМЖнинг ўткир даврида томир тортишининг барвақт хуружлари ривожланиш хатари юқори бўлган жабрланувчиларга томир тортишига қарши препаратлар (фенитоин ва карбамазепин) тавсия қилинади. Хатар омилларига қуйидагилар киради: контузия ўчоқлари қобиқлари мавжудлиги, бош суягининг ботиб кирган синишлари, бош суяги ичидаги гематомалар, ёриб кирган БМЖ, жароҳатланишдан кейинги 24 соатда томир тортиш хуружи ривожланиши.

Миорелаксантлар томир тортиш препаратларига киритилмайди. Улар фақат томир тортишининг мушак компонентини йўқотади ва вақтинча беморни ЎСШ аппарати билан синхронлаш зарур бўлганда ишлатилади.

Томир тортишлар албатта йўқотилиши лозим ва қанча тез бўлса, шунча яхши. Шу сабабли, монотерапия самарасизлигида антиконвульсантлар комбинациясини қўллаш лозим.

Нутритив ёрдам:

– нутритив ёрдам даволашнинг мустақил ва ажралмас компонентидир;

– энтерал усул афзал хисобланади;

– энтерал озиқлантиришни жароҳатланишдан сўнг биринчи 24-28 соат ичида бошлаш тавсия этилади;

– парентерал ёки аралаш озиқлантиришни нутритив ёрдамнинг энтерал усулини қўллаш имкони бўлмагандаги чора сифатида қабул қилиш керак;

– энергияга бўлган ўртача талаб – 25-35 ккал/кг, яъни бу кунига ўртача 2100-2500 ккал дегани.

Энтерал нутритив ёрдам бериш учун қуйидагилар асос бўлади:

– узайтирилган ЎСШ (48 соатдан кўпроқ);

– КГШ бўйича англаш даражаси 11 баллдан камроқ;

– онгнинг сифатли бузилишлари – психомотор қўзғалиш, негативизм, пешона психикаси, вегетатив ҳолат, менингеал синдром;

– бульбар синдром;

– мустақил нормал озикланиш имконини бермайдиган яккол ифодаланган астения;

– нормал бўлмаган мустақил озиқланиш – оксил ва суюқликка бўлган талабнинг 30%дан кам бўлиши;

– гипопротеинемия 60г\л дан кам ва\ёки гипоальбуминемия 30г/л дан камрок.

Нутритив ёрдам кўрсатишга карши ҳолатлар:

– рефрактер шоки;

– нутритив ёрдам кўрсатишга мухитларнинг мос келмаслиги;

– йўкотиб бўлмайдиган оғир даражали гипоксемия;

– яккол ифодаланган иповолемия, декомпенсацияланган метаболик ацидоз;

– шубҳасиз нохуш прогноз (кома III).

Энтерал ёрдамни бошлашдан олдин ошқозонни тозалаш тавсия қилинади. Озиқлантириш учун минимал етарли ўлчамдаги назо- ёки оро- гастрал зонд ўрнатилади,.

Нутритив ёрдам кўрсатишни бошлаш балансланган лактозасиз озиқлантирувчи аралашмалар билан синовли озиқлантириш усулида амалга оширилади.

Озиқлантириш гастрал вариантва паретикага қарши терапия самарасизлиги 2 кундан ортиқ давом этганда – Трейц пайи ортига назоеюнал зондни эндоскопик равишда ўрнатилади (20-30 см).

Узоқ муддат 4 ҳафтадан ортиқвакт давомида энтерал зонд орқали озиклантириш зарур бўлганда – гастростомия (тери орқали эндоскопик вариант сифатида).

Нутритив ёрдам кўрсатишда қуйидагиларни аниқлашни ўз ичига олувчи мониторинг зарур бўлади:

– қон зардоби альбумини 2-3 кунда 1 марта,

– қон зардоби умумий оксили 2-3 кунда 1 марта,

– пешоб билан бирга азота йўқотиш 2-3 кунда 1 марта,

– қон лимфоцитлари (гиперлейкоцитоз ҳолатларидан ташқари),

– тана массаси 5-7 кунда 1 марта.

Нейротроплидоривор терапия:

– бирор препаратнинг самарадорлигини исботловчи база мавжуд эмас;

– магний сульфат – кунига 10-40 г – даволанишга ётқизгунча бўлган пайтдан бошлаб, ўткир церебрал етишмовчиликнинг ҳар қандай кўринишида ўтказилган дифференциацияланмаган асосий терапия компоненти;

– магний сульфат: 20 мл 25% эритмасини (5 г) венага 15-20 минут давомида юборилади, кейин венага соатига 1 г тезликда, гипотензияга йўл қўймай инфузия юборилади. Инфузия давомийлиги – БСЖнинг ўртача оғир ўтишида 24 соат, оғир ўтишида 48 соат.

Ҳозирги пайтда миянинг функционал ҳолатига таъсир кўрсатувчи («метаболик, нейротроп, медиаторли») махсус дори-дармон терапиясининг қўлланиши оғир БМЖнинг ўткир даврида мавжуд бўлган тавсия протоколларининг бирортасига ҳам киритилмаган.

Ошқозоннинг стрессли шикастланиши профилактикаси.

Оғир бош суяги – мия жароҳати ошқозон яраси стресси ҳосил бўлишининг олдини олиш учун абсолют кўрсаткич хисобланади. Бунинг учун протон насос ингибиторлари; Н2-гистаминоблокаторлар; антацидва гастропротекторлар; эрта энтерал озикланишлар фойдаланилади.

ОИТ яраси ўткир стрессининг ривожланиши омили бўлиб 48 соатдан ортиқроқ ЎСШ, коагулопатия, ўткир жигар етишмовчилиги, яққол ифодаланган артериал гипотензия, сурункали буйрак етишмовчилиги, алкоголизм,

глюкокортикоидлар билан даволаш, узоқ муддатли назогастрал интубация ҳисобланади.

Протон насоси ингибиторларининг самарадорлиги Н2- гистаминоблокатор-ларникидан юқори.

ОИТ нинг ўткир яра ва эрозияларидан қон кетишида Н2-блокаторларнинг тайинлашнинг фойдаси йўқдир.

Ёши 65 дан ошган беморларга кардиал асоратлар юзага келиш эҳтимоли сабабли Н2-гистаминоблокаторларини тайинлаш номақбулдир.

Чуқур веналар тромбози ва ЎАТЭ профилактикаси.

Паст молекуляр кўринишидаги (фраксипарин, клексан, фрагмин) ёки юкоримолекуляр гепарин кўринишидаги нотекис антикоагулянтлар бош суяги ичидаги гематома ва мияни геморрагик озиқлантириш участкаларининг катталашиши мавжуд бўлмаганда, жароҳатлангандан сўнг 3-5-кундан бошлаб юборилади.

Терапия ҚИВ, ФҚТВ, ОТИ назорати остида ва периферик қон тромбоцитлари миқдорида ўтказилади. Паст молекуляр гепаринлар юбориш афзалроқ, чунки унда геморрагик асоратларнинг такрорланиши камрок бўлади.

Бош суяги ичидаги гипертензия терапияси.

1 – **босқич**.

Бош учининг ҳолати.

– Бош учи 15-30°га кўтарилган бўлиши керак, энгак ўрта чизиқ бўйича белгиланган. Ушбу ҳолатни доимо текшириб туриш лозим, айниқса манипуляциялардан кейин (трахеобронхиал дарахт санацияси, тўшакда айланишлар ва ҳоказо).

Бош учини кўтаришнинг маъноси қуйидагилардан иборат:

– Венадан оқиб чиқишни оптималлаш ҳисобига БСИБ ни пасайтириш.

– НЧОИБ (нафас чиқаришнинг охирида ижобий босим)нинг гипертензион таъсиридан ҳимоялаш.

– Каротид артериялар даражасида ўрта артериал босимни камайтириш, бу вазоген шиш ривожланишини инкор қилади.

Седация.

– Бензодиазепинлар 10-20 мг венага, 4-6 соатдан кейин. – Чуқур седация (интубация керак!):

1. Фентанил 1-2 мл.венагасоатига
2. Пропофол.
3. Барбитуратларнинг кичик дозалари (100 мг 4 соатдан кейин).

– Седация максади – «метаболикором» яратиш, бу шикастланиш ўчоғи пайдо бўлаётган шароитда кучайган микроциркуляция соҳасини камайтириши мумкин.

Седация таъсирлари:

– хаяжон, хавотир, қўркувни чиқариш;
– энергетик сарфларни қисқартириш;
– бемор талаблари асосидаЎСШ гамослашишни енгиллатиш;
– организмнинг стрессли таъсирланишларини камайтириш ;
– психомотор қўзғалишни йўқ қилиш;
– томир тортиши профилактикаси.

Фармакологик релаксацияланган беморларда седациянинг фойдали мослик кўрсаткичи бўлиб эндотрахеал найча қўзғатилишига жавобан пульс реакцияси ёки артериал босимнинг мавжуд эмаслиги ҳисобланади.

Нормотермия.

– Совутишнинг жисмоний усуллари (магистрал томирлар соҳасига музли халта қўйиш).

Нормотермиянинг 36-36,6°С ли аппарат таъминоти анъанавий чораларга рефрактер бўлган оғир бокичдаги диэнцефал синдромда қўлланилади.

Температуранинг 1 градусга кўтарилиши мия метаболизмини 7% га кўтарилишга олиб келади, бу эса метаболик тинчлик ҳолати яратишга қаратилган терапия шароитида ғоят номақбулдир. Гипотермиянинг t = 36°С ҳароратидаёк нейропротектив натижани тасдиқловчи маълумотлар бор.

Аналгезия.

Наркотиква наркотик бўлмаган анальгетикларнинг турли комбинациялари, шу жумладан ЎСШ да синхронизацияни енгиллатиш учун.

Қўшилган (суяк парчаларининг репозицияси ва бошқалар) жароҳатда ноцицептив оғриқ соҳаларининг жарроҳлик коррекцияси.

Хуши ўзида бўлган беморда – наркотик бўлмаган ва нестероид анальгетикларни (анальгин, диклофенак ва ҳоказо) симптоматик қўллаш.

Респираторли терапия.

Иккиламчи ишемик шикастланиш профилактикаси учун ўпкани ёрдамчи шамоллатиш мақсадга мувофиқдир. БМЖ да ЎСШ нинг асосий вазифалари артериал қоннинг адекват оксигенацияси (PaO_2>80 мм симоб устуни, SpO_2> 95%) ва нормокапнияни ($PaCO_2$ – 35-40 мм симоб устуни)ҳолатларда ушлаб туриш ҳисобланади. Респираторли ёрдам режимини танлаш жабрланувчи ҳолатининг оғирлик даражаси, нафас олиш даражасининг ифодаланишига боғлиқ бўлади.

Ёрдамчи шамоллатиш параметрларини танлаш ва жабрланувчини респиратор билан максимал синхронлаш (шу жумладан, седатив препаратлар ва анальгетиклар ёрдамида) жуда муҳимдир.

Нафас олиш контуридаги энг баланд, ўрта ва якуний босимларни имкон борича пасайтиришга интилиш лозим. БСИГ белгилари бор бўлса нафас чиқариш охиридаги ижобий босимдан (НЧОИБ) жуда эҳтиёткорлик билан фойдаланиш, нафас олишнинг нафас чиқаришга тескарисига ағдариладиган нисбатини қўллашдан сақланиш лозим.

Ўпканинг баро, волю, био ва ателекто жароҳатлари профилактикаси учун «openlungrest» (ўпкалар очиқ ва дам олаяпти) тамойилларидан фойдаланилади: НЧОИБ – 5-10 см, лекин нафас олиш чўққисидаги босим(РПИК)- 20 смH_2O дан катта эмас, шунингдек ўпкани рекрутлаш мажбурий маневрлари бажарилади (вақти-вақти билан оширилган нафас олиш ҳажмларидан фойдаланиш ёки НЧОИБ ни ошириш).

Мия ишемияси ва гипоксияпрофилактикаси учун респиратор контурни ажратиш билан боғлиқ барча манипуляциялар 100%ли кислород иштирокида пре ва постоксигенация билан биргаликда олиб борилади. Трахеобронхиал дарахт санацияси (оддий ва бронхоскопик) қисман ажратилган контурда амалга оширилади. Мия эзилиши қанчалик чуқур бўлса, санация эпизодлари шунча қисқа муддатли бўлиши керак.

Инфузион терапия:

– периферик венани суюқликни жилдиратиб юбориш имконини берадиган катетерли канюлизация қилиш;

– магистрал веналар катетеризацияси томирга киришни таъминлашнинг бошқа имконияти мавжуд бўлмаганда ва фақат анестезиолог-реаниматолог томонидан амалга оширилиши мумкин;

– инфузия 500 мл 0,9% ли NaCl эритмаси (барқарор АБ да тезлиги 1 мл/минутдан ошмаган ҳолда);

– АБ нинг 120 мм дан кам симоб устунида – 1000 мл гача жилдиратиб + 500 мл коллоид препарат. Гиповолемия церебрал перфузия оғирлашишига олиб келади ва мия ишемик шикастланишининг чуқурлашишига имкон туғдиради;

– 10 минут давомида натижа бўлмаса– инотроп ёрдам. Танланадиган препарат суюлтирилган дофамин (400 мл га 400 мг), АБ назоратида томчилатиб;

– гипоосмоляр эритмалар ман этилган (глюкозанинг 5%ли эритмаси). Синтетик плазма ўрнини босувчилардан фойдаланиш мумкин. Ҳолат баркарорлашганда инфузия тезлиги ўртамиёна бўлиши керак;

– ҳозирги пайтда кон препаратлари ёрдамида коррекция қилишни талаб этадиган БМЖ ли оғир беморлардаги анемия даражаси хақида исботли маълумотлар йўқ.

Оғир БМЖ нинг энг ўткир даврида бўлган беморларда шартли чегара деб гемоглобиннинг 100 г/л ли концентрациясини ҳисоблашади;

– Нормотоник учун АБ нинг 200 мм симоб устунигача бўлган симптоматик кўтарилишига йўл қўйилмайди. АБ белгиланган чегарадан ўтиб кетса, БСИБ ни пасайтирадиган препаратлар (масалан, бензодиазепинлар, барбитуратлар) ҳисобига седация ва аналгезиянинг чуқурлашиши физиологияга кўпрок мосдир;

– гипотензия МНТ шикастланишининг мустақил омили ҳисобланади. Вазопрессордан (инотроп ёрдам) фойдаланишни кечиктирмаслик тавсия этилади. АБ нинг маъқул даражаси–мос ёш тоифаси учун нормалдан 25-30%юқори;

– 1 – кун инфузион терапия ҳажми кунига 30 мл/кг дан кам бўлмаслиги керак.

Инфузион терапия таркибига одам альбумини препаратларини қўшиш оғир БМЖ хотимасида кўринарли даражада устунлик кўрсатмади!

Қон плазмасидаги осмолярлик ванатрий концентрациясини назорат қилиш лозим. Қон плазмасида хақиқий осмолярликни ўлчаш мақсадга мувофиқдир.

Керакли аппаратуралар мавжуд бўлмаганда плазманинг ҳисобланадиган осмолярлигини аниқлаш мумкин (усул гиперосмоляр эритмалар терапияси қўлланганда паст сезгирликка эга). Осмолярликнинг паст қийматлари ва қон плазмаси таркибидаги Nани ўсиш тарафига коррекция қилиш лозим.

2-босқич.

Ликвор дренажи.

– БСИБмониторинги учун вентрикулостомиядан фойдаланилганда ликворни (кўрсаткичнинг 30 мм симоб устунидан ошганида) 15-20 мм симоб устуни даражасигача чиқариб юбориш мақсадга мувофиқ.

– БСИБ ни шундай нормаллаш оқибатида, шунингдек салбий неврологик симптоматикада БСИГ синдромининг «жарроҳлик» сабабларини чиқариб ташлаш ва бош суягида декомпрессив трепанация (ретрепанация, суяк парчасини олиб ташлаш) ўтказиш кўрсаткичини аниқлаштириш учун қайта КТ – текшируви тавсия қилинади.

– Мия эзилишида ўтказилмасин. КТ-назоратда дренажнинг индивидуал варианти аниқлаштирилади (ташқи, ички).

– Вентрикулостомия БСИБ назоратининг (ўлчаш ва терапия) энг маъқул усули ҳисобланади. Баъзи ҳолатларда, мия тизими қоринчаси эзилиши ёки кўчиши сабабли, техник томондан бу усулдан фойдаланишнинг имкони бўлмайди.

– Шундай ҳолатларда БСИБ назоратининг бошқа усулларини қўллаш карори бу кўрсаткичнинг бошқа усуллар(паренхиматоз, субдурал ва бошқа датчиклар) билан мониторинг асосида қабул қилинади. БСИБ даражасини охирги цистернадаги, КТ, ТКДГ даги босим кўрсаткичлари маълумотлари асосида баҳолаш бағоят шартлидир. Баҳолаш усулидан қатъий назар, БСИБ ни жабрланувчининг неврологик ва клиник статуси билан солиштириш лозим.

3-босқич.

Дегидратация.

– Дегидратация гиповолемияни тақозо қилмайди (енгил гиперволемия афзалроқ).

– >320 ммоль/л осмолярликдаёки САБ<90 да тугатиш лозим.

Маннит.

– Таъсир давомийлиги 6-9 соат.

– Дозаси 0,5 – 1 г/кг 15 – 30 минутда (шошилинч), яхшиси 0,25 г/кг ҳар 6 соатда, 1 кунга максимал 200 г (резистент гипертензияда).

– Маннит-тест: агар 0,2 г/кг юборилганидан 1 соат кейин 40 мл дан кам бўлмаган пешоб ажралса – даволашхавфсиз.

<320 осмолярликда қўллаш 3 кундан ошмаслиги лозим!

Қарши кўрсатмалар:

– Буйрак етишмовчилиги.
– Осмолярлик > 310 мосмоль/л.
– Гипергликемия.
– 3-даражали семизлик.
– Умумий сувсизланиш.
– Декомпенсацияланганюрак етишмовчилиги.
– Гипернатриемия (154 ммоль/л дан кўп).

Асоратлар:

– Сувсизланиш билан бирга гематокритнинг ошиши.
– Ўткир буйрак етишмовчилиги.
– Ацидоз.
– Гипокалиемия.
– Оркага қайтиш ҳодисаси (гематоэнцефал тўсиқ шикастланганда).

Асоратлар профилактикаси учун:

– Ректал йўлни танлаш.
– Гематокрит назорати.
– Таркибида калийли эритмалар юбориш.

Гипертоникэритма:

– 3%–10% (7,5%) 100 мл венага, кунига 5 марта.
– Миянинг эуволемик гиперосмоляр статусини тутиб туради.
– Операциядан чиққан беморларда ҳам жароҳат дислокациясини камайтиради, инсультда ҳам қўллаш мумкин.
– Миянинг икки яримшарини ҳам бир текис дегидратация қилади.
– Мия шикастланишига жавобан яллиғланиш пайдо қилади.

Фуросемид:

– 10 – 20 мг венага,ҳар 6 соатда, >320 ммоль/л осмолярликда ва>150 ммоль/л гипернатриемияда.
– Маннитли синергизмга эга.
– Орқа мия суюклигини ҳосил бўлишини секинлаштиради.

Гипервентиляция (ГПВ).

Кўрсаткичлар:

– Транспортда олиб юриш боскичида.
– Дислокациянинг яккол белгиларида кўрсатилган.
– Оғрикка патологик реакцияда.
– Ошиб борувчи мидриазда.
– Онгнинг ўсиб борувчи эзилишида.
– Ликвордренаж, осмотерапия натижасизлигида, бирок pCO_2 32 мм симоб устунидан паст эмас (бунда ишемия профилактикаси учун ТКДГ зарур).

– Бош суяги ичидаги босим ошиши фонида аҳволи иккинчи бор ёмонлашаётган ва дислокацион синдромли (4 даража) беморларга гипервентиляция (ГПВ) қўллаш мумкин.

– Ортикча вазоконстрикция мия қон айланишининг бузилган ауторегуляцияли соҳалари ишемияга олиб келиши мумкин, агарэкстракция O_2компенсаторли ошмаса.

ГПВ нинг салбий таъсирлари:

– Томир тортиш фаоллиги чегарасининг пасайиши.
– Алкемия ва кислороднинг гемоглобинга якинлигининг ошиши.
– Мия қон айланиши ауторегуляциясининг бузилиши.
– БСИБ нинг парадоксал ошиши.
– CO_2нинг 30 мм симоб устунигача камайишида БСИБ 30 секунддан кейин максимум 8-10 минутда 25-30%га пасаяди. Натижа 1 соатгача сақланади. Нормокапнияга ўтиш аста-секин бўлиши керак (ўртача 4-6 соатда), оркага қайтиш натижасидан сақланиш учун.

Гипотермия:

• 35-36°С гипотермияни таъминлаш.

Асоратлар:

• Юракдан қон отилишининг камайиши.
• Аритмия.
• Тромбоцитопения.

Инотропкўмак:

– Инфузион терапия самарадорлиги етарли бўлмаганда адекват МПБ (>70 мм симоб устуни)га эришиш учун симпатомиметиклар (допамин, адреналин, норадреналин, мезатон) қўлланилади. Одатда мезатонни допамин билан биргаликда қўллашади.

– Барча симпатомиметиклар полиурияни индукциялаши мумкин (беморда нормо ёки гиперволемия бўлса). Диурез тезлиги 2-5 марта ошиши ва 200-400 мл/соат га етиши мумкин, бу эса инфузион терапия тезлигини мос равишда оширишни талаб этади.

– Артериал гипертензия БСИГ ва бош миянинг эзилишига жавобан ривожланувчи компенсаторли реакция ҳисобланади. БСИБ ошганда ўртача АБ нинг пасайиши бош мия МПБ сининг пасайишига олиб келади, пасайиш қиймати 1- ва 2-босим фарқига тенг.

– МПБ нинг маъқул даражаси 70 мм симоб устунидан кам эмаслиги ўртача АБ даражасини 100 мм симоб устунидан кам, систоликАБ ни эса 140- 150 мм симоб устунидан кам бўлмаслигига олиб келади.

– Артериал гипертензияни қўллаш учун симпатомиметиклардан фойдаланиш (юқорига каранг) церебрал перфузион босим сақланишига (Рознер концепцияси) сабаб бўлади ва шу йўл билан БСИГ ривожланишига монелик қилади.

– Қўшилган шикастланиш хусусияти ва ички қон кетиш белгиларида АБ ни ошириш мақсадга мувофиқ бўлмайди.

4 – босқич.

«Чорасизлик терапияси» қарорини қабул қилиш консилиуми таркиби: невролог, реаниматолог, нейрофизиолог, беморни олиб юриш мумкин эмаслиги асосида седациядан ташқарида неврологик статусни баҳолашдан кейин нейрохирург. Барча санаб ўтилган усулларнинг самарасизлигида БСИБ назоратининг узоқ муддатли, «барбитур комаси» ва ўртамиёна гипотермия, усулларини қўллаш имкони муҳокама қилинади. Бу «агрессив» усулларни қўллаш фақат абсолют кўрсаткичлар асосида (бошқа усуллар билан назорат қилинмайдиган БСИГ синдроми, хирургик муаммолар йўқлиги, шу беморни даволашда қатнашаётган врачларнинг консолидацияли розилиги) ва улардан фойдаланиш усуллари тавсияларига қатъий риоя қилиб амалга оширилади. Бу усуллардан фойдаланишда ЭЭГ-мониторинг, шунингдек, АБ ни инвазив ўлчаш мақсадга мувофиқ бўлади. Марказий гемодинамика кўрсаткичлари бекарор бўлганда ИТТ (нормоволемия) ҳажмини кенгайтириш, шунингдек инотроп кўмакдан фойдаланиш (Протоколнинг тегишли бўлимини қаранг).

Барбитур комаси.

«Барбитур комаси» протоколи.

– Тиопенталнинг юбориш дозаси – 3-5 мг/кг, венага, 10 минутда.

– Инфузия соатига 5 мг/кг 24 соат учун.

– Клиниктаъсириёки ЭЭГ – назорат («ЭЭГ- сукут сақлаш») бўйича дозани титрлаш.

– 24 соатдан сўнг – кумуляция – дозани 2,5 мг/кг/соатгача пасайтириш.

– 48 соатдан сўнг– инфузияни тўхтатиш.

– Агар патологикмушак феноменлари тикланса – вазиятга караб пропофол 5-10 мг/кг/минут.

– Неврологик статус инфузия тўхтагач (плазмадаги концентрация назорати мақсадга мувофиқ), 24 соатдан сўнг баҳоланади. Барбитуратлар кардиотоксик таъсирининг профилактикаси учун коллоидларнинг кичик дозаларини дофамингa қўшиб(2-4 мкг/кг/мин) юбориш тавсия этилади.

– «Барбитур комаси» услубидан фойдаланганда неврологик статусни боскичма-боскич баҳолаш максадида препарат юборишни БСИГ синдроми тўлиқ йўқотилмагунча тўхтатмаслик керак.

– Болюсли юбориладиган тиопентал 250-500мг турдаги киска таъсирли барби туратлардан фойдаланишни тез ва анча пасайтириши мумкин, лекин бу таъсир киска ва фақат ўткир критик ҳолатда қўлланиши мумкин.

– Барбитуратларнинг асосий таъсири – миянинг O_2 (3 даража)га бўлган талабини пасайтириш, ҳужайра ичидаги кальцийни камайтириш, лизосомал стабилизация (4 даража). Барбитуратлар билан даволашбош суяги ичидаги босим, электроэнцефалограмма (ЭЭГ) ва гемодинамик параметрлар назорати талаб қилади, чунки симпатик тонус пасайиши, периферик вазодилатация ва миокардиал депрессия ҳисобига артериал босимнинг сезиларли даражада пасайиши рўй бериши мумкин. Волемия ва симпатомиметик кўмак адекват ушлаб турилишига қарамай гемодинамиканинг эзилиши 50% беморларда кўрилади.

– Протокол бажарилганидан сўнг статусни баҳолашда ижобий натижа мавжуд бўлмаса – 75% ҳолатларда нохуш оқибатлар келиб чиқиши мумкин.

5-босқич.

БСИБ назоратининг охирги усули сифатида одатда максимал шикастланиш томонида (шиш томонда) бажариладиган кенг декомпрессив трепанация ҳисобланиши мумкин.

Ушбу жарроҳлик аралашувини бажаоиш тўғрисидаги қарор ҳар бир конкрет ҳолда индивидуал қабул қилинади. Даволаш тадбирлари агрессивлигининг ошиши ҳар доим асоратлар эҳтимоли хатарлилигининг ошиши билан қўшилиб келади!

Жароҳатлар мавжуд бўлганда:

– Қоқшолга қарши анатоксин – 1 стандарт дозада;

– ПСС – 1стандарт дозада;

– ПГС – 1стандарт дозада;

– антибактериал терапия.

Жарроҳлик ихтисосидаги беморлар учун.

– Операцияолди тайёргарлиги – қон гуруҳини аниқлаш, коагулограмма, қоннинг умумий тахлили – гемоглобин, эритроцитлар, тромбоцитлар.

– Анестезия шакли – умумий интубацион наркоз.

– Операция қилиш усулини танлаш.

Енгил даражали лат ейишлар фақат консерватив даволанади.

Миянинг ўрта даражали лат ейишларида, одатда, жарроҳлик йўли билан даволашни талаб қилмайди.

Бош миянинг оғир даражали лат ейишларини консерватив даволаш учун кўрсатмалар*:* 1) жабрланувчининг субкомпенсация фазасида бўлиши; 2) КТ маълумотларга кўра мажақланиш ўчоғи ҳажми чаккага -30 $см^3$дан кам ва пешонага – 50 $см^3$ дан камроқ; 3) миянинг ён (ўрта тузилмаларнинг кўчиши 3-5 мм дан катта эмас) ва аксиал (тўлиқ ёки қамровчи цистернанинг сезилмас даражадаги деформацияси) дислокациясининг яққол ифодаланган КТ-белгилари.

Жарроҳлик аралашувлари учун кўрсатмалар: Мия мажақланишларида: 1) жабрланувчининг кўпол декомпенсация фазасида барқарор бўлиши; 2) онг ҳолати сопора ёки кома доирасида (ком Глазго шкаласида 10 баллдан пастроқ); 3) ствол дислокациясининг яққол ифодаланган клиник белгилари; 4) КТ маълумотларга кўра мажақланиш ўчоғи ҳажми(унинг тузилиши гомогенлигида) чаккага – 30 $см^3$ дан кўп ва пешонага – 50 $см^3$ дан кўп; 5) мия-

нинг ён (ўрта тузилмаларнинг кўчиши 5мм дан юкори) ва аксиал (камровчи цистернанинг кўпол деформацияси) дислокациясининг яққол ифодаланган КТ-белгилари.

ЎТКИР ЭПИДУРАЛ ГЕМАТОМА

Шифр МКБ-10. S06.4.

Ўткирваўткир гематома остидаги эпидурал гематомаларда (ЭДГ) шошилинч жаррохлик аралашувининг абсолют кўрсаткичлари:

1) бош мия эзилиши параметрларининг – ўчокли, умуммияли, дислокацион – лоакал биттасида яққол клиник белгилар;

2) кенгайтирилган ёки ўчирилган ёруғлик оралиғида мия эзилишининг чукурлашуви ёки қайта бузилиши; ЭДГ ҳажми: (КТ маълумотлари бўйича) супратенториал – 50 мл дан кўп, суптенториал – 20 мл дан кўп ёки БМЖ клиник фазасидан қатъий назар, шу жумладан асимптомли гематомаларда ЭДГ калинлиги 1,5 см дан кўп;

3) ушбу КТ-белгилардан ҳеч бўлмаганда биттаси борлиги: ўрта тузилмаларнинг латерал кўчиши 5-7 мм дан ортиқ; базал цистерналарнинг яққол ифодаланган деформацияси; гомолатерал ён коринчанинг кўпол компрессияси, дислокацион гидроцефалия, гематоманинг жойи ва ҳажмидан қатъий назар, агар уларбош суяги ва миянинг кўшма шикастланишлари эмас, охирги (белги) билан боғлиқ бўлса;

4) ЭДГ ҳажмидан қатъий назар жаррохлик аралашувини талаб этувчи очиқ ёриб кирган БМЖ ёки бош суяги ва миянинг қўшилган шикастланишлари мавжудлигида (ботиб кирган синиш, мия ичидаги гематома ва ҳоказо);

5) бош суягининг кичик ҳажмли (<20 мл) орка чукурчасининг эпидурал гематомалари, агар улар клиник ва КТ – маълумотларга кўра окклюзион гидроцефалияни юзага келтирса. Ўткир ва ўткир гематома ости ЭДГ ларнинг баъзи кузатувларида консерватив даволаш мумкин: динамик неврологик назоратда, такроран КТ ларда.

Қуйидагилар бунга кўрсатма бўлиб хизмат қилади:

1) ЭДГ ҳажмичаккада – 30 мл дан кам ва пешонада – 40 – 50 мл дан кам,ёки ўсмайдиган минимал умуммия ҳамда ўчоқ симптоматикаси шароитидава мия дислокациясининг клиник белгилари мавжуд бўлмаганда бошка супратенториал жойлашувда; бунда агар у дислокацион гидроцефалияни чакирмаса, КТ маълумотларига кўра ўрта тузилмалар 5 мм гача кўчишига йўл қўйилади;

2) ўсмайдиган минимал неврологик симптоматика ва ликвор йўллари блокадаси белгилари мавжуд бўлмаган шароитда ЭДГ ҳажми субтенториал жойлашувда 20 мл дан кичик;

3) кичик ЭДГ, агар клиник декомпенсация ва КТ-ўзгаришлари миянинг ўчокли ва диффузлишикастлари билан боғлиқ бўлса;

4) Асимптомли ЭДГ 50 мл дан катта бўлмаган ҳажмли.

Қарши кўрсатмалар мавжуд бўлмаганда (ифлосланган ва инфекция олган жароҳатлар) эпидурал гематомалалар олиб ташлангач, субдурал бўшлиқни текшириш ва субдурал гидрома тўпланишининг олдини олиш учун каттиқ мия қобиғининг кертиги керак бўлади.

БОШ СУЯГИНИНГ БОТИБ КИРГАН СИНИШИ

Шифр МКБ-10. S02.0.

Бош суягининг ботиб кирган синиши одатда ичкари кирган синиқлар бош мия пўстлоғига салбий таъсир кўрсатиши, уни эзиши, ташқаридан йирик веналарнинг ва ҳатто артериал коллекторлар окклюзиясини чақириши сабабли жаррохлик йўли билан даволаш учун кўрсатмаси бўлиб хизмат қилади.

Суяк парчалари билан бирга жароҳатга кўпинча ёт жисмлар, соч толалари тушади, бу эса йирингли-септик асоратлар ривожланиш хавфини оширади.

Шошилинч аралашувга қарши кўрсатмалар мияга ошиб борувчи босим белгилари мавжуд бўлмаган шок ҳолатларида, ёг эмболиясида, ўрни тўлдирилмаган қон йўқотишда, жабрланувчининг терминал ҳолатида мавжуд бўлади.

ЎТКИР СУБДУРАЛ ГЕМАТОМА

Шифр МКБ-10. S06.5.

Субдурал гематома (СДГ) билан жабрланувчилар, агар улар 10 мм дан кам калинликдаги гематомада ҳушлари ўзларида бўлса, ўрта тузилмаларнинг кўчиши базал цистерналарни эзмаган ҳолда 3 мм дан ошмаса, одатда бу ҳолда жаррохлик аралашувига ҳожат бўлмайди.

Сопор ёки комадаги *субдурал гематома билан жабрланувчиларда,* баркарор неврологик статусда,мия стволи эзилиши белгилари мавжуд бўлмаганда, БСИБ 25 мм симоб устунидан ошмаса, ва яна субдурал гематома ҳажми 40 мл дан ошмаса, консерватив терапия ўтказиш мумкин.

Қолган ҳолларда ўткир миянинг кўчиши ва эзилишини чақирувчи СДГ да жаррохлик йўли билан даволаш жароҳатдан кейинги максимал қисқа муддатларда ўтказилиши керак.

Ўткир СДГ ни тўлиқ олиб ташлашваишончли гемостаз учун кенг краниотомия тавсия этилган. Трепанациянинг ўлчами ва жойи СДГ нинг узун-

лиги ва қўшилган шикастланишларнинг жойлашишига боғлиқ. СДГ нинг пешона ва чакка қисмлар қутбий базал бўлимларининг лат ейишлар билан қўшиб кўрганда трепанацион дарчанинг пастки чегараси бош суягининг тубига етиши, бошқа чегаралари СДГ ўлчами ва жойига мос келиши керак. Бу СДГ ни олиб ташлагач, қон кетишини, агар унинг манбаи лат ейиш ёки мия мажакланиш ўчокларидаги томирлар бўлса, тўхтатиш имконини беради. Тез ошиб борувчи мия дислокациясида краниотомияни фреза тешигини очишдан бошлаш керак, у орқали СДГ нинг бир кисмини тез аспирация қилиш ва шу йўл билан миянинг босим даражасини пасайтириш мумкин. Ундан кейин тезликда краниотомиянинг қолган босқичларини амалга ошириш лозим.

Пешона ва чакка қисмлар қутбий базал бўлимларининг қўшма лат ейишлари мавжуд бўлганда СДГ томонда ҚМҚ ни очишни базисга ёйсимон асосли қилиб бажариш афзалрок, чунки бундай холатларда кўпинча контузион ўчоклар соҳасидаги пўстлоқ томирлар қон кетиш манбаи бўлиб ҳисобланади. СДГ нинг конвекситал-парасагиттал жойлашишида ҚМҚ ни очиш юқори сагиттал синусга асос бўлиб амалга оширилиши мумкин.

Пастки қисмда жойлашган мия ичидаги гематомалар ва мажакланиш ўчоклари мавжудлигида, қон куйкаларини вамия детритиниолиб ташлаш ирригация ва авайловчи аспирация йўли билан амалга оширилади. ҚМҚ ёки унинг пластикларини тикиб бўлгандан кейин, суяк лахтаги жойини топиб ўрнатиш вачоклар билан маҳкамлаб қўйиш мумкин. Агар бундамия трепанацион нуксонга пролабирланса, суяк лахтаги олиб ташланади ва консервация қилинади, яъни операция бош суяги декомпрессив трепанацияси билан тугайди.

Жарроҳлик тактикаси хатолари сирасига СДГ ни ҚМҚ тикмай туриб бош суяги бўшлиғидаги кичик резекцион дарча орқали олиб ташлашни киритиш мумкин. Бу хақиқатан ҳам СДГ нинг асосий қисмини тез олиб ташлаш имконини беради, лекин бу ҳол конвекситал веналар эзилиши, венадан оқиб чиқиш бузилиши, мия шишининг катталашиши ва мия моддасининг суяк дарчасига пролабирланишига олиб келади. Бундан ташқари, мия шиши шароитида СДГ кичик трепанацион дарча орқали олиб ташлангач, қон кетиш манбаини текшириш ва ишончли гемостазни амалга ошириш мумкин бўлмайди.

Мия ичидаги жароҳатли гематомаларда даволаш тактикасини танлаш қуйидаги кўп омилларга боғлиқ бўлади: гематоманинг ҳажми ва жойлашиши, миянинг қўшилган шикастланишларининг хусусияти ва оғирлиги, мия ҳолати, ўчоқ симптоматикасининг якқол ифодаланиши, ствол кисилиш белгилари мавжудлиги, жабрланувчининг ёши, клиник декомпенсация даражаси ва бошқалар.

Агар мия яримшари ичидаги гематоманинг ҳажми 30 мл дан ошса, ёки диаметри 4 см дан кўп бўлса, жарроҳлик аралашуви зарур бўлади(мия эзилишининг сопор ва комагача ва КГШ бўйича кам балларида), кўпол ўчоқли

неврологик дефицит, дислокациянинг клиник белгиларида, шунингдек КТ маълумотларига кўра ўрта тузилмаларнинг 5-7 мм дан кўпроқ кўчишида, айниқса базал цистерналар компрессияси иштирокида.

Қоринчалар ичидаги оғир қон қуйилишларида, айниқса бош суяги ичидаги гипертензияда, вентрикуляр дренаж ўрнатиш асосланган, одатда биттасига, баъзан ён қоринчаларнинг иккаласига ҳам.

Қоринчалар ичидаги гематомаларда тўкилган қонни фаол сўриб олиш ва қоринчалар бўшлиғини физиологик эритма билан ювиб ташлаш зарурияти туғилиши мумкин. Қоринчалар бўшлиғини қон қуйқалари билан тампонлашда гематомани бўшатиш билан вентрикулотомияга мурожаат қилишга тўғри келади.

Операциядан кейинги қаров.

Динамикадаги бош мия КТ, интенсив консерватив терапия, БСИБ нинг юқорида таърифланган усуллар бўйича мониторинг қилиш.

Шифохонадан чиқариш мезонлари: даволанишни давом эттириш жойини аниқлаш Glasgow натижалар шкаласига кўра (унга кўра натижалар 9 балли баҳоланади, 1 ва 2 баллар летал натижаларга мос), чиқариш пайтидаги ҳолатига караб амалга оширилади:

3 балл	Узоқ давом этадиган вегетатив ҳолат: витал функциялар барқарор; нейромушак ва коммуникатив функциялар чуқур бузилган; уйқу ва бедорлик фазалари сақланган; бемор жонлантириш бўлимининг махсус каров шароитида бўлиши мумкин.
4 балл	Нейромушакли ночорлик: психик статус норма чегарасида, бироқ чуқур ҳаракат дефицити (тетраплегия) ва бульбар бузилишлар беморни ихтисослаштирилган жонлантириш бўлимида колишга мажбур этади.
5 балл	Оғир ночорлик: оғир жисмоний, ўз-ўзига хизмат кўрсатишни мустасно қилувчи, билишга доир ва (ёки) эмоционал нуксон. Бемор ўтириши, мустақил овқатланиши мумкин. Юра олмайди ва ҳамшира қаровига муҳтож.
6 балл	Ўртача даражада мустақил бўла олмаслик: психик статус норма чегарасида. Айрим кундалик вазифаларни ўзи бажара олади. Коммуникатив муаммолар. Ўзгалар ёки махсус мосламалар ёрдамида юра олади. Амбулатор кузатувга муҳтож.
7 балл	Енгил даражада мустақил бўла олмаслик: психик статус норма чегарасида. Бемор ўз-ўзига хизмат кўрсата олади, ўзи ёки ўзгалар ёрдамида юради. Махсус ишга жойлаштиришга муҳтож.
8 балл	Яхши тикланиш: беморолдинги ҳаёт стерео типига, гарчи ҳали ҳаммаси олдиндагидай бўлмасада, қайтади. Тўлиқ мустақиллик, гарчи резидуал неврологик бузилишлар мумкин бўлсада. Ўзгалар ёрдамисиз ўзи юради.
9 балл	Тўлиқ тикланиш: соматик ва неврологик статусда резидуал ҳолатларсиз преморбид даражагача тўлиқ тикланиш.

Шифохонадан чиқаришдаги тавсиялар: физиотерапия, массаж, ДФ. ДФ, нафас олиш гимнастикаси, ноотроп терапия, нейропротекторлар, қон реологиясини яхшиловчи препаратларни давом эттириш, умумий парвариш.

ОРҚА МИЯ ФУНКЦИЯЛАРИ БУЗИЛИШИ АСОРАТИДА КЕЛИБ ЧИҚҚАНЁПИҚ КЎРИНИШДАГИ УМУРТҚА-ОРҚА МИЯ ЖАРОҲАТИ

ШифрМКБ-10. S12, S13, S14, S22, S23, S24, S32, S33, S34, T08.

Таърифи.Умуртқа ва орқа мия жароҳати суяк ва неврал тузилишларнинг турли хусусиятга эга механизмлар, турли даража ва боскичдаги шикастланишларнинг турли пландаги патологияси ҳисобланади.

Патогенез. Орқа мия жароҳатининг патогенези патофизиологик омилларнинг камдан-кам учрайдиган бирикмаси ва динамик ривожланиши сифатида таърифланади ва даражаси турлича бўлган морфологик бузилишларга боғлиқ бўлади. Макроскопик орқа мия қон қуйилиши, контузия, ёрилишларсиз ва ёрилишлар элементлари билан шишгандай кўриниши мумкин. Орқа мия ўтказувчанлиги ва унинг сегментар функциялари бузилишига нафақат аксонлар, нейронларнинг анатомик шикастланишлари, балки жароҳатнинг ўткир даврида таъсир қила бошлайдиган патологик омиллар ҳам сабаб бўлади. Шу омиллар мавжудлиги сабабли орқа миядаги морфологик бузилишлар даражаси кўпинча функционал (неврологик) бузилишлар даражасига мос келмайди. Жароҳатнинг ўткир даврида «ишга тушадиган» энг муҳим омиллардан бири орқа мия шишидир. Орқа мия шиши шунчалик кенг бўлиши мумкинки, краниал ва каудал йўналишларга тарқалиб, бир неча сегментларни қамраб олиши мумкин. Бу ҳолат қон окиши ауторегуляциясининг бузилишига ҳамроҳ бўлади. Шиш ёки орқа мия эзилишидаги патологик шароитларда гемодинамика уторегуляция бузилади ёки йўқ олади ва қон окиши тобе, биринчи ўринда тизимли босимга боғлиқ бўлади. Шикастланган соҳада кислотали метаболитлар ва карбонат кислотанинг тўпланиши терапевтик усуллар билан йўқотиб бўлмайдиган томирлар кенгайишига олиб келади. Томир омилини қўшиб караш кўп учрайдиган умуртқа шикастланишлари даражаси ва орқа миянинг шикастланишлари клиник симптомлари орасидаги мос келмаслик ҳолатларини тушунтириб беради.

Шикастланишда пайдо бўладиган юмшатиш ўчоғи шикастланиш жойидан қуйи ва юқорига тарқалади. Орқа мия жароҳатидан кейин аутодеструктив жараёнлар тўкима некрозининг ошишига олиб келади. Геморрагия, ишемия, шиш, нейронофагия, экстрацеллюляр кальций ва интрацеллюляр калий йўқотилишига қўшимча равишда жароҳатга боғлиқ липидлар

пероксидацияси ва ҳужайра мембраналари гидролизи рўй беради, бу эса ўз навбатида, ҳужайра мембраналарини бевосита шикастлайди, гидролиз эса, биологик фаол простагландинлар пайдо бўлишига олиб келади.

Таснифлаш.

Орқа миянинг жароҳатли шикастланишлари орасида қуйидаги клиник кўринишлар фарқланади:

1. Чайқалиш.
2. Лат ейиш.
3. Анатомик яхлитликнинг қисман бузилиши ёки орқа мия узилиши билан келадиган мажакланиш.
4. Гематомиелия.
5. Эпидурал, субдурал ва субарахноидал қон қуйилиши.
6. Жароҳатли радикулит.

Клиник кечиш жараёнида тўртта давр фарқланади:

1. Ўткир давр 2-3 кун.
2. Эрта давр 2-3 ҳафта.
3. Оралиқ давр 2-3 ойгача.
4. Кечиккан давр 3-4 ойдан 2-3 йилгача.

Таснифлаш AO/ASIF.

А тур. Умуртқа таналарининг босимли синиши.

Синишлар ўқ бўйлаб берилган эгилишли ва эгилишсиз босим сабабли рўй беради ва факат умуртқа таналарини шикастлайди.

А1 гуруҳ. Қоқиб кирган синишлар.

Ғовакли суякни парчаламайдиган босим, умуртқа танасининг орқа қисми интактли, умуртқа канали тораймаган, килтикли ўсинталар орасидаги масофа ошмаган.

А 1.1. Туташтирувчи пластинкада қоқиб кирган синиш. Бурчак деформацияси 5° дан ошмайди. Синиш консерватив даволаниши керак.

А 1.2. Понасимон қоқиб кирган синиш. Бурчак деформацияси 5° дан ошади.

1.2.1. Тепадаги понасимон қоқиб кирган синиш.

1.2.2. Ён томондаги понасимон қоқиб кирган синиш.

1.2.3. Пастки понасимон қоқиб кирган синиш.

А 1.3. Умуртка танаси коллапси.

Умуртқа танаси баландлигининг симметрик йўқотилиши синиқлари чидамсиз. Асосан остеопорозда кузатилади.

А2 гуруҳ. Умуртка танасининг парчаланиб синиши.

А 2.1. Сагиттал парчаланиб синиш. Одатда ротацион, портловчи синиш билан бирга учрайди.

А 2.2. Коронар парчаланиб синиш.

А 2.3. Кўп осколькали, парчаланадиган (пинчер) синиш.

A3 гуруҳ. Портловчи синишлар.

A 3.1. Тўлиқ бўлмаган портловчи синишлар. Умуртқанинг фақат битта куйи ёки юқори қисми шикастланган.

A 3.2. Портловчи парчаланиб синишлар. Умуртқа танасининг бир қисми портловчи турда, бошқаси ихтиёрий текисликда парчаланган.

A 3.3. Тўлиқ портловчи синишлар.

B тур. Орқа ва олд бўлимларнинг дистракцияли шикастланишлари.

B1 гуруҳ. Асосан пайларнинг орқа (флексион-дистракцион) шикастланишлари.

B 1.1. Асосан диск бузилиши.

B 1.2. Пайлар,умуртка танасининг А турдаги синиши билан кечадиган шикастланишлар.

B2 гуруҳ. Орқа, асосан суяк шикастланишлари.

B 2.1. Иккала колоннанинг кўндаланг синиши.

B 2.2. Дискнинг кўндаланг ёрилиши билан.

B 2.3. Тананинг А турдаги синиши билан.

C тур.Олд ва орқа элементларнинг ротацияли шикастланишлари.

C1 гуруҳ. А турдаги ротацияли синишлар.

C 1.1. Понасимон ротацион синиш.

C 1.2. Парчаланишли ротацион синишлар.

C 1.3. Портловчи ротацион синишлар.

C2 гуруҳ. В турдаги ротацияли синишлар.

C 2.1. B1 ротацияли синишлар (флексион-дистракцион ротацияли шикастланишлар).

C 2.2. B2 ротацияли синишлар (флексион-дистракцион ротацияли шикастланишлар).

C3 гуруҳ. Ротацион-силжишли жароҳат.

C 3.1. Кесиб олувчи синиш.

C 3.2. Қийшиқ синиш.

Симптоматикаси.ЗПСМТ орка мия ва умуртқанинг шикастланиш сатҳи ва даражасидан келиб чикади.

Умуртқа синишининг клиник белгилари:

– синиш соҳасидаги оғриқ;
– функционал бузилишлар;
– ҳис қилиш хусусиятининг йўколиши;
– оёқ-қўл ватос аъзолари функциясининг йўколиши;
– «ғоз бўйин»;
– ғурра, конталаш, шиш;
– физиологик эгик жойнинг текислиги;
– «тизгинлаш» симптоми – паравертибрал мушакларнинг зўриқиши;
– умуртқанинг бўйин, кўкрак ёки бел соҳаларидаги деформацияси;
– синиқлар крепитацияси.

ASIA (1992) шкаласи бўйича неврологик шикастланишларнинг барча кўринишлари қуйидагича таснифлаштирилади.

A – тўлиқ шикастланиш: на ҳаракатланиш, на сезиш функциялари мавжуд эмас, анал ҳис қилишнинг S4-S5 сегментларида ҳеч қандай белгилар сақланмаган.

B – тўлиқ бўлмаган шикастланиш: жароҳат сатҳидан пастда ҳаракатланиш функциялари мавжуд эмас, бироқ ҳис қилиш элементлари S4-S5 сегментларда сақланган.

C – тўлиқ бўлмаган шикастланиш: жароҳат сатҳидан пастда ҳаракатланиш функциялари сақланган ва назорат гуруҳларининг кўпида мушакларнинг кучи 3 баллдан кам.

D – тўлиқ бўлмаган шикастланиш: жароҳат сатҳидан пастда ҳаракатланиш функциялари сақланган ва назорат гуруҳларининг кўпида мушаклар кучи 3 баллга тенг ёки ундан кўп. E – норма: ҳаракатланиш ва сезиш функциялари бузилмаган.

Дифференциал диагностика: умуртқа устунинингпатологик синишлари ва умуртқа қон айланишининг ўткир бузилиши бўйича ўтказилади.

Текшириш протоколи:

A. Жароҳат анамнези.

1. Жароҳат механизми.

2. Ҳушдан кетиш факти.

3. Бемордан жароҳатнинг дастлабки жойи ва жароҳатдан кейин кувватсизлик ривожланишини аниқлаш.

4. Бемордан жароҳатдан кейинги неврологик бузилишлар ривожининг вакт оралиғини аниқлаш.

B. Умуртқа устунини қилтиқ ўсимталар бўйлаб пальпация қилиш.

C. Орқа мия функциясини текшириш (7.2-расм).

1. Скелетмушагини текшириш.

2. Тос аъзолари функцияларини текшириш.

D. Ҳис қилиш сферасини текшириш.

1. Жароҳат анамнези.

2. Жароҳат механизми.

3. Умуртқа устунини қилтиқ ўсимталар бўйлаб пальпация қилиш.

4. Ҳаракатланиш функциясини текшириш.

5. Скелет мушагини текшириш.

6. Сезувчанлик сферасини текшириш – (сирт сезувчанлигини (спиноталамик тракт). Орқа мия бўйин бўлимининг шикастланганлиги аниқланганда, спинотригеминал тракт шикастланган бўлиши мумкинлигини унутмаслик керак, чунки у чукур проприоцептив ҳис килишнинг $_{V}$C4 сатҳигача боради).

7. Оёқ-қўллардаги пайлар рефлекслари, корин бўшлиғи рефлекслари ва кремастер рефлексини (Приапизм) текшириш.

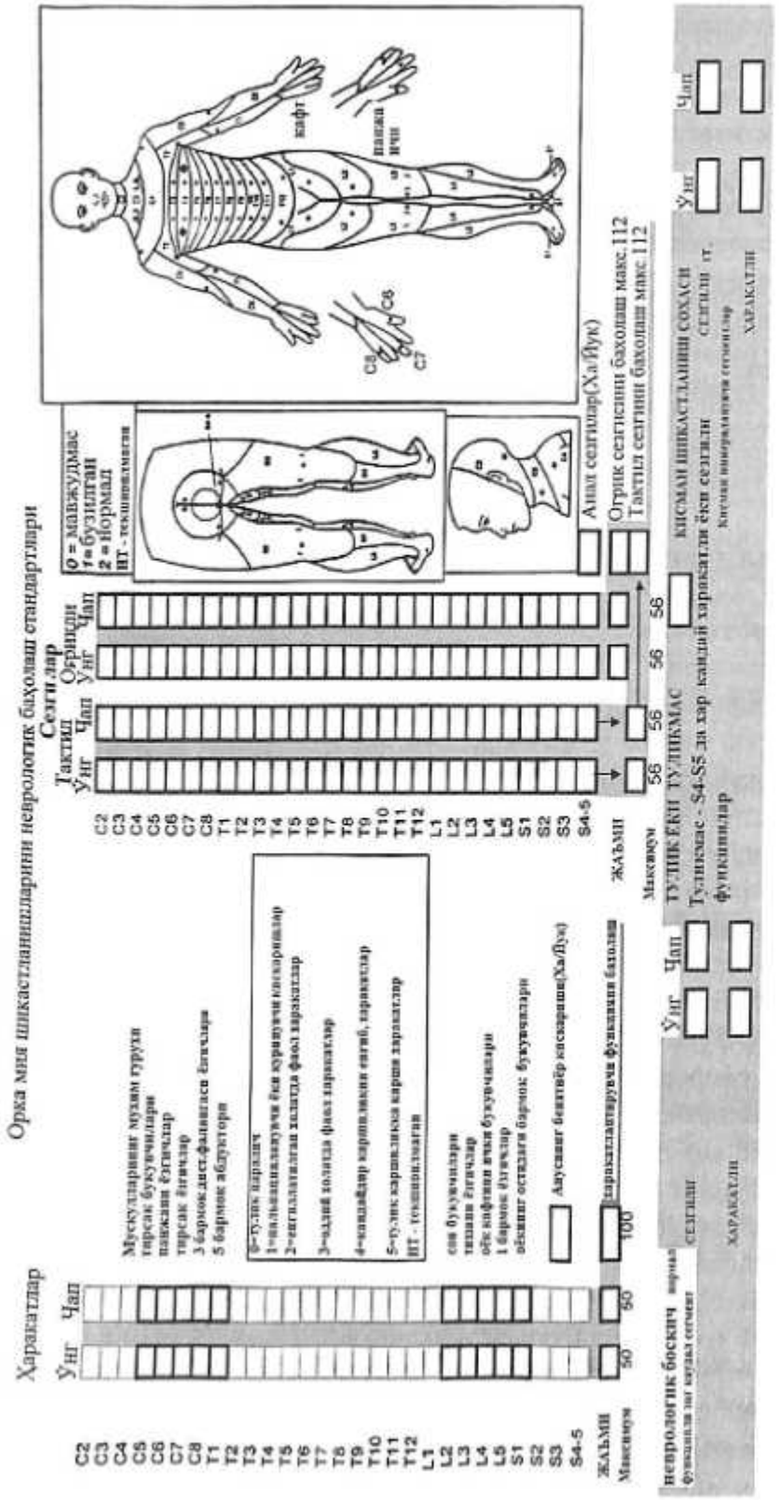

7.2-расм. Орқа мия функциясини топографик текшириш харитаси

8. Тос аъзолари функцияларини текшириш (сфинктерларни текшириш).

9. Вегетатив дисфункция белгиларини ўрганиш (тер ажралиши бузилиши (тери жароҳатдан юқорида паст шиқаланиш коэффициентига эга бўлиши мумкин ва термавжуд бўлмаганлиги сабабли дағал кўриниши мумкин)).

Асбоблар ёрдамидаги мажбурий текширишлар:

1. Умуртқанинг 2 проекцияли рентгенографияси, беқарорлик белгилари мавжуд бўлганда умуртқанинг ён проекцияли функционал рентгенографияси. $_{V}$C7-Th2 сатҳида шикастланиш борлигига гумон қилинганда рентгенологик текширув ўтказиш бефойда.

2. Ликвородинамик намунали (Квикенштедт, Пуссеп, Стукей) люмбал пункция, бўйин умуртқаси синишида Пуссеп намунаси олинмайди.

3. Умуртқа ва орқа мия ККҚСКТси (МРТ).

4. Рентген ёки КТ – миелография.

Мажбурий лабораториятадқиқотлари:

1. Қоннинг умумий таҳлили, пешобнинг умумий таҳлили, ҚИВ.

2. Қон гуруҳи, резус-омил.

Диагноз мезонлари:умуртқа устунида шикастланиш мавжудлиги ва синиш даражасига мос неврологик симптоматика.

Даволаш:

1. Гемостатик терапия:

• Этамзилат натрий 12,5% – 2,0 × 1 марта, кунига, мушак ичига; бир марта.

2. Дегидратацион терапия:

• Глюкокортикостероид терапия (метилпреднизолон 1 г/кунига) 3-5 куна-ста-секин, дозани схемали пасайтиришва преднизолонга ўтказиш.

3. Седатив терапия:

• Анальгин 25% – 4,0 + Димедрол 1% – 2,0 × кунига 1 марта, мушак ичига;

4. Оғриқни қолдириш ва седатация учун аралашма:

• Натрий хлорид 0,9% – 150,0 + Новокаин 0,5% – 20,0 + Димедрол 1% – 2,0 + Гидрокортизон 25 мг + Спазмалин 5,0 + Сибазон 1,0 × кунига1-2 марта, вена ичига;

5. Ноотроп терапия:

• Пирацетам 20% – 10,0 × кунига 1-2 марта, вена ичига;

6. Мия қон айланишини яхшиловчи препаратлар:

• Винпацетин 0,5 1 таб. × кунига 3 маҳал, ичга;

7. Антикоагулянт терапия:

• Гепарин 2500 Бирликда, кунига 4 марта, тери остига;

• Клексан 0,4-0,6 кунига 2 марта, тери остига;

• ТромбоАСС таблеткаси 0,75 1 таб. кунига 1 марта,ичга;

8. Протеолитик ферментлар ингибиторлари:

• Контрикал 30000 ЕИК кунига1 марта, венага;

9. Қусишга қарши препаратлар:

• Метоклопрамид гидрохлорид 2,0 кунига 1-3 марта, мушак ичига, венага;

10. Холинэргиктизим стимуляторлари:

• Неостигмина метилсульфат (прозерин) 1,0 мл × кунига 1 марта, мушак ичига;

Жарохат яралари мавжуд бўлганида:

1. Антибиотикотерапия:

• Кенг спектрли таблетка ёки инъекция кўринишидаги таъсирчан антибиотиклар, кейинчалик бак посевни ҳисобга олиб.

2. Қоқшолга қарши анатоксин – 1 стандарт дозада;

3. ПСС-1 стандарт дозада;

4. ПГС-1стандарт дозада.

Орқа мия декомпрессияси ва умуртқа стабилизациясида операция қилиш учун кўрсатмалар:

1. Неврологик симптоматиканинг ривожланиб бориши.

2. Ликвор йўлларининг тўлиқ блокланиши.

3. КТ (МРТ) ва миелографиядаорқа мия каналида суяк парчаси мавжудлиги.

4. Орқа миянинг суяк парчалари билан компремирланиши.

5. Умуртқанинг бекарор синишлари.

Операцияолди тайёргарлиги: операциядан олдинанестезиологик хавфни камайтириш мақсадида ошқозонни ювмай назогастрал аспирация қилиш зарур, шунингдек, қовуқ катетеризацияси амалга оширилади. Жарохатли ва ёки спинал шокда ЦҚҚҲни тўлдириш лозим.

Анестезия шакли: ЭТН.

Операция қилиш усулини танлаш.

Умуртқа бўйин қисмининг асоратли жароҳатида – орқа миянинг тезкор икки босқичли, синган ёки силжиган умуртқа танасини олиб ташлаш ва умуртқа канали деформациясини тузатиш, декомпрессия амалга оширилади. Умуртқа канали ва унинг ичидаги декомпрессия учун олдидан кириш усулидан фойдаланилади. Умуртқа бўйин қисмида маҳкамлаш операциясини ўтказишга, энг аввало, бу ердаги жароҳат ва унинг оқибатлари асос бўлади. Пластиналар қўлланганда жароҳатдан кейинги асоратларни стабиллаштириш, яъни профилактика қилиш ва умуртқанинг бўйин қисми касалликларини даволаш анчагина самаралидир. Бу пластиналарни қўллашдаги операция техникаси қуйидагича: дискэктомия ёки шикастланган умуртқа танасини олиб ташлаш; репозиция, аутотрансплантат учун ёрик жойга ишлов бериш; аутотрансплантатни олиш ва жойига мослаш; аутотрансплантатни маҳкамлаш, пластиналарни умуртқага маҳкамлаш.

Кўкрак ва бел қисмлари жароҳати билан шикастланганларда декомпрессив ламинэктомия, текшириш, зарурият бўлса – менингомиелорадикулолиз ўтказилади, кейин транспедикуляр тизим билан маҳкамланади. Беморнинг операция столида ётишига алоҳида аҳамият бериш лозим, чунки корин бўшлиғи ичида босим ортиб, қон йўқотиш ошади. Бундан

ташқари, бемор нотўғри ётганда кўз ичи босими ошиб, тизимли гипотензия билан бирга кўз ўткирлиги пасайиши ва операциядан кейинги даврда ишемик кўриш нейропатияси ривожланишига олиб келади.

Операциядан кейинги қаров: операциядан кейинги эрта даврда асоратларнинг олдини олиш мақсадида интенсив терапия схемаси асосида яллиғланишга қарши нестероид препаратлар, протеолитик ферментлар ингибиторлари, паст молекуляр гепаринлар, антиоксидантлар, антиагрегантларни киритиш лозим. Кўп ётиш натижасида тана аъзоларининг қотиб қолишининг олдини олиш.

Шифохонадан чиқаришдаги тавсиялар: ортопедик режимга риоя қилиш, физиотерапия, массаж, ДФ, нафас гимнастикаси, ноотроп терапия, нейропротекторлар, қон реологиясини яхшиловчи препаратлар, умумий парваришни давом эттириш.

ОРҚА МИЯ ФУНКЦИЯЛАРИНИНГ БУЗИЛИШИСИЗ УМУРТҚАНИНГ БЕҚАРОР БОСИМЛИ ЁПИҚ СИНИШИДА УМУРТҚА ЖАРОҲАТИ

ШифрМКБ-10. S12, S13, S22, S23, S32, S33, T08.

Таърифи.Умуртка устуни функционал бирикма сифатида вентрал устун ва орқа бириктириш занжиридан иборат. Тушадиган кучни тақсимлаш тизимининг самарадорлиги (80% олдинги ва 20% орқа тузилмаларга) мушаклар ва дорсалпайнинг ҳолатига сезиларли даражада боғлиқдир. Умуртқа шартли равишда уч устунга бўлинганда 2 та устун ёки ўрта устунга боғлиқ ҳар қанда шикастланиш бекарор хисобланади. Энг кўп қўлланадиган бекарорликнинг рентгенологик мезонлари ичига бўғим сиртлари орасидаги контактнинг 50% ёки ундан кўп йўқолиши ҳамда қилтиқли ўсмалар орасидаги масофанинг кенгайиши киритилади.

Патогенез. Катта ёшлиларда энг кўп синиш умуртқанинг бир физиологик эгриликдан бошқасига ўтиш жойларида: пастки бўйин, юқори кўкрак, қуйи кўкрак ва белнинг юқори соҳаларида рўй беради. Сабаблари: умуртка ўқи юкламаси, кескин ёки умуртқанинг ҳаддан ортиқ букилиши ёки ёзилиши.

AO/ASIF **таснифлаш**. («Орқа мия функциясининг бузилишининг асорати натижасидаги ёпиқ шаклдаги умуртқа орқа мия жароҳати» таснифлаштирилишига қаранг).

Симптоматикаси.

Умуртқанинг шикастланган қисмида оғрик. Куч тушган жойда қон талаш ва шилинган жой мавжуд. Физиологик эгриликларнинг ўзгаришлари: беллордози силлиқлиги, кўкрак кифози кучайиши, сколиоз. Тизгинлаш симптоми – орқа узун мушакларнинг шикастланган умуртқа қилтиқли ўсмаларнинг иккала томонида ҳам валиклар кўринишида зўриқиши. Шикастланган умуртқа қилтиқли ўсмаларининг пальпациясида оғрик сезилади. Қилтиқли ўсманинг ортга чиқиб қолиши ва жароҳат сатҳида қилтиқлараро ораликларнинг ошиши. Бел умуртқалари синишида – қоринда оғрик, корин бўшлиғи олд дево-

ри мушакларининг зўриқиши, псевдоабдоминал синдром – куёш ўрамаси ва чегара симпатик стволининг корин парда орти гематомаси билан шикастланишида ёки қўзғатилишида ривожланувчи ўткир корин клиникаси мавжуд бўлади. Силин симптоми-осмонга қараб ётганда тик оёкларни кўтариш пайтида килтикли ўсмаларни пальпациялашда оғрик кучайиши.

Дифференциал диагноз онкологик жараён ёки умуртқа силкасали окибатида умуртканинг патологик синиши билан кечиши.

Текшириш протоколи.

1. Жароҳат анамнези.
2. Жароҳат механизми.
3. Умуртқа устунини қилтик ўсимталар бўйлаб пальпация қилиш.
4. Ҳаракатланиш функциясини текшириш.
5. Скелет мушагини текшириш.
6. Сезувчанлик сферасини текшириш – (сирт сезувчанлиги (спиноталамик тракт). Орка мия бўйин бўлими шикастланганлиги аниқланганда спинотригеминал тракт шикастланган бўлиши мумкинлигини унутмаслик керак, чунки у чуқур проприоцептив ҳис қилишнинг $_{v}C4$ сатҳигача боради).
7. Оёк-қўллардаги пайлар рефлекслари, корин бўшлиғи рефлекслари ва кресмастер рефлексни (Приапизм) текшириш.
8. Тос аъзолари функцияларини текшириш (сфинктерларни текшириш).

Динамикада неврологик текшириш мажбурийдир.

Асбоблар ёрдамида текшириш:

1. Умуртканинг 2 проекцияли рентгенографияси, бекарорлик белгилари мавжуд бўлганда умуртканинг ён проекцияли функционал рентгенографияси. $_{v}C7$-Th2 сатҳида шикастланиш мавжудлиги гумон қилинганда рентгенологик текширув ўтказиш бефойда.
2. Ликвородинамик намунали(Квикенштедт, Пуссеп, Стукей) люмбал пункция, бўйин умуртқаси синишида Пуссеп намунаси олинмайди.
3. Умуртка ва орка мия КҚСКТси (МРТ).

Лаборатория текширувлари:

1. ЭКГ, кардиолог кўриги.
2. УҚТ, УПТ, ҚИВ.
3. Коагулограмма ва қон биокимё таҳлили.

Ташхис мезони бўлиб: умуртка шартли равишда уч устунга бўлинганда 2та устун ёки ўрта устунга боғлиқ ҳар қандай шикастланиш орқа мия функцияларини бузмаган ҳисобланади.

Даволаш.

Консерватив:

1. Оғрикни қолдириш ва седатация учун аралашма:

Натрий хлорид 0,9% – 150,0 + Новокаин 0,5% – 20,0 + Димедрол 1% – 2,0 + Гидрокортизон 25 мг + Спазмалин 5,0 + Сибазон 1,0 х кунига 1-2 марта, вена ичига;

2. Гемостатик терапия:

• Этамзилат натрий 12,5% – 2,0 хкунига 1 марта, мушак ичига; бир марта.

3. Яллиғланишга қарши нестероидли терапия:

• Диклофенак 2,5% – 3,0 × кунига 1 марта, мушак ичига.

4. Гастропротекторлар:

• Капсулали омеперазол 20 мг 1капс. × кунига 2 марта,

Умуртқа стабилизацияси ва орқа мия декомпрессияси бўйича операция қилиш учун кўрсатма:

– AO/ASIF таснифлаш бўйича умуртқа шикастланиши, A2-C3 гуруҳлар умуртқа стабилизацияси учун операция қилинади. Умуртқа танасининг баландлиги 1/3 га камайганда (1 та устун қатнашган, шикастланиш барқарор) даволаш консерватив бўлиши мумкин.

– Умуртқа танасининг баландлиги 1/3 дан ортиқ камайганда ваумуртқа каналида суяк парчалари синиши барқарор ҳисобланади, лекин маҳкамлаш тизимларидан фойдаланиш кўзда тутилади.

Операцияолди тайёргарлиги. Анестезиологик хатарни камайтириш учун операциядан олдин ошқозонни ювмай назогастрал аспирация қилиш зарур ҳамда қовуқ катетеризацияланади. Агар жароҳатли шок мавжуд бўлса – ЦҚҚҲни тўлдириш керак.

Анестезия шакли: ЭТН. **Операция қилиш усулини танлаш**.

Умуртқа бўйин қисми жароҳатида – синган ёки силжиган умуртқа танасини олиб ташлаш ва умуртқа канали деформациясини тузатиш. Умуртқа канали ва унинг ичидаги декомпрессия учун олдидан кириш усулидан фойдаланилади. Умуртқа бўйин қисмида маҳкамлаш операциясини ўтказишга, энг аввало, бу ердаги жароҳат ва унинг окибатлари асос бўлади. Пластиналар қўлланганда жароҳатдан кейинги асоратларни стабиллаштириш, яъни профилактика қилиш ва умуртканинг бўйин қисми касалликларини даволаш анчагина самаралидир. Бу пластиналарни қўллашдаги операция техникаси қуйидагича: дискэктомия ёки шикастланган умуртқа танасини олиб ташлаш; репозиция, аутотрансплантат учун ёриқ жойга ишлов бериш; аутотрансплантатни олиш ва жойига мослаш; аутотрансплантатни маҳкамлаш, пластиналарни умуртқага маҳкамлаш.

Кўкрак ва бел қисмлари жароҳати билан шикастланганларда транспедикуляр тизим ёрдамида маҳкамлаш амалга оширилади.

Операциядан кейинги қаров. Операциядан кейинги эрта даврда асоратлар олдини олиш мақсадида интенсив терапия схемаси асосида яллиғланишга қарши нестероид препаратлар, паст молекуляр гепаринлар, антиоксидантлар, антиагрегантларни киритиш лозим. Кўп ётиш натижасида тана аъзоларининг қотиб қолишининг олдини олиш.

Шифохонадан чиқаришдаги тавсиялар: ортопедик режимга риоя қилиш, физиотерапия, массаж, ДФ, нафас гимнастикаси, ноотроп терапия, нейропротекторлар, қон реологиясини яхшиловчи препаратлар, умумий парваришни давом эттириш.

УМУРТҚА ВА ОРҚА МИЯНИНГ ЎҚ ТЕГИШИ ВА ИЧИГА КИРИШИ НАТИЖАСИДА ЮЗАГА КЕЛГАН ЖАРОҲАТЛАРИ

ШифрМКБ-10. S12, S13, S14, S22, S23, S24, S32, S33, S34, T08.

Таърифи. Умуртқа ва орқа миянинг ўқ яралари (ЎЯ) – жанговар шикастланишларнинг энг оғир турларига киради. Урушдан кейинги маҳаллий низо ва уруш маълумотларига кўра улар барча жароҳатларнинг 1,5-4% ни ташкил килади. Ўқ яралари кўпчиликни ташкил қилади.

Патогенез. ЎЯсида асосийси орқа мия моддасининг бузилиши хисобланади, у ҳаёт, функционал тикланиш ва ижтимоий адаптация учун тахминларни олдиндан аниклайди. Орқа мия шикастланиши пайдо бўлиши бир канча омилларга боғлиқ: 1) бирламчи ва иккиламчи (суяк парчалари) яралаш курорларининг шикастловчи бевосита таъсири; 2) ўкнинг ён томондаги зарраси окибатида молекуляр чайқалиш соҳаси мавжудлиги, иккиламчи дегенерация, дистрофия ва некроз ўчокларининг ривожланиши; 3) функционал аҳамиятли илдиз спиналартерияларнинг шикастланишида, шунингдек, ўта жиддий қон йўқотиш ва барқарор артериал гипотензияда («критик» спинал қон окиш соҳаларида) дистант ишемик касалликларнинг келиб чикиши.

Таснифлаш: ЎЯларнинг ушбу турлари мавжуд:

Тешибкирмаган ЎЯ – паравертебрал (умуртқа олди соҳасининг юмшоқ тўкималари жароҳатлари) ва ялаб ўтган (умуртқа ўсмаларининг шикастланиши билан кечадиган).

Тешиб кирган ЎЯ:

– ялаб ўтган – кўр яралар;

– ўк тешиб ўтиб кетган яра.

Симптоматикаси:

Тешиб кирмаган – паравертебрал (умуртқа олди соҳасининг юмшоқ тўкималари жароҳатлари) ва ялаб ўтган (умуртқа ўсмаларининг шикастланиши). Орқа миянинг бевосита шикастланиши мавжуд эмас, шу сабабли ўтказувчанликнинг тўлиқ бузилиш синдроми камдан-кам учрайди. Кўп холларда орқа мия чайқалишда қисқа вактли сегментар бузилиш учрайди.

Тешиб кирган – қўшма жароҳатларда цереброспинал суюкликнинг жароҳат канали оркали ички бўшликларга окиб келиши, шунингдек, мия деритининг ажралиб чикиши шак-шубҳасиз бу ҳолат белгиси ҳисобланади.

– Ялаб ўтган яралар умуртқанинг олд ёки орқа ярим ҳалқаси шикастланиши, яна кўпинча суяк парчаларидаги кобиклар ҳамда орқа мия молдасининг иккиламчи шикастланиши билан белгиланади. Неврологик тасвирда орқа мия ўтказувчанлигининг тўлиқ ёки кисман бузилиши синдроми устунлик килади. Умуртка тана ва ёйларининг синиши рентгенологик жиҳатдан аниқланади. Цереброспинал суюкликни текширишда,кўпинча ликвор йўлларни чала блокада фонида. интенсив бўлмаган субарахноидал қон қуйилиши аникланади.

– Кўр тешиб кирувчи ЎЯ умуртқа канали оралиғида ёт жисмнинг мавжудлиги билан белгиланади. Неврологик тасвирда орқа мия ўтказувчанлигининг тўлик ёки кисман бузилиши синдроми устунлик қилади. Рентгенологик йўл билан умуртқа канали оралиғидаги ёт жисмлар, умуртқанинг ҳар хил синишлари аникланади. Суяк синиқлари ва рентгеноконтрастли жароҳатловчи қуролларни таниб олишда КТ ёки КТ-миелография ёрдамида муваффақиятли ечиладиган, қийинчиликлар бўлиши мумкин. Цереброспинал суюқликда субарахноидал қон қуйилиши ва ликвор бўшлиқлар блокадаси симптомлари аникланади.

– Тешиб ўтган ёриб кирувчи умуртқанинг ЎЯ келиб чиқадиган неврологик касалликлар, орқа миянинг бевосита шикастланиши ҳамда кўпинча кўшни ички аъзолар ҳам шикастланишлари сабабли, энг оғирлиги билан ажралиб туради. Кўпрок орқа мия ўтказувчанлигининг тўлиқ бузилиши учрайди. Рентгенологик йўл билан бир ёки бирнеча умуртка суяк тузилмаларининг, шунингдек, яқин жойлашган бошқа суяклар, биринчи навбатда қовурғаларнинг жиддий шикастланишлари аниқланади. Цереброспинал суюқликда, оғир субарахноидал қон қуйилиши, ликвор гипотензия, ликвор бўшликларнинг – уларни жароҳат сатҳидан тўлиқ ажратиб ташлаш ҳисобига – «ёлғон блокада» симптомлари аникланади. Умуртқа ва орқа мия ЎЯ ўтишини даврийлаштириш ёпиқ жароҳатлардаги даврийлаштиришга мос келади.

Дифференциал диагностика: умуртқанинг ёй синиқлари ёки умуртка таналари силжиган, умуртқалар орасидаги дискларда ўткир чурра тушишидаги очиқ ва ёпиқ кўринишдаги жароҳатлар билан.

Текшириш протоколи.

1. Жароҳат анамнези.
2. Жароҳат механизми.
3. Умуртқа устунини қилтик ўсимталар бўйлаб пальпация килиш.
4. Ҳаракатланиш функциясини текшириш.
5. Скелет мушагини текшириш.
6. Сезувчанлик сферасини текшириш – (сирт сезувчанлигини (спиноталамик тракт). Орқа мия бўйин бўлими шикастланганлиги аниқланганда спинотригеминал тракт шикастланган бўлиши мумкинлигини унутмаслик керак, чунки у чукур проприоцептив ҳис килишнинг $_{v}$C4 сатҳигача боради).
7. Оёқ-қўллардаги пайлар рефлекслари, қорин бўшлиғи рефлекслари ва кремастер рефлексини (Приапизм) текшириш.
8. Тос аъзолари функцияларини текшириш (сфинктерларни текшириш).

Динамикада неврологик текширув мажбурийдир.

Асбоблар ёрдамида текшириш:

1. Умуртқанинг 2 проекцияли рентгенографияси, беқарорлик белгилари мавжуд бўлганда, умуртқанинг ён проекцияли функционал рентгенографияси. $_{v}$C7-Th2 сатҳида шикастланиш мавжудлиги гумон килинганда рентгенологик текширув ўтказиш бефойда.

2. Ликвородинамик намунали (Квикенштедт, Пуссеп, Стукей) люмбал пункция, бўйин умуртқаси синишида Пуссеп намунаси олинмайди.

3. Умуртқа ва орқа мия ККСКТси (МРТ).

Лабораториятекширувлари:

1. ЭКГ, кардиолог кўриги.
2. УҚТ, УПТ, ҚИВ.
3. Коагулограмма ва қон биокимё таҳлили.

Диагноз мезонлари: ўкнинг кириш тешиги мавжудлиги, орқа мия функциясининг бузилиш симптомлари, рентген текширувларида умуртқа устунида жароҳатли шикастланиш мавжудлиги.

Даволаш.

1. Гемостатик терапия:
• Этамзилат натрий 12,5% – 2,0 × кунига1 марта, мушак ичига; бир марта.
2. Дегидратацион терапия:
• Глюкокортикостероид терапия (метилпреднизолон 1 г/кунига) 3-5 кун аста-секин дозани схемали пасайтириш ва преднизолонга ўтказиш.
3. Седатив терапия:
• Анальгин 25% – 4,0 + Димедрол 1% – 2,0 х кунига1 марта, мушак ичига;
4. Оғрикни қолдириш ва седатация учун аралашма:
• Натрий хлорид 0,9% – 150,0 + Новокаин 0,5% – 20,0 + Димедрол 1% – 2,0 + Гидрокортизон 25 мг + Спазмалин 5,0 + Сибазон 1,0 × кунига1-2 марта, ена ичига;
5. Ноотроп терапия:
• Пирацетам 20% – 10,0 × кунига 1-2 марта, венага.
6. Мия қон айланишини яхшиловчи препаратлар:
• Винпацетин 0,5 1 таб. × кунига3 марта, ичга;
7. Антикоагулянт терапия:
• Гепарин 2500 Бирликда × кунига 4 марта, тери остига;
• Клексан 0,4-0,6 × кунига 2 марта, тери остига;
• ТромбоАСС 0,75 таблеткаси 1 таб. × кунига 1 марта, ичга;
8. Протеолитик ферментлар ингибиторлари:
• Контрикал 30000 ЕИК × кунига1 марта, венага;

Жароҳатлар мавжуд бўлганида:

1. Антибиотикотерапия:
• Кенг спектрли таблетка ёки инъекция кўринишидаги таъсирчан антибиотиклар, кейинчалик бак посевни ҳисобга олиб.
2. Қоқшолга карши анатоксин – 1 стандарт дозада;
3. ПСС-1 стандарт дозада;
4. ПГС-1стандарт дозада.

Умуртқа жароҳатларини операция қилиш имкон борича ярага эрта бирламчи хирургик ишлов бериш, орқа мия эзилишини йўқотиш, зарурат

бўлганда – умуртқани металл конструкциялар билан маҳкамлаш, урологик, трофопаралитик ва бошқа асоратларнинг комплекс профилактикаси, ҳар томонлама реабилитация қилишни ўз ичигаолади.

Операцияолди тайёргарлиги. Анестезиологик хатарни камайтириш учун операциядан олдин ошқозонни ювмай назогастрал аспирация қилиш зарур, яна ковук катетеризацияланади. Агар жароҳатли шок мавжуд бўлса – ЦҚҚҲни тўлдириш керак.

Анестезия шакли: ЭТН.

Операция қилиш усулини танлаш: ЗПСМТ даги каби.

Операциядан кейинги парвариш. Операциядан кейинги эрта даврда асоратлар олдини олиш мақсадида интенсив терапия схемаси асосида яллиғланишга қарши нестероид препаратлар, паст молекуляр гепаринлар, антиоксидантлар, антиагрегантларни киритиш лозим. Кўп ётиш натижасида тана аъзоларининг қотиб қолишининг олдини олиш.

Шифохонадан чиқаришдаги тавсиялар: ортопедик режимга риоя қилиш, физиотерапия, массаж, ДФ, нафас гимнастикаси, ноотроп терапия, нейропротекторлар, қон реологиясини яхшиловчи препаратлар, умумий парваришни давом эттириш.

ОРҚА МИЯ ЭЗИЛИШИ БИЛАН КЕЧАДИГАН ЭПИДУРАЛ ВА СУБДУРАЛ ГЕМАТОМАЛАР

МКБ-10. Т08.

Эпидурал гематома (ЭГ) – эпидурал веналарнинг ёрилиши натижасида эпидурал бўшлиқда орка мия эзилишига олиб келувчи коннинг чекланган миқдорда тўпланиши.

Субдурал гематома (СГ) – субдурал бўшлиқда қон томирларнинг ёрилиши натижасида орка мия эзилишига олиб келувчи коннинг чекланган миқдорда тўпланиши.

Патогенез: ЭГ эпидурал веналарнинг ёрилишидан хосил бўлади; СГ – субдурал бўшлиқда қон томирининг шикастланиши натижасида коннинг чекланган миқдорда тўпланиши.

Таснифлаш:умумий қабул қилинган таснифлаш мавжуд эмас.

Симптоматикаси.

ЭГ клиник жиҳатдан орқа миянинг жароҳатланишдан кейин бироз вақт ўтгач ҳаракатланиш, сезгилар ёмонлашиши ва тос аъзолари функцияларининг бузилиши кўринишидаги – ошиб бораётган эзилиш белгилари билан аниқланади. ЭГ жароҳатдан кейин бир неча кун ва ҳатто бир ҳафта ўтгач, кечиктирилган орка мия ўчоқ босими симптоматикаси ривожи билан кечиккан қон қуйилиши турида пайдо бўлиши мумкин. ЭГ да илдиз оғриқлари, умуртқа шикасти сатҳи ва гематома ўрнида мушакларнинг рефлекторли зўриқиши,

уларнинг пальпация пайтида каттиқоғриши, оғриқлар ва мушак зўриқиши натижасида умуртка ҳаракатчанлигининг чекланиши, қобиқ симптомлари мавжуд бўлади. Цереброспинал суюқлик одатда ўзгармаган бўлади.

СГ нинг клиниктасвири ЭГ дагига ўхшашваорка мия ҳаракатланиши, сезгилар ёмонлашиши ва тос аъзолари функцияларининг бузилиши кўринишидаги – секин ортиб бораётган эзилиш билан аниқланади. Люмбал пункцияда цереброспинал суюкликда коннинг субарахноидал бўшлиқдаги блоки билан аралашмаси аниқланади.

Дифференциал диагностика: орқа мия эзилиши орқа мия ва умуртка шишлари билан биргаликда кечади.

Текшириш протоколи:

1. Жароҳат анамнези.
2. Жароҳат механизми.
3. Умуртка устунини қилтиқ ўсимталар бўйлаб пальпация қилиш.
4. Ҳаракатланиш функциясини текшириш.
5. Скелет мушагини текшириш.
6. Сезувчанлик сферасини текшириш – (сирт сезувчанлигини (спиноталамик тракт). Орқа мия бўйин бўлими шикастланганлиги аниқланганда, спинотригеминал тракт шикастланган бўлиши мумкинлигини унутмаслик керак, чунки у чукур проприоцептив ҳис қилишнинг $_{V}$C4 сатҳигача боради).
7. Оёқ – қўллардаги пайлар рефлекслари, корин бўшлиғи рефлекслари ва кремастер рефлексини (Приапизм) текшириш.
8. Тос аъзолари функцияларини текшириш (сфинктерларни текшириш).

Динамикада неврологик текширув мажбурийдир.

Асбоблар ёрдамида текшириш:

1. Умуртқанинг 2 проекцияли рентгенографияси, беқарорлик белгилари мавжуд бўлганда умуртқанинг ён проекцияли функционал рентгенографияси. $_{V}$C7-Th2 сатҳида шикастланиш мавжудлиги гумон қилинганда рентгенологик текширув ўтказиш бефойда.
2. Ликвородинамик намунали (Квикенштедт, Пуссеп, Стукей) люмбал пункция, бўйин умуртқаси синишида Пуссеп намунаси олинмайди.
3. Умуртка ва орқа мия ҚҚСКТси (МРТ).
4. Рентген ёки КТ-миелография.

Лаборатория текширувлари:

1. ЭКГ, кардиолог кўриги.
2. УҚТ, УПТ, ҚИВ.
3. Қон гуруҳи ва резус-омил.
4. Коагулограмма.

Диагноз мезонлари. Жароҳат мавжудлиги ҳақидаги анамнестик маълумотлар, касалининг клиник тасвири ва орқа мия эзилиши мавжудлигини кўрсатувчи маълумотлар асосида ташҳис қўйиш.

Даволаш – жарроҳлик йўли билан.

Текширишнинг объектив усуллари (ликвородинамик текшириш, эпидурография, КТ, МРТ ва бошқа маълумотлар) томонидан тасдикланган орқа мия эзилиши пайдо бўлганда, гематомани олиб ташлаб ва орқа мия эзилишини йўқотиб ламинэктомия қилиш.

Даволаш:

1. Гемостатик терапия:
   • Этамзилат натрий 12,5% – 2,0 × кунига 1 марта, мушак ичига; бир марта.
2. Дегидратацион терапия:
   • Глюкокортикостероид терапия (метилпреднизолон 1 г/кунига) 3-5 кун аста-секин дозани схемали пасайтириш ва преднизолонга ўтказиш.
3. Седатив терапия:
   • Анальгин 25% – 4,0 + Димедрол 1% – 2,0 × кунига1 марта, мушак ичига;
4. Оғрикни қолдириш ва седатация учун аралашма:
   • Натрий хлорид 0,9% – 150,0 + Новокаин 0,5% – 20,0 + Димедрол 1% – 2,0 + Гидрокортизон 25 мг + Спазмалин 5,0 + Сибазон 1,0 × кунига 1-2 марта, венага;
5. Ноотроп терапия:
   • Пирацетам 20% – 10,0 × кунига1-2 марта, венага.
6. Антикоагулянт терапия:
   • Гепарин 2500 Бирликда × кунига 4 марта, тери остига;
   • Клексан 0,4-0,6 × кунига 2 марта, тери остига;
   • ТромбоАСС 0,75 таблеткаси 1 таб. × кунига1 марта, ичга;
7. Протеолитик ферментлар ингибиторлари:
   • Контрикал 30000 ЕИК × кунига 1 марта, венага;
8. Холинэргик тизимлар стимуляторлари:
   • Неостигмина метилсульфат (прозерин) 1,0 мл × кунига1 марта, мушак ичига;

Жароҳатлар мавжуд бўлганида:

1. Антибиотикотерапия:
   • Кенг спектрли таблетка ёки инъекция кўринишидаги таъсирчан антибиотиклар, кейинчалик бак посевни ҳисобга олиб.
2. Қоқшолга қарши анатоксин – 1 стандарт дозада;
3. ПСС-1 стандарт дозада;
4. ПГС-1стандарт дозада;

Операцияолди тайёргарлиги. Анестезиологик хатарни камайтириш учун операциядан олдин ошқозонни ювмай, назогастрал аспирация қилиш зарур, яна қовуқ катетеризацияланади. Агар жароҳатли шок мавжуд бўлса – ЦҚҚҲни тўлдириш керак.

Анестезия шакли: ЭТН.

Операция қилиш усулини танлаш: гематомани олиб ташлаб ва орқа мия эзилишини йўқотиб, ламинэктомия қилиш.

Операциядан кейинги парвариш. Операциядан кейинги эрта даврда асоратлар олдини олиш мақсадида интенсив терапия схемаси асосида яллиғланишга қарши нестероид препаратлар, паст молекуляр гепаринлар, антиоксидантлар, антиагрегантларни киритиш лозим. Кўп ётиш натижасида тана аъзоларининг қотиб қолишининг олдини олиш.

Шифохонадан чиқаришдаги тавсиялар: ортопедик режимга риоя килиш, физиотерапия, массаж, ДФ, нафас гимнастикаси, ноотроп терапия, нейропротекторлар, қон реологиясини яхшиловчи препаратлар, умумий парваришни давом эттириш.

ГЕМОРРАГИК ТУР БЎЙИЧАМИЯ ҚОН АЙЛАНИШИНИНГ ЎТКИР БУЗИЛИШИ

Шифр МКБ-10. I60, I61, I62.

Таърифлаш. Бош суяги ичидаги орттирилган ўзгаришлар ва/ёки кон томирлар ривожланишидаги нуксонлар оқибатида юзага келган кон куйилишлар.

Патогенез. Мия қон айланишининг геморрагик турдаги ўткир бузилишлари гипертоник касалликнинг барча фазаларида учрайди, баъзан томирлар ва бош мия тузилмаларининг давомли артериал гипертензиясида патоморфологик ўзгаришлар билан боғлиқ мия фожиасининг биринчи кўриниши юз бериши мумкин. Артериал гипертензияда бош мия томирлари деворларида, асосан артериола мушак деворларида ўзгаришлар содир бўлади.

Мия қон айланишининг геморрагик турдаги ўткир бузилишларида учта асосий патогенетик омил мавжуд:

1. Анатомик омиллар ёки ривожланиш нуқсонлари:

a) Аневризмлар (копсимон, фузиформали);
b) Артериовеноз мальформацияли;
c) Дурал артериовеноз фистулалар;
d) Каверномалар;
e) Перфорацияловчи артерияларнинг липогиалиноз ва милиар аневризмалари;
f) Бош мия шишлари;
g) Амилоид ангиопатия;
h) Мойя-мойя синдроми (касаллиги);
i) Васкулитлар ва скулопатиялар;

2. Гемодинамикомиллар:

a) Артериал гипертензия;
b) Ҳомиладорлик – эклампсия;

3. Гемокоагуляция омиллари:

a) Антикоагулянтлар (гепарин ва бошкалар);

b) Тромболитиклар (урокиназа, стрептокиназа, tPA вабошқалар);
c) Қон касалликлари (ДВС-синдром, лейкемия, тромбоцитопения);
d) Жигар етишмовчилиги;
e) Тромбоцитоз бузилиши (буйрак етишмовчилиги, медикаментлар);
f) Гемофилия.

Мия ичида гематома ҳосил бўлгач, гематома атрофидаги мия тўқималарининг томир-рефлекторли, некротик, парабиотик реакциялари рўй беради. Қон дислокацион синдроми ҳамда ўткир окклюзион гидроцефалия ҳамроҳлигида мия ишемияси ривожланишига сабаб бўлади вакоринча тизимига ёриб ўтиши мумкин.

Инсульт-гематомаларнинг ҳажми, лентикулостриар артериялар шохлари ёки бошка 200-300 мкм ўлчамли артериялардан дастлабки 2-3 соат ичида, камдан-кам ҳолатларда узокрок – (жигар функцияси, қон ивиш тизими бузилишида) давом этаётган қон кетиши ҳисобига ошиши мумкин.

Олиб ташланмаган гематомада 24 соат ичида бош мия шиши ва ишемиянинг кучайиши рўй беради. Мия ичи гематомасида нафақат кон қуйилиш ўчоғи, балки преифокал ишемия даражаси ва тарқалганлиги, шунингдек аҳамиятга эга қон қуйилиш ўчоғининг умумий ҳажмини ҳам ҳисобга олиш лозим бўлади.

Таснифлаш:

Бош суяги ичидаги қон қуйилиш тури бўйича:

a) субарахноидал қон қуйилиши,
b) паренхиматоз кон қуйилиши,
c) кичик мияга қон қуйилиши,
d) субарахноидал-паренхиматоз қон қуйилиши,
e) вентрикуляр қон қуйилиши,
f) паренхиматоз-вентрикуляр қон қуйилиши.

Симптоматикаси.

Умуммия симптомлари: англашнинг бузилиши, бош оғриғи, кўнгил айнаши, қусиш.

Менингеал симптомлар: энса мушаклари ригидлиги, Керниг, Брудзинский, Бехтерев симптомлари.

Ўчоқ симптомлари: контрлатерал гепиплегия, гемианестезия, гемианопсия, қарама-қарши томондан юз нерви парези, тилнинг ипсилатерал томонга девиацияси, афазия, атаксия.

Дифференциал диагностика: ишемик инсульт, бош мия шишлари, турли генез комасида ўтказилади.

– Текшириш протоколи: беморларни неврологик кўрикдан ўтказиш касалликнинг клиник ўтиш даврини аниклаш имконини беради, қон қуйилиш ўчоғини катта мия ярим шарлари, кичик мия, мия стволида латерализация килиш имконини беради.

Асбоблар ёрдамида текшириш.

Мажбурийлари:

– КТ ва ёки бош мия МРТ.

– ККСКТ церебрал ангиографияси ва ёки селектив церебрал ангиография.

Қўшимчалари:

– Транскраниал допплерография.

– ЭХО-ЭС.

– ЭЭГ.

Текширишнинг лаборатория усуллари.

Мажбурийлари:

– Орка мия суюклиги тахлили.

– Қоннинг умумий тахлили.

– Қон гурухи, резус-омил.

– Қоннинг биокимёвий тахлили.

– Коагулограмма.

– ҚИВ.

Қўшимчалари:

– Пешобнинг умумий тахлили.

Ташхис мезонлари ва шифохонага ётказиш: кўтарилган артериал босим фонида касалликнинг кескин бошланиши, гипертензив анамнез, бош миянинг КТ, МРТ-текширишларида мия ичи, субарахноидал ва коринча ичи қон қуйилишлари белгилари мавжудлиги.

Даволаш.

Консерватив усулда даволаш:

1. Гемостатик терапия:

• Этамзилат натрий 12,5% – 2,0 кунига 2 марта, касалликнинг 1-кунидан бошлаб мушак ичига;

2. Дегидратацион терапия:

• Реосорбилакт – 200,0 венага, 5 кун; Зарурат бўлса кунига 2 маҳал,

• Магнезий сульфат 25%-5,0 + Новокаин 0,5%-5,0 кунига 2 марта, мушак ичига;

• Тиббий глицерин 1 ош қошикдан кунига 3 марта, ичга;

3. Седатив терапия:

• Анальгин 25% – 4,0 + Димедрол 1% – 2,0 кунига 1 марта, мушак ичига;

4. Ноотроп терапия:

• Пирацетам 20% – 10,0 кунига 1-2 марта, вена ичига.

• Церебролизин 20.0 вена ичига х 1 марта кунига;

5. Мия қон айланишини яхшиловчи препаратлар:

• Винпацетин 0,5 1 таб. кунига 3 марта, ичга;

6. Томир тортишига қарши терапия:

• Бензобарбитал 0,1 мг 1 таб. кунига 3 марта, ичга;

• Карбамазепин 0,2 1 таб. кунига 2 марта, ичга;

7. Антикоагулянт терапия касаллик бошланганидан кейин 2-кундан:

• Гепарин 2500 Бирлик кунига 4 марта, тери остига;

• Клексан 0,4-0,6 кунига2 марта, тери остига;

• ТромбоАСС таблеткаси 0,75 1 таб. кунига 1 марта, ичга;

8. Кальций антогонистлари:

• Нимодипин 30 мг 1 таб. кунига 3-4 марта, ичга;

9. Гиотензив терапия

• Тахибен вена ичига дозатор орқали артериал босим назорати остида.

10. Қусишга қарши препаратлар:

• Метоклопрамид гидрохлорид 2,0 кунига 1-3 марта, венага, мушак ичига;

11. Антибиотикотерапиякўрсаткичларга қараб:

• Кенг спектрли таблетка ёки инъекция кўринишидагитаъсирчан антибиотиклар, кейинчалик бак посевни ҳисобга олиб.

Жаррохлик ихтисосидаги беморлар учун.

Кўрсатмалар: лобар ва латерал жойлашганҳажми 40 см³дан ортиқ мия ичи ва аралашган ҳажми 30 см³ дан ортиқ қон кетишлари. Операция қон куйилишининг кичик, аммо Глазго кома шкаласига кўра 9 баллдан кам бўлган онг бузилиши билан кечадиган асоратлари, яққол ифодаланган иккиламчи ствол синдроми, мия коринчаларига қон ёриб ўтиши ва ўткиробструктив гидроцефалияли ҳажмларида ҳам тавсия этилади.

Қарши кўрсатмалар:

1. Глазго комаси шкаласи бўйича 4 баллдан паст, чегарадан чиқиб кетган кома.

2. Ҳолат оғирлиги Hunt-Hess шкаласи бўйича IV-V даражали.

3. Предагонал ва агонал ҳолат.

4. Ички аъзоларнинг(юрак, буйрак, жигар ва бошқа) декомпенсация боскичидаги оғир йўлдош патологияси.

5. Қон куйилишининг кичик ҳажмида, бош мия эзилиши мавжуд бўлмаганда, бемор ҳолати ўтказилаётган консерватив терапия фонида яхшиланганда ва неврологик симптоматика регрессида операция қилинмайди.

Операцияолди тайёргарлиги. Қон гуруҳини аниқлаш, коагулограмма, қоннинг умумий тахлили – гемоглобин, эритроцитлар, тромбоцитлар, ҚИВ.

Анестезия шакли – умумий интубацион наркоз.

Операция усулини танлаш.

Ҳажми 10 см³ дан катта таламиква таламокапсуляр қон куйилишларида, таламомезенцефал 5 см³дан катта ва таламокапсулолентирулярда 10 дан то 30 см³гача ҳажмли ҳолатларда ташки вентрикуляр дренаж ўрнатиш зарур. Дренаж қуйидаги клиник маълумотлар мавжуд бўлганда ўрнатилади: ҳолат Глазго комаси шкаласи бўйича 10 баллдан паст ва томографик белгилар ҳамроҳлигида гематоманинг мия стволи, мия стволининг яққол ифодаланган дислокацияси, гидроцефалия, мия коринчасига қон ёриб ўтгани ҳақида гувоҳлик берувчи, яққол ифодаланган иккиламчи таъсирида тавсия этилади. Дренаж бош миянинг интакт ярим шари тарафидан ўрнатилади, 3- ва 4-

коринчалар блокадаси ва Сильвия водопроводи ходисаларида эса – иккала тарафдан. Клиникотомографик маълумотлари медиал кон куйилишларига ўхшаш диаметри 3 см дан ошик кичик мия гематомаларида, гематомани олиб ташлаб ва ён коринчани дренажлаб, бош суяги орка чукурчасининг декомпрессив трепанациясини ўтказиш лозим. Гематомалар хажми кичик бўлса, ўткир обструктив гидроцефалияда ташки вентрикуляр дренаж кўйиш максадга мувофикдир.

Операциядан кейинги парвариш.

Динамикада бош мия КТ да – колдик гематома ёки такроран кон куйилиш хажми аникланади.

Хажм 10 см³дан ортик бўлган тромболитик препаратларни гематома жойига гематома лизисини тезлаштириш максадида интраоперацион ўрнатилган дренаж оркали юборилади.

Мониторинг килиш: БСИБ.

Шифохонадан чикаришдаги тавсиялар: реабилитацион тадбирлар, невропатологда даволаниш, терапевт назорати. ДФ, нафас гимнастикаси, ноотроп терапия, нейропротекторлар, кон реологиясини яхшиловчи препаратларни давом эттириш, умумий парвариш.

МИЯ ТОМИРЛАРИДА ЁРИЛИШ ХАВФИ БЎЛГАН АРТЕРИАЛ АНЕВРИЗМЛАР (АА)

Шифр МКБ-10. I-61.

Таърифлаш.Артерия деворлари шикастланиши ёки ўзгариши окибатида бош мия томирлари артерия оралиғининг махаллий кенгайиши.

Патогенез.

Аневризм пайдо бўлиши асосида ётувчи ***артерия девори нуқсонлари***:

– мушак қатлами нуқсони,

– ички эластик мембрананинг шикасланишлари,

– интимва артериал стволатеромалари гиперплазияси,

– артерия коллаген толаларининг шикастланишлари,

– ошиб борувчи артерия девори ригидлигининг артерия калинлиги камайиши билан бирикмаси.

Гемодинамикомиллар – аневризмлар кўпинча артерия тармокланиши ёки эгилиш нукталари соҳаларида жойлашади, чунки бу участкалар энг катта гемодинамик таъсирга дуч келади.

Аневризмлар кўпинча куйидагиларга олиб келувчи ривожланиш нуксонлари ёки касалликлар билан бирикади:

– артериал гипертензия (наслий артериал гипертензия, аорта коарктацияси, буйрак поликистози).

– бирлаштирувчи тўкималар шикастланиши (фибро мушакли дисплазия, бирикрувчи тўкимага зарар етказиш синдроми).

– церебрал гемодинамикани ўзгартириш (мия шиши, АВМ, катта мия артериал айланасининг ривожланиш аномалияси).

Таснифлаш.

Аневризмларни шаклига кўра таснифлаш:

1. Қопсимон (бир ёки кўпкамерали).
2. Урчуксимон (фузиформали).

Аневризмларни ўзлари жойлашган артерияга кўра таснифлаш:

1. Олд мия ваолд бирлаштирувчи артерияларда – 45%.
2. Ички уйку артериясида – 32%.
3. Ўрта мия артериясида – 19%.
4. Вертебробазиляр тизим артерияларида – 4%.
5. Кўп сонли аневризмлар – иккива ундан кўп артерияларда – 13%.

Аневризмаларни катталигига кўра таснифлаш:

1. Милиар – 3 мм гача.
2. Оддий – 4-15 мм.
3. Катта – 16-25 мм.
4. Гигант – 25 мм дан катта.

Симптоматикаси: клиникқўрипишива кечиш хусусиятларига кўра артериал аневризмлар (АА) бир хил бўлмаганикки гуруҳга: апоплексик (геморрагия кўринишида) ва паралитик (бош мия шиши турида кечувчи) бўлинади. Апоплексик артериал аневризмларнинг клиник ўтиши уч даврга ажратилади: геморрагикгача бўлган, геморрагик ва постгеморрагик.

Геморрагикгача бўлган давр.

Олдбирлаштирувчи артериялар аневризмлари кўриш майдони, эндокрин дисфункция ёки фронтоорбитал бош оғриғини бузиши мумкин. Ички уйку артерияси аневризмлари каротид-каверноз қўшилиб кетиш жойига айланмагунча ғорли синус майдонида бўлади, бош суяги III, IV, V ва VI нервларининг бир томонламашикастланиши кўринишида намоён бўлади. Ўрта мия артериясининг АА афазия, парез ёки қарама-қарши қўлдаги сезгиларнинг бузилишини келтириб чиқариши мумкин. Вертебробазиляр тизим артерияларининг аневризмларида ўчоқ симптомлари бош суягига ёндош нервлар, мия ва кичик мия ўзанининг шикастланиш белгилари сифатида кўринади, шунга қарамай улар камдан-кам ҳолларда ёрилишидан олдин ташҳис қўйиш имконини беради.

Одатда аневризм ёрилишидан 2-15 кун олдин кузатиладиган олдиндан хабар берувчи бош оғриғи, кўнгил айнаши, бўйин соҳасидаги оғриқлар, уйкучанлик, ёруғликдан қўрқиш белгилари бўлиши мумкин. Бу симптомлар тахминга кўра аневризм девори орқали кичик диапедез қон куйилишлари натижасида пайдо бўлади, бу ликворда ксантохромия мавжудлиги билан тасдиқланади.

Геморрагик давр.

Эмоционал ёки жисмоний зўриқиш, ўтказилган инфекция ёки енгил шаклдаги бош суяги-мия жароҳати таъсири остида гўёки нормал ҳолат бирдан оғирига ўзгаради. Беморларнинг бир қисми ҳушига келмай, ўлади, тирик қолганлар учун эса ҳар доим қайта қон қуйилиш хавфи тахдид солади. Кўпинча (70% ходисаларда) субарахноидал қон қуйилишнинг (СҚҚ) классик манзараси кузатилади. Барча СҚҚ кўринишлари учун ҳеч бир сабабсиз, бирдан каттиқ бош оғриғи(«бошга зарба бергандек»), кўнгил айнаши, кўп мартали қусиш пайдо бўлиши характерлидир. Кўпинча қиска муддатли ёки узоқ чўзилган, баъзан ҳатто ўлимга ҳам олиб келувчи ҳушдан кетиш ҳолати кузатилади. Психомотор қўзғалиш ва эпилептик шаклдаги тутқаноқлар ҳам бу давр учун хос хусусиятлардир. Ҳароратнинг 38-38,5°С гача ошиши, артериал гипертония кузатилади. Менингеал синдром(энса мушакларининг ригидлиги, Керниг ва Брудзинский симптомлари, умумий гиперестезия, ёруғликдан кўркиш) жуда тез ривожланади, бироқ чукур комада менингеал синдром аниқланмайди. «Тоза» СҚҚ ларда одатда ўчоқ симптомлари бўлмайди. Субарахноидал-паренхиматоз қон қуйилишларида ёки етказувчи томир спазми мавжудлигида ўчоқ симптоматикаси, кўз ҳаракати бузилишлари, гемиплегия ва бошқалар ривожланади.

Аневризмлар жойлашишига кўра у ёки бу неврологик симптоматикага эга бўлиши мумкин:

– ички уйқу артериясининг супрапонасимон бўлими аневризмлари кўз ҳаракати нервлари ва кўришнинг бузилишларига олиб келади,

– олд мия артериясинингдистал аневризмлари психопатологик симптоматикани чақиради,

– ўрта мия артерияси аневризмлари нутқ бузилишлари, гемипарезни юзага келтиради.

– олд мия артерияси ва олд бирлаштирувчи артериянинг проксимал аневризмлари гипоталамик синдром, қуйи парапареларни (Норлен синдроми) чақиради.

– вертебробазиляр тизим аневризмлари бульбар ва альтернир синдромларини юзага келтиради.

Дифференциал диагностика қуйидагилар билан бирга ўтказилади:

Менингеал қобиқнинг қўзғатиш симптомларига йўлдош касалликлар билан кечувчи:

– спонтан СҚҚ,

– бўйин шикастланишлари, умуртқа бўйин қисми остеохондрози,

– менингит ва энцефалитлар,

– геморрагик инсульт,

– жароҳатли СҚҚ.

Менингеал қобиқнинг қўзғатиш симптомларига йўлдош бўлмаган касалликлар билан кечувчи:

– мигрень,

– зўриққан бош оғриги,

– бош суяги ичидаги артерияларнинг қатламларга ажралиши,

– бош суяги ичидаги веналар тромбози,

– энса нервлари невралгияси.

Текшириш протоколи:

– шикоятлар (эс-ҳуши ўзида бўлганда),

– анамнезни синчиклаб аниқлаш,

– клиник-неврологик текширув,

– нейрохирург, ангиографист, невропатолог, окулист, ЛОР врачи кўриклари.

Асбоблар ёрдамида текшириш.

Мажбурийлари:

– ККСКТ церебрал ангиографияси ва/ёки селектив церебрал ангиография.

– Бош мия КТ ва ёки МРТ.

Қўшимчалари:

– Транскраниал допплерография.

– ЭХО-ЭС.

– ЭЭГ.

Текширишнинг лаборатория усуллари.

Мажбурийлари:

– Орқамия суюқлиги таҳлили.

– Қоннинг умумий таҳлили.

– Қон гуруҳи, резус-омил.

– Қоннинг биокимёвий таҳлили.

– Коагулограмма.

– ҚИВ.

Қўшимчалари:

– Пешобнинг умумий таҳлили.

Ташҳис мезонлари ва шифохонага ётқизиш: церебрал ангиографияда бош мия артериал томирлари деворининг қопсимон кенгайиши белгилари мавжуд бўлганда.

Даволаш.

Даволашнинг консерватив усули:

1. Дегидратацион терапия:

• Сорбилакт – 200,0 венага, 3 кун × 2 мартадан;

• Реосорбилакт – 200,0 венага 4-кундан, 5 кун;

Зарурат бўлса кунига 2 маҳал.

• Магнезий сульфат 25% – 5,0 + Новокаин 0,5% – 5,0 кунига 1 марта, мушак ичига;

• Тиббий глицерин 1 ош қошиқдан кунига 3 марта, ичга;

2. Седатив терапия:
• Анальгин 25% – 4,0 + Димедрол 1% – 2,0 кунига 1 марта, мушак ичига;
3. Ноотроп терапия:
• Пирацетам 20% – 10,0кунига 1-2 марта, венага;
4. Миянинг қон айланишини яхшиловчи препаратлар:
• Винпацетин 0,5 1 таб. кунига 3 марта, ичга;
5. Томир тортишига карши терапия:
• Бензобарбитал 0,1 мг 1 таб. кунига 3 маҳал, ичга;
• Карбамазепин 0,2 1 таб. кунига 2 мартаичга;
6. Антикоагулянт терапия касаллик бошланганидан кейин 2-кундан бошлаб:
• Гепарин 2500 Бирлик кунига 4 марта, тери остига;
• Клексан 0,4-0,6 кунига 2 марта, тери остига;
• ТромбоАСС таблеткаси 0,75 1 таб. кунига 1 марта, ичга;
7. Кальций антогонистлари:
• Нимодипин 30 мг 1 таб. кунига 3-4 марта, ичга;
8. Протеолитик ферментлар ингибиторлари:
• Контрикал 30000 ЕИК кунига 1 марта, венага;
9. Қусишга карши препаратлар:
• Метоклопрамид гидрохлорид 2,0 кунига 1-3 марта, венага, мушак ичига;
10. Гиотензив терапия
• Тахибен вена ичига дозатор орқали артериал босим назорати остида.
11. Антибиотикотерапия кўрсаткичларга қараб:
• Кенг спектрли таблетка ёки инъекция кўринишидаги таъсирчан антибиотиклар, кейинчалик бак посевни ҳисобга олган ҳолда.

Жаррохлик ихтисосидаги беморлар учун.

Операцияолди тайёргарлиги – кон гуруҳи, коагулограмма, қоннинг умумий тахлили – гемоглобин, эритроцитлар, тромбоцитлар, ҚИВни аниқлаш.

Анестезия шакли – умумий интубацион наркоз.

Операция қилиш усулини танлаш:

Жаррохлик йўли билан даволаш – аневризмни клипирлаш (очиқ аралашувлар).

Аневризмда бош суяги ичидаги (очиқ) операциядан максад аневризмни ташувчи ва атрофдаги томирлар ўтказувчанлигини сақлаган ҳолда қон окишидан узиб қўйиш, субарахноидал бўшлиқни қондан тозалашдан иборат.

Операция оптимал жаррохлик йўли билан, микрохирургик техника ва аневризм бўйнини бир лаҳзада клипирлаш йўли билан имкон борича жарохатсиз амалга оширилиши лозим.

Операцияни бжариш учун операцион микроскоп, турли ўлчам ва шаклдаги клипслар, махсус микрохирургик асбоблардан фойдаланилади.

Hunt-Hessшкаласи бўйича аниқланган аневризмда операция қилиш кўрсатмалари (жадв. 7.1).

СҚҚнинг ўткир даврида аневризм ҳолатида эрта операция ўтказиш:

– Hunt-Hess бўйича СҚҚ оғирлиги I–III даражали бўлган беморларда 3 кунгача ёки асбоблар ёрдамида текширишда ривожланаётган томир спазми аниқланган.

– Hunt-Hess бўйича СҚҚ оғирлиги III даражали бўлган беморларда қон қуйилишдан кейин ўтган вақтдан қатъий назар енгил ёки ўртамиёна ангиоспазм мавжуд бўлса.

– Hunt-Hess бўйича СҚҚ оғирлиги IV–V даражали беморларда, агар оғир ҳолат дислокацион синдром ривожланиши ВМГ сабабли юзага келган бўлса.

Операция қилишни кечиктириш зарурлигини беморлар кўригининг ушбу маълумотлари тасдиклайди:

Hunt-Hess бўйича СҚҚ оғирлиги III–IV даражали беморларда ўртача ёки яққол ифодаланган ангиоспазм тарқалганда.

Жадвал 7.1

Hunt-Hess шкаласи

Таърифи	Даражаси
Яққол ифодаланган неврологик симптоматика мавжуд эмаслиги (енгил бош оғриғи, кичик қобикли симптоматика)	I
Яққол ифодаланган бош оғриғи ва ўчоксиз неврологик симптомларсиз қобикли симптоматика	II
Минимал ўчоқли неврологик симптоматикада англашнинг сиртқи бузилишлари(уйқусизлик, чалкашлик)	III
Чуқуркарахтлик (ступор), ўртача ёки яққол ифодаланган ўчоқ неврологик симптоматикаси	IV
Чуқур кома, децеребрацион симптоматика	V

Жиддий тизимли касаллик мавжуд бўлганда (гипертоник касаллик, оғир атеросклероз, юрак етишмовчилиги) ва ангиограммада яққол ва зоспазм аниқланганда I балл қўшилади.

Эндоваскуляр аралашув -бу операцияларда томир ичида аневризм гумбазига турли агентлар (микроспираль, балон, стент ва бошқалар) киритилади, натижада аневризм оралиғи ёпилади ва шундай қилиб у қон айланишидан чиқарилади.

Операциядан кейинги парвариш.

– Бош мия КТ – мия қон айланишининг мумкин бўлган бузилишларини аниқлаш.

– КТ ангиография;

ҚОН ҚУЙИЛИШИ АСОРАТЛАРИ НАТИЖАСИДА ЮЗАГА КЕЛГАН БОШ МИЯ ТОМИРЛАРИНИНГ АРТЕРИОВЕНОЗ МАЛЬФОРМАЦИЯСИ (АВМ)

Шифр МКБ-10. I-61.

Таърифи: бош мия томир тизими ривожланиши аномалиялари патологик томирларнинг тартибсиз ўралиши оқибатида вужудга келган турли шакл ва катталикдаги ўрамлар кўринишида келади.

Патогенез.

АВМ нинг бош мияга патологик таъсир кўрсатишининг асосий механизмлари:

– Патологик ўзгарган ўрам томирларининг ёки АВМ ни озиқлантирувчи артерия аневризмларининг ёрилиши.

– артериовеноз шунтлаш оқибатида келиб чиқадиган сурункали қон айланиш етишмовчилиги.

– Нормал перфузион босимнинг бузилиши синдроми.

Таснифлаш:

Жадвал 7.2

АВМни таснифлаш (Spetzler-Martin бўйича, 1986)

Ўлчами бўйича:		
3 см дан кам -	1	балл
3–6 см	2	балл
6 см дан кўп -	3	балл
Жойлашишига кўра:		
Функционал аҳамиятга эга бўлмаган зоналардан ташқарида*	0	балл
Функционал аҳамиятга эга зоналар ичида	1	балл
АВМ ни дренажлаш хусусиятига кўра бўлиш:		
Чукур дренажлаш веналарининг мавжуд эмаслиги	0	балл
Чукур дренажлаш веналари мавжудлиги **	1	балл

* Функционал аҳамиятга эга зоналар- сенсомотор зона, Брок ва Вернике марказлари, энса қисмлар, таламус, чакка қисм чукур тузилмалари, ўзан.

** Чукур веноли коллекторлар – мия катта венаси тизимига қуйилувчи тўғри синусли дренажловчи веналар.

Кўплаб нейрохирурглар томонидан ушбу таснифлаш бўйича мальформациянинг операция қилиниш даражаси аниқланади (жадв. 7.2).

АВМ нинг 5 та градацияси амал қилади:

– I (1 балл) градациядаоперация қилиш хавфи кичик,

– V градацияда (5 балл) – катта техник қийинчиликлар туғилади, чукур ногиронлик ва ўлим хавфи юқори.

Симптоматикаси.

Касаллик кечишининг геморрагик тури – 50–70% ҳолатларда. Бу тур кечишида беморларда артериал гипертензия, мальформациянинг кичик тугуни, бу тугуннинг чукур веналарга дренажлаш, шунингдек, орқа бош суяги чукурчасида АВМ мавжудлиги белгилари хосдир.

– Менингеал симптоматика – 100%
– Пирамидали симптоматика – 90,9%
– Бош оғриғи – 65,2%
– Бош мия суяги нервларининг шикастланиши – 62,1%
– Нутқ бузилиши – 18,9%
– Сезгиларнинг бузилиши – 18,3%
– Англашнинг бузилиши – 11,6%
– Психик бузилишлар – 8,5%

Ўтишининг торпид тури пўстлоқда жойлашган, ўрта мия артерияси тармоқларида қон билан таъминланувчи катта ўлчамли АВМи мавжуд бўлган беморларга хосдир.

– Томир тортиш синдроми – 100%
– Пирамидали симптоматика – 93,1%
– Бош оғриғи – 55,2%
– Бош мия суяги нервларининг шикастланиши – 44,8%
– Сезгиларнинг бузилиши – 14,7%
– Психик бузилишлар – 14,7%
– Нутк бузилиши – 5,2%
– Кичик мия атаксияси – 3,4%

Дифференциал диагностика: эпилепсия ва бошқа томир тортиш синдромига ҳамроҳ бўлган касалликлар билан ўтказилади.

Текшириш протоколи:

– шикоятлар (эс-хуши ўзида бўлганда),
– анамнезни синчиклаб аниқлаш,
– клиник-неврологик текширув,
– нейрохирург, ангиографист, невропатолог, окулист, ЛОР врачи кўриклари.

Асбоблар ёрдамида текшириш.

Мажбурийлари:

– Селектив церебрал ангиография
– КҚСКТ церебрал ангиография.
– Бош мия КТ ва/ёки МРТ.

Қўшимчалари:
– Транскраниал допплерография.
– ЭХО-ЭС.
– ЭЭГ.
Текширувнинг лаборатория усуллари.
Мажбурийлари:
– Оркамия суюклиги таҳлили.
– Қоннинг умумий таҳлили.
– Қон гуруҳи, резус-омил.
– Қоннинг биокимёвий таҳлили.
– Коагулограмма.
– ҚИВ.
Қўшимчалари:
– Пешобнинг умумий таҳлили.

Ташхис мезонлари ва шифохонага ётқизиш: церебрал ангиографияда патологик томирларнинг тартибсиз ўрилиши оқибатида вужудга келган турли шакл ва катталикдаги ўрамлар мавжудлиги.

Даволаш.

Даволашнинг консерватив усули:

1. Гемостатик терапия
• Этамзилат натрий 12,5% – 2,0 кунига 2 марта, мушак ичига, касалликнинг 1-кунидан бошлаб;
2. Дегидратацион терапия:
• Сорбилакт – 200,0 венага, 3 кун 2 мартадан;
• Реосорбилакт – 200,0 венага 4-кундан, 5 кун;
Зарурат бўлса кунига 2 марта.
• Магнезий сульфат 25%-5,0 +Новокаин 0,5%-5,0 кунига 1марта, мушак ичига;
• Тиббий глицерин 1 ош қошиқдан кунига 3 марта, ичга;
3. Седатив терапия:
• Анальгин 25% – 4,0 + Димедрол 1% – 2,0 кунига 1 марта, мушак ичига;
4. Ноотроп терапия:
• Пирацетам 20% – 10,0 кунига 1–2 марта, венага;
• Церебролизин - 20.0 вена ичига кунига 1 марта.
5. Мининг қон айланишини яхшиловчи препаратлар:
• Винпацетин 0,5 1 таб. кунига 3 марта, ичга;
6. Томир тортишига қарши терапия:
• Бензобарбитал 0,1 мг 1 таб. кунига 3 маҳал, ичга;
• Карбамазепин 0,2 1 таб. кунига 2 маҳал ичга;
7. Антикоагулянт терапия касаллик бошланишидан кейин 2-кундан бошлаб:
• Гепарин 2500 Бирлик кунига 4 марта, тери остига;
• Клексан 0,4-0,6 кунига 2 марта, тери остига;

• ТромбоАСС таблеткаси 0,75 1 таб. кунига 1 марта, ичга;
8. Кальций антогонистлари:
• Нимодипин 30 мг 1 таб. кунига 3–4 марта, ичга;
9. Протеолитик ферментлар ингибиторлари:
• Контрикал 30000 ЕИК кунига 1 марта, венага;
10. Қусишга қарши препаратлар:
• Метоклопрамид гидрохлорид 2,0 кунига 1–3 марта, венага, мушак ичига;
11. Гиотензив терапия
• Тахибен вена ичига дозатор орқали артериал босим назорати остида.
12. Антибиотикотерапия кўрсаткичларга қараб:
• Кенг спектрли таблетка ёки инъекция кўринишидагитаъсирчан антибиотиклар, кейинчалик бак посевни ҳисобга олган ҳолда.

Жарроҳлик ихтисосидаги беморлар учун:

операцияолди тайёргарлиги – қон гуруҳи, коагулограмма, қоннинг умумий таҳлили – гемоглобин, эритроцитлар, тромбоцитлар, ҚИВни аниклаш.

анестезия шакли – умумий интубацион наркоз – операция қилиш усулини танлаш:

АВМни даволаш усуллари:
– хирургик очиқ операциялар;
– эндоваскуляр аралашувлар;
– радиохирургик даволаш (гамма-пичоқ билан);
– комбинациялашган (хирургик + эндоваскуляр).

АВМни жарроҳлик йўли билан олиб ташлаш:
– артериялардан веналарга (классик усул);
– веналардан артерияларга (ўрамнингмия ичида жойлашишида).

Классик жарроҳлик усули билан АВМни олиб ташлаш босқичлари:
– АВМ томирлар афференти коагуляцияси;
– АВМ тугунини ажратиш;
– эфферент томирларни боғлаш ва АВМ ни олиб ташлаш.

АВМ томир ичи эмболизацияси:
– АВМни суперселектив эмболизациялаш ёки тромблаш. (N-бутилцианоакрилат (Hystoacryl) + ёгда эрувчан контраст модда).

Радиохирургикдаволаш кўрсаткичлари:
– Бевосита жарроҳлик йўли билан олиб ташлаш имкони бўлмаган диаметри 3 см дан кам мальформациялар.
– Бевосита ёки эндовазал операциядан сўнг ўша ўлчамли АВМ қолдиклари.

Операциядан кейинги парвариш:
– Бош мия КТ – мия қон айланишининг мумкин бўлган бузилишларини аниқлаш:
– церебрал ангиография – АВМни олиб ташлаш адекватлигини аниқлаш, бош мия томирларида қон оқиш ҳолати.

Шифохонадан чикаришдаги тавсиялар: реабилитацион тадбирлар, невропатологда даволаниш, терапевт назорати. ДФ, нафас гимнастикаси, ноотроп терапия, нейропротекторлар, қон реологиясини яхшиловчи препаратлар, умумий парвариш давом эттириш.

БОШ МИЯ АБСЦЕССИ

ШИФР МКБ-10.G 06.0.

Таърифи: абсцесс – бу бош мия тўқималарининг чекланган йирингли-яллиғланиш жараёнидир. Клиник кўриниши миянинг ҳажмли тузилмаси ва яллиғланиш жараёни қўшилиши билан белгиланади. Учрашиш тезлиги 100 000 аҳолига битта тўғри келади.

Патогенез: хатар омиллари бўлиб ўпка патологияси, юракнинг«кўкарувчи» нуксонлари, бактериал эндокардит, очиқ ваёриб кирадиган БМЖ, иммунодефицит ҳолатлари. Энг кўп учрайдиган қўзғатувчилар стрептококк, стафилококк, пневмококк, менингококк, ичак таёқчаси, анаэроб бактериялар, токсоплазмалар ва замбуруғлар. 25%да абсцесс ичи стерил бўлади. Бош миянга инфекция таркалиш йўллари:

– гематоген (метастатик) йўл;

– контактли (фронтит, гайморит ва ҳоказо),энг кўп учрайди;

– посттравматик (ёриб кирган жароҳатлар ёки бош миядаги операциядан кейинги жароҳатлар).

Таснифлаш: умумий кабул килинган таснифлаш мавжуд эмас.

Симптоматикаси ва клиник тасвир.Бош мия абсцессиумуминфекцион симптомлар оркали билинади: харорат ошиши (баъзан интермитирловчи), безгак, кон лейкоцитози, ЭЧТ ошиши, сурункали инфекцион жараён белгилари (рангпарлик, бемадорлик, озиш).

Умуммия симптомлари бош суяги ичида абсцессни юзага келтирган босим ошиши окибатида пайдо бўлади. Мунтазам учрайдиган симптом – бош оғриғи, кўп ҳолларда кусиш билан кечади. Кўз тубида ҳаракатсиз дисклар ёки кўриш нерви неврити. Даврий кўринишда брадикардия минутига 40–50 кискариш, психик касалликлар. Беморнинг ланжлиги ва рухсизлиги, секинлашган фикрлаши диққатни ўзига тортади. Аста-секин карлик, уйқувчанлик ривожланади; оғир ҳоллар даволанмаса – комага олиб келиши мумкин. Бош суяги ичидаги гипертония окибати сифатида умумий эпилептик хуружлар кузатилади.

Неврологикўчокли симптомлар бош миядаги абсцесс жойлашиш ўрнига боғлиқ. Ҳаракатланиш зонасидан ташқарида, яримшарлар ичкарисида жойлашган абсцесслар ўтказувчанлик симптомларисиз ўтиши мумкин. Ўчоли симптомлар билан бирга шиш, эзилиш ва мия тўқимаси дислокацияларига боғлиқ симптомлар ҳам кузатилади. Абсцессларнинг қобиқларга яқинлиги ва кичик мия абсцессида менингеал симптомлар намоён бўлади.

Дифференциал диагностика: бош миянинг ҳажмли тузилмалари билан кечади. Бош миянинг бошқа инфекцион-септик касалликлари билан бирга кечади.

Текшириш протоколи.

Асбоблар ёрдамида текшириш усуллари:

– Бош суяги ва кўкрак қафаси рентгеноскопияси.

– ЭХО-ЭС.

– Бош мия КТ (контрастли ва контрастсиз).

– Окулист кўриги.

– ЭЭГ.

– ЭКГ.

– УҚТ, УПТ, ҚИВ.

– Коагулограмма вакон биокимёвий таҳлили.

– Қон гуруҳи.

Ташхис мезонлари ва шифохонага ётқизиш: касалликнинг секин-аста бошланиши, тана ҳароратининг ошиши, бош оғриқлар, неврологик симптомлар, КТ ва МРТ текширувида ҳажмли тузилмалар мавжудлиги.

Даволаш:

Консерватив даволаш.

1. Дегидратацион терапия:

• Реосорбилакт – 200,0 венага, 5кун; Зарурат бўлса кунига 2 маҳал;

• Магнезий сульфат 25%-5,0 + Новокаин 0,5%-5,0 кунига 1 марта, мушак ичига;

• Тиббий глицерин 1 ошқошиқдан кунига 3 марта, ичга;

• Дексаметазон 4 мг кунига 1–2 марта, мушак ичига, зарур бўлса дозани ошириш;

• Маннитол – 200,0 венага 3 кун. Зарур бўлса кунига 3 марта,;

2. Седатив терапия:

• Анальгин 25% – 4,0 + Димедрол 1% – 2,0 кунига 1 марта, мушак ичига;

3. Томир тортишига қарши терапия:

• Бензобарбитал 0,1 мг 1 таб. кунига 3 марта, ичга;

• Карбамазепин 0,2 1 таб. кунига 2 марта, ичга;

4. Антикоагулянт терапия:

• Гепарин 2500 Бирлик кунига 4 марта, тери остига;

• Клексан 0,4-0,6 кунига 2 марта, тери остига;

• ТромбоАСС таблеткаси 0,75 1 таб. кунига 1 марта, ичга;

5. Қусишга қарши препаратлар:

• Метоклопрамид гидрохлорид 2,0 кунига 1–3 марта, венага, мушак ичига;

6. Антибиотикли терапия кўрсаткичларга ва сезгилар ҳолатига қараб:

• Кенг спектрли таъсирчан антибиотиклар таблетка ёки инъекция кўринишида, кейинчалик бак посевни ҳисобга олган ҳолда.

Жаррохлик ихтисосидаги беморлар учун:

– операцияолди тайёргарлиги – қон гуруҳи, коагулограмма, қоннинг умумий таҳлили – гемоглобин, эритроцитлар, тромбоцитлар, лейкоцитларни аниқлаш;

– анестезия шакли – умумий интубацион наркоз;
– операция қилиш усулини танлаш:
– абсцесс бўшлиғиниёпиқ, узоқ муддатли ташқи дренажи;
– операциядан кейинги парвариш.

Шифохонадан чиқаришдаги тавсиялар: антибактериал терапия,томир тортишига қарши препаратларнидавом эттириш.

УМУРТҚА КАНАЛИНИНГ ЭПИДУРАЛ ВА СУБДУРАЛ АБСЦЕССЛАРИ

Шифр МКБ-10: G 06.1, G 06.2.

Таърифи. Абсцесс – бу умуртка каналининг эпидурал ва субдурал бўшлиғидаги чекланган йирингли-яллиғланиш жараёнидир. Клиник кўриниши миянинг ҳажмли тузилмаси ва яллиғланиш жараёни қўшилиши билан белгиланади.

Этиология ва патогенез: энг кўп учрайдиган қўзғатувчилар: стрептококклар, стафилококклар, пневмококклар, анаэроб бактериялар. Инфекциянинг умуртка каналига таркалиши:
– гематоген (метастатик) йўл;
– контактли (умуртка остеомиелити), энг кўп учрайди;
– посттравматик (ёриб кирган жароҳатлар).
– Ятроген (операция ёки умуртқадаги манипуляциялардан кейинги жароҳатлар).

Таснифлаш: умумий қабул килинган таснифлаш мавжуд эмас.

Симптоматикаси ва клиниктасвири:
– Умуминфекцион симптомлар: ҳарорат ошиши (баъзан интермитирловчи), безгак, қон лейкоцитози, ЭЧТ ошиши, сурункали инфекцион жараён белгилари (рангпарлик, заифлик, озиш)
– Неврологик.
– Шикастланган соҳада маҳаллий оғриқ пайдо бўлиши.
– Илдиз симптоматикаси.
– Броун-Секар синдроми.
– Орка миянинг тўлиқ кўндаланг шикастланиши.

Дифференциал диагностика:
– Умуртка каналининг ҳажмли тузилмалари билан.
– Умурткaнинг дегенератив шикастланиши билан (диск чурраси, остеофитлар).
– Бошка инфекцион-септик касалликлар билан.
– Миелопатиялар.

Текшириш протоколи.

Асбоблар ёрдамида текшириш усуллари:
– Рентген-текширувлар.
– Умуртканинг КТ, ККСКТ, МРТ лари.
– ЭКГ.
– УҚТ, УПТ, ҚИВ.
– Коагулограмма ва қоннинг биокимёвий таҳлили.
– Қон гуруҳи.

Диагноз мезонлари ва шифохонага ётқизиш: касалликнинг секин-аста бошланиши, тана ҳароратининг ошиши, илдиз оғриқлари, неврологик симптомлар, КТ ва МРТ текширувда ҳажмли тузилмалар мавжудлиги.

Даволаш.
1. Яллиғланишга қарши нестериод воситалар:
•Диклофенак 3,0 кунига 1 марта, мушак ичига;
2. Седатив терапия:
•Анальгин 25% – 4,0 + Димедрол 1% – 2,0 кунига 1 марта, мушак ичига;
3. Антикоагулянт терапия:
• Гепарин 2500 Бирлик кунига 4 маҳал, тери остига;
• Клексан 0,4-0,6 кунига 2 марта, тери остига;
• ТромбоАСС таблеткаси 0,75 1 таб. кунига 2 марта, ичга;
4. Қусишга қарши препаратлар:
• Метоклопрамид гидрохлорид 2,0 кунига 1-3 марта, венага, мушак ичига;
5. Антибиотикотерапия кўрсаткичларга ва сезгилар ҳолатига қараб:
• Кенг спектрли таъсирчан антибиотиклар таблетка ёки инъекция кўринишида, кейинчалик бак посевни ҳисобга олган ҳолда.

Жарроҳлик ихтисосидаги беморлар учун:

Операция олди тайёргарлиги: қон гуруҳи, коагулограмма, қоннинг умумий таҳлили – гемоглобин, эритроцитлар, тромбоцитлар, лейкоцитларни аниқлаш.

Анестезия шакли: умумий интубацион наркоз.

Операция килиш усулини танлаш: ёпиқ, узоқ муддатли абсцесс бўшлиғини ташқи дренажлаш.

Шифохонадан чиқаришдаги тавсиялар:
Антибактериал терапияни давом эттириш ҳаёт учун қулай имкониятдир.

БОШ СУЯГИ ИЧИ БОСИМИ ОШИШИНИНГЗЎРАЙИШИ БИЛАН КЕЧАДИГАН КЛИНИКАЛИ ГИДРОЦЕФАЛИЯ

Шифр МКБ-10. Q-03.

Таърифи: гидроцефалия – бу бош суяги бўшлиғида ликворнинг кераги-дан ортиқ тўпланишидир.

Патогенез: ҳар қандай ёшда учрайди. У турли касалликлар: шиш, яллиғланиш жараёни ва бошқа БМЖ, марказий нерв тизими ривожланиши аномалиялари, туғруқдаги БМЖ окибати бўлиши мумкин.

Гидроцефалиянинг барча кўринишлари зўрайиб борувчи фаол гидроцефалия билан ишлаб чиқарилган суюклик, циркуляция ва орка мия суюклигининг резорбциялари ўртасидаги мувозанат бузилиши натижасида бош суяги ички босими кўтарилиши, мия коринчалари кенгайиши, мия тўкимаси эзилиб, атрофияланишига сабаб бўлувчи фаол гидроцефалияларга киради.

Таснифлаш:

А) ликвор тизим ишлаш хусусиятларига кўра:

а) орқа мия суюклиги циркуляцияси бузилмаган туташ (очик):

– арезобтив;

– гиперсекретор;

– аралаш;

б) окклюзион (ёпик), ликвор йўлларнинг турли сатҳларида суюклик окишининг бузилишлари мавжуд:

– коринчалараро тешик (монро), III коринча, мия водопроводи, IV коринча, IV коринчанинг ўрта ва латерал тешиклари, мия-кичик мия цистерналари сатҳида;

Б) пайдо бўлиш вактига караб гидроцефалия фаркланади:

– туғма;

– орттирилган;

В) ўтишига кўра:

– ўткир;

– сурункали;

Г) боскичига кўра:

– кучайган;

– барқарор, тикланган.

Симптоматикаси. Гидроцефалияда неврологик симптомлар ҳар хил бўлади ва гидроцефалия ривожланишини юзага келтирувчи асосий жараён ҳамда гидроцефалияни келтириб чикарган сурункали бош суяги ичи босимининг ошиши натижаси сифатида вужудга келади. Бош суяги нервлари, харакатлантириш ва кичик мия тизимлари шикастланиши, томир тортишлар, психик сферада бузилишлар кузатилиши мумкин.

Кўкрак ёшидаги болаларнинг кўз соккаларини пастга каратиши (ботаётган куёш симптоми), Грефе симптоми характерли ҳолатдир.

– Кўришнинг бузилиши.

– Гиперкинезларга кўшилган харакатланиш бузилишлари.

– Кичик мия касалликлари.

– Интеллектуал ривожланишдан ортда колиш.

– Каттарок ёшда ривожланадиган гидроцефалия, ошиб борувчи бош суяги ичи гипертензияси синдроми: бош оғриғи, айникса тонгги соатларда, бош оғриғи баландлигида кўнгил айниши ва кусиш, кўриш нервлари дискларининг шишиши.

– Бош суяги ўлчамларининг катталашиши.

Чақалоқ бош айланасини аниқлаш формуласи.

1. 0-12 ойлик:

<6 ой 43-1,5(6-п)

>6 ой 43+0,5(п-6)

п – ойлар сони.

2. 1 ёшдан катта:

<5 ёш 50-1(5-п)

>5 ёш 50+0,6(п-5)

п – ёшлар сони.

Дифференциал диагностика: бош миянинг порэнцефалик кисталари, посттравматик гидромалар, бош миянинг ҳажмли тузилмалари ҳосил бўлиши.

Алоҳида эътибор қаратиш керак: ликворнинг сифат ва микдор белгилари.

Текшириш протоколи.

Асбоблар ёрдамида текшириш.

Мажбурийлари:

– Нейроофтальмоскопия.

– Бош мия МРТ.

– Бош мия КТ.

– Нейросонография (бир ёшгача болаларда).

Қўшимчалари:

– ЭХО-ЭС.

– ЭЭГ.

– УТТ.

– Кўкрак қафаси рентгени.

Лаборатория усуллари.

Мажбурийлари:

– ликворнинг умумий таҳлили.

– ликворнинг бак.посеви.

Қўшимчалари:

– УҚТ,

– УПТ,

– қоннинг биокимёвий таҳлили,

– коагулограмма,

– кон гуруҳи ва резуси.

Ташҳис мезонлари ва шифохонага ётқизиш:

– клиник манзара;

– тириклигидаги нейровизуализация (МРТ, КТ).

Даволаш:

Жарроҳлик йўли билан даволаш.

Операция олди тайёргарлиги – қон гуруҳи, коагулограмма, қоннинг умумий таҳлили – гемоглобин, эритроцитлар, тромбоцитлар, ҚИВни аниқлаш.

Анестезия шакли – умумий интубацион наркоз.

Жаррохлик ихтисосидаги беморлар учун: операция қилиш усулини танлаш:

Шунтлаш операциялари:

– Вентрикулоперитонеостомия.
– Бел паутиностни перитонеал шунтлаш.
– Вентрикулоцистерностомия.
– Вентрикулокардиостомия.
– III-қоринча тубини нейроэндоскопик фенестрацияси.

Операциядан кейинги парвариш:

1. Дегидратацион терапия:
• Реосорбилакт – 50,0 венага 2 кун. Зарурат бўлса кунига 2 марта.
• Диакарб 1/4 таб. кунига 1 марта;
2. Томир тортишига қарши терапия:
• Бензобарбитал 0,1 мг 1/4 таб. кунига2 марта, ичга;
• Карбамазепин 0,2 1/4 таб. кунига2 марта, ичга;
3. Антибиотикли терапия:
• Кенг спектрли таъсирчан антибиотиклар инъекция кўринишида, кейинчалик бак посевни хисобга олган ҳолда 7 кунгача.

Шифохонадан чиқаришдаги мезонлар: операциядан кейинги жароҳатларни бирламчи битириш, бузилган неврологик функцияларни тиклаш. Стационарда ётишнинг ўртача муҳлати – 12-14 кун.

Шифохонадан чиқаришдаги тавсиялар: даволашни давом эттириш ва яшаш жойидаги невропатолог назорати остида бўлиш.

БОШ МИЯ ЭХИНОКОККОЗИ
ШИФР МКБ-10. B 67.3.

Таърифи: Echinococcusgranulosus (бир камерали эхинококк) инсон организмининг ҳар қандай аъзосига зиён етказа олувчи гельминтдир. Жигар ваўпка энг кўп шу паразит таъсирига дучор бўлади. Бош мия паразит камдан-кам ҳолларда жойлашиши мумкин бўлган жой ҳисобланади ва бу патологик жараёнга ушбу касалликнинг 0,5-2,5% ҳолатларида дуч келиш мумкин. Инсон гельминтнинг бу кўриниши учун оралиқ хўжайин ва биологик тупик ҳисобланади. Аъзоларга тушган паразит муртаклари секин ва тинмай каттала-шиб борадиган кисталар ҳосил қилади.

Патогенез: **латент даври** – юқиш лаҳзаларидан тортиб то биринчи клиник симптомлар кўрингунча – етарли даражада ўзгарувчан (бирнеча ойдан ўнлаб йилларгача) бўлиши мумкин. Баъзан бутун жараён симптомсиз ўтиши ва эхинококк кўпинча кальцинат кўринишида бошқа сабаб билан ўтказилаётган операция ёки асбоблар ёрдамидаги текшириш пайтидаги тасодифий топилма бўлиши мумкин. Дастлабки (эрта)пайдо бўлишлар даври клиникаси ўзига хос табиатга эга бўлмаслиги мумкин, бунда умумтоксик ва аллергик реакциялар – заифлик, маза кочиши, иш қобилиятининг пасайиши, даврий бош

оғриклар, баъзан диспепсик ҳодисалар рўй бериши, эҳтимол ҳарорат ошиши ва қичийдиган уртикар тошмалар пайдо бўлиши мумкин. Бу ҳодисаларнинг яккол ифодаланиши сезилмаслиги (агар, масалан, якка киста кўзда жойлашса) ёки аник (жигар ва ўпкадаги кўп сонли кисталарда) бўлиши мумкин. Кейинчалик, касаллик зўрайиши билан, эхинококк жойлашган аъзолардаги келтириб чикарган белгилари (МНТ, ўпка, жигар ва ҳоказолар функциясининг бузилиш белгилари) аниқ кўринади.

Таснифлаш: эхинококкоз бош миянинг у ёки бу соҳасини шикастлашига қараб фаркланади.

Клиник симптоматикаси: стационарга ётаётгандаги шикоятлар бош оғриғи, кўнгил айниши, қусиш, бош айланиши, умумий ҳолсизлик, битта ёки иккала кўз кўриши пасайганлиги, оёқ-кўл заифлиги, ғилайлик ва томир тортиш хуружлари кузатилади. Бош оғриғи бош ҳолатини ўзгартирганда кучаяди.

Клиникаси. Кузатилган беморларда неврологик статусда экзофтальм, узоклаштирувчи нервлар парези, энса мушаклари ригидлиги, ротатор компонентли горизонтал нистагм, координатор бузилишлар қайд этилган. Маҳаллий ҳаракатланиш тутқаноқлари ривожлангандан кейин ўчоқли пирамидали симптоматика аникланган, кейинчалик кучайган. Эхинококкознинг клиник ўтиши пуфакнинг жойи ва ўлчами, ўсиш тезлиги, асоратлар мавжудлиги ва хусусияти, аъзоларнинг қўшилган шикастланиш вариантлари, бу аъзоларда эхинококк ўсишида рўй берадиган ўзгариш хусусиятлари, организм реактивлиги, гельминтнинг паразитлик қилиш муддати узоқлигига боғлиқ.

Дифференциал диагностика: бош миянинг бошқа ҳажмли жараёнлари билан бирга.

Текшириш протоколи: асбоблар ёрдамида текшириш усуллари:

– Бош суяги ва кўкрак қафаси рентгенограммаси.
– ЭХО-ЭС.
– Бош миянинг контрастли ва контрастсиз КТ.
– Окулист кўриги.
– ЭКГ.
– Қоннинг умумий таҳлили.
– Пешобнинг умумий таҳлили.
– ҚИВ.
– Коагулограмма ва коннинг биокимёвий таҳлили.
– Қон гуруҳи.

Диагноз мезонлари:

– Касаллик анамнезидаги пертермиянинг сабабсиз эпизодлари мавжудлиги;
– Қисқавақтли сероз менингити ва эпилептик хуружлар пайдо бўлиши;
– Бош миянинг аста кучайиб бораётган бир ёки кўп сонли шикастланиш ўчоклари мавжуд касалликларининг кечиши;

– Бош суяклардаги қўпол рентгенологик гипертензион ўзгаришлар ва яққол ифодаланган субъектив умуммия синдроми касаллиги намоён бўлишининг давомийлиги ўртасидаги номувофиклик;

– Бош миянинг КТ ва МРТ текширувларидаги маълумотлар.

Даволаш:

Жаррохлик йўли билан даволаш мия ичидаги кисталарни гидравлик итариб чикариш усулда жаррохлик йўли ва пункция усули билан олиб ташлаш хамдапуфак ичидаги суюкликни аспирациялашдан сўнг эхинококк кистаси кобиғини олиб ташлаш.

Бош мия эхинококкозли беморларнинг кўпчилиги нейрохирургик ёрдам сўраб субкомпенсация ёки декомпенсация боскичида мурожаат киладилар, бу холат даволаш прогнози ва натижаларини оғирлаштиради. МНТ эхинококкозини радикал даволаш паразитар кисталарни жаррохлик йўли билан олиб ташлашдир.

Жаррохлик ихтисосидаги беморлар учун.

Асосий жаррохлик усуллари учта:

– Шредер ва Да Гамма Имагинарио усуллари кичик трефинацион тешикдан кистоз суюклик пункцияси ва аспирациясидан иборат;

– Доулинг ва Орландо жараёни, кейинчалик Арана-Инигвез томонидан тўлдирилган бош мия пўстлоғини кесиш ва паразитнинг контралатерал ён коринчасига хаво тўлдиришдан иборат;

– Сан-Юлиан ва Арана-Инигвез усули.

Операциядан кейинги парвариш:

1. Дегидратацион терапия:

• Реосорбилакт – 200,0 венага, 5кун; Зарурат бўлса кунига 2 марта;

• Магнезий сульфат 25%-5,0 +Новокаин 0,5%-5,0 кунига 1 марта, мушак ичига;

• Тиббий глицерин 1 ошқошиқдан кунига3 марта, ичга;

2. Седативтерапия:

• Анальгин 25% – 4,0 + Димедрол 1% – 2,0 кунига 1 марта, мушак ичига;

3. Томир тортишига карши терапия:

• Бензобарбитал 0,1 мг 1 таб. кунига 3 марта ичга;

• Карбамазепин 0,2 1 таб. кунига2 марта, ичга;

4. Антикоагулянт терапия:

• Гепарин 2500 Бирлик кунига 4 марта, тери остига;

• Клексан 0,4-0,6 кунига 2 марта, тери остига;

• ТромбоАСС таблеткаси 0,75 1 таб. кунига 1 марта, ичга;

5. Кусишга карши препаратлар:

• Метоклопрамид гидрохлорид 2,0 кунига 1-3 марта, венага, мушак ичига;

6. Антибиотикли терапия, кўрсаткичлар ва сезгилар холатига караб:

• Кенг спектрли таъсирчан антибиотиклар таблетка ёки инъекция кўринишида, кейинчалик бак посевни хисобга олган холда.

7. Паразитларга карши препаратлар:

– Албендазол 0,4 кунига 2 марта.

Шифохонадан чиқариш мезонлари:

Умуммия ва неврологик ўчоқли симптомларнинг камайиши.

Назорат УҚТ, бош мия КТ.

Стационарда ётишнинг ўртача муҳлати – 12 кун.

Шифохонадан чиқаришдаги тавсиялар: антибактериал терапия, антигельментоз даволаш, томир тортишига қарши препаратларни давом эттириш.

VIII БЎЛИМ

ШОШИЛИНЧ ТРАВМАТОЛОГИЯ

МЕХАНИК ЖАРОҲАТЛАРНИ ТАСНИФЛАШ

Механик жароҳат – тўқималар, тана қисмлари аъзолари ва бошқа анатомик тузилмаларнинг ташқи механик куч таъсирида шикастланишидир.

Жароҳатловчи механик омилларнинг таъсири остида рўй берадиган патологик бузилишлар табиати ва анатомик тузилишлар, тўқималар, аъзоларнинг кўринишига қараб қуйидаги шикастланишлар фарқланади:

1) юмшоқ тўқималарнинг шикастлари: лат ейишлар, тери ости гематомалари, терининг шилинган чакалари, жароҳатлар (қиймаланган, тиғ яралари, уриб олинган, йиртилган, ўқ яралар ва бошқалар), ёрилишлар, мушак ва пай узилишлари ва бошқалар;

2) бўғимларнинг пай-халтача аппарати шикастлари: болдир ва товон бўғими пай аппаратининг чўзилиш ва узилишлари, гемартрозлар, тизза бўғими мениск ва пайларининг узилишлари ва бошқалар;

3) барча бўғимларнинг жароҳатли чиқишлари, уларнинг ичида биринчи ўринни елка чиқишлари эгаллайди;

4) суяк синишлари, кўпинча, оёқ-қўл суяклари синишлари;

5) ички (бўшлиқдаги) аъзоларнинг шикастлари: бош суяги, кўкрак ва корин (корин бўшлиғи ва корин парда орти бўшлиғи) аъзолари.

Механик жароҳатларни таснифлашда барча шикастлар ягона, кўп сонли ва қўшма шикастларга бўлинади. Уларнинг ҳаммаси биргаликдаги шикастларнинг таркибий қисми бўлиши мумкин, яъни икки ва ундан ортиқ ҳар хил шикастловчи омиллар – механик ва термик, кимёвий ва бошқа таъсирида рўй берадиган шикастлар.

Ягона шикастларга бир анатомик соҳа ёки бўшлиқдаги ички аъзоларга ёки таянч-ҳаракатланиш тизими бир анатомо-функционал тузилмасига зиён келтирувчи шикастланишлар киради.

Кўп сонли механик жароҳатларга бир бўшлиқдаги икки ёки ундан ортиқ ички аъзоларнинг жароҳатлари, таянч-ҳаракатланиш аппаратининг икки ёки ундан ортиқ анатомо-функционал тузилмаларидагиҳамда оёк-қўлнинг бирнеча сегментларидаги магистрал томир ёки нервнинг жароҳатлари киради.

Қўшма шикастларга икки ва ундан ортиқ бўшлиқлар ҳамда анатомик соҳадаги ички аъзолар шикастлари ёки ягона шикастлар, таянч-ҳаракатланиш аппаратининг кўпсонли жароҳатлари билан бир вақтда ички аъзо шикастлари киради.

Суяк бўлаклари силжиш характерига кўра 5 турга ажратилади: 1) кўндаланг силжиш ёки узунлик бўйича силжиш; 2) ёнлама силжиш; 3) ўқ бўйича силжиш, яъни синиклар бир-бирига бурчак остида турадиган кўндаланг ўқ бўйлаб силжиш; 4) синикларнинг ичга ёки сиртга ротацияси; 5) синикларнинг айрилиши.

Очиқ синишлар, синиш соҳасига инфекция кириш дарвозаси бўлиб хизмат қиладиган ташқи муҳит билан туташган жароҳат борлиги билан аниқланади.

КАПЛАН МАРКОВ ТАСНИФИ:

Таснифлашда очиқ синишлардаги юмшоқ тўқималарнинг шикастланиш оғирлиги рим рақамларининг дастлабки учтаси ва алфавитнинг учта биринчи ҳарфлари турли бирикмалари билан белгиланади. Рим рақамлари билан жароҳат ўлчамларини, I – 1,5 см гача; II – 2 дан 9 см гача; III – 10 см ва ортиқ белгиланади. Ҳарфлар юмшоқ тўқималар жароҳати кўринишини – оғирлиги ва кўламини (тери, тери ости бириктирувчи тўқимаси, мушаклар ва бошқа): А – юмшоқ тўқималарнинг майда шикастланиши, масалан, тиғли ва қиймаланган жароҳатларда; Б – юмшоқ тўқималарнинг яшовчанлиги чекланган зонада бузилган енгил оғирликдаги шикастланиши, бу, кўпинча, лат еган ёки йиртилган жароҳатлар; В – яшовчанлиги анча катта зонада бузилган юмшоқ тўқималарнинг оғир шикастланиши. Одатда, бундай шикастланишлар юмшоқ тўқималарнинг мажақланган ва эзилган жароҳатларида кузатилади. IV тур очиқ синишларда оёқ-қўл яшовчанлиги барча юмшоқ тўқималар ва суякнинг мажақланиши, майдаланиши ва эзилиши ёки магистрал томирларнинг шикастланиши ҳисобига бузилади.

ҚЎЛ ШИКАСТЛАРИ
ЎМРОВ СУЯГИ СИНИШЛАРИ
Шифр МКБ-10. S 42.

Аниқлаш: Ўмров суяги бутунлигининг механик омил таъсирида бузилиши.

Патогенез: чўзилган қўлга йиқилиш, елка бўғими: бевосита зарба.

Таснифи: силжимаган, силжиган, стернал, акромиал учлар, диафиз, ёпиқ, очиқ, парчаларли синишлар, болаларда суяк парда остидан силжиш.

Симптоматика: елка усти соҳасидаги оғриқ. Бош бироз синиш тарафига эгилган, беморҳаракати гўёки чекланган, соғ қўли билан шикастланган қўлнинг билак ва тирсак бўғими соҳаларини суяйди. Марказий бўлак бироз олдинга ва юқорига чиқиб туради, периферик бўлак – қуйи тушган.

Алоҳида диққат: терини синиқ тешиб чиқиши эҳтимоллиги, нервтомир тутами шикастлари, шикастланган тарафда, албатта, томир пульсациясини, қўл сезиши ва ҳаракатини текшириш.

Бошқа жароҳатлар билан солиштирма диагноз: юмшоқ тўқималарнинг лат ейишлари, ўмров учи чиқишлари билан.

Кўрик протоколи:

Клиник: елкаусти соҳаси кўриги, пальпацияси.

Лаборатория усуллари: мажбурийлари ҚУТ, ПУТ, қон гуруҳи ва резус-омил, **қўшимчалари:** қоннинг биокимёвий таҳлили, қон коагулограммаси.

Ускунавий воситалар:

мажбурийлари: ўмров рентгенограммаси.

қўшимчалари: кўкрак қафаси рентгенограммаси, электрокардиография.

Ташхис мезонлари: бемор ҳолати фаол, боши синиш тарафга бироз эгилган, соғ қўли билан билакни ушлаган, ўмров шикастланиш соҳасида деформация, суяк крепитацияси ва патологик ҳаракатчанлик мавжуд. Ташхис амалга оширилган рентгенограммадан аниқлаштирилади.

Даволаш: силжимаган синишларда «спика» гипс боғлами қўйилади. Силжиш бўлганда маҳаллий анестезия билан (1-2%ли новокаин эритмаси) синикрепозицияси ва қаттиқ фиксаторлар қўйилади – Кузьминский шинаси, Чижин рамаси, Смирнов-Вайнштейн, Каплан, Ситенко гипсли боғлами.

Операцияга кўрсатмалар:

Абсолют – юмшоқ тўқималарни суяк бўлаклари орасига тушиб қолиши, нерв-томир тутамининг эзилиши ёки шикастланиши, терини суяк синиғи тешиб чиқиш хавфи, очиқ синишлар, кеч муҳлатларда – ёлғон бўғим пайдо бўлишида.

Нисбий – суяк бўлакларини жойига қўйган ҳолда тутиб туриш имконсизлиги.

Операцияолди тайёргарлиги – операция майдонига санитар ишлов бериш.

Анестезия шакли – умумий оғриқсизлантириш (вена ичига, эндотрахаел).

Остеосинтез усуллари – интрамедулляр (Португалов усулида спицали, металл таёқчали), экстрамедулляр (пластинкали) (8.2-расм *а, б*).



8.1-расм. Ўмров остеосинтези схемаси: интрамедулляр.

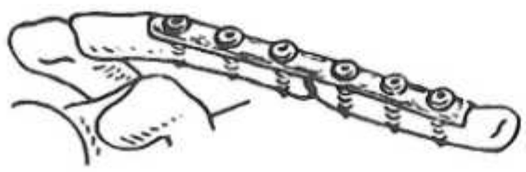

8.2-расм. Ўмров остеосинтези схемаси: экстрамедулляр (пластинкали).

Операциядан кейинги давр – антибиотиклар, анальгетиклар, НЯҚВ, гипсли иммобилизация, операциядан кейинги жароҳатни боғлаш.

Шифохонадан чиқаришдаги тавсиялар:

1. Турар жойдаги травматолог кузатувида бўлиш.
2. Гипсли фиксаторни 4–6 ҳафта тутиш (кичик ёшли болалар гуруҳида 12–14 кун).
3. Оғриқ қолдирувчи ва яллиғланишга қарши препаратлар.
4. 4 ҳафтадан кейин рентген-назорат.

КУРАК СИНИШЛАРИ

Шифр МКБ-10. S42.

Аниқлаш: механик омил таъсирида курак яхлитлигининг бузилиши.

Патогенез: улар куракнинг оғир лат ейишида, орқага йиқилиш, олдга қаратилган ҳолатда бўлган елканинг юқори қисмида елка ўқи бўйлаб қўйилган куч таъсирида.

(масалан, ортга тортилган елкада тирсакка йиқилиш) ташқи сирт лат ейишида пайдо бўлади.

Таснифи:

Курак синишининг қуйидаги кўринишлари мавжуд: (8.3-расм *а, б, в*).

1) курак суяги(acromion) акромиал ўсиғи ва тумшуқсимон ўсиғи синишлари;

2) бўғим юзаси синишлари;

3) анатомик ва хирургик бўйинчанинг синишлари;

4) бўғим юзаси асосининг синишлари;

5) юқори ички ва пастки бурчакларнинг синишлари;

6) тана синишлари (кўпинча) кўндаланг, кам ҳолларда бўйлама ва майдаланиб).



8.3-расм. Курак синишлари схемаси: а) кўндаланг; б) бўйлама; в) акромион бўйинчаси синиши

Бу синишлар силжишсиз, синиқ бўлакларининг арзимас ёки салмокли силжиши билан бўлади. Кўпинча, курак синишлари ковурғалар синишлари билан бирга келади.

Симптоматика:

Акромиал ўсиқ синишида қон қуйилиши оқибатида шиш, елка бўғими ҳаракатида оғрикваакромион босилганда суяк қисирлаши эшитилади. Акромион синиши чиқиш ва ўмровнинг акромиал учи синиши билан биргаликда келиши мумкин.

Тумшуқсимон ўсиқ синиши, санаб ўтилган симптомлардан ташқари, бир вақтнинг ўзида акромиал-тумшуксимон ва тумшуксимон-ўмров пайларининг узилиши билан бирга унга ёпишган тумшуксимон-елка мушаги, икки бошли мушакнинг калта бошчаси ва кичик кўкрак мушакларининг қискариши оқибатида тумшуқсимон синиқнинг пастга ва ичкарига силжиши рўй бериши билан ажралиб туради.

Бўғим юзаси синиши гемартроз ва ҳаракатланганда елка бўғимидаги кескин оғриқлар билан бирга келади.

Курак бўйинчаси синишида елка куракнинг бўғим юзаси билан бирга пастга осилиб туради. Орка сирт курак соҳаси қалинлашган.

Тана юқори ички ва пастки бурчаклар, шунингдек, унинг қилтиғи синиши шиш, қон қуйилиши ва синиш соҳасидаги оғриқ (баъзи ҳолларда сиртқи ва ички учларини пайпаслаб, синикларнинг зинасимон силжишини аниқлаш мумкин) билан бирга келади. Мушакларнинг куракни қоплаган қалин массиви синишни аниқлашни қийинлаштиради.

Алоҳида диққат: терини синиқ тешиб чиқиши эҳтимоллиги, нерв-томир тутами шикастлари, шикастланган тарафда, албатта, томир пульсациясини, кўл сезиши ва ҳаракатини текшириш.

Солиштирма диагноз:

Бўғим сирти ва курак бўйинчаси синишларини елка бўғими ва куракнинг лат ейишлари, елка бўйинчасининг синиши ва чиқишидан фарқлаш лозим. Курак синишида елка бўғими чиқишидан фарқли равишда пассив ҳаракат имкони бўлади. Бундан ташқари елка бошчаси бўғимда қолади.

Кўрик протоколи:

Клиник: елка усти соҳа кўриги ва пальпацияси.

Лаборатория усуллари:

Мажбурийлари: қон ва пешобнинг умумий таҳлили, қон гуруҳи ва резусомил.

Қўшимчалари – қоннинг биокимёвий таҳлили, қон коагулограммаси.

Ускунавий воситалар:

мажбурий: ўмров рентгенограммаси.

қўшимча: кўкрак кафаси рентгенограммаси, электрокардиография.

Диагноз мезонлари: бемор фаол, шиш, елка бўғими ва курак соҳасида оғрик. елка бўғими соҳасида ҳаракатлар чекланган. Ташхис рентгенограммага кўра аниқлаштирилади.

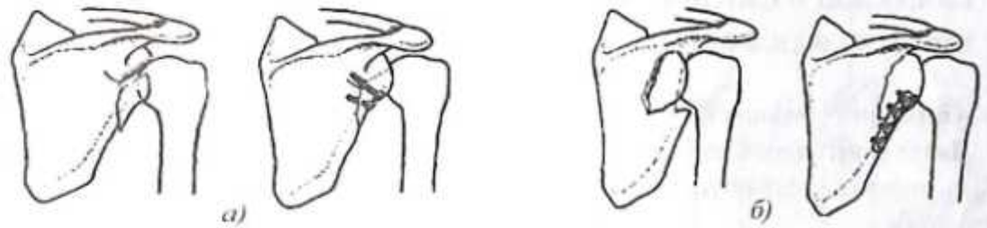

8.4-расм. Курак бўйинчаси синишида ички остеосинтез схемаси:
а) винтлар билан; б) пластинка билан.

Даволаш: юқори ички ва пастки бурчаклар, тана, қилтиқ, тумшуқсимон ва акромиал ўсиқ, бўйинча ва елканинг бўғим юзаси силжишсиз синишларида қўлтиқ чаноғига Дезо боғлами қўйилади. Боғлам елкани кўкракка маҳкамлайди ва билакни тутиб туради. 10 кундан сўнг боғлам олинади, қўлни рўмол билан осиб қўйилади. Иш қобилияти 2–5 ҳафтада тикланади.

Акромиал ўсиқ силжишли синганида тортиб турувчи фронтал текисликдан 10° оркага қилиб маҳкамланган шина қўлланилади. Шина 3–4 ҳафтага қўйилади.

Елканинг бўғим юзаси ва бўйинчаси силжишли синишида тана устида елка ортига тортиш ёки тирсак бўртмаси ортига скелетли тортиш қўлланилади. Елка 90° ли абдукция ҳолатида, тана устида тортилган билак-тирсак бўғимида 90° ли бурчак остида эгилган ҳолатда бўлади. Тирсак бўртмаси ортига тортиш кучи 2–4 кг ли юк билан амалга оширилади. Шина бир ой туради.

Операция қилиш камдан-кам қўлланилади (8.4-расм *а,б*). Бўғим юзасининг майдаланиб синишидан сўнг деформацияловчи артроз ривожланган ҳолларда ҳаракатнинг кескин чекланиши ва елка бўғимида оғриқлар қайд этилади. Бундай асоратли ёшларда елка курак артродезига зарурият туғилиши мумкин. Елка суягини кураккa маҳкамлаш фронтал текисликдан олдинга 35–40° ва 20–30° га ҳолатида амалга оширилади.

Операцияолди тайёргарлиги – операция майдонига санитар ишлов бериш.

Анестезия шакли – умумий оғриксизлантириш (вена ичига, эндотрахеал).

Остеосинтез усуллари – ички остеосинтез (спицали, винтли, пластинкали).

Операциядан кейинги иш юритиш – антибиотиклар, анальгетиклар, НЯҚВ, гипсли иммобилизация, операциядан кейинги жароҳатни боғлаш.

Шифохонадан чиқаришдаги тавсиялар:

1. Тураржойдаги травматолог кузатувида бўлиш.
2. Гипс боғламини ёки тортувчи шинани 3–5 ҳафта тутиш.
3. Оғрик қолдирувчи ва яллиғланишга қарши препаратлар.
4. 4 ҳафтадан кейин рентген назорат.

ЕЛКА СУЯГИ СИНИШЛАРИ

Шифр МКБ-10. S 42.

Аниқлаш: механик омил таъсирида суяк яхлитлигининг бузилиши.

Патогенез: жароҳатнинг билвосита механизми – таянч билан чўзилган қўлга, тирсакка, елка бўғими соҳасига йиқилиш. Бевосита механизм – бевосита зарба.

Таснифи:

Ёпиқ, очиқ.

Анатомик жойлашуви:

1. Елка суяги проксимал учининг синишлари (8.5 ва 8.6-расмлар). Бўғим ичида – бошча ва анатомик бўйинча, силжиш табиатига кўра абдукцион, аддукцион; бўғим сиртида – катта ва кичик дўмбоқчаларда (дўмбокларараро хирургик бўйинчаларда).

2. Диафизар синишлар. А – оддий; В – бир фрагментли – понасимон; С – кўшма (8.7 ва 8.8-расмлар).

3. Дистал учининг (бўғим сирти – дўнглик усти (кўпинча болаларда) флексион, экстензион; бўғим ичи – сиртқи ва ички дўнгликларни, бошчали супа ва блокни (болалар эпифизиолизи, остеоэпифизиолизлари) (8.9-расм).



8.5-расм. Елка суяги проксимал учининг синишлари.

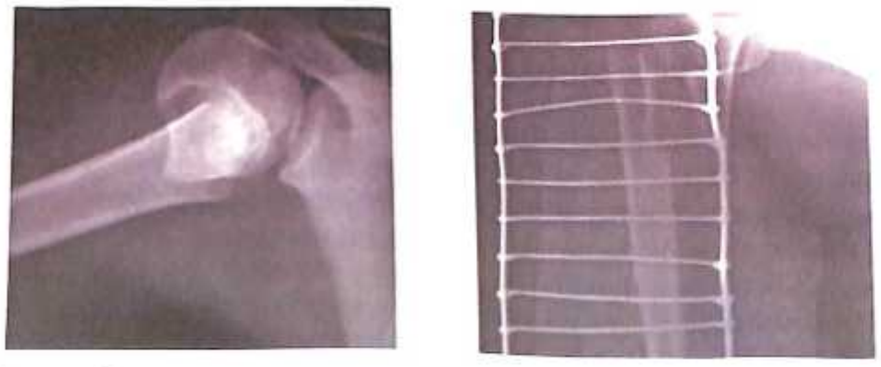

8.6-расм. Елка суяги проксимал учи синишларининг рентгенологик тасвири (тўғри ва аксиал проекциялар).

Синиш чизиғида: 1. Кўндаланг. 2. Елканинг бўйлама. 3. Қия. 4. Винтсимон 5. Майдаланиб. 6. Узилган. 7. Қокилган 8. Суякпарда ости болаларда. Силжишига кўра:

1. Силжишсиз. 2. Силжишли: а) узунлигига кўра: калталатилган ва узайтирилган оёк-кўл, б) бурчакли: абдукцион – бурчак ташқарига; аддукцион – бурчак ичкарига; в) ротацион – ўк бўйича.

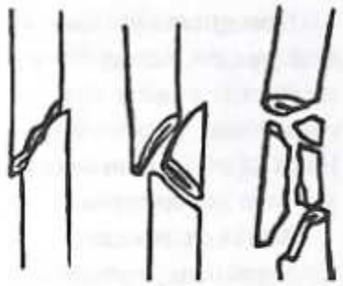

Рис 8.7. Диафизарные переломы.

Симптоматика:

Проксимал учнинг синишлари – бўғим ҳажмининг катталашиши, бўғим функцияси бузилиши билан бирга, қон қуйилиш ва шиш, яққол оғриқ синдроми.

Хирургик бўйинчанинг синишлари кўпроқ қариларда кузатилади. Дўмбоқчаларнинг алоҳида синишлари оғрикда намоён бўлади, айниқса, қўлнинг номувофик ҳаракатларида, чекланган шишли, елка ичкарига қараган, ташқарига йўналган фаол айланиш ва абдукция имконсиз. Елка бўғимини ўраб олган мушаклар таранг.

Елка суяги диафизи синишида – яққол деформация, патологик ҳаракатчанлик, суяк гичирлаши.

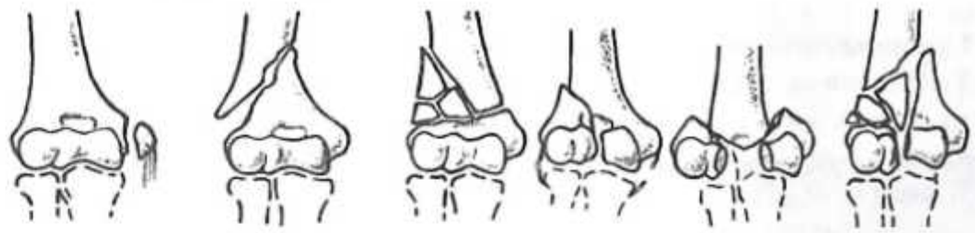

8.8-расм. Елка суяги диафизи синишининг рентгенологик тасвири.



8.9-расм. Елка суяги дистал учининг синишлари.

Елка дистал учининг бўғим бўлмаган синишларида маҳаллий оғриқ, шиш, деформация, бемор билагини бир қўлида ушлаб юради.

Дистал учнинг бўғими синишлари – билак пальпацияси ва ротациясида кучаядиган маҳаллий оғриқ. Гюнтер учбурчаги ва Маркс чизиғи бузилган. Ички дўнглик синганида билак варус ҳолатида бўлади, ташқи дўнглик силжишида эса билак вальгус ҳолатига силжийди.

Алоҳида диққат:

Нерв-томир тутами шикастланиш эҳтимоли, айниқса елка суяги ўрта қуйи учдан бири сатҳидаги синишларда билак нерви учун пульсни, перифериядаги ҳаракатлантириш сфераси ва сезувчанликни, албатта, текшириш.

Солиштирма диагноз:

Елка ва билак суякларининг чиқишлари, елка ва тирсак бўғимларининг лат ейишлари билан.

Кўрик протоколи:

Клиник:

Кўрик – оёк-қўл ҳолати, сегмент ўқи ва узунлиги. Елка ва тирсак бўғимлари соҳасининг пальпацияси ва узунасига диафизар қисмнинг пальпацияси, пассив ва фаол ҳаракатлар ҳажмини аниқлаш.

Лаборатория усуллари:

Мажбурийлари: қон ва пешобнинг умумий таҳлили, қон гуруҳи ва резус-омил.

Қўшимчалари: қоннинг биокимёвий таҳлили, қон коагулограммаси.

Ускунавий воситалар: мажбурийлари: елка суяги ва бўғимини қамраб олган 2 проекцияли рентгенографияси (елка суягининг проксимал учи синишларида аксиал тасвирлар).

Қўшимчалари: кўкрак қафаси рентгенограммаси, электрокардиография.

Диагноз мезонлари: бемор ҳолати фаол, соғ қўли билан билакни ушлаб юради, деформация, шиш, елка шикастланиш соҳасида қон қуйилиши, патологик ҳаракатланиш, суяк ғичирлаши мавжудлиги. Ташхис рентгенологик-текширишда аниқлаштирилади.

Динамик кузатув, оғриқ синдромини йўқотиш ёки операция қилиш – остеосинтез учун шифохонага ётқизиш.

Даволаш: силжишсиз синишларда гипс боғлами қўйилади (проксимал уч синишларида «спика» гипс боғлами, торакобрахиал гипс боғлами; дистал уч синишларида бармоқлар асосидан елканинг 1/3 қисмигача гипсли боғлам).

Елка суяги бошчаси ва анатомик бўйинчанинг энига силжиган синишида маҳаллий анестезия билан (1-2% ли новокаин эритмаси) синиқ репозицияси амалга оширилади ва 4–5 ҳафта давомида қўлни понасимон ёстиққа ёки тирсак бўғимида 60–70° ли бурчак остида букиб, қўлтиқ соҳасида юмшоқ валик билан иммобилизациялаб, торакобрахиал гипс боғлами қўйилади. Тирсакни

эркин қўйиб, рўмолга осиб қўйилади. Анатомик бўйинчада бўлакларнинг ротацион силжиган синишида – очиқ репозиция, ёпиқ ўрнига солиш самара бермайди. Агар бошча деформацияланмаган ва бўғим халтачаси билан боғланиш узилмаган бўлса, репозиция амалга оширилади,кейин чоклар, спицалар, штифт ёки махсус конструкцияли пластина билан билан маҳкамланади. Бошча майдаланганда эндопротезлаш ёки артродез ва тежамли резекция қилиш масаласи қўйилади. Иш қобилияти 4–6 ҳафтадан кейин тикланади.

Дўмбоқлараро синишлар ва хирургик бўйинча синишлари – силжишсиз қоқилиб кирган синишларда тирсакда 60–70°гача бурчак остида эгилган қўлни қўлтиққа валик қўйиб, рўмолга осилади. Аддукцион синиш репозициясида қўлни 70°га тортилади, ташқарига қайириб фронтал текисликдан 30–40°га тортиб ўртага олиб келинади ва узоқлаштирувчи шинада (ЦИТО) ўқ бўйлаб тортиш ҳосил қилинади. Тортишни 3–4 ҳафтадан, шинани 5–6 ҳафтадан кейин олинади. Абдукцион синишда, қўлни кўкрак қафасининг олд девори йўналишида тортиб ва елкани бироз ташқарига қайириб, ўқ бўйлаб тракция қилинади. Хирург, елкани орқадан ушлаб, бошчани ташқи тарафдан ичкарига қаратиб босади ва шу йўл билан дистал қисмни ташқарига тортади. Сўнгра қўлни, фронтал текисликдан олдинга 30–40° га олиб чиқиб, 30° гача танага олиб келади. Репозициядан сўнг қўл узоқлаштирувчи шинада (ЦИТО) иммобилизацияланади.

Операция қилиш интерпозицияда, сезиларли бурчакли силжишларда, бошча майдаланганда тавсия қилинади. Остеосинтезни спицалар (8.10-расм, *а*), махсус конструкцияли пластиналар (8.10 *б* ва 8.11-расмлар) билан амалга оширилади.

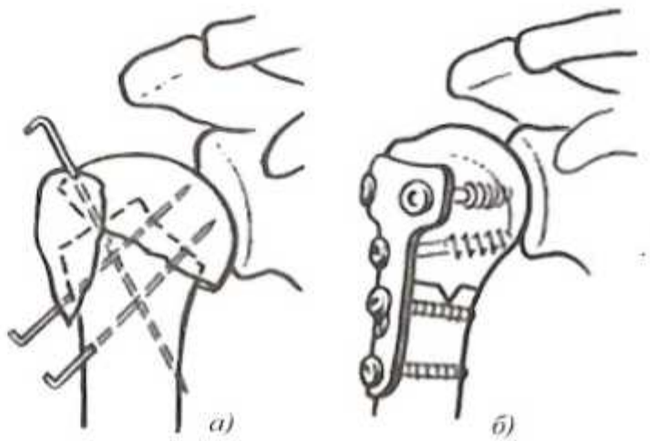

а) *б)*

8.10-расм. *а, б.* Дўмбоқлараро ва елка суягининг хирургик бўйинчаси синишларида остеосинтез турлари.



8.11-расм. Елка суяги хирургик бўйинчасининг Т-симон пластинкали остеосинтези рентгенологик тасвири.

Алоҳида дўмбоқча синишлари – силжишсиз синишларда қўлни понасимон ёстиқда 2–3 ҳафта давомида иммобилизацияланади, силжишли синишларда тирсак бўртмаси ортига тортиб – қўлни 60° га ички қайириб, танадан 90° гача узоклаштириб ва фронтал текисликдан 30–40° га олдинга келтириб – узоклаштирувчи шина қўлланилади. Маҳкамлаш мухлати 4–5 ҳафта. Агар узилган дўмбоқчани ўрнига қўйиш шина билан узилган дўмбоқчани ўрнига қўйиш амалга ошмаса ёки акромион ва елка бошчаси оралиғидаги сезиларли силжишларда операция тавсия қилинади – очиқ репозиция ва винтли остеосинтез (8.12 *а, б*), суяк чоклари билан (8.12 *в*).

Елка диафизи синишлари – силжишсиз синишларда гипс боғлами (тракобрахиал, 5–6 ҳафта). Синикларнинг силжишида гипсли боғлам ёки тирсак бўртмаси ортига тортилган узоклаштирувчи(4–5 кг юкли) шина қўйиб, қўлда репозициялаш. Барча ҳолларда синиш сатҳидан катъи назар, елкани, фронтал текисликдан 30–40° га узоклаштириб, танадан 90° гача тортиб қўйиш мумкин. Маҳкамлаш мухлати 6–8 ҳафта.

Яккол интерпозицияда, майдаланиб синишларда, силжишни йўкотиш имконсизлигида, нерв-томир тутами шикастланиши билан асоратланган синишларда операция тавсия қилинади – металл конструкцияларнинг турли кўринишлари билан очиқ репозиция ва остеосинтез (пластинкали экстрамедулляр остеосинтез (8.13-расм,а), штифтли интрамедулляр остеосинтез,

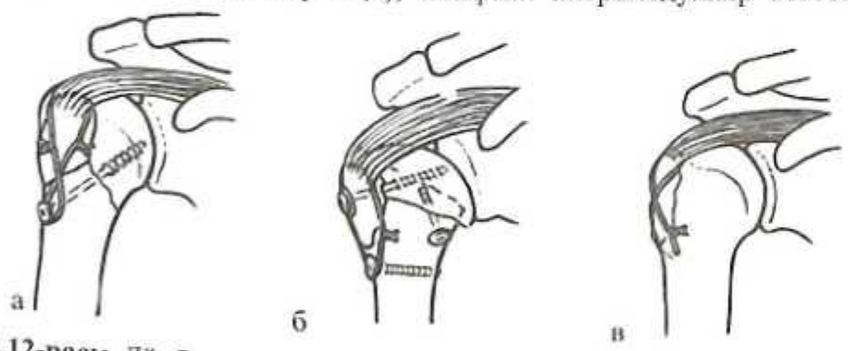

8.12-расм. Дўмбокчаларнинг алоҳида синишларида остеосинтез турлари.

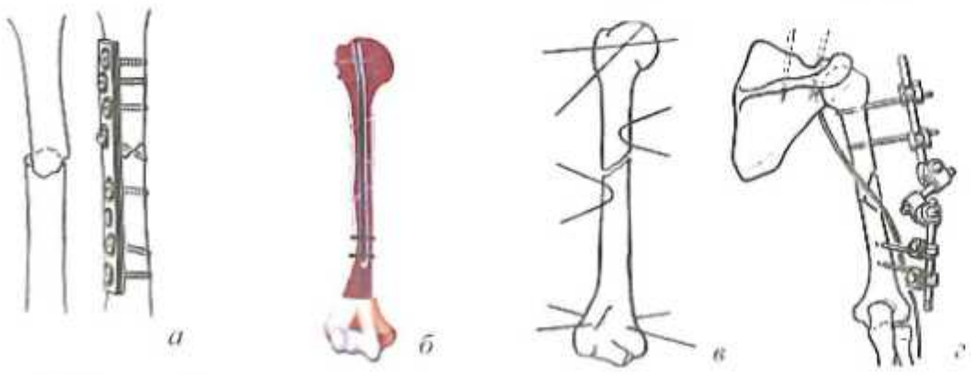

8.13-расм. Елка суяги диафизи синишларида остеосинтез вариантлари.



8.14-расм. Елка суяги диафизи остеосинтези турли вариантларининг рентгенологик тасвири.

блокланадиган интрамедулляр остеосинтез (8.13-расм, *б*). Очиқ, майдаланиб синишларда Илизаров аппарати билан (8.13-расм, *в*), металл таёқчали аппаратлар билан (8.13-расм, *г*), (8.14-расм) суякдан ўтган остеосинтез.

Елка суяги дистал қисмининг бўғимдан ташқари синишларида – силжишсиз синишларда елка, билак ва кафтнинг ташқи юзасига гипсли лонгета қўйилади. Билак тўғри бурчак остида букилган. Маҳкамлаш мухлати 3–4 ҳафта.

Дўнглик усти синишларни эрта муддатлардаёқ ўрнига жойлаштириш керак, яхшиси, наркоз остида.

Ростланадиган синишларни ўрнига қўйишда бемор билаги тўғри бурчак остида букилади ва текис, аста-секин ўқ бўйлаб чўзилади ва шу вақтда марказий бўлакни маҳкамлаб, пронацияланган билакни супинация қилинади. Дистал бўлак олдинга ва ичкарига силжийди, орқага ва ичкарига силжиганда манипуляция тескари йўналишда амалга оширилади. Кейин билакни пронация ва супинация орасидаги ўрта ҳолатга келтириб, гипсли лонгета қўйилади. Маҳкамлаш муҳлати 3–4 ҳафта.

Букиладиган синишлар репозициясида ҳам билак эгилиши ўрнида, дистал бўлакнинг ички-орка сиртига босим (дистал бўлакни олдинга ва ташқарига силжитишда) ўтказиб, 90° ли бурчак остида ўқ бўйлаб равон чўзилади, силжиш йўқотилади, пастки бўлакнинг олдинга ва ичкарига силжишида манипуляциялар тескари йўналишда амалга оширилади. Билакнинг пронация ва супинация ҳолатида гипсли лонгета қўйилади. Маҳкамлаш муддати 4–5 ҳафта.

Репозиция бефойдалигида тирсак бўртмаси ортига узоклаштирувчи шинада скелетли чўзиш йўли билан синишни репозиция қилишга уриниб кўриш мумкин. Қўл ҳолати гипс боғлами қўйгандаги каби.

Операция қилиш–юқорида айтилган усулларнинг бефойдалигида (интерпозиция оқибатида), нерв-томир тутами шикастланишларида. (8.15-расм, а). Болаларда очиқ репозиция, винтли маҳкамлаш (кўпинча, болаларда спицали), турли конструкцияли пластинкали (8.15-расм, б), ёпиқ усулда ташқи

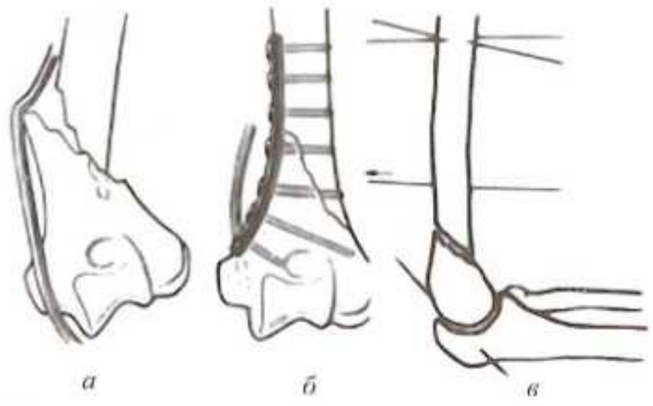

а *б* *в*

8.15-расм. *а, б, в.* Елка суягининг дистал кисми бўғимдан ташқари синишларининг остеосинтези вариантлари

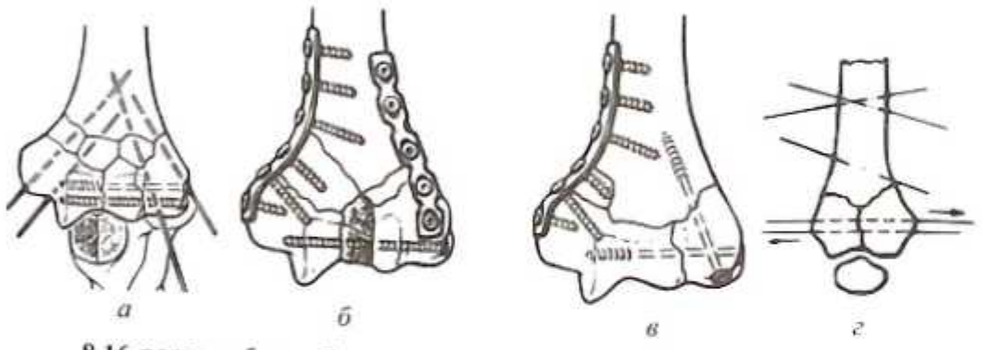

а *б* *в* *г*

8.16-расм. *а, б, в, г.* Елка суяги дистал кисми бўғим ичи синишлари остеосинтези вариантлари.

маҳкамлаш аппаратли (8.15-расм, в) (металл таёқчали аппарат, Илизаров бўйича).

Елка суяги дистал кисми бўғим ичи синишлари – силжишсиз синишлар гипс боғлами билан маҳкамлаш муҳлати 3–4 ҳафта.

Силжишли синишларда репозицияни гипс боғлами қўйиб амалга оширилади, маҳкамлаш муҳлати 4–5 ҳафта.

Силжишли синишларда тирсак бўртмаси ортига чўзишни қўллаш мумкин (дўнглик оркали ва дўнгликлараро синишларда).

Репозиция бефойдалигида операция қилинади – очик репозиция ва спицали, винтли (8.16-расм, *а*) ва турли конструкцияли пластинкали (8.16-расм, *б, в*) остеосинтез, ёпик усулда Илизаров бўйича (8.16-расм, *г*) суяк оркали остеосинтез.

Операцияолди тайёргарлиги (операция ўтказиш муддатлари шикастланиш зонасидаги реактив ўзгаришлар пасайишининг динамикасига кўра 3-5-куни индивидуал аниқланади) – операция майдонига санитар ишлов бериш.

Анестезия шакли – регионар, операция ўрни нерви ёки нерв чигалига маҳаллий анестезия, умумий оғриқсизлантириш (вена ичига, эндотрахеал).

Операциядан кейинги даврда – антибиотиклар, анальгетиклар, НЯҚВ, зарурият бўлса инфузион терапия, гипсли иммобилизация, операциядан кейинги жароҳатни боғлаш.

Шифохонадан чиқаришдаги тавсиялар:

1. Турар жойдаги травматолог кузатувида бўлиш.
2. Гипсли боғлам билан иммобилизация 3–8 ҳафта. (Кичик ёшли болаларида 12–14 кун).
3. Яллиғланишга қарши препаратлар, кальций препаратлари.
4. 4 ҳафтадан сўнг рентген-назорат.

БИЛАК СУЯГИ СИНИШЛАРИ

Шифр МКБ-10. S 52.

Аниқлаш: механик омил таъсирида билак суяги яхлитлигининг бузилиши.

Патогенез: одатда, билак синишлари бевосита жароҳат таъсирида пайдо бўлади. Мушакларнинг кучли қисқаришида анча кам кузатилади. Асосан, кўндаланг, қия ва майдаланиб синишлар кузатилади. Билакка зарба бўлганда, туртишда ва эзишда кўндаланг синишлар рўй беради, одатда, иккала суяк бир сатҳда синади. Билвосита жароҳатлар оқибатида синишлар бироз камрок учрайди. Чўзилган қўл кафтига йиқилганда билак суякларининг бўйлама ўк бўйича эзилиши ва уларнинг букилиб синиши рўй беради. Бу ҳолатларда иккала суяк турли сатҳларда синади: билак – ўртадан; тирсак – энг ингичка жойи ҳисобланган пастки учлигидан.

Таснифи:

I. Тирсак бўғимида бўғим ичи синишлар – синикларнинг силжишисиз ва силжиши билан (8.17-расм):

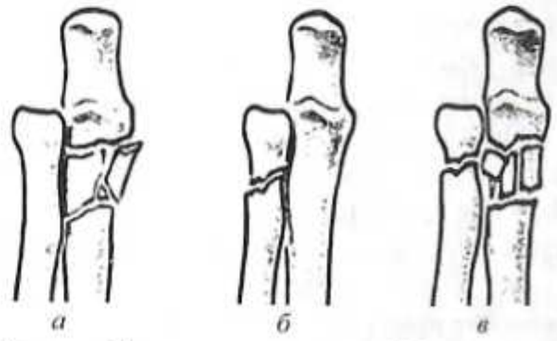

а *б* *в*

8.17-расм. а) тирсак бўртмасининг синиши; б) билак суяги бўйинчаси ва каллагининг синиши; в) тирсак суягининг тож бўртмасининг синиш ва узилишлари.

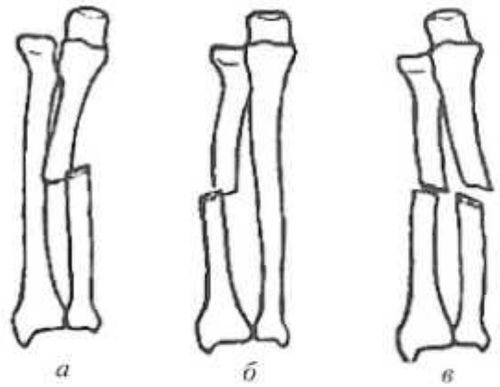

а *б* *в*

8.18-расм. а) иккала суяк синишлари; б) билак суяги бошчаси чиқишисиз ва чиқиши билан тирсак суягининг алоҳида синиши; в) тирсак суяги бошчасининг чиқишсиз ва чиқиши билан билак суягининг алоҳида синиши.

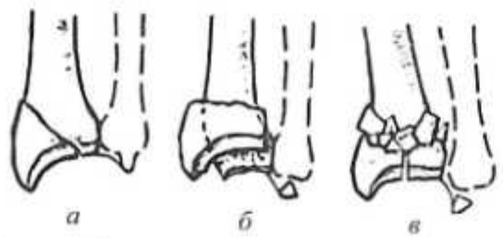

а *б* *в*

8.19-расм. *а* – тирсак суяги бигизсимон ўсигининг узилишли ва узилишсиз эпифиз ва эпифизеолизини одатдаги синиши; *б* – тирсак суяги дистал метафизи синиши билан ва синишисиз билак суяги дистал метафизи синишлари.

II. Билак суяклари диафизининг силжишсиз ва силжишли синишлари (8.18).

III. синиқлар силжишисиз ва силжиши билан билак суяги дистал кисмининг синишлари (8.19-расм):

Симптоматика:

Тирсак ўсигининг синишида тўғриланган қўл осилиб қолади ва бемор уни соғ қўли билан ушлаб туради. Тирсак ўсиги соҳасида шиш ва қон қуйилиши аниқланади. Тирсак ўсиги синиш чизиғида пайпаслаш ва учига босиб кўриш синиш соҳасида оғриқ туғдиради. Силжишли синишда юқорига тортилган синиқ ва тирсак суягининг юқори учи орасида кенг кўндаланг ёриқ ёки ботиқлик аниқланади. Тирсак бўғимини фаол эгиш мумкин.

Тож бўртмасининг синишлари – кўпинча, синиш аниқланмайди. Тирсак эгилиш соҳасида кичик шиш, эзганда оғриқ бўлиши аниқланади. Синишни аниқлашда ён проекцияли рентгенограмма катта аҳамиятга эга.

Билак суяк бўйинчаси ва бошчасининг синишлари – бошча соҳасида шиш ва гематома қайд этилади. Пайпаслаш ва босиш оғрикли. Билакни фаол ва

пассив эгиш ва буриш мумкин, лекин чекланган ва бошча соҳасида кескин оғриқ чақиради; баъзан бунда суяк ғичирлаши сезилади.

Билак суяги диафизи синишлари – билак функцияси бузилган ва бемор уни соғ қўли билан ушлаб юради. Синиш соҳасида билакнинг бўйлама ўқи қийшайиши оқибатидаги деформация аниқланади. Билакнинг қуйи ва юқори кисмлари эгиги соҳасида орқа тарафга очиқ бурчак ҳосил бўлади. Шунга мос равишда билакнинг кафт соҳасида дўппайиш қайд этилади. Синиш жойида шиш бор, пайпаслаш ва босишда оғриқ сезилади, ғайритабиий ҳаракатчанлик ва суяк крепитацияси аниқланади. Шикастланган билак соғига нисбатан калталашган. Тирсак суяги бўйича синиш жойида синиқларнинг силжишини пайпаслаб аниқлаш мумкин.

Монтеджи синиши – билак шикастланган томонда бироз калталашган. Тирсак бўғимида фаол ҳаракатлар чекланган, бўғимда билак суяги бошчаси олдинга пассив эгишда қаршилик сезилади, бўғимнинг олд ён қисмида эса оғриқ пайдо бўлади. Кўпинча, айниқса, орқа чиқишда, тирсак суягининг синишидан ташқари, пайпаслаб билак суяги бошчасининг чиқишини аниқлаш мумкин.

Галеацци синиши – билак суяк синишларини аниқлайдиган симптомлардан ташқари, тирсак суягининг дистал учига мос равишда кичик шиш ва оғриқ бор. Тирсак суягининг дистал учи орқа ёки кафт тарафга силжиган, эзиб, енгилгина ўрнига тушириш мумкин ва билак ҳаракатида яна чиқиб кетади.

Билак суяги дистал кисми синишлари – билакнинг дистал эпифизи синишида дистал уч деформацияси ўзига хос деформация шаклига эга. Синишнинг ёзувчи турида орқа сиртда, бевосита билак-кафт бўғими устида, орқага силжиган дистал синиқнинг дўппайиши кўринади. Кафт дистал бўлак билан бирга билак тарафга оғган. Кафт сиртида марказий бўлакнинг дистал учига мос қаварикдик кўринади. Синишда билак суяк дистал учини ва тирсак суягининг бигизсимон ўсиги соҳасини пайпаслаш кескин оғрикли. Билакнинг орқа сиртида пастки бўлак, кафт сиртида эса проксимал бўлак чети пайпаслаб сезилади. Синишнинг эгилиш турида билакнинг орқа ва кафт сиртларидаги бўртиш синиқларнинг силжишига мос равишда тескари табиатга эга.

Алоҳида диққат: ёшлик даврида тирсак ўсиги ядросининг суякка айланиши фақат 10–12 ёшда рўй беришини, осонгина синиш деб қабул қилиш мумкин бўлган эпифизар чизиқни эса 20 ёшларда йўқолишини унутмаслик керак. Баъзиларда тирсак ўсиги соҳасида кичик юмалоқ сесама кўринишли суякча бўлади; уни ҳам осон тирсак ўсиги чўққисининг синиши деб қабул қилиш мумкин. Билак суягининг бигизсимон ўсиги синганда, ўрнига тушириш ва гипсли маҳкамлаш пайтида ульнар оғиш берилади. Агар синиқлар ўрнига тушмаса, қайта репозиция амалга оширилади. Иммобилизациядан сўнг бемор камида 1–2 соат кузатувда бўлиши, кейин яқин 12–24 соат ичида қайта кўрикдан ўтиши лозим. Агар қон айланиши бузилиши кузатилса, кафт

тарафда докали бинт кесилади ва лонгета кирралари бироз теридан ажратилади. Кейин дарҳол гипс боғламини бошка докали бинт билан боғлаб қўйилади.

Солиштирма диагноз:

Билак чикишлари, лат ейишлар ва тирсак ҳамда билак-кафт бўғими пайларининг чўзилишидан.

Кўрик протоколи:

Клиник:

Кўрик, тирсак ҳамда билак-кафт бўғими соҳаси пальпацияси.

Лаборатория усуллари:

Мажбурийлари: қон ва пешобнинг умумий тахлили, қон гуруҳи ва резус-омил.

Қўшимчалари: қоннинг биокимёвий тахлили, коагулограммаси.

Ускунавий воситалар:

Мажбурийлари: билак суяклари, тирсак ҳамда билак-кафт бўгимининг 2 проекцияли рентгенограммаси.

Қўшимчалари: электрокардиография.

Диагноз мезонлари:

Бемор фаол, соғ қўли билан билакни ушлаб туради, деформация, шиш, билак шикастланиши соҳасида қон қуйилиши, суяк крепитацияси, патологик ҳаракатчанлик. Ташхис бажарилган рентгенограммадан аникланади.

Даволаш:

Тирсак ўсигининг синишлари – тирсакнинг букилган ёки ёзилган ҳолатида синиқлар аниқ ёпишиб турган бўлса, консерватив даволаш мумкин. Агар тирсакнинг эгик ҳолати ён проекцияли рентгенограммасида тирсак ўсигининг силжишсиз синиши ва синиқларнинг яхши ёпишиб туриши аниқланса, гипс боғламини (болаларда гипсли лонгетани) елкага ва билакка эгилган тирсак ҳолатида қўйилади. Агар эгилган билак ҳолатида ён проекцияли рентгенограммада ростланганда ва тирсак усигига босилганда йўколиб кетадиган (назорат рентгенограммасда тасдиқланган) арзимас тафовут аникланса, елка ва билакка ростланган тирсак ҳолатида тўшамасиз гипс боғлами қўйилади. Одатда, тўлиқ ҳажмли ҳаракатлар 1,5–2 ойдан кейин тикланади, иш кобилияти эса – 5–8 ҳафтадан сўнг. Осон ўрнига тушириладиган, лекин ушлаб колиш кийин тирсан усиги синишларида таянч майдонли спицали ёпик, Вебер бўйича иккита спицали ва симли, халқадаги ёки компрессион-дистракцион аппаратлар биринг ёйидаги остеосинтез қўллаш мумкин. Остеосинтезнинг бу кўринишида тирсак бўғимидаги ҳаракатлар жароҳатдан кейинги якин кунларда бошланади. Агар ростланган тирсак бўғимида (8.20-расм) синиқлар орасида кичик тафовут – хеч бўлмаганда 5 мм га етадиган ёрик – колса, бу кўпчилик ҳолларда синиқларнинг яқинлашиши ва синишнинг битишига каршилик килувчи юмшоқ тўқималар интерпозицияси ёки кичик суяк синиғи ҳакида далолат беради. Тирсак бўртмасининг силжишли синишида

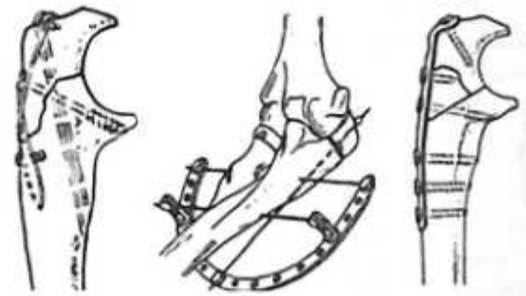

а *б* *в*

8.20-расм. Тирсак ўсиги остеосинтези вариантлари: *а* – пластинкали остеосинтез, *б* – спицали ва симли, *в* – ташқи маҳкамлаш аппарати билан.



8.21-расм. Тирсак ўсиги силжишли синишининг фоторентгенограммаси (*а*) ва тортиб турувчи симли сиртмоқ остеосинтези натижаси (*б*)

тирсак ўсиги ва тирсак суягининг юқори учига маҳкамланган учбошли мушак пайининг узилиши рўй беради. Агар пай яхлитлиги бузилган бўлса, билакнинг ёзувчи функцияси бузилади. Операция учбошли мушак пайи яхлитлигини тиклашга, интерпозицияни йўкотишга ва синиқларни бирлаштиришга қаратилган (8.21 *а, б*).

Тож бўртмасининг кичик силжишли синишида елка ва 100° ли бурчак остида эгилган билакка тирсак бўғимида 2–3 ҳафтага гипсли боғлам қуйилади.

Операция қилиш. Баъзан тож бўртмасининг ҳали эскирмаган катта силжиши ҳолларида операция йўли билан ўрнига тушириш ва синиқни маҳкамлашга тўғри келади. Синиқни асосига суяк парда ва юмшоқ тўқималардан ўтган 2–3 тугунли чоклар билан маҳкамланади ёки винтли остеосинтез қилинади. Жароҳат маҳкам тикилади ва 3 ҳафтага билакнинг 100° ли бурчак остида букилган ҳолатида гипс боғлами қўйилади (8.22-расм).

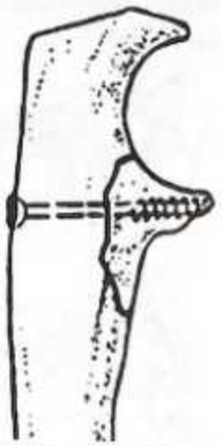

8.22-расм. Тирсак бўғими букилишининг винтли остеосинтези.

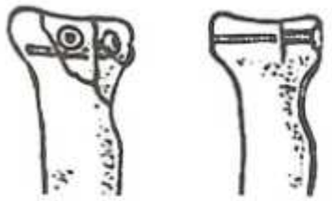

8.23-расм. Билак суяги бошчасин винтлар билан остеосинтези схематик тасвири

Билак суяги бўйинчаси ва бошчасининг силжишсиз синишларида ва ёрикларида елка ўртасидан кафт суяги асосигача 90–100°ли бурчак остида гипсбоғлами қўйилади. Тож бўртмаси билакни пронация ва супинация орасидаги ўрта ҳолатда маҳкамланади. Гипс боғлами 2 ҳафтадан кейин олинади. Силжишсиз ёки кичик силжишли синишларда ҳамда бошчанинг 20° гача қиялигида ва эпифизеолизларда болаларга гипсли лонгетани 7–10 кунга қўйилади. Чала силжишлар ва бошчанинг бурчаги 50–60° оралиғидаги қияликда наркоз остида репозиция амалга оширилади. Бунинг учун елкани ортга тортиб, болани кафтидан чўзиш қўлланилади. Билакни тирсак бўғимида тирсак суяги ва елканинг юқори учлиги орасидаги соҳа кенгайиши учун тирсак тарафга бурилади. Бу вақтда хирург битта бармоғи билан билак суяги бошчасини олд тарафдан унинг силжишига тескари йўналишда босади – одатда, ичкарига ва орқага. Бу вақтда билак тўлиқ супинация бўлади ҳолатида ва тирсак бўғимида тўғри бурчаккача эгилади.

Билак суяги бошчасининг хар қандай даражали силжишли майдаланган ва киррали синишларида (8.23-расм) операция мақсадга мувофиқдир. Катталарда бошча тўлиқ олиб ташланади. Билакнинг орқага чиқиши билан бошча синишида дастлаб чиқиш ўрнига солинади ва дарҳол билак суяги бошчасининг резекцияси амалга оширилади. Болаларда операция йўли билан ўрнига солинган билак суяги бошчаси, кўпинча, ҳеч қандай маҳкамлашсиз яхши туриб қолади, баъзан суяк пардасига ва ёндош юмшоқ тўқималарга 2–3 та кетгутли чок қуйилади. Болаларда ҳеч качон, ҳатто майдаланган бошчани ҳам олиб ташланмайди, чунки бунда билак суяги ўсиш тоғайи ҳам кетиб қолади. Боланинг ўсиш жараёнида билак ва тирсак суяклари орасидаги номутаносиблик ортиб боради ва тирсак(cubitusvalgus) ҳамда билак-тирсак бўғими деформацияси ортиб боради.

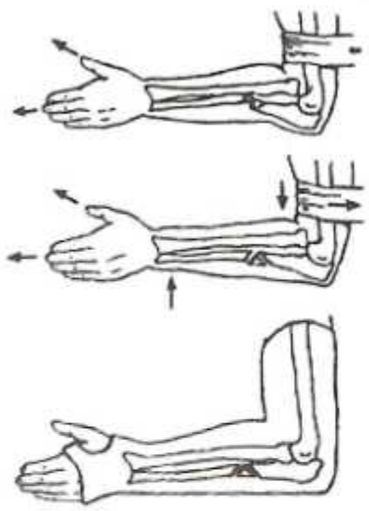

8.24-расм. Монтеджи синишида репозиция ва гипс боғлами билан иммобилизация (стрелка тортиш йўналишини кўрсатади).

Монтеджи синишларида олдинга билак суяги бошчасининг чиқишидаги тирсак суягининг ёзувчи синишини ўрнига солишни махаллий ёки умумий оғриксизлантириш, кейин гипсбоғлами қўйиш билан амалга оширилади. Ўрнига солиш панжани қўл билан тортиш ва елкани итариш билан амалга оширилади (8.24-расм). Билак тўғри бурчак остида букилган ва

тўлиқ супинация ҳолатида бўлади. Хирург билакни унинг ўқи бўйича чўзиш пайтида дастлаб билак суяги бошчасини бир бармоқ билан ортга йўналишда босиш йўли билан ўрнига солади, кейин тирсак суяги проксимал синиғининг дистал учига яна ортга босади. Ва ниҳоят билакни тирсак бўғимида 50–60° ли бурчаккача эгади. Шу ҳолатда елка ўртасидан панжа-фаланга бўғимигача гипс боғлами қўйилади. Билак супинация ҳолатида маҳкамланади. Билак суяги-бошчасининг чиқишини ўрнига солгач, гипс боғлами билан маҳкамланишига карамай, кўпинча, яна силжиш рўй беради. Буни олдини олиш учун ингичка спицали ёпиқ транс артикуляр маҳкамлаш амалга оширилади. Спицани гипсни олмасдан 2–3 ҳафтадан кейин олиб ташланади. Гипсли боғлами 4–6 ҳафтадан кейин олиб ташланади ва билак тирсак бўғимида 90–100° ли бурчак остида пронация ва супинация орасидаги ўрта ҳолатда маҳкамланади. Билак суяги бошчаси чиқиши билан тирсак суяги синишини ўрнига солгач, кўп ҳолларда билак нерви парезидаги ўтказувчанлик тикланади. Ўрнига солиш қанчалик эрта ўтказилса, парез шунчалик тез йўқолади. Монтеджи синишлари болаларда ҳам кузатилади. Одатда янги синишларни ўрнига солишга ёпиқ усулда эришилади. У худди катталарникидай амалга оширилади. Тўлиқ супинацияланган билак ва ёзилган тирсак бўғимида ҳам чўзилишни ўрнига солишни амалга ошириш мумкин. Билак суяги бошчасини, босиб ўрнига солгач ва тирсак суяги синикларини мослаб жойлаштиргач, билакни 60–70° ли бурчаккача эгилади. Шу ҳолатда битта лонгетани фақат ташки юзага қўйилади.

Операция қилиш. Катталарда Монтеджи синишларида у ёпиқ усулга нисбатан устунликка эга ва яхши натижалар беради. Букувчи синишларда ёпиқ усул муваффақиятли қўлланилади. Бундай синишли беморларни операция қилинади. Билак суякларараро пардасининг юқори қисми ва билак суяги бўйинчаси ҳамда бошчаси очилади. Имкон бўлса узилган ҳалқасимон пай тикилади. Агар бунинг имкони бўлмаса, кўпинча, шундай бўлади, тирсак суягининг ташки четига параллел равишда асосини юқорига билак суяги бўйинчаси сатҳига мос қилиб билак ташки фасциясидан эни 1 см ва бўйи 10–12 см ли лахтак кесиб олинади. Ҳосил бўлган фасциал бўшлиқни билак суяги бўйинчаси атрофидан айлантирилади, лекин бу боскичда тикилмайди. Кейин суяк ости ва устидан тирсак суягининг синиш жойлари очилади. Синикларни мослаб Богданов металл таёкчаси билан суяк ичи остеосинтези амалга оширилади.

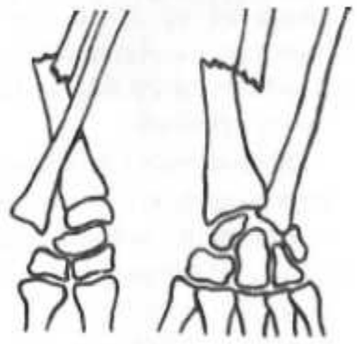

8.25-расм. Галеацци шикастланишининг схематик тасвири.

Галеацци шикастланишлари (8.25-расм) – ўрнига солиш худди билакнинг иккала суяги сингандаги каби амалга оширилади. Тирсак суяги бошчаси осонгина ўрнига солинади. Гипс

боғламини тўғри бурчак остида елка ва билакка қўйилади; билакка пронация ва супинация орасидаги ўрта ҳолатга келтирилади.

Гипс қўйишда тирсак суяги бошчаси ўрнига солинган ҳолатда бўлишига диккат қилиш керак, акс ҳолда, пайларни тикишга тўғри келади. Даволаш ва иш кобилиятининг тикланиши мухлатлари худди билак суяги диафизи синишидаги каби.

Билакнинг иккала суяк диафизи силжишсиз синишларида иммобилизация елка ва билакнинг тўғри бурчак остида букилган ҳолатида қўйилган гипс боғлами билан амалга оширилади.

Гипс 8–10 ҳафтада олинади. Болаларда суяк парда ости силжишсиз ва билак ўкининг кийшайишисиз синишларида елканинг ташки юзаси, тўғри бурчак остида эгилган тирсак бўғими, билак ва панжада елканинг ташқи юзаси бўйлаб битта лонгета қўйиш билан чекланилади. Қўл рўмолга осилади. Лонгета 3–6 ҳафтада олинади. Билак суягининг иккала диафизи силжишли синишларида синикларни ўрнига қўйиш ва шу ҳолатда сақлаш жуда кийин бўлади. Беморни столнинг энг чеккасига тортилган пайтда елка бутунлай стол ташқарисига чиқадиган қилиб ётқизилади ва қўлини тирсак бўғимида тўғри бурчак остида букилади. Тирсак эгигида ёйли металл таёқча ёрдамида қарши чўзиш ҳосил қилинади. Эгилган жой ва металл таёқча орасига пахтали ёстиқ қўйилади. II, III, IV ва V бармоқларга махсус ёй – фиксатор кийгазилади. Унга стол киррасига параллел тортилган ва блокдан ўтказилган шнур боғланади. Шу шнурга 4–6 кг ли юк осиб қўйилади; юкори учдан бири синишларида билакка супинация ҳолати, учдан бирдан колган, ўрта ва куйи синишларда – супинация ва пронация орасидаги ўрта ҳолат берилади. Қўл осилган юк билан шу ҳолда 5–10 минут туради. Тортиш кучи узунлик бўйича силжишни, ўк бўйлаб кийшайишни ва ротацияни йўқотади. Синикларнинг ёнлама силжишини қуйидаги усул билан йўқотилади. Хирург билакнинг эгилиш тарафидаги суякларарo соҳадаги синикларнинг юкори ва куйи учларининг орасига киритган бош бармоклари билан суяклар орасидаги юмшоқ тўқималарни итаради ва шу йўл билан ўзаро яқинлашган синикларни узоклаштиради. Синикларни жойлаштиргач, I ва II бармоклар орасида клеол билан 2×4см ли, қалинлиги 0,5 см бўлган марляли валик ёпиштирилади ва тўшамасиз гипс лонгета қўйилади.

Операция қилиш. Агар синикларни ўрнига яхши жойлаштириш ва гипсли боғламида тўғри ҳолатда сақлаш имкони бўлмаса қўлланилади. Билак синишларини ташки компрессион-дистракцион усулда даволаш билак ва тирсак суякларнинг алоҳида синишларида, шунингдек, иккала суяк синишларида қўлланиши мумкин. Бунинг учун исталган компрессион-дистракцион аппаратдан фойдаланиш мумкин. Билакнинг иккала суяги синишларидаги операция икки боскичдан иборат бўлади. Биринчи боскич – тирсак суягидаги, иккинчи боскич – билак суягида операция амалга оширилади. Бунда

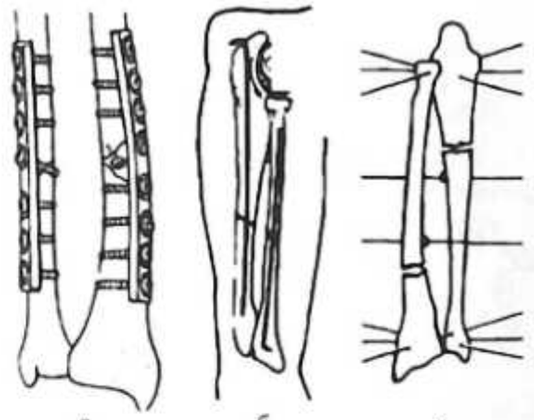

а *б* *в*

8.26-расм. *а, б, в.* Билак суяклари диафизи остеосинтезивариантлари - пластинкали, *б* – интрамедулляр металл таёкчали, *в* – Илизаровусулида.

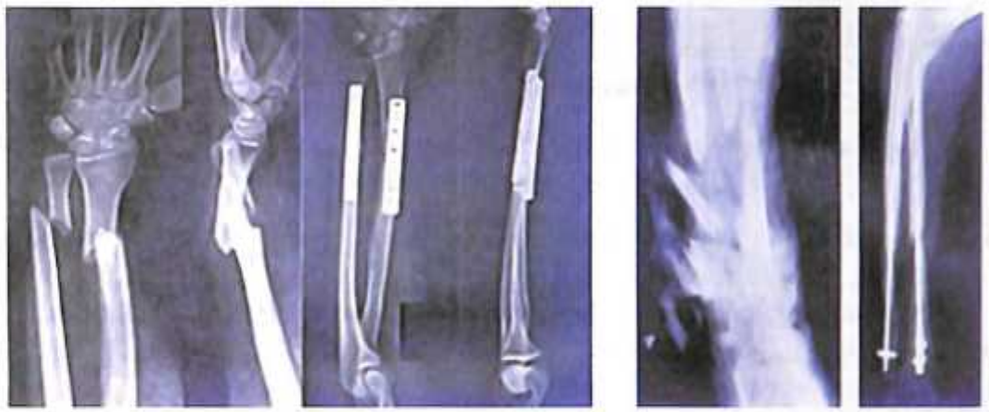

а *б*

8.27-расм. *а, б.* Шифохонага ётқизилгандаги синишлар ва пластинкали (а), интрамедулляр блокланадиган металл таёқчали (б) остеосинтезлардан кейинги фоторентгенограммаси.

металл таёкчали суяк ичидан маҳкамлаш ёки металл пластинкали стеосинтезни қўллаш мумкин (8.26-расмва 8.27-расм *а* и *б*).

Билак суяклари дистал учининг синишлари. Силжишсиз синишда билакни иккита гипсли лонгета (биттаси – орқада, бошқаси – кафтда) ёки битта орқадаги лонгета билан маҳкамланади. Лонгета билак ва кафтни тирсакдан кафт суяклари бошчасигача ўраб туриши лозим. Гипс боғлами 3–4 ҳафтада олинади.Силжишли синишларда репозиция амалга оширилади. Чўзишни I бармоқ ва алоҳида II, III, IV бармоқларни чўзиб амалга оширилади. Қарши чўзиш учун елкага бир учи девордаги илмоққа маҳкамланган камар тақилади. Қўл билан ўрнига жойлаштиришда ёрдамчи синикларни 3–5 минут тортиб ту-

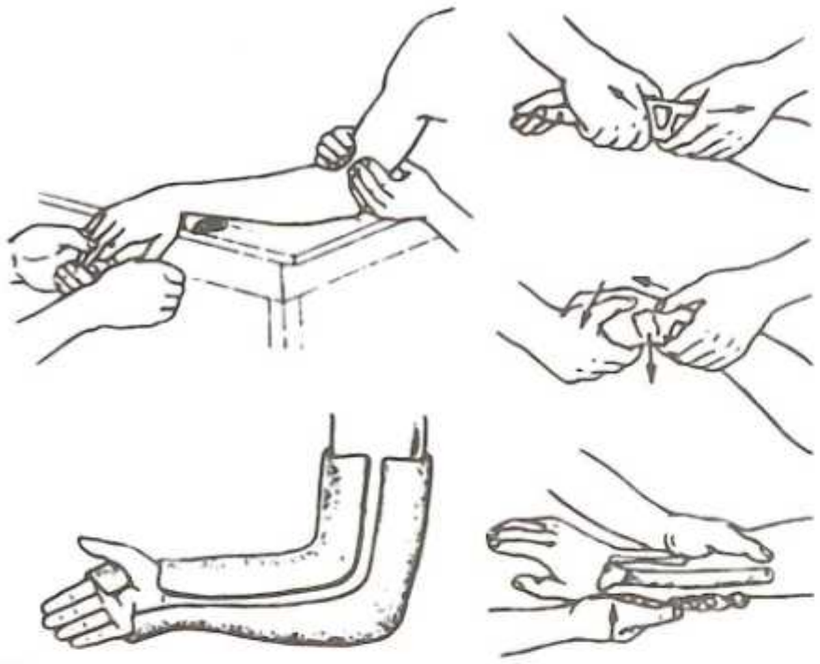

8.28-расм. Репозиция ва билак суяги одатий жойда синишида гипс боғлами қўйиш боскичлари.

ради. Шундан кейин хирург чўзишни тўхтатмай туриб дистал учнинг оркага ва билак тарафга силжишида (синишнинг ёзувчи тури) бир қўлини кафт тарафдан марказий синикнинг қуйи учига қўйиб, бошка қўли билан орка тарафдан периферик бўртмани босади, кейин қўлини билакнинг тирсак тарафи қуйи қисмига ўтказади ва панжани ульнар йўналишда кучли букади; кейин кафтни пронацияси амалга оширилади. Ёрдамчилар билакни чўзишда давом этадилар. Ниҳоят хирург синикларни иккала қўл бош бармокларининг мушак кварикlари билан эзади. Периферик синик кафт тарафга силжигач (синишнинг эгилиш тури), ўрнига жойлашни периферик синикни каттик босган ва кафтни орка тарафга эгкан холда марказий синик қуйи учи ва кафт тарафига босиш билан амалга оширилади. Ўрнаштирилган синикларни билак айланасини учдан иккисини копловчи оркадаги гипсли лонгета билан маҳкамланади (8.28-расм).

Одатий жойларда (четки, Коллес, Смит синишлари)ностабил синишларда синикларнинг силжишини олдини олиш учун синиклар майдаланмаган холда, репозициядан сўнг 2–3 хафтадан кейин олиб ташланадиган иккита спица билан ёпик остеосинтез килиш мумкин. Гипс боғлами 4–5 хафтада олиб ташланади. Ёки фиксаторлар – спицалар, турли конструкцияли пластинкалар, компрессион-дистракцион ташки маҳкамлаш остеосинтез аппаратлари (8.29-расм *а, б, в, г*) – кўлланган очик остеосинтез килинади.

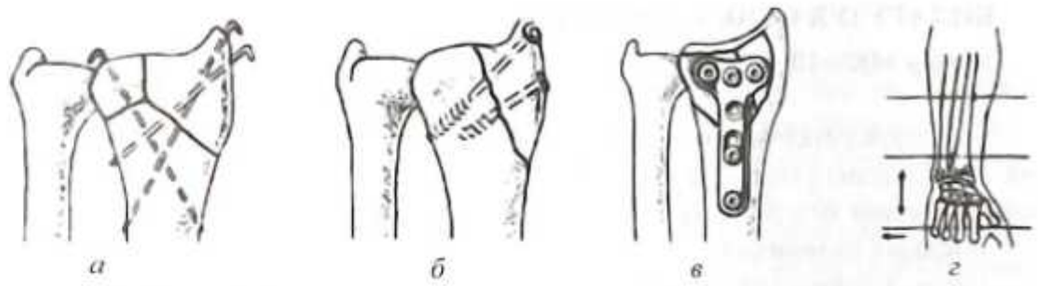

а *б* *в* *г*

8.29-расм. Билак суяги дистал учининг ички (*а* – спицали; *б* – винтли; *в* – пластинкали) ва ташқи (*г* – Илизаров бўйича) остеосинтез вариантлари.

Операцияолди тайёргарлиги (операция килиш муддатлари 3–5-куни шикастланиш зонасида реактив ўзгаришлар камайишининг динамикаси асосида индивидуал аникланади) – операция майдонига санитар ишлов бериш.

Анестезия шакли – регионар, ўтказгичли, умумий оғриксизлантириш (вена ичига, эндотрахеал).

Операциядан кейинги иш юритиш – антибиотиклар, анальгетиклар, НЯҚВ, зарурият бўлса инфузион терапия, гипсли иммобилизация, операциядан кейинги жароҳатни боғлаш.

Шифохонадан чикаришдаги тавсиялар:

1. Турар жойдаги травматолог кузатувида бўлиш.
2. Гипс боғламини 3–10 хафта олиб юриш.
3. Оғриксизлантирувчи ва яллиғланишга карши препаратлар.
4. 4 хафтадан кейин рентген-назорат.

КАФТ СУЯКЛАРИ СИНИШЛАРИ

Кафтнинг 27 суяги бор, уларни билак, кафт, бармоқ фалангалари суякларига ажратадилар. Билакдан дисталрокда икки катор (қуйи ва юқори) суяклардан иборат билагузук суяклари ётади.

Унга (агар биринчи бармокдан ҳисобласа) кайиксимон, учёкли яримой ва нўхотсимон суяклар киради. Қуйи ёки дистал катор катта трапециясимон, кичик трапециясимон, бошчали ва илмоксимон суяклардан иборат. Улардан ҳар томонга елпиғичсимон кафт суяклари таралади, янаям дисталрок бармок фалангалари жойлашган. Ҳар бир бармок бош бармокдан ташкари, учтадан фалангага эга. Барча суяклар ўзаро кучли пай аппарати билан боғланган ва бирикиб, турли шаклдаги кўпсонли бўғимларни ташкил этади.

Билагузук суяклари ва кафтлараро бўғимлар амфиартрозлар – ўзига хос амортизаторлар ролини ўйнайдиган кам ҳаракатли бўғимлар ҳисобланади.

БИЛАГУЗУК СУЯКЛАРИ СИНИШЛАРИ
Шифр МКБ-10. S 62.

Билагузук суяклари синишлари скелетнинг бошқа суяклари синиши ичида 1%ни ташкил этади. Энг кўп қайиқсимон суяк, кейин яримой, анча кам – билагузукнинг қолган барча суяклари жабр кўради.

Жароҳат механизми.

Синишлар жароҳатнинг бевосита ва билвосита механизми таъсирида рўй беради, кўпинча жароҳатнинг бевосита механизми қайд этилади.

ҚАЙИҚСИМОН СУЯК СИНИШЛАРИ
Шифр МКБ-10. S 62.0.

Жароҳат механизми.

Қайиқсимон суяк синишлари, одатда, узатилган қўлга, кафтга таяниб йиқилганда рўй беради. Одатда суяк тахминан бир хил узунликдаги икки қисмга синади, фақат дўмбоқча синишида анча кичик фрагмент синиб тушади.

Клиник кўриниши:

Қайиқсимон суяк синишларининг клиник кўрини хили кам, балки шунинг учун диагноздаги тез-тез учрайдиган хатоликларга сабаб бўлади. Энди иш бошлаётган ва билагузук шикастланишларига сергак бўлмаган шифокорларда қайиқсимон суяк синишлари кўп ҳолларда аниқланмай қолади: уларни гўёки билак-кафт бўғими лат ейиши деб баҳолашади.

Билак-кафт бўғимидаги оғриққа шикоят, унинг чекланган функцияси, қайиқсимон суякнинг шикастланиш эҳтимоли борлиги фикрига олиб келиши керак.

Ташхис.

Анамнезда–мос жароҳатга кўрсатма. Кўрикда бўғимнинг билак тарафида «анатомик носковоқ» зонасида шиш аниқланади. Шу ерда пальпация ва кафтни ортга ёзиши оғриғи қайд этилади. I бармоққа қўйилган ўқ юклама қайиқсимон суяк нуқтасида оғриқ беради. Билагузук бўғими ҳаракатлари чекланган ва оғрикли, айниқса, кафтни билак ва орт тарафга қайиришда.

Лаборатория ва ускунавий тадқиқотлар.

Қайиқсимон суяк синиши гумонида 2 проекцияли рентгенография қилиш лозим, 3 проекциялиги янаям яхши: тўғридан, ёнлама ва ярим профилли.

Клиник тасвирнинг баъзи ҳолларида рентгенограммаларда синишни ҳаттоки лупа ёрдамида ҳам аниқлай олишмайди. Бу ҳолларда қайиқсимон суяк синишидаги каби тактика қўллаш лозим. Гипс боғлами 10–14 кунга қўйилади, кейин гипсни олиб рентгенологик кўрик қайтарилади.

Бу вакт ичида суяк рарефикацияси рўй беради, синиқлар орасидаги ёрик кенгаяди ва рентгенограммаларда кўринадига ҳолатга келади.

Даволаш.

Консерватив даволаш.

Даволаш, асосан, консерватив бўлади. Анестезиядан сўнг синиқларни, панжа тракцияси, уни кафт ва ульнар тортиш тарафига эгиш йўли билан мослаштириш амалга оширилади. «Анатомикносковоқ» соҳасида суяк фрагментларини босиш йўли билан репозиция охирига етказилади.

Кафтнинг функционал фойдали (кафт теннис коптогини ушлаб турган) ҳолатида тирсак бўғимидан кафт-фаланга бўғимигача циркуляр гипс боғлами қўйилади.

2,5–3 ойдан кейин гипс боғлами олинади ва назорат рентгенографияси қилинади.

Агар консолидация бўлмаса, иммобилизация 4–6 ойгача давом эттирилади.

Операция қилиш.

Агар стационар шароитда ёпиқ репозиция муваффақиятсиз чиқса, ва шунингдек, битмаган синишлар ва сохта бўғимларда операция қилиш лозим. Операция очиқ репозиция ва синиқларни бирлаштиришни амалга оширади. Оптимал фиксатор дебауто суяк штифти ҳисобланади, агар у озиқлантирувчи томир поясида олинса, янаям яхши. Бошқа микрохирургик операция озиқлантирувчи томирларни шикастланган суякка олиб келишдир, у ҳам яхши натижалар беради.

Ишга қобилиятсизликнинг тахминий муҳлати.

Ишлаш қобилияти 4–8 ойда тикланади.

Даволаш натижаси.

Кўпинча, силжишсиз синишларда ижобий натижа бўлади. Лекин шу ҳолларда ҳам секинлашган консолидация бўлиши мумкин, сохта бўғим пайдо бўлиши ёки қон айланиши бузилиши натижасида қайиқсимон суякнинг асептик некрози рўй бериши мумкин.

ЯРИМОЙ СУЯГИ СИНИШИ
Шифр МКБ-10. S 62.1.

Жароҳат механизми.

Яримой суягининг алоҳида синиши жуда кам учрайди, тирсак тарафга қайрилган кафтга йиқилганда рўй беради.

Клиник тасвир.

Билак-кафт бўғимида ҳаракат чекланиши ва оғриққа шикоят.

Ташхис.

Кўрик ва жисмоний кўриб чиқиш.

Билак ўртасининг орт тарафида шиш аниқланади. III–IV бармоқларга ўқи бўйлаб юк тушиши, яримой суяги соҳаси пальпацияси ва кафтни ортга ростлаш оғрикли. Билак-кафт бўғимида ҳаракатлар оғриқ сабабли чекланган.

Лаборатория ва ускунавий тадқиқотлар.

Ташхиснинг асосий усули рентгенография. Тасвирларни, албатта 2–3 кўринишда килиш лозим: фас, профил, яримпрофил. Худди кайиксимон суяк жароҳатидагидай, даргумон ҳолларда назорат рентгенографиясини шикастланишдан 2 ҳафта кейин – рарефикация даврида амалга оширилади.

Даволаш.

Консерватив даволаш.

Компрессион синишлар ва силжишсиз синишларда даволашни амбулатор олиб борилади. Анестезия, гипс боғламининг ҳажми ва шакли худди кайиксимон суяк жароҳатидагидай. Иммобилизация мухлати 8–10 ҳафта.

Ишга қобилиятсизликнинг тахминий мухлати.

Ишлаш қобилияти 3–4 ойда тикланади.

БИЛАГУЗУК СУЯКЛАРИ ҚОЛГАН ҚИСМЛАРИ СИНИШИ.

Шифр МКБ-10. S 62.1.

Жароҳат механизми.

Кафт ва орт тарафдан таранг тортилган пайлар(билак-кафт асоси, орка ва кафт) билан мустаҳкамланган кўпсонли кам ҳаракат бўғимлар борлиги, шунингдек суякларнинг кафт оркасига қаварикли гумбаз кўринишида жойлашиши сабабли яхши амортизация шароити ҳосил бўлади. Бу уч ёнли, нўхотсимон, илмоксимон, бошчасимон, катта ва кичик трапециясимон суякларнинг гоят кам учрайдиган жароҳатланиши изоҳланади, айниқса, жароҳатнинг билвосита механизмида.

Клиник тасвир ва диагноз.

Синишларнинг клиник тасвири бой эмас: кафт шиши, маҳаллий оғриқ, ўк юкламаси ижобий симптоми (бармоқ ўки ёки кафт асосини эзиш). Суякларнинг ўлчами кичиклигидан рентгенографиясиз тугалланган диагноз қўйиш амалда имконсиз.

Даволаш.

Синиш жойини оғриксизлантириш, 5–6 ҳафтага гипсли лонгета қўйилади. Тикланиш даволаши курси тугагач, ишга жароҳатланишдан камида 8–10 ҳафтадан кейин тушилади.

Кафт суякларининг синишлари.

Кафт суяклари синиши барча скелет жароҳатларининг 2,5%ини ташкил этади. Жароҳат механизми, синиш табиати ва I кафт суяги шикастланишининг силжиши кўриниши II–Vкафт суяги синишларидан фаркланишини қайд этиш лозим, шу сабабли бу нозологик кўринишларни алоҳида кўриб чиқиш зарурияти бор.

II–V КАФТ СУЯКЛАРИ СИНИШЛАРИ
МКБ-10 S62.3.

Жароҳат механизми.

Асосан жароҳатнинг бевосита механизми натижасида пайдо бўлади (кафтга зарба ёки кафт билан қаттиқ жисмни уриш), лекин кафт буйлаб куч қўйилишида ҳам (ўққа юк бериш, эгиш, қайириш) юз бериши мумкин.

Клиник тасвир.

Беморлар жароҳат жойидаги оғриқ, қўл функцияси чекланишидан шикоят қилишади.

Ташхис.

Анамнезда – жароҳатни кўрсатиш.

Кўрик ва жисмоний кўриб чиқиш. Кўрикда кафт устининг яхшигина шишгани, конталаш ҳисобига кўкариш аниқланади. Қўлни мушт қилганда панжа ўзаги каллагининг танаси синганидаги қаварикликги. Синган суяк пальпацияси оғриқли, баъзида силжиган синиқлар пайпаслаб сезилади (зинасимон кўринишда). Ўк юкламасининг ижобий симптоми – панжа ўзаги каллагини ёки бармоқнинг асосий фалангасини узун ўк бўйича эзиш тахминий синиш жойида оғриқ беради. Кафт бўғимлари ҳаракати чекланган, ушлаш функцияси кескин бузилган.

Лаборатория ва ускунавий текширувлар.

Ташхис кафтнинг 2 текисликдаги рентгенографияси билан аниқлаштирилади. Кафт суякларининг синишлари учун синиқларнинг очиқ тарафи кафт тарафга караган бурчакли одатий силжишлари хос. Кафт суяклари орасидаги ва чувалчангсимон мушаклар қисқариши ҳисобига деформация пайдо бўлади. Одатда энига ва бўйига катта силжишлар бўлмайди, чунки кафт суяклари проксимал ва дистал қисмларда пайлар билан мустаҳкамланган. Лекин синиш чизиғи қия ёки спиралсимон бўлса, деярли ҳар доим силжиш рўй беради, баъзи ҳолларда йиғилган синиқларни шу ҳолда ушлаш имконсиз. Бевосита жароҳат оқибатида кўпсонли, шунингдек, майдаланиб мураккаб синишлар, ҳаттоки кафт мажакланишигача мумкин.

Даволаш.

Шифохонага ётиш учун кўрсатмалар.

Синиқлари силжишсиз кафт суякларининг ёпиқ, бир ёки бир неча суякларнинг кўндаланг, бурчак деформацияли синишлари бўлган беморларни амбулатория шароитида ва онлавий шифокор назорати остида даволанади. Кафт суяги мураккаб шикастланишларининг барча турларида (II–IV кафт суякларининг кўпсонлисинишлари, шунингдек, силжишли синишлари) ёки поликлиника шароитида даволаш муваффакияти даргумон (бекарор синишлар) бўлганда, беморларни стационар даволашга жўнатиш лозим.

Консерватив даволаш.

Кафт суякларининг синишларини даволаш консерватив ва оператив бўлиши мумкин.

Консерватив даволашда оғриксизлантиришдан кейин қўлда ёпиқ репозиция амалга оширилади. Қўлни орқа тарафдан билакнинг юқори учдан бирдан бармоклар учларигача гипсли лонгета билан маҳкамланади. Якка синишларда доимий иммобилизация муддати – 4 ҳафта, кўпсонлиларида – 4-5 ҳафта, кейин 2-3 ҳафта давомида қўлни олиб-қўйиладиган лонгета билан маҳкамланади.

Синикларнинг қайта силжиши осонгина рўй берадиган қия ва спиралсимон синишларда дистал фалангалардан скелет чўзиш қўлланилади.

Операция қилиш.

Операция қилишда синикларни очиқ репозиция қилиш ва маҳкамлаш амалга оширилади.

Гипсли лонгетани 4 ҳафтага қўйилади.

Ишга қобилиятсизликнинг тахминий муҳлати.

Консерватив даволашда якка синишларда ишлаш қобилияти 4–6 ҳафтада, кўпсонлисида – 6–8 ҳафтада тикланади. Агар операция қилинган бўлса, ишлашга 5-6 ҳафтадан кейин рухсат берилади.

I КАФТ СУЯГИ СИНИШЛАРИ
Шифр МКБ-10. S 62.2.

Таснифи:

Икки турдаги синиш ажратилади: I кафт суягининг чиқишли синиши (Беннет синиши) ва I кафт суягининг букувчи синиши.

Беннет синиши.

Этиология, жароҳат механизми.

Беннет синиши ўк бўйлаб берилган зарбадан пайдо бўлади. Бунда I кафт суяги юқорига силжиб, ўз асосининг ульнар четидан учбурчакли фрагментини синдириши билан бир вақтда билак-кафт бўғими чиқиб кетиши рўй беради. Шундай қилиб, Беннет синишини I кафт суягининг чиқишли синиши деб аташ тўғрироқ бўлади.

Клиник тасвир ва диагноз.

Синиш жойидаги оғриқ шикояти, кафт функциясининг чекланиши. Билак-кафт бўғимининг радиал томони I кафт суяги ва шиш ҳисобига деформацияланган. «Анатомиктепалик» чегаралари силлиқланган. Биринчи билак-кафт бўғими пальпацияси ва I бармокка ўк бўйлаб куч бериш оғрикли. I бармокни келтириш, оркага тортиш ва карши қўйиш кескин чекланган. Рентгенограмма диагнозни тасдиклайди.

Даволаш.

Консерватив даволаш. Анестезиядан сўнг I кафт суяги ўрнига солинади. Қўлни циркуляр гипс боғлами билан I бармоқ ортга тортилганида асосий фалангани ҳам қоплаб билакнинг юқори учдан биридан то кафт-фаланга бўғимларигача маҳкамланади. Назорат рентгенограммаси зарур. 4–6 ҳафтага иммобилизация.

Операция қилиш. Муваффақиятсиз ўрнига солиш уринишларида скелет чўзиш ёки суяк автошипида Киршнер спицаси билан маҳкамланади.

Ишга қобилиятсизликнинг тахминий муҳлати.

Ишлаш қобилияти 6–8 ҳафтада тикланади.

I кафт суягининг букилиб синиши.

Этиология, жароҳат механизми.

I кафт суягининг букилиб синиши I кафт суягини кафт-тирсак тарафга куч билан кескин эгишда пайдо бўлади (қаттиқ жисмга урилганда). Бунда Беннет синишидан фарқли ўлароқ, синиш чизиғи бўғимдан ташқаридан, ундан 1–1,5см га дисталроқ ўтади. Фрагментлар очиқ томони кафтга қараган бурчак остида силжийди. Кўпинча бундай синишлар муштлашишда ёки ён зарбани нотўғри берадиган энди бошлаётган боксчиларда бўлади.

Клиник тасвир ва диагноз.

Клиник тасвир ва диагноз, пальпацияда деформацияланмаган билак-кафт бўғимини аниқланишини ҳисобга олмаганда Беннет синишига ўхшаш. Фарқни рентгенологик йўл билан ҳам аниқланади.

Даволаш консерватив. Маҳаллий анестезия остида бурчакли деформацияни йўқотиб қўлда репозиция амалга оширилади ва худди Беннет синишига ўхшаб маҳкамланади. Кафт суягининг асоси ва танаси синишида иммобилизация муддати – 4–5 ҳафта. Агар репозиция муваффақиятсиз бўлса, скелет чўзиш ёки даволашнинг хирургик усули қўлланилади.

Ишга қобилиятсизликнинг тахминий муҳлати.

Ишлаш қобилияти 6–7 ҳафтада тикланади.

КАФТ БАРМОҚЛАРИНИНГ СИНИШЛАРИ
Шифр МКБ-10. S 62.5.

Кафт бош бармоғининг синиши.

S 62.6. Кафтнинг бошқа бармоғи синиши.

S 62.7. Бармокларнинг кўпсонли синишлари.

Кафт бармокларининг синишлари хила тез учрайди ва барча суяк синишларининг 5%ини ташкил этади.

Этиология, жароҳат механизми.

Кўп ҳолларда кафт бармокларининг синишлари, асосан, маиший ва ишлаб чиқариш хусусиятига эга бевосита жароҳат механизми окибатидир.

Бармокларни ички ва ташқи эгувчилари, шунингдек, чувалчангсимон ва суякларо мушакларнинг таъсирида бармоклар фалангалари синишларида орт тарафга очиқ бурчак остида синикларнинг одатий силжишлари рўй беради.

Клиник тасвир ва диагноз.

Кўрик ва жисмоний кўриб чиқиш. Калта найсимон суякларнинг барча шикастланиш белгилари мавжуд: синиклар силжиши, шиш ва қонталаш ҳисобига деформация. Пальпацияда оғрикли. Синикларнинг патологик ҳаракатчанлиги ва крепитацияси. Бармоқ ва кафт функциясининг бузилиши.

Лаборатория ва ускунавий тадқиқотлар.

2 проекцияли рентгенограмма синиш табиатини аниқлаштиради.

Даволаш.

Тузилиши ва функционал имкониятларига кўра кафт – ўта мураккаб аъзо, шунинг учун унинг ҳар қандай шикастланиши чуқур мулоҳазали индивидуал ёндашишни, барча боскичларда рационал даволашни талаб этади. Бармоклар фалангалари синишларини кафтнинг оғир жароҳатлари бўлимига киритилади. Амбулатория шароитида синикларни силжишисиз синишларни ва фалангаларнинг репозициядан кейин қайта силжишлар бермайдиган якка синишларини даволаш мумкин.

Бармоқ фалангалари синишини даволаш муваффакияти синикларни астойдил анатомик мослаштиришга, ҳажм ва муддатлар бўйича тўлақонли иммобилизацияга ва ундан кейинги комплекс терапияга боғлиқ.

Консерватив даволаш.

Репозиция анестезия остида ўтказилади ва қўлни кафтнинг гипсли лонгетаси билан билакнинг юкори учлигидан биридан то кафт суяги бошчасигача маҳкамланади, кейин фақат шикастланган бармоқнигина иммобилизация қилинади. Гипс 3–4 ҳафтадан кейин олинади. Ишлаш қобилияти 4–6 ҳафтада тикланади.

Синиклар силжишисиз охирги фалангалар ва панжанинг сесам кўринишли суяклари синишида даволаш муҳлатлари бироз қисқарок: 2–3 ҳафтага иммобилизация. Ишлаш қобилияти 3–4 ҳафтада тикланади.

Бармоқ фалангаларининг кўпсонли синишларида қўлда ёпиқ репозиция бажарилади ва шикастланган бармокларни гипсли лонгета билан 3–4 ҳафтага маҳкамланади. Ишлаш – 6-8 ҳафтадан кейин.

Операция қилиш.

Операцияда очиқ репозиция ва Киршнер спицалари билан суяк ичи маҳкамлашни амалга оширилади. Синикларни каттиқ маҳкамлашга кичкинагина компрессион-дистракцион аппаратлар (Бабкова М.И., Илизаров Г.А. ва бошқалар) ёрдамида эришилади. Иммобилизация муҳлати: доимий ва олиб қўйиладиган – 2–3 ҳафтадан. Ишлаш – 6–8 ҳафтадан кейин.

Кўпсонли синишларда ишлаш кобилиятининг тикланиши 6–8 ҳафта ва ундан кўпрок.

ТОС СИНИШЛАРИ
Шифр МКБ-10. S 32

Аниқлаш: тос суяги яхлитлиги бузилишлари механи комил оқибатида бўлади.

Патогенез: бевосита зарбада, олд ва ён йўналишларида узилиш туридаги тос эзилишида – ўзи маҳкамланган жойидан чиқиб турадиган суяк фрагментини (ёнбош суяк умуртқаси, чўққи, қуймуч дўмбоғи ва бошқалар) жойидан узувчи мушакларнинг ҳаддан ташқари қискариши таъсирида рўй беради, фронтал ёки сагиттал текисликда катта куч билан эзилишидаолд яримҳалқада ҳам, орт яримҳалқада ҳам тоснинг кўламли синишларикайд этилади.

Таснифи (8.30-расм):

1. Четки синиш:

ёнбош суягисинишлари, қуймуч дўмбоғи синиши, дум суяги синиши; думғаза-ёнбош бўғимдан қуйирокда думғазанинг кўндаланг синиши; ёнбош суяк синиши.

2. Тос ҳалқасининг узлуксизлиги бузилмай синиши, қов суягининг худди ўша тармоғининг бир ёки иккиёқлама синиши.

Қуймуч суякларининг бир- ёки иккиёқлама синиши, бир тарафдан қов суяги битта тармоғининг ва бошқа тарафдан қуймуч суягининг синиши.

3. Тос ҳалқаси узлуксизлиги бузилиши билан шикастланиш.

Думғаза усти суягининг вертикал синиши ёки думғаза усти суяги ён массаси синиши.

Думғаза усти суяги – ёнбош бўғими узилиши.

Ёнбош суягининг вертикал синиши.

Қов суягининг иккала тармоғи бир ёки икки тарафдан синиши.

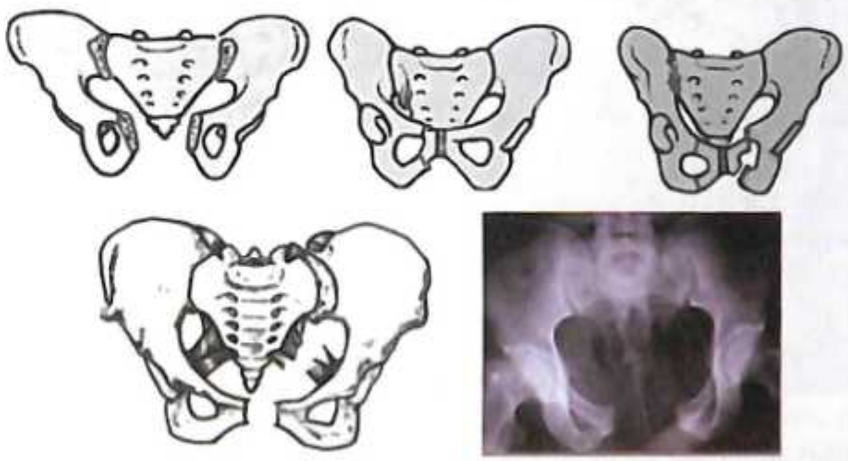

8.30-расм. Тос синишлари таснифи.

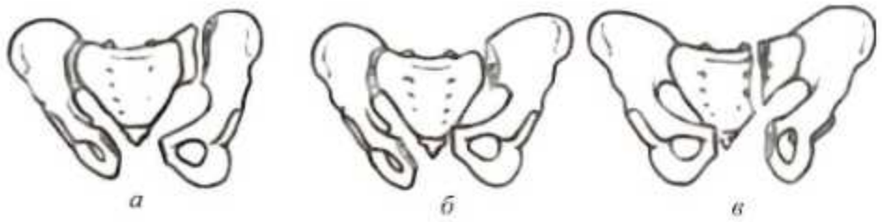

а *б* *в*

8.31-расм. Мальгень турдаги синишлар





8.32-расм. Думғаза усти суяги-ёнбош бўғим ва симфиз узилиши, симфиз узилиши билан бирга орт яримҳалканинг ёки думғаза бўғим узилиши билан бирга тос олд яримхалкасининг синиши.

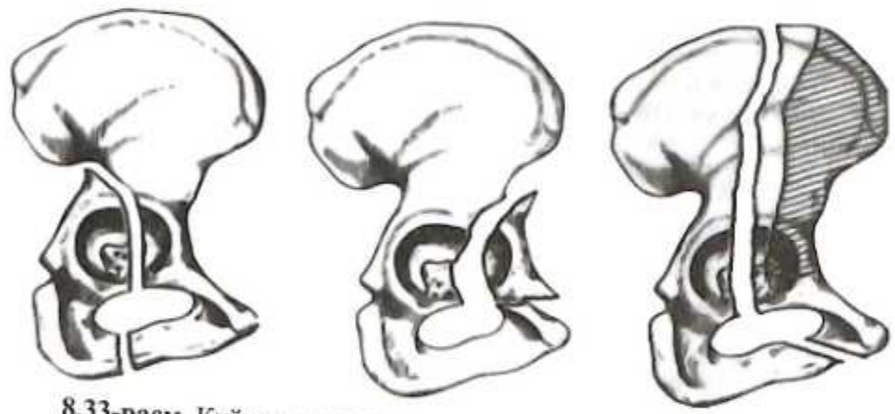

8.33-расм. Қуймич косаси икки колоннасидан фақат бири жалб этилган синишлар.

Қов ва қуймуч суякларининг бир ёки икки тарафдан синиши (капалак туридаги синиш);

Симфиз узилиши – «очиқ китоб».

4. Бир вақтнинг ўзида олд ва орқа яримҳалқалар узлуксизлиги бузилиши билан шикастланиш (Мальгень тури):

Мальгень турли иккиёқлама синиш – олд ва орт яримҳалқалар икки тарафдан шикастланадилар.

Мальгень туридаги бирёқлама ёки вертикаль синиш – олд ва орт яримхалқаларнинг бир тарафдан синиши (8.31-расм *а, в*).

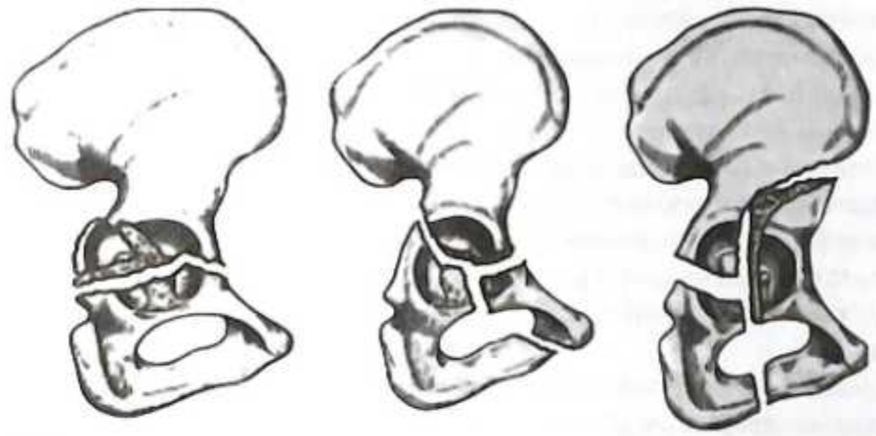

8.34-расм. Кўндаланг синиш бор, қуймуч томининг бир қисми интакт – ёнбош суякка бириктирилганича қолади.

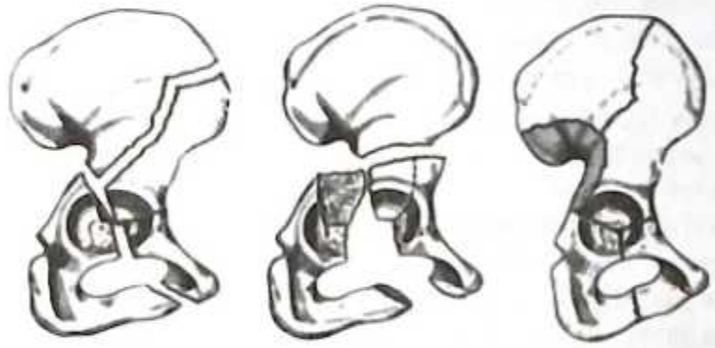

8.35. Олд ва орт колонналар қатнашади. Қуймуч косаси томининг бирорта ҳам фрагменти интакт ёнбош суякка бириктирилмаган (иккала колонна синишлари).

Мальгень туридаги кия ёки диагонал синиш – олд яримҳалқанинг бир тарафдан, орт яримҳалқанинг бошқа тарафдан синиши (8.31-расм*б*ва 8.32-расм).

5. Қуймуч косаси синиши (8.33-8.36-расмлар):

Қуймуч косаси чети синиши; соннинг орқа юқори чиқиши билан бирга келиши мумкин.

Қуймуч косаси туби синиши; соннинг марказий чиқиши – бошчанинг тос бўшлиғи тарафга ичкарига силжиши билан бирга келиши мумкин.



8.36. Тоснинг сон бошчаси протрузияси билан коса орқали синиши.

Симптоматика:

Тос суякларининг четки синиши:сабаблари: бевосита жароҳат, тоснинг киска вақтли эзилиши, мушакларнинг кескин қискариши.

Олд юқори килтикнинг узилиши:

Клиник тасвир: оғриқ, шиш, синикнинг оёкни калталашгандай кўрсатувчи сиртга пастга силжиши; Лозинскийнинг ортга юриш симптоми – олдинга қадам қўйишда сон эгилишининг кескин оғриғи пайдо бўлиши (оёкнинг ортга ҳаракатланиши камроқ оғритади), бемор орқага юради.

Дювернейсиниши(ёнбошсуяк ва куймуч косасининг юқори қисми синиши).

Клиник тасвир: ёнбош суяк қаноти соҳасидаги қорин мушаклари таранглашиши ва перкуссияда кучаювчи оғриқ, тос-сон бўғимида ҳаракатларнинг чекланиши. Қанотнинг юқорига силжишида қиличсимон бўртмадан олд-юқори килтиққача масофанинг қискариши аникланади.

Думғаза ва дум суягининг кўндаланг синиши:

Клиник тасвир: ўтирган холда, ректал текширувда думғаза усти суягининг дистал учини эзганда кучаядиган оғриқлар, дефекациянинг қийинлашуви, думғаза (дум суяги) соҳасидаги шиш, дум суяги (думғаза) дистал фрагментининг патологик ҳаракатчанлиги. Думғаза нервлари шикастланишида пешоб ушламаслик ривожланади ва думбалар соҳаси анестезияси.

Тос ҳалқаси синиши.

Тос ҳалқаси узлуксизлиги бузилмаган синиши:

Сабаблари: бевосита жароҳат, олд-орт йўналишда тос эзилиши (куймуч суяги синиши) ёки катта кўст юкламаси (қов суяги синиши),клиник тасвир: қов соҳасида (қов суяклари синишида) ёки чот оралиғида (куймуч суяклари синишида), пальпацияда, оёқ ҳаракатида, тосни ёндан эзилишида кучаювчи оғриқ; баъзан – ёпишган товон симптоми.

Тос суякларининг тос ҳалқаси узлуксизлиги бузилган синиши:

Сабаблари: билвосита жароҳат–тоснинг олд-орт ёки ён эзилиши, юқоридан йиқилиш, туғрук жароҳати (симфиз узилиши). Тос олд яримҳалқасининг шикастланиши: клиник тасвир: чот оралиғи ва тос соҳасидаги, оёк ҳаракатида, тоснинг олд-орт ва ёндан эзилишида, ёнбош суяклари орасини очиш уринишида кучаювчи оғриқ; Волкович симптоми – қов ва куймуч суякларининг юқори тармоғи синишида бемор курбақа ҳолатида бўлади; симфиз яқинидаги синишда ва унинг узилишида сонлар бирлашган ва бироз эгилган, улар орасини очишга уриниш кескин оғриқ чақиради; ёпишган товон симптоми; баъзан симфиз узилишида суяклар ораси пальпация қилинади.

Рентгенологик текширув (қов суяклари бирлашган бўғим кенглиги 18 ёшда – 6 мм, кейинчалик 2 мм га қискаришини унутмаслик керак).

Орт яримҳалқанинг шикастланишлари:

Клиник тасвир: бемор соғ ёнида ётибди, оёкнинг шикастланиш тарафидаги фаол ҳаракатлар чекланган, оғрикли, оғриқ пальпацияда кучаяди; думғаза-

ёнбош бўғими узилишида ёнбош суягининг ортга силжиган чети пальпацияланади.

Мальгень синиши:

Сабаблари:тос эзилиши, юқоридан йиқилиш.

Клиник тасвир:оғриқ, оёқ функциясининг бузилиши, мояк ҳалтаси, чот оралиғи ва қовук пайи соҳасида қонталашлар, тос ассиметрияси, унинг битта ярмининг юқорига 2–3 см га силжиши – қиличсимон бўртмадан олд-юқори килтиққача масофанинг қискариши, ён эзилиши ёки тос ярмини ажратиш уринишида патологик ҳаракатчанлик кўриниши.

Қуймуч косаси синиши:

Сабаблари:катта кўст соҳасида тоснинг ён эзилиши, катта кўстга юклама.

Клиник тасвир: тос-сон бўғими соҳасида оғриқ ва унинг функциясининг бузилиши (оғриқ ўқ юкламаси ва сонга уришда кучаяди); қўшма чиқишда катта кўст чўққиси Розер-Нелатон чизиғидан юқорида бўлади, оёқ тортилган, бироз эгилган ва ичкарига қайрилган; соннинг марказий чиқишида катта кўст чўкади.

Солиштирма диагноз:

Сон суяги бўйинчасининг синиши, умуртқанинг бел соҳаси синиши.

Кўрик протоколи:

Клиник:

Кўрик, пешоб пуфагининг катетеризацияси (Зельдович текшируви).

Лаборатория усуллари:

мажбурийлари: ҚУТ, ПУТ, қон гуруҳи ва резус-омил,

қўшимчалари: қоннинг биокимёвий таҳлили, қон коагулограммаси.

Ускунавий воситалар: мажбурийлари: тоснинг иккала тос-сон бўғимларини қоплаган олд-орт проекцияли рентгенограммаси, УТТ.

қўшимчалари: тоснинг олд ва орт колонналарга қаратилган қия – 45°ли проекцияли, «кириш» (тоснинг юқори апертурасига)га қаратилган ва «чиқиш»(тоснинг қуйи апертурасига)га қаратилган қия – 40°ли проекцияли рентгенограммаси; компьютер томография; уч ўлчовли компьютер томография, электрокардиография.

Диагноз мезонлари:

Жароҳат олиш механизмини аниқлаш.

Кўрик: бемор оёкларини кериб ва тизза бўғимида бироз букиб орқаси билан ётибди, бу ҳолат **«курбақа позаси»** дейилади **(Волкович симптоми).**

Тос суяги синган беморни ёнбошга ўгиришда, у тез, гўёки беихтиёр, кескин кучаювчи оғриқлар сабабли орқасига ўгирилади **(Волкович симптоми).**

Ёнбош суягининг олд-юқори қилтиғи синишида бемор олдинга юра олмайди, орқага эса юра олади **(Л.И. Лозинский** симптоми – **«ортга юриш»** симптоми**).**

Қов суягининг горизонтал тармоғи синишида **«ёпишган товон»** симптоми (**В.В. Гориневская** симптоми) қайд этилади.

Думғаза синишларида, думбалар соҳасидаги сезувчанлик йўқолишидан ташқари пешоб ушламаслик ҳам бўлиши мумкин (**А.В. Каплан**)

Тос соҳасида кўрик:тоснинг олд яримҳалқаси синишида, кўпинча, мояк халтасига қон қуйилиш кузатилади.

Тоснинг олд ва орт бўлимларининг шикастланишида, одатда, тоснинг ярмини юқорига силжиши ва оёқнинг нисбий калталашиши кузатилади.

Бир думғаза-ёнбош бўғимининг ажралган узилишларида шикастланиш тарафида ёнбош суякларининг орт қилтиклари бироз чиқиб туради, думғазанинг қилтикли бўртмалари чизиғидан масофаси тананинг соғ тарафидагисига нисбатан узаяди.

Синиш жойини аниқлаштириш максадида тос пальпациясига мурожаат этиш мумкин. Одатда, қов симфизи соҳасини, қов ва қуймич суяклари тармоқларини, олд юқори қилтиқ ва ёнбош суякларининг чўққиларини, думғаза ва патологик ҳаракатчанлик мавжуд думғаза-ёнбош бўғимлари соҳасини пальпация қилинади.

Вернейл симптоми – ёнбош суяклари қанотларини икки тарафдан ташқаридан ичкарига эзилганда шикастланиш томондан патологик ҳаракатчанлик қайд этилади.

Ларрей симптоми – ёнбош суяклари қанотларини икки тарафдан ичкаридан ташқарига эзилганда шикастланиш томондан патологик ҳаракатчанлик қайд этилади.

Тос суякларининг силжишсиз синишларида диагноз рентгенологик текширув усулида аниқлаштирилади.

Даволаш:

Тоснинг четки синишлари:

Даволаш: оғриқсизлантириш, оёкни Белер шинасига енгил тортилган ҳолда 3 ҳафтага жойлаштирилади.Синикларнинг сезиларли силжишида – остеосинтез.

Дюверней синиши(ёнбош суягининг ва кўст чаноғи юкори кисмининг синиши).

Даволаш:оғриқсизлантириш – Школьников-Селиванов бўйича тос ичи блокадаси ёки наркотиканальгетиклар, кон йўқотиш ўрнини тўлдириш, Белер шинасида ортопедик режим; сезиларли силжишда тоснинг ён сиртлари эзиб гамакка 4 ҳафтагача ёткизиш.

Думғаза ва дум учининг кўндаланг синиши:

Даволаш: оғриқсизлантириш, беморни каравот остига тахта қўйиб ёткизиш (бел остига кенг ёстикча думғазани ўрингa теккизмайдиган қилиб жойлаштирилади) ёки гамакка (гамакни думғазанинг дистал синиғи ўрингa тегмайдиган қилиб орқа остида курак бурчагидан то синиш жойигача ўтказилади) 3–5 ҳафтага ёткизиш, яллиғланишга карши ва оғриқсизлантирувчи шамчалар,

иссиқ клизмалар, физиотерапия; оғриқ сақланганда пересакрал блокадалар, физиотерапия такрорланади; консерватив даволаш бефойдалигида синиқ бўлаги олиб ташланади.

Тос суякларини тос ҳалқасининг узлуксизлиги бузилмаган синишлари:

Даволаш: анестезия, беморни қаттиқ, тахта қуйилган кроватга ётқизилади; бирёкламали синишларда – оёқлар керилган ҳолда Белер шинасига; иккиёклама синишларда – «қурбақа» ҳолатида. Ётиш режими 4–5 ҳафта.

Тос суякларининг тос ҳалқасининг узлуксизлиги бузилган синишлари:

Даволаш: шокка қарши терапия – тос ичи анестезияси ёки наркотикли анальгетиклар, қон йўқотиш ўрнини босиш, силжишсиз синишларида – Волкович ҳолатида 5-6 ҳафта, 7–10 кунга. ДФ ва физиотерапияни қўшиб олиб борилади;

Қов ва қуймуч суякларининг иккала ёқдан силжишли синишларида (капалак турли синиш) – Волкович ҳолати; фрагментнинг Х-симон силжишидаорқа тарафдан қориннинг тўғри мушакларини бирикиш нуқталарини яқинлаштириш максадида юқорига қўшимча ёстиқлар қўйилади, фойда бермаса – 4–5 кг юк билан скелетли чўзиш; симфиз узилишида – Х симон тортилган гамакда даволаш; консерватив даволаш бефойдалигида шикастланишни операция йўли билан металл таёқчали стабилизациялаш ёки пластинкали остеосинтез.

Орт яримҳалқа шикастланишлари:

Даволаш: беморни Х симон тортилмаган гамакдаги тахтада 8–9 ҳафтага ётқизилади. Силжишли синишларда – скелетли чўзиш; думғаза-ёнбош бўғими силжишли узилиши репозицияси имконсизлигидадумғаза-ёнбош бўғими артродези қўлланилади.

Мальгень синиши:

Даволаш. Шокка карши терапия – тос ичи анестезияси ёки наркотик анальгетиклар, қон йўқотиш ўрнини тўлдириш; силжишсиз синишда – гамакда даволаш, тос ярмининг юқорига ва ичкарига силжишида, силжиш тарафда 8 ҳафта давомида икки баробар скелетли чўзиш, юкни кўпайтириб ўк бўйлаб тортишни, 8-10 ҳафта давомида тортилган ҳолатда чўзилади,гамакни фақат репозициядан кейин қўлланади; юқори ва ичкарига силжишли иккиёклама вертикаль синишда – 10–14 кг юк билан 8–10 ҳафтагача тортилган ҳолатда иккиланган скелетли чўзиш, симфиз узилиши билан бирга келганда репозициядан сўнг 10-12 ҳафта давомида Х симон тортилган гамакда даволаш.

Қуймуч косаси синиши:

Даволаш: оғриқсизлантириш: Школьников-Селиванов бўйича тос ичи блокадаси ёки наркотик анальгетиклар.

Силжишсиз синиш – скелетли чўзиш, ёпиқ репозиция бефойдалигида – остеосинтез (8.37-расм ва 8.38-расм).

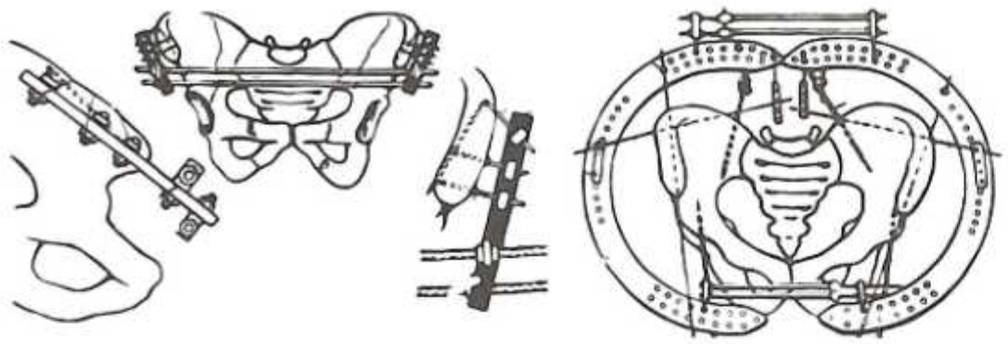

8.37-расм. Тос ҳалқасини ташқи фиксаторлар билан маҳкамлаш схемаси
а – металл таёқчали аппарат билан; *б* – спица-металл таёқчали аппарат билан.

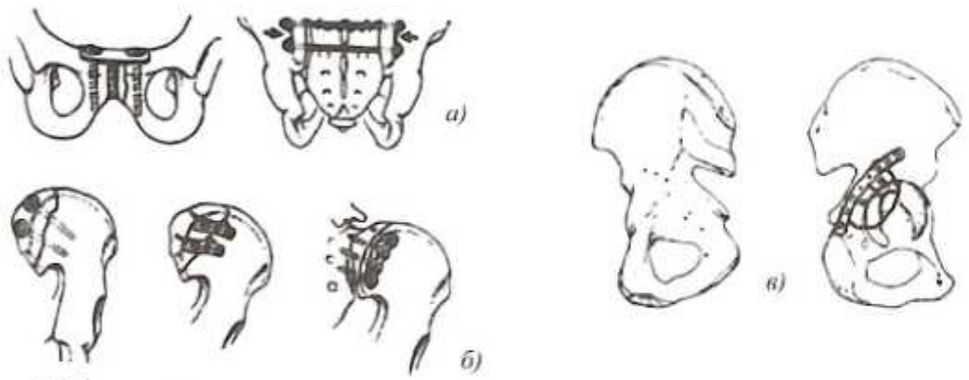

8.38-расм. Тос суяклари ички остеосинтез схемаси: *а* – симфиз узилишида,
б – ёнбош суягининг синишларида, *в* – кўст чаноғи синишларида.

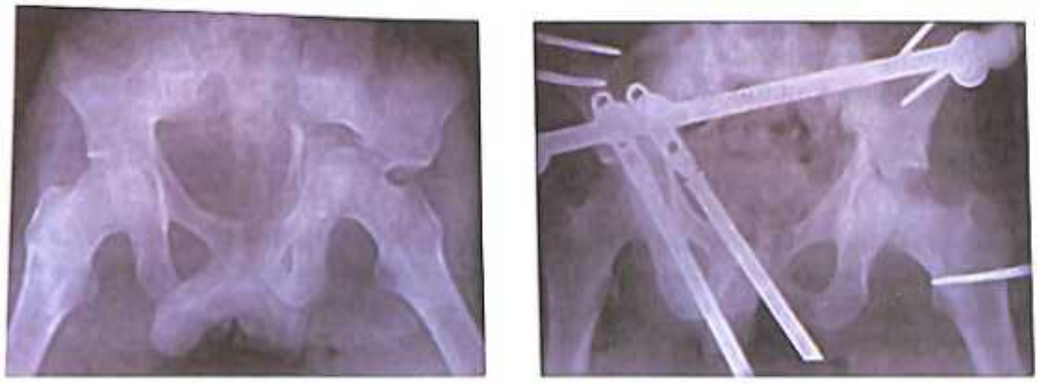

а) *б)*

8.39-расм. Сон бошчаси протрузияси билан тосининг кўст орқали синишининг рентгенологик тасвири: *а* – шифохонага ётишдаги бирламчи тасвир,
б – тос-сон металл тёкчали аппарат қўйилгандан сўнг.

Соннинг марказий чиқиши билан бирга қуймуч коса туби синишларида, сон ўки бўйлаб кўстни иккиланган скелетли чўзиш, суяк орқали компрессион-дистракцион остеосинтези; ёпиқ репозиция бефойдалигида соннинг марказий чиқишини остеосинтез билан очиқ ўрнига солиш ёки эндопротезлаш (8.39-8.42-расмлар).

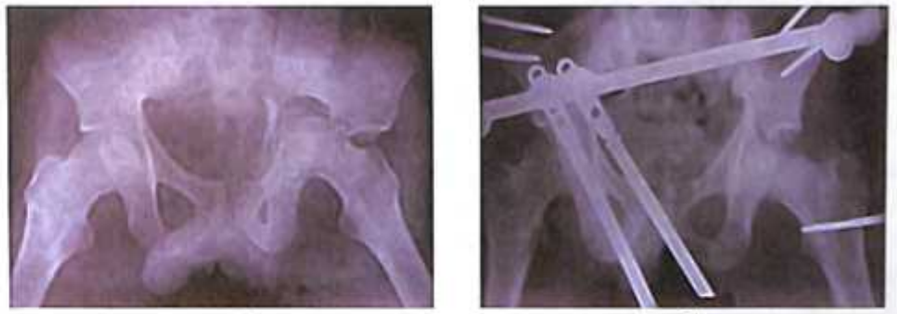

а) *б)*

8.40-расм. Қов суяклари бирлашган ва думғаза-ёнбош бўғимларнинг узилиши – *а*;
Дубров аппарати билан тосни стабилизациялаш натижаси – *б*.

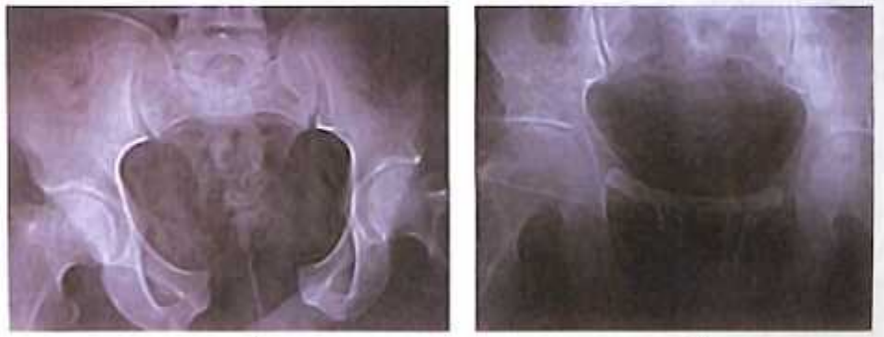

а) *б)*

8.41-расм. Қов суяклари бирлашган бўғим узилишли тос фоторентгенограммаси:
а – остеосинтезгача; *б* – остеосинтездан кейин.



а) *б)*

8.42-расм. Тос суяклари фоторентгенограммаси: *а)* кўстлараро ва кўст орқали синишлар бор; *б)* пластинкали ички остеосинтездан сўнг.

Ташки маҳкамлаш аппаратларини қўллаб килинадиган шошилинч операцияга кўрсатмалар:

– чот оралиғи суякларининг суяклар фрагментларининг силжиши бор иккиланган синишлари;

– куймуч суякларининг суяклар фрагментларининг силжиши бор иккиланган синишлари;

– шу шикастланишларнинг мумкин бўлган турли вариантлари;

– ков суяклари бирлашган бўғим узилишлари;

– таянч-ҳаракат аппарати ва ички аъзоларнинг бошқа шикастланишлари билан қўшма равишда тоснинг бекарор шикастланишлари;

– куймич косаси тубининг соннинг марказий чиқиши билан бўлган синишлари (тос-сон аппаратининг монтажи).

Операция олди тайёргарлиги–операция майдонига санитар ишлов бериш.

Анестезия шакли–умумий оғриксизлантириш (вена ичига, эндотрахеал), орка мия, эпидурал.

Операциядан сўнг юбориш – антибиотиклар, анальгетиклар, НЯҚВ, зарурият бўлса инфузион терапия, операциядан кейинги жароҳатни боғлаш.

Шифохонадан чиқаришдаги тавсиялар:

1. Тураржой травматологи назоратида бўлиш.
2. Волкович позасида 4–5 ҳафта ортопедик режим.
3. Ёток яра ва ўпка асоратлари профилактикаси.
4. Остеопорозни даволаш ва профилактика қилиш.
5. Оғриқсизлантирувчи ва яллиғланишга карши препаратлар.
6. 5 ҳафтадан сўнг рентген-назорат.
7. Тромбоэмболик асоратлар профилактикаси.

ОЁҚ ШИКАСТЛАНИШЛАРИ. ТИЗЗА ҚОПҚОҒИ СИНИШЛАРИ

Шифр МКБ-10. S 82.

Патогенез. Кўпроқ автомобиль жароҳатларида учрайди, жароҳатловчи куч тана тиклигида тизза бўғимида букилган оёқ ўқи бўйлаб таъсир этганда: букилган тиззага йикилганда.

Таснифи. Силжишсиз, силжишли; кўндаланг, бўйига, юкори қисми, пастки кисми, ёпик, очик (8.43-расм, *а* ва б).

Симптоматика. Оғриқ, тизза бўғими соҳасида шиш, патологик ҳаракатчанлик ва тизза усти суяги крепитацияси, тизза бўғимида гемартроз белгилари, тизза бўғимида ростланиш йўқлиги.

Солиштирма диагноз:тизза бўғими пайлари узилишлари ва лат ейишлари, гемартрозлар билан.

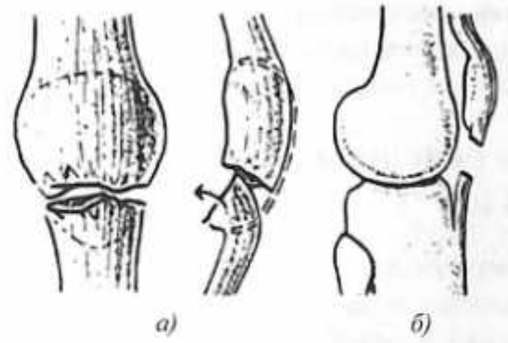

а) *б)*

8.43. Тизза копқоғи синишларининг турли вариантлари схематик тасвири: *а*) пастки кисми; *б)* тизза копкоғи пайининг узилиши.



а) *б)* *в)* *г)*

8.44-расм. Тизза копкоғи суяги синишини операция қилиш вариантлари: *а*) спонгиоз винт васимли; *б*) тизза копқоғи суяги пайлари узилишини тиклаш, – П-симон ва «тамаки халта» чоклари билан тикиш. (Шульцу ва Каплан бўйича); *г*) остеосинтез (Вебер) бўйича.

Алохида диққат – тизза қопқоғи синиши, пай (айникса ён) шикастланишлари билан бирга бўлиши мумкин.

Кўрик протоколи: рентгенография, кўкрак қафаси рентгеноскопияси, қон ва пешобнинг умумий тахлили (зарурият бўлса қоннинг биокимёвий тахлили ва каогулограмма).

Шифохонадан чиқариш мезони. Оғриқ синдромининг, синиш соҳасидаги шишларнинг камайиши. Операциядан кейинги даврнинг текис ўтиши. Узоқ вақт стационар даволашнинг зарурияти бўлса, даволанишни тураржойида тугатиш.

Даволаш. Консерватив – гипс боғлами билан, операцияда – Каплан, Шульц, Вебер (8.44-расм, *а, б, в, г*) бўйича очиқ остеосинтез.

Операция олди тайёргарлиги–операция майдонига санитар ишлов бериш.

Анестезия шакли – регионар, ўтказгичли, умумий оғриқсизлантириш (вена ичига, эндотрахеал), орқа мияга, эпидурал.

Операциядан кейинги иш юритиш – антибиотиклар, анальгетиклар, НЯҚВ, зарурият бўлса инфузион терапия, гипсли иммобилизация, операциядан кейинги жароҳатни боғлаш.

Шифохонадан чиқаришдаги тавсиялар.Тураржойдаги траавматолог кузатувида бўлиш, жароҳатларни боғлаш, антибиотикларни давом эттириш, кальций препаратлари, гипслаш муҳлати 4–6 ҳафта.

СОН СУЯГИ СИНИШЛАРИ

Шифр МКБ-10. S 72.

Аниқлаш: механик омил таъсирида сон суяги яхлитлигининг бузилиши.

Патогенез:жароҳатловчи куч таъсирида бевосита ва билвосита (эгилиш ёки қайрилиш) жароҳат букулишининг ички тарафида учбурчак синиқли синиш. Жароҳатловчи кучнинг букувчи таъсирида винтсимон синиш ҳосил бўлади. Синиқларнинг силжиши мушакларнинг тортишига эмас, жароҳатловчи таъсир кучи ва йўналишига боғлиқ.

Таснифи (8.45-8.47-расмлар):

Жойлашиши бўйича:

I) Сон суяги проксимал учи синишлари:

Бўғим ичидаги:

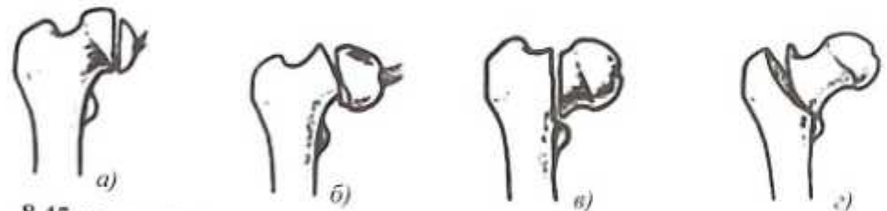

8.45-расм. *а*) бошча синиши; *б*) субкапитал; *в*) трансцервикал; *г*) базал.



8.46-расм. *а*) кўст орқали; *б*) кўстлараро; *в*) кўст ости.

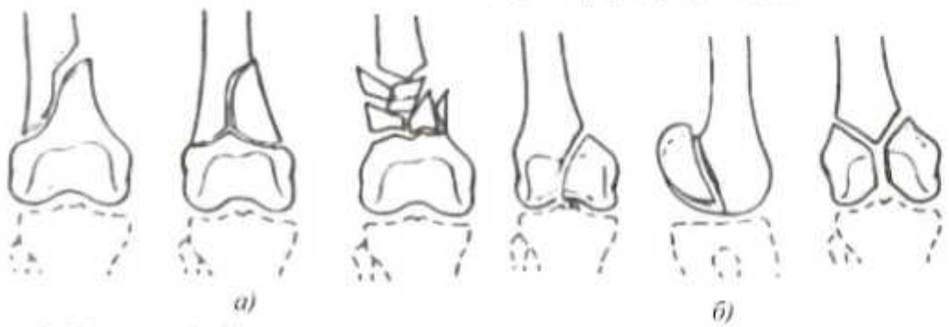

8.47-расм. *а*) дўнгликусти синишлари; *б* – сон дўнгликлари синишлари.

Бўғим сиртидаги:

II) диафиз синишлари:

А) юқори учдан бири.

Б) ўрта учдан бири.

В) қуйи учдан бири.

III) Сон суягининг дистал учи синишлари:

Синиқларнинг проксимал қисмда силжиши хусусиятига кўра:

1) Абдукцион (вальгусли) – бунда бўйинча-диафизар бурчак нормал қолади ёки бироз катталашади. Бундай синишлар доим қоқилган бўлади.

Аддукцион (варусли) – бўйинча-диафизар бурчак кичраяди ва тўғри бурчакка яқинлашади. Бундай синишлар ҳеч қачон қоқилган бўлмайди.

Диафизар қисмда силжиши хусусиятига кўра:

1) кўндаланг;

2) қия;

3) винтсимон;

4) майдаланиб.

Симптоматика:

Сон суяги бўйинчаси синишлари.

Сон суяги бўйинчаси синишларининг барчасида шикоятлар–оғриқ интенсив хусусиятли эмас, чаноқ-сон бўғими ҳаракатига уриниш оғриқни кучайтиради. Кўст синишларидан фарқли ўлароқ,чаноқ-сон бўғими соҳасида гематома бўлмайди, ижобий Гирголава симптоми мусбат (пупарт пайи остида сон артерияси пульсациясининг кучайиши). Суякларнинг орага суқилишли синишларида пупарт пайи остидаги чаноқ-сон бўғимининг олд сиртида бироз чўкиш қайд этилади, орага суқилишсиз синишларда эса, аксинча, олдинга чиқиш қайд этилади. Алис симптоми ўзига хос – шикастланиш томондан соғ тарафга нисбатан катта кўст остига бармоқлар билан чуқурроқ кира олиш имконини берувчи, катта кўст ва ўрта ёнбош суяги орасида жойлашган юмшоқ тўқималарнинг зўриқиши пасайиши. Симптом соннинг кенг фасциясини тортиб турувчи мушаклар ҳамда ўрта думба мушагининг катта кўстнинг юқорига силжиши натижасида вужудга келадиган бўшашишидан юзага келган. Товонга куч бериш чаноқ-сон бўғими соҳасида оғриқнинг кучайишига олиб келади.

Сон бўйинчаси синишлари учун ташқи ротация ҳолати хосдир, кўст синишларидан фарқли ўлароқ оёқнинг ташқарига айланиши тўла эмас ва 45–60° чегарасида ўзгариб туради. Қоқилган синишларда, кўпинча, ташқи ротация бўлмайди. «Ёпишган товон» симптоми мусбат ва бўйинчанинг вальгус синишларида оёқ калталашиши, кўпинча, қайд этилмайди, варус турида оёқнинг 2–4 см чегарасида калталашиши мумкин. Баъзан оёқ тизза бўғимида бироз букилган ҳолатда бўлади, бир хил беморлар оғриқнинг тизза бўғимига иррадиациясини қайд этишади, бу ҳолат кулфловчи ва тери ости нервлари орасида анастомоз мавжудлигидан юзага келади. Варус деформацияли синишларда-катта кўст Розер-Нелатон чизиғидан (куймуч дўнглигини олд юқори қилтиқ

билан боғловчи чизиқ) юқорида бўлади, Шумахер чизиғи киндик пастидан ўтади. Қоқилган синишларда айтиб ўтилган симптомлар бўлмаслиги мумкин, бундай беморлар, то суяк синикларининг қоқилган жойидан чиққунича, бир неча кунлаб юриши мумкин. Бу беморларда энг кўп учрайдиган шикоятлар, ковуқ соҳасидаги оёққа куч келганидаги оғриқларидир. Ташхисни аниқлаш учун чаноқ-сон бўғимининг 2 проекцияли R-графиясини – тўғри ва аксиал – амалга ошириш лозим.

Ҳатто салбий рентгенологик маълумотлар ва давомли оғриқларда тос-сон бўғимининг ҳам R-графияни 10–15 кундан кейин қайтариш керак (бу даврда суяк синиклари қоқилган диагнозланмаган синишларда бўйинча соҳасида суяк тўкимасининг сўрилиши рўй беради ва тасвирда синик чизиғи кўринади).

Сон суягининг кўст синишлари.

Симптомлар деярли сон бўйинчаси синишиникидай, фарки, кўст синишларида чаноқ-сон бўғими соҳасида сезиларли шиш ва соннинг юкори учдан бирининг ташки сирти бўйлаб таркаладиган гематома кайд этилади. Оғриклар интенсивроқ, ташки ротация яққол ифодаланган – оёк кафти ўринга тўлик тегиб туради. Синикларнинг узунлик бўйича силжишида оёкнинг 3–4 см гача калталашиши бор.

Каплан бўйича кўст синишларини 7 кўриниши қабул килинган:

1) кўстлараро арзимас силжишли ёки усиз синиш (қоқилган). Синиш текислиги бўйинча асосига параллел ёки бироз ташқарига қараб ўтади – бўғим капсуласидан сиртда;

2) кўстлараро сезиларли силжишли ва синиклари таркалган синиш (қоқилмаган). Нисбатан кам сохада учрайди. Оёкнинг сезиларли даражали ташки ротацияси;

3) кўст оркали синиш (қоқилган) синиклар орасидаги очилиб турган кенг ёрикли ёки усиз. Бўйинча-диафизар бурчак нормал қолади ёки енгил даражали соха vara ҳосил бўлади. Оёкнинг ўрта даражали ташки ротацияси.

4) Кўст оркали сезиларли силжишли ва бўйинча асоси катта кўст спонгиозасига чукур кирган синиш (қоқилган). Кўпинча, катта кўстнинг майдаланиши ва кичигида синиқ қайд этилади. Соха vara ўта яққол. Ташки ротациянинг катта даражаси.

5) кўст оркали сезиларли силжишли бўйинча асоси катта кўст спонгиозасига кирмаган синиш (қоқилмаган). Соха vara ўта яққол. Кўпинча, майдаланиб, кичик кўст узилиши билан бўлади. Ташқи ротациянинг катта даражаси.

6) кўст оркали – диафизар арзимас силжишли ёки усиз синиш. Синиш, одатда, винтсимон, ва, кўпинча, майдаланиб; катта кўст ва сон диафизининг юкори учдан бирига таркалади. Бўйинча-диафизар бурчак нормал. Ташки ротациянинг ноаник даражаси.

7) кўст оркали – диафизар сезиларли силжишли синиш. Одатда, винтсимон, кўпинча, майдаланиб; катта кўст ва сон диафизининг юқори учдан бирига таркалади. Бўйинча – диафизар бурчак сакланган ёки енгил даражали соха vara қайд этилган, ташки ротация якколмас.

Сон суягининг диафизи синиши.

Синиш жойидаги оғриқларга, шиш ва қон қуйилишига шикоятлар. Шикастланган оёк функцияси кўп ҳолларда бузилган: юриш ва оёққа юклама имконсиз. Оёк деформацияланган ва кўпинча, калталашган, суяк синиклари крепитацияси ва суякнинг патологикҳаракатчанлиги аникланади. Синиклар силжиганда оёкнинг йирик томирлари шикастланиши мумкин, айникса, пастки учдан бир қисм синишларида, бунда периферик синиқ орқага силжиб, тизза ости артериясини шикастлаши мумкин.

Сон дўнгликлари синишлари.

Тизза бўғими соҳаси ва соннинг қуйи қисми оғриқларига шикоят. Тизза бўғими ўлчамлари катталашгандай кўринади. Тизза қопқоғи пайпаслашда ўта ҳаракатчан. Ташки дўнгликсинишида оёқ ташқарига оғади, ички дўнглик синишида болдирнинг ичкарига оғиши рўй беради. Баъзан, синишнинг мураккаб чегараларида, оёқ калталаниши пайдо бўлади. Оёкнинг тизза бўғимида ҳаракатлантиришга уриниш кескин оғриқли бўлади.

Ҳаракатлар чекланган.

Солиштирма диагноз:

Тос суякларининг синиши, чаноқ-сон бўғими лат ейишлари, сон суяги бошчаси чиқиши.

Кўрик протоколи:

Бўйинча синишларидаги анамнез – катта кўст соҳасига йиқилиш. Кам ҳолларда аёлларда кичик тос соҳасига рентгенотерапиядан сўнг бўйинча синишлари, руҳий касалларда хуруж терапиясидаги синишлар ва аскарларда узоқ юришлардан кейин табиатига кўра маршдан сўнг оёқ кафти суяклари синишини эслатувчи беихтиёр бўладиган бўйинча синишибўлади.

Клиник:кўрик.

Лаборатория усуллари:

мажбурийлари: қон ва пешобнинг умумий таҳлили, қон гуруҳи ва резусомил,

қўшимчалари:қоннинг биокимёвий таҳлили, қоннинг коагулограммаси.

Ускунавий воситалар:

мажбурийлари: олд-орқа ва ён проекцияли рентгенограмма.

қўшимчалари: 45° ли бурчак остидаги кия проекцияли рентгенограмма, электрокардиография.

Даволаш:

Сон суяги бўйинчаси синишлари.

Консерватив даволаш:

Ҳозирги кунда узоқ вақт иммобилизацияга асосланган усуллар:скелетли чўзиш, чаноқ– сон гипс боғлами ва ортопедик режим деротацион этикча билан 3 – 4 ойга амалда сурункали пневмония ва ётоқ яралар ривожланиши сабабли қўлланилмайди. Оғир соматик патология сабабли операция имконсизлигида анестезиядан кейин синиш жойларига ўткир оғриқ даврига (5–10 кун) катта болдир суяк бўртигидан скелет чўзишга келадиган эрта иммобилизация

қўлланилади. Биринчи кундан бошлаб нафас гимнастикаси ва ётоқ яралар профилактикаси бажарилади. Беморларни ўринга ўтқазиб симптоматик терапия қилинади. 3 ҳафта давомида беморлар қўлтиктаёқ ёрдамида касал оёққа таянмай юра бошлайди. Бу даволашда битиш рўй бермайди, бу усулининг максади–бемор ҳаётини қутқариш.

Операция қилиш:

Ошиғич кўрсаткичлар асосида қилинади. Операциянинг 2 кўриниши – очиқ (бўғимда) ва ёпиқ (бўғимдан ташқарида) бор. Ёпиқ усул кам жароҳатли ва янги синишларда ўтказилади. Очиқ усулдан, асосан капсулали интерпозицияда ва эски синишларда фойдаланилади.

Ёпиқ остеосинтез маҳаллий анестезия ёки наркоз остида бажарилади. Бир-моментли репозициядан (қоқилмаган синишларни) сўнг Уитмен ёки Лидбеттер усуллари билан спицалар дастаси, шуруплар, компрессловчи пружинали винт, Смит-Петерсен ёки Каплан уч парракли михи ёрдамида суяк синиқлари остеосинтезини рентгенологик назорат (8.48-расм ва 8.49-расм) остида амалга оширилади.

Очиқ остеосинтез: синиқлар репозицияси ва юмшоқ тўқималар интерпозициясини йўқотиш кўз билан назорат қилинади.

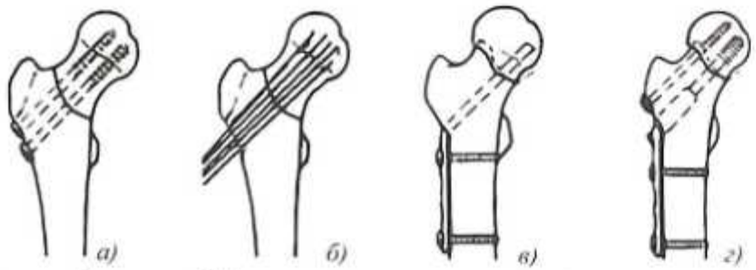

а) *б)* *в)* *г)*

8.48-расм. Сон суяги бўйинчасининг остеосинтези: *а*) спонгиоз винтли; *б*) спицалар дастаси билан; *в*) пластинали; *г*) сон бўйинчаси синишини маҳкамлашнинг аралаш усули – DHS пластинали ва битта спонгиоз винт билан.

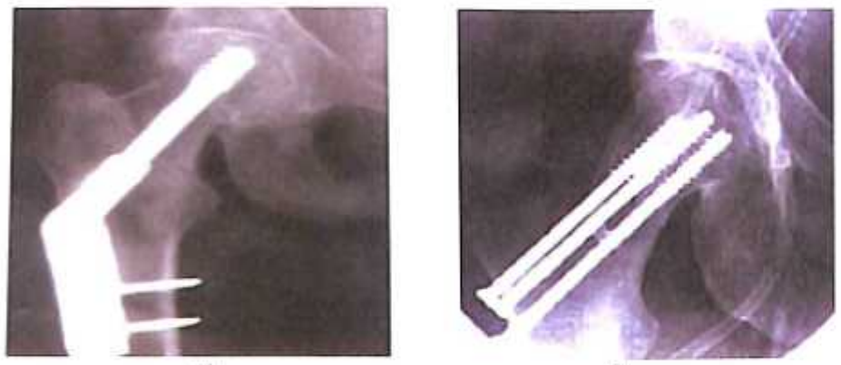

а) *б)*

8.49-расм. Сон бўйинчаси остеосинтезининг рентгенологик тасвири: *а*) DCSпластинали; *б*) спонгиоз винтлар билан.

Суякнинг яхши битиши учун синиқларни максимал яқинлаштириш ва тўлиқ ҳаракатсизлантириш лозим, чунки фақат шу ҳолда дистал синиқдан қайта ўсиб келаётган томирлар қайта бузилмайди, акс ҳолда, сон бошчасининг асептик некрозиёки сохта бўғим пайдо бўлиши рўй беради.

Стабил остеосинтезда беморларга операциядан кейинги даврда қўлтиктаёқлар ёрдамида оёққа таянмай мустақил рухсат беришади, оёққа дозаланган юклама жароҳатдан 3–4 ойдан кейин рухсат берилади.

Кўст синишларини даволаш.

Бу контингент беморларига скелет чўзиш, гипсли боғлама ва остеосинтез қўлланади.

Скелет чўзиш ва кокситли гипс боғлама усулларини қўллашдан асосий мақсад синиқлар силжишининг олдини олиш ва улар битгунча тўғри ҳолатда сақлашдир. Силжишсиз синишларда оёқни тортмай иммобилизациялаш зарур,чунки бунда синиқлар қочиши фақат синиқлар ўртасида диастаз ва соха vara рўй бериш эҳтимоли бор. 3 тур синишда амалга ошиши мумкин,оёқни кучсиз кериш ҳолатида ётқизишади. Битиш муҳлатлари 2,5–3 ой чегарасида ўзгаради.

Катта-кичик кўстларнинг алоҳида синишларини даволаш.

Синиш жойини оғриқсизлантириш 20 мл 2%ли новокаин эритмаси билан амалга оширилади, оёқни 1 ой муддатга иммобилизацияланади, кейин беморга қўлтиктаёқ ёрдамида юришга рухсат беришади. Катта кўстнинг сезиларли силжишларида операция қилинади – операциядан 2-3 ойдан кейин олиб ташланадиган шуруп ёки винт билан маҳкамланади (8.50-8.52 расмлар).

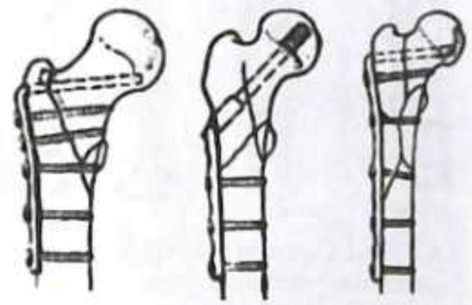

8.50-расм. Сон суяги кўсти синишларининг пластинкали остеосинтези вариантлари.



а) *б)* *а)* *б)*

8.51-расм. Сон суяги кўстости синиши фоторентгенограммалари: *а*) остеосинтезгача ва *б*) кейин Г-симон АО пластинка билан.

8.52-расм. Сон фоторентгенограммаси: *а*)остеосинтезгача ва *б*) кейин DCS фиксатори билан.

Сон суяги диафизисинишларини даволаш.

Сон суяги синишида шок ривожланиши мумкин, шу сабаб шокнинг олдини олиш мақсадида оғриқсизлантириш, кўп қон йўқотганда эса, қон ўрнини босувчилар ёки қон қуйиш лозим. Сон диафизи синишида синикларни мослаштириш мумкин, лекин шу ҳолда ушлаб туриш жуда қийин. Шу сабаб бу турдаги синишларни даволаш учун қўлланади:

1) скелет чўзиш;

2) ички остеосинтез;

3) ташқи маҳкамлаш аппаратлари.

Скелетли чўзиш операцияга монеликлар бўлганида қўлланади. У стандарт Белер шинаси ёрдамида амалга оширилади. Бунда спицалар катта болдир суяги нотекисликлари ёки сон суяги метафизи орқали ўтказилади. Сон

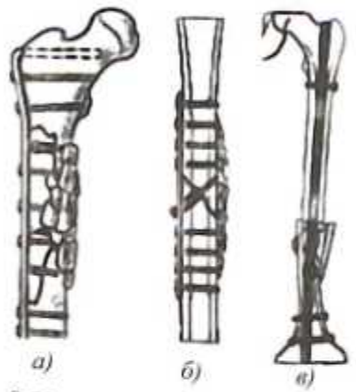

а) б) в)

8.53-расм. Сон суяги диафизи остеосинтези вариантлари: *а, б*) пластинкали; *в*) интрамедулляр блокловчи штифт билан.

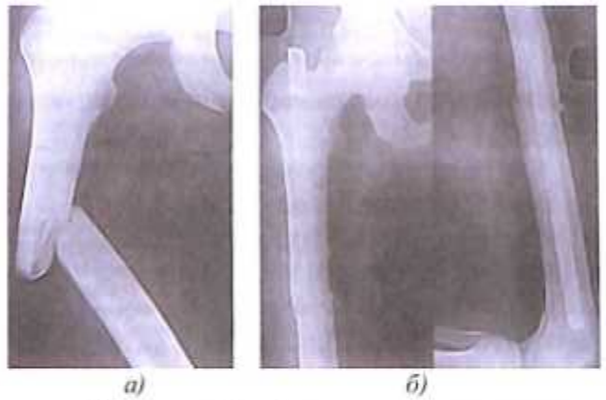

а) б)

8.54-расм. Сон фоторентгенограммаси: *а* – соннинг ўрта учдан бирида қия синишнинг Кюнчер туридаги штифтли очиқ остеосинтезигача ва *б*) кейин.



а) б)

8.55-расм. *а*) сон диафизи сегментар синиши; *б*) ёпиқ антеград UFN остеосинтез натижаси, блоклаш билан.



а) б)

8.56-расм. Соннинг қуйи учдан бирида кўндаланг синиши (*а*). Блокланган металл таёқчали ретроград остеосинтез натижаси (*б*).

суяги диафизи синишларини даволашнинг асосий воситаси операциядир. Остеосинтез штифтлар ёрдамида амалга оширилади. Сивашнинг штифт штопори, Дубовнинг металл таёқчали, пластинали штифти (8.53-8.57-расмлар).

Сон суяги дистал учи синишларини даволаш (8.58-8.62-расмлар).

Оғриқсизлантириш амалга оширилади. Тизза бўғимида қон бўлса, уни бўғим пункцияси ёрдамида олиб ташланади. Силжиш йўқлигида қовуқ бурмасидан товонгача гипсли коксид боғлама қўйилади. Бунда тизза бўғими 170° ли бурчак остида букилган бўлиши керак. Иммобилизация давомийлиги 4 ҳафта. Гипс олингач даволаш физкультураси бошланади.



8.57-расм. Соннинг юқори ва ўрта учдан бирида винтсимон майдаланиб синиш блокланувчи штифт билан остеостинтезгача ва кейин.

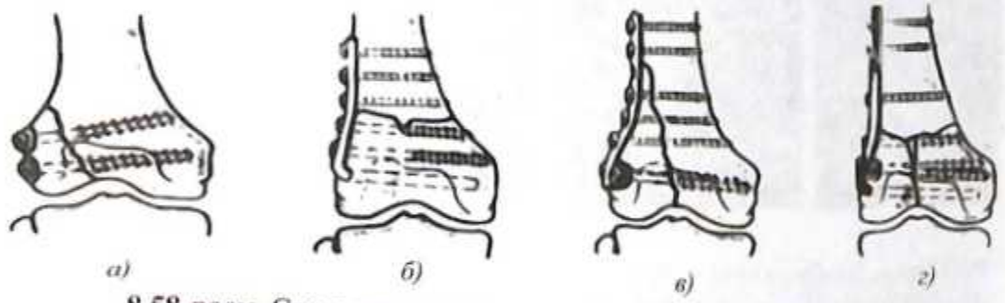

а) б) в) г)

8.58-расм. Сон суяги дистал учининг остеосинтез вариантлари: *а*) спонгиоз винтлар билан; *б, в, г*) пластинка билан.



а) б)

8.59-расм. Сон суяги дўнглигининг майдаланиб синиши фоторентгенограммаси (*а*), остеосинтез натижаси (*б*).



а) *б)*

8.60-расм. *а*) сон ташки дўнглигининг силжишли вертикал синиши фоторентгенограммаси; *б*) очик репозиция ва уч винтлик остеосинтезнинг натижаси.

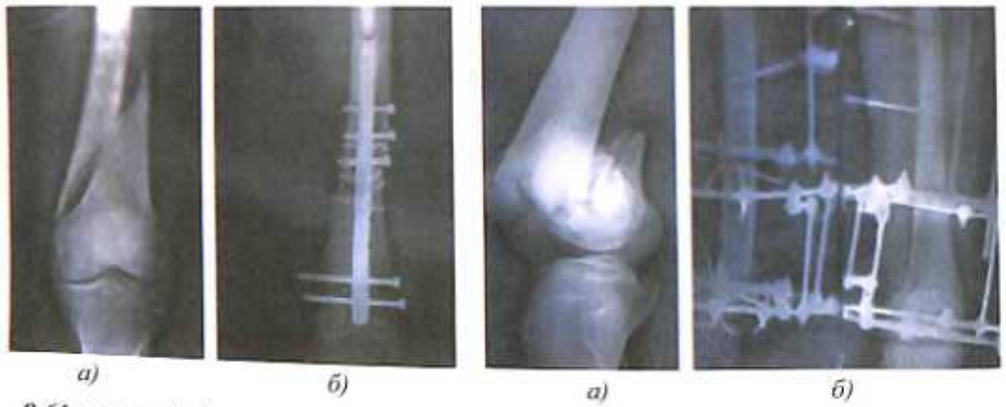

а) *б)*

8.61-расм. *а*) дўнгликусти синиши; *б*) очик репозиция ва дўнгли кусти (ретроград) михи ва 2 та серкляж симли чоклар билан остеосинтез натижаси.

а) *б)*

8.62-расм. *а*) дўнгликларнинг майдаланиб синиши; *б*) Илизаров бўйича остеосинтездан кейин.

Синиклар силжиши бўлганида улар маҳаллий оғриксизлантириш ёки кўпинча, ўтказгичли анестезия остида бир моментли мослаштирилади (репозиция). Синикларни мослаштириб бўлгач, 4 ҳафтага гипс боғлама қўйилади. Муваффакиятсиз репозицияда операция қилинади. Узилган дўнгликни сон суягига винтлар ёрдамида маҳкамланади. Синиклар операцияли маҳкамланганларидан сўнг 3 ҳафта муддатга иккита гипс лонгета қўйилади. Кейин даволаш физкультураси тайинланади. Оёққа тўлиқ куч бериш 2,5–3 ойдан кейин мумкин. Шунингдек, скелет чўзишдан ҳам фойдаланилади.

Биринчи кундан бошлабок функция бузилмаслиги учун тизза бўғими харакатлари тайинланади. Суякни скелет чўзиш муддатлари икки ойга якин. Оёкка тўлиқ куч бериш 5–6 ойдан кейин мумкин.

Операция олди тайёргарлиги (операция қилиш муддати шикастланиш зонасидаги реактив ўзгаришларнинг камайиши динамикаси асосида 3–5 кун индивидуал аниқланади) – операция майдонига санитар ишлов бериш.

Анестезия шакли: умумий оғриксизлантириш (вена ичига, эндотрахеал), орқа мияга, эпидурал.

Операциядан кейинги иш юритиш: антибиотиклар, анальгетиклар, НЯҚВ, зарурият бўлса инфузион терапия, гипсли иммобилизация, операциядан кейинги жароҳатни боғлаш.

Шифохонадан чиқаришдаги тавсиялар:

1. Тураржой травматологи назоратида бўлиш.
2. 12 ҳафта давомида ортопедик режим.
3. Ёток яра ва ўпка асоратлари профилактикаси.
4. Остеопорозни даволаш ва профилактика қилиш.
5. Оғриксизлантирувчи ва яллиғланишга карши препаратлар.
6. 12 ҳафтадан сўнг рентген-назорат.
7. Тромбоэмболик асоратлар профилактикаси.

БОЛДИР СИНИШЛАРИ

Шифр МКБ-10. S 82.

Болдир суяклари ва ошик-болдир бўғими синишлари.

Аниқлаш:механик омил окибатида болдир (катта болдир ва кичик болдир) суяклари яхлитлигининг бузилиши.

Патогенез:

Сабаблари:

Бевосита (масалан, бампер синиши) ва билвосита (эгилиш ёки буралиш) жароҳат.

Жароҳатловчи кучнинг эгувчи таъсирида – қийшайишнинг ички тарафида учбурчак синикли синиш.

Жароҳатловчи кучнинг бурувчи таъсирида – винтсимон синиш – суяклар синиш жойлари қарама-қарши тарафларда (катта болдир суяги – қуйи, кичик-болдирники – юқори учдан бирда), синиклар силжиши мушаклар тортишига эмас, балки жароҳатловчи таъсир кучи ва йўналишига боғлиқ.

Тўпиқ суяклари синишлари.

Сабаблари: бевосита ва билвосита (кучли бурилиш, оёк кафтини келтириш, кочириш) жароҳатлар.

Таснифи:

Жойлашиши бўйича:

I. Юкори кисм синишлари (8.63-расм):

1) Катта болдир дўнгликлари синишлари;

2) Катта болдир бўртмаси синишлари;



8.63-расм. Болдир суяклари проксимал кисми синиш вариантлари.

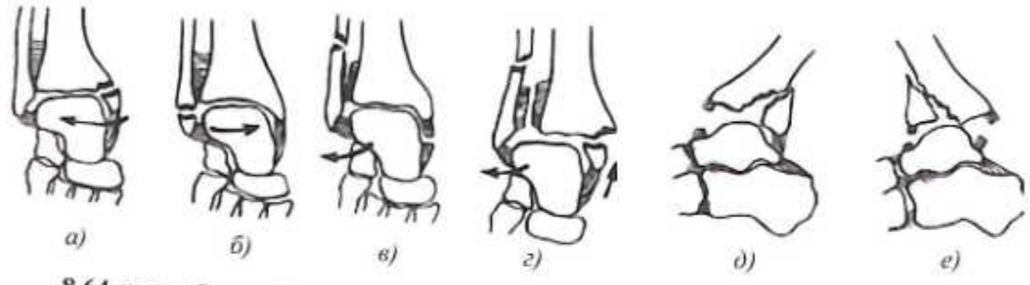

а) *б)* *в)* *г)* *д)* *е)*

8.64-расм. Ошик-болдир соҳаси синишлари: *а) – б)* тўпик суяги синишлари, *в) – г)* – Дюпюитрен синишлари; *д) – е)* – Потта-Десто синишлари.

3) кичик болдир бошчаси синишлари;
4) кичик болдир бўйинчаси синишлари.

II. Болдир суягининг ўрта қисми – диафиз синишлари:
1) катта болдир суяги синиши;
2) кичик болдир суяги синиши;
3) болдирнинг иккала суяги синиши (диафизнинг юқори, ўрта ва қуйи учдан бирининг).

III. Болдир суягининг қуйи қисми – ошик-болдир бўғими соҳаси синишлари (8.64-расм):
1) тўпиқ суяги синиши (ички ёки ташқи);
2) пронацион синиш,Дюпюитреннинг тўлиқ тугалланган синиши;
3) Дюпюитрен туридаги синиш (тугалланмаган пронацион синиш);
4) супинацион синиш (тугалланган ёки тугалланмаган);
5) Потта-Десто синиши – пронацион ёки супинацион синишга қўшма катта болдир суяги олд ёки орт четининг.
6) Синиш чиқиш – тўпиқ синишига қўшма оёқ панжа чиқиши.

Симптоматика:

Катта болдир суяги дўнгликлари синишлари.

Битта дўнглик ҳам, иккаласи ҳам синиши мумкин. Синишлар силжишли ёки силжишсиз бўлиши мумкин. Жароҳат механизми, кўпинча, тўғри–юкоридан тўғриланган оёкка, оёкни чап ёки ўнгга оғдириб ҳамда тиззага йиқилиш.

Клиник белгилари:

Пациент синиш соҳасидаги оғриқлар ва тўқималарнинг шишишидан шикоят қилади. Дўнгликлар синишида тизза бўғимига қон қуйилади – гемартроз. Агар ички дўнглик синган бўлса, болдир ичкарига оғади. Катта болдир суягининг ташқи дўнглиги синишида болдир ташқарига оғади.

Кўрикда тизза бўғими ўлчамлари катталашган. Тизза бўғими ҳаракатлари чекланган ва оғриқли. Аник диагнозни рентген тасвирлар ёрдамида қўйилади.

Катта болдир суяги бўртмаси синиши.

Клиника белгилари:

Катта болдир суяги буртмаси соҳасидаги оғриқлардан шикоятлар. Болдир эгилиши катта болдир суягининг дўнгликларига бириктирилган пайлар порцияси ҳисобига сакланиши мумкин. Пайпаслашда катта болдир нотекислиги соҳасида оғрик аниқланади, бу соҳада болдир деформацияси бўлиши мумкин.

Кичик болдир суяги бошчаси ва бўйинчаси синиши.

Клиник белгилари:

Синиш соҳасида оғриқлар. Бунда болдир функцияси амалда бузилмайди. Лекин кичик болдир суяги юқори қисмининг синишларида кичик болдир нерви, тизза бўғими ташқи ён пайи ёки катта болдир олд артериясининг шикастланиши кўринишидаги асоратлар вужудга келиши мумкин.

Болдир диафизи синишлари.

Клиник белгилари:

Кичик болдир суяги синишларида оёқ ҳаракатлари тўлиқ ҳажмда сақланиши мумкин, лекин периферик синиқ ташқарига бурилади ва уни тери устидан пайпаслаб билиш мумкин. Болдирнинг иккала суяги синишларида болдир конфигурацияси бузилган, оёқ функцияси йўқолган, юриш имконсиз.

Тўпиқ синишлари.

Клиник белгилари:

Ошик-болдир бўғими соҳасида оғрик. Синиб чиқишларда оёқ қўйиш имконсиз. Лекин тўпиқнинг алоҳида синишида оёқ панжа таянч функциясини сақлаб қолиш мумкин. Бунда оёқ панжасини ичкарига ва ташқарига буриш оғриқларнинг кескин кучайишига олиб келади. Кўрикда оёқ панжа соҳасида шиш аниқланади. Пайпаслашда оёқ панжа оғриқли.

Тўпиқ синиши диагнози рентгенологиктекширувда аниқлаштирилади. Рентген тасвирларда диққатни нафақат синиш чизиғига, балки «ошик-болдир бўғими вилкаси» га ҳам қаратилади. Болдир-товон бўғими вилкаси катта болдир суягининг қуйи сирти, тўпиқнинг ён бўртиқлари ва пастдан тўпиқ суягининг юқори қисмидан ташкил топган. Болдир-товон бўғими вилкаси кенгайишида рентген тасвирда болдир-товон бўғими пайлари узилиши борлиги ёки ташқи тўпиқ силжиши тахмин қилинади.

Солиштирма диагноз: юмшоқ тўқималарнинг лат ейишлари, пайлар дисторсияси (фарқи – ундан узоқда ёндан эзишда жароҳат жойида оғрик пайдо бўлиши).

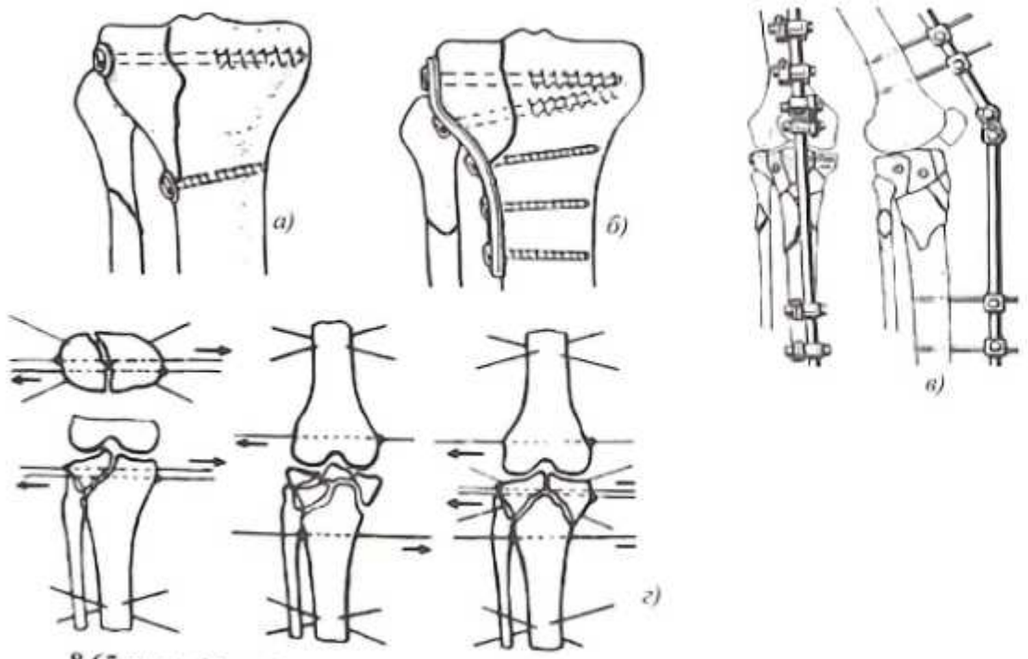

8.65-расм. Каттаболдир суяги проксимал кисми остеосинтези вариантлари: *а*) винтларли; *б*) пластинкали; *в*) майдаланиб синишда винтлар билан ва ташқи маҳкамлаш стерженли аппарат билан остеосинтез; *г*) Илизаров бўйича.

Кўрик протоколи: Клиник кўрик.

Лаборатория усуллари:

мажбурийлари: кон ва пешобнинг умумий тахлили, қон гуруҳи ва резус-омил.

Қўшимчалари: қоннинг биокимёвий тахлили, қоннинг коагулограммаси.

Ускунавий воситалар:

мажбурийлари: олд-орт ва ён проекцияли рентгенограмма.

қўшимчалари: 45°ли бурчак остида кия проекцияли рентгенограмма, электрокардиография.

Ташхис мезони: шикоятлар, жароҳат олиш механизми, симптоматика – шиш, деформация, болдирнинг шикастланган соҳасида патологик харакатчанлик, диагнозни рентгенологик текширувда аниклаштириш.

Даволаш: (8.65-расм).

Катта болдир суяги дўнгликларининг синиши.

Синиш жойини оғриксизлантириш. Тизза бўғимига қуйилган қоннинг хажми кўп бўлганда бўғим функцияси оркали қон олиб ташланади.

Агар рентген текширувда силжиш аникланмаса, соннинг юқори учдан бирдан тўпик соҳасигача гипс боғлами қўйилади. Бунда тизза бўғими букик ҳолда бўлади.

Синиқлар силжиши аниқланганда уларни мослаб йиғилади. 6-7 ҳафтага гипс боғлами қўйилади. Агар синикларни йиғиш имкони бўлмаса, скелетли чўзиш қўлланилади. Илизаров аппарати ёрдамида суяк орқали остеосинтез амалга оширилади. Айниқса майдаланиб синишларда. Катта болдир суяги дўнглигининг мураккаб синишларида суяк синиқларини винтлар ва пластиналар ёрдамида маҳкамланади. Даволашнинг аралаш усуллари қўлланилади.

Катта болдир суяги бўртмасининг синиши. Агар силжиш бўлмаса ва болдирнинг букилиш функцияси сакланган бўлса, болдирга болдир суягининг юкори учлигидан тўпиқ соҳасигача бир ойчага гипс боғлами қўйилади. Агар силжишли синиш бўлса, катта болдир суяги бўртмаси суякка винт билан маҳкамланади, сон тўрт бошли мушагининг пайи эса тикилади.

Кичикболдир суяги бошчаси ва бўйинчасининг синиши. Кичик болдир суяги бошчаси ва бўйинчасининг синишини даволаш консервативдир. Томир ва нервлар томонидан асоратлар операция талаб этиши мумкин.

Болдир диафизи синишлари.

Синиш жойини маҳаллий анестетик эритмаси ёрдамида оғриксизлантирилади. Агар силжиш бўлмаса ёки арзимас бўлса, соннинг ўрта учлигидан оёқ панжа бармоқлари учигача гипс боғлами қўйилади. Иммобилизация мухлати 3 ой.

Кичик болдир суяги силжишсиз синишларида гипс боғлами 2–3 ҳафтага қўйилади. 1–2 ҳафтадан кейин шикастланган оёққа дозали куч бериш тайинланади.

Болдирнинг иккала суяги синишларида соннинг ўрта учлигидан оёқ панжа бармоқлари учигача 2 ойга циркуляр гипс боғлами қўйилади (юқори учдан бир қисмидаги синишларда) ва 3 ойга болдирнинг қуйи учлигидан синишларда.

Суяк синиқларининг силжишида репозиция килинади. Репозиция ортопедик столда қўл билан амалга оширилади. Кейин назорат рентген тасвирини олиб, 3 ойга гипс боғлами қўйилади.

Агар синиқларни тўғри ҳолатда ушлаб қолиш имкони бўлмаса, скелетли чўзиш қўлланилади. Кейин болдирга гипс боғлами қўйилади ёки синишни стабилизациялаш учун операция қилинади.

Майдаланган, мураккаб синишларда, синиш жойидаги жароҳат соҳасида йирингли асоратлар бўлганида Илизаров аппарати ёрдамида остеосинтез амалга оширилади. Бу даволаш усули жароҳат юзасини парваришлаш, шунингдек, болдирга тез битирувчи барвақт куч бериш имконини беради (8.66- ва 8.67-расмлар).

Катта болдир суяги дистал қисмининг синишларини даволаш.

Скелет чўзиш ёрдамида амалга оширилади. Агар синикларни мослаб йиғиш имкони бўлмаса, ҳар хил турли пластиналар, винтлар ёрдамида ички остеосинтез қўлланилади. Бунда катта болдир суягининг нормал узунлиги ва ошик-болдир бўғимининг юзасини тиклаш зарур. Илизаровнинг суяк орқали остеосинтез аппаратидан фойдаланиш яхши натижалар беради.

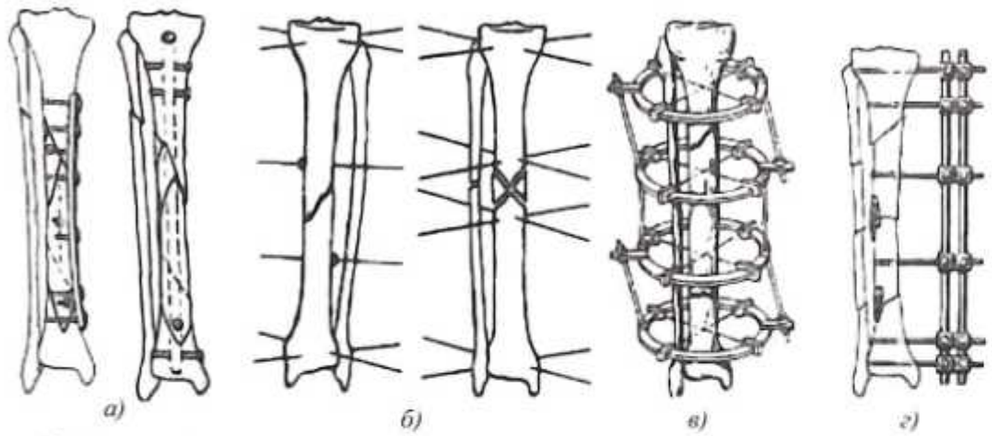

8.66-чизма. Болдир суяклари остеосинтез вариантларининг схематик тасвири *а*) пластинкали; *б*) интрамедулляр штифтли; *в*) Илизаров бўйича; *г*) ташқи маҳкамлаш стерженли аппарат билан.

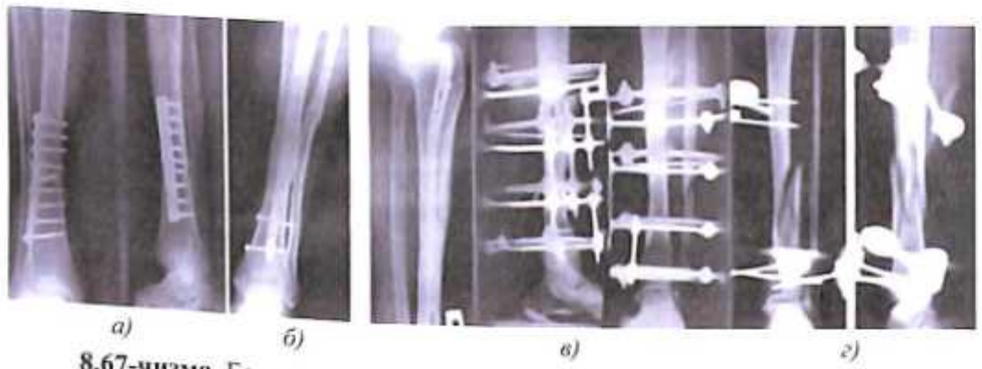

8.67-чизма. Болдир суяклари диафизи остеосинтез вариантларининг рентгенологик тасвири: *а*) пластинкали; *б*) интрамедулляр штифтли; *в*) Илизаров бўйича; *г*) стерженли аппарат билан.

Синиш жойини маҳаллий анестетик эритмаси ёрдамида оғриқсизлантирилади. Агар силжиш бўлмаса ёки арзимас бўлса иммобилизация муҳлати 3 ой.

Тўпиқ синиши.

Синиш жойини маҳаллий анестетик эритмаси ёрдамида оғриқсизлантирилади (новокаин, лидокаин). Ташқи тўпиқнинг алоҳида синишларида болдирнинг юқори учлигидан оёқ панжа бармоқлари учигача гипс боғлами қўйилади.

Иммобилизация муҳлати 3 ҳафта.

Иккала тўпиқ синишларида ёки иккала тўпиқ синишлари билан қўшма синиқлар силжишларисиз ва рентген тасвирда ошиқ-болдир бўғими бўшлиғи («ошиқ-болдир бўғими вилкаси») кенгайишисиз катта болдир суягининг қуйи

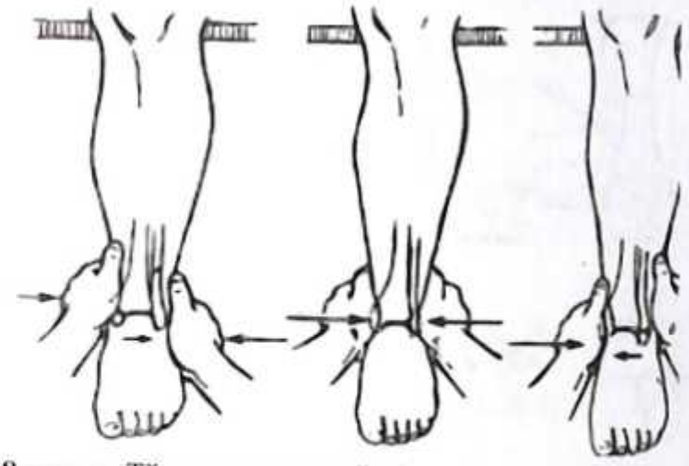

8.68-чизма. Тўпиқ синишида қўл билан ёпиқ репозиция усули.

учи (эпифизи) орқа қисмининг синишида соннинг ўрта учлигидан бармоқлар учигача, тизза бўғимини ҳам қоплаган гипс боғлами қўйилади. Бир ойдан сўнг гипсни тизза бўғими соҳасидан олинади, аммо «гипс этикча» яна 6 ҳафтача туради.

Агар рентген тасвирда синиқлар силжиши аниқланса, мослаб йиғилади (бир моментли репозиция). Синиқлар йиғилгач, оёққа соннинг ўрта учлигидан бармоқлар учигача гипс қўйилади. Бунда оёқ панжа ҳолати синиш турига боғлиқ. Иммобилизация муҳлати 6 ҳафта. Репозициядан сўнг бир ҳафта ўтиб назорат рентген текшируви ўтказилади (8.68-расм).

Операция синиқларни йиғиш, агар синиқлар репозициясида ошиқ-болдир бўғими вилкасининг кенгайишини йўқотиш иложи булмаса ўтказилади. Синиқларни маҳкамлаш учун винтлар, пластиналар қўлланилади. Одатда, ички тўпиқни винт, ташқисини – пластина билан маҳкамланади. Агар катта болдир ва кичик болдир суяклари орасидаги пайларнинг узилиши пайдо бўлса – суякларни спонгиоз винт билан бириктирилади. Операциядан кейин гипс этикчани 6 ҳафтага қўйилади (8.69-8.71-расм).

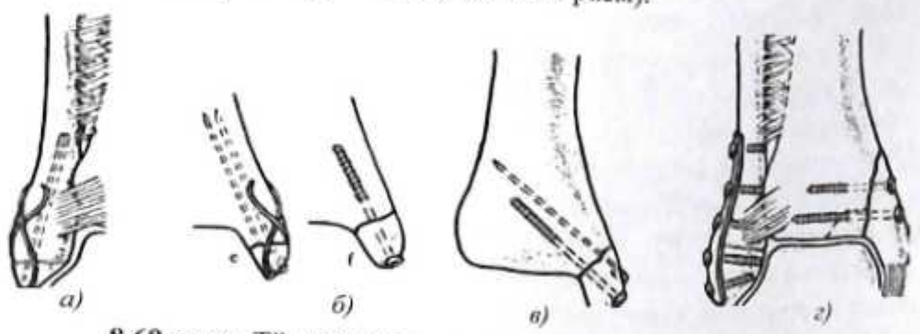

8.69-расм. Тўпиқ синишларида ички остеосинтез усуллари: *а*) спицали ва тортиб турувчи симли; *б*) винтли; *в*) винтли ва спицали; *г*) винтларли ва пластинкали аралаш остеосинтез.

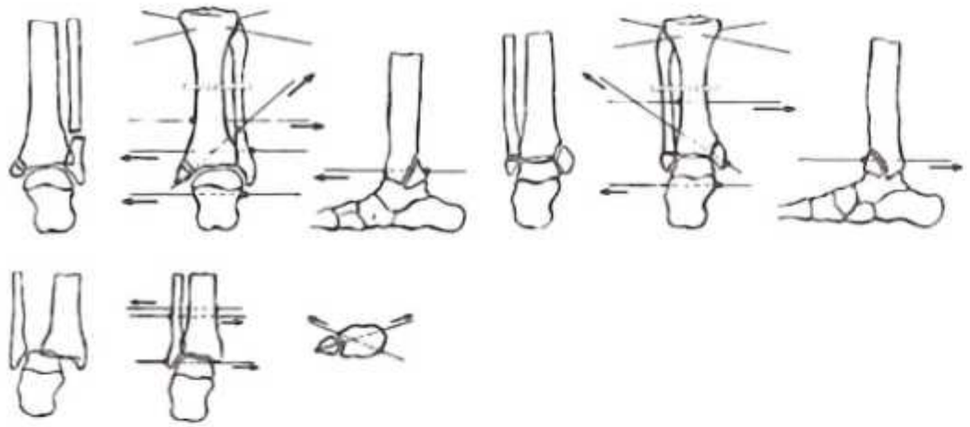

8.70-чизма. Тўпиқ синишларининг турли вариантларида Илизаров бўйича ташқи остеосинтез усули.

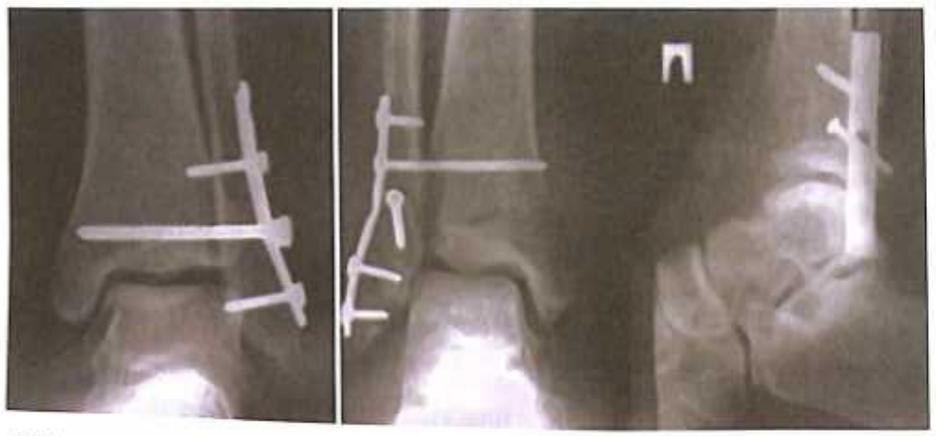

8.71-чизма. Болдираро синдесмоз узилишида ташқи тўпиқнинг остеосинтези вариантлари рентгенограммалари.

Операция кўрсаткичлари:

– болдир синишлари томир-нерв шикастланиши билан;

– очиқ синишда суяк фрагментларининг силжиши;

– болдирнинг жарохатли ампутацияси.

Операция олди тайёргарлиги (операция қилиш муддатлари шикастланиш зонасида реактив ўзгаришлар камайишининг динамикасига кўра 3–5 кун индивидуал аниқланади) – операция майдонига санитар ишлов бериш.

Анестезия шакли– регионар, умумий оғриқсизлантириш (вена ичига, эндотрахеал), орқа мияга, эпидурал.

Операциядан кейинги давр – антибиотиклар, анальгетиклар, НЯҚВ, зарурият бўлса инфузион терапия, гипсли иммобилизация, операциядан кейинги жарохатни боғлаш.

Шифохонадан чиқаришдаги тавсиялар:

1. Тураржой травматологи назоратида бўлиш.
2. 4–12 ҳафта давомида ортопедик режим.
3. Ётоқ яра ва ўпка асоратлари профилактикаси.
4. Остеопорозни даволаш ва профилактика қилиш.
5. Оғриқсизлантирувчи ва яллиғланишга қарши препаратлар.
6. 4-6 ҳафтадан сўнг рентген-назорат.
7. Тромбоэмболик асоратлар профилактикаси.

ОЁҚ ПАНЖАСИ СУЯКЛАРИ СИНИШЛАРИ

ОШИҚ СУЯГИНИНГ СИНИШИ
Шифр МКБ-10. S 92.1.

Аниқлаш: механик омил таъсирида ошиқ суяги яхлитлиги бузилиши.

Патогенез: ошиқ суяги орт бўртмасининг алоҳида синишлари оёқ панжа остининг кескин букилишида вужудга келади. Ошиқ суяги танасининг (компрессион) синишлари, асосан, баландликдан тўғри бурчак остида турган оёқ панжага йиқилишда вужудга келади. Ошиқ суяги танаси катта болдир суяги бўғим юзаси ва товон суяги орасида эзилиб синади.

Таснифи:

I. Орт бўртманинг алоҳида синишлари: 1) силжишсиз; 2) силжишли.

II. Орт бўртма бўйинчасининг синишлари: 1) силжишсиз; 2) ошиқ ости бўғимининг силжиши билан; 3) ошиқ суяги танасининг оркага ташқарига чиқиши билан.

III. Ошиқ суяги танасининг синишлари: 1) силжишсиз; 2) компрессион.

Симптоматика:

Ахилл пайи эзилганда ва ошиқ-болдир бўғими ҳаракатларида оғриқ хусусияти. Рентгенограммадаги ён проекцияда бу суяк ва ошиқ суяги контурлари текис, синишдагидай аррасимон эмас. Ошиқ суяги бўйинчасининг силжишсиз ва чиқишсиз синишлари, кўпинча, аниқланмайди. Оёқ панжанинг орқа тарафида болдир – ошиқ бўғимига яқинроқ ва ахилл пайи соҳасида шиш қайд этилади. Беморлар оғриқ сабабли оёқни босолмайдилар. Ошиқ суягининг орқа сиртини ён томондан эзилганда оғриқ кучаяди. Айниқса, оёқ панжанинг ортга букилиши оғриқли. Товонга аста уриб қўйиш ҳам ошиқ суяги соҳасида оғриқ беради.

Алоҳида диққат:

Болдир ошиқ бўғими ортида, ахилл пайи остида, синик сезилади; устидаги тери таранг ва рангсиз. Тери некрози бўлиши мумкин. Баъзи ҳолларда ортиқча чўзилиш оқибатида тери ёрилади.

Солиштирма диагноз:

Ошиқ суягининг чиқишларидан, оёқ панжанинг лат ейишларидан, болдир – ошиқ бўғими пайлари чўзилишидан, бу соҳадаги қўшимча суяклардан.

Кўрик протоколи:

Клиник:

Кўрик, оёқ панжа ва болдир – ошиқ бўғими соҳалари пальпацияси.

Лаборатория усуллари:

мажбурийлари: қон ва пешоб умумий таҳлили, қон гуруҳи ва резус-омил.

Қўшимчалари: қоннинг биокимёвийтахлили, қон коагулограммаси.

Ускунавий воситалар:

мажбурийлари: оёқ панжа ва болдир – ошиқ бўғимининг 2 проекцияли рентгенограммаси. **Қўшимчалари:** кўкрак қафаси рентгенограммаси, электрокардиография.

Ташхис мезонлари: жароҳат олиш механизмини аниклаш.

Бемор кўриги:

Бемор ҳолати фаол, деформация, шиш, болдир – ошиқ бўғими соҳасида қон қуйилиши, суяк крепитациясининг патологик ҳаракатчанлиги. Ташхис бажарилган рентгенограммадан аникланади.

Даволаш:

Ошиқ суяги бўйинчасининг силжишсиз синишларида тиззагача оёқ панжа ва болдир – ошиқ бўғими соҳаларига диққат билан мослаб гипс боғлами қўйилади. Беморга қўлтиқтаёқ билан оёққа куч бермай юришга рухсат берилади. 6–8 ҳафтада гипс боғлами олинади. Илиқ ванналар, даволаш гимнастикаси ва массаж тайинланади. Оёққа куч беришга жарохатдан сўнг 10–12 ҳафта ўтгач рухсат берилади, супинатор қўйиш мажбурий. Ишлаш қобилияти 2,5–3 ойда тикланади.

Тананинг ортга ва ичкарига тўлиқ чиқиши ошиқ суяги бўйинчасининг синишларини ўрнига солиш катта қийинчиликлар туғдиради ва умумий оғриксизлантириш билан амалга оширилади. Бемор чалқанча ётган. Тизза бўғими тўғри бурчак остида букилган. Чойшаб ёрдамида сонга қарши чўзиш ташкил этилади. Хирург ёки ёрдамчиси бир қўли билан товондан чўзиб, оёқ панжанинг олд кисмини ушлаб турган иккинчиси билан, бир вақтнинг ўзида оёк панжа ортини ичкарига буриб, кучли орка букилишни амалга оширади. Бу вақтда шериги I бармоқ билан ахилл пайининг ташқи чети ортидан тўпиқ бўғимига, уни олдинга буриш мақсадида, босим ўтказади. Хирург болдир-ошиқ бўғимида ост қисм букилишини бажаради.

Шундан сўнг оёк панжанинг эквинус ҳолатида гипс боғлами қўйилади.

Операция килиш. Синикларни йиғиш, мослаб йиғилган ҳолда сақлаш имконсиз ёки йиғиш жараёнида суяк яхлитлиги бузилиши эҳтимоли бўлган барча ҳолатларда операция мақсадга мувофик.

Ошиқ суяги танасининг силжишсиз ва танани компрессион синишларида болдир ва оёк панжага гипс боғлами қўйилади. Эркакларда оёк панжани

90° ли, аёлларда 95–100° ли бурчак остида маҳкамланади. Беморга қўлтиктаёк билан оёққа куч бермай юришига рухсат берилади.

Ошиқ суяги танасининг сезиларли майдаланиши билан синишларида гипс боғламини жароҳатдан кейин камида 3–4 ой ўтгач олинади. Кўп ҳолларда бўғимда ҳаракатлар тикланмайди. Бу беморлар, кўпинча, оғриқлар ва ошиқ суяги танасининг ривожланаётган асептик некрози, шунингдек, болдир-ошиқ ва тўпик-товон бўғимларининг деформацияловчи артрозидан жабр кўрадилар.

Операция олди тайёргарлиги (операция қилиш муддатлари шикастланиш зонасида реактив ўзгаришлар камайишининг динамикасига кўра 3–5 кун индивидуал аникланади) – операция майдонига санитар ишлов бериш.

Анестезия шакли регионар, ўтказгичли, умумий оғриксизлантириш (вена ичига, эндотрахеал), орқа мияга, эпидурал.

Операциядан кейинги давр антибиотиклар, анальгетиклар, НЯҚВ, зарурият бўлса инфузион терапия, гипсли иммобилизация, операциядан кейинги жароҳатни боғлаш.

Шифохонадан чиқаришдаги тавсиялар:

1. Тураржой травматологи назоратида бўлиш.
2. Гипсли фиксаторни 2-2,5 ой тақиш.
3. Оғриксизлантирувчи ва яллиғланишга қарши препаратлар.
4. 4 ҳафтадан сўнг рентген-назорат.

ТОВОН СУЯГИ СИНИШЛАРИ

Шифр МКБ-10. S 92.0.

Патогенез: товон суягининг синишлари кўп ҳолларда товонга вертикал йиқилиш билан боғлиқ, шу сабаб, кўпинча, иккиёқлама бўлади. Ошиқ суяги орқали ерга ёки полга тақалган оёқ панжага тана оғирлигининг таъсири остида унинг бўйлама гумбази текисланади ва товон суяги сиқилади. Ошиқ суяги товон суягига киради ва уни кўп синиқларга майдалайди. Шу йўл билан товон суягининг баландликни камайтирувчи ва яссиловчи компрессион синиши рўй беради.

Таснифи:

I. Четки ва алоҳи силжишсиз ёки арзимас силжишли синишлар:

1) товон дўнглиги ички бўртмасининг четки вертикаль синиши;

2) товон дўнглигининг устки қисмида ўрдак тумшуқ деб аталадиган четки горизонтал синиш;

3) товон суяги, ошиқ суяги танасини ушлаб турувчи, ички бўртмасининг ажралган синиши.

II. Товон суяги синикларнинг силжишисиз ёки арзимас силжишили ва дўнгликнинг бўғим қисми бурчагининг эзилиб синишлари: 1) бўғим юзаси шикастисиз; 2) ошиқ суяги билан бўғим юзаси шикасти; 3) кубсимон суяк билан бўғим юзаси шикасти; 4) кубсимон ва ошиқ суяги билан бўғим юзаси шикасти.

III. Товон суяги синикларининг сезиларли силжишли ва дўнгликнинг бўғим қисми бурчагининг импрессион синишлари: 1) бўғим юзаси шикастисиз; 2) ошиқ суяги билан бўғим юзаси шикасти ва силжиши;3) кубсимон суяк билан артикулловчи сиртлар шикасти ва силжиши; 4) кубсимон суяк ва ошик суяги билан бўғим юзаси шикасти ва силжиши.

Симптоматика: товон суягининг компрессион синишлари баландликдан вертикаль ҳолатда товонга йиқилишда рўй беради. Оёқ панжа гумбази товон суягининг ост қисмига қараб чўккани сабабли текисланган. Товон соҳаси кенгайган. Шикастланган тарафдаги тўпиқ учлари соғ тарафдагисига нисбатан пастроқ жойлашган. Болдир-ошиқ бўғими контурлари текисланган, аммо ҳаракатлар мумкин. Ахилл пайи соҳасида шишиш борлиги қайд этилади. Товондаги оғриқлар сабабли бемор оёкни боса олмайди. Оёқ учига турмокчи бўлганда болдир мушаклари кискариши натижасида товонда оғриқ пайдо бўлади. Оёқ панжасининг ростланиши ва букилиши, шунингдек, пронация ва супинация имкони бор, лекин товон суяги соҳасида оғриқ чақиради. Товоннинг ост ва ён сиртларини пайпаслаш, шунингдек, уриб кўйиш кескин оғрикли.

Алохида диққат:

Болдир-ошиқ бўғими ортида, ахилл пайи остида синиқ сезилади; устидаги тери таранг ва рангсиз. Тери некрози ривожланиши мумкин. Баъзи ҳолларда, ортиқча чўзилиш натижасида тери ёрилади.

Солиштирма диагноз: товон лат ейишидан, болдир-ошиқ бўғими пай апарати чўзилиши, тўпиқ синиши ва оёқ панжа лат ейишларидан.

Кўрик протоколи:

Клиник: кўрик, оёқ панжа ва болдир-ошиқ бўғими соҳалари пальпацияси.

Лаборатория усуллари:

– мажбурийлари: кон ва пешоб умумий таҳлили, қон гурухи ва резусомил;

– қўшимчалари: кон биокимёвий таҳлили, қон коагулограммаси.

Ускунавий воситалар:

– мажбурийлари: оёқ панжасининг 2 проекцияли рентгенограммаси;

– қўшимчалари: кўкрак қафаси рентгенограммаси, электрокардиография.

Ташхис мезонлари: жароҳат олиш механизмини аниклаш.

Бемор кўриги:

Бемор фаол, деформация, шиш, товон соҳасида қон қуйилиши, суяк крепитацияси патологик ҳаракатчанлиги. Ташхис бажарилган рентгенограммадан аниқланади.

Даволаш: товон дўнглигининг четки синишларида, товон суяги ички, ошик суяги танасини тутиб турувчи, бўртмасининг алохида синишида ва товон суягининг бошқа силжишсиз синишларида тиззагача тўшамасиз гипсбоғлами қўйилади.

Товон дўнги ички бўртмасининг ажралган синишида ва ошиқ суягини тутиб турувчи бўртма силжиган синишида, гипс боғлам қўйишдан олдин синиш жойига 10–20 мл 1%ли новокаин эритмаси юборилади ва қўл ёки махсус қискич – (тиски) билан қочган бўртмани жойига тақалади. 4–8 кундан кейин юриш учун узангисимон гипслаб қўйилади. Бемор синишдан 5–10 кундан кейин юра бошлайди. Гипсли тахтакачни жароҳатдан 3–5 ҳафта кейин олишади. Кейинчалик физиотерапевтик муолажалар, массаж ва даволаш гимнастикаси тайинланади. Ишлаш қобилияти 4–6 ҳафтадан кейин тикланади.

Товон дўнглиги юқори қисмининг силжиган горизонтал синишида («ўрдак тумшуғи» деб аталадиган) ўрнига солишни маҳаллий анестезия остида амалга оширилади. Бемор қорнига ётади, тизза бўғими тўғри бурчак остида букилган. Оёқ панжасига эквинус ҳолати берилади. Хирург гематомани сиқиб чиқаради, иккала қўл бош бармоқларини ахилл пайининг икки тарафига қўяди ва синиқни пастга босади; у осон жойига ўтиради. Кейин тиззагача гипс боғлами қўйилади. Оёқ панжасини эквинус ҳолатида маҳкамланади. 3 кундан кейин узангисимон гипс қўйилади ва беморга юришга рухсат берилади. Гипсли тахтакачни 5–6 ҳафтадан кейин олинади. Кейинчалик даволаш гимнастикаси, массаж, физиотерапевтик процедурлар тайинланади. Ишлаш қобилияти 1,5–2,5 ойдан кейин тикланади.

Операция килиш. Товон суягига кирган тўпиқ ости бўғим юзаси синиқлари йирик, унча майдаланмаган ва эзилмаган янги синишларда. Агар бўғим юзаси ва остки суяк кичик бўлакларга майдаланган бўлса, жароҳатдан кейин тез орада килинган операция кўзланган натижа бермайди.

Операция олди тайёргарлиги (операция қилиш муддати шикастланиш зонасида реактив ўзгаришлар камайишининг динамикасига кўра 3–5 кун индивидуал аникланади) – операция майдонига санитар ишлов бериш.

Анестезия шакли: регионар, ўтказгичли, умумий оғриқсизлантириш (вена ичига, эндотрахеал), орқа мияга, эпидурал.

Операциядан кейинги давр: антибиотиклар, анальгетиклар, НЯҚВ, зарурият бўлса инфузион терапия, гипсли иммобилизация, операциядан кейинги жароҳатни боғлаш.

Шифохонадан чиқаришдаги тавсиялар:

1. Тураржой травматологи назоратида бўлиш.
2. Гипсли фиксаторни 2–2,5 ой тақиш.
3. Оғриқсизлантирувчи ва яллиғланишга қарши препаратлар.
4. 6–8 ҳафтадан сўнг рентген-назорат.

ҚАЙИҚСИМОН СУЯК СИНИШЛАРИ
Шифр МКБ-10. S 92.2.

Патогенез: қайиқсимон суяк синишлари кўп ҳолларда оғир жисмнинг оёқ панжасига тушиб кетишида рўй беради. Кўпинча, улар кубсимон ва понасимон суяклар синишлари билан бирга келади. Қайиқсимон суякнинг алоҳида

қўндаланг синиши куч билан оёқ панжасининг остка букилишида рўй бериши мумкин: кичик панжа ости синиғи понасимон яссиланади, ортки катта синиқ эса жойидан чиқиб кетади, бошкача қилиб айтганда, синиқнинг орт тарафга чиқиши рўй беради.

Таснифи:

I. Четки ва алоҳида синишлар:

1) чекка ёки қайиқсимон суякнинг орка сирти суяк пластинкасининг узилиши;

2) қайиқсимон суяк қуйи медиал сиртидаги бўртмачанинг узилиши.

II. Қайиқсимон суяк синишлари, кўп ҳолларда кубсимон ва понасимон суяклар синиши билан бирга келади.

III. Қайиқсимон суякнинг ортки синиқ чиқиши билан синишлари.

Симптомлари.

Қайиқсимон суякнинг жойлашиш соҳасини пайпаслаш ёки эзишда чекли шиш ва оғриқ қайд этилади. Синиқнинг ортга чиқишида шиш соҳасида чиқиб турган суяк пайпаслаб сезилади. Юриш қийинлашган, бемор фақат товонига босади. Фаол ва пассив пронация ва супинация, оёқ панжасининг абдукция ва аддукцияси, шунингдек, бармокларни бўйлама ўқ йўналишида оёқ кафтининг I, II, III суякларини эзиш қайиқсимон суяк соҳасида оғриқ чақиради. Бўртмачанинг алоҳида узилиши шиш ва суякнинг қуйи медиал сиртидаги оғриқ билан бирга келади. Синиш кўриниши рентгенограммалар асосида аниқлаштирилади.

Солиштирма диагноз: оёқ панжасининг пай аппарати чўзилишидан, кубсимон ва понасимон суякларнинг синишидан.

Алоҳида диққат: баъзан, консерватив даволашдан ёки операциядан кейин қайиқсимон суякнинг асептик некрози ва остеоартрит ривожланади. Бу ҳолларда тўпиқ суяги бошчаси орқали қайиқсимон ва понасимон суякларга киритилган кичикроқ суяк штифти ёрдамида шикастланган бўғимларнинг артродези мақсадга мувофиқ бўлади.

Кўрик протоколи:

Клиник:

кўрик, оёқ панжаси соҳаси ва болдир-ошиқ бўғимининг пальпацияси.

Лаборатория усуллари:

мажбурийлари: қон ва пешоб умумий таҳлили, қон гуруҳи ва резус-омил;

қўшимчалари: қон биокимёвий таҳлили, қон коагулограммаси.

Ускунавий воситалар:

мажбурийлари: оёқ панжасининг 2 проекцияли рентгенограммаси;

қўшимчалари: кўкрак қафаси рентгенограммаси, электрокардиография.

Ташхис мезонлари: бемор ҳолати фаол, деформация, шиш, оёқ панжасининг орка сирти соҳасида қон қуйилиш. Ташхис амалга оширилган рентгенограммадан аниқлаштирилади.

Даволаш:

Қайиқсимон суякнинг орт сирти чеккаси ёки суяк пластинкасининг узилишларида гипс боғлами оёқ панжаси ва болдирга қўйилади. 2-куни узангисимон гипслаб қўйилади ва бемор юришига рухсат берилади. Гипс 2–3 ҳафтадан кейин олинади, ундан кейин илиқ ванна тайинланади. Ишлаш қобилияти 3–4 ҳафтадан кейин тикланади.

Қайиқсимон суякнинг кубсимон ва понасимон суяклар синишига қўшма синишларида гипсли боғламани оёқ панжаси ва болдирга қўйилади. Жароҳатдан сўнг бўладиган яссиоёкликни олдини олиш учун оёқ панжаси гумбазини яхшилаб андазали гипслаш зарур. Шишни камайтириш учун гипсланган оёкни стандарт икки текисликли шинага қўйилади. Агар шиш сезиларли бўлса ва у шимилиб кетгач, гипс боғлами бўшаб қолса, уни алмаштирилади. 7-кун узангисимон гипслаб бинтланади ва оёққа куч бериб юришга рухсат берилади. Гипсли боғловни 6–8 ҳафтадан кейин олинади. Физиотерапевтик процедуралар, парафин, озокерит, шунингдек, массаж ва даволаш гимнастикаси тайинланади. Гипсли боғлов олингач, бир йил давомида супинатор билан юрилади.

Операция олди тайёргарлиги(операция қилиш муддатлари шикастланиш зонасида реактив ўзгаришлар камайишининг динамикасига кўра 3–5 кун индивидуал аниқланади) – операция майдонига санитар ишлов бериш.

Анестезия шакли – регионар, ўтказгичли, умумий оғриқсизлантириш (вена ичига, эндотрахеал), орка мияга, эпидурал.

Операциядан кейинги давр – антибиотиклар, анальгетиклар, НЯҚВ, зарурият бўлса инфузион терапия, гипсли иммобилизация, операциядан кейинги жароҳатни боғлаш.

Шифохонадан чиқаришдаги тавсиялар:

1. Тураржой травматологи назоратида бўлиш.
2. Гипсли фиксаторни 2–2,5 ой тақиш.
3. Оғриқсизлантирувчи ва яллиғланишга қарши препаратлар.
4. 4 ҳафтадан сўнг рентген-назорат.

КУБСИМОН ВА ПОНАСИМОН СУЯКЛАРНИНГ СИНИШЛАРИ

Шифр МКБ-10. S 92.2.

Патогенез: кубсимон ва понасимон суякларнинг синишлари оёқ панжаси оркасига оғир жисм тушиб кетишидан келиб чиқади.

Таснифи:

Бу суякларнинг ажралган синишларини, шунингдек, оёқ кафти ва оёқ кафт олди синишлари ва чиқишлари билан қўшма синишлари фарқланади.

Симптомлари. Бу синишларда уларнинг пайдо бўлиш механизми бўлиб оёқ панжасига оғир жисм тушиб кетиши окибатида юзага келади. Одатда, чекли шиш, пайпаслашдаги, эзишдаги, пронация ва супинациядаги оғриқ, бундакубсимон суяк синишида оғриқ бироз ташкарига ўтади, понасимонида – ичкарига. Кубсимон суяк синишида бармокларни оёқ кафти IV–V суякларининг бўйлама ўқи йўналишида, понасимон суяклар синишларида эса – мос равишда оёқ кафти I, II, III суякларини эзгандаги оғриқ одатий.

Алохида диққат: синиклар силжиган синишларни дарҳол ўрнига солиш лозим. Ошиб бораётган шиш ва гематома оёқ панжа орқа сирти териси некрози ва бошқа трофик касалликлар сабаби бўлиб хизмат қилиши мумкин.

Кўрик протоколи:

Клиник:

Кўрик, оёқ панжаси соҳаси ва болдир-товон бўғимининг пальпацияси.

Лаборатория усуллари:

мажбурийлари: қон ва пешоб умумий тахлили, қон гуруҳи ва резус-омил;

қўшимчалари: қон биокимёвий тахлили, қон коагулограммаси.

Ускунавий воситалар:

мажбурийлари: оёқ панжасининг 2 проекцияли рентгенограммаси;

қўшимчалари: кўкрак қафаси рентгенограммаси, электрокардиография.

Ташхис мезонлари: жароҳат олиш механизмини аниклаш.

Бемор кўриги: бемор ҳолати фаол, деформация, шиш, оёқ панжаси орқа сирти соҳасида қон қуйилиши. Ташхис бажарилган рентгенограммада аникланади

Даволаш: кубсимон ва понасимон суякларнинг синишларида оёқ панжаси гумбазини яхшилаб андазаловчи тўшамасиз гипсли боғлама қўлланади. Ундан кейин оёқни кўтарилган ҳолда шинага қўйилади. 2 кундан сўнг юриш учун узангисимон гипс қўйилади. 3-кун юришга рухсат берилади. Гипсли боғловни 4–6 ҳафтадан кейин олинади. Гипсли боғлов олингач, бир йил давомида супинатор билан юрилади. Физиотерапевтик процедуралар ва массаж тайинланади. Ишлаш қобилияти 1–2 ойдан кейин тикланади.

Операция олди тайёргарлиги(операция қилиш муддатлари шикастланиш зонасида реактив ўзгаришлар камайишининг динамикасига кўра 3–5 кун индивидуал аникланади) – операция майдонига санитар ишлов бериш.

Анестезия шакли – регионар, ўтказгичли, умумий оғриқсизлантириш (вена ичига, эндотрахеал).

Операциядан кейинги давр – антибиотиклар, анальгетиклар, НЯҚВ, зарурият бўлса инфузион терапия, гипсли иммобилизация, операциядан кейинги жароҳатни боғлаш.

Шифохонадан чиқаришдаги тавсиялар:

1. Тураржой травматологи назоратида бўлиш.
2. Гипсли фиксаторни 4–6 ҳафта тақиш.
3. Оғриксизлантирувчи ва яллиғланишга карши препаратлар.
4. 2 ҳафтадан сўнг рентген-назорат.

ОЁҚ ПАНЖА СУЯКЛАРИ СИНИШЛАРИ

Шифр МКБ-10. S 92.2.

Патогенез: оёқ панжа суяклари синишлари, асосан, оғир жисмнинг оёқ панжасига тушиб кетишида, кучнинг бевосита таъсирида, оёқ панжасини ғилдирак босиб кетишида ва эзишида рўй беради. Шунингдек, оёқ кафти суяклари синишлари оёқ панжасини ҳаддан ташқари букишда, баъзан бемор қоқилиб кетиши окибатида рўй беради.

Таснифи:

Асос, диафиз (танасининг), бўйинчанинг(нақ бошча остидаги диафизнинг) якка ёки кўпсонли синишларини, диафизнинг иккиланган ва оёқ кафти суяклари бошчасининг синишлари фарқланади.

Симптомлари.

Оёқ кафти суягининг ажралган синишида чекли шиш, қон қуйилиш, панжанинг ҳам ост, ҳам орт томонидан эзиш ва пайпаслашдаги оғриқ қайд этилади. Оёқ кафти суякларининг кўпсонли синишлари оёқ панжасининг кучли шиш ва панжани пастга ёки юқорига букишдаги кескин оғриқ билан белгиланади. Бармокдан тортиш ёки оёқ кафти суягининг бўйлама ўқи йўналишида эзиш синиш жойида оғриқ чақиради. Ўсиб бораётган гематома ва шиш мушаклар, нервлар эзилишига, шунингдек, панжа усти терисининг некрозига олиб келиши мумкин.

Кўрик протоколи:

Клиник: кўрик, оёқ панжаси соҳасининг пальпацияси.

Лаборатория усуллари:

мажбурийлари: қон ва пешоб умумий тахлили, қон гуруҳи ва резус-омил;

қўшимчалари: қон биокимёвий тахлили, қон коагулограммаси.

Ускунавий воситалар:

мажбурийлари: оёқ панжасининг 2 проекцияли рентгенограммаси;

қўшимчалари: кўкрак қафаси рентгенограммаси, электрокардиография.

Ташхис мезонлари: жароҳат олиш механизмини аниқлаш.

Бемор кўриги: бемор ҳолати фаол, деформация, шиш, оёқ панжаси орқа сирти соҳасида қон қуйилиши. Ташхис бажарилган рентгенограммадан аниқлаштирилади.

Даволаш: оёқ кафти суякларининг силжишсиз синишларида тиззагача оёқ панжаси гумбазини яхшилаб андазаловчи тўшамасиз гипсли боғлама қўйилади. 2 кундан сўнг юриш учун узангисимон гипс қўйилади. 3-кун юришга рухсат берилади. Оёқ кафтининг битта суяги синишида гипсли боғламни 2–3 ҳафтадан кейин, кўпсонли синишларда эса – 5–6 ҳафтадан кейин олинади. Бундан кейин бемор 6–12 ой давомида супинатор билан юради. Ишлаш қобилияти 1-2 ойдан кейин тикланади.

Операция олди тайёргарлиги(операция қилиш муддатлари шикастланиш зонасида реактив ўзгаришлар камайишининг динамикасига кўра 3–5 кун индивидуал аникланади) – операция майдонига санитар ишлов бериш.

Анестезия шакли – регионар, ўтказгичли, умумий оғриксизлантириш (вена ичига, эндотрахеал).

Операциядан кейинги давр – антибиотиклар, анальгетиклар, НЯҚВ, зарурият бўлса инфузион терапия, гипсли иммобилизация, операциядан кейинги жароҳатни боғлаш.

Шифохонадан чиқаришдаги тавсиялар:

1. Тураржой травматологи назоратида бўлиш.
2. Гипсли фиксаторни 5–6 ҳафта тақиш.
3. Оғриксизлантирувчи ва яллигланишга қарши препаратлар.
4. 2 ҳафтадан сўнг рентген-назорат.

ОЁҚ ПАНЖА БАРМОҚЛАРИ СИНИШЛАРИ
Шифр МКБ-10. S 92.3.

Патогенез: бу синишлар, кўпинча, оёққа оғир жисм тушиб кетиши, бармоклар эзилишида учрайди.

Таснифи: асос, диафиз (танасининг), бўйинчанинг(пак бошча остидаги диафизининг) якка ёки кўпсонли синишларини, диафизнинг иккиланган ва оёк кафти суяклари бошчасининг синишлари фаркланади.

Симптомлар. Оёк кафти суягининг ажралган синишида чекли шиш, кон қуйилиш, панжанинг ҳам ост, ҳам орт томонидан эзиш ва пайпаслашдаги оғрик кайд этилади. Оёк кафти суякларининг кўпсонли синишлари оёк панжасининг кучли шиш ва панжани пастга ёки юкорига букишдаги кескин оғрик билан белгиланади. Бармокдан тортиш ёки оёк кафти суягининг бўйлама ўки йўналишида эзиш синиш жойида оғрик чакиради. Ўсиб бораётган гематома ва шиш мушаклар, нервлар эзилишига, шунингдек, панжа усти терисининг некрозига олиб келиши мумкин.

Алохида диккат: оёк панжаси бармоклари асосий фалангаларининг, айникса, I бармокнинг синишлари, фавкулодда диккатни талаб килади, чунки оёк кафти-фаланга бўғимидаги анкилоз ва кийин харакатланишда оёкнинг ердан итарилиши оғирлашади ва жабрланувчилар юрганда доимо оғрик сезишади.

Кўрик протоколи:

Клиник: кўрик, оёк панжаси сохасининг пальпацияси.

Лаборатория усуллари:

мажбурийлари: кон ва пешоб умумий тахлили, кон гуруҳи ва резус-омил;

қўшимчалари: кон биокимёвий тахлили, кон коагулограммаси.

Ускунавий воситалар:

мажбурийлари: оёк панжасининг 2 проекцияли рентгенограммаси;

қўшимчалари: кўкрак кафаси рентгенограммаси, электрокардиография.

Ташхис мезонлари: жароҳат олиш механизмини аниқлаш.

Бемор кўриги:

Бемор ҳолати фаол, деформация, шиш, оёк панжаси орка сирти соҳасида кон қуйилиши. Ташхис бажарилган рентгенограммада аниқлаштирилади.

Даволаш: бармокларнинг ёпик силжишсиз синишларида синган бармокка бир неча каватли лейкопластырь ўрашади. Ишлаш кобилияти 10–15 кундан кейин тикланади. Оёк панжаси бармокларининг асосий фалангаси синикларнинг орт тарафга очик бурчак остида силжиши билан синганида, айникса I бармок асосий фалангаси синганида, бир моментли ўрнига солиш ёки бармок учларидан скелетли чўзиш қўлланади. Чўзиш техникаси юкорида баён этилган. Тагчарм кўринишли гипсли боғловни I бармок ва оёк кафти суяги бошчасига мослаб кесиб олинади ва чўзишни дистал ва оёк ости (подошвенном) йўналишда амалга оширилади. 2–3 ҳафтадан сўнг чўзиш ва гипс олинади.

Операцияолди тайёргарлиги(операция қилиш муддатлари шикастланиш зонасида реактив ўзгаришлар камайишининг динамикасига кўра 3–5 кун индивидуал аникланади) – операция майдонига санитар ишлов бериш.

Анестезия шакли – регионар, ўтказгичли, умумий оғриксизлантириш (вена ичига, эндотрахеал).

Операциядан кейинги давр – антибиотиклар, анальгетиклар, НЯҚВ, зарурият бўлса инфузион терапия, гипсли иммобилизация, операциядан кейинги жароҳатни боғлаш.

Шифохонадан чиқаришдаги тавсиялар:

1. Тураржой травматологи назоратида бўлиш.
2. Гипсли фиксаторни 2–3 ҳафта тақиш.
3. Оғриксизлантирувчи ва яллиғланишга қарши препаратлар.

ҚЎШМА ВА КЎПСОНЛИ ШИКАСТЛАНИШЛАР
Шифр МКБ-10. Т 06.

БССТ статистикасига кўра, оғир механик жароҳатлар ўлим сабаблари орасида фақат ўсмалар ва юрак-томир касалликларидан кейин туради, айникса, 45 ёшдан кичик шахслар ўртасида. Жароҳатлар катта аҳамиятли ижтимоий-тиббий муаммо сифатида якин-якингача фақат ажралган жароҳатлар нуктаи назари остида ҳар томонлама ўрганиларди. Охирги 15–20 йил саноат ривожланиши натижасида, чунончи, автомобиль транспорти ва осмонўпар курилишлар сабаб, бутун дунёда жароҳатланиш структураси сифат бўйича ўзгарди.

– политравма – яъни бир вактнинг ўзида бир неча жойда бир неча шикастланиш -сони ва оғирлик даражаси сезиларли. Автомобиль йўллари ва те-

мир йўлларда бўладиган, баландликдан йиқилишдаги оғир, 15–40% ҳолларда ўлимга ва 12–15%ида доимий ногиронликка олиб келувчи, политравманинг асосий сабабларидандир. Политравмалардаги юқори леталлик ички аъзолар шикастларининг оғирлиги, оғир очиқ синишлар ва аъзоларнинг(конечностей) узилиши, шунингдек, тез учрайдиган – беморларнинг ярмидан кўпида – жароҳатнинг эртаги ва кечги асоратлари (жароҳатли шок, пневмония, ёг эмболияси, тромбоэмболик асоратлар, сепсис ва бошқа.) билан боғлиқ.

Таянч-ҳаракат тизими политравмали беморларни давомли даволаш зарур, сабаби, скелет жароҳатларининг кўпсонлилиги, даволаш усулларининг уларнинг ҳар бирида ўзгариши, шунингдек, даволаш жараёнида кўп учрайдиган маҳаллий асоратларидир. Охиргилари ичида остеомиелит, синишларнинг битмаслиги ёки нотўғри битиши, йирик бўғимлардаги контрактуралар устун келади.

Юқорида санаб ўтилган сабаблар етарлича ишлаб чиқилмаган таянч-ҳаракат тизими полижароҳатларини даволаш тактикаси асослари ҳалигача юқори ногиронликка олиб келмоқда. Бу ҳолат деярли бутунлай ички аъзолар жароҳатларига боғлиқ ўлим оқибатларидан фарқли ўлароқ, асосан, синишларни даволашнинг қониқарсиз натижаларига боғлиқ.

Шу сабабли ҳозирги кунда травматолог, реаниматолог ва анестезиологларнинг полижароҳатларни ўрганиш ва даволашга қизиқиши ортди.

ПОЛИТРАВМАНИ (ПОЛИЖАРОҲАТ) ТАСНИФЛАШ ВА АТАМАЛАР

Ажралган жароҳат (***монотравма*** синоними*)* деб бир бўшлиқ ичидаги битта ички аъзонинг (талоқ ёрилиш, бош мия лат ейиши, кўз шикастланиши), жароҳатининг битта анатомо-функционал тузилмасининг жароҳатига айтилади.

Кўпсонли жароҳат деб рационал равишда бир бўшлиқдаги икки ва ундан ортиқ аъзоларнинг шикастланишини ҳисоблаш мумкин (ингичка ва йўғон ичаклар жароҳати, жигар ва талоқ ёрилиши, иккала буйрак шикастланиши), таянч-ҳаракат аппаратининг икки ва ундан ортиқ анатомо-функционал тузилмаси доирасидаги (сон ва елка синиши, иккала товон суякларининг синиши), қўл, оёқ ёки қўл-оёқларнинг магистрал томирлари ва нервларининг турли анатомик сегментларидаги жароҳатларга айтилади. Кўпсонли шикастланишлар таркибидаги барча жароҳатлар моно- ёки полифокал бўлиши мумкин.

Таянч ва ҳаракат аъзоларининг кўпсонли жароҳатлари бир-биридан узоқда жойлашган анатомо-функционал тузилмаларда ҳам, ёнма-ён тургада ҳам бўлиши мумкин: сон ва елкадаги; сон диафизи ва бўйинчасидаги; умуртқанинг бўйин ва кўкрак қисмларидаги синишлар.

Қўшма жароҳат деб турли бўшлиқдаги ички аъзолар шикастланиши (ўпка ва жигар жароҳати, бош мия чайқалиши ва буйрак жароҳати), бир вақтда рўй берган таянч ва ҳаракат аъзолари ҳамда магистрал томирлар ва нервларнинг шикастланишига айтилади. Қўшма жароҳатларнинг энг кенг кўламлиси ички аъзолар ва таянч-ҳаракат аппаратининг биргаликдаги шикастланишлари (бош мия лат ейиши ва сон синиши, қовурға синиши, ўпка ёрилиши ва тос синиши билан, умуртқанинг бел соҳасидаги синиши, орқа мия шикастланиши билан).

Анатомик нуқтаи-назардан қовурғалар, шунингдек, бош суягининг гумбази ва асоси суякларига таянч-ҳаракат тизимининг элементлари сифатида қараш мумкин. Лекин амалий хирургияда бу тузилмалар жароҳатлари – уларнинг ичидаги аъзолар шикастланишларининг ажралмас таркибий қисмидир. Шунинг учун қовурға, бош суягининг гумбази ва асоси суяклари синишлари, корин девори шикастларини рационал ҳолда шартли равишда ички аъзолар жароҳатлари тоифасига киритиш мумкин.

Аралаш жароҳатлар – бу жабрланувчида бир вақтнинг ўзида икки ва ундан ортиқ этиологик ҳар хил шикастланишлар: соннинг синиши ва куйиши; ўткир нурли касаллик ва умуртқа синиши рўй беришидир. Бошқача қилиб айтганда, механик жароҳатлар аралаш шикастланишлар таркибига битта компонент сифатида кириши мумкин.

Полижароҳат – икки ва ундан ортиқ шикастланишлар, улардан бири ёки бир нечтасининг қўшмаси жабрланувчи ҳаётига хавф туғдирувчи ва жароҳатли касалликлар ривожланишининг бевосита сабаби бўлган мажмуининг умумлаштирилган тушунчасидир.

«Полижароҳат» атамаси тинчлик даври тиббиётининг илмий-амалий кундалик ҳаётига астойдил кирди. Тез ёрдам, шифохоналарнинг қабул ва реанимацион бўлимларининг тиббий персонали учун бу сўз «шок» атамасига ўхшаб хатар сигнали, шошилинч диагноз ва даволаш тадбирларини бошлашга турткидир. Полижароҳат енгил ёки оғир бўлиши мумкин эмас, у доимо ҳаёт учун хавф солувчи ҳолатдир.

Полижароҳатда сўзнинг том маъносида минутлар жабрланувчиларни қутқариш имкониятини ҳал қилиши мумкин, тиббий ёрдам эса доимо шошилинч кўрсатилади. Полижароҳатда шошилинч кўрсатиладиган тиббий ёрдам сифати ва вақт жуда катта аҳамиятга эга. Жароҳатли касаллик оқибатини, асосий кўринишлари биринчи 60 минутда бошланадиган, аниқ акс эттирадиган «олтин соат» атамаси қўлланади. Биринчи 15 минутда ёрдам кўрсатишда жабрланувчиларнинг 50% дан кўпроғини қутқариш мумкинлиги, биринчи со-

атда кечикилган ҳар 20 минут яшаб кетиш даражасини 15% га камайтириши аникланган.

Механик жароҳатларнинг кўринишлари 1-схемада келтирилган.

Схема 1



ҲОЛАТ ОҒИРЛИГИНИ БАҲОЛАШ

Таянч-ҳаракат тизимининг қўшма кўпсонли жароҳатларининг оғирлигини объектив баҳолаш даволаш-диагноз жараёнини ташкил этиш, прогноз қилиш, окибат ва асоратларни даволаш натижаларини солиштирма ўрганишда катта аҳамиятга эга. Ҳозирги кунда полижароҳатли беморларнинг ҳолати оғирлигини баҳолашнинг асосига анатомик, функционал аралаш тоифалаш тамойиллари қўйилган кўплаб турли шкалалари мавжуд: лекин уларни кундалик амалиётда қўллаш, хисоблашларнинг ноўнғайлиги ва мураккаблиги сабабли анчагина кийин. Шу сабабли жароҳатлар оғирлигини баҳолаш учун биз1981 йил ChampionHR. ва ҳаммуаллифлари томонидан таклиф этилган TS (traumascore) шкаласини қўллашни таклиф этамиз. Унинг устунлиги – нисбатан соддалиги ва амалда барча даволаш ташкилотлари томонидан олиб ишлатиш имкони борлигидир. Унга мураккаб лаборатория тадкикотлари ва ноўнғай математик ҳисоб-китоблар зарур эмас.

Шкала учта асосий тизим параметрлари ҳолатини ўрганишга асосланган: нафас олиш, қон айланиш ва нерв тизимлари функцияларини. Нафас олиш тизими нафас олиш тезлиги ва респираторли кучланиш, қон айланиши – систолик АБ ва капиллярли қон ўтишини, МНТ функциясини умумий қабул килинган Глазго кома шкаласи (ГКШ) бўйича онгнинг бузилиш даражаси баҳоланади (жадв. 8.2).

Ҳар бир кўрсаткичга алоҳида балл қўйилади ва қўшилади (оғирлиги бўйича максимал балл – 1).Кома чукурлиги Глазго ва TS жароҳат оғирлиги шкалаларини (8.3-8.5 жадваллар) келтирамиз.

Жадвал 8.2

Глазго кома шкаласи

№	Баҳолаш мезонлари	Баллар
1.	Кўзларни очиш:	
	– бехтиёр	4
	– мурожаат қилинганда	3
	– оғриққа	2
	– йўқ	1
2.	Оғзаки реакция:	
	– тўлиқ хушида	5
	– чалкаш нутқ	4
	– алоҳида сўзлар (адекват бўлмаган нутқ)	3
	– алоҳида товушлар	2
	– йўқ	1
3.	Ҳаракат реакцияси:	
	– буйрукларни бажаради	6
	– оғрик қўзғатувчига йўналтирилган ҳаракат	5
	– оғрик қўзғатувчига йўналтирилмаган ҳаракат	4
	– қўлни оғрик қўзғатувчида тоник букишлар (декортикация)	3
	– қўлни оғрик қўзғатувчида тоник ростлашлар (децеребрация)	2
	– йўқ	1
Баллар йиғиндиси		3-15

Изоҳ:
– енгил бош суяги-мия жароҳати – 13–15 балл;
– ўрта оғирликдаги бош суяги-мия жароҳати – 9–12 балл;
– оғир бош суяги-мия жароҳати – 8 балл ёки камроқ;
– кома – 4–8 балл.

Жадвал 8.3

Шикастланиш оғирлиги шкаласи TS (traumascore)

Блок	Кўрсаткичлар	Қиймат	Баллар
А	Нафас олиш тезлиги	10–24	4
		25–35	3
		>35	2
		< 10	1
		0	0
В	Нафас олиш ҳаракатлари:		1
	– нормал		0
	– ёрдамчи мушаклар билан		

C	Систолик АБ, мм. симоб устуни	>90 70–89 50–69 <50 0	4 3 2 1 0
D	Капилляр қон оқими:	– нормал – секинлашган – йўқ	2 1 0
E	Глазго кома шкаласи баллари йиғиндиси	14–15 11–13 8–10 5–7 3–4	5 4 3 2 1
Баллар йиғиндиси		A+B+C+D +E	

Глазго кома шкаласи балларини TS шкаласи балларига ўтказишда биз қабул қилинган шартли нисбатлардан фойдаландик: ГКШнинг 14–15 балли TS шкаласининг 5 баллига, ГКШда 11–13 балл – 4 баллга, 8–10 балл – 3 баллга, 5–7 балли – 2 баллга ва 3–4 балли – 1 баллга тўғри келади.

Балларнинг умумий йиғиндиси TS = A+B+C+B+ГКШнинг ўтказилган баллари йиғиндиси.

Жадвал 8.4

TS шкаласи бўйича ҳолат оғирлиги

TS шкаласи бўйича баллар йиғиндиси	16	15–11	10–8	7–3	2–0
Умумий ҳолат	Қониқарли	Ўртача оғирликда	Оғир	Ўта оғир	Агонал

Олинган сонларни бутунга яхлитлаб, процентларда ифодаланган яшаб кетиш эҳтимолини аниқлашга ишлатдик.

Жадвал 8.5

TS шкаласи бўйича яшаб кетиш эҳтимоли

TS баллари	1	2	3	4	5	6	7	8	9	10	11	12	13	14	15	16
Яшаб кетиш эҳтимоли, %	0	0	1	2	4	7	2	22	37	55	71	83	91	95	98	99

Таянч ва ҳаракат аъзолари политравмасида йўқотилган қон ҳажми.

Амалиёт шифокорларига жароҳатли касалликнинг ўткир даври патогенезида кенг кўламли мажақланиш ва қўл-оёқлар йирик сегментларининг жароҳатларида, қўл-оёқлар ва тос суякларининг синишларида қон йўқотишнинг етакчи катта роли яхши маълум.

Тез ёрдам, шифохоналарнинг хирургик ва травматологик бўлимларининг тиббий персонали беморларнинг қон йўқотиши миқдори ҳақида ғоят тахминий ва кўпинча, хато, тасаввурга эга бўлади, чунки бу ҳақда маълумотни асфальтдаги, жабрланувчи кийимидаги қон миқдори ва жароҳатнинг анатомик оғирлиги асосида олади. Бунда очиқ жароҳатларда ортиқча, ёпиқларида, аксинча, баҳо берилади. Қуйида келтирилган турли жой жароҳатларидаги қон йўқотиш миқдори тахминийдир (Пожарискый В. Ф., 1972).

Жадвал 8.6

Турли жойлардаги синишларда йўқотилган қон миқдори

Синиш локализацияси	Қон йўқотиш миқдори, мл
Сон	500-1000
Болдир (ёпик)	300-500
Болдир (очик)	1500 гача
Тўпик, оёк панжаси	250 гача
Елка	300-500
Умуртка	500-2000
Тос (шоксиз)	500-1000
Тос (шокли)	2500-3000
Кўпсонли синишлар, шокли	2500-4000

Йўқотилган қон миқдорини мураккаб аппаратура ва дефицит реактивлар талаб этадиган бўёқли ёки изотроп усулларда аниқлаш мумкин, шу сабаб улар ҳозирча кенг травматологик амалиётга тўғри келмайди.

Ҳозирги кунда K. A. Phillips таклиф этган, томирларда қолган ва циркуляция қилаётган конни венага юбориладиган плазма билан суюлтириш эффектига асосланган оддий усул кенг тарқалган. Суюлтириш даражаси ҳақида плазма қуйилгандан кейин гематокрит кўрсаткичнинг пасайишига қараб фикр юритилади, у қанча катта бўлса, циркуляция қилаётган бошланғич қон ҳажми (ЦҚҚҲ) шунча кичкина. Бу боғлиқлик формуласи қуйидагича:

$$V \cdot \frac{Ht_2}{Ht_1 - Ht_2},$$

бунда V – юборилган плазма ҳажми; Ht_1 – бошланғич гематокрит кўрсаткич; Ht_2 – плазма юборилгандан кейинги гематокрит кўрсаткич.

Эркакларда норма холатда 40–48%, аёлларда – 36–42% бўлган гематокрит кўрсаткични одатий усулда, бармоқдан қон олиб аникланади. Адабиётларга кўра, фақат ўтиб кетган, қайтмайдиган шокда (плазманинг томирлардан чикиши) бу конда эритроцитлар венадагига нисбатан кўпрок бўлади. Бошка холларда вена ва капилляр конлар таркиби деярли бир хил. Шунинг учун Ht_1 ни аниклашда бемор шифохонага ётганда инфузион терапия бошлашдан авval венадан олинган пробиркадаги кондан фойдаланиш мумкин. Ўмровости венасига қўйилган катетердан олиш эса тавсия килинмайди, чунки унга киритилган суюклик аралашмаганига ишонч йўк.

Ht_2 ни аниклаш учун кон олинганидан кейин томчилатиб – 1–2 минут давомида – венага 200–300 мл полиглюкин ёки ихтиёрий плазма ўрнини босувчи юборилади.

Юбориб бўлгач, 10 минут кутилади (конни бир текис суюлтиришга шу вақтнинг ўзи етади) ва иккинчи кўрсаткични аниклаш учун бармоқдан кон олинади. Шу 10 минут ичида суюклик юборишнинг пастрок тезлигига ўтиш мумкин – тахминан минутига 10 томчи. Шу тезлик ва шу вақтда ҳисоб-китоб натижасига сезиларли таъсир этмайдиган 20 мл га якин суюклик боради.

Таъкидлаш лозимки, ЦҚҚҲни қайта аниклаш мумкин – исталган зарур вақтда, венага юборилаётган суюкликларнинг таркиби ва миқдоридан қатъи назар. Бунинг учун фақат ҳар гал қайтадан биринчи ва иккинчи гематокрит кўрсаткичларни аниклаш етарли.

Гематокрит усулини қўллаш кўрсаткичлари соҳаси кенг: бўшлиқ ичи кон кетиш гумонида, тос ичида давомий яширин кон кетишини диагностикада, ўткир даврда инфузион терапия тактикасини режалашда ва оғир ҳолат тугатилганидан кейин.

Охирги ҳолатни таъкидлаш лозим: баён этилган усул малакали ва махсус ёрдам боскичида ўрнини тўлдириш лозим бўлган қон ҳажмини аниклаш имкониятини беради. Чунончи, бу боскичга кўплаб бемор қабул килинганда, гемотрансфузияларни кўплигига кўра саралаш нафақат ҳолат оғирлиги ва жароҳат ҳажмига қараб, балки ЦҚҚҲ дефицити ҳажмига ҳам қараб амалга оширилади.

Тайин беморда йўқотилган қон миқдорини аниклаш учун, унда аникланган ЦҚҚҲ миқдорини ЦҚҚҲнинг нормал Mooге жадвалидан аникланган (жадв. 8.7) кийматидан айириш лозим.

Жадвал 8.7

Соғлом катта ёшлиларда қон ҳажми (Mooге бўйича)

Оғирлиги кг	ЦҚҚҲ, мл							
	Эркаклар				Аёллар			
	Нормал	Семиз	Орик	Сермушак	Нормал	Семиз	Орик	Сермушак
40	2800	-	2600	3000	2600	-	2400	2800
45	3150	-	2920	3370	2920	-	2700	3150
50	3500	-	3256	3750	3250	-	3000	3500
55	3850	-	3570	4120	3370	-	3300	3850
60	4200	-	3900	4500	3900	-	3600	4200
65	4550	-	4220	4810	4220	-	3900	4550
70	4900	4200	4550	5250	4550	3850	4200	4900
75	5250	4500	4870	5620	4870	4120	4500	5250
80	5600	4800	5200	6000	5200	4400	4800	5600
85	5950	5100	5520	6380	5520	4670	5100	5950
90	6300	5400	5850	6750	5850	4950	-	6300
95	6650	5700	-	7120	6170	5220	-	6650
100	7000	6000	-	7500	6500	5500	-	7000

ПОЛИЖАРОҲАТЛИ БЕМОРЛАРНИ ДАВОЛАШ ТАМОЙИЛЛАРИ

Таянч-ҳаракат аппаратининг алоҳида жароҳатларини даволаш тизими ҳозирги кунда етарлича тўлиқ ва аниқ ишлаб чиқилган, шунинг учун бир-биридан кескин фарқланадиган тактик тавсиялар мавжуд эмас.

Полижароҳат бўйича айтиш мумкинки, синишларни даволашнинг турли усуллари кўрсаткичларининг тўлиқ комплекси ҳали ишланмаларнинг охирги кўринишидан узоқ. Бунинг сабаблари кўп.

Полижароҳатни даволаш тактикасига моножароҳатникига нисбатан кўпрок махсус омиллар таъсир кўрсатади: шифохонага ётқизишда шокдан чиқарилганида ҳам давом этадиган оғир ҳолатларнинг кўпрок учраши, қўшма жароҳатларда шикастланган аъзоларнинг ҳар хиллиги, йирик суякларнинг бир нечта, кўпинча, очиқ, синишлари, ҳаётни сақлаб қолишни нафақат синишларни барвақт ва рационал даволаш билан, балки эрта рўй берган умумий ва

маҳаллий асоратларда барча жароҳатларни адекват даволаш билан ҳам қўшиб олиб бориш қийинлиги каби. Ниҳоят даволаш тактикаси ўзгарувчанлигини таъминлашга шифокорлар тажрибаси ва даволаш жараёнини техник таъминланганлигининг турли даражаси ҳам таъсир қилади.

Айнан шу хусусиятлар билан полижароҳатда синишларни даволаш тактикасига ягона ёндашиш йўқлигини боғлашимиз мумкин. Синишларни даволаш ва полижароҳатни даволашнинг у ёки бу усулини танлаш жараёнидаги кўпсонли қийинчиликлар спецификасини ўрганиш натижасида биз уларнинг кўриниши, жойи ва оғирлигидан қатъи назар, рационал даволаш тактикасининг умумий мезонларини ишлаб чиқдик. Апробациядан сўнг, шу мезонларни ҳисобга олиб, оптимал даволашнинг тактик тамойилларини ишлаб чиқдик. Бу мезонлар асосига хавфнинг даражаси ва баҳоси каби тушунчаларнинг ўзаро ҳисобга олинишини қўйдик.

Хатар даражаси хақида гапирганда, биз мумкин бўлган умумий ва маҳаллий асоратлар хатарини кўзда тутдик. Умумий асоратлар кўпинча жароҳатли касалликларнинг ўткир даврида кузатилади ва уларнинг яққоллиги намоён бўлиши кўп томондан бемор умумий ҳолати оғирлигига боғлиқ. Маҳаллий асоратлар ҳам тез-тез учрайди, яққолроқ ва даволашнинг ихтиёрий даврида кўриниши мумкин. Улар умумийга нисбатан кўпроқ даражада даволаш услубларининг узига хослиги билан боғлиқ.

Умумий ва маҳаллий асоратлар хатари хавфини биз янги, фақат полижароҳатга хос омил билан тўлдирдик: яъни синишни даволаш асоратлари шифокорга бошқа жароҳатларни тўлақонли даволаш имконини бермайдиган ва ёмон оқибатга олиб келадиган ҳолатда даволаш усулларининг ўзаро таъсири. Шунинг учун полижароҳатда нафақат жиддий маҳаллий асоратлар хатари даражаси, балки оғир бўлмаган, эпидермал пуфаклар, терининг чекка некрози, 1–2 чокнинг ечилиши, спицалар соҳасидаги яллиғланиш каби асоратлар хатари даражаси ҳам анча ошади.

Лекин полижароҳатни оптимал даволаш тактикаси мезонлари асоратлар хатари даражаси билан тугамайди. Уларнинг иккинчи органик таркибий қисмини биз «хатар баҳоси» деб атадик. Хатар баҳоси – бу тайин беморда синишни даволашнинг у ёки бу усулининг кутиладиган эффектдир. Бошқача қилиб айтганда – бу танланган даволаш усулининг реал имкониятларини баҳолашдир.

«Хатар баҳоси» тушунчасининг мазмуни сифатида айтиш мумкинки, бу – бемор учун айни шу даволашнинг кутилган эффекти аҳамияти даражасидир.

Хатар ҳақида келтирилган барча маълумотлар алоҳида шикастланишларни даволаш жараёнидан олинган. Лекин полижароҳатда анча муҳим спецификани кўрамиз: кўпсонли ва ёндош касаллиги бор беморларда у ёки бу ҳолатда қарор қабул қилишда, биринчи навбатда, бошқа шикастларнинг айни ҳолатга таъсири ҳисобга олинади. Масалан, ўткир даврда ўткир нафас етиш-

мовчилиги бор беморда қовурғанинг полифокал ва елканинг диафизар синишини вақтинчалик иммобилизация қилиш учун гипс лонгетани қўллаш рационалдир. Бу даврда беморни даволашдан асосий мақсад – ҳаёт учун хавфли ўпка асоратларининг профилактикасидир. Шу сабаб, ҳолат яхшиланганда елка синишини тугал даволаш учун скелетли чўзишни эмас(моножароҳат вариантида, кўпинча, тавсия этиладиган), балки хавфли узоқлаштирувчи шина ёки торакобрахиал боғлов олдини олиш учун стабил остеосинтез ёки суяк орқали маҳкамлаш аппарати танланади. Шундай қилиб, полижароҳатда хатар баҳоси – ҳаётга хавф солиши бўйича олдинда турган жароҳат «манфаати»ни ҳисобга олувчи мураккаб тоифадир.

«Хатар баҳоси» тушунчасининг мазмун диапазони, кўрганимиздай кенг ва ўз ичига қуйидаги (пасаювчи қиймат билан):

1) ёши қайтган ва қариган беморлардаги оғир қўшма ва кўпсонли жароҳатларда ҳаётни сақлаб қолиш учун шароит яратиш (ўткир даврда хавфли умумий асоратларнинг профилактикаси);

2) даволаниши қийин бўлган оғир маҳаллий асоратлар, масалан, тарқалиб кетган остеомиелит, ривожланиши профилактикаси;

3) функционал аҳамиятли, лекин, кейинчалик бемалол йўқотиладиган деформациялар профилактикаси, масалан, ёш беморда катта болдир суягининг сохта бўғими;

4) функционал аҳамияти кам ёки яхши тикланадиган деформациялар профилактикаси.

Шундай қилиб, полижароҳатли беморда фараз қилинаётган даволашнинг хатар даражаси шу даволашнинг хатари баҳосига адекват бўлиши керак. Бошқача қилиб айтганда, тайин бемор учун хатар баҳоси (ҳаёт, битмаслик ёки фақат кам аҳамиятли деформация профилактикаси) қанчалик юқори бўлса, асоратларга хатарлироқ даволаш усулини қўллаш ўзини шунча кўп оқлайди.

Синишларни даволаш усулларини танлаш уларнинг оқибатига таъсир этувчи омиллар тўғрисида айтилганларга резюме сифатида, биз даволашнинг тактик режасини ишлаб чиқиш жараёнини жароҳатли касалликнинг исталган даврида фойдаланиш мумкин бўлган схема кўринишида тасвирлашни таклиф қилдик.

Кўрсатиб ўтилганидек, шифокорнинг ётқизилган полижароҳатли бемор ўрни олдида қилган барча мулоҳазаларининг охирги мақсади беморни даволаш тактик режасини ишлаб чиқишдир.

Бу режада синишларни даволаш усулларини танлаш ва оптимал вақтни, яъни усулларни қўллаш кетма-кетлигини аниқлаш.

Даволаш усулларини режалаш барча шикастланишлар ичидан доминант жароҳатни ажратишни кўзда тутади. Бу – ҳаётга хавф солиш ёки функцияни йўқотиш нуқтаи назаридан айни вақтда энг аҳамиятли шикастланишни аниқлаш демакдир. Беморни даволаш жараёнида бошқа бир жароҳат доми-

нант ўринга чиқиши мумкин ва яна шу ишлар бажарилади ва ҳоказо – даволаш жараёни тугагунча. Масалан, қўшма жароҳатли беморда ўткир даврнинг доминант жароҳати – жигар ёрилиши бўлса, унга шошилинч лапаротомия зарур. Кейин, бир неча соатдан сўнг болдир суякларининг очиқ синиши етакчи бўлиб қолса, энди бирламчи хирургик ишлов бериш жараёнида синишни маҳкамлаш усулини танлаш масаласини ҳал этиш лозим. Ва ниҳоят, яна бирканча вақтдан кейин қўлдан вақтинчалик лонгетани олиш ва билак суякларининг ёпиқ синишини репозициялаш ва маҳкамлаш мақсадида аппарат қўйиш имкони туғилади.

Таянч-ҳаракат тизими полижароҳат давоси тактик ечимини ишлаб чиқиш



Оғир полижароҳатлар билан ишловчи хирург ва травматологлар учун баён этилган фикрлар янгилик эмас. Шунга қарамай, амалда тактик қарорларга тартибсиз даволаш жараёни бошланиб кетганида ва айни дақиқалардаги шароитдан келиб чиқиб мурожаат этишларига, биз кўп марта гувоҳ бўлдик. Олдиндан ўйланган режа йўқлиги, кўпинча, даволаш жараёни бошидаёқ асоссиз ҳолда усулдан-усулга ўтиб юриш, узоқ вақт рационал бўлмаган даволаш усулини қўллаш ва бошқа кутилмаган оқибатларга олиб келади.

Шу сабаб, қўшма жароҳатларда доимо коррекция қилиш учун операция лозим бўладиган шикастланишлар бўлишини ҳисобга олиб, барча операциялар шошилинч, тезда бажариладиган ва кечиктириш мумкин бўлган турларга ажратилади.

Организмнинг ҳаёт учун муҳим функцияларини тиклашга қаратилган, қўшма жароҳатли жабрланувчиларда интенсив терапия фонида операция олди тайёргарлигисиз амалга ошириладиган шошилинч операциялар ва манипуляциялар:

– Лапаротомия – қон кетиш ва декомпенсацияланган шок билан (қонни бутунлай тўхтатиш, жигар, талоқ, буйраклар ва ошқозон ости бези жароҳатларини тикиш, спленэктомия ва нефроэктомия) бирга келадиган паренхиматоз аъзоларнинг шикастланишларида.

– Торакотомия – плевра ичида жиддий қон кетиши билан бирга келадиган шикастланишларда.

– Торакоскопия, плевра бўшлиғини дренажлаш – пневмоторакс ва гемотораксда.

– Трахеостомия – асфиксия билан рўй берадиган бўйин ва юз скелети жароҳатларида.

– Бирламчи хирургик ишлов бериш – турли анатомик соҳаларнинг магистрал томирлар шикастланиши ва жиддий ташқи қон кетиш билан рўй берадиган жароҳатлари, шу жумладан очиқ синишларда, мажакланиш ва оёқкўл сегментлари узилишларида (қон кетишини бутунлай тўхтатиш – чок ва томирларни боғлаш, ампутация).

Тезда амалга ошириладиган операциялар ва манипуляциялар қўшма жароҳатли беморларда ҳаёт учун хатарли асоратлар ривожини олдини олиш, шу жумладан инотроп қўллаш ва ЎСШ да эришилган марказий гемодинамика ва ташқи нафас олиш субкомпенсациясида қўлланилади.

Жигар, талоқ, буйраклар ва ошқозон ости бези, пешоб пуфаги, қаткорин, ичак, диафрагма жароҳатларини тикиш ҳамда эпицистостомия, жигар ва ичак резекцияси, спленэктомия ва нефроэктомия.

– Ташхис лапароскопияси.

– Лапаротомиялар – қорин бўшлиғи ичидаги қон кетиш ва декомпенсацияланган шок билан (жигар, талоқ, буйраклар ва ошқозон ости бези, пешоб пуфаги, қаткорин(брыжейка), ичак, диафрагма жароҳатларини тикиш ҳамда эпицистостомия, жигар ва ичак резекцияси, спленэктомия ва нефроэктомия), қон кетишини бутунлай тўхтатиш – чок ва томирларни боғлашлар билан бирга келмайдиган паренхиматозли ва ичи бўш аъзолар, диафрагма, қорин парда ости бўшлиғи аъзолари, сийдик пуфаги ва уретра шикастланишларида қўлланилади.

– Торакоскопия, плевра бўшлиғини дренажлаш – ҳаётга хавф солмайдиган пневмоторакс ва гемотораксда.

– Торакотомия – плевра ичида жиддий қон кетиши; компенсацияланган шок(кузатилган 3–4 соат ичида 300 мл/соат дан кўпроқ қон йўқотиш тезлигили); пневмо, гемотораксли, плевра бўшлиғини фаол дренажлашда тугатилмайдиган ўпка ёрилиши билан бирга келмайдиган кўкрак девори, ўпка томирлари шикастланишларида.

– Бош суягининг декомпрессив трепанацияси ва бош мия босимини йўкотишда.

– Оркама-орка шикастланиш стабилизациясини амалга оширувчи бош мия декомпрессиясили ламинэктомия.

– Оёк-кўл ишемияси ўсиши билан бирга келадиган артериялар шикастланишида(ташки кон кетишисиз) улардаги магистрал кон окишини тиклаш.

– Турли анатомик соҳалар жароҳатларида, оёк-кўл сегментлари узилганда, мажакланганда, кайтмайдиган ишемия ва жиддий кон кетиши йўклигида уларнинг ампутациясида бирламчи хирургик ишлов бериш.

– Тос суякларининг репозицияси ва стабилизацияси, оёк-кўл очик синишларида ташки маҳкамлаш аппаратидан фойдаланиб бирламчи остеосинтез.

– Реконструктив – тикловчи кечиктирилган операциялар организмнинг хаётий мухим функциялари тиклангандан кейин амалга оширилади.

– Бекарор шикастланишларда клиника стержень аппарати билан тос халкаси ва куймуч косаси стабилизацияси.

– Штифтли интрамедулляр остеосинтез.

– Пластинали экстрамедулляр остеосинтез.

– Ташки компрессион-дистракцион остеосинтез (ТКДО) ташки маҳкамлаш аппарати билан.

– Умуртка шикастланишларида стабилизацияловчи операциялар.

– Торакотомия, плевра бўшлиғини пневмотороксда(ўпканинг турғун коллапси) дренажлаш самарасизлигида.

– Трахеостомия, узок давом этган ЎСШда, йирингли эндотрахеал асоратлар олдини олиш учун.

– Юз чаноғи суяги шикастланишидаги операция – куйи ва юкори жағларга шина кўйиш, остеосинтез.

– Релапаротомия – перитонит ривожида, эвентрацияда, спайкали ичак беркилишида ва бошкалар.

– Жароҳатларга иккиламчи хирургик ишлов бериш, некрэктомия, абсцесс ва флегмонларни очиш ва дренажлашда.

– Полижароҳатда, унда шикастланишлар жойланишлари ва ўзаро таъсир килувчи клиник омилларнинг бесанок вариантларида катта тактик кийинчиликлар туғилади. Кишлок жойлардаги, кичик ва ўрта шаҳарлардаги стационарларнинг амалиёт шифокорлари нисбатан камсонли оғир ва мураккаб полижароҳатли беморларни даволайдилар. Бундай контингентни даволаш – йирик стационарлар кисматидир.

Травматик шок – оғир жароҳатларда рўй берадиган синдром; тўкималарда кон окимининг критик пасайиши (гипоперфузия) билан белгиланади ва

кон айланиши ва нафас олишнинг яккол клиник бузилишлари билан кўшилиб келади.

Патогенез. Шокнинг асосий патофизиологик механизми юракнинг ўнг бўлмасига кон келишини камайиши окибатда марказий вена босими (МВБ), юрак кон бериши камайиши билан биргаликда циркуляция килаётган кон ҳажмини (ЦККҲ) камайишидир. Экспериментал ва клиник маълумотлар асосида оғир шок ЦККҲ нинг 30-40% га камайишида ривожланиши аникланган. Оғир механик жароҳат доимо анча-мунча кон йўкотиш билан бўлади. Масалан, йирик суяк синишига ўртача 1 л, иккита суякда – 2 л, тосда – 2,5–3 л, тос ва ички аъзолар шикастланишида – 3,5–4 л ва кўпрок кон йўкотиш рўй беради. Травматик шокни қўшма кон кетиш, гиповолемия, нерв-оғрик импульсацияси, эндотоксикоз, ўткир нафас олиш касалликлари, баъзан эса юрак функцияси, бош мия, орка мия орт кисмининг патологик таъсирида рўй берадиган гипоциркуляция (ёки гипоперфузия) синдроми сифатида аниклаш мумкин. Травматик шок патогенезида кон кетишининг фавкулодда мухимлигига карамай, жароҳатли ва геморрагик шокларни айнан бир хил ҳисоблаш керак эмас. Оғир механик шикастланишларда кон кетишининг патологик таъсирига иложсиз нерв-оғрик импульсацияси, эндотоксикоз ва бошка омилларнинг салбий таъсири кўшилади, бу ҳолат жароҳатли шокни доимо эквивалент ҳажмли «оддий» кон кетишига нисбатан оғиррок килади. Жароҳатли шокнинг бошланғич босқичида функционал бузилишлар компенсатор йўналганлик хусусиятига эга. АБ нинг ўртамиёна пасайиши фонида юракнинг қискариш тезлиги ва зарба ҳажми, минутига кон ҳажми, тўкималарга кислород етказиш ошади. Симпатик нерв тизими фаоллашади, адреналин, норадреналин астойдил ҳосил килиниб конга берилади; генерализацияланган вазоконстрикция рўй беради. Ҳаммадан кўп тери, тери ости тўкимаси, скелет мушаклари, ички аъзоларнинг периферик томирлари кискаради. Натижада кон томир ўзанининг марказий кисмига аъзолар, айникса, гипоксияга таъсирчан бош мия, юракнинг адекват перфузиясини кўллаш учун йўналтирилади. Бу мухим компенсаторли реакция кон айланишини «марказлаштириш» деб аталади. Бунинг натижасида ЦККҲ нинг 10–15% ли кон йўкотиши кровопотеря амалда гемодинамика ўзгаришлари билан ўтмайди; 20–25% лиси мустакил тикланиши мумкин, лекин 30% ли ва ортикрогида энг тезкор даволаш зарур. Жароҳатли шок патогенезида периферик кон айланиш касалликлари (микроциркуляция) мухим ахамиятга эга. Микрокуйкалар(сладж-синдром) билан периферик кон айланишини блокада килиш тўкималар сатҳида ўзгаришларга олиб келадиган циркуляторли гипоксияни чакиради. Биринчи ўринда ультраструктурали фермент тизимлари жароҳатли шокнинг кайтмас асоратлари

ривожига олиб келадиган шикастланади, жароҳатли шокнинг бошланғич фазасида нафас олишни стимуллаш организмдан CO_2 ни кучли чиқариш билан қўшилиб, гипокапния, алкалоз ва қон йўқотиш билан бир қаторда, организмнинг ишқорли захираларини тугатади. Янаям чукурлашсак, жароҳатли шок аъзолар ва тўқималарга кислород етказиб бериш дефицити ошиб бориши оқибатида энергия ишлаб чиқариш анаэроб гликолиз йўлига ўтади ва организмда кислотали маҳсулотлар (сут кислотаси ва бошқа) ва бирнеча гуруҳ токсик субстанциялари: токсик аминлар (гистамин, серотонин, простагландин), полипептидлар (орадикинин, каллидин), ферментлар (лизосомал аминлар), тўқима метаболитлари (электролитлар, аденил бирикмалар, ферритин) тўпланади. Уларнинг барчаси қон айланиши, нафас олишни кийинлаштиради, антимикроб тўсиқлар бузилиши ва ҳужайраларда қайтмас ўзгаришларнинг пайдо бўлишига сабаб бўлади. Жарокатли шокнинг кечки боскичида муҳим патогенетик роль (мия моддаси функцияси, буйрак усти безлари стимуляцияси, электролитлар дисбаланси, томир ичи суюклиги ҳажмининг ошиши) ўйновчи метаболик ацидоз ривожланади. К ионлар ҳужайраларни тарк этади, Са ионлари ҳужайраларга киради («ҳужайралар трансминерализацияси»). Ҳужайралардаги фосфор бирикмалари захиралари (энергиянинг асоси манбалари) тез тугайди. Қоннинг диссеминацияланган томир ичи ивиши (ДВС-синдром) ривожланади, тўқима гипоксияси ва ацидоз янаям ошади, ҳужайра ичи структуралари шикастланади, томир ўзанига лизосомал ферментлар киради. Организмнинг токсик субстанцияларга аутокаталитик тўлиб-тошиши микроциркуляция кризисини чукурлаштиради, бир катор аъзолар ва тизимлар функциясини бузади. Систолик босимнинг 80 *мм симоб устуни*дан пасайиб кетишида буйракларда пешоб ҳосил қилиш ва фильтрлаш тўхтайди. Гиповолемия, вена қайтариши қискариши, ацидоз, коннинг реологик хусусиятлари ёмонлашиши таъсирида юрак функцияси кескин бузилади. Ўпка капиллярларини микротромблар билан блокадаси натижасида шамолланувчи альвеола қон билан таъминланмай қўяди ва унинг оксигенацияси бузилади (ўпка қонини «шунтлаш»); натижада гипоксемия ва ацидоз янаям ошади. Жарохатли шокнинг якуний боскичида кислород дефицити, эндотоксикоз, жигар функциялари, бошка аъзоларнинг бузилиши оқибатида ҳужайра структурининг қайтмас халокати («рефракторли» шок) ривожи рўй беради; летал хотима мукаррар бўлади. Геморрагик шок жиддий қон йўқотишда рўй берадиган анча ўхшаш патогенезга эга. Шок ривожланишини бошлаш механизми бўлиб, охир-оқибат, тўқима ва аъзоларнинг перфузиясини камайтирувчи кам қон чикариш синдроми хизмат килади. Гипоперфузия ва гипотензия эндокрин компенсаторли силжишлар (АКТГни альдостерон ва антидиуретик гормонни озод қилиш)ни

бошлаш механизми бўлиб хизмат қилади, бунинг оқибатида буйраклар натрий, хлоридлар ва сув ушланиб қолади, калий йўқотиш ошади ва диурез пасаяди. Адреналин ва норадреналинни озод қилиш (қон йўқотишдан кейин катехоламинларнинг қондаги миқдори дарҳол 10–30 марта ошади) периферик вазоконстрикцияга олиб келади. Бу эса ацидознинг иложсиз ривожланиши билан тўқималарнинг чукур гипоксиясини чақиради. Организм кислород танқислигидан, унга бўлган талаб сезиларли пасайиши мумкинлигига қарамай, кескин кийналади. Геморрагик шок патогенезида ацидоз ва эндотоксикоз ривожланишини чақирувчи сув-электролит силжишлар ва метаболик бузилишлар муҳим аҳамиятга эга. Жароҳатли шок фазали оқимга эга. Эректил фазада қўзғалиш жараёнлари ва эндокрин ва метаболик функцияларнинг фаоллашуви устун келади. Клиник кўринишда бу нормотония ёки гипертония, тахикардия, нафас олиш кучайиши, метаболизм фаоллашиши бўлиб ифодаланади. Бунда бемор, одатда, ҳушида, ҳаяжонли, нотинч, ҳар қандай тегинишдан таъсирланади (рефлектор қўзғалувчанликнинг ошиши). Н.И.Пирогов томонидан баён этилган мумтоз таърифи берилган торпид фаза бефарклик ва прострация, ташки қўзғатувчиларга реакция йўқлиги ёки пастлиги билан кўринади. Жароҳатли шокнинг эректил фазаси қисқа вақтли ва беморлар, кўпинча, стационарга шокнинг торпид фазасида ётқизилади.

Клиник кўриниши травматик шокнинг оғирлик даражаси билан аниқланади. Травматик шок оғирлик даражасининг 4 та боскичи фаркланади I даражасида систолик босим 90 *мм симоб устунигача;* II даражасида – 70 *мм симоб устунигача,* III даражасида – 50 *мм симоб устунигача;* IV даражасида – 50 *мм симоб устуни дан камроққача пасаяди.* 70 *мм симоб устуни* дан баланд гипотензияда ҳали юрак, бош миянинг (нисбий хавфсизлик даражаси) етарли қонли перфузияси сақланади, систолик босим 50 ***мм симоб устуни*** дан пастга тушганида организмда ўлиш жараёни бошланади (терминал ҳолат). I–II даражада клиник кўринишлар камчил бўлади. Умумий ҳолат ўрта оғирликда. АБ арзимас пасайган ёки нормал. Қон таркибида катехоламинларнинг ошиши оқибатида периферик ва зоконстрикция белгилари (рангсиз, баъзан «ғоз» териси, мушак титроғи, кўл-оёклар совқотиш) рўй беради. Қон айланиши бузилиши белгилари пайдо бўлади: паст МВБ, юрак қон бериши пасайиши, тахикардия. Оғир шок (III даража), кўпинча, кўпсонли ва қўшма шикастланишларда бўлади. Беморлар аҳволи оғир, ҳуши сақланган, реакция секинлашганлиги кўринади. Тери рангсиз, ер тусли (рангсизлик гипоксия билан қўшилишидан пайдо бўлади), совуқ, кўпинча, совуқ ва ёпишқоқ терли. АБ стабил равишда 70 *мм симоб устуни* гача ва пастроқ, пульс минутига 100–120 тагача тезлашган, заиф уришлар. Нафас қисиш кўринади, ташналик безовта қилади. Диурез кескин па-

сайган (олигурия). Жарохатли шокнинг IV даражаси, кўпинча, даволашга резистент. Беморлар ахволи ўта оғир: яккол адинамия, бефарқлик, тери ва шиллик кобиклар совуқ, оч кулранг, ер тусли ва мармар тасвирли. АБ 50 *мм симоб устунигача* ва пастрок. МВБ нолга якин ёки салбий. Пульс ипсимон, минутига 120 дан ортик. Анурия ёки олигурия кўринади. Микроциркуляция холати парез, периферик томирлар парези, ДВС-синдром билан белгиланади. Клиник кўринишида бу тўкималарининг конаши ортиши кўринади. Томир фазосининг анчагина кенгайиши сабабли суюкликнинг катта хажми киритиш лозим, баъзан тахминий кон йўкотишдан 3–4 марта кўп. Жарохатли шок клиник тасвирида жарохатларнинг баъзи кўринишларининг спецификхусусиятлари акс этади. Масалан, оғир яраланишлар ва кўкрак жарохатларида психомотор кўзғалиш, ўлимдан қўркиш, скелет мушакларининг гипертонуси кузатилади; АБ нинг киска муддатли кўтарилиши унинг тез тушиб кетиши билан алмашади. Бош суяги мия жарохатида гипоциркуляция клиник тасвирини ва жарохатли шокни никоблювчи яккол артериал гипертензия тенденцияси кўринади. Корин бўшлиги ичи шикастланишларида жарохатли шок ўтишига тезда ривожланаётган перитонит симптомлари кўшилади. Геморрагик шок ўтишида уч боскични ажратишади: I – тикланган кайтувчи шок (кам чикариш синдроми), II – декомпенсацияланган кайтувчи шок, III – кайтмас шок. I боскичда кон йўкотиш юрак-кон томир функционал хусусиятли фаолияти ўзгаришлари билан яхши тикланади. Онг сакланган, енгил хаяжон бўлиши мумкин.Тери окимтир, кўл ва оёклар совук. Пульс урниши заиф. Мухим симптом – олигурия. Декомпенсацияланган кайтувчи шок кон айланиш касалликларининг давомий чукурлашиши билан белгиланади.Унда периферик томирлар спазми кам кон чикаришни компенсация кила олмайди ва тизимли АБ нинг пасайиши бошланади. Клиник тасвирда гипотензия доминант. Бу боскичда аъзоларда кон айланиши бузилиши бошланади. Буйрак кон айланишининг бузилиши ва гидростатик босим камайиши (функционал преренал олигурия)сабабли олигурия кучаланган янгям чукурроқ бузилишлар дескомпенсацияси даврида бошминант ролни капилляростаз, плазма йўкотиш, гипоксик метаболик ацидоз сабабли бўладиган эритроцитлар агрегацияси ва аъзоларда кон айланишнинг ўта ёмонлашиши (жадвал 8.8).

Травматик шокни оғирлик даражасига кўра таснифлаш

Белгилари	I даража	II даража	III даража	IV даража (терминал)
Умумий холат	Бузилмаган	Ўрта оғирликда	Оғир	Ўта оғир
Артериал босим (мм сим.устуни)	Нормада	100–90	60–80	60 дан паст
Пульс (минутда уришлар)	Нормада	90 тагача	96–120	140–160
Қон окиш тезлиги	Кўтарилган	Кўтарилган	Секинлашган (қон айланиши марказлашуви)	Секинлашган (қон секвестрацияси)
Тери	Одатдагидай	Рангсиз, совуқ	Рангсиз, совуқ, цианоз	Оч кулранг, мармарли
Хуши	Тиник	Тиник ёки секинлашган	Секинлашган	Кома
Қон йўқотиш	Тикланган, 10–15% ли ЦҚҚ	Қисман тикланган 16-25% ли ЦҚҚ	Тикланиш бузилган 30–40% ли ЦҚҚ	Декомпенсацияланган, 50–60% ли ЦҚҚ
Жарохат хусусияти	Битта сон синиши, сон ва болдир синиши, тоснинг оғир бўлмаган синиши	Қовурға найсимон суякларнинг кўпсонли синишлари, тоснинг оғир синиши	Оёк-кўл йирик сегментларининг узилишлари ва мажақланишлар, кўпсонли қовурға, тос синишлари	Ўта оғир кўшма ва кўпсонли жароҳатлар, шокни етарли даволамаслик

Постгеморрагик шокнинг оғирлик даражасини баҳолаш (Неговский бўйича)

I дар. – бемор оғирлигига қараб 0,5 л 7 мл/кг

II дар. – бемор оғирлигига қараб 0,8 – 1,2 л 11-17 мл/кг

III дар. – бемор оғирлигига қараб 1,5 – 2 л 21,4 – 28,6 мл/кг

IV дар. – 2,5 – 3 л ва кўпроқ

Шок индекси (Алговер – Бурри индекси, 1967) юрак уриш частотасининг систолик артериал босимга нисбати билан аникланади.

I даражали шокни 0,8 дан 0,9 гача бўлган индекс; II даражалисини – 0,9 – 1,2;

III даражалисини – 1,3 ва ундан юқори индекс кўрсатади.

Бошка маълумотларга кўра (шошилинч ҳолатлар: диагностика, тактика, даволаш. Справочник для врачей. – Минск, 1995), шокни 1 дан юқори индекс, 5 ёшгача болаларда эса – 1,5 дан юкори индекс кўрсатади.

Травматик шок диагнозини кўрик ва физикал текширув асосида қўйилади, унда лаборатория ва махсус тадқиқотлар натижаларидан фойдаланилади. Энг муҳим ўринда кон йўқотиш миқдорини максимал аникликда аниклаш (эритроцитлар сони, гемоглобин даражаси, гематокрит киймати, коннинг нисбий зичлиги) туради. Қон тўхтатилгандан бир неча соат ўтгач, коннинг глобуляр ва плазматик ҳажмини аник ва алоҳида созлаш имконини берадиган ЦҚҚҲ ни бевосита ўлчаш аҳамияти ошади. МВБни кетма-кет ўлчаш ҳам анчагина информативдир. Градиент, йўғон ичак ва қўл ёки оёқнинг бош бармоғи сиртидаги температуралар фарки периферик кон айланишнинг ҳолатини объектив акс эттиради ва травматик шокда, асосан, «ташқи» температура пасайиши ҳисобига 8–15° ни ташкил этади (нормада 3–4°). Ҳар соатли диурезнинг 30 *мл/соат* дан кам пасайиши травматик шок чуқурлашишидан дарак беради. Кислота-ишқор ҳолатини кетма-кет аниклаш, электролитлар, оксил ва альбуминлар концентрацияси, шунингдек, осмометрия, коагулография, электрокардиография муҳим ахборотларни беради. Санаб ўтилган кўрсаткичлар динамикаси – травматик шокнинг оғирлиги ва кечиши, даволаш самарадорлигининг муҳим мезонидир. Артериал ва пульс босимининг ошиб борувчи камайиши, пульс тезлашиши, травматик шокни чуқурлашаётганидан дарак беради. Юз терисининг пушти ранги ва исиши, АБ амплитудасининг ошиши, пульс камайиши ва унинг хусусиятлари яхшиланиши беморни травматик шок ҳолатидан чиқаётганидан дарак беради.

Даволаш. Травматик шокни даволаш комплексли, патогенетик асосланган, шикастланиш хусусияти ва жойига қараб индивидуал бўлиши лозим. Травматик шокнинг патогенетик асосланган терапияси – шикастланиш ўчоғидан патологик афферент импульсация оқимини тугатиш ёки камайтиришдир. Бунда маҳаллий ва ўтказгичли анестезиянинг барча турлари, эрта ва ишончли иммобилизация зарур.

Йирик суякларнинг синишларида бевосита синиш жойи, нерв толалари, суяк-фасциал ғилофларининг блокадаси кўринишидаги маҳаллий анестетиклар қўлланади. Парентерал равишда умумий таъсир доирасига эга аналъгетиклар юборилади (анальгин димедрол билан, промедол, омнопон, морфий, дипидолор, трамал ва бошқалар). Махсус портатив буғлаткич орқали мустақил пентран, трилен буғларини ҳидлаш мумкин. Ёрдамнинг барча босқичларида венага қилинадиган анестетик- сибазон билан биргаликда анальгетик дозадаги кетамин (0,5-1 *мг/кг* оғирликка қараб венага, мушакка) самарадордир. Умумий анестезия учун ҳаёт учун муҳим аралашувларда азотнинг чала оксиди, кислород билан ташқи наркозга қўшма нейролептаналгезия; кетамин; ингаляцияли анестетиклардан – эфир устунликка эга. Кўп сонли оғир шикастланишларда беморларда регионар анестезияни фаол трансфузион терапия фонида амалга ошириш лозим. Бу, айниқса, ёши ўтган ва қари беморларга тааллукли. Акс ҳолда, ЦҚҚҲ нинг тушиб кетиши оқибатида АБ нинг кутилмаганда пасайиши ва ҳолатнинг кескин ёмонлашуви рўй бериши мумкин. Травматик шокнинг III–IV даражасида умумий анестезиянинг ҳар қандай усулини қўллаш Артериал қон босимининг критик пасайишига олиб келиши мумкин. Шунинг учун дастлаб интенсив трансфузион терапия ўтказиш ва ўткир нафас олиш етишмовчилигини йўқотиш лозим. Нафас олишнинг ўткир бузилишлари билан кураш биринчи тадбирлар сарасига киради. Нафас йўлларини кечиктирмай тиклаш ва ўтказувчанлигини таъминлаш ўткир даврда ҳам, шокдан кейинги асоратларнинг (ўпка ателектазлари, пневмония) профилактикасида ҳам ҳал қилувчи роль ўйнайди. Шу мақсадда қон, шилликларни сўриб ташлаш, лаваж – трахеобронхиал дарахтни ювиш, санитария бронхоскопияси амалга оширилади. Бирқанча вазиятларда тезкор ***трахеостомия*** (жағ-юз соҳаси жароҳатлари, умуртқа бўйин қисмининг ёки нафас йўллари оралиғига қон, ликвор оқиб кириши билан бош суяги асоси синиши) зарур. Кислород терапияси травматик шокнинг шиллиқ қобиқчалар, тирноқ остининг цианози (гипоксемияга қўшма гиперкапния) билан бирга келадиган ҳодисаларида қўлланади. Нафас олишнинг кескин тўхташи ёки терминал турида ***ўпкани тезкор сунъий шамоллатиш****нинг абсолют тавсияси;* шунингдек, ЎСШ якқол нафас қисишида(минутига 40 дан ортиқ), нафас олиш ҳажмининг кескин қисқаришида, компенсацияланмаган ацидозда ва PO_2 нинг 65-60 ***мм симоб устуни*** дан паст пасайишида ҳам самарадордир. Кўкрак қафасининг тешиб кирувчи жароҳатини дарҳол окклюзион боғлов билан ёпиш зарур, кейин уни шошилинч операция вақтида тикилади. Нафас олишнинг оғриқли тормозланишини қовурға, курак суягини синишларини маҳаллий анестезия, паравертебрал ва вагосимпатик блокадалар, эпидурал аналгезия ёрдамида амалга ошириб тугатилади. Травматик шокларни даволашнинг энг муҳим вазифаси – тўқималар қон таъминотини максимал тез тиклаш – бир неча йўналишларда ҳал этилади. Қон, плазма, альбумин

куйишлар билан коннинг сон ва сифат кўрсаткичларини нормаллаштирилади. Шу билан бир вақтдаги электролит эритмалари инфузияси кон томирдан ташқаридаги суюқлик етишмовчилигини тиклайди. Натрий гидрокарбонати ёки трисамин эритмаларини куйиш ацидозни тугатади.

Шу вақтда, эрта муддатда, организмнинг энергияга бўлган талабини (углеводлар, аминокислоталар эритмалари, ёғ эмульсиялари) кондира бошлайдилар. АБ нинг аникланмайдиган даражасида 10–15 минутдан кейин улар систолик босимнинг 70 *мм симоб устуни*дан кам бўлмаган даражага кўтарилишини таъминлаш учун иккита венага жилдиратиб юборилади (босим остида). Трансфузияларнинг юкори ҳажм тезлигини таъминловчи ва шу ўринда кичик халкага ортикча куч беришга йўл қўймайдиган артерия ичига кон тўлдириш, айникса, самарали. Қон трансфузиясини тузли ва коллоид эритмалар юбориш билан галма-гал алмаштириш лозим. Даволашнинг дастлабки соатларида кон трансфузия воситалари таркибининг 40–49% ташкил этиши лозим. Инфузия тезлиги АБ ва МВБ динамикасидан аникланади. Томчилаб куйишни АБ стабил равишда 100 *мм* ***симоб устуни*** гача, МВБ эса 50–70 *мм* ***сув устуни*** гача кўтарилмагунча давом эттириш керак. Пешобнинг сийдик пуфаги ичига киритилган катетердан минутига 15 *мл* дан паст тезликда ажралиб чикиши жилдиратиб куйишни давом эттиришга асос бўлади, агар МВБ нинг тез кўтарилиши кайд этилмаса. Периферик томирларнинг сакланган спазмида реополиглюкин, реологик фаол препаратлар (пентоксифеллин ва бошка), вазодилататорлар (дроперидол) тайинланади. Кўшинча, травматик шокда хаёт учун хавфли анатомик шикастланишларнинг хирургик коррекциясисиз функцияларнинг турғун стабилизациясига эришиш имконсиз бўлади. Иккинчи гурухга диагноз ва операцияга тайёргарлик учун керак бўладиган 20–25 минутдан анестезиолог инфузия, ацидоз коррекцияси, премедикация, наркозга киритиш учун максимал фойдаланадиган давомли ички кон кетиш операциялари киритилади. Учинчи гурухни оёк-кўллар, тананинг шикастланишлари ташкил этади, унда вактинчалик гемостаз ва консерватив терапиянинг турли усуллари ёрдамида босимни якин бир соат ичида 90–100 *мм* ***симоб устуни*** гача кўтарилади. Кейин ампутация ёки жароҳатга хирургик ишлов бериш лозим, чунки уларсиз жароҳатли шокдан чикишнинг окибати номаълум. Барча созловчи аралашувлар (синишлар остеосинтези ва бошкалар) гемодинамиканинг турғун стабилизацияси амалга оширилгунча тўхтатиб турилади. Ўлимга энг кўп олиб келадиган эрта постреанимацион давр асоратларидан ўткир буйрак ***етишмовчилиги*** ва ўткир ўпка *етишмовчиликларини айтиш мумкин*. Ўткир буйрак *етишмовчилиги* узок давом этган гипотензия ёки кон айланиши марказлашуви натижасида тўкималарнинг етарли бўлмаган перфузиясининг давомли даври билан боғлик. Микроциркуляция бузилишлари, кон окимини шунтлаш «шокли ўпка» ривожланишига (каранг: *Катталарда респиратор дистресс синдром)* олиб келади. Бунга микрофильтрларсиз жиддий кон трансфузияси, катта ҳажмда кристаллоидсиз коллоид эритмаларни юбориш,

узок чўзилган ўпкани сунъий шамоллатиш жараёнида кислороднинг юкори концентрацияси сабаб бўлади. Жароҳатли шок ҳолатидаги яралар ва жабрланувчиларга харбий-дала шароитларида биринчи ва шифокоргача ёрдам кўрсатишда ҳал килувчи ролни қон кетишини шошилинч тўхтатиш ўйнайди. Имкон борича бошланғич боскичлардан кристаллоид эритма инфузиясини бошлашади (пластмасса коп-контейнердан). Нафас олишнинг ўткир бузилишида оғизхалкум санациясини амалга оширишади, ҳаво ўтказгич киритишади. Анальгетиклар инъекциясини шприц-тюбик (промедол) билан амалга оширилади. Иммобилизация ва замбилга эҳтиётли ётқизиш зарур. Шифокорнинг биринчи ёрдами боскичида: нафас олиш йўллари санацияси, оксигенотерапия, кисқа вақтли ЎСШ, ташқи қон кетишини тўхтатиш (вақтинчалик услублар билан), оғриксизлантиришнинг барча турлари, иммобилизация, кон куйиш [500 мл гача 0(1) гуруҳ], плазма ўрнини босувчилар инфузияси амалга оширилади. Ички қон кетишида консерватив тадбирлар яралар эвакуациясини кечиктирмаслиги лозим, чунки фақат шошилинч операция улар хаётини кутқариши мумкин. Шифохонага ётқизилган заҳоти травматик шок ҳолатидаги яралар аникланади (танлаб саралаш). Шошилинч операция заруриятида яралар операция блокига жўнатилади ва травматик шокдан чиқаришни шошилинч операция билан бир вақтда амалга оширилади. Консерватив даволашга мухтожларни шокка қарши, яралар ва куйганлар учун алоҳида тайёрланган, палаталарга жўнатилади. Бу ерда доимий назорат ва интенсив терапия давом эттирилади. Шокнинг бошланғич белгилари бор беморларни ўз вақтида аниқлаш ва даволаш моҳиятига кўра оғир жароҳатли шок профилактикасидир. Трансфузион терапияни ўтказиш ва кўпсонли шикастланган жабрланувчиларни олиб юришда умумий анестезия қилиш оғир травматик шок ривожи эҳтимолини камайтиради ва прогнозни яхшилайди.

Травматик шок – организмнинг оғир жароҳат(шикастланиш)га марказий нерв тизимининг яккол эзувчи, кейин организмнинг барча мухим функция ва тизимлари фаолиятини бузувчи реакциясидир. Травматик шок кечишида эректил ва торпид фазалари ажратишади. Эректил фазада бемор ҳолати коникарли. У бироз ҳаяжонли, эйфорияда. Шикастланиш соҳасидаги оғриклардан шикоят қилади. Пульс минутига 80–90 та уради. Артериал босим 110/70 мм симоб устунида. Кўпинча, бемор катъият билан ўзига тиббий ёрдам кўрсатишларини талаб қилади. Таъкидлаш лозимки, травматик шокнинг эректил фазасини тезкор аниқлаш ва даволаш унинг кейинги – ҳолатдан чикариш учун анчагина даволаш кучларини талаб этувчи – оғиррок торпид фазага ўтиши олдини олади. Шокнинг торпид фазаси ва оғирликнинг 4 даражасини фаркланади.

Травматик шок оғирлигининг енгил (I) даражасида тери рангсиз, кучлимас тахикардия (90–100 уриш/минут), АБ нинг 100/60 мм симоб устунигача ўртамиёна пасайган, онг тиник. Баъзан арзимас ҳаракат нотинчлиги қайд этилади. Тери курук, иссик. Қорачиклар ўлчами, ёруғдан таъсирланиши, одатдагидай, аник. Нафас олиш бузилмаган.

Травматик шокнинг ўрта (II) оғирлигида тери рангсиз, муздай, сезиларли кўкарган. Ташналик безовта килади. Қорачиклар ўртамиёна кенгликда, ёруғликка реакцияси сезиларли пасайган. Тахикардия (110–120 уриш/минут) кайд этилади, артериал босим сезиларли, 85–60 мм симоб устунигача пасаяди, онгнинг енгил хиралашиши.

Травматик шокнинг оғир (III) даражасида тери муздай, оч кулранг, якқол кўкарган, муздай, ёпишкок тер коплаган. Қорачиклар кенгайган, ёруғликка реакцияси кескин пасайган. Нафас олиш тезлашган, юзаки. Якқол кўриниб турган тахикардия (120–140 уриш/минут). АБ 60–30 мм симоб устунигача пасаяди. Ҳуши коронғилашган.

Травматик шокининг ўта оғир (IV) даражаси ривожида ёки терминал холатда куйидаги даврларни ажратилади: предагонал холат, агонал холат, клиник ўлим.

Предагонал холатда периферик артериялар пульси йўк (фақат уйку ва сон артерияларида сакланган, тезлашган, заиф, 140 уриш/минут дан юкори).

Нафас олиш юзаки, ритмик.

Агония босқичи худди предагонал холатдагидай клиник белгиларга эга, фақат агонал холатда предагоналникидан фаркли ўлароқ, кескин издан чиқиш ва нафас олиш ритмининг бузилиши кайд этилади. Клиник ўлим нафас олиш тўхтаган ондан рўй беради.

Травматик шок шифохонагача бўлган босқичда биринчи ёрдамни ўз ичига куйидаги даволаш тадбирларини олади:

1) калқон ёки замбилда жабрланувчи оёғига кўтарилган ҳолат бериш ва бошини пастга килиш (якқол қон кетишида);

2) ташқи кон кетишини вактинча тўхтатиш;

3) оғриқ қолдирувчи воситаларни юбориш (карши кўрсатмаларни ҳисобга олиш!) ёки кислород билан чала оксидланган азот бериш (1:2; 1:3);

4) венага шокка карши эритмаларни юбориш (полиглюкин) 400–800 мл дозада;

5) навбатчи хирургик стационарга эҳтиёт қилиб олиб бориш.

Шокни этиопатогенетик тамойилда таснифлаш:

1) атроф-мухитнинг шикастловчи омиллари таъсири оқибатидаги шок (оғрикли экзоген): механик жароҳатдаги жароҳат шоки, термик жароҳатдаги куйиш шоки, электржарохатидаги шок.

2) ички аъзолар касалликларида ортикча афферент импульсация натижасидашок (оғрикли эндоген): миокард инфарктида кардиоген шок, буйрак касалликларида нефроген шок, буйрак санчиғи, ичакларнинг беркилиб колишида абдоминал шок.

3) гуморал омиллар чақирган шок (механизмига кўра коллапсга якин), баъзида гуморал шок ҳам дейишади: гемотрансфузион, анафилактик, инсулин, токсик (бактериал, инфекцион-токсик) ва жароҳатли токсикоз шоки.

4) баъзилар, балким реактив психозларга киритилиши лозим бўлган психоген шокни ажратади.

МУНДАРИЖА

I БЎЛИМ – ШОШИЛИНЧ ҲОЛАТЛАРДА АНЕСТЕЗИОЛОГИК ЁРДАМ 12
II БЎЛИМ – ҚОРИН БЎШЛИҒИ ВА КЎКРАК ҚАФАСИ АЪЗОЛАРИНИНГ ШОШИЛИНЧ ЖАРРОҲЛИГИ 88
III БЎЛИМ – КЎКРАК ҚАФАСИНИНГ ОЧИҚ ВА ЁПИҚ ШИКАСТЛАНИШЛАРИ 220
IV БЎЛИМ – ТОМИРЛАРНИНГ ШОШИЛИНЧ ЖАРРОҲЛИГИ ВА ЖАРОҲАТЛАР МИКРОЖАРРОҲЛИГИ 290
V БЎЛИМ – УРОЛОГИЯ 321
VI БЎЛИМ – ШОШИЛИНЧ ГИНЕКОЛОГИЯ 362
VII БЎЛИМ – ШОШИЛИНЧ НЕЙРОХИРУРГИЯ 396
VIII БЎЛИМ – ШОШИЛИНЧ ТРАВМАТОЛОГИЯ 466